L. TESTUT - A. LATARJET

ANATOMÍA HUMANA

III

MENINGES
SISTEMA NERVIOSO PERIFÉRICO
ÓRGANOS DE LOS SENTIDOS
APARATO DE LA RESPIRACIÓN
GLÁNDULAS DE SECRECIÓN INTERNA

TRATADO

DE

ANATOMÍA HUMANA

L. TESTUT y A. LATARJET

PROFESORES DE ANATOMÍA EN LA FACULTAD DE MEDICINA DE LA UNIVERSIDAD DE LYÓN

TRATADO

DE

ANATOMÍA HUMANA

OBRA LAUREADA POR LA ACADEMIA DE MEDICINA DE PARÍS

(PREMIO SAINTOUR, 1902)

NOVENA EDICIÓN, REVISADA, CORREGIDA Y AUMENTADA

CON LA COLABORACIÓN DE

M. LATARJET

PROFESOR AGREGADO DE LA FACULTAD DE MEDICINA DE LYÓN

TOMO TERCERO

MENINGES - SISTEMA NERVIOSO PERIFÉRICO
ÓRGANOS DE LOS SENTIDOS
APARATO DE LA RESPIRACIÓN Y DE LA FONACIÓN
GLÁNDULAS DE SECRECIÓN INTERNA

Ilustrado con 1.019 grabados, la mayor parte de ellos impresos a varios colores, dibujados por G. Devy y S. Dupret

SALVAT EDITORES, S. A.

BARCELONA - MADRID - BUENOS AIRES - MEXICO - CARACAS - RIO DE JANEIRO

1954

Es propiedad de
Salvat Editores, S. A.

Printed in Spain

IMPRENTA HISPANO-AMERICANA, S. A. — BARCELONA

INDICE DE MATERIAS

LIBRO VI

MENINGES

Págs.

ARTÍCULO PRIMERO. — *Duramadre*. 3
§ 1. — Duramadre raquídea 3
§ 2. — Duramadre craneal 7
§ 3. — Compartimientos intracraneales 17
§ 4. — Estructura de la duramadre 19
§ 5. — Vasos y nervios 20
ARTÍCULO II. — *Piamadre* 24
§ 1. — Piamadre raquídea 24
§ 2. — Piamadre craneal. 29
§ 3. — Estructura de la piamadre 30
§ 4. — Vasos y nervios 30
ARTÍCULO III. — *Aracnoides y espacios aracnoideos*. 31
§ 1. — Líquido céfalorraquídeo 32
§ 2. — Topografía del líquido céfalorraquídeo 35
§ 3. — Orígenes del líquido céfalorraquídeo 43
§ 4. — Evacuación del líquido céfalorraquídeo 44
§ 5. — Papel del líquido céfalorraquídeo. 45
ARTÍCULO IV. — *Granulaciones meníngeas de Pacchioni*. 45

LIBRO VII

SISTEMA NERVIOSO PERIFERICO

CAPITULO PRIMERO. — **Anatomía general** 49
A. — Disposición general de los nervios. 50
B. — Constitución anatómica de los nervios. 51
C. — Formaciones conjuntivas de los nervios. 54
D. — Vasos de los nervios. — Nervi nervórum 54
E. — Terminaciones de los nervios 55
F. — Nomenclatura general de los nervios 56

CAPITULO II. — **Nervios craneales**. 57
§ 1. — Nervio olfatorio 61
§ 2. — Nervio óptico. 63
§ 3. — Nervio motor ocular común 69
A. — Origen real. 70
B. — Trayecto periférico. 79
§ 4. — Nervio patético 83
A. — Origen real. 83
B. — Trayecto periférico. 85

Págs.

§ 5. — Nervio trigémino 86
A. — Orígenes reales. 86
1.° Raíz sensitiva. 88
2.° Raíz motora 92
3.° Concepciones actuales. 96
B. — Trayecto periférico. 97
C. — Ramas terminales 100
1.° Nervio oftálmico y ganglio oftálmico 101
2.° Nervio maxilar superior y ganglio esfenopalatino . . 107
3.° Nervio maxilar inferior y ganglio ótico. 116
A. — Nervio maxilar inferior. 116
B. — Ganglio óptico. 126
C. — Territorios respectivos de las tres ramas del trigémino. . 128
§ 6. — Nervio motor ocular externo 130
A. — Orígenes reales y relaciones centrales 130
B. — Trayecto periférico. 134
§ 7. — Nervio facial 135
A. — Orígenes reales. 135
1.° Facial motor 136
2.° Raíz sensitiva del nervio facial. — Nervio intermediario de Wrisberg. 141
3.° Nervio facial y parasimpático craneal. 142
B. — Trayecto periférico. 143
§ 8. — Nervio auditivo 158
§ 9. — Nervio glosofaríngeo 162
A. — Orígenes reales. 162
B. — Trayecto periférico. 165
§ 10. — Nervio neumogástrico. 171
A. — Orígenes reales. 171
B. — Trayecto periférico. 174
1.° Rama intracraneal. 178
2.° Ramas cervicales 178
3.° Ramas torácicas 184
4.° Ramas abdominales 185
§ 11. — Nervio espinal 191
A. — Orígenes reales. 191
B. — Trayecto periférico. 193
§ 12. — Nervio hipogloso mayor 197
A. — Orígenes reales. 197
B. — Trayecto periférico. 201

CAPITULO III. — **Nervios raquídeos.** 210

ARTÍCULO PRIMERO. — *Anatomía general.* 210
§ 1. — Consideraciones generales. 210
§ 2. — Origen y terminación reales de los nervios raquídeos . . . 211
A. — Raíces anteriores 211
B. — Raíces posteriores 213
§ 3. — Origen aparente y estructura de las raíces raquídeas. . . 214
§ 4. — Estudio descriptivo 217
§ 5. — Sistematización de las raíces raquídeas. Territorios radiculares. 234
A. — Territorios sensitivos 236
B. — Territorios motores. 244

ARTÍCULO II. — *Anatomía descriptiva* 254
SECCIÓN PRIMERA. — *Ramas posteriores de los nervios raquídeos* . . . 254
§ 1. — Ramas posteriores de los nervios cervicales 254
§ 2. — Ramas posteriores de los nervios dorsales. 258
§ 3. — Ramas posteriores de los nervios lumbares 259
§ 4. — Ramas posteriores de los nervios sacros 259
§ 5. — Rama posterior del nervio coccígeo 259
SECCIÓN II. — *Ramas anteriores de los nervios raquídeos* 259

ARTÍCULO III. — *Plexo cervical* 261
A. — Ramas cervicales superficiales (plexo cervical superficial). 264
B. — Ramas cervicales profundas (plexo cervical profundo). . 267

Págs.

a) Ascendentes 267
b) Descendentes. Nervio frénico 267
c) Internas 274
d) Externas 275

ARTÍCULO IV. — *Plexo braquial* 275
§ 1. — Plexo propiamente dicho 275
§ 2. — Ramas colaterales del plexo braquial 281
§ 3. — Ramas terminales del plexo braquial 286
1.° Nervio músculocutáneo. 286
2.° Nervio mediano 289
3.° Nervio cubital. 297
4.° Nervio braquial cutáneo interno 303
5.° Nervio accesorio del braquial cutáneo interno. . . 304
6.° Nervio radial. 305
§ 4. — Resumen de la inervación del miembro superior 312

ARTÍCULO V. — *Nervios intercostales.* 319
§ 1. — Caracteres comunes a todos los nervios intercostales . . . 319
§ 2. — Caracteres particulares de los diferentes nervios intercostales. 323

ARTÍCULO VI. — *Plexo lumbar* 326
§ 1. — Ramas colaterales. 331
§ 2. — Ramas terminales. 335
A. — Nervio obturador 335
B. — Nervio crural 338

ARTÍCULO VII. — *Plexo sacro* 344
§ 1. — Ramas colaterales. 348
A. — Ramas colaterales anteriores 348
B. — Ramas colaterales posteriores 351
§ 2. — Rama terminal del plexo sacro. Nervio ciático mayor. . . 354
A. — Nervio ciático mayor propiamente dicho 354
B. — Nervio ciático poplíteo externo. 357
C. — Nervio ciático poplíteo interno 362
D. — Nervio tibial posterior. 365
§ 3. — Resumen de la inervación del miembro inferior 369

ARTÍCULO VIII. — *Plexo sacrococcígeo* 375

CAPITULO IV. — Gran simpático 377

ARTÍCULO PRIMERO. — *Introducción* 377
Las diversas concepciones del sistema nervioso órganovegetativo simpático o parasimpático. 380

ARTÍCULO II. — *Constitución general* 384
§ 1. — Constitución histológica del simpático 385
§ 2. — Formaciones periféricas del simpático 386
§ 3. — Relaciones de las formaciones simpáticas periféricas entre sí y con el sistema cerebrospinal 391
§ 4. — Centros órganovegetativos del neuroeje 392
§ 5. — Sistematización de las vías de conducción del sistema simpático. 401
§ 6. — Paralelo entre el gran simpático y el parasimpático . . . 406

CAPITULO V. — Estudio macroscópico del sistema nervioso órganovegetativo. . 416

ARTÍCULO PRIMERO. — *Simpático cefálico.* 416

ARTÍCULO II. — *Simpático cervical* 418
§ 1. — Límites y aspectos 418
§ 2. — Descripción de los ganglios 418
§ 3. — Relaciones de la cadena simpática en su conjunto . . . 419
§ 4. — Relaciones de los ganglios. 422
1.° Ganglio cervical superior. 422
2.° Cordón simpático y ganglio cervical medio . . . 424
3.° Ganglio cervical inferior o estelar. 425
§ 5. — Ramas colaterales del simpático cervical 429
1.° Ramas eferentes del ganglio cervical superior. . . 429
2.° Ramas eferentes del ganglio cervical medio . . . 432
3.° Ramas eferentes del ganglio cervical inferior . . . 432

Pags.

ARTÍCULO III. — *Simpático torácico.* 435
§ 1. — Tronco y ganglios. 435
§ 2. — Ramas eferentes 439
ARTÍCULO IV. — *Simpático lumbar* 443
§ 1. — Tronco y ganglios. 443
§ 2. — Ramas eferentes 445
ARTÍCULO V. — *Simpático sacro.* 446
§ 1. — Tronco y ganglios. 446
§ 2. — Ramas eferentes 448
ARTÍCULO VI. — *Plexos previscerales o esplácnicos* 448
§ 1. — Plexo solar 449
1.° Ganglios 449
2.° Ramas aferentes 452
3.° Ramas eferentes 454

LIBRO VIII

ORGANOS DE LOS SENTIDOS

INTRODUCCIÓN 467

CAPITULO PRIMERO. — **Sentido del tacto (piel y anexos)** 471
ARTÍCULO PRIMERO. — *Conformación exterior de la piel.* 471
§ 1. — Caracteres físicos. 471
§ 2. — Cara libre o superficial 473
§ 3. — Cara adherente o profunda 479
§ 4. — Formaciones subcutáneas. 479
ARTÍCULO II. — *Constitución anatómica de la piel* 484
§ 1. — Dermis o corion 484
§ 2. — Epidermis. 487
ARTÍCULO III. — *Anexos de la piel* 489
§ 1. — Glándulas sudoríparas. 489
§ 2. — Glándulas sebáceas 493
§ 3. — Uñas 495
§ 4. — Pelos 498
ARTÍCULO IV. — *Vasos y nervios de la piel* 506
§ 1. — Arterias, venas y linfáticos 506
A. — Arterias 506
B. — Venas 512
C. — Linfáticos 512
§ 2. — Nervios 513

CAPITULO II. — **Sentido del gusto (lengua)** 519
ARTÍCULO PRIMERO. — *Conformación exterior.* 519
ARTÍCULO II. — *Constitución anatómica.* 523
§ 1. — Esqueleto de la lengua 523
§ 2. — Músculos de la lengua 525
§ 3. — Mucosa lingual 532
ARTÍCULO III. — *Vasos y nervios* 539
§ 1. — Vasos y nervios del cuerpo muscular. 539
§ 2. — Vasos y nervios de la mucosa. 540

CAPITULO III. — **Sentido del olfato (fosas nasales y pituitaria)** 545
ARTÍCULO PRIMERO. — *Nariz* 545
§ 1. — Configuración exterior. 545
§ 2. — Constitución anatómica de la nariz 547
§ 3. — Vasos y nervios 550
ARTÍCULO II. — *Fosas nasales y pituitaria* 551
§ 1. — Ventanas de la nariz. 552

Págs.

§ 2. — Fosas nasales propiamente dichas; pituitaria 554
A. — Disposición de la pituitaria dentro de las fosas nasales. 555
B. — Caracteres físicos de la pituitaria. 562
C. — Constitución anatómica de la pituitaria 562
D. — Vasos y nervios de la pituitaria 565
§ 3. — Cavidad posterior de las fosas nasales. 570

ARTÍCULO III. — *Cavidades neumáticas anexas a las fosas nasales* 570
§ 1. — Seno maxilar. 570
§ 2. — Seno frontal 573
§ 3. — Células etmoidales 575
§ 4. — Senos esfenoidales 580

CAPITULO IV. — **Sentido de la vista (ojo y sus anexos)** 583

ARTÍCULO PRIMERO. — *Ojo o globo ocular.* 583
Aparato visual. 584
§ 1. — Consideraciones generales y relaciones 584
§ 2. — Situación y relaciones 585

SECCIÓN PRIMERA. — *Membranas envolventes* 591
§ 1. — Túnica fibrosa del ojo 591
A. — Esclerótica. 591
B. — Córnea. 598
§ 2. — Túnica vascular del ojo 605
A. — Coroides propiamente dicha 605
B. — Zona o cuerpo ciliar 609
C. — Iris 614
D. — Vasos y nervios de la membrana iridocoroidea. . . . 623
§ 3. — Túnica nerviosa del ojo 633
A. — Retina propiamente dicha 633
B. — Porción ciliar de la retina 654
C. — Porción irídea de la retina 654

SECCIÓN II. — *Medios transparentes y refrigerantes.* 655
§ 1. — Cristalino. 656
A. — Consideraciones generales 656
B. — Configuración exterior y relaciones. 657
C. — Propiedades físicoquímicas. 659
D. — Constitución anatómica. 660
E. — Aparato suspensor del cristalino, zónula 669
F. — Nutrición del cristalino, vías linfáticas. 677
G. — Nervios de la acomodación. 678
§ 2. — Cuerpo vítreo. 679
A. — Consideraciones generales 679
B. — Constitución anatómica. 680
§ 3. — Cámaras del ojo, humor acuoso 684

ARTÍCULO II. — *Anexos del ojo* 689
§ 1. — Periostio orbitario. 689
§ 2. — Músculos de la órbita. 692
A. — Músculo elevador del párpado superior. 693
B. — Músculos rectos del ojo 696
C. — Músculos oblicuos del ojo 703
§ 3. — Cápsula de Tenon. 706
§ 4. — Grasa orbitaria 712
§ 5. — Cejas. 716
§ 6. — Párpados 716
A. — Configuración exterior. 716
B. — Constitución anatómica de los párpados 722
C. — Glándulas de los párpados 727
D. — Vasos y nervios de los párpados 728
§ 7. — Conjuntiva 734
A. — Configuración exterior. 734
B. — Estructura de la conjuntiva. 738
C. — Glándulas de la conjuntiva. 738
D. — Vasos y nervios de la conjuntiva 739
§ 8. — Aparato lagrimal. 745

Págs.

A. — Glándula lagrimal 743
B. — Vías lagrimales propiamente dichas 749

CAPITULO V. — **Sentido del oído (oreja)** 763
ARTÍCULO PRIMERO. — *Oído externo* 764
§ 1. — Oreja o pabellón del oído. 764
A. — Conformación exterior 765
B. — Constitución anatómica del pabellón 772
C. — Vasos y nervios 778
§ 2. — Conducto auditivo externo 781
A. — Consideraciones generales 782
B. — División topográfica y relaciones 784
C. — Constitución anatómica. 786
D. — Vasos y nervios 795
ARTÍCULO II. — *Oído medio.* 796
§ 1. — Caja del tímpano propiamente dicha 797
A. — Pared externa o timpánica. 797
B. — Pared interna o laberíntica 806
C. — Circunferencia 811
§ 2. — Cadena de los huesillos del oído 816
A. — Descripción de los huesillos 817
B. — Conexiones de los huesillos 822
C. — Aparato motor de los huesillos. 824
§ 3. — Revestimiento mucoso de la caja del tímpano 828
§ 4. — Vasos y nervios de la caja del tímpano 829
§ 5. — Cavidades o células mastoideas 852
§ 6. — Trompa de Eustaquio. 857
A. — Consideraciones generales 858
B. — Conformación exterior y relaciones. 859
C. — Constitución anatómica. 844
D. — Vasos y nervios 849
ARTÍCULO III. — *Oído interno* 851
§ 1. — Laberinto óseo 852
A. — Vestíbulo óseo. 852
B. — Conductos semicirculares 860
C. — Caracol. 866
D. — Acueductos. 874
E. — Conducto auditivo interno 875
F. — Relaciones, desarrollo y vascularización de la cápsula laberíntica 876
§ 2. — Laberinto membranoso 885
A. — Vestíbulo membranoso. 885
B. — Conductos semicirculares membranosos 889
C. — Caracol membranoso, conducto coclear. 890
§ 3. — Líquidos del oído interno. 906
§ 4. — Terminación del nervio auditivo 908
§ 5. — Vasos del oído interno 915

LIBRO IX

APARATO DE LA RESPIRACION
Y DE LA FONACION

ARTÍCULO PRIMERO. — *Laringe* 922
§ 1. — Consideraciones generales. 922
§ 2. — Conformación exterior y relaciones 925
§ 3. — Conformación interior. 932
A. — Zona glótica 932
B. — Zona supraglótica 938
C. — Zona subglótica 938

Págs.

§ 4. — Constitución anatómica 959
A. — Cartílagos de la laringe 939
B. — Articulaciones y ligamentos de la laringe 947
C. — Músculos de la laringe. 953
D. — Mucosa de la laringe 962
§ 5. — Vasos y nervios 964

ARTÍCULO II. — *Tráquea.* 974
A. — Consideraciones generales 974
B. — Relaciones 976
C. — Estructura. Vasos y nervios. 980

ARTÍCULO III. — *Pulmones* 984
§ 1. — Consideraciones generales. 984
§ 2. — Configuración exterior y relaciones 988
A. — Pulmón 988
B. — Lóbulos pulmonares 993
§ 3. — Relaciones del pulmón 998
§ 4. — Pedículos pulmonares. 1001
1.° Bronquios. 1001
2.° Arterias pulmonares 1015
3.° Venas pulmonares. 1016
4.° Linfáticos del pulmón. 1017
5.° Nervios pulmonares 1026
6.° Vasos bronquiales. 1029
7.° Pedículos pulmonares derecho e izquierdo . . . 1032
8.° Pedículos lobulares del pulmón 1035
§ 5. — Arquitectura general de los lóbulos y lobulillos 1039
A. — Lóbulo pulmonar 1039
B. — Lobulillos pulmonares 1040

ARTÍCULO IV. — *Pleuras.* 1046
§ 1. — Disposición general 1047
A. — Hoja visceral 1047
B. — Hoja parietal 1047
C. — Manera de continuarse las dos hojillas. 1056
§ 2. — Topografía tóracopulmonar 1059
§ 3. — Estructura de las pleuras. 1064
§ 4. — Vasos. 1065

LIBRO X

GLANDULAS DE SECRECION INTERNA
O GLANDULAS ENDOCRINAS

ARTÍCULO PRIMERO. — *Cuerpo tiroides* 1070
§ 1. — Consideraciones generales. 1070
§ 2. — Conformación exterior y relaciones 1072
§ 3. — Relaciones 1077
A. — Vaina peritiroidea 1078
B. — Relaciones del cuerpo tiroides por fuera de la vaina peritiroidea. 1081
C. — Relaciones vásculonerviosas. Vasos y nervios del cuerpo tiroides 1086
D. — Relaciones del cuerpo tiroides con los órganos contenidos en el interior de la vaina peritiroidea 1092
§ 4. — Tiroides accesorios 1094
§ 5. — Constitución anatómica 1096

ARTÍCULO II. — *Paratiroides o glándulas paratiroideas* 1097

ARTÍCULO III. — *Timo* 1106
§ 1. — Consideraciones generales. 1106
§ 2. — Conformación exterior. 1108

	Págs.
§ 3. — Medios de fijación del timo. Cápsula tímica	1109
§ 4. — Relaciones.	1110
§ 5. — Constitución anatómica	1114
§ 6. — Vasos y nervios	1119
ARTÍCULO IV. — *Hipófisis*	1122
§ 1. — Hipófisis cerebral	1122
§ 2. — Hipófisis faríngea e hipófisis accesorias	1136
ARTÍCULO V. — *Glándulas suprarrenales.*	1141
§ 1. — Consideraciones generales.	1141
§ 2. — Relaciones.	1148
§ 3. — Conformación interior: las dos substancias	1154
§ 4. — Significación morfológica	1156
§ 5. — Constitución anatómica	1159
§ 6. — Anomalías. Glándulas suprarrenales accesorias.	1166
§ 7. — Vasos y nervios	1169
ARTÍCULO VI. — *Sistema cromafín. Organos paraganglionares*	1179
§ 1. — Paraganglio timpánico	1179
§ 2. — Paraganglio o corpúsculo carotídeo	1180
§ 3. — Paraganglios abdominales.	1185
§ 4. — Paraganglio cardíaco	1186
§ 5. — Glándula coccígea.	1186
§ 6. — Paraganglio suprarrenal	1190

LIBRO VI

MENINGES

El eje cerebrospinal está envuelto por un sistema de cubiertas membranosas concéntricas, llamadas *meninges* (del griego μηνιγς, que significa *membrana*). Los antiguos anatomistas distinguían una *meninge dura*, la *duramadre*, y una *meninge blanda*, la *piamadre*. Esta concepción simple y exacta fué obscurecida por la de Bichat. Este describía en las meninges una membrana serosa, la *aracnoides*, concepción que por mucho tiempo fué admitida en Francia. Hoy debemos rechazarla. La embriología sostiene la concepción anterior a Bichat.

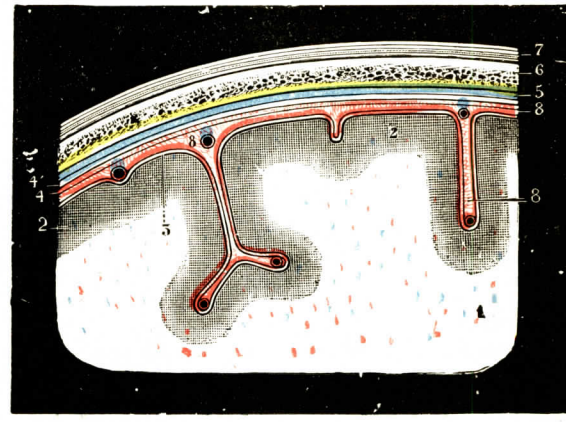

Fig. 1

Circunvoluciones cerebrales y sus cubiertas.
Concepción de Bichat.

1, centro oval. — 2, substancia gris cortical. — 3, piamadre *(rojo)*. — 4, hoja visceral, y 4', hoja parietal de la aracnoides *(azul)*; la raya negra que las separa representa la cavidad aracnoidea o cavidad subdural. — 5, duramadre *(amarillo)*. — 6, pared craneal. — 7, tegumentos. — 8, 8, espacios subaracnoideos.

1.° Embriología de las meninges. — El tubo neural embrionario está rodeado en toda su altura por un manguito de tejido mesenquimatoso al principio indiferente. Pronto este mesénquima se modifica por la aparición de células de disposición reticular que proliferan en contacto de la substancia nerviosa.

Alrededor de la medula espinal, los fenómenos son comparables a lo que ocurre alrededor de los nervios; las células meníngeas raquídeas son análogas a las células de Schwann, células que en lugar de dirigirse hacia los nervios quedan en contacto con los neuroejes.

A nivel del encéfalo, el proceso es más complejo. *En un primer tiempo*, la periferia del cerebro está en contacto con una condensación de tejido neuróglico que forma alrededor de la substancia nerviosa una verdadera membrana limitante. *En un segundo tiempo*, se ve que esta limitante se puebla, se infiltra de numerosas células que emigran de la profundidad. Estas células parecen ser de origen nervioso y no de origen mesodérmico, puesto que no hay vestigio de vasos en esta

membrana. Los primeros estadios que acabamos de describir acaban también por la constitución de la meninge primitiva.

En un tercer estadio se produce una cavidad por un proceso de desdoblamiento, cavidad limitada por dos hojas, externa e interna. La hendidura así producida representa la cavidad aracnoidea, o mejor, los espacios aracnoideos del adulto. Cada hoja meníngea está tapizada en la cara que mira a la cavidad por un revestimiento celular constituído por las células que hemos visto proceder de la profundidad, células a las que se puede dar el nombre de *meningoblastos*.

Ulteriormente la hoja externa, que ha llegado a ser meninge externa, sufre una transformación conjuntiva o, mejor, colágena total; el revestimiento meningo-

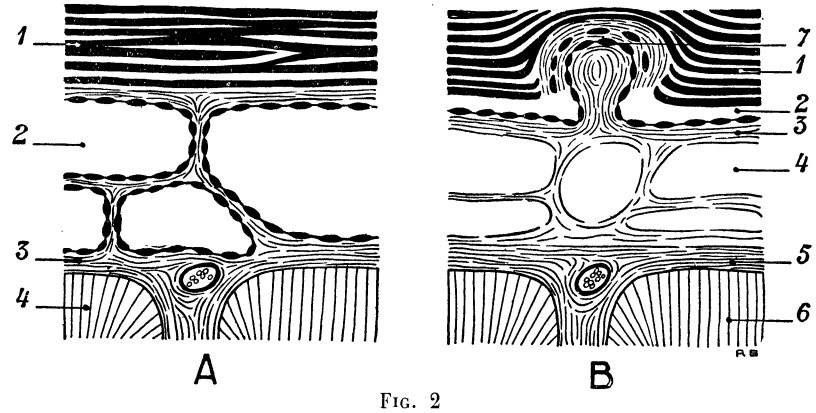

FIG. 2

Esquema de la constitución de las meninges (MARTIN y DECHAUME).

A. *Concepción de Bichat:* las tres meninges

1, duramadre. — 2, cavidad aracnoides. — 3, piamadre. — 4, corteza cerebral.

B. *Concepción moderna:* las dos meninges

1, duramadre o meninge dura. — 2, espacio subdural. — 3, cara superficial de la meninge blanda (antigua aracnoides) con su revestimiento meningoblástico. — 4, espacio subaracnoideo. — 5, capa profunda de la meninge blanda (antigua piamadre). — 6, corteza cerebral. — 7, granulaciones de Pacchioni con los meningoblastos.

blástico desaparece y esta hojilla se fusiona con el mesénquima próximo. De esta fusión resulta la duramadre del adulto.

La otra hojilla, la hojilla interna, queda tapizada de meningoblasto y representa la piamadre forrada por la hojita llamada *visceral* de la aracnoides.

2.° Vista de conjunto de las meninges. — Mientras que la concepción clásica de BICHAT considera la aracnoides como una serosa cuya hoja parietal se aplica a la duramadre, la concepción moderna considera las meninges como una membrana dividida en dos hojas (meninge dura y meninge blanda), separadas por una hendidura que no es una cavidad serosa. La duramadre, cuyo papel es de sostén y protección, se compone de láminas gruesas de tejido fibroso y fibras elásticas. La meninge blanda es un tejido mucho más laxo, intermediario entre la duramadre y el neuroeje. Este tejido se condensa, por una parte, en contacto del eje encefálico y forma la piamadre; por otra parte, se organiza bajo la duramadre para formar una hoja que se puede continuar describiendo con el nombre de aracnoides. Entre estas dos condensaciones se extienden los espacios *subaracnoideos* o simplemente *aracnoideos*. Entre la duramadre y la hoja externa de la meninge blanda se encuentra un estrecho espacio, casi virtual, el *espacio subdural*.

Las formaciones meníngeas comprenden, pues, de la pared ósea al neuroeje:

1.° La duramadre;

2.° El espacio subdural;

3.° Las tres capas de la meninge blanda: la capa subdural, la formación aracnoidea, la píamadre.

La figura 2 muestra la concepción antigua y la concepción moderna de la constitución de las meninges. Estudiaremos sucesivamente: 1.°, la duramadre; 2.°, la píamadre; 3.°, los espacios aracnoideos; 4.°, el líquido céfalorraquídeo.

ARTICULO PRIMERO

DURAMADRE

La duramadre, denominada también a veces *meninge dural* o *membrana dural (paquimeninge, μηνιγξ, τρακεια* de los antiguos anatomistas), es la más superficial de las tres meninges, siendo también la más gruesa y la más resistente. Se extiende sin interrupción desde la bóveda del cráneo hasta la parte media del conducto sacro. No obstante, para facilitar su estudio, la dividiremos en dos porciones:

1.ª *Porción inferior* o *raquídea;*

2.ª *Porción superior* o *craneal.*

§ 1. — Duramadre raquídea

La duramadre raquídea se presenta bajo la forma de un cilindro hueco, contenido en el conducto vertebral, que encierra en su interior la medula espinal y el bulbo. Se extiende en altura desde el agujero occipital hasta la segunda o tercera vértebra sacra. Su capacidad (fig. 22, 9), menor que la del conducto vertebral, es, por otra parte, mucho más considerable de lo necesario para contener la medula espinal. De ello resulta: 1.°, que la medula flota libremente dentro del conducto fibroso de la duramadre; 2.°, que este conducto fibroso ocupa solamente una porción del conducto vertebral. En otros términos, la medula está separada de su cubierta fibrosa por un espacio circular; a su vez la duramadre está separada de las paredes óseas por un espacio análogo. El primero de estos espacios está ocupado, como hemos dicho anteriormente, por el líquido céfalorraquídeo; el segundo, denominado en ocasiones *espacio epidural*, está repleto por los plexos venosos del raquis y por una grasa semiflúida, fuertemente infiltrada de serosidad en el feto y en el niño. Se consideran en la duramadre raquídea: dos superficies, una exterior y otra interior: dos extremos, uno superior y otro inferior.

1.° Superficie exterior. — Por su superficie exterior (fig. 22, 9), la duramadre raquídea está en relación con los vasos venosos y con la grasa blanda y casi difluente de que hemos hablado antes.

α) *Por detrás* no presenta, por decirlo así, conexión alguna ni con las láminas vertebrales ni con los ligamentos amarillos.

β) *Por delante*, al contrario, se halla enlazada con el ligamento vertebral común posterior por un sistema de prolongaciones fibrosas, que se encuentran preferentemente en la región cervical y en la región lumbosacra (véase más adelante). Estas prolongaciones son mucho más débiles en la región dorsal.

γ) *En los lados*, la duramadre proporciona a los nervios raquídeos prolongaciones en forma de vainas *(vainas durales)* que los envuelven por todas partes

(figura 3, 12) y los acompañan hasta su salida del agujero de conjunción. Cada nervio raquídeo tiene dos raíces, una raíz anterior o motora y una raíz posterior o sensitiva, provista esta última de un ganglio. Ordinariamente cada una de estas raíces atraviesa la duramadre por un orificio especial y recibe de ella una vaina fibrosa propia. Estudiaremos en detalle esta vaina y sus relaciones al tratar de los nervios raquídeos.

2.° Superficie interior. — La superficie interior, lisa y como pulimentada, corresponde a la aracnoides. En esta superficie encontramos un sistema de prolon-

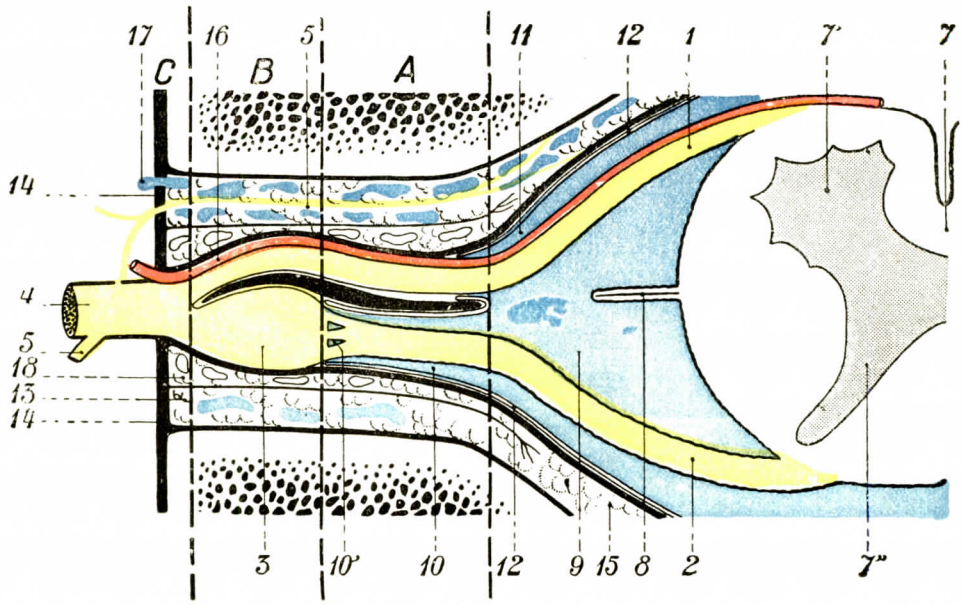

FIG 3

Raíces raquídeas. Nervio radicular. Nervio raquídeo.
Relaciones del agujero de conjugación.

En el agujero de conjugación las tres porciones del nervio raquídeo están separadas por trazos verticales: en A, nervio radicular de Nageotte; en B, ganglio; en C, nervio raquídeo propiamente dicho que se divide pronto en sus dos ramas.

1, raíz anterior. — 2, raíz posterior. — 3, ganglio raquídeo. — 4, rama anterior del nervio raquídeo. — 5, rama posterior. — 6, nervio sinuvertebral. — 7, medula espinal. — 7', cuerno anterior. — 7'', cuerno posterior. — 8, ligamento dentado. — 9, espacios subaracnoideos. — 10, vaina radicular subaracnoidea posterior. — 10', diverticulos interfasciculares. — 11, vaina radicular anterior más corta que la precedente. — 12, duramadre. — 13, hoja epidural. — 14, opérculo fibroso del orificio del agujero de conjugacion. — 15, espacio epidural. — 16, arteria radicular, rama anterior. — 17, plexo venoso. — 18, vasos linfáticos.

gaciones conjuntivas que enlazan la duramadre con la piamadre: por delante y por detrás son simples filamentos, de 3 ó 4 milímetros de longitud, de dirección ánteroposterior; a los lados forman una verdadera membrana, el *ligamento dentado*, que ocupa toda la altura de la medula y que describiremos más adelante al hablar de la piamadre. Se concibe que todas estas prolongaciones tienen por resultado inmediato fijar la medula en el centro del conducto fibroso que le forma la duramadre. Al pasar por la cavidad aracnoidea, se hallan revestidas por una capa endotelial dependiente de la aracnoides.

Lateralmente, a derecha e izquierda, la superficie interna de la duramadre presenta los orificios que acabamos de mencionar, en los cuales se introducen las raíces anteriores y las raíces posteriores de los nervios raquídeos. La disposición de estos orificios es muy variable:

tan pronto no existe más que un solo orificio para las dos raíces correspondientes, como existen dos, uno anterior para la raíz anterior, otro posterior para la raíz posterior. En este último caso los orificios están separados uno de otro por una lengüeta fibrosa de dirección vertical y más o menos desarrollada; en ciertos casos tiene una amplitud de 1 ó 2 milímetros, y en otros es sumamente estrecha y afecta la forma de borde cortante. Estudiaremos en detalle estas relaciones con las raíces raquídeas.

De ordinario, los vasos sanguíneos que van a la medula o que proceden de ella pasan por los mismos orificios que las raíces nerviosas. No obstante, se ven algunos que atraviesan la duramadre por orificios especiales, situados a mayor o menor distancia de los que dan paso a los fascículos nerviosos radiculares.

3.° Extremo superior. — En su extremo superior, la duramadre raquídea se fija sólidamente a la cara posterior del cuerpo del axis y alrededor del agujero occipital, a nivel del cual se continúa con la duramadre craneal. Un poco por debajo del agujero occipital presenta dos orificios laterales, uno derecho, otro izquierdo, para el paso de las arterias vertebrales.

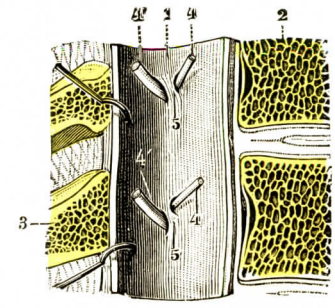

FIG. 4

Mitad izquierda del saco dural visto por su cara interna, para demostrar los orificios de salida de las raíces raquídeas *(región torácica)*.

1, duramadre. — 2, vértebras dorsales vistas en corte sagital.—3, apófisis transversa. — 4, 4', raíces anteriores y raíces posteriores introduciéndose en sus agujeros de salida. — 5, 5', tabiques cervicales que separan el orificio anterior del orificio posterior.

4.° Extremo inferior. — El extremo inferior (fig. 6, 4) corresponde al conducto sacro. No contiene la medula, la cual se detiene a la altura de la segunda vértebra lumbar, sino el paquete de nervios que de ella proceden y cuyo conjunto constituye la *cola de caballo*. Muy ancha al principio, va luego adelgazándose y se afila a manera de embudo o de trompeta. Finalmente, termina en fondo de saco, que se denomina *fondo de saco dural* (figura 6).

Habiéndose introducido en la práctica quirúrgica la resección de ciertas partes del sacro, es muy importante saber a qué nivel se encuentra el fondo de saco dural. Las investigaciones de anatomía topográfica emprendidas con este objeto por PFITZNER, por WAGNER, por TROLARD y, más recientemente, por CHIPAULT, concuerdan en que en el adulto corresponde a la parte inferior de la segunda vértebra sacra, en ocasiones a la parte media de esta segunda vértebra sacra, y en otras, si bien más raras, a la parte superior de la tercera.

La disposición es casi la misma en el niño que en el adulto; en aquél, el fondo de saco desciende quizá algo más, pero solamente algunos milímetros; se detiene casi siempre en la parte superior de la tercera sacra. Relacionando la situación del fondo de saco dural con la porción posterior del conducto sacro, CHIPAULT, examinando once individuos, ha visto siempre corresponder la punta con la primera apófisis espinosa sacra. Añadiremos que las relaciones del fondo de saco dural con el conducto sacro tan sólo se modifican ligeramente por la posición del individuo: en efecto, el fondo de saco no desciende o no sube más que algunos milímetros, según que el cuerpo se coloque en extensión o en flexión forzada.

Hemos dicho antes que la duramadre terminaba por el fondo de saco dural. En realidad se extiende mucho más abajo. A nivel de la punta del fondo de saco se aplica contra el fílum terminal, al que envuelve como vaina, y, con el nombre de *ligamento coccígeo de la medula*, desciende hasta la parte posterior de la primera vértebra coccígea.

En toda la altura del fondo de saco dural, las prolongaciones fibrosas que hemos señalado anteriormente entre la cara anterior de la duramdre y el ligamento vertebral común posterior se hacen a la vez más numerosas y más gruesas. El conjunto de las mismas forma en este punto una especie de tabique medio,

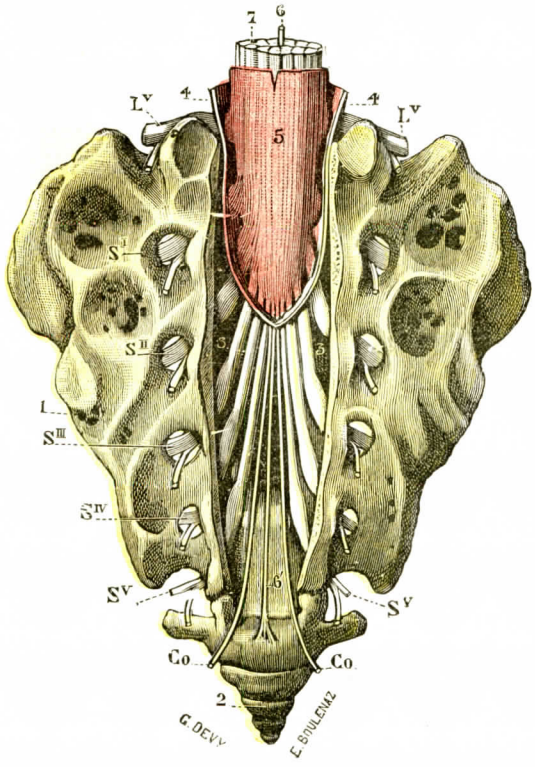

FIG. 5

Fondo de saco dural y últimos pares raquídeos.

(En el lado derecho las raíces de cada nervio sacro, así como sus ganglios, se hallan revestidos por su vaina dural; en el lado izquierdo se ha resecado esta vaina y se han puesto al descubierto las raíces de los cinco nervios sacros.)

1, cara posterior del sacro. — 2, cóccix. — 3, conducto sacro, cuya pared posterior ha sido separada para mostrar los últimos pares raquídeos. — 4, duramadre, cuya parte posterior ha sido resecada y a cuya cara interna está adherida la hoja parietal de la aracnoides. — 5, hoja visceral de esta última membrana. — 6, fílum terminal de la medula (segmento superior), con 6', su segmento inferior o ligamento durococcígeo. —7, cola de caballo. — LV, quinto par lumbar. — SI, SII, SIII, SIV, SV, primero, segundo, tercero, cuarto y quinto pares sacros. — Co, par coccígeo.

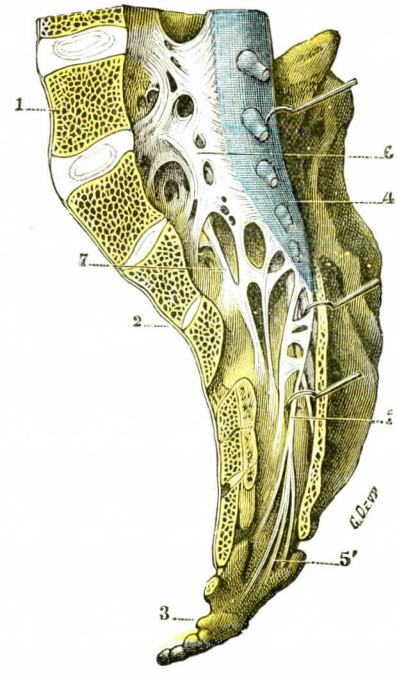

FIG. 6

Ligamento sacrodural visto por su cara lateral izquierda (el fondo de saco dural y el ligamento coccígeo están apartados hacia atrás y a la derecha por erinas).

1, quinta lumbar. — 2, sacro aserrado en sentido sagital un poco a la izquierda de la línea media. — 3, cóccix. — 4, fondo de saco dural, inyectado con sebo. — 5, fílum terminal de la medula, con 5', su inserción coccígea. — 6, ligamento sacrodural. — 7, ligamento vertebral común posterior, que une entre sí las diversas piezas del sacro. — 8, pares raquídeos.

siempre incompleto y más o menos fenestrado (fig. 6): es el *ligamento sacrodural (ligamento anterior de la duramadre* de TROLARD). Como se observa claramente en la figura 6, los fascículos más inferiores de este tabique se desprenden, no ya del fondo de saco mismo, sino del fílum terminal que lo continúa, y por otra parte van a fijarse en la última vértebra sacra o aun más abajo, en la primera pieza del cóccix.

§ 2. — Duramadre craneal

La porción craneal de la duramadre, o duramadre craneal, es una especie de esfera hueca, que por una parte envuelve la masa encefálica y por otra tapiza la caja craneal, a la que sirve de *periostio interno*. De 1 a 2 milímetros de grosor, es de *color* blanco nacarado y opaca; la presencia de una colección sanguínea subyacente le comunica una coloración azulada, característica del hematoma subdural. Muy *resistente*, es inextensible de modo inmediato. Rara vez se desgarra en los traumatismos craneales. Ofrece a nuestra consideración, lo mismo que la duramadre raquídea, una superficie exterior y otra interior.

1.° Superficie exterior. — La superficie exterior se aplica exactamente a la pared inferior del cráneo y adhiere a cada pared por medio de prolongaciones fibrosas y vasculares que la hacen desigual y como tomentosa. Por lo demás, esta adherencia es muy variable según los puntos en que se la considera. Es relativamente débil en la región de la calota, en la que tan sólo existe a nivel de las suturas. Por el contrario, es muy fuerte a nivel de la base, principalmente en los puntos siguientes: en la apófisis *crista galli*, en el borde posterior de las pequeñas alas del esfenoides, en las apófisis clinoides anteriores y posteriores, en el borde superior del peñasco, en la corredera basilar y en el contorno del agujero occipital.

La adherencia de la duramadre craneal no es la misma en todas las edades. En el *niño* esta adherencia es íntima a nivel de las suturas, mucho menos fuerte en los demás puntos, a pesar de los innumerables vasos que el hueso, a esta edad, recibe de su periostio interno. En el *adulto* es más débil, especialmente en las suturas. Se exagera luego a medida que aumenta la edad, y sabido es lo difícil que es de ordinario en los *ancianos* desprender la calota craneal de la duramadre subyacente: esto es debido, ante todo, a la existencia de tractos fibrosos muy densos que van de la membrana fibrosa al hueso, y luego al desarrollo considerable de las granulaciones de Pacchioni, que se han forjado en la pared ósea cavidades más o menos considerables, en las que se hallan como incrustadas.

En la región témporoparietal y en la región occipital es donde las adherencias ósteodurales son más débiles. Existe aquí una zona especial en que la duramadre se deja desprender fácilmente, no sólo con la pinza del anatomista, sino también por los derrames sanguíneos que se producen a este nivel por efecto de una herida de la arteria meníngea media. Esta zona, denominada por Marxant (*Tesis de París*, año 1880) *zona desprendible*, se extiende: 1.°, de delante atrás, desde el borde posterior de las pequeñas alas del esfenoides hasta 2 ó 3 cntímetros de la protuberancia occipital interna; 2.°, de arriba abajo, desde la proximidad del seno longitudinal superior hasta la línea transversal que une el vértice de las pequeñas alas del esfenoides con la base del peñasco. Mide, por término medio, 13 centímetros de longitud por 12 centímetros de altura (Marxant).

Como la duramadre raquídea, la duramadre craneal cede a los nervios y a los vasos que salen del cráneo prolongaciones o vainas (fig. 7), que los acompañan en sus agujeros respectivos, separándose luego, más allá de estos agujeros, para continuarse con el periostio extracraneal. Algunas prolongaciones de esta especie acompañan: 1.°, al hipogloso mayor hasta la fosilla condílea anterior; 2.°, a los tres nervios neumogástrico, glosofaríngeo y espinal, así como a la vena yugular interna, hasta por debajo del agujero rasgado posterior; 3.°, a los dos nervios facial y auditivo, hasta el fondo del conducto auditivo interno; 4.°, al nervio maxilar inferior, en el interior del agujero oval; 5.°, al nervio maxilar superior, en el agujero redondo mayor; 6.°, a los filetes olfatorios hasta las fosas nasales. A nivel del agujero óptico y de la hendidura esfenoidal, la duramadre penetra a través de estos agujeros hasta el interior de la órbita, en la que vemos que por una parte se confunde con el perios-

tio de esta cavidad, y por otra proporciona al nervio óptico una vaina *(vaina dural del nervio óptico)* que la acompaña hasta el globo del ojo.

Estas prolongaciones tubulares, desprendidas de la duramadre en el contorno de los nervios craneales, contribuyen a aumentar todavía más las adherencias de esta membrana con la base del cráneo.

2.° Superficie interna y sus prolongaciones. — La superficie interna de la duramadre se halla tapizada por la hojilla parietal de la aracnoides, que está íntimamente adherida a ella y le da ese aspecto liso y pulimentado que la caracteriza. De esta superficie se desprenden cierto número de prolongaciones o tabiques que se interponen entre los diversos segmentos de la masa encefálica, aislándolos unos de otros y manteniéndolos en su situación respectiva, cualquiera que sea la porción que ocupe la cabeza. Estos tabiques son en número de cuatro, a saber: 1.°, la *tienda del cerebelo;* 2.°, la *hoz del cerebro;* 3.°, la *hoz del cerebelo;* 4.°, la *tienda de la hipófisis.*

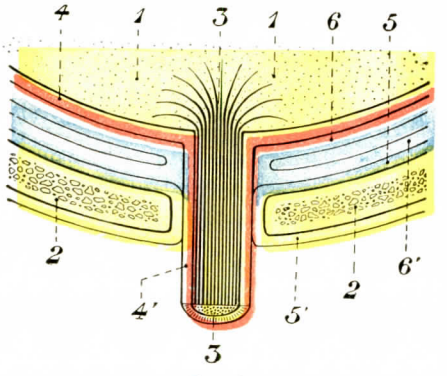

FIG. 7

Esquema que representa las relaciones de las meninges con los nervios craneales.

1, centro nervioso. — 2, pared craneal con el agujero destinado al paso del nervio craneal. — 3, un nervio craneal. — 4, piamadre *(en rojo)* que se convierte en el neurilema del nervio. — 5, duramadre *(en amarillo)* que se convierte, 5', en periostio exocraneal. — 6, hoja visceral, y 6', hoja parietal de la aracnoides *(en azul)*.

A. TIENDA DEL CEREBELO. — La tienda del cerebelo (fig. 8, 1) es un tabique transversal, situado en la parte posterior del cráneo, entre el cerebro, que está encima, y el cerebelo, que está debajo. Digamos de paso que no es horizontal, sino muy inclinada (véase fig. 11) de arriba abajo y de delante atrás. Morfológicamente tiene la forma semilunar con su abertura anterior, debiendo, por consiguiente, considerarse en ella *dos caras, dos circunferencias* y *dos extremos:*

a) *Cara superior.* — La cara superior no es exactamente plana: más elevada en su parte media que en sus partes laterales, se halla formada en realidad por dos vertientes, que se inclinan respectivamente de dentro a fuera y de arriba abajo. En esta cara se inserta (véase fig. 8), en la línea media, la hoz del cerebro, y corresponde, a los lados, con la cara inferior de los hemisferios cerebrales que descansan sobre ella.

b) *Cara inferior.* — La cara inferior, en forma de bóveda, cubre la cara superior del cerebelo. Corresponde: 1.°, en la línea media, al vermis superior; 2.°, en los lados, a la cara superior de los hemisferios cerebelosos.

c) *Circunferencia posterior.* — La circunferencia posterior o circunferencia mayor se inserta sucesivamente en la protuberancia occipital interna, en la porción horizontal del canal lateral y en el borde superior del peñasco. Aloja en su parte posterior el seno lateral y en su parte anterior el seno petroso superior.

d) *Circunferencia anterior.* — La circunferencia anterior o circunferencia menor, de forma parabólica, se extiende por debajo del canal basilar y forma con la extremidad anterior de esta última un orificio prolongado de delante atrás: es el *foramen oval de Pacchioni* (fig. 8). Este orificio corresponde al istmo del encéfalo y más especialmente a los tubérculos cuadrigéminos y a los pedúnculos cerebrales.

e) *Extremos.* — Los extremos o puntas de la tienda del cerebelo corresponden, a derecha e izquierda, a los bordes laterales de la silla turca y terminan en ella del modo siguiente (figs. 9 y 10).

α) *La circunferencia anterior* o *circunferencia menor* (fig. 9, 4), al llegar al vértice del peñasco, pasa por encima de este hueso, un poco por fuera de la apófisis clinoides posterior, y va a insertarse en el vértice y en el borde externo de la apófisis clinoides anterior. Al mismo tiempo emite lateralmente una expansión muy resistente, que desciende hacia el piso medio de la base del cráneo y se *fija en* éste fuertemente, desde la cara anterior del peñasco hasta la hendidura esfenoidal.

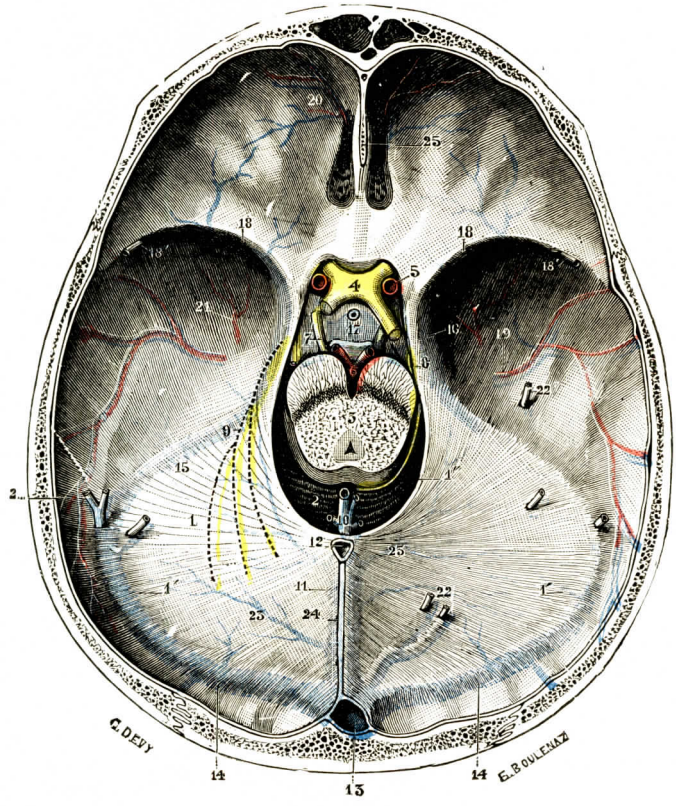

FIG. 8

Tienda del cerebelo vista por arriba.

1, tienda del cerebelo, con 1', su gran circunferencia; 1'', su pequeña circunferencia. — 2, cerebelo. — 3, istmo del encéfalo. — 4, quiasma óptico. — 5, carótida interna. — 6, arteria basilar. — 7, nervio motor ocular común. — 8, nervio patético. — 9, nervio de la tienda del cerebelo. — 10, vena de Galeno. — 11, seno recto. — 12, corte del seno longitudinal inferior. — 13, prensa de Herófilo. — 14, senos laterales. — 15, seno petroso superior. — 16, seno cavernoso. — 17, seno coronario. — 18, seno esfenoidal de Breschet, con 18', vena de Trolard desembocando en este seno. — 19, arteria y vena meningeas medias. — 20, arteria y vena meningeas anteriores. — 21, arteria meningea menor. — 22, 22', venas que se convierten en senos. — 23, venas de la tienda del cerebelo. — 24, corte de la base de la hoz del cerebro. — 25, corte de su vértice a nivel de la inserción en la apófisis crista galli.

Más exactamente, se continúa a este nivel con la duramadre que reviste la fosa esfenoidal. Esta expansión fibrosa, dicho sea de paso, no es más que la pared externa del seno cavernoso.

β) La *circunferencia posterior* o *circunferencia mayor* (5) sigue, como hemos dicho, el borde superior del peñasco. A nivel de la depresión de Gasser se eleva y abandona momentáneamente este borde, para formar una especie de puente, debajo del cual se introduce el trigémino. El orificio ovalado que cubre este puente

conduce a una pequeña cavidad aplanada de delante atrás (fig. 10, 1), que corresponde a la depresión de Gasser y está formada por un desdoblamiento de la duramadre: es la *cavidad de Meckel (cavum Meckelii)*, en la que se alojan el ganglio de Gasser y la porción inicial de sus tres ramas eferentes, oftálmica, maxilar superior y maxilar inferior. Más allá del orificio de entrada de la cavidad de Meckel, la circunferencia posterior de la tienda, al continuar su trayecto, pasa por debajo de la circunferencia anterior, a la que cruza en forma de X, y va a insertarse finalmente en la apófisis clinoides posterior. En el momento de llegar a esta apófisis, envía dos expansiones o tabiques: una posterior, oblicua hacia abajo y atrás,

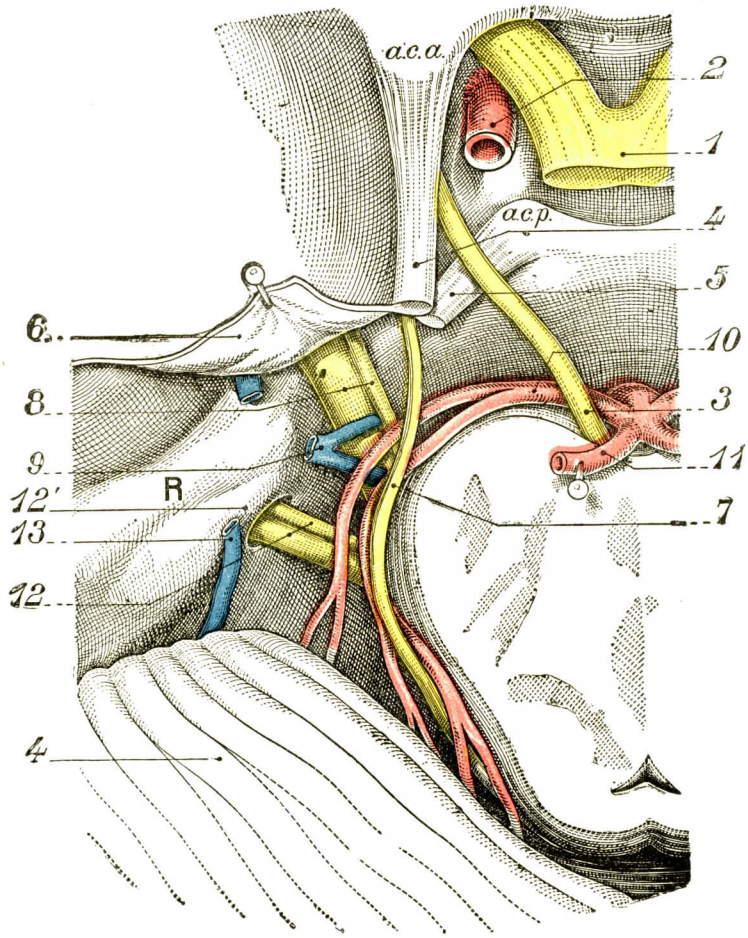

FIG. 9

Modo de inserción de la tienda del cerebelo en las apófisis clinoides. El ángulo pontocerebeloso después de ablación de las meninges blandas (LATARJET y WERTHEIMER).

R, peñasco. — *a.c.a.*, apófisis clinoides anterior. — *a.c.p.*, apófisis posterior.

1, quiasma óptico. — 2, arteria carótida interna. — 3, motor ocular común. — 4, inserción de la circunferencia anterior de la tienda del cerebelo. — 5, inserción de la circunferencia posterior. — 6, duramadre cortada y reclinada. — 7, nervio patético. — 8, las dos raíces del nervio trigémino. — 9, vena protuberancial seccionada. — 10, arteria cerebelosa superior. — 11, arteria cerebral posterior. — 12, nervio auditivo y nervio facial que penetran en el conducto auditivo interno. — 12', cresta supraauditiva. — 13, vena cerebelosa seccionada. — 14, cerebelo.

que encierra el espacio comprendido entre el peñasco y el borde lateral de la lámina cuadrilátera del esfenoides; otra anterior, plana y horizontal, que llena todo el espacio comprendido entre la circunferencia anterior de la tienda y las dos apófisis clinoides correspondientes.

De la descripción precedente resulta que a cada lado de la silla turca y a la altura misma de las dos apófisis clinoides se forma una pequeña región de forma triangular (figs. 9 y 10), cuyos tres lados están constituídos como sigue: 1.°, el *lado externo*, por la prolongación de la pequeña circunferencia de la tienda del cerebelo, que va a insertarse en la apófisis clinoides anterior y que se presenta las más de las veces bajo la forma de una cuerda saliente y sumamente tensa; 2.°, el *lado posterior*, por la prolongación de la circunferencia mayor de la tienda, que va a insertarse en la apófisis clinoides posterior; 3.°, el *lado interno*, finalmente, por una línea ficticia que reuniese las dos apófisis clinoides del mismo lado. En el área de este pequeño triángulo es donde desaparecen los dos nervios motor ocular común y patético (fig. 10), para dirigirse ambos a la pared externa del seno cavernoso.

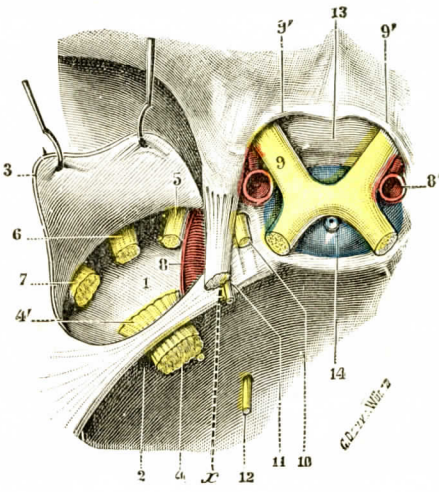

FIG. 10

Cávum de Meckel visto desde arriba, después de incidir e invertir hacia fuera su pared superior.

1, cavidad de Meckel (el ganglio de Gasser ha sido extirpado). — 2, orificio de entrada. — 3, su pared superior invertida e inclinada hacia fuera. — 4, 4, trigémino. — 5, oftálmico. — 6, maxilar superior. — 7, maxilar inferior. — 8, carótida interna. — 9, nervio óptico, con 9', su tienda. — 10, motor ocular común. — 11, patético. — 12, motor ocular externo.

(La línea de puntos x indica cuál es la situación de la pequeña circunferencia de la tienda del cerebelo.)

B. HOZ DEL CEREBRO. — La hoz del cerebro u *hoz mayor* (fig. 11, 1) es un tabique sagital interpuesto entre ambos hemisferios cerebrales. La altura, desde uno a otro borde, es, por término medio, de 50 milímetros en su extremidad posterior y de 12 a 15 milímetros solamente a nivel de su extremidad anterior. La hoz cerebral recuerda bastante bien, por su forma, el instrumento cuyo nombre lleva, y presenta, por consiguiente, *dos caras laterales, dos bordes, una base* y *un vértice:*

a) *Caras laterales.* — Las caras laterales, verticales y regularmente planas, miran la una a la derecha, la otra a la izquierda, y están en relación con la cara interna del hemisferio correspondiente. No es raro encontrar en el tercio anterior de la hoz del cerebro cierto número de rasgaduras, en ocasiones verdaderas aberturas (fig. 11), que, interesando la continuidad del tabique fibroso, permiten que los dos hemisferios se pongan recíprocamente en contacto.

b) *Borde superior.* — El borde superior (fig. 11, 4), sumamente convexo, ocupa la línea media, desde la protuberancia occipital interna hasta el agujero ciego; está en relación, pues, sucesivamente, partiendo de atrás a delante, con el canal longitudinal y la cresta frontal que continúa este canal. Se desdobla para alojar el seno longitudinal superior (fig. 11, 10).

c) *Borde inferior.* — El borde inferior (fig. 11, 5), cóncavo, delgado y cortante, corresponde a la cara superior del cuerpo calloso; pero no descansa directamente sobre él sino en la parte posterior. Hacia delante no tiene contacto alguno con este órgano, del que se aparta cada vez más a medida que se aproxima a la

rodilla. Existe, pues, a este nivel, entre el cuerpo calloso y el borde inferior de la hoz del cerebro, un espacio triangular de vértice posterior, en cuya área los dos hemisferios están directamente en contacto entre sí. El borde inferior de la hoz del cerebro contiene en su espesor el seno longitudinal inferior.

d) *Vértice*. — El vértice se inserta en la apófisis *crista galli*. Esta inserción se verifica a la vez (fig. 11, 2) en el borde anterior, en el vértice y en el borde pos-

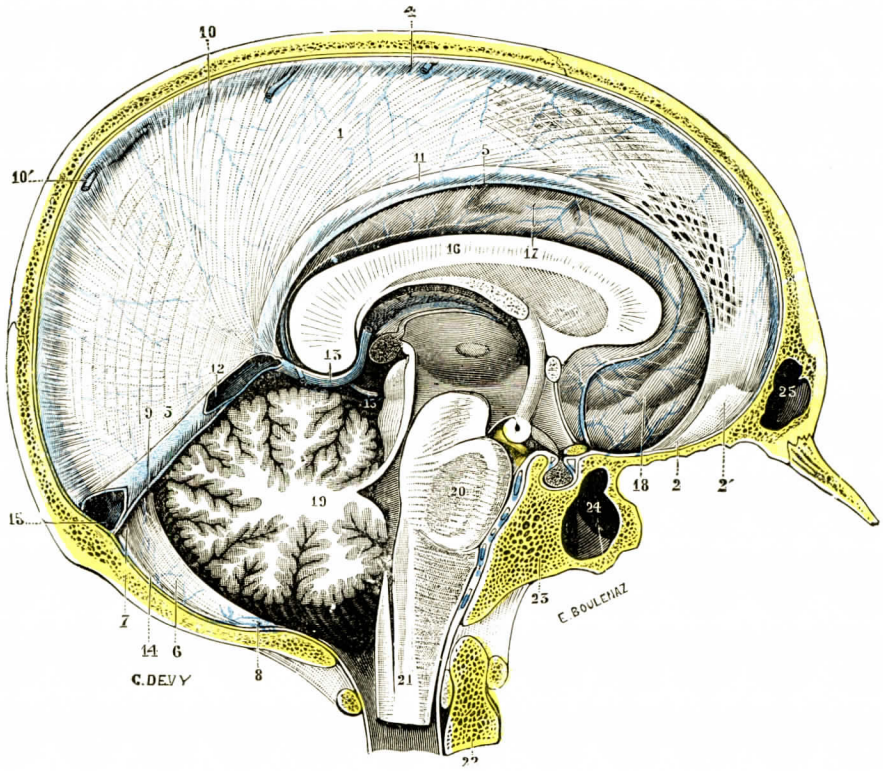

FIG. 11

Las dos hoces del cerebro y del cerebelo vistas por su cara lateral derecha.

1, hoz del cerebro, con : 2, su vértice, insertado en 2', la apófisis crista galli ; 3, su base ; 4, su borde superior o circunferencia mayor ; 5, su borde inferior o circunferencia menor. — 6, hoz del cerebelo, con 7, su base ; 8, su vértice. — 9, corte de la tienda del cerebelo. — 10, seno longitudinal superior, con 10', una vena cerebral que se convierte en seno. — 11, seno longitudinal inferior. — 12, seno recto. — 13, vena de Galeno, con 13', vena basilar. — 14, seno occipital posterior. — 15, prensa de Herófilo. — 16, cuerpo calloso. — 17, circunvolución del cuerpo calloso. — 18, circunvolución frontal interna. — 19, corte del cerebelo. — 20, corte de la protuberancia. — 21, corte del bulbo. — 22, axis. — 23, apófisis basilar del occipital. — 24, seno esfenoidal. — 25, seno frontal.

terior de esta apófisis ; la rebasa aún un poco en su parte posterior y se extiende (figura 17, 5') hasta la proximidad de la sutura esfenoetmoidal. Inmediatamente por delante de la apófisis *crista galli*, la hoz del cerebro envía una prolongación al agujero ciego.

Según algunos autores, esta prolongación iría acompañada de una vena que nacería en el espesor del hueso y formaría el origen del seno longitudinal superior : la existencia de esta vena, comprobada una sola vez por SPERINO, a pesar del número considerable de individuos por él examinados, es completamente excepcional.

e) *Base.* — La base (fig. 11, 3), oblicua de arriba abajo y de delante atrás, cae perpendicularmente sobre la parte media de la tienda del cerebelo, a la que mantiene levantada y tensa. Es recorrida de delante atrás y en toda su longitud por el seno recto.

La hoz del cerebro ofrece grandes variaciones individuales, tanto desde el punto de vista de la estructura microscópica como de sus relaciones con la cara interna de sus hemis-

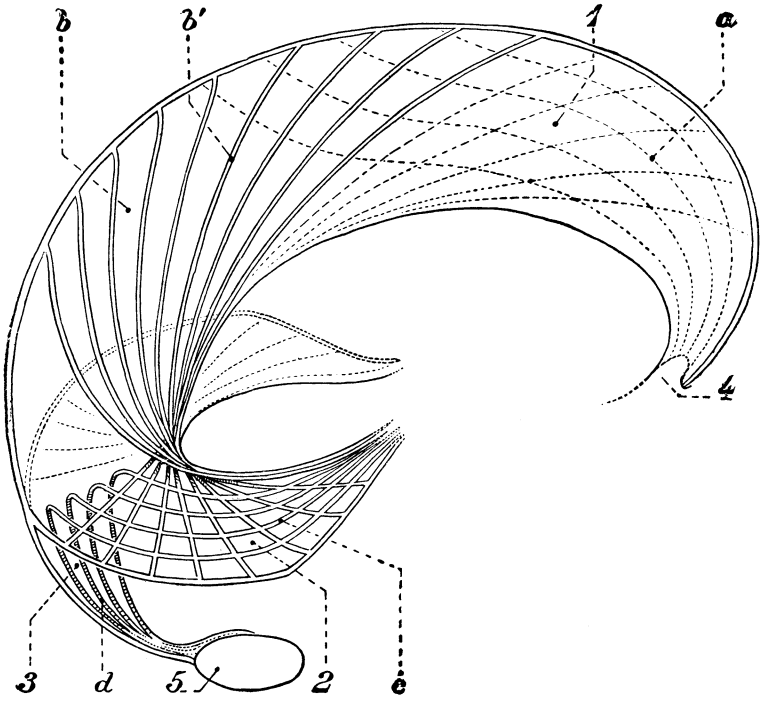

FIG. 12

Estructura de la hoz del cerebro *(esquemática).*

Se ve el sistema octagonal de las fibras de la hoz, la continuidad de las fibras que constituyen la hoz del cerebro (1), la del cerebelo (2) y la tienda de éste (3).

a, fibras ánteroposteriores etmoidofrontoparietales. — *b*, fibras transversales y pósteroanteriores, petrooccípito-témporoparietales. — *c*, fibras témporooccipitales. — *d*, fibras occipitales.

ferios. Estas variaciones no dependen de un modo absoluto de la forma del cráneo. Hemos encontrado en nuestras observaciones un predominio de hoces elevadas en recién nacidos braquicéfalos y hoces bajas en adultos dolicocéfalos.

Estructura macroscópica. — 1.° *En el recién nacido,* la hoz, más resistente en su segmento posterior que en el segmento anterior, ofrece por lo general simples rasgaduras en este último.

2.° *En el adulto* la hoz es muy resistente, en particular en el segmento posterior y a lo largo de la bóveda craneal. Es fenestrada en la mitad de los casos aproximadamente y en general en la unión del tercio anterior con los dos tercios posteriores. Cinco veces en veintiún caso hemos observado osificaciones.

Las fibras conjuntivas están orientadas según una arquitectura que parece corresponder por una parte al desarrollo del cráneo en el sentido ánteroposterior y que, por otra parte, satisface las condiciones mecánicas del papel de la hoz.

La tienda del cerebelo, la hoz del cerebro y la del cerebelo constituyen, desde el punto de vista arquitectónico, un mismo sistema. La hoz del cerebro es el aparato de sostén del techo de la tienda cerebelosa; sus fibras se prolongan en ella (véase fig. 12).

3.° La hoz está manifiestamente compuesta de dos hojas adosadas. Su disociación es más particularmente fácil en el segmento posterior y en el recién nacido.

Relaciones de la hoz (figs. 13 y 14). — Se pueden distinguir tres segmentos: posterior, medio y anterior.

1.° *Segmento posterior.* — La hoz separa completamente los hemisferios en este punto, en la mayoría de los casos, en el adulto. Se separa bastante a menudo, en el recién nacido, del borde posterior del cuerpo calloso para descubrir la región del pliegue témporolímbico.

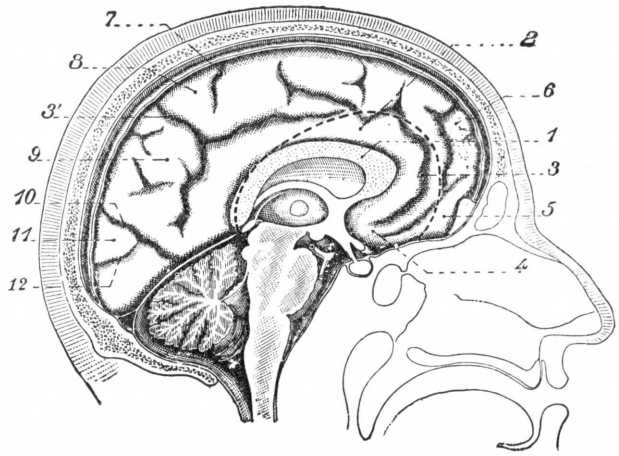

FIG. 13

Relaciones de la hoz del cerebro con la cara del hemisferio (lado izquierdo) en el adulto.

El borde inferior de la hoz del cerebro ha sido representado por una línea de puntos; el borde superior está cortado en el ángulo inferior del seno longitudinal superior. — 1, cuerpo calloso. — 2, circunvolución del cuerpo calloso. — 3, y 3', cisura callosomarginal. — 4, encrucijada olfativa. — 5, 6, circunvolución frontal interna. — 7, cisura de Rolando. — 8, lóbulo paracentral. — 9, lóbulo cuadrilátero. — 10, cisura perpendicular interna. — 11, cúneus. — 12, cisura calcarina.

La base de la hoz está inclinada sobre la línea nasoiníaca de 40 a 50° en el recién nacido y de 45 a 50° en el adulto.

2.° *Segmento medio.* — La hoz está en contacto con la cara superior del cuerpo calloso en más de la mitad de los casos en el recién nacido. En los otros, y de un modo constante en el adulto, se aleja de ella para descubrir una parte de la circunvolución del cuerpo calloso.

3.° *Segmento anterior.* — *a*) En el *recién nacido*, la hoz sólo cubría una vez, en nuestras observaciones, la totalidad del hemisferio. En el tercio de los casos se prolonga a lo largo del compartimiento anterior de la base del cráneo, descubriendo únicamente el extremo anterior de la circunvolución del cuerpo calloso, el pliegue frontolímbico anterior y la encrucijada olfativa (fig. 14). Generalmente descubre, además, una parte de las circunvoluciones frontales internas y va a insertarse en el cuerpo del esfenoides, algo por delante de la silla turca y a una distancia media de 2 centímetros y medio del nasion.

b) En el *adulto*, la hoz está a una distancia de 0,4 a 3 centímetros del borde anterior del cuerpo calloso y va a insertarse en el cuerpo del esfenoides a 3 centímetros y medio ó 4 centímetros por término medio del nasion.

El extremo anterior de la circunvolución del cuerpo calloso, el pliegue frontolímbico anterior, la encrucijada olfativa y las circunvoluciones frontales internas próximas a este último son siempre descubiertos por la hoz. Las circunvoluciones frontales situadas a lo largo del segmento anterior de la cisura callosomarginal lo son igualmente en más del tercio de los casos, cuando la distancia que separa la hoz del borde anterior del cuerpo calloso es superior a un centímetro y medio.

La hoz, que en el cuarto mes de la vida embrionaria separa totalmente los dos hemisferios, es un tabique cada vez más incompleto en el recién nacido y en el adulto. Esta evolución podría explicarse a la vez por el desarrollo de la cavidad craneal y por un fenómeno de resorción en los puntos de menor presión.

Para más detalles véase la tesis de nuestros discípulo Le Paumier, *Etude des variations morphologiques de la faux du cerveau et de ses rapports avec la face interne des hemisphères* (Lyón, 1923), y el trabajo de Popa, *Structure fonctionnelle de la dure-mère cranienne* («Ann. scientifiques de l'Université de Jassy»).

C. Hoz del cerebelo. — La hoz del cerebelo u *hoz menor* (fig. 11, 6) es también un tabique vertical y medio, situado en la parte más posterior de la cavi-

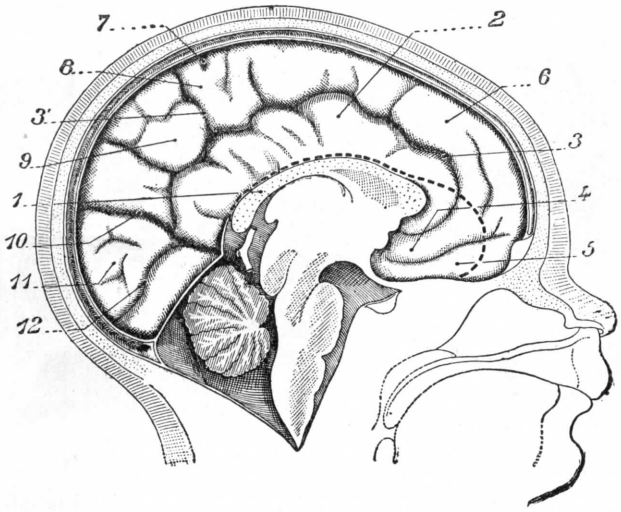

Fig. 14

Relaciones de la hoz del cerebelo en el recién nacido.

(La misma leyenda de la figura 13.)

dal craneal, entre los dos hemisferios del cerebelo. Se le consideran, como a la hoz del cerebro, *dos caras laterales, dos bordes, una base* y *un vértice.*

a) *Caras laterales.* — Las caras laterales, mucho menos extensas que las de la hoz del cerebro, corresponden a los hemisferios cerebelosos.

b) *Borde posterior.* — El borde posterior, convexo y adherente, se inserta en la cresta occipital interna. Contiene en su espesor los dos senos occipitales posteriores.

c) *Borde anterior.* — El borde anterior (fig. 15, 1), cóncavo y libre, corresponde a la gran cisura media del cerebelo. No es raro ver este borde surcado por un canal longitudinal, destinado a albergar el vermis inferior *(canal vermiano).*

d) *Base.* — La base (fig. 11, 7), dirigida hacia arriba, se halla adosada a la base de la hoz del cerebro; únese, por consiguiente, con la parte media de la tienda del cerebelo.

e) *Vértice.* — El vértice (fig. 11, 8), dirigido hacia abajo y adelante, se bifurca a nivel del agujero occipital. Las dos ramas de bifurcación (fig. 15, 1'), separándose entre sí, rodean las partes laterales de este orificio y se dirigen hacia el agujero rasgado posterior. Cada una de ellas contiene la parte inferior del seno occipital posterior correspondiente.

D. Tienda de la hipófisis. — La tienda de la hipófisis, o diafragma de la hipófisis (figs. 11 y 16), es un tabique horizontal, tendido por encima de la silla turca y del cuerpo pituitario, que se encuentra como encajado en ella. Este tabique cuadrilátero, como la fosa que cubre y completa, se fija sólidamente en la lámina cuadrilátera del esfenoides, en la parte posterior del canal óptico y en las cuatro apófisis clinoides.

He aquí cómo se comporta la duramadre a nivel de la silla turca (fig. 16). Esta membrana, después de haber tapizado el canal basilar y la cara posterior de la lámina cuadrilátera, llega al borde superior de esta lámina. Se divide entonces en dos hojas, una superficial y otra profunda. La *hoja superficial* se dirige horizontalmente

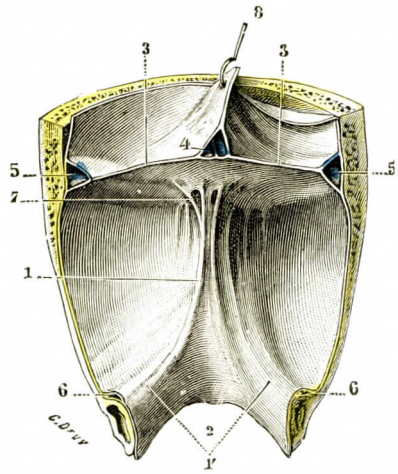

Fig. 15

Hoz del cerebelo vista por delante.

1, hoz del cerebelo, con : 1', su inserción en el reborde posterior del agujero occipital. — 2, agujero occipital. — 3, tienda del cerebelo. — 4, seno recto. — 5, 5, seno lateral. — 6, 6, seno occipital posterior. — 7, orificios venosos. — 8, hoz del cerebro ligeramente inclinada hacia la izquierda.

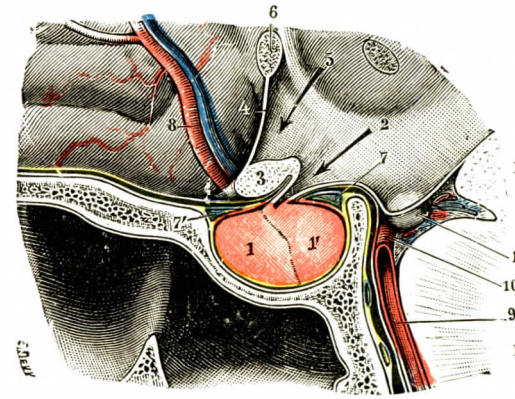

Fig. 16

Tienda de la hipófisis vista en corte sagital.

1, 1', lóbulo anterior y lóbulo posterior de la hipófisis. — 2, tallo pituitario. — 3, quiasma óptico. — 4, lamininilla supraóptica. — 5, recessus ópticus. — 6, comisura blanca anterior. — 7, 7', seno coronario. — 8, arteria cerebral anterior. — 9', tronco basilar. — 10, arteria cerebral posterior. — 11, tubérculo mamilar. — 12, pedúnculo cerebral. — 13, protuberancia.

hacia delante y va a fijarse en el borde posterior del canal óptico. Esto constituye la llamada *tienda de la hipófisis*. La *hoja profunda* desciende a la silla turca, la reviste de atrás a delante en toda su extensión y va a unirse con la hoja precedente a nivel del canal óptico. En los lados, esta misma hoja profunda se eleva para juntarse asimismo con la hoja superficial y formar de este modo, en los límites laterales de la silla turca, un tabique vertical, que constituye la pared interna del seno cavernoso.

Entendida de este modo, la tienda de la hipófisis ofrece dos caras: 1.°, una *cara superior*, en relación sucesivamente, de delante atrás, con la base de las dos circunvoluciones olfatorias internas, con el quiasma óptico y con el túber cinéreum; 2.°, una *cara inferior*, que descansa en toda su extensión sobre el cuerpo pituitario.

Este tabique tiene en su centro un agujero circular (de aquí su nombre de *diafragma de la hipófisis*), que da paso al tallo pituitario. Por delante y por detrás de este agujero y en el espesor de la tienda se encuentran dos senos venosos dirigidos transversalmente. Estos dos senos son curvos y están dispuestos de manera que se miran por su concavidad. Como, por otra parte, se reúnen a derecha e izquierda para abrirse en el seno cavernoso por un orificio común, forman en

conjunto, y en todo el contorno del tallo pituitario, una especie de vaso único en forma de anillo o de corona. el *seno coronario* (fig. 8, 17)

Trolard ha descrito con el nombre de *tienda del bulbo olfatorio* una pequeña prolongación transversal de la duramadre, que está situada en la parte anterior de la fosa olfatoria, entre la apófisis *crista galli*, que limita esta fosa por dentro, y el borde del frontal, que la limita por fuera. Esta lámina dural (fig. 17, 2) tiene la forma semilunar con la concavidad posterior. Forma como la *bóveda* de una pequeña cavidad en fondo de saco, cuyo *suelo* está constituído por la porción correspondiente de la lámina cribosa. En esta cavidad, cuya profundidad puede llegar a ser de 4 milímetros, es donde se aloja la extremidad anterior del bulbo olfatorio. La fosa olfatoria está frecuentemente limitada por detrás, del lado del esfenoides, por un nuevo repliegue transversal (fig. 17, 3 y 3'), que, como el precedente, se extiende de uno a otro borde de la fosa. Tiene la misma configuración que la tienda olfatoria, pero difiere de ésta en que es mucho más pequeño y está orientado en sentido inverso, es decir, su borde cóncavo se dirige hacia delante. — (Véase, respecto a los canales olfatorios, Trolard, *Journ. de l'Anat. et de la Phys.*, página 561, 1902.)

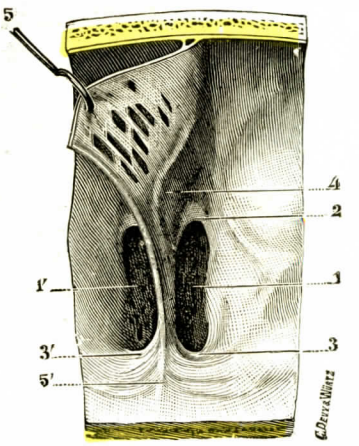

Fig. 17

Tienda del bulbo olfatorio.

1, 1', fosa olfatoria. — 2, tienda olfatoria. — 3, 3', repliegue semilunar posterior. — 4, apófisis crista galli. — 5, hoz del cerebro, con 5', la extremidad anterior de su punta.

§ 3. — Compartimientos intracraneales

La duramadre craneal y sus prolongaciones dividen la cavidad craneal en tres compartimientos: el *compartimiento cerebral*, el *compartimiento hipofisario* y el *compartimiento cerebeloso*. Como el tabique más importante es el de la tienda del cerebelo, se denomina también *compartimiento supratentorial* al compartimiento cerebral y *compartimiento subtentorial* al compartimiento cerebeloso (figs. 18 y 19).

1.° Compartimiento cerebral. — Es el más espacioso: mide 18 centímetros de delante atrás; 9 a 10 centímetros verticalmente; 8 centímetros transversalmente. Tiene por techo la duramadre de la bóveda; su suelo está constituído por la duramadre de la base, a nivel de los dos compartimientos anterior y medio, y, por detrás, por la tienda del cerebelo. La hoz del cerebro la divide incompletamente en dos compartimientos, los *compartimientos hemiesféricos*. Bajo el borde libre de la hoz, los dos compartimientos comunican por un orificio, en donde se introduce el cuerpo calloso y bajo el cual asienta el tercer ventrículo y el mesocéfalo.

2.° Compartimiento hipofisario. — Es pequeño y completamente aislado. Su longitud es de 13 milímetros; su anchura, 14 milímetros; su profundidad, de 8 a 10 milímetros.

3.° Compartimiento cerebeloso. — Tiene por techo la tienda del cerebelo. Este techo está agujereado por delante, detrás de la lámina cuadrilátera del esfenoides, por el aguejro oval de Pacchioni. El suelo, excavado en cubeta, contiene lóbulos cerebelosos. Comunica en la línea media con el conducto raquídeo por el agujero occipital (véase tomo II, *Relaciones del bulbo*). Las dimensiones de este compartimiento son las siguientes: diámetro ánteroposterior máximo,

tendido de la lámina cuadrilátera a la protuberancia occipital interna, 8 centímetros; anchura máxima, 12,6 centímetros; altura, medida del foramen oval al agujero occipital, 4,5 centímetros.

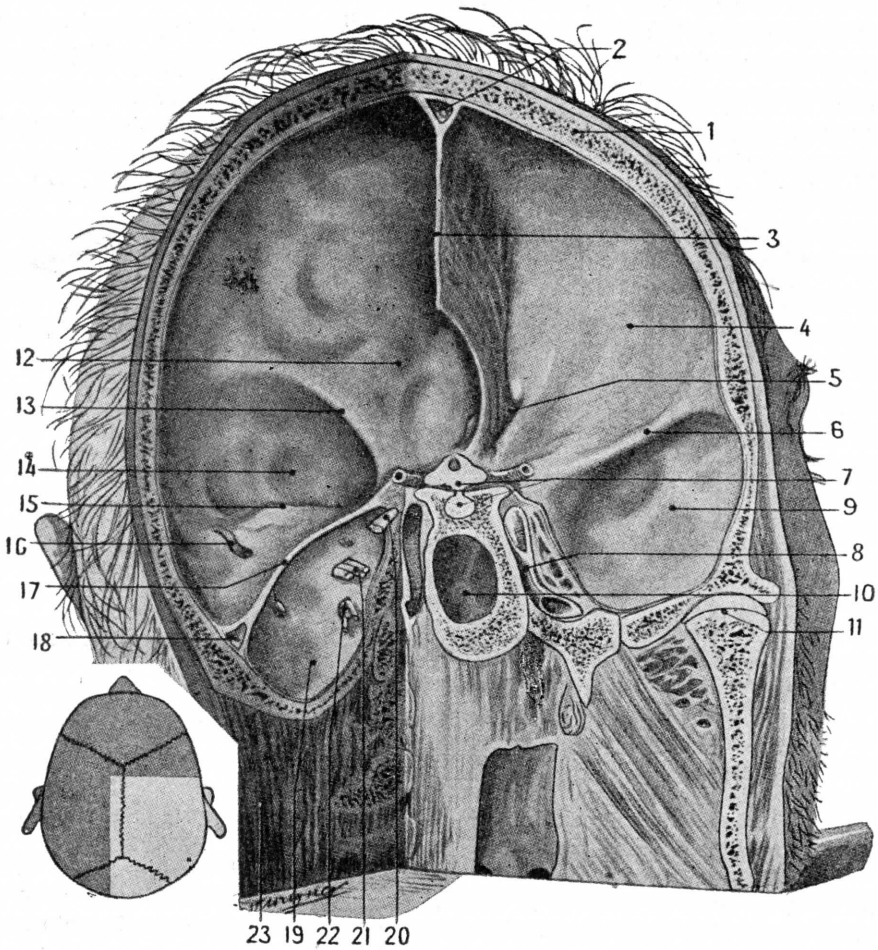

FIG. 18

Los compartimientos intracraneales. Corte del cráneo según dos planos perpendiculares, uno frontal, que pasa por la hipófisis, otro, sagital, paramedio izquierdo. Parte anterior e izquierda del corte visto de atrás a delante (CLAVEL y M. LATARJET).

El encéfalo ha sido extraído para mostrar los compartimientos intracraneales.

En la figura pequeña de la izquierda el segmento seccionado se figura en blanco; el segmento conservado, en negro.

Se ve en la porción frontal del corte: 1, bóveda del cráneo. — 2, seno longitudinal superior. — 3, hoz del cerebro. — 4, compartimiento frontal. — 5, recessus olfativo del compartimiento frontal. — 6, ala menor del esfenoides. — 7, hipófisis y tallo pituitario. — 8, carótida interna y seno cavernoso. — 9, recessus anterior de la fosa cerebral media. — 10, seno esfenoidal. — 11, articulación témporomaxilar.

En la porción sagital del corte: 12, compartimiento frontal. — 13, ala menor del esfenoides. — 14, fosa cerebral media. — 15, borde superior del peñasco. — 16, venas afluentes del codo del seno lateral. — 17, tienda del cerebelo. — 18, seno lateral. — 19, fosa cerebelosa. — 20, raíces del trigémino. — 21, grupo nervioso del auditivo. — 22, grupo del agujero rasgado posterior. — 23, músculos de la nuca.

§ 4. — Estructura de la duramadre

La duramadre difiere en su estructura y en su disposición, según se la examine en la *cavidad craneal* o en la *cavidad raquídea.*

1.° Duramadre craneal. — La duramadre craneal se compone realmente de dos hojas superpuestas: una hoja externa, gruesa, de color blanco amarillento, recorrida por gruesos vasos, y una hoja interna, más delgada, de color blanco más pronunciado y menos vascular. De estas dos hojas, la primera, aplicada di-

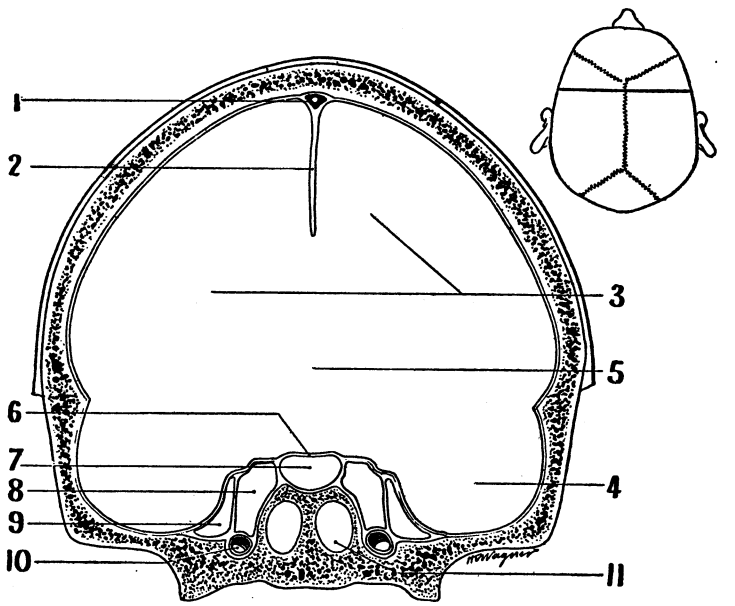

Fig. 19

Los compartimientos intracraneales ósteodurales (Clavel y M. Latarjet).

Corte frontal que pasa por la silla turca.

1, seno longitudinal superior. — 2, hoz del cerebro. — 3, compartimientos cerebrales. — 4, segmento temporal del compartimiento cerebral (fosa cerebral media). — 5, comunicación interhemisférica. — 6, diafragma hipofisario. — 7, compartimiento hipofisario. — 8, seno cavernoso. — 9, cavum de Meckel. — 10, carótida interna. — 11, seno esfenoidal.

rectamente sobre la pared craneal, desempeña con relación a esta pared el papel de periostio interno: es la porción *perióstica de la duramadre; la segunda*, en relación inmediata con las dos meninges, constituye la *duramadre* propiamente dicha. Digamos de paso que a expensas de esta última se desarrollan las prolongaciones, antes descritas, de la duramadre.

Las dos hojas constitutivas de la duramadre craneal, todavía aislables en el feto, se hallan íntimamente unidas en el adulto, pero no dejan por esto de conservar su significación propia. Por lo demás, se encuentran muy aisladas en ciertos puntos, especialmente en la cara anterior del peñasco, para formar el cávum de Meckel o celda del ganglio de Gasser, y en la cara posterior del mismo hueso, para envolver el saco endolinfático. Por otra parte, se separan a nivel del agujero occipital para descender separadamente al conducto raquídeo; pues, como hemos dicho antes, la duramadre y el periostio se presentan en el conducto raquídeo bajo la forma de dos membranas absolutamente distintas.

Histológicamente, la duramadre craneal está esencialmente constituída por fascículos fibrosos, a los que se juntan, en proporción variable, finas fibras elásticas.

La cara externa de la duramadre craneal, en los puntos en que no está adherida a la superficie ósea *(espacio epidural)*, está revestida por una capa de células epiteliales o epitelioides. La cara interna de la meninge fibrosa está cubierta asimismo de células que morfológicamente pertenecen a la aracnoides y describiremos más adelante.

2.° Duramadre raquídea. — La duramadre raquídea difiere de la duramadre craneal en que no representa las dos hojas de esta última, sino la hoja interna solamente. Por lo demás, tiene la misma estructura, con la variante de que los fascículos conjuntivos siguen todos una dirección longitudinal y las fibras elásticas se encuentran en proporción mucho más considerable.

§ 5. — Vasos y nervios

Los estudiaremos sucesivamente: en la *duramadre craneal* y en la *duramadre raquídea*.

1.° En la duramadre craneal. — La duramadre craneal tiene como vasos: 1.°, *arterias;* 2.°, *venas;* 3.°, cavidades especiales denominadas *lagos sanguíneos;* 4.°, *linfáticos*.

A. Arterias. — La duramadre craneal es poco vascular, como todas las membranas fibrosas. Las arterias que están destinadas a ella proceden de distintos orígenes y son: 1.°, las *arterias meníngeas anteriores*, ramas de las etmoidales, que se distribuyen por la parte anterior de la duramadre; 2.°, la *arteria meníngea media* (fig. 20), la más importante de todas, que, nacida de la maxilar interna, penetra en el cráneo por el agujero redondo menor y se ramifica en la parte lateral de la membrana fibrosa. Del agujero redondo se dirige hacia fuera, dejando su impresión en el esqueleto de la fosa cerebral media. Después de un recorrido aproximadamente de 2 centímetros, se bifurca. La *rama anterior* cruza el pterion (véase Osteología), emite la rama media y sigue la sutura coronal a 2 ó 3 centímetros por detrás de ella. La *rama posterior* se dirige hacia arriba y atrás (línea de dirección: de la apófisis malar al lambda). La arteria meníngea media y sus ramas son el origen habitual de los *derrames extradurales traumáticos;* 3.°, la *arteria meníngea menor*, otra rama de la maxilar interna, que desemboca por el agujero oval; 4.°, la *arteria meníngea posterior*, que entra en el cráneo, ya sea por el agujero rasgado posterior, ya por el agujero occipital, y se dirige luego a la parte posterior de la duramadre, especialmente a la tienda y a la hoz del cerebelo.

A estas ramas, que generalmente son constantes, debemos añadir algunas arterias menos importantes y que faltan en ciertos casos. Tales son: 1.°, la *arteria mastoidea*, que pasa por el agujero del mismo nombre; 2.°, una rama que llega por el agujero condíleo anterior; 3.°, un ramo, generalmente muy delgado, que pasa por el agujero parietal; 4.°, algunas ramitas arteriales suministradas por la carótida interna al pasar por el seno cavernoso y destinadas a las paredes de este seno; 5.°, algunos ramillos, por fin, que se desprenden de la silviana para distribuirse por las partes laterales de la duramadre.

La mayoría de estas arterias, si bien ocupan el espesor de la duramadre, envían sus principales divisiones al diploe, y por lo general se limitan a emitir simples capilares para la membrana fibrosa. En suma, la duramadre es el menos vascular de todos los órganos fibrosos. Es fácil comprobarlo si en vez de exa-

minar las porciones de membrana que están en relación con el hueso, se transporta al campo del microscopio una de las prolongaciones que dividen su cavidad y que sólo poseen vasos propios.

Axel, Key y Retzius describen en la duramadre dos redes vasculares: la una en relación con la hoja externa de esta membrana, la otra situada en la hoja interna. Esta última red, constituída por mallas prolongadas, presentaría, a nivel de los puntos nudosos, dilataciones vesiculares, redondeadas o alargadas y de dimensiones variables. En ciertos puntos se encon-

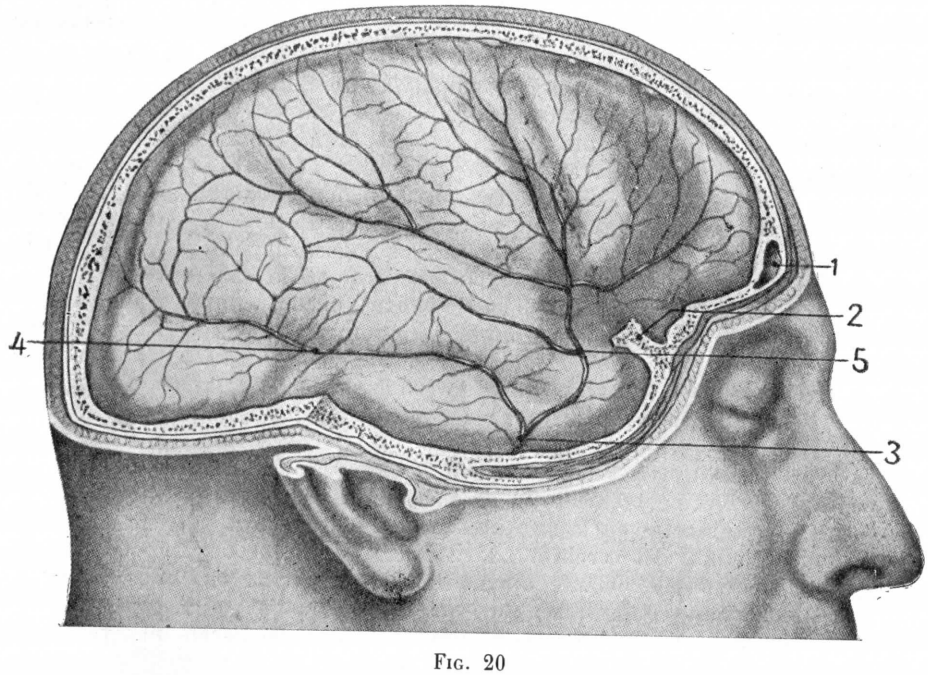

Fig. 20

La duramadre de la bóveda y las ramas de la arteria meníngea media.

Se ha quitado la bóveda ósea craneal del lado derecho.

1, seno frontal. — 2, ala menor del esfenoides. — 3, arteria meníngea media. — 4, su rama posterior. — 5, sus ramas anterior y media.

trarían una especie de bolsas, con frecuencia muy voluminosas, que recibirían por una parte cierto número de capilares, y por otra parte darían origen a una vena. Trataríase, por lo visto, de receptáculos intermedios entre las venas y los capilares.

B. Venas. — Las venas de la duramadre se reparten, como las arterias, en dos redes, una superficial para la hoja externa, otra profunda para la hoja interna:

α) La *red profunda*, relativamente poco desarrollada, se halla constituída por anchas mallas de forma muy irregular. Los vasos que de ella derivan se dirigen hacia la red superficial.

β) La *red superficial* comprende dos órdenes de venas (Sappey): unas corren aisladamente y terminan en los diferentes senos de la duramadre; las otras, mucho más importantes, acompañan a las arterias. Estas últimas tan pronto son únicas como dobles: así es que la arteria meníngea media va siempre acompañada de dos venas. Contrariamente la mayor parte de las venas de la economía, que

aumentan de volumen a medida que se acercan al corazón, las grandes venas de la hoja externa de la duramadre tienen en toda su extensión un calibre casi uniforme. Es que la mayoría de ellas, al comunicar por arriba con el seno longitudinal superior y abriéndose por abajo en el plexo venoso pterigoideo, pueden considerarse como anchas vías anastomóticas, que unen la red intracraneal con la red extracraneal y en las que la circulación es *indiferente* o, como quien dice, puede efectuarse en cualquier sentido, según las necesidades.

NOTA. — La descripción de los senos se ha hecho en el tomo II, página 447.

C. LAGOS SANGUÍNEOS. — Como anexos a las venas que acabamos de describir, la duramadre posee en su espesor un sistema de cavidades especiales, que están llenas de sangre venosa y que se denominan *lagos sanguíneos*. Estos lagos sanguíneos han sido mencionados por primera vez por FAIVRE, en 1853, en su tesis inaugural. Por falta de suficiente publicidad, este trabajo permaneció ignorado, y cuando quince años después, o sea en 1868, TROLARD *(Tesis de París)* señaló nuevamente las lagunas venosas de la duramadre, ningún tratado clásico, ni siquiera ninguna memoria, había reproducido aún el descubrimiento de FAIVRE. TROLARD estudia minuciosamente en dicha memoria los lagos sanguíneos y los describe con una riqueza de detalles a la que poco se ha podido añadir desde entonces. Después de la tesis de TROLARD debemos señalar, además, como trabajos importantes acerca de esta cuestión, las investigaciones de A. KEY y RETZIUS, cuyos resultados han sido publicados en los *Nord, med. Arkiv* de 1870; la memoria de CH. LABRÉ, insertada en los *Archives de Physiologie* de 1879; la de WELLENBERG, de Utrecht *(Las lagunas venosas de la duramadre)*, cuya traducción apareció en Gante en 1883.

Los lagos sanguíneos se desarrollan de preferencia a cada lado del seno longitudinal superior, principalmente en su parte media; pero se observan también en la tienda del cerebelo, en la proximidad del seno lateral y hasta alguna vez en la base de la hoz del cerebro. La cavidad, en forma de ampolla irregular casi siempre alargada de delante atrás, se halla recorrida en todas direcciones por numerosas bridas conjuntivas que van de una pared a la otra. Contiene, además, en la mayoría de los casos, granulaciones de Pacchioni (véase más adelante).

Las relaciones de los lagos sanguíneos con los diferentes sistemas venosos de la cabeza son los siguientes (fig. 21, 5): 1.°, los lagos comunican con los senos ya sea por simples orificios redondos o elípticos, o bien por verdaderos canales que alcanzan 1 ó 2 centímetros de longitud; 2.°, las venas meníngeas desembocan ordinariamente en los lagos *(b)* y no directamente en los senos; 3.°, en lo que concierne a las venas cerebrales, éstas corren por la piamadre, por consiguiente debajo de los lagos, y terminan directamente en el seno; pero la mayor parte de ellas, al pasar por debajo de un lago, se relacionan con él *(d)* mediante una o varias aberturas laterales; 4.°, finalmente, los lagos sanguíneos reciben, o mejor dicho, emiten por su cara superior venas diploicas *(c)* y venas emisarias *(a)*.

Considerados desde el punto de vista de su significación anatómica, los lagos sanguíneos de la duramadre son simples divertículos del sistema venoso, en los cuales se vierte el exceso, ya sea de los senos, ya sea de las venas encefálicas. Así, en ciertas circunstancias, favoreciendo la desingurgitación de las venas cerebrales, pueden oponerse a la compresión de los centros nerviosos, y de ahí los nombres de *lagos de derivación, lagos de seguridad* que les dan algunos anatomistas (TILLAUX, CH. LABRÉ).

D. LINFÁTICOS. — La duramadre presenta en su espesor, entre los fascículos conjuntivos que la constituyen, un sistema de hendiduras y canales, denominados

plasmáticos, que todos comunican entre sí y se hallan tapizados, al menos en ciertos sitios, por células aplanadas de naturaleza epitelial o epiteloide. En estas cavidades es donde circula la linfa, y la observación demuestra que comunican a su vez con el espacio epidural y con el espacio subdural o cavidad aracnoidea. Estas vías linfáticas intersticiales son las únicas actualmente conocidas.

E. Nervios. — Los nervios de la duramadre craneal, muy numerosos, se dividen en anteriores, laterales y posteriores.

a) *Nervios anteriores.* — Los nervios anteriores, descritos por Froment en 1846, proceden del filete etmoidal del ramo nasal del oftálmico. Muy delgados siempre, se distribuyen por esa porción de la duramadre que cubre la lámina cribosa del etmoides y el *contorno* del agujero ciego. Envían ordinariamente uno o dos filetes a la mucosa de los senos frontales.

b) *Nervios laterales.* — Los nervios laterales emanan del ganglio de Gasser, y más particularmente del nervio maxilar inferior, muy cerca de su origen. Se dirigen inmediatamente hacia la arteria meníngea media, enlazándose con ella y compartiendo su distribución. Se pueden seguir hasta el seno longitudinal superior. A nivel de la arteria meníngea media, estos filetes meníngeos laterales encuentran los filetes simpáticos que acompañan a este vaso y contraen con estos últimos frecuentes anastomosis.

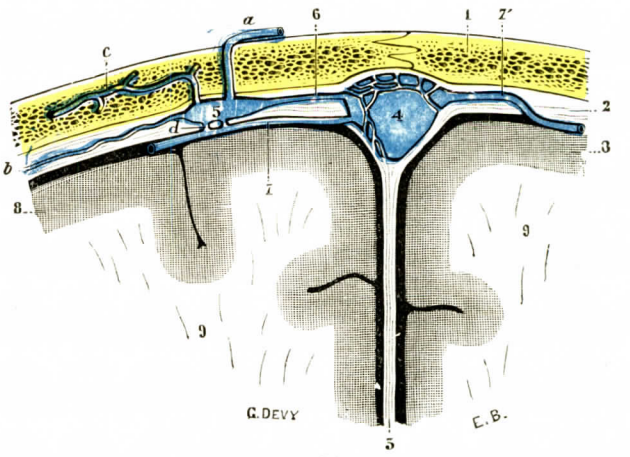

Fig. 21

Lago sanguíneo de la duramadre visto en un corte vérticotransversal del cráneo *(esquemática)*.

1, diploe. — 2, duramadre *(amarillo)*. — 3, hoz del cerebro. — 4, seno longitudinal superior. — 5, lago sanguíneo intradural, que recibe: *a*, una vena emisaria; *b*, una vena meníngea; *c*, una vena diploica; *d*, conducto anastomótico con las venas cerebrales. — 6, comunicación del lago con el seno. — 7, una vena cerebral, que se dirige directamente al seno. — 7', una segunda vena cerebral, que se hace sinuosa antes de abrirse en el seno. — 8, circunvoluciones cerebrales. — 9, centro oval.

c) *Nervios posteriores.* — Los nervios posteriores, más conocidos con el nombre de *nervios recurrentes de Arnold* o *nervios recurrentes de la tienda del cerebelo*, nacen del oftálmico antes de entrar en la órbita. Cruzan luego o perforan el patético, que está junto a ellos, y reflejándose hacia atrás, se dirigen por el espesor de la tienda del cerebelo, y allí se dividen en dos clases de ramas, unas internas y otras externas: las ramas externas se dirigen hacia los senos laterales y terminan en sus paredes; las ramas internas, oblicuándose hacia dentro, van a ramificarse en la proximidad del seno recto y en la parte inferior de la hoz del cerebro; Sappey ha visto una de estas divisiones prolongarse hasta las venas de Galeno. Otros filetes posteriores emanan del neumogástrico.

El modo de distribuirse los nervios por la duramadre fué minuciosamente estudiado en 1875 por Alexander. Las terminaciones nerviosas en la meninge dura han sido nuevamente descritas por Nahmmacher en 1877 y luego por Ivanoff (1895), por d'Abundo (1894), por Jacques (1895) y por Acquisto y Pusateri (1896).

En la duramadre craneal existen dos clases de nervios, nervios vasculares y nervios propios.—Los *nervios vasculares*, en número de dos para las grandes arterias y de uno para las arterias de pequeño calibre, corren con los vasos. Alrededor de estos últimos emiten fibrillas desprovistas de mielina que se anastomizan en forma de red. ALEXANDER no ha seguido estas fibrillas hasta su terminación, pero es lógico admitir que terminan en el espesor mismo de la pared vascular.—Los *nervios propios* proceden, ya sea de los nervios vasculares, ya sea de troncos más voluminosos e independientes de los vasos. Están constituídos en parte por fibras de mielina, en parte por fibras de Remak. Estos filetes sensitivos pueden ser el punto de partida de reflejos que repercuten especialmente sobre la presión arterial (LERICHE, WERTHEIMER).

2.° En la duramadre raquídea. — La duramadre raquídea posee también vasos y nervios.

a) *Arterias* — Las arterias, mucho menos importantes que las de la duramadre craneal, proceden de orígenes diferentes: 1.°, en el cuello, de las ramas espinales de las vertebrales; 2.°, en la región dorsal, de las ramas dorsoespinales de los intercostales; 3.°, en las regiones lumbar y sacra, de las arterias lumbares y de las arterias sacras.

b) *Venas.* — Las venas, de muy reducido calibre, van a parar a los plexos venosos intrarraquídeos. En la duramadre raquídea no existen ni lagos ni senos.

c) *Linfáticos.* — Las vías linfáticas son exactamente las mismas que para la duramadre craneal.

d) *Nervios.* — Los nervios de la duramadre raquídea han sido investigados en vano por PURKINJE, por KÖLLIKER y por SAPPEY. RUDINGER, más afortunado, ha visto en esta membrana numerosos filetes nerviosos, unos junto a los vasos, los otros siguiendo un trayecto independiente. ALEXANDER, y más tarde JANTSCHITZ, JACQUES, etc., han podido confirmar los datos de RUDINGER y demostrar que, en la porción raquídea de la duramadre, los nervios se distribuyen de igual manera que en la porción craneal.

ARTICULO II

PIAMADRE

La píamadre o meninge pial es una membrana célulovascular, en cuyo espesor los vasos destinados al encéfalo y a la medula se dividen en ramificaciones muy tenues, casi capilares, antes de penetrar en la substancia nerviosa: constituye la *membrana nutricia* de los centros nerviosos. La píamadre se adapta inmediatamente a la superficie externa del centro nervioso. Los caracteres anatómicos de la píamadre difieren mucho según se examine esta membrana en el encéfalo o en la medula. La dividiremos, por consiguiente, lo mismo que la duramadre, en dos porciones:

1.° *Porción raquídea* o *píamadre raquídea.*

2.° *Porción craneal* o *píamadre craneal.*

§ 1. — PÍAMADRE RAQUÍDEA, CAPA PROFUNDA DE LA MENINGE BLANDA

La píamadre raquídea forma en el bulbo y en la medula una vaina cilíndrica, que descansa directamente sobre la substancia nerviosa. Pueden considerarse en ella, lo mismo que en la duramadre raquídea, *dos superficies*, la una interna, la otra externa, y *dos extremos*, uno superior, otro inferior.

1.° Superficie interna. — La superficie interna, según hemos dicho antes, reviste inmediatamente la substancia nerviosa, a la que se halla íntimamente adherida. Hemos visto que los *septa* y *septula* eran de naturaleza neuróglica y no dependen de la píamadre, sino de la neuroglia cortical.

A nivel del *surco medio anterior*, la píamadre desciende hasta el fondo de este surco (fig. 22, 1'), tapizando a cada lado de la línea el fascículo piramidal

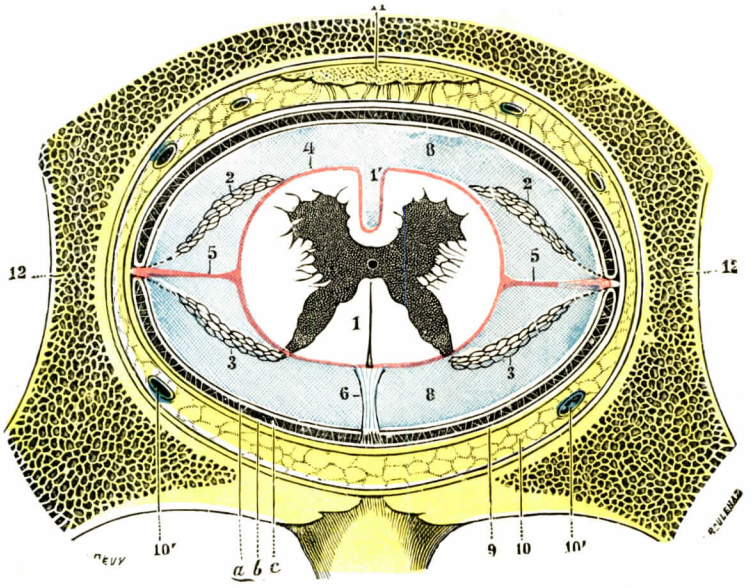

FIG. 22

Corte horizontal de la columna vertebral,
para mostrar la disposición de las meninges raquídeas *(esquemática)*.

1, medula espinal, con 1', surco medio anterior. — 2, raíces anteriores. — 3, raíces posteriores. — 4, píamadre *(rojo)*. — 5, ligamentos dentados. — 6, séptum pósticum de SCHWALBE. — 7, aracnoides, con: *a*, su hoja visceral; *b*, su hoja parietal; *c*, cavidad aracnoidea o espacio subdural *(negro)*. — 8, espacio subaracnoideo *(azul)*. — 9, duramadre *(amarillo)*. — 10, espacio epidural, con 10', 10', venas intrarraquídeas. — 11, ligamento vertebral común posterior. — 12, corte de la vértebra.

directo correspondiente; en el fondo del surco, la hoja del lado izquierdo y la del lado derecho se fusionan.

A nivel del *surco medio posterior*, la píamadre tapiza también este surco, pasando de un fascículo de Goll al otro. Durante largo tiempo se ha enseñado que, a nivel del surco medio posterior, la píamadre enviaba entre los dos fascículos de Goll un tabique medio, que se prolongaba en sentido sagital hasta la comisura gris. Actualmente se ha reconocido que este tabique medio posterior es de naturaleza neuróglica, lo mismo que los septa y los séptula.

2.° Superficie externa. — La superficie externa de la píamadre se halla completamente bañada por el líquido céfalorraquídeo. Esta superficie externa está enlazada con la duramadre: 1.°, por delante y por detrás, por medio de delgadas prolongaciones dispuestas en sentido sagital; 2.°, a los lados, por prolongaciones mucho más resistentes, los *ligamentos dentados*.

A. PROLONGACIONES ÁNTEROPOSTERIORES. — Son simples trabéculas conjuntivas que se implantan por una parte en la píamadre, y por otra, en la duramadre.

Muy raras y generalmente filiformes en la parte anterior de la medula, son en la parte posterior mucho más numerosas y resistentes. Especialmente en la línea media se las ve (fig. 22, 6) condensarse en una serie de laminillas muy cercanas las unas a las otras y formar en conjunto un verdadero tabique (*séptum póstícum* de SCHWALBE), que divide a este nivel el espacio subaracnoideo en dos mitades laterales, derecha e izquierda.

Es de notar que este tabique medio está siempre más desarrollado en la región dorsolumbar que en la región cervical.

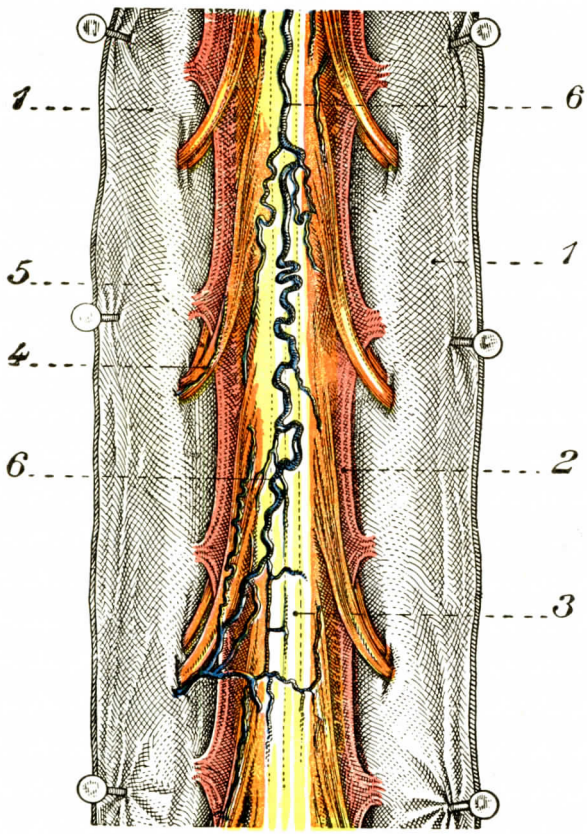

FIG. 23

Ligamento dentado en la región dorsal.

1, duramadre. — 2, ligamento dentado. — 3, cara posterior de la medula rodeada de la piamadre. — 4, raíz posterior. — 5, raíz anterior. — 6, vena mediana posterior.

B. PROLONGACIONES LATERALES O LIGAMENTOS DENTADOS. — Los ligamentos dentados (fig. 23, 2) son dos cintas conjuntivas, situadas transversalmente a cada lado de la medula espinal, que se extienden en altura desde el agujero occipital hasta el origen del conus terminalis. Tienen, pues, aproximadamente, la misma longitud que la propia medula.

Según LAUX y GUERRIER, el ligamento dentado no es una formación pial, sino *epidural*. El tejido epidural de las fosas cerebelosas se continuará en el conducto vertebral por una emanación fibrosa que constituirá la armazón del ligamento. Sería, pues, una formación extrameníngea.

a) *Conformación exterior.* — Deben considerarse en cada uno de ellos: 1.°, *dos caras*, anterior y posterior; 2.°, *dos bordes*, interno y externo.

α) La *cara anterior* o *ventral* corresponde a las raíces anteriores de los nervios raquídeos y a los diferentes vasos arteriales o venosos que costean estas raíces.

β) La *cara posterior* o *dorsal* está en relación con las raíces posteriores y con sus vasos Corresponde, además, a nivel de la medula cervical, a los filetes radiculares del espinal.

γ) El *borde interno*, delgado y rectilíneo, corresponde a la parte media del cordón lateral de la medula y se confunde en este punto con la piamadre raquídea, cuyo ligamento dentado no es más que una dependencia suya.

δ) El *borde externo* difiere del precedente, ante todo, en que es algo más grueso, y luego en que, en vez de ser rectilíneo, es regularmente festoneado en toda su altura. Presenta, pues, una serie de *arcadas* de concavidad externa, que están

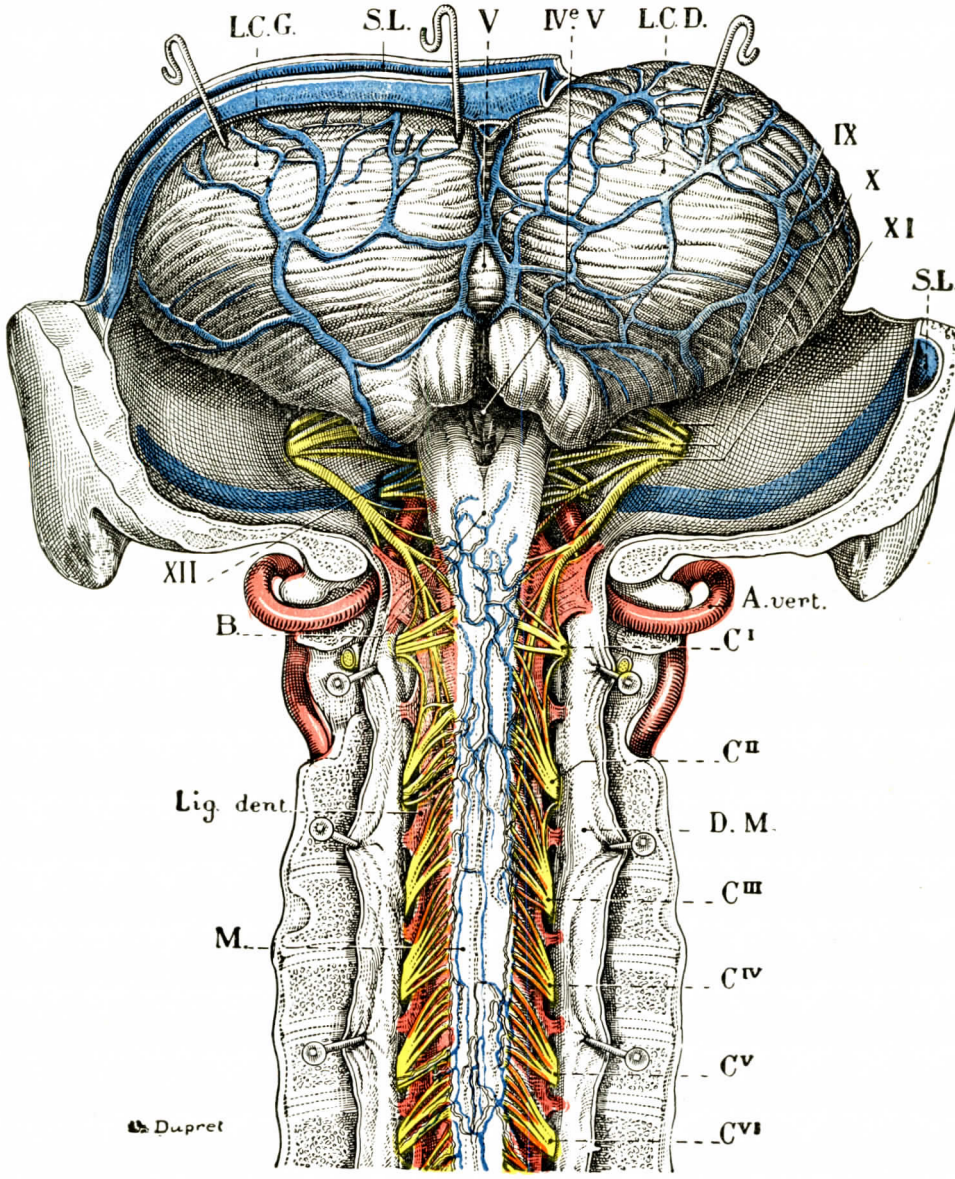

Fig. 24

Medula cervical, bulbo y cerebelo vistos por la cara posterior.
El ligamento dentado de la región cervical.

M, medula revestida de la piamadre. — B, bulbo. — L.C.G., lóbulo izquierdo del cerebelo. — L.C.D., lóbulo derecho del cerebelo. — V, vermis. — IV. V., cuarto ventrículo. — S.L., seno lateral. — D.M., duramadre raquídea. — Lig. dent., ligamento dentado. — A. vert., arteria vertebral. — CI, CII, CVI, raíces posteriores de las seis primeras cervicales. — IX, glosofaríngeo. — X, neumogástrico. — XI, espinal. — XII, hipogloso mayor.

separadas entre sí por especies de puntas más o menos salientes, llamadas *dientes* (fig. 25). Los *arcos* del ligamento dentado se hallan siempre situados frente a frente de los agujeros por los que la duramadre da paso a los nervios raquídeos. En cuanto a los *dientes*, corresponden al intervalo que existe entre dichos agujeros: se fijan por su vértice en la parte correspondiente de la duramadre, y es de notar que esta inserción de cada uno de los dientes está situada ordinariamente a igual distancia del agujero que está por encima y del que está por debajo. El primer diente se inserta en las masas laterales del atlas, enviando unas lengüetas (Trolard) a la parte lateral del agujero occipital (fig. 22); el último se fija en la duramadre, entre el duodécimo nervio dorsal y el primer nervio lumbar. De esto resulta que cada ligamento dentado debería tener veintiún dientes. Pero rara vez se observa este número: las más de las veces existen diecisiete o dieciocho. Esto es debido a que, al lado de los arcos ordinarios, que se insertan regularmente por encima y por debajo de un mismo agujero de conjunción, existen uno o dos arcos, más extensos que los otros, que comprenden en su intervalo dos agujeros de conjunción en vez de uno solo.

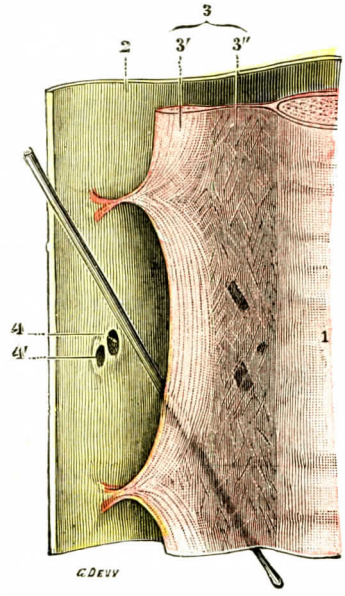

Fig. 25

Estructura del ligamento dentado.

1, medula espinal. — 2, duramadre. — 3, ligamento dentado, con 3', su porción externa o fibrosa; 3'', su porción interna o reticular. — 4, 4', orificios durales para las raíces raquídeas.

Estructura. — Los ligamentos dentados no son homogéneos desde el punto de vista de su constitución anatómica, y por esto deben distinguirse dos porciones: *interna* y *externa* (figura 25).

α) La *porción externa* (3'), relativamente gruesa, está formada de fascículos fibrosos longitudinales, que siguen con bastante exactitud la dirección del borde libre. Su conjunto constituye, a lo largo de este borde libre, una especie de cinta compacta, blanquecina y hasta de aspecto nacarado.

β) La *porción interna* (3''), mucho más delgada, transparente, está representada por una especie de tejido reticulado. Encuéntranse, además, fascículos fibrosos, pero son mucho más delgados y en número mucho menor. Algunos siguen una dirección transversal, pero en su mayoría son oblicuos, oblicuos ascendentes u oblicuos descendentes.

b) *Relaciones con las raíces raquídeas.* — Considerados en conjunto (fig. 22), los ligamentos dentados dividen el espacio comprendido entre la duramadre y la piamadre en dos compartimientos, anterior y posterior, que, estando separados a nivel de los dientes mencionados, comunican ampliamente entre sí (fig. 23) a nivel de los arcos interdentarios. De estos dos compartimientos, el anterior está ocupado, como hemos visto, por las raíces anteriores o motoras de los nervios raquídeos; el posterior, por las raíces posteriores o sensitivas. Los dos grupos de raíces, así separados en la mayor parte de su extensión, se juntan dos a dos a nivel de la arcada correspondiente, y se introducen entonces en el conducto fibroso que les ofrece la duramadre, para atravesar el agujero de conjunción.

Señalemos que en la parte superior el ligamento dentado no se halla en un plano frontal: su cara posterior mira hacia dentro, su cara anterior hacia fuera; la inserción medular se aproxima a la cara anterior de la medula. De ello resulta que la cara posterior del ligamento está en relación muy íntima con la arteria vertebral, insertándose a veces en el vaso un

pequeño diente ligamentoso. El nervio espinal está situado ora por dentro del borde externo y del primer diente, ora exactamente detrás, o bien cruzando este borde de fuera a dentro y de arriba abajo. La raíz anterior del primer par cervical está en relación con la cara ántero-externa del ligamento (LAUX y GUERRIER).

3.° Extremo superior. — En su extremo superior, la píamadre espinal se continúa con la que reviste el bulbo, que a su vez se continúa con la que cubre la protuberancia.

4.° Extremo inferior. — En su extremo inferior, pasa de la medula sobre el fílum terminal, al que envuelve en todo su contorno. Nos parece lógico admitir que la píamadre raquídea, como meninge, termina exactamente allí donde desaparecen, en el fílum, los elementos nerviosos, a menos que se considere como una dependencia de esta membrana la lámina celulosa que, por debajo del punto citado, rodea vasos muy finos, continuación de los de la medula.

§ 2. — PÍAMADRE CRANEAL

La píamadre craneal cubre sucesivamente los diferentes segmentos de la masa encefálica. Continuación de la píamadre raquídea, ofrece los mismos caracteres generales que esta última. Difiere de ella, no obstante, en que es más delgada, más delicada y, *sobre todo, más vascular.* Consideraremos en ella, lo mismo que en la píamadre raquídea, una *superficie interior* y una *superficie exterior.*

1.° Superficie interior. — La píamadre craneal se caracteriza esencialmente por seguir con exactitud todos los accidentes que presenta la superficie exterior del encéfalo, y a este objeto conviene examinarla separadamente en el cerebro, en el cerebelo y en el istmo:

α) *En el cerebro* (fig. 1), tapiza la superficie libre de las circunvoluciones, desciende luego por sus caras laterales, llega al fondo del surco y se refleja para ascender de nuevo sobre la circunvolución vecina. En otros términos, la píamadre envía a cada anfractuosidad cerebral, cualquiera que sea su importancia, dos hojas que se reúnen y se fusionan en el fondo de esta anfractuosidad.

β) *En el cerebelo,* la píamadre envía también una doble hoja a los surcos de primer orden, al gran surco circunferencial, por ejemplo. Pero en los surcos de segundo y tercer orden no encontraremos más que una sola hoja, que está adherida por sus dos caras a las dos láminas cerebelosas contiguas.

γ) *En la protuberancia,* así como *en el pedúnculo cerebral* y *en los pedúnculos cerebelosos,* la píamadre es más adherente que en el cerebro y el cerebelo, al propio tiempo que menos vascular y más resistente. Es una píamadre de transición, que ya reviste a este nivel casi todos los caracteres de la píamadre raquídea. La superficie interna de la píamadre craneal está en relación inmediata con la substancia nerviosa. Está adherida a ella por cierto número de filamentos, y sobre todo por los innumerables pequeños vasos que descienden desde la píamadre a la substancia nerviosa (arterias) o que de ésta ascienden a la píamadre (venas). Esta adherencia de la píamadre suele ser bastante débil para que sea posible, sin gran destreza, desprender esta membrana sin interesar la substancia cortical subyacente. Fuera de todo estado patológico, es más pronunciada en los jóvenes que en los viejos: sabido es que en estos últimos la decorticación del cerebro se hace generalmente con la mayor facilidad.

2.° Superficie exterior. — La superficie exterior de la píamadre craneal está en relación con los espacios subaracnoideos, en los que circula el líquido céfalorraquídeo.

3.° Formaciones coroideas. — En la varte pósteroinferior del istmo del encéfalo, la píamadre se insinúa entre el cerebelo y el bulbo para formar la *tela coroidea inferior* y los *plexos coroideos del cuarto ventrículo.*

Asimismo, a nivel de la hendidura cerebral de Bichat, la píamadre craneal se introduce en el espesor de la masa cerebral para formar en ella la *tela coroidea superior* y los *plexos coroideos de los ventrículos laterales (píamadre interna* de algunos autores).

Estas diferentes formaciones piales han sido descritas, las primeras al tratar del cuarto ventrículo, las demás al hablar de la conformación interior del cerebro. Remitimos al lector a esas descripciones.

§ 3. — Estructura de la píamadre

La estructura de la píamadre, como la de la meninge dura, es muy diferente según se examine en su *porción raquídea* o en su *porción craneal:*

1.° Píamadre raquídea. — La píamadre raquídea se compone de dos capas superpuestas: una *interna,* que cubre directamente la medula; otra *externa,* en relación con los espacios subaracnoideos.

a) *Capa externa.* — La capa externa, bastante gruesa, está constituída por fascículos conjuntivos, dispuestos en su mayoría en sentido longitudinal, paralelamente al eje mismo de la medula espinal.

b) *Capa interna o íntima pía.* — *La capa interna* o *íntima pía* de Axel Key y Retzius es delgada, formada de fascículos delgados circulares.

c) *Espacio linfático intrapial.* — Entre las dos capas constitutivas de la píamadre raquídea se encuentra un espacio linfático en forma de hendidura: es el *espacio intrapial.* Comunica por una parte con los espacios subaracnoideos, y por otra parte con las lagunas de la íntima pía y las vainas linfáticas de los vasos medulares.

2.° Píamadre craneal. — La píamadre craneal difiere de la píamadre raquídea en que se halla reducida a su capa interna, la íntima pía.

§ 4. — Vasos y nervios

1.° Vasos sanguíneos. — Los vasos sanguíneos de la píamadre han sido ya descritos al tratar de la medula, del bulbo, del istmo del encéfalo, del cerebelo y del cerebro. Sus ramificaciones más finas están situadas: en la píamadre raquídea, entre las dos capas de este membrana; en la píamadre craneal, en la cara externa de la íntima pía. En el instante en que estos vasos abandonan la píamadre para penetrar en el centro nervioso, la íntima pía se repliega a su alrededor (figura 26) y les forma una vaina tubular, *vaina adventicia,* que los acompaña más o menos lejos en el interior de la substancia nerviosa (véase *Anatomía general,* tomo II).

2.° Linfáticos. — Desconocemos todavía la manera como circula la linfa en el espesor de la píamadre.

Según Robin y Sappey, en la membrana nutricia del centro nervioso no existen verdaderos vasos linfáticos. Pero esta fórmula, deducida de investigaciones negativas, no podría aceptarse sin discusión. En efecto, Mascagni ha descrito en la píamadre linfáticos muy tenues, que siguen paralelamente a las arterias y las venas; unos, superiores, se dirigirían

hacia el seno longitudinal superior; otros, inferiores, saldrían del cráneo por el agujero occipital, por el conducto carotídeo y por el agujero rasgado posterior. Por su parte, Fohmann, después de practicar insuflaciones por debajo de la aracnoides, ha visto aparecer una red linfática situada en el espesor de la piamadre. Arnold, a su vez, en 1853, ha hecho representar redes y troncos linfáticos en la cara convexa del encéfalo. De todos modos, ninguno de los vasos inyectados o insuflados por Mascagni, Fohmann y Arnold ha podido seguirse por estos anatomistas hasta un ganglio linfático. Así pues, debemos atenernos a una prudente reserva en lo que se refiere a su significación morfológica: en efecto, nada nos prueba que estos anatomistas no hayan tomado por vasos linfáticos lo que no eran más que vainas perivasculares, venillas o simples intersticios del tejido conjuntivo.

3.º Nervios. — La meninge pial posee nervios, y a menudo, también células ganglionares.

α) La *piamadre craneal* presenta, a lo largo de sus arterias, nervios bastante numerosos. Afectan una disposición más o menos plexiforme y proceden muy probablemente del plexo carotídeo. Bochdaleck ha visto, además, que de algunas raíces de gran número de nervios craneales se desprendían algunas ramillas muy tenues, las cuales se dirigían a los plexos simpáticos de las arterias de la base.

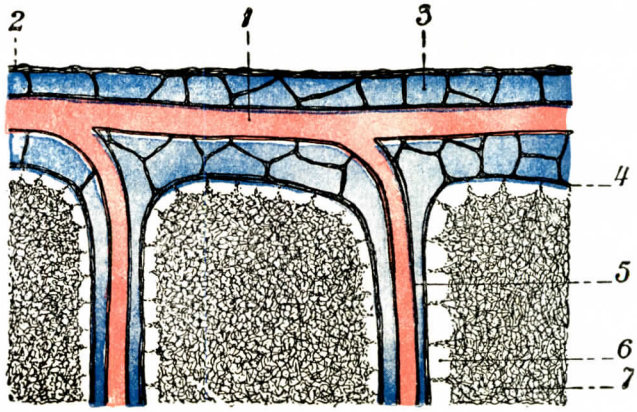

Fig. 26

Corte transversal de una circunvolución cerebral y sus cubiertas.

1, vaso. — 2, hoja visceral de la aracnoides (revestimiento meningoblástico de las meninges blandas). — 3, espacio subaracnoideo. — 4, piamadre. — 5, espacio linfático periadventicio. — 6, espacios epicerebrales de His. — 7, substancia cerebral.

β) La *piamadre raquídea* tiene igualmente una abundante red nerviosa, constituída por filetes de las raíces posteriores y nervios senovertebrales (véase *Nervios raquídeos*). Esta red forma con células ganglionares el *plexo de Purkinje*. Estos nervios se distribuyen en los vasos; algunos, terminados por corpúsculos de Meissner, son sensitivos.

ARTICULO III

ARACNOIDES Y ESPACIOS ARACNOIDEOS

Hemos visto ya que era necesario abandonar la concepción de Bichat, que hacía de la aracnoides una cavidad serosa con dos hojas, circunscribiendo una cavidad cerrada. Se puede conservar el nombre de aracnoides al tejido de la meninge blanda que se condensa bajo la duramadre, dejando entre él y ésta un espacio casi virtual: el *espacio subdural*. Entre la aracnoides propiamente dicha y la piamadre se encuentra un espacio más importante, el *espacio aracnoideo* o *subaracnoideo*, que contiene el líquido céfalorraquídeo.

En la medula espinal, este espacio es atravesado por filamentos conjuntivos, raros y poco densos, por el ligamento dentado y por las raíces de los nervios ra-

quídeos. *En el cerebro*, la hoja externa de la meninge blanda se extiende por la superficie irregular de la masa encefálica, adhiere todas las partes salientes y pasa como un puente por encima de las anfractuosidades. Como se ve, la aracnoides, en su modo de extenderse, es muy diferente de la píamadre, la cual desciende a estas anfractuosidades y conserva siempre el contacto con la superficie exterior del neuro-

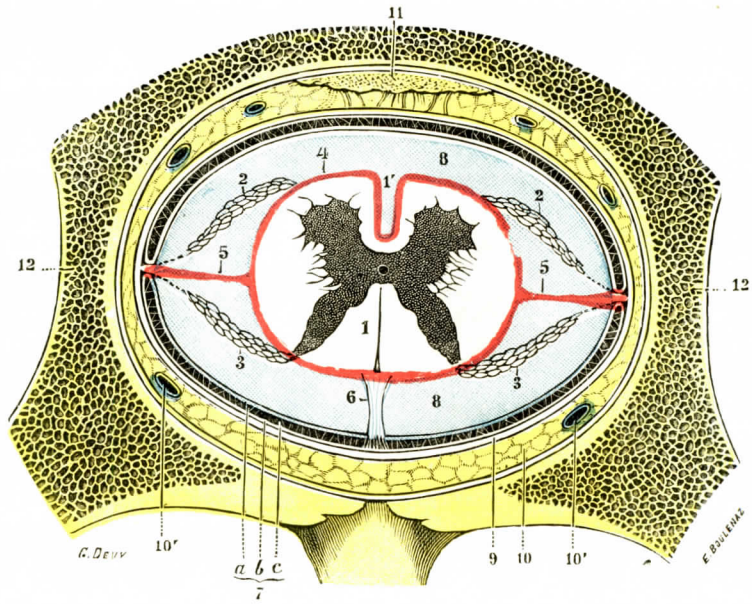

FIG. 27

Corte horizontal de la columna vertebral,
para mostrar la disposición de las meninges raquídeas siguiendo la concepción de BICHAT.

1, medula espinal, con 1', surco medio anterior. — 2, raíces anteriores. — 3, raíces posteriores. — 4, piamadre *(rojo)*. — 5, ligamentos dentados. — 6, séptum pósticum de Schwalbe. — 7, aracnoides, con: *a*, su hoja visceral; *b*, su hoja parietal; *c*, cavidad aracnoidea o espacio subdural *(negro)*. — 8, espacio subaracnoideo *(azul)*. — 9, duramadre *(amarillo)*. — 10, espacio epidural, con 10', 10', venas intrarraquídeas. — 11, ligamento vertebral común posterior. — 12, corte de la vértebra.

eje. De esta disposición resulta que existe un sistema de cavidades regulares y sinuosas: los espacios subaracnoideos del cráneo.

Antes de estudiar la topografía de estos espacios, daremos algunas noticias sobre el líquido que las llenan: el líquido céfalorraquídeo.

§ 1. — LÍQUIDO CÉFALORRAQUÍDEO

El líquido céfalorraquídeo es un líquido que llena los espacios subaracnoideos del cráneo y del raquis y rodea el neuroeje en toda su extensión.

Las investigaciones recientes de BILANCIONI establecen que VALSALVA, «al cortar la membrana espinal de la medula del perro, vió antes que COTUGNO derramarse una onza de cierto líquido que era completamente semejante al que se encuentra en las articulaciones». Sin embargo, se atribuye ordinariamente el descubrimiento del líquido subaracnoideo a COTUGNO (1764). El líquido ventricular era conocido desde hacía mucho tiempo. Hay que llegar a MAGENDIE (1825) para que se comprenda la importancia fisiológica de este líquido que baña el sistema

nervioso central y al que el ilustre anatomista dió el nombre de *líquido céfalorraquídeo*. La punción lumbar, descubierta por QUINCKE, permitió estudiar sus caracteres físicos y químicos; sus propiedades químicas han sido ilustradas por los descubrimientos de MESTREZAT (1912).

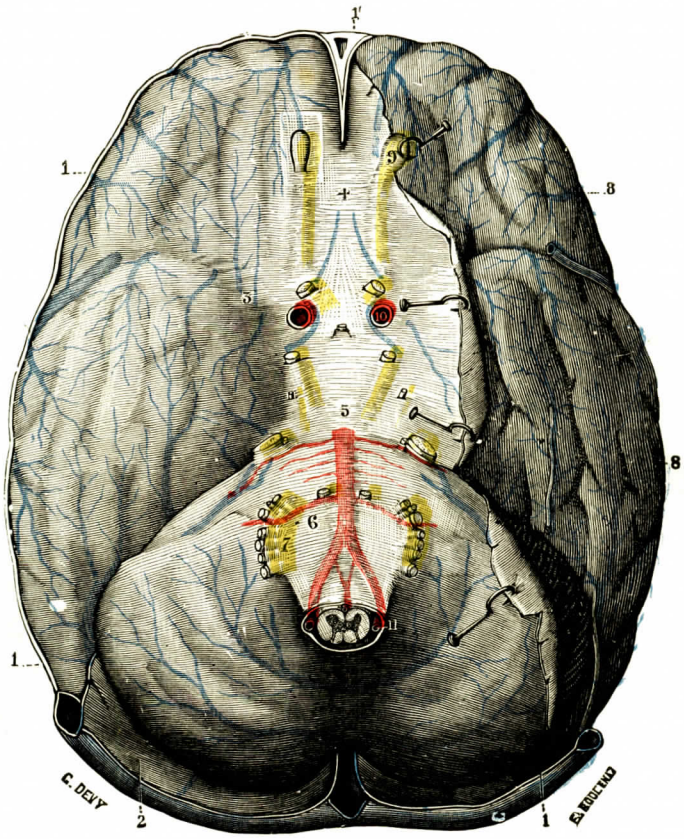

FIG. 28

Modo de extenderse la hoja visceral de la aracnoides por la base del encéfalo.

(La hoja visceral se halla en su sitio en el hemisferio derecho; en el hemisferio izquierdo ha sido incidida y desviada hacia dentro.)

1, corte de la duramadre. — 1', corte de la hoz del cerebro. — 2, tienda del cerebelo, hundiéndose entre el cerebelo y la parte inferior de los hemisferios. — 3, aracnoides visceral, pasando por encima de la cisura de Silvio (*lago silviano*). — 4, puente formado por la aracnoides visceral, entre la parte frontoorbitaria de los dos hemisferios (*lago calloso*). — 5, puente formado por la aracnoides visceral, entre los dos lóbulos esfenoidales y la protuberancia y limitando por abajo el confluente inferior o *lago central*. — 6, aracnoides tapizando la cara inferior de la protuberancia y del bulbo raquídeo. — 7, vainas proporcionadas por la aracnoides a los nervios craneales. — 8, piamadre y la red venosa de la base del encéfalo. — 9, bulbo olfatorio, cubierto en toda su superficie por la hoja visceral de la aracnoides. — 10, arteria carótida interna. — 11, arteria vertebral.

Propiedades. — *A*. CARACTERES FÍSICOS. — El líquido céfalorraquídeo es un líquido claro, transparente «como agua de roca», incoloro.

Su cantidad, apreciada por BICHAT en 63 gramos, por LONGET en 200, varía según los sujetos; por término medio es de 100 a 150 gramos. En la autopsia no suelen encontrarse más de 60 a 80 gramos de líquido, sin duda a causa de una resorción rápida que se produce después de la muerte. Esta cantidad parece variar, por lo demás, en un mismo sujeto bajo influencias patológicas o por la influencia de la edad; sería, en efecto, más considerable en el anciano.

El líquido céfalorraquídeo está constantemente bajo *tensión* en los espacios subaracnoideos. En el decúbito horizontal, la presión es, según RICHET, de 100 milímetros de agua (20 veces menor que la presión arterial, igual o ligeramente su-

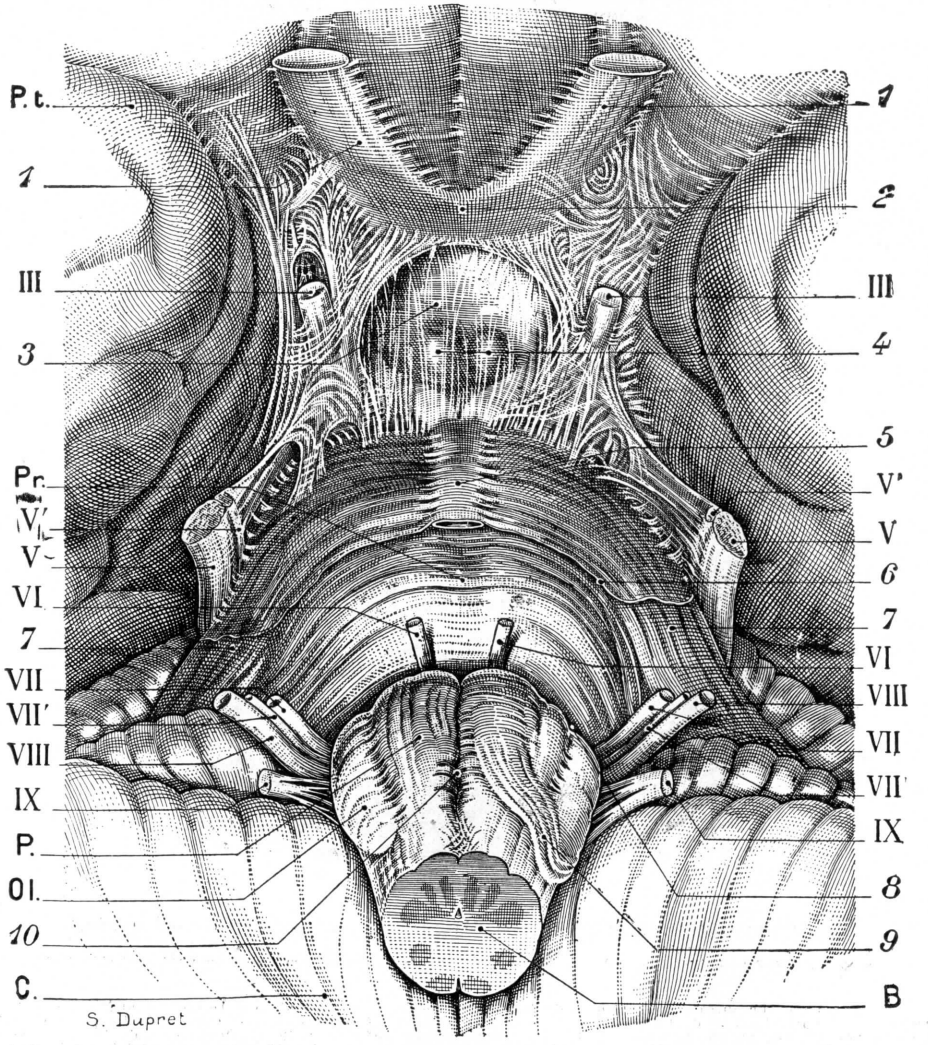

FIG. 29

El velo aracnoideo que obtura el lago central en la cara inferior del cerebro.

B, bulbo. — P, pirámide anterior. — Ol., oliva. — C, cerebelo. — Pr., protuberancia. — P.t., polo temporal. — III, nervio motor ocular común. — V, raíz sensitiva del trigémino. — V', raíz motriz. — VI, motor ocular externo. — VII, VII', facial y nervio intermediario de Wrisberg. — VIII, nervio acústico. — IX, glosofaríngeo.

1, nervio óptico. — 8, quiasma. — 3, lago central cubierto por la aracnoides. Se ve cómo ésta engloba los troncos nerviosos y les forma verdaderos mesos. — 4, 4, tubérculos mamilares. — 5, tronco basilar seccionado. — 6, corte de la aracnoides en la cara inferior de la protuberancia. — 7, 7, pedúnculos cerebelosos medios. — 8, surco bulboprotuberancial. — 9, fibras del fascículo piramidal exteriorizadas anormalmente en la cara anterior del bulbo. — 10, surco anterior del bulbo.

perior a la presión venosa). Varía por la influencia de las pulsaciones cardíacas, de los movimientos de la respiración, de los esfuerzos. Es posible modificarla por las inyecciones hiper o hipotónicas hechas en las venas o debajo de la piel; se la

eleva en el primer caso, se la disminuye en el segundo (WEED y MAC KIBBEN). En clínica es posible medirla por medio de un aparato especial, el manómetro de CLAUDE; se admite que hay hipertensión del líquido en patología cuando el manómetro indica una presión igual o superior a 30 centímetros de agua. Cuando el líquido céfalorraquídeo está contenido con esta tensión en los espacios subaracnoideos cerebrales y medulares, *su presión es nula en los ventrículos cerebrales* cuando el sujeto se halla en posición estrictamente horizontal (CESTAN, RISER y LABORDE).

El *examen crioscópico* del líquido da por término medio Δ =0,56 a 0,57 (THABUIS y BARBÉ) = 0,57 a 0,59 (MESTREZAT).

B. COMPOSICIÓN QUÍMICA. — La composición química del líquido fué estudiada principalmente por MESTREZAT, quien, de sus investigaciones, concluyó con la *fijeza de composición del medio raquídeo* en estado normal. «Las diferencias individuales son relativamente débiles, sobre todo si se piensan en las diferencias que se notan en estado patológico de un sujeto a otro.»

El *agua* es muy abundante, 990 por 1.000. Los *cloruros* oscilan entre 7,25 y 7,40 gramos por 1.000. La *albúmina* no suele exceder de 0,15 a 0,25 gramos por 1.000. Las *substancias reductoras* (glucosa principalmente) oscilan entre 0,50 y 0,60 gramos por 1.000. La *urea* no excede de 0,06 a 0,10 gramos por litro. El *extracto seco* a 100° alcanza de 10,62 a 11,50 gramos; las *cenizas*, de 8,20 a 9,20 gramos. El *nitrógeno total* = 0,186 (COMBA), = 0,197 (MESTREZAT).

El líquido extraído de los ventrículos laterales difiere notablemente del líquido que llena los espacios subaracnoideos cerebrales y medulares; su proporción en albúmina y células es débil, su proporción en glucosa es más elevada (CESTAN, RISER, LABORDE).

En estado patológico se observan numerosas modificaciones, cuyo estudio es de mucho valor para el clínico (véase FROMENT, *Lyon méd.* 1912).

C. EXAMEN CITOLÓGICO. — Añadamos que la *reacción* del líquido es alcalina.

El *examen citológico* no revela la presencia de ninguna célula; a lo más algunos raros linfocitos.

Su *toxicidad* es nula, su *acción bactericida* es muy discutida.

§ 2. — TOPOGRAFÍA DEL LÍQUIDO CÉFALORRAQUÍDEO

A. ALREDEDOR DE LA MEDULA. — El líquido céfalorraquídeo se reparte de modo uniforme, constituyendo alrededor de la medula un manguito que la excede por debajo, acumulándose alrededor de los nervios de la cola de caballo, en donde forma un verdadero reservorio fácilmente accesible a la punción lumbar.

B. EN EL CEREBRO. — El líquido raquídeo se acumula en los *lagos* o *cisternas*, cuya topografía interesa a la neurocirugía. Estas cisternas reciben afluentes que, según su importancia, se designan desde DURET, con los nombres de flúmina, rivi, rivuli, y que fueron bien descritas por AXEL KEY y RETZIUS.

Examinemos la situación de las cisternas: 1.°, en la fosa cerebral; 2.°, en la fosa posterior.

1.° Topografía de las cisternas en el compartimiento cerebral. — Ningún lago se extiende por la convexidad del cerebro. Por el contrario, en la base, el líquido céfalorraquídeo se colecciona y forma en la región media un reservorio importante: la *cisterna basal* o *lago central*. Este lago corresponde al espacio interpeduncular y a los pedúnculos cerebrales. Esta cisterna basal comunica por fuera

con el lago silviano (derecho e izquierdo), que ocupa la parte inferior de la fisura de Silvio. Por delante, la cisterna basal está engrosada por el lago optoquiasmático, que corresponde al quiasma de los nervios ópticos y comunica por detrás y arriba con la *cisterna ambiente*. Esta se extiende por encima del istmo del encéfalo, en la unión de la hoz del cerebro con la tienda del cerebelo. Dicha cisterna ambiente recibe el *flumen pericalloso*, que va por debajo de la hoz del cerebro. La comu-

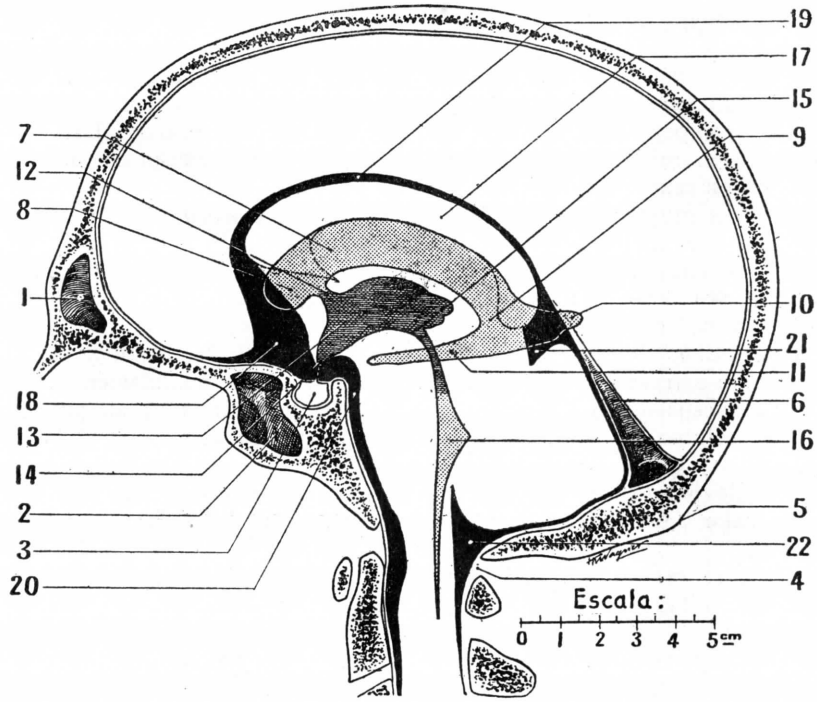

FIG. 30

Corte sagital esquemático que muestra la disposición de las cisternas *(en negro)* y de las cavidades ventriculares *(en gris)* (CLAVEL y M. LATARJET).

1, seno frontal. — 2, seno esfenoidal. — 3, silla turca. — 4, agujero occipital. — 5, protuberancia occipital externa. — 6, parte media de la tienda del cerebelo. — 7, ventrículo lateral derecho. — 8, cuerno frontal del ventrículo lateral. — 9, encrucijada del ventrículo lateral. — 10, cuerno occipital del ventrículo lateral. — 11, cuerno temporal. — 12, agujero de Monro. — 13, III ventrículo. — 14, infundíbulo. — 15, ano del III ventrículo y acueducto de Silvio. — 16, cuarto ventrículo. — 17, cuerpo calloso. — 18, cisterna basal y cisterna ortoquiasmática. — 19, flumen pericalloso. — 20, cisterna póntica. — 21, cisterna ambiente. — 22, cisterna bulbocerebelosa o cisterna magna.

nicación de la cisterna ambiente con la cisterna basal se establece por los *conductos peripedunculares*, por donde pasa el nervio patético (fig. 30).

¿Cuáles son los afluentes de esta cisterna? — En la cara externa del *hemisferio cerebral* (fig. 33) comprobamos tres grandes flúminas: el flumen *rolándico*, el flumen *silviano* y el *flumen paralelo;* siguen exactamente las cisuras de Rolando, de Silvio y paralela, y terminan los tres en el *lago silviano.*

En la cara interna del hemisferio, los rívuli, rivi y flúmina toman una dirección doble: los de la parte inferior se dirigen por delante hacia el lago calloso; los de la parte posterior se dirigen hacia atrás y terminan en el lago cerebeloso superior (véase más adelante).

En la cara anterior del cerebro, los flúmina del lóbulo orbitario terminan en el lago silviano; los del lóbulo témporooccipital desembocan en el lago cerebeloso superior.

Todas estas cisternas tienen un papel en la estática cerebral. Forman un colchón protector en la base del cerebro. Como ha dicho HEDON, el líquido céfalo-

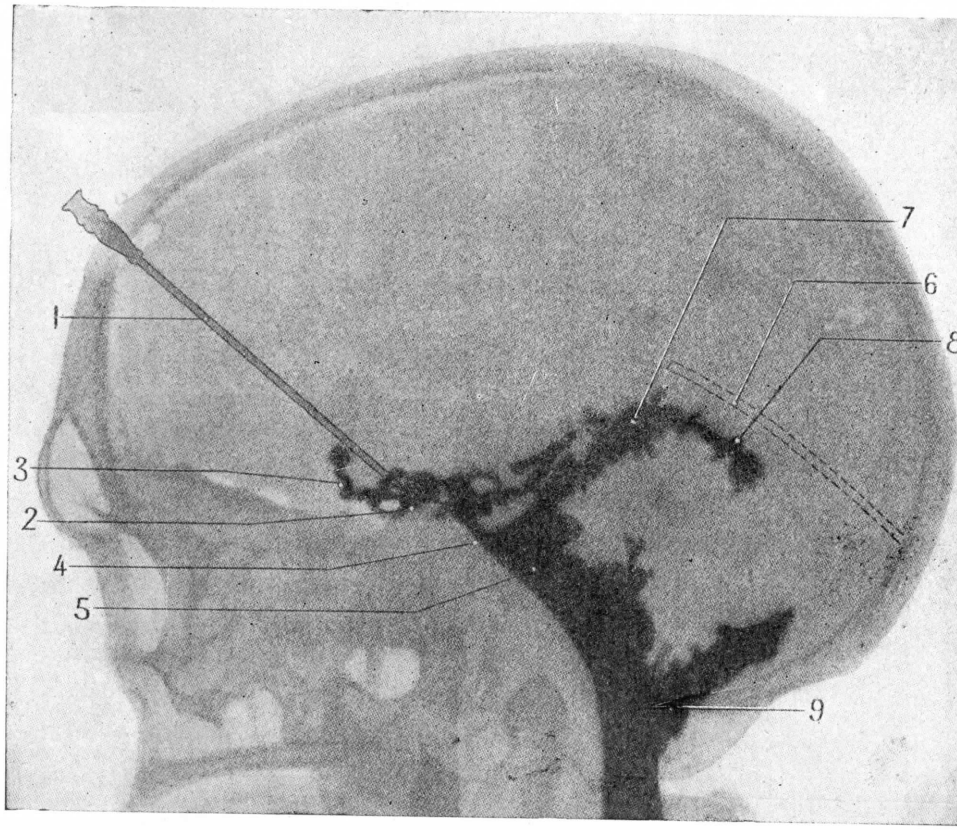

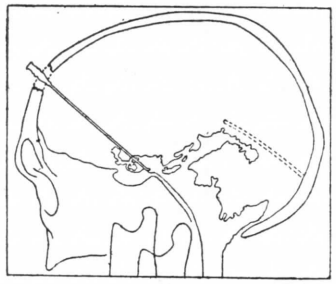

FIG. 31

Inyección lipiodolada de las cisternas en el cadáver (CLAVEL y M. LATARJET). *Radiografía de perfil.*

1, aguja que ha servido para la inyección por un orificio de trepanación frontal.—2, cisterna basal. — 3, lago optoquiasmático — 4, lámina cuadrilátera. — 5, cisterna póntica. — 6, situación de la tienda del cerebelo (porción media). — 7, cisterna ambiente con molde de la epífisis. — 8, flúmen cerebeloso superior. — 9, cisterna magna.

rraquídeo realiza una verdadera suspensión hidráulica alrededor de las masas nerviosas. Estas cisternas son, además, un lugar de tránsito y de división de los principales troncos arteriales destinados a los hemisferios.

2.° **Topografía de las cisternas en el compartimiento cerebeloso.** — En el compartimiento cerebeloso encontramos tres cisternas importantes:

A. La cisterna póntica. — Esta, flanqueada de las dos cisternas pontocerebelosas, comunica por delante, por encima de la lámina cuadrilátera, con la cisterna basal del compartimiento cerebral (fig. 31).

B. Lago cerebeloso superior. — Está situado entre la tienda del cerebelo, y este órgano se asienta en la línea media posterior. Está unido por delante con la

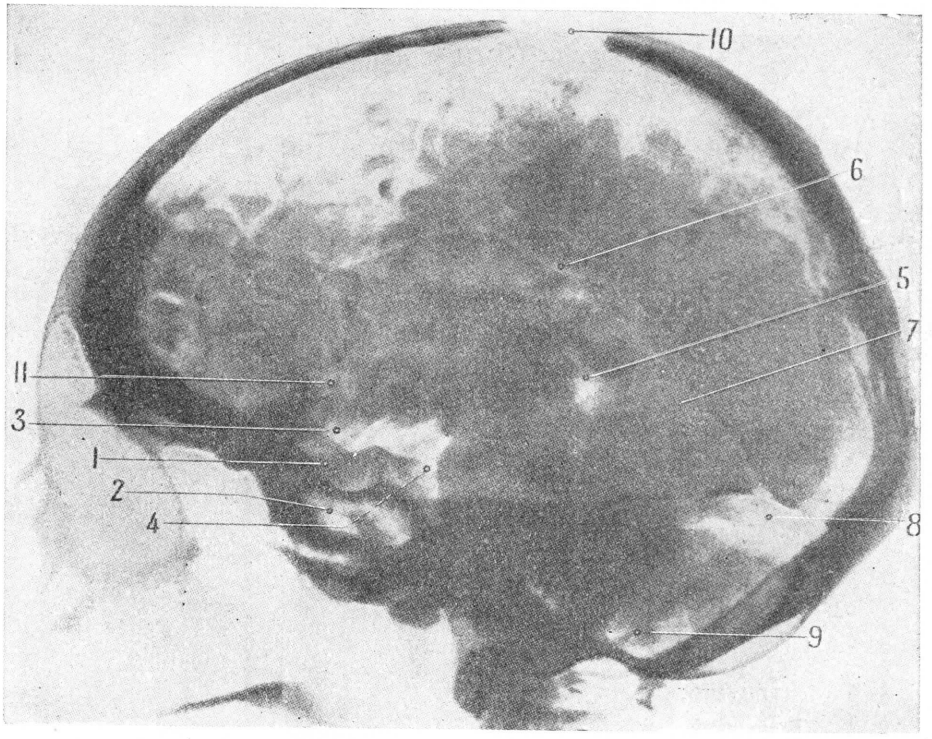

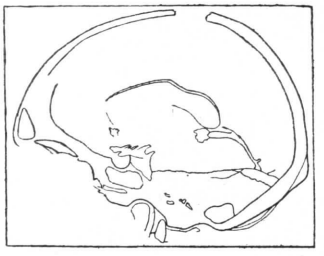

Fig. 32

Inyección de papilla de yeso y aire por la fisura interhemiesférica. *Radiografía de perfil que muestra las circunvoluciones de la cara interna del cerebro y las cisternas. Preparación cadavérica* (Claqel y M. Latarjet).

1, silla turca. — 2, seno esfenoidal. — 3, cisterna basal. — 4, cisterna póntica. — 5, cisterna ambiente. — 6, flúmen pericalloso. — 7, flúmen vermiano situado bajo la tienda del cerebelo, debajo del seno recto. — 8, cisterna cerebelosa superior. — 9, cisterna magna. — 10, orificio de trepanación.

cisterna ambiente por un flumen medio, paralelo a la cara dorsal del vérmix; es el *flumen vermiano*. Está situado debajo del seno recto.

C. Lago cerebeloso inferior. — Cisterna magna. — El lago cerebeloso inferior o cisterna magna de los autores americanos está situado entre el cerebelo y el bulbo, en la parte posterior del agujero occipital (figs. 31 y 32).

La cisterna magna es el más importante de los confluentes subaracnoideos. En lugar de cubrir la cara inferior del cerebelo como la piamadre, la aracnoides

pasa del borde posterior del cerebelo a la cara posterior del bulbo, formando así un vasto reservorio que se continúa, por una parte, con el confluente espinal y, por la otra, con todas las cavidades subaracnoideas del encéfalo.

Clavel y M. Latarjet han estudiado particularmente bien y descrito así la cisterna magna: «Vista por su cara posterior, la cisterna magna tiene forma romboidal: se afila por arriba hacia el vermis, por debajo detrás de la medula, lateralmente alrededor de las amígdalas cerebelosas. Presenta sus dimensiones máximas por encima del agujero occipital y delante de la membrana atloidooccipital. Es más estrecha bajo el arco posterior del atlas (istmo de la cisterna magna) que en el embudo del agujero occipital. Su capacidad es de 12 a 15 centímetros (fig. 34).

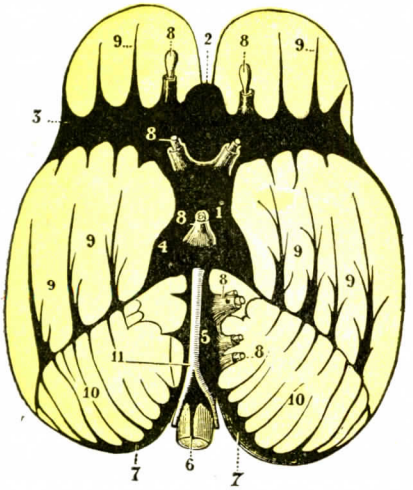

Fig. 32 *bis*

Lagos y flúmina de la base del cerebro (según Duret).

1, lago central. — 2, lago calloso. — 3, lago silviano. — 4, conductos peripeduncolares. — 5, conducto basilar. — 6, conducto medular anterior. — 7, prolongaciones laterales del lago cerebeloso inferior. — 8, 8, 8, conductos aracnoideos, acompañando los nervios craneales y el tallo pituitario. — 9, flúmina de la base del cerebro. — 10, flúmina cerebeloso. — 11, tronco basilar y arterias vertebrales.

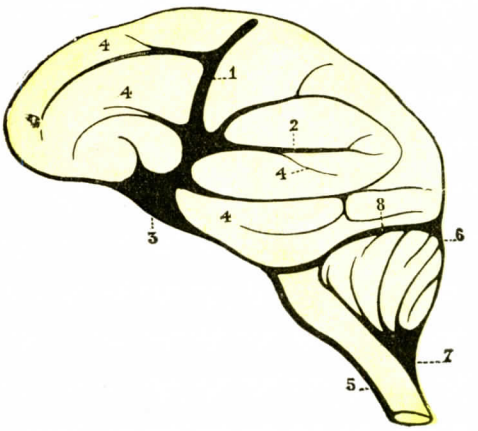

Fig. 33

Flúmina de la cara externa de los hemisferios cerebrales (según Duret).

1, flumen rolándico. — 2, flumen silviano. — 3, lago silviano. — 4, 4, 4, 4, rivi de la cara externa de los hemisferios, tributarios del flumen rolándico y del lago silviano. — 5, lago bulboespinal. — 6, lago cerebeloso superior. — 7, lago cerebeloso inferior. — 8, conducto peripeduncular, que hace comunicar el lago cerebeloso superior con el lago central.

A los lados se continúa, afilándose, entre el bulbo y la porción condílea del agujero occipital. Aquí está tabicada incompletamente por el ligamento dentado de las meninges espinales, que engancha su primer festón al reborde occipital. Detrás del ligamento dentado, las raíces medulares del espinal suben verticalmente hacia el interior del cráneo, y las primeras raíces raquídeas se dirigen transversalmente hacia los primeros agujeros de conjugación. Por delante del ligamento dentado, la arteria vertebral, que ha perforado la duramadre, emerge en la aracnoides, cruzando el hipogloso mayor que desciende detrás de ella hacia el agujero condíleo anterior.

La arteria vertebral se pierde delante del bulbo en la dirección del canal basilar. Emite previamente la delgada arteria espinal posterior y la voluminosa arteria cerebelosa ínferoposterior. Estos ramos arteriales caminan en la cisterna por fuera de la línea media, y en ella describen flexuosidades antes de pegarse al neuroeje

La cisterna bulbocerebelosa no parece tener la misma significación morfológica ni el mismo papel fisiológico que las cisternas del compartimieto cerebral. Como

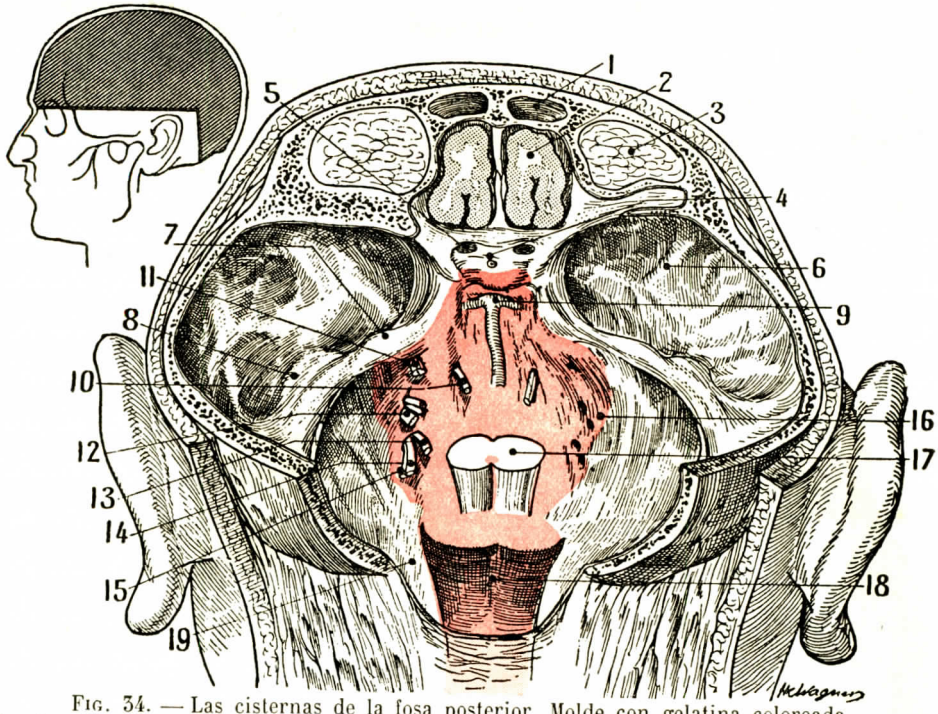

FIG. 34. — Las cisternas de la fosa posterior. Molde con gelatina coloreada. *El cráneo ha sido aserrado siguiendo las líneas de sección indicadas en la pequeña figura de la izquierda* (CLAVEL y M. LATARJET).

1, seno frontal. — 2, porción orbitaria del lóbulo frontal. — 3, grasa orbitaria. — 4, tallo pituitario. — 5, agujero óptico. — 6, fosa cerebelosa media. — 7, tubérculo de Princeteau. — 8, eminencia arqueada. — 9, tronco basilar en la cisterna póntica. — 10, nervio motor ocular externo. — 11, raíces del trigémino. — 12, grupo nervioso del auditivo. — 13, nervio glosofaríngeo. — 14, neumogástrico. — 15, espinal. — 16, cisterna pontocerebelosa. — 17, bulbo seccionado. — 18, cisterna bulbocerebelosa o cisterna magna. — 18, agujero occipital.

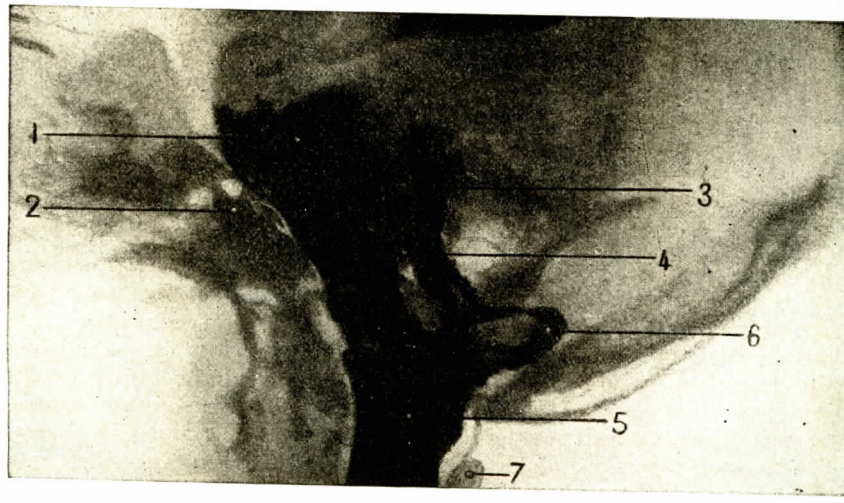

FIG. 35

Inyección lipiodolada de la cisterna magna en el cadáver (CLAVEL y M. LATARJET). *Radiografía de perfil.*

1, cisterna póntica. — 2, apófisis basilar. — 3, conducto auditivo interno. — 4, ángulo pontocerebeloso. — 5, cisterna magna. — 6, lipiodol que rodea la amígdala cerebelosa. — 7, arco posterior del atlas.

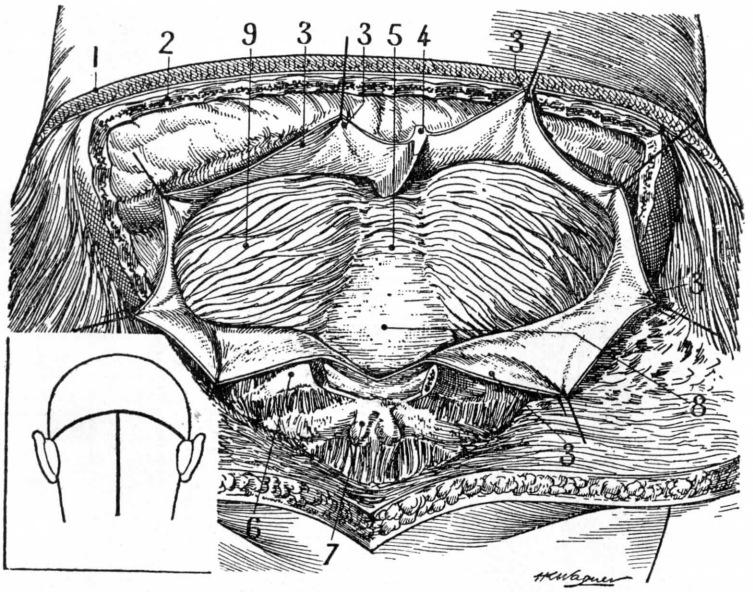

FIG. 36

Fosa posterior: se ha trepanado el occipital y quitado el arco del atlas. Se ha incidido la duramadre a nivel de los hemisferios cerebrales. La hoz del cerebro ha sido cortada y quitada (CLAVEL y M. LATARJET).

1, cuero cabelludo. — 2, hueso occipital trepanado. — 3, duramadre cerebelosa. — 4, hoz del cerebelo. — 5, vermis. — 6, arco posterior del atlas. — 7, apófisis espinosa del axis. — 8, la cisterna magna no se ha abierto. — 9, hemisferio cerebeloso.

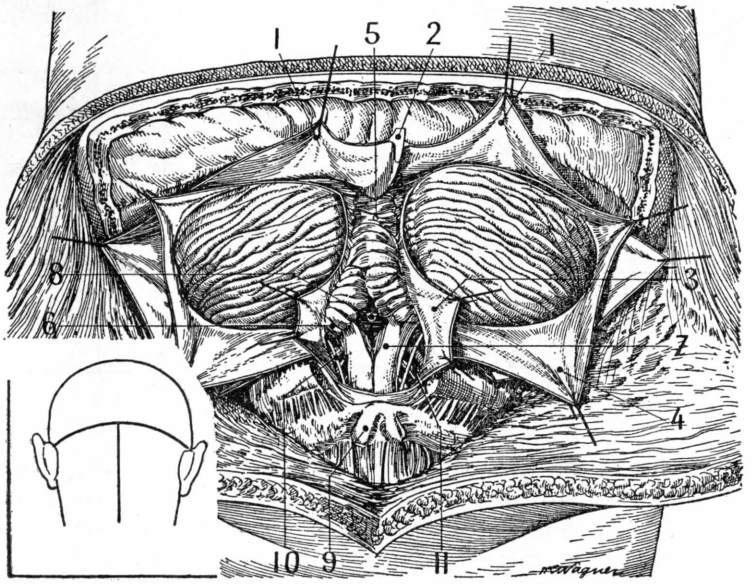

FIG. 37

Trepanación de la fosa posterior. Se ha cortado la duramadre y abierto la cisterna magna (CLAVEL y M. LATARJET).

1, duramadre cortada. — 2, noz del cerebelo menor cortada y reclinada. — 3, duramadre bulbocerebelosa y aracnoides. — 4, meninge blanda del cerebelo. — 5, vermis. — 6, amígdala. — 7, bulbo. — 8, agujero de Magendie y cuarto ventrículo. — 9, apófisis espinosa del axis. — 10, raíz medular del nervio espinal y arteria vertebral. — 11, primera raíz cervical.

hemos dicho, son principalmente lugar de tránsito y división de los principales troncos arteriales destinados al cerebro, y desempeñan un papel en la estática cerebral. Por el contrario, la cisterna magna no contiene vasos importantes; su des-

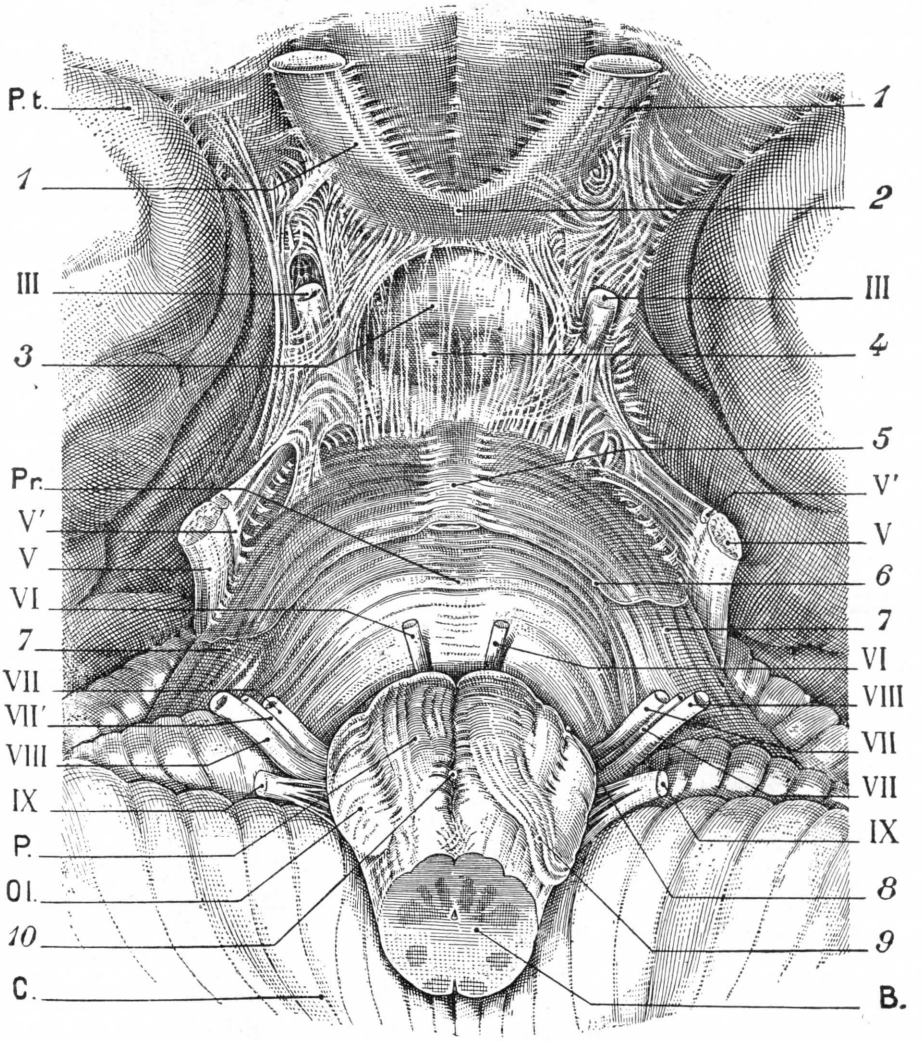

FIG. 38

El velo aracnoideo que obtura el lago central en la cara inferior del cerebro.

B, bulbo. — P, pirámide anterior. — Ol., oliva. — C, cerebelo. — Pr., protuberancia. — P.t., polo temporal. — III, nervio motor ocular común. — V, raíz sensitiva del trigémino. — V', raíz motriz. — VI, motor ocular externo. — VII, VII', facial y nervio intermediario de Wrisberg. — VIII, nervio acústico. — IX, glosofaríngeo.

1, nervio óptico. — 2, quiasma. — 3, lago central cubierto por la aracnoides. Se ve cómo ésta engloba los troncos nerviosos y les forma verdaderos mesos. — 4, 4, tubérculos mamilares. — 5, tronco basilar seccionado. — 6, corte de la aracnoides en la cara inferior de la protuberancia. — 7, 7, pedúnculos cerebelosos medios. — 8, surco bulboprotuberancial. — 9, fibras del fascículo piramidal exteriorizadas anormalmente en la cara anterior del bulbo. — 10, surco anterior del bulbo.

arrollo considerable está en relación con la movilidad de la cabeza, la estática del bulbo y del cerebelo y de toda la masa encefálica suprayacente. Por último, su anchura considerable permite el libre tránsito del líquido céfalorraquídeo del cráneo

hacia el raquis, tránsito ya comprobado por MAGENDIE y demostrado experimentalmente por ALBERT.

3.° Disposición de los espacios aracnoideos alrededor de los vasos. — Los espacios aracnoideos se *prolongan* alrededor de los vasos que riegan la substancia nerviosa formando *vainas perivasculares* vistas por ROBIN y bien descritas por MOTT. Se prolongan también a lo largo de los nervios periféricos (KEY y RETZIUS, QUINCKE). Se ha demostrado también la comunicación de los espacios con la membrana pituitaria, el oido interno, el nervio óptico.

En el interior de la masas nerviosas que constituyen el sistema nervioso central, el líquido céfalorraquídeo ocupa cavidades excavadas en el tejido nervioso: ventrículos laterales, tercer ventrículo, acueducto de Silvio, cuarto ventrículo, conducto ependimario.

4.° Comunicaciones. — Hay *comunicación* entre los diferentes espacios en que se dispone el líquido céfalorraquídeo: son los *espacios aracnoideos cerebrales* (KEY y RETZIUS). Las cavidades ventriculares comunican con estos espacios aracnoideos, comunicación que ha sido demostrada por DANDY. Este autor, inyectando líquidos de color en los ventrículos, los encuentra por punción lumbar; asimismo, inyectando aire en el ventrículo lateral derecho y siguiendo su migración con los rayos X, se observa esta comunicación establecida por los agujeros de Luschka y de Magendie.

§ 3. — ORÍGENES DEL LÍQUIDO CÉFALORRAQUÍDEO

a) El origen principal del líquido céfalorraquídeo está en los *plexos coroideos*. LUSCHKA (1855) y FAIVRE (1857) fueron de los primeros en sospechar este papel, que ha sido presentido sobre todo a continuación de numerosos trabajos histológicos (FAIVRE, FINDLAY, PETIT y GIRARD, MECK, VOSHIMURA, MOTT, GRYNFELT y EUZIÈRE): el estudio microscópico de los plexos y de sus células mostraba, en efecto, una disposición que recuerda la de las glándulas del resto del organismo y las modificaciones que siguen a la administración de substancias activantes para la secreción del líquido céfalorraquídeo. Pero las *pruebas más directas* de la formación del líquido céfalorraquídeo por los plexos coroideos son las que han dado los autores americanos, después de los trabajos de DANDY y de BLACKFAN sobre la hidrocefalía experimental. WEED, por el cateterismo, en el animal, del acueducto de Silvio, demuestra que el líquido céfalorraquídeo proviene de los ventrículos y admite que el papel de las células ependimarias no tiene importancia en la secreción del líquido, que proviene así de los plexos coroideos. Pero DANDY principalmente es quien ha dado la prueba directa del origen del líquido en los plexos; en el perro produce una hidrocefalía típica, es decir, una distensión interna de las cavidades ventriculares anteriores, obliterando el acueducto de Silvio; en otros experimentos practica la ablación unilateral del plexo, obtura los dos agujeros de Monro; observa entonces, del lado en que el plexo ha sido extirpado, un aplastamiento de las paredes ventriculares, mientras que del otro lado se realiza una dilatación progresiva.

b) ¿Los plexos coroideos son los únicos que forman el líquido céfalorraquídeo?

Las *vainas perivasculares* antes citadas serían un segundo origen del líquido. En cuanto al origen en el *epitelio ependimario*, ha sido discutido y finalmente negado.

c) Mecanismo de la formación. — El origen principal del líquido céfalorraquídeo se halla, pues, en los plexos coroideos. El *mecanismo* de la formación se

interpreta diferentemente: la teoría de la filtración simple se ha abandonado, pues no se encuentran en el líquido todas las substancias orgánicas y coloidales del suero sanguíneo; la teoría de la secreción ha sido combatida por MESTREZAT, quien ha defendido la teoría de la diálisis electiva del plasma a través de un epitelio diferenciado.

§ 4. — EVACUACIÓN DEL LÍQUIDO CÉFALORRAQUÍDEO

No se admite que el líquido céfalorraquídeo se estanque alrededor de los centros nerviosos. Experimenta una verdadera circulación (CATHELIN). Nacido en

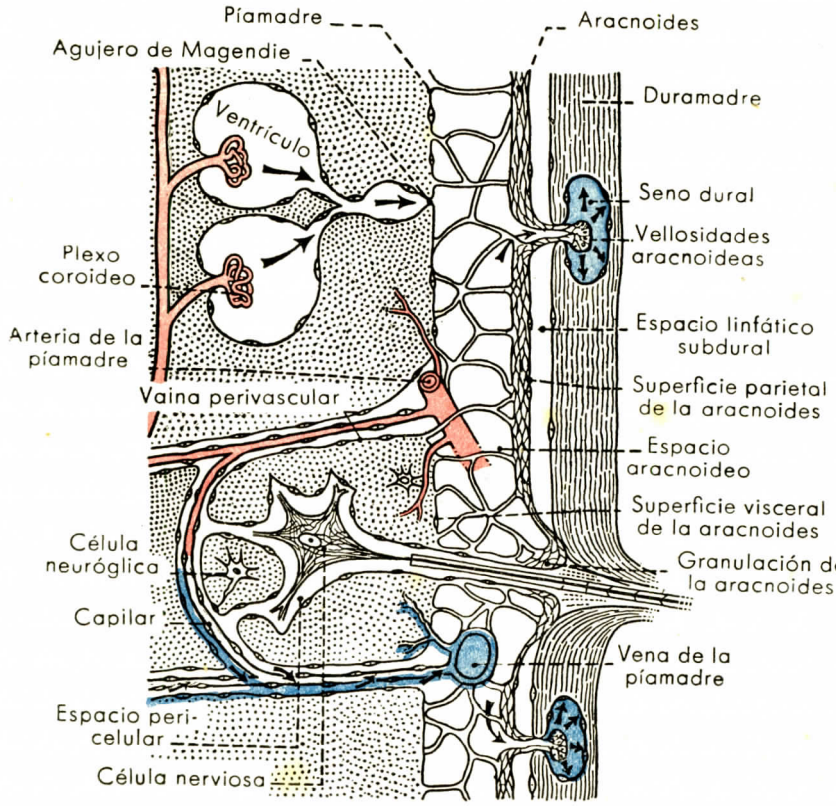

FIG. 39

Esquema de la circulación del líquido céfalorraquídeo.

los plexos coroideos, pasa de los ventrículos laterales al III ventrículo por los agujeros de Monro; en seguida avanza por el acueducto de Silvio, llega al IV ventrículo y pasa a los espacios aracnoideos por los agujeros de Luschka y Magendie. El líquido ventricular se derrama muy lentamente en los diferentes lagos de la base que desempeña el papel de reservorio: de aquí pasa en muy pequeña cantidad a los espacios aracnoideos medulares y de la concavidad cerebral, por lo menos en estado normal. No se establece corriente espontánea ascendente de la cavidad raquídea hacia los ventrículos (CESTAN, RISER y LABORDE).

Los espacios aracnoideos no son más que un estadio del ciclo de derrame del líquido que se efectúa por dos vías:

a) *Por vía venosa*, es decir, por medio del seno de la duramadre. KEY y RETZIUS admitían que el líquido pasaba al seno por los corpúsculos de Pacchioni; en realidad estas formaciones no son constantes y la evacuación se efectúa por las vellosidades aracnoideas, hipertróficas o no, que se prolongan en las paredes de la duramadre (fig. 39).

b) *Por vía linfática* (KEY y RETZIUS, SICARD, CATHELIN): la aracnoides forma una vaina alrededor de los nervios craneales y raquídeos en su origen, por medio de estas vainas perineurales el líquido pasa a los linfáticos.

La vía venosa es la vía de salida más importante, pero es desconocida todavía a nivel de la medula. La vía linfática o perineural aparece secundaria.

§ 5. — PAPEL DEL LÍQUIDO CÉFALORRAQUÍDEO

Remitiendo para más detalles a los TRATADOS DE FISIOLOGÍA, sólo indicaremos sus funciones esenciales:

a) *Papel mecánico.* — El líquido céfalorraquídeo transforma el peso real del cerebro en un peso más ligero: es, como dice POLTZ, un verdadero ligamento suspensor del cerebro. Hace que éste no sea comprimido en la sístole arterial, pues se escapa entonces hacia la cavidad raquídea (RICHET). Cuando se acumula en los espacios de la cavidad raquídea, facilita, por la aspiración que ejerce, la circulación cerebral (MAREY).

b) *Papel biológico.* — Según MESTREZAT, el líquido céfalorraquídeo constituye un medio ideal de vida y funcionamiento para el sistema nervioso. Llevaría consigo la secreción hipofisaria (COLLIN, CUSHING y GOETSCH, MESTREZAT y VAN CAULAERT). Esta secreción pasa al líquido, pero no permanece en él mucho tiempo, puesto que todo indicio de hipofisina ha desaparecido en el fondo de saco lumbar.

En contacto con los centros nerviosos, drena sus productos tóxicos; constituiría así por sí mismo el agente más importante de la desintoxicación del tejido nervioso (SPÉRANSKY).

ARTICULO IV

GRANULACIONES MENINGEAS DE PACCHIONI

Las granulaciones de Pacchioni *(vellosidades aracnoideas* de algunos autores) son pequeños corpúsculos blancogrisáceos, que se desarrollan en el espesor de las meninges o en su intervalo. Bien descritas por PACCHIONI en 1721, han sido nuevamente estudiadas por FAIVRE (1853), por AXEL KEY y RETZIUS (1875), por CARLOS LABBÉ (1882) y por TROLARD (1892).

1.° Generalidades. — Se encuentran de preferencia a lo largo de la gran cisura interhemisférica, a cada lado del seno longitudinal superior. Pero no es éste su sitio exclusivo; se observan también, si bien en menor número y de un modo menos constante: 1.°, en la proximidad del seno lateral; 2.°, en la parte anterior del cerebelo, en el punto en que las venas de Galeno desembocan en el seno recto; 3.°, en la proximidad de la cisura de Silvio; 4.°, a nivel del seno cavernoso, del seno petroso superior y de las gruesas ramas de la vena meníngea media.

a. *Dimensiones.* — Estas granulaciones tienen generalmente las dimensiones de un grano de mijo. Pero con frecuencia adquieren el tamaño de un grano de trigo, el de un guisante o hasta más considerable.

b. *Forma y consistencia.* — Desde el punto de vista de su forma son, según los casos, esféricas, ovaladas, piriformes o en forma de maza. Son libres por su cara externa y están adheridas por su cara interna a la piamadre, ya sea por una base relativamente ancha, ya sea por un pedículo más o menos estrecho: en el primer caso las granulaciones se denominan *sésiles;* en el segundo caso, *pediculadas.*

Desde el punto de vista de su modo de diseminación por la superficie del encéfalo, las granulaciones de Pacchioni están aisladas unas veces, dispuestas en racimo otras. No es raro verlas formando placas irregulares y muy extendidas (fig. 40, 4).

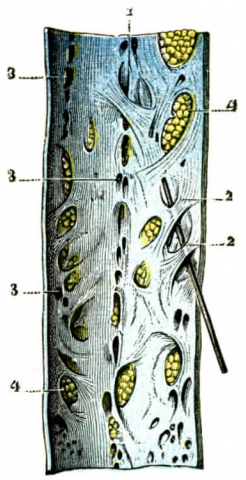

FIG. 40

Seno longitudinal superior, abierto por la parte media de su cara dorsal y sostenido con erinas.

1, surco medio, que corresponde al borde inferior del seno. — 2, 2, bridas fibrosas. — 3, 3, orificios venosos. — 4, 4, granulaciones de Pacchioni.

Respecto a su consistencia, son más o menos blandas al principio. Se hacen más consistentes a medida que se desarrollan, y presentan en ciertos casos una dureza que recuerda la de la madera o la de la piedra.

c. *Variaciones según la edad y el sexo.* — Estas granulaciones no existen en el feto y son raras y poco desarrolladas en el niño; las granulaciones de Pacchioni se multiplican en el adulto, aumentando luego en número y en tamaño a medida que la edad es más avanzada.

FAIVRE contó 250 en un individuo de 30 años, 500 y hasta 600 en algunos ancianos.

Las observaciones tienden a establecer que son menos numerosas y menos desarrolladas en la mujer que en el hombre.

2.º Significación morfológica. — La significación morfológica de estas granulaciones ha sido ignorada durante largo tiempo. Han sido consideradas sucesivamente: por RUYSCH, como simples masas de glóbulos adiposos; por PACCHIONI, como glándulas conglobadas, destinadas a secretar linfa; por LUSCHKA, como franjas de la serosa aracnoidea, análogas a las franjas de otras serosas, etc.

Se admite actualmente que las granulaciones de Pacchioni están constituídas por masas de meningoblastos rodeadas de substancia conjuntiva. Estas curiosas vegetaciones se originan a expensas de la meninge blanda. A su contacto las dos hojas meninges dura y meninge blanda se fusionan de suerte que la granulación de Pacchioni parece estar rodeada de un manguito meníngeo, o mejor, responder a una sínfisis de las dos hojas.

En su movimiento de expansión excéntrica, las granulaciones se dirigen casi siempre ya hacia los senos, ya hacia los lagos de derivación que hemos descrito antes en el espesor de la duramadre. Una vez en contacto con la pared inferior o suelo de la cavidad venosa, la empujan, la adelgazan, se revisten de ella y parecen sumergidos totalmente en la corriente sanguínea. No es raro encontrar porciones de senos o de lagos sanguíneos repletas de estas producciones, esencialmente invasoras por su naturaleza.

No obstante, no todas las granulaciones se dirigen hacia los vasos venosos; cierto número de ellas permanecen independientes de estos vasos y aparecen entonces en la superficie exterior de las meninges, levantándolas más o menos.

Por otra parte, las granulaciones de Pacchioni no siempre permanece confinadas debajo de la duramadre. Contenidas o no en los lagos sanguíneos, continúan creciendo, y obedeciendo siempre a esta fuerza de expansión excéntrica de que hablábamos hace poco y que es uno de sus principales caracteres, desgastan paula-

tinamente la pared ósea del cráneo y labran esas fosillas más o menos profundas que nos presenta el endocráneo de los viejos. Aun se las ve, en ciertos casos, felizmente muy raros, perforar completamente la calota craneal y formar hernia por debajo de los tegumentos.

3.° Estructura. — La masa central de la granulación, o granulación propiamente dicha, está constituída por un conjunto de trabéculas conjuntivas, diversa-

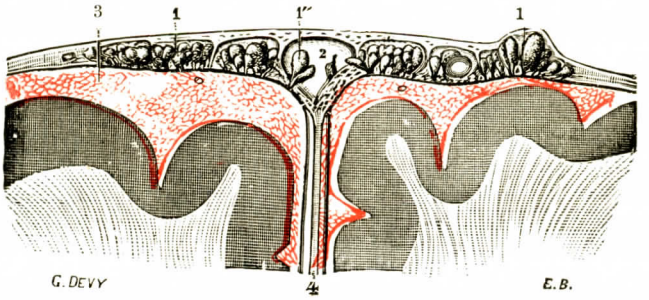

FIG. 41

Corte frontal de la parte superior del cerebro y de sus cubiertas, para mostrar las relaciones de las granulaciones de Pacchioni (según A. KEY y RETZIUS).

1, granulaciones de Pacchioni. — 1', un grupo de granulaciones que levantan la duramadre. — 1'', granulaciones que sobresalen en el seno longitudinal superior, 2. — 3, espacios subaracnoideos. — 4, hoz del cerebro.

mente entrecruzadas, que son continuación de las trabéculas similares de los espacios subaracnoideos y cuyas aréolas, por consiguiente, están llenas de líquido céfalorraquídeo; es, como se ha dicho, una especie de esponja empapada de líquido cé-

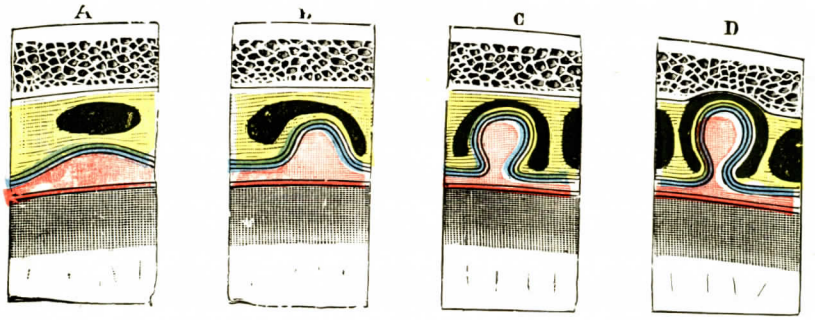

FIG. 42

Esquema que representa cuatro estadios sucesivos del desarrollo de una granulación de Pacchioni: A, comienzo de una granulación (simple engrosamiento local del tejido conjuntivo subaracnoideo). — B, granulación levantando las membranas. — C, granulación pediculándose. — D, granulación desgarrando la pared craneal.

Los colores rojos, azul y amarillo tienen la misma significación que en la figura siguiente: el *color rojo* designa la piamadre y sus dependencias; el *color azul*, las dos hojas de la aracnoides; el *color amarillo*, la duramadre. Los lagos sanguíneos se hallan representados en negro.

falorraquídeo. A esta trama de naturaleza conjuntiva se añaden generalmente, en el adulto y en el viejo, depósitos de materias inorgánicas, constituídos principalmente por carbonatos y fosfatos de cal.

Constituída de este modo en su parte esencial, la granulación de Pacchioni se halla envuelta por dos membranas o cubiertas concéntricas, la una interna, la otra externa; la *cubierta interna*, que descansa directamente sobre ella, es un capa endotelial; la *cubierta externa*, de naturaleza, fibrosa, es la misma duramadre, tapizada hacia dentro por la aracnoides. Esta última cubierta es siempre muy delgada y reviste una granulación situada en su seno o en algún lago sanguíneo.

Entre estas dos cubiertas de la granulación de Facchioni existe una cavidad en forma de hendidura, podría llamarse aquí la *cavidad serosa* o *espacio subdural de la granulación*; ésta comunica siempre, a nivel del pedículo, con la cavidad aracnoidea propiamente dicha.

Cuando se inyectan los espacios subaracnoideos (A. Key, Retzius), el líquido inyectado empieza por llenar con bastante facilidad las aréolas de las granulaciones de Pacchioni. Se le ve penetrar luego en la pequeña cavidad serosa que las rodea y desde allí en la cavidad venosa suprayacente, ya sea una vena, un lago o bien un seno. De ello han deducido algunos anatomistas, que en estado fisiológica el líquido céfalorraquídeo sigue exactamente el mismo trayecto y se vierte igualmente en los senos cada vez que la presión aumenta en los espacios subaracnoideos o disminuye en la cavidad venosa.

LIBRO VII

SISTEMA NERVIOSO PERIFERICO

CAPITULO PRIMERO

ANATOMIA GENERAL

El sistema nervioso periférico está constituído por un conjunto de cordones más o menos voluminosos, llamados *nervios*, destinados a desempeñar una doble función: transportar a los centros las diversas impresiones recogidas en la periferia, o bien transportar a la periferia las incitaciones motrices y secretorias elaboradas en los centros.

Los nervios se dividen, pues, en dos grandes categorías: 1.°, nervios *centrípetos*, llamados también *sensitivos;* 2.°, *nervios centrífugos*, llamados asimismo *motores*. Semejante división, de importancia capital en fisiología, tiene, en anatomía descriptiva, interés muy secundario, puesto que los nervios motores y los sensitivos presentan idéntico aspecto exterior, y, por otra parte, la mayoría de los cordones nerviosos que denuda el escalpelo son *nervios mixtos*, es decir, que, envueltos en una misma vaina conjuntiva, tienen fibras sensitivas o centrípetas y fibras motoras o centrífugas.

Desde un punto de vista enteramente distinto, durante mucho tiempo se han dividido los cordones nerviosos en dos grupos: unos que se desprenden directamente del neuroeje y van a parar a los órganos de la vida de relación, y otros destinados a las vísceras, que constituyen un sistema especial, el sistema del gran simpático, colocado a cada lado de la columna vertebral. De ahí la división del sistema nervioso en dos grandes sistemas: el *sistema nervioso de la vida animal* y el *sistema nervioso de la vida orgánica* o *vegetativa*. Semejante distinción no es hoy día admisible. En efecto, en el curso de nuestra descripción veremos que varios nervios, por ejemplo el neumogástrico, envían a las vísceras algunas de sus ramas. Por otra parte, la observación anatómica y la experimentación concurren a demostrar que el gran simpático tiene, en mayor o menor grado, en todas partes, conexiones íntimas con las diferentes ramificaciones de los nervios cráneorraquídeos, y, lo mismo que estos últimos, en realidad tiene su origen en el neuroeje.

Van anexos a los cordones cráneorraquídeos y simpáticos, en puntos variables, engrosamientos más o menos voluminosos, que han recibido el nombre de *ganglios*. Veremos más adelante, a propósito de las raíces raquídeas posteriores, en las que están situados, la estructura de los ganglios raquídeos, y describiremos con el simpático la constitución de los ganglios simpáticos.

Nos contentaremos aquí con dar rápidamente una descripción esquemática de la constitucióny de los nervios periféricos, remitiendo para más detalles a los TRATADOS DE HISTOLOGÍA.

A. — DISPOSICIÓN GENERAL DE LOS NERVIOS

Los nervios aparecen en forma de cordones cilíndricos, blanquecinos, que conectan con los centros o los ganglios periféricos las diferentes partes del cuerpo.

1.° Origen. — Algunos nervios, que constituyen el antiguo sistema de la vida de relación, se desprenden del neuroeje a diferentes alturas; nacidos en la cavidad cráneorraquídea, para llegar a los territorios de su destino han de atravesar las paredes óseas. Los nacidos del gran simpático tienen un origen más complejo, que luego estudiaremos.

Cualquiera que sea su origen, los nervios son pares y obedecen en su distribución general a la ley de simetría.

2.° Trayecto y división. — De su origen, los nervios irradian hacia los órganos que deben inervarse, y en su trayecto, lo mismo que los vasos, se dividen en *ramas colaterales* cada vez más numerosas antes de dar las *ramas terminales*. El ángulo de incidencia de un nervio colateral sobre el tronco generador es lo más frecuentemente agudo. El ramo *recurrente*, de ángulo de incidencia obtuso, es raro.

Desde el punto de vista topográfico, los nervios se dividen, como los vasos, en *superficiales y profundos*. Siguen, más aún que las arterias, un trayecto rectilíneo. Así, en el paquete vásculonervioso del brazo, la arteria humeral y el nervio mediano corren mutuamente adosados hasta el cuarto inferior del brazo; en este punto la arteria se inclina hacia fuera para ganar el centro de la flexura del codo, pero el nervio continúa siendo rectilíneo.

3.° Anastomosis nerviosas. — En el curso de su distribución periférica, los cordones nerviosos se anastomizan frecuentemente entre sí. Pero en este caso particular la palabra *anastomosis* no tiene la misma acepción que en angiología. En efecto, los nervios no son, como las arterias y las venas, conductos tubulares llenos de un líquido en movimiento; son paquetes de fibras nerviosas yuxtapuestas y paralelas, fibras que nunca se ven fusionarse entre sí. La anastomosis nerviosa se reduce al simple hecho de que un fascículo más o menos considerable de fibras se separa de una rama nerviosa para venir a adosarse junto a una rama próxima, a la cual sigue en su trayecto sucesivo: es un *cambio de fibras entre dos nervios*.

Por lo demás, las anastomosis nerviosas, desde el punto de vista morfológico, presentan las más grandes variedades. Pueden, ante todo, unir un ganglio a otro ganglio, después un ganglio a una rama nerviosa y, por último, una rama nerviosa a otra rama nerviosa más o menos apartada.

Las anastomosis de rama a rama son las más frecuentes, y pueden ser simples, múltiples y compuestas (fig. 43). — Las *anastomosis simples* las forma una rama única; yendo de un nervio a otro, esta rama anastomótica puede llevar una dirección *oblicua*, *transversal* o *ansiforme*. A las anastomosis simples corresponden las *anastomosis elípticas* de HARTMANN (*Bull. Soc. Anat.*, 1888), que preferimos llamar *anastomosis longitudinales*, por razón de su analogía con las disposiciones similares que ya hemos encontrado en los vasos: un fascículo más o menos voluminoso de fibras nerviosas se separa de un tronco cualquiera; después de un trayecto variable, únese de nuevo al tronco generador; tal es la anastomosis longitudinal. De este modo queda entre el tronco generador precitado y la rama aberrante un espacio elíptico, a través del cual pasa las más de las veces un fascículo muscular o un vaso. Conocidos son la especie de *ojales*, tan frecuentes, que presentan los nervios de la región palmar para dar paso a una arteria inmediata, las digitales o colaterales de los dedos. Algunas veces hemos visto en el antebrazo el nervio mediano atravesado por un

pequeño fascículo muscular que, desprendido de la epitróclea, iba a unirse al flexor propio del pulgar. — Las *anastomosis múltiples* están formadas, como su nombre indica, por muchas ramitas, unas veces paralelas y otras en diferente dirección unas de otras. No es raro encontrar una anastomosis doble entre el mediano y el nervio músculocutáneo, entre el mediano y el cubital, etc. — Las *anastomosis compuestas* o *plexiformes* son aquellas en que la ramita o ramitas anastomóticas forman entre sí un plexo más o menos complicado. Los plexos nerviosos abundan en gran número en el organismo: se les encuentra a la vez en los troncos (*plexo braquial, plexo cervical, plexo lumbar*, etc.), en las ramas y en las ramitas. Pero en las vísceras es en donde los plexos alcanzan mayor frecuencia y complejidad. Más adelante estudiaremos el modo de constitución de estos diferentes plexos viscerales; por el momento bastará decir que ofrecen en su configuración gran número de variedades y que

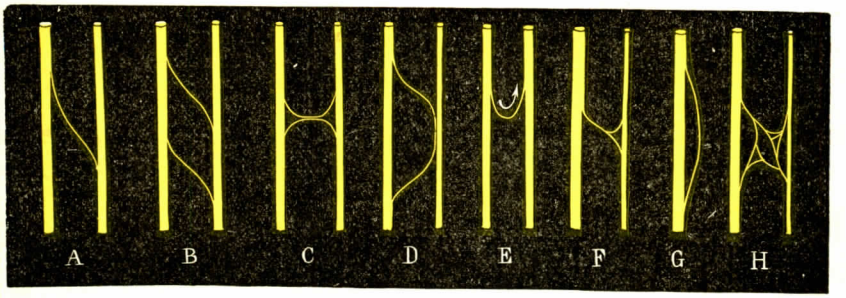

FIG. 43

Esquema que representa las diferentes variedades de anastomosis que unen entre sí los cordones nerviosos.

A, anastomosis simple. — B, C, D, anastomosis múltiples. — E, F, anastomosis recurrentes. G, anastomosis longitudinal. — H, anastomosis plexiforme.

constantemente tienen en el trayecto de sus fibras constitutivas, preferentemente en el punto de convergencia de estas fibras o *puntos nodales*, ya ganglios visibles a simple vista, ya células nerviosas dispersas, verdaderos ganglios en miniatura.

B. — CONSTITUCIÓN ANATÓMICA DE LOS NERVIOS

Los nervios se componen esencialmente de fibras nerviosas, dispuestas paralelamente entre sí y sumergidas en tejido conjuntivo. Estas fibras periféricas difieren de las fibras de los centros, que hemos estudiado ya al hablar del neuroeje. Como hemos visto, las fibras que contienen siempre un cilindroeje pueden tener un manguito de mielina o estar desprovistas del mismo. Pueden, por último, estar cubiertas de una vaina de Schwann o estar desnudas. Con SCHULTZE es posible, pues, reconocer:

1.° *Fibras sin vaina de Schwann* (fibras elementales). { Fibras desnudas. / Fibras con mielina de los nervios centrales.
2.° *Fibras con vaina de Schwann* (fibras completas). { Fibras de Remak. / Fibras con mielina y vaina de Schwann.

Las fibras periféricas son siempre fibras con *vaina de Schwann*, fibras *completas*, y sólo a su terminación son fibras desnudas. Estudiaremos estas fibras aisladas, luego veremos cómo se disponen para constituir los nervios; estudiaremos, finalmente, el tejido conjuntivo, los conductos y los nervios de los cordones nerviosos.

1.° Fibras de mielina. — Son las *fibras nerviosas* descubiertas por LEUWENHOECK, quien las consideraba como canales muy finos por los que circulaba la medula.

Examinadas en vivo, se caracterizan por la doble refracción del cilindroeje y de la vaina de mielina (EHRENBERG). Esta última aparece formada de verdaderos cristales líquidos ordenados según un plano concéntrico. El cilindroeje no deja reconocer ningún indicio de fibrilación longitudinal: aparece como un hilo claro, transparente, con afinidad particular para ciertos colorantes vitales, como el azul de metileno (método de EHRLICH). Generalmente, las fibras de mielina son examinadas después de haber sufrido fijaciones y coloraciones que modifican completamente su aspecto, pero que permiten estudiar sus partes constituyentes.

a) *Dimensiones.* — Las fibras nerviosas miden por término medio de 2 a 22 μ de diámetro. Son variables en su calibre: las fibras finas tienen de 2 a 6 μ; las fibras medianas, de 6 a 10 μ; las fibras gruesas, 11 μ y más. Como longitud, algunas fibras pueden alcanzar cerca de un metro, yendo, por ejemplo, del engrosamiento lumbar a los músculos de los dedos del pie.

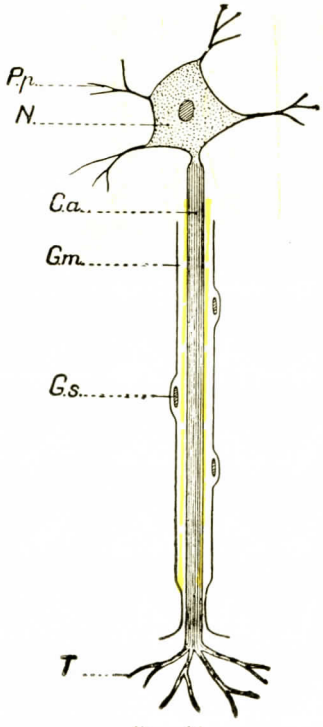

FIG. 44

Esquema de las fibras nerviosas.

N, núcleo de la célula nerviosa. — Pp, prolongaciones protoplasmáticas. — Ca, cilindroeje. — Gm, vaina de mielina. — Gs, vaina de Schwann con sus núcleos. — T, terminación del cilindroeje.

b) *Partes constituyentes de las fibras nerviosas de mielina.* — Sea cual fuere su talla, tienen todas el mismo tipo y ofrecen los elementos siguientes: 1.°, una *parte central* o *axil*, el *cilindroeje;* 2.°, alrededor del cilindroeje, el manguito adiposo de la *vaina de mielina;* 3.°, la *vaina de Schwann.*

El cilindroeje y la vaina de mielina tienen la misma constitución que en los centros nerviosos; los hemos ya descrito antes (véanse el tomo II y las figuras 41 y 45 de éste). Damos solamente los principales caracteres de la *vaina de Schwann.* Esta constituye alrededor del cilindro de mielina una delgada membrana anhista, provista, en algunos puntos, de núcleos adheridos dentro de una delgada atmósfera protoplasmática.

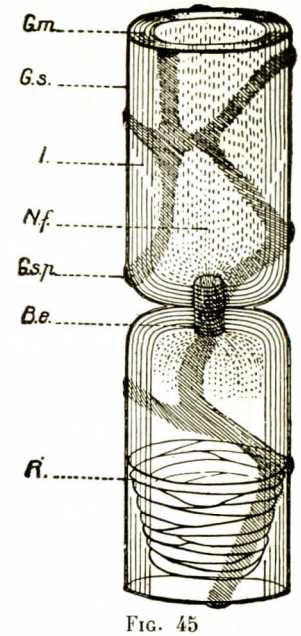

FIG. 45

Reconstitución esquemática de una fibra nerviosa de mielina (según NAGEOTTE).

Gm, vaina de mielina y sus hojuelas. — I, incisura de Schmidt-Lanterman, que contiene R, aparato de Rezzonico. — B.e., doble brazalete espinoso. — G.s., vaina de Schwann. — G.s.p., red protoplasmática marginal de la vaina de Schwann. — N.f., neurofibrillas.

Forma una cutícula que se continúa sin interrupción de un espacio anular al espacio próximo. En algunos puntos, en medio del espacio interanular se ve alrededor del núcleo de la vaina una masa de protoplasma que contiene mitocondrias. De esta masa protoplasmática parten hileras que refuerzan la membrana, en particular hacia las estrangulaciones, y forman la *red protoplasmática marginal de la célula de Schwann* (NAGEOTTE). Lejos de estar separadas por estrangulaciones anulares, las células de Schwann constituyen un *tubo sincitial neuróglico* que se extiende sin interrup-

ción del origen a la terminación de la fibra nerviosa. Existe una vaina por fibra nerviosa; queda indivisa, sin anastomizarse con las vainas de las fibras próximas, al contrario de lo que comprobaremos en las fibras amielínicas.

2.° Fibras de Remak. — Las fibras de Remak, así llamadas porque toman el nombre del anatomista que, en 1838, las descubrió en el gran simpático, son fibras nerviosas enteramente desprovistas de mielina y de vaina de Schwann. Han recibido también el nombre de *fibras amielínicas* o *fibras pálidas*. Estas fibras amielínicas abundan particularmente en los filetes nerviosos que dependen del gran simpático; pero se las encuentra también en los nervios cerebroespinales, mezcladas en proporción más o menos grande con las fibras de mielina; el nervio olfatorio, en toda la serie de los vertebrados, está exclusivamente formado de estas fibras.

Sus dimensiones son muy variables: unas son extremadamente delgadas; otras, notables por su volumen, alcanzan las dimensiones transversales de una fibra de mielina ordinaria. Se las denomina también *fibras grises*, pues no tienen el aspecto brillante que da la mielina a las fibras precedentes. No se trata de *fibras desnudas*, cada una de las cuales estaría reducida a un cilindroeje. En realidad, hay alrededor de cada cilindroeje el neurilema o vaina de Schwann. En fin, en cada vaina de Schwann no hay un solo cilindroeje, sino que coexisten en ella muchas neuritas.

Por otra parte, las fibras parecen anastomizadas entre sí: en realidad, únicamente las vainas de Schwann se anastomizan y forman así una vasta red, un sincitio de mallas alargadas en el sentido del nervio; la fibra de Remak es, pues, como lo admite NAGEOTTE, no una fibra simple, sino una fibra compuesta. Los cilindroejes nunca se anastomizan.

En suma, entre la fibra amielínica y la fibra de Remak, las diferencias son menores de lo que parecen. En la primera, el cilindroeje está rodeado de una vaina de mielina; en la segunda, el tubo sincitial propio de cada neurita es reemplazado por una red sincitial, en la que habitan juntamente varias neuritas no anastomizadas.

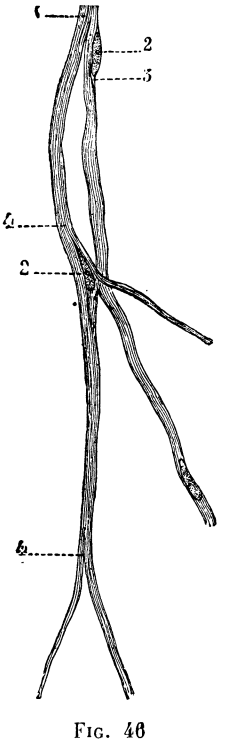

FIG. 46

Porción de red de las fibras de Remak del neumogástrico del perro (RANVIER).

1, fibra de Remak. — 2, núcleo. — 3, protoplasma. — 4, bifurcación de la fibra.

3.° Significación de los elementos fundamentales de las fibras nerviosas. — El modo simplista de considerar una fibra nerviosa como un conducto análogo a un conducto eléctrico cuyo hilo estuviese rodeado de una capa aislante de mielina debe abandonarse. Se conoce mal la naturaleza de las neurofibrillas; el cilindroeje está constituído por un protoplasma homogéneo en el que se desarrollan los fenómenos físicoquímicos que constituyen el acto misterioso del influjo nervioso. La mielina no es una membrana aislante; se la considera como una gigantesca formación mitocondral dependiente del cilindroeje. ¿Desempeña quizá un papel trófico? En cualquier caso, la fibra de Remak, que no tiene mielina, parece tan bien aislada como la otra. La vaina de Schwan envuelve siempre el cilindroeje, que nunca prolifera fuera de ella, y esto es cierto en las dos clases de fibras. Esta vaina parece ser de naturaleza neuróglica, emanación de la neuroglia de los centros.

La fibra nerviosa es, pues, un complejo histológico que comprende el cilindroeje y la vaina que lo contiene. El buen funcionamiento de la fibra exige la integridad de estos diferentes elementos.

4.° Agrupación de las fibras nerviosas. — Los nervios son un compuesto de fibras nerviosas, adosadas y unidas entre sí por tejido conjuntivo. Según DIEULAFÉ, todos los troncos nerviosos están constituídos por una porción central (sobre todo en la parte proximal) que es plexiforme y está rodeada de elementos que, en un trayecto más o menos largo, están individuados, con un trayecto preciso y constante en todos los casos estudiados. Algunos tienen una verdadera individualidad anatómica. Tales son, entre los nervios craneales: el nervio maxilar inferior, el nervio recurrente, la rama interna del espinal, la rama descendente del hipogloso mayor. En el miembro superior son: los nervios de los músculos epitrócleos y de los músculos de la capa profunda del antebrazo, los nervios del tríceps, la rama cutánea dorsal del cubital. Tales son también, en los miembros inferiores: el safeno externo, el accesorio del safeno externo, el nervio del bíceps corto, los músculos cutáneos (externo e interno), el safeno interno, el nervio del cuadríceps.

Pero si hay una disposición constante para cada tronco nervioso, ésta varía de una a otra categoría. Por último, conclusión general, casi todos los fascículos de un tronco nervioso están reunidos por numerosas anastomosis y el conjunto del nervio es un plexo. Recordemos que a pesar de estas anastomosis las fibras que pasan de un fascículo a otro quedan, sin embargo, independientes. *Hay, pues, fusión de fascículos y no fusión de fibras.* De esta independencia de las fibras resulta que hay en cada nervio una sistematización bastante precisa de las fibras según su destino, sistematización que es posible seguir a lo largo del nervio.

C. — FORMACIONES CONJUNTIVAS DE LOS NERVIOS

Los fascículos están rodeados de una atmósfera conjuntiva, de una verdadera armazón que establece su individualidad. El tejido conjuntivo se dispone del modo siguiente:

a. *Neurilema.* — El tejido conjuntivo forma alrededor del nervio una envoltura densa, elástica, a la que se da, desde BICHAT, el nombre de neurilema o de epineuro.

b. *Tejido conjuntivo interfascicular.* — De la cara interna del neurilema se desprenden trabéculas conjuntivas que tabican el nervio, separando los fascículos unos de otros.

c. *Vaina laminosa.* — El tejido conjuntivo interfascicular rodea cada fascículo nervioso con una vaina más o menos gruesa, la *vaina laminosa de Ranvier* o *perineuro de Robin.* Está formada de una sola hoja delgada. En los fascículos nerviosos de pequeño diámetro se vuelte transparente; tiene el nombre de *vaina de Henle.* En los fascículos más voluminosos la vaina laminosa está constituída por laminillas múltiples dispuestas concéntricamente.

d. *Endoneuro.* — De la vaina laminosa parten prolongaciones radiadas que dividen el fascículo en fasciculillos. Este tejido conjuntivo intrafascicular ha recibido el nombre de *endoneuro* (AXEL KEY y RETZIUS).

Este sistema fibroso da al nervio su solidez y resistencia. Un ciático humano soporta 84 kilogramos sin romperse. Cuando el nervio es cortado, el tejido elástico y fibroso que forma su armazón ocasiona su retracción.

D. — VASOS DE LOS NERVIOS — NERVI NERVÓRUM

Excepto los más pequeños filetes nerviosos, todos los nervios poseen arterias, venas, linfáticos y nervios.

1.° Arterias. — Cada nervio posee una arteria que le es propia. Esta, que reconoce los más diversos orígenes, es reforzada en el curso de su trayecto, o aun, reemplazada por anastomosis o arteriolas procedentes de las arterias próximas. En la superficie del nervio, los vasos se dividen en dos ramúsculos: uno ascendente y el otro descendente. Su reunión con las ramitas similares situadas más arriba o más abajo dibuja una red vascular de mallas alargadas en la dirección del nervio.

Quénu y Lejars (1892) han establecido que las arterias destinadas a los nervios siempre llegan a éstos siguiendo una incidencia oblicua o después de haber descrito un trayecto recurrente, y, por otra parte, que nunca penetran en el espesor del nervio sin haberse dividido previamente en su superficie en ramúsculos suficientemente desliados para no perturbar en su funcionamiento a las fibras nerviosas.

2.° Venas. — Las venas guardan una disposición análoga a la de las arterias.

Las ramas eferentes de la red venosa terminan del modo siguiente (Quénu y Lejars): 1.°, las venas de los nervios superficiales desembocan todas en las venas profundas; cuando están en relación con las venas superficiales, es únicamente por una anastomosis de pequeño calibre, y no por esto dejan de tener su desagüe profundo; 2.°, las venas de los nervios satélites de un paquete arteriovenoso van a parar en su mayoría a las venas musculares próximas; las demás desembocan ya en la vena gruesa vecina, ya en la red de los vasa vasórum que rodean la arteria; 3.°, las venas de los plexos van a parar a los conductos laterales que provienen de los músculos inmediatos.

3.° Capilares. — Se encuentran en el endoneuro capilares poco abundantes y estrechos. Proceden de los vasa vasórum, arterias propias o arterias de refuerzo.

4.° Linfáticos. — Los fascículos nerviosos no parecen tener conductos linfáticos: la linfa circula por los intersticios de los elementos anatómicos. Unicamente en el tejido conjuntivo interfascicular se encuentran linfáticos. En este tejido se dividen en dos grupos (Ranvier): unos suben a lo largo del nervio para ganar los ganglios linfáticos de que son tributarios (para los linfáticos del ciático mayor, por ejemplo, los ganglios lumbares); los demás, separándose del nervio, se introducen en los intersticios musculares vecinos para reunirse con los linfáticos próximos.

En la vaina laminosa, los espacios interlaminares desempeñan el papel de vías linfáticas. Pero no se trata de capilares verdaderos. Lo mismo ocurre en el endoneuro, donde existe un espacio despegable entre la vaina laminosa y el contenido del fascículo. Esta especie de manguito o cavidad vaginal tampoco está cubierta por el endotelio linfático normal.

Esta circulación linfática tiene una importancia patológica interesante. Por estas vías pueden progresar, en efecto, los elementos microbianos para llegar a las raíces nerviosas y a las meninges.

5.° Nervi nervórum. — Se comprueban en los nervios filetes simpáticos que van a los *vasa nervórum*. Son nervios vasomotores importantes en los nervios voluminosos (ciático, mediano). Su lesión parece ocasionar unos trastornos bien estudiados desde la guerra; el conjunto de estos trastornos constituye la *causalgia*.

Al lado de estos nervios vasomotores existen alrededor del perineo nervios sensitivos que parecen continuarse en el mismo endoneuro.

E. — Terminaciones de los nervios

Después de múltiples divisiones, el nervio disminuído se reduce a un solo fascículo, que a su vez termina finalmente por una sola fibra. La vaina laminosa que

lo rodea forma la vaina de Henle, capa translúcida y homogénea constituída por células de fibras endoteliales. Por dentro de ella, la *vaina subsidiaria de Ruffini* representa el endoneuro en forma de una capa granulosa delgada en contacto con la vaina de Schwann.

Sabemos hoy que toda fibra nerviosa termina por extremos libres, ya entre los elementos histológicos del territorio al que está destinada, ya en los aparatos especiales de los órganos de los sentidos (corpúsculos del gusto, crestas acústicas, corpúsculos de Paccini, etc.). Hemos hablado ya (tomo II) de la importancia de este territorio, aun mal conocido, que se encuentra en la terminación de las fibras nerviosas, región a la que LANGLEY ha dado el nombre de *ultranervio*, que también se denomina la *sinapsa*.

VIANNAY (Tesis de Lyón, 1901-1902) ha procurado, por minuciosas disociaciones de nervios macerados en ácido nítrico, determinar la situación que ocupan en el espesor de los troncos nerviosos las fibras sensitivas y las motrices.

Este autor ha llegado a las conclusiones siguientes: en general, las *fibras cortas*, destinadas a las ramas colaterales, se encuentran en la superficie de los troncos nerviosos, al paso que las *fibras largas*, destinadas a las ramas terminales, ocupan el centro. Ahora bien, como en la mayor parte de los nervios de los miembros las ramas colaterales van a parar a los músculos (ramas motrices) y las terminales a la piel (ramas sensitivas), resulta que las fibras sensitivas se encuentran en el centro de los troncos nerviosos, al paso que las fibras motoras ocupan la periferia.

Pero la situación central en los cordones nerviosos no es un atributo de las fibras sensitivas como tales fibras sensitivas: *es un atributo de las fibras largas*. Cuando una colateral sensitiva nace cerca de la raíz de un tronco nervioso (ramo cutáneo externo del radial, por ejemplo), las fibras que la componen son fibras cortas y, aunque sensitivas, corren por la superficie del tronco nervioso. Al revés, cuando un nervio tiene entre sus ramas terminales filetes motores (ramo del músculo pedio), sus fibras, aunque motrices, ocupan el centro del tronco nervioso.

La situación central de la mayoría de los fascículos sensitivos en la mayor parte de los nervios periféricos puede explicar: 1.°, la integridad relativa de las fibras sensitivas en las parálisis por contusión ligera o por compresión de estos nervios; 2.°, la intensidad de los trastornos sensitivos, mayor en las parálisis por sección que en las parálisis por compresión, con parálisis motriz igual; 3.°, algunas otras particularidades de los trastornos sensitivos en las parálisis por compresión de los nervios mediano y cubital.

F. — NOMENCLATURA GENERAL DE LOS NERVIOS

Acabamos de estudiar la estructura de las fibras nerviosas y de los nervios; considerando ahora el sistema nervioso periférico desde el punto de vista puramente descriptivo, dividiremos los diferentes cordones nerviosos que lo constituyen en tres grupos, a saber:

1.° Los *nervios craneales;*

2.° Los *nervios raquídeos*, en los cuales estudiaremos las raíces raquídeas y los ganglios raquídeos;

3.° El *sistema gran simpático.*

CAPITULO II

NERVIOS CRANEALES

Podemos definir, en anatomía descriptiva, los nervios craneales diciendo que *son los nervios que, nacidos del encéfalo o del bulbo, atraviesan los agujeros de la base del cráneo y van a los distritos orgánicos a que están destinados.* Sus caracteres comunes son: 1.°, obedecer a la ley de simetría, y, por consiguiente, nacer por pares, unos del lado izquierdo del neuroeje y los otros del lado derecho; 2.°, ocupar la cavidad del cráneo, inmediatamente o poco después de su origen; 3.°, atravesar sucesivamente, para salir de esta cavidad, todas las cubiertas del encéfalo, piamadre, aracnoides, duramadre y, por último, la pared ósea del cráneo.

1.° Origen y terminaciones reales de los nervios craneales. — Cada nervio, ya sea craneal, ya raquídeo, tiene un doble origen: uno, *aparente*, no es más que el punto de la superficie exterior del eje cerebroespinal en que está implantado: allí es donde parece tener su origen o nacimiento. En realidad, las fibras que lo constituyen van mucho más allá: penetran en la propia substancia del eje cerebroespinal, recorren en su espesor un trayecto más o menos largo y van, finalmente, a terminar en uno o varios grupos de células nerviosas, en las cuales tiene su origen si se trata de un nervio motor, y alrededor de las cuales terminan por arborizaciones libres si se trata de un nervio sensitivo. Estos grupos de células nerviosas constituyen en el primer caso *núcleos de origen;* en el segundo caso son *núcleos de terminación.*

Considerados desde el punto de vista fisiológico, los nervios craneales se dividen en nervios sensitivos, nervios sensoriales, nervios motores y nervios mixtos.

a) Los *nervios sensitivos* (fig. 47, B) y los *nervios sensoriales* transportan al eje cerebroespinal las impresiones que recogen en el territorio orgánico por el que se distribuyen. Desempeñan, pues, la misma función que las raíces posteriores de los nervios raquídeos, y su disposición anatómica es en todos conceptos comparable a la de estas últimas. La fibras que los constituyen penetran primeramente en un ganglio, que es el homólogo de los ganglios espinales; después penetran en el neuroeje, aquí se bifurcan en una rama ascendente y otra descendente, y terminan, finalmente, por arborizaciones libres alrededor de grupos celulares, que son para ellas *núcleos terminales.* Estos núcleos emiten fibras ascendentes, *vías sensitivas* o *sensoriales centrales* que ya hemos encontrado y que, después de entrecruzarse en la línea media, llegan al tálamo y después a la corteza.

b) Los *nervios motores* (fig. 47, A), constituídos como las raíces anteriores de los nervios raquídeos, están desprovistos de ganglios. Cada uno de ellos penetra en el neuroeje y, después de haber recorrido en él un trayecto más o menos largo, termina en un grupo de células motoras, cuyo conjunto constituye un *núcleo de origen:* el nervio es el conjunto de cilindroejes craneales que proceden de las citadas células. Alrededor de estas células se disponen las arborizaciones cilindroaxiles, que tienen la misma significación que las que rodean las células motoras

de las astas anteriores de la medula (células de las vías motrices piramidales o extrapiramidales, neurona de asociación refleja).

c) Los *nervios mixtos* (fig. 47, C) se componen de dos fascículos, uno sensitivo y otro motor, unas veces más o menos distintos, como en el trigémino, otras íntimamente fusionados, como en el neumogástrico. Estos dos fascículos, al llegar al espesor del neuroeje, se comportan, el primero como un nervio sensitivo, el segundo como un nervio motor. Cada nervio mixto tendrá, pues, por lo menos dos núcleos: un *núcleo de origen*, de donde saldrán sus fibras motoras o centrífugas; un *núcleo terminal*, al cual irán a terminar, por medio de arborizaciones libres, sus fibras sensitivas o centrípetas. Por último, existen a menudo fibras

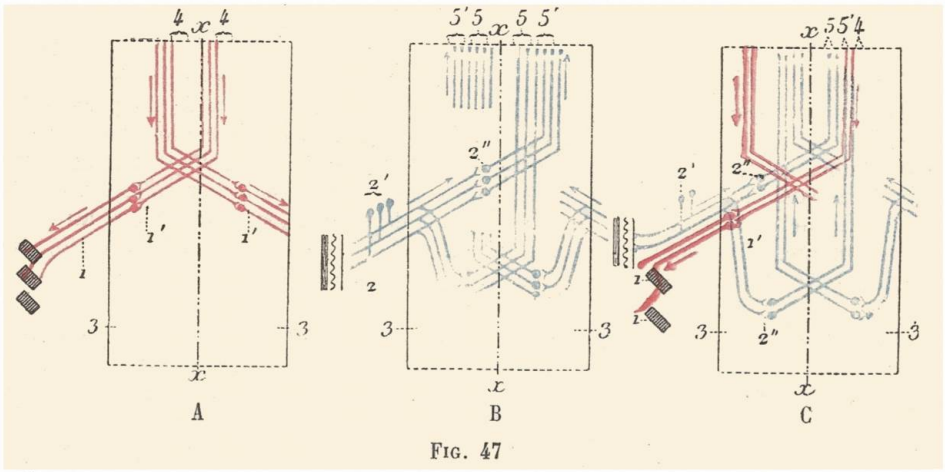

FIG. 47

Esquema que representa el origen real y la terminación real: A, de un nervio motor; B, de un nervio sensitivo; C, de un nervio mixto.

1, nervio motor, con 1', su núcleo de origen. — 2, nervio sensitivo, con 2', su ganglio; 2'', núcleo terminal. 3, neuroeje. — 4, vía motora central. — 5, vía sensitiva central. — *xx*, línea media.

órganovegetativas (simpáticas y parasimpáticas), cuyos orígenes centrales están a menudo muy alejados de los orígenes motores y sensitivos.

2.° Clasificación anatómica. — WILLIS, a quien se debe la división de los nervios en raquídeos y craneales, había agrupado estos últimos en diez pares, a saber: 1.°, *nervio olfatorio*, cuyas ramas se tamizan a través de la lámina cribosa del etmoides; 2.°, *nervio óptico*, que sale del cráneo por el agujero óptico; 3.°, *motor ocular común*, que se introduce en la hendidura esfenoidal para terminar en la órbita; 4.°, *patético*, que llega también a la órbita a través de la hendidura esfenoidal; 5.°, *trigémino*, cuyas tres ramas salen del cráneo, la primera por la hendidura esfenoidal, la segunda por el agujero redondo mayor, la tercera por el agujero oval; 6.°, *motor ocular externo*, el cual, lo mismo que el motor ocular común y el patético, atraviesa la hendidura esfenoidal para entrar en la órbita; 7.°, el grupo de los dos nervios *facial* y *auditivo*, que penetran uno y otro en el conducto auditivo interno; 8.°, el grupo *glosofaríngeo, neumogástrico* (o *vago*) y *espinal*, que sale del cráneo a través del agujero rasgado posterior; 9.°, *hipogloso mayor*, que atraviesa el agujero condíleo anterior, y 10.°, *nervio suboccipital*, considerado equivocadamente por WILLIS como un par craneal.

Como se ve, la clasificación de WILLIS está basada en el orden de sucesión de los orificios ósteofibrosos que atraviesan los cordones nerviosos a su salida del cráneo, pres-

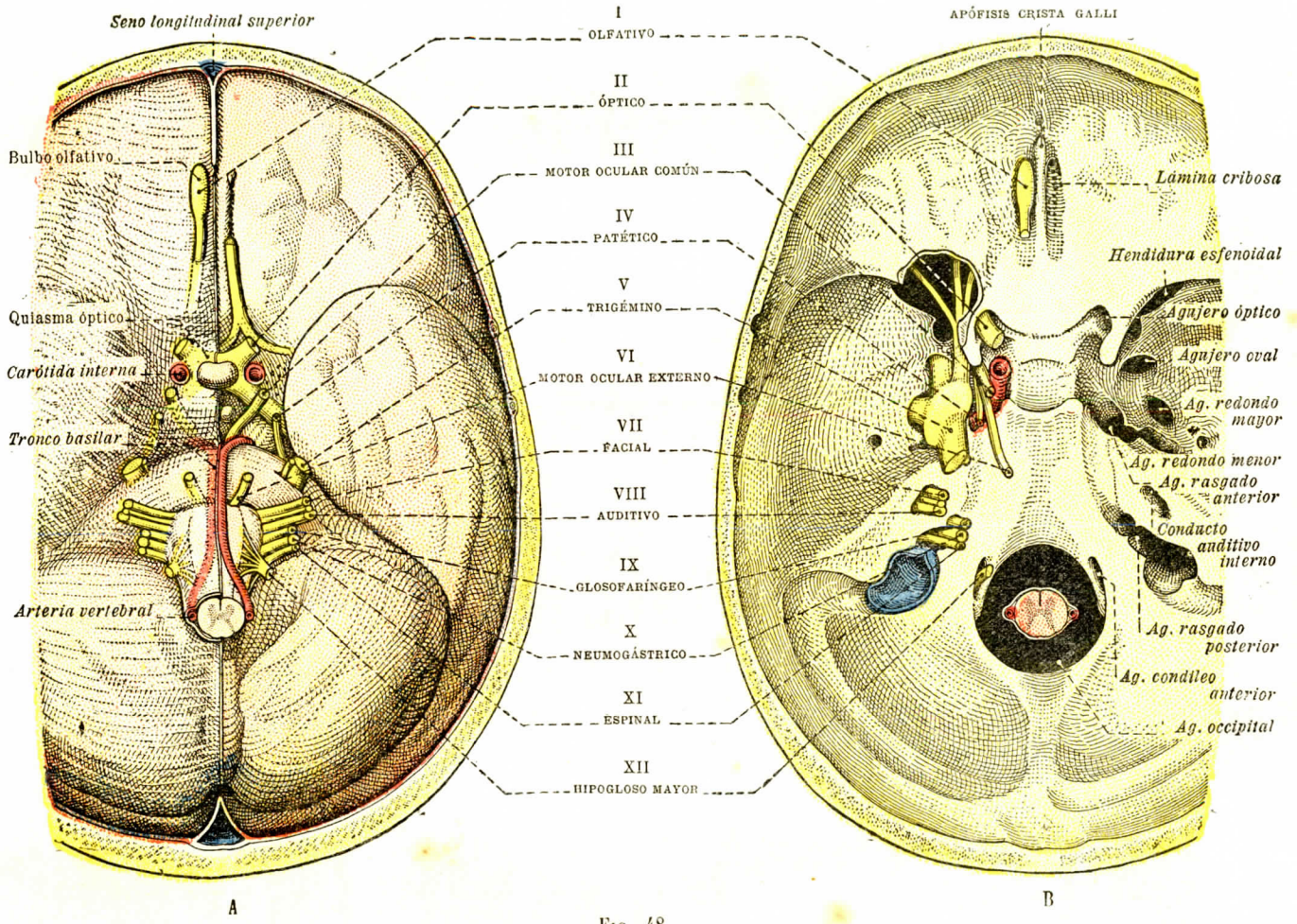

FIG. 48

Vista de conjunto de los orígenes aparentes de los nervios craneales (según PITRES y TESTUT).

A. Nervios craneales, vistos en la base del encéfalo.

B. Los mismos, vistos en la base del cráneo.

cindiendo en absoluto tanto del valor fisiológico de estos nervios como de su modo de emergencia de la superficie del neuroeje. Esta clasificación es la que se siguió hasta el final del último siglo.

En esta época, SŒMERING y VICQ-D'AZYR la modificaron profundamente, empezando por suprimir el décimo par, el *nervio suboccipital*, que colocan con razón en el número de los nervios raquídeos. Desdoblan en seguida el séptimo par y forman del grupo *facial-auditivo* dos pares distintos. Asimismo descomponen el octavo par en tres pares distintos *(glosofaríngeo, neumogástrico* y *espinal)*, y llegan así a la clasificación en doce pares, hoy día adoptada por todos los anatomistas.

Esta clasificación viene resumida en el cuadro siguiente, en el que se indica para cada par nervioso: 1.°, el número de orden que le corresponde; 2.°, el orificio de la base del cráneo por el que pasa.

PARES NERVIOSOS	AGUJEROS DE SALIDA
1.er *par:* NERVIO OLFATORIO	Agujeros de la lámina cribosa.
2.° *par:* NERVIO ÓPTICO	Agujero óptico.
3.er *par:* NERVIO MOTOR OCULAR COMÚN. . .	Hendidura esfenoidal.
4.° *par:* NERVIO PATÉTICO	Hendidura esfenoidal.
5.° *par:* NERVIO TRIGÉMINO	Hendidura esfenoidal, agujero redondo mayor y agujero oval.
6.° *par:* NERVIO MOTOR OCULAR EXTERNO. .	Hendidura esfenoidal.
7.° *par:* NERVIO FACIAL	Conducto auditivo interno y acueducto de Falopio.
8.° *par:* NERVIO AUDITIVO.	Conducto auditivo interno.
9.° *par:* NERVIO GLOSOFARÍNGEO	Agujero rasgado posterior.
10.° *par:* NERVIO NEUMOGÁSTRICO O VAGO. .	Agujero rasgado posterior.
11.° *par:* NERVIO ESPINAL.	Agujero rasgado posterior.
12.° *par:* NERVIO HIPOGLOSO MAYOR. . . .	Agujero condíleo anterior.

3.° Clasificación fisiológica. — Desde el punto de vista fisiológico, los nervios craneales se dividen en tres grupos: *nervios sensitivos* o *sensoriales*, *nervios motores* y *nervios mixtos*, conteniendo estos últimos fibras sensitivas y fibras motrices.

a) *Nervios sensitivos o sensoriales.* — Los nervios sensitivos o sensoriales son en número de tres: el olfatorio (1.er *par)*, el óptico (2.° *par)* y el auditivo (8.° *par)*

b) *Nervios motores.* — Son nervios motores: el motor ocular común (3.er *par)*, el patético (4.° *par)*, el motor ocular externo (6.° *par)*, el espinal (11.° *par)* y el hipogloso mayor (12.° *par)*.

c) *Nervios mixtos.* — Por último, al grupo de los nervios mixtos corresponden los cuatro siguientes: el trigémino (5.° *par)*, el facial (7.° *par)*, el glosofaríngeo (9.° *par)* y el neumogástrico (10° *par)*.

4.° Consideraciones anatómicas generales. — Los nervios craneales, considerados desde el punto de vista de su significación anatómica general, no son comparables entre sí. Así es que el nervio olfativo, con su célula ganglionar situada en la mucosa pituitaria, es muy diferente de un nervio periférico ordinario. El nervio óptico no es un nervio propiamente hablando: es una emanación del cerebro; su estructura es la de un cordón de substancia blanca central. En el otro extremo de la serie, el nervio hipogloso mayor no pertenece originariamente a la región cefálica: es un nervio raquídeo constituído por las raíces ventrales de la medula espinal, englobadas por la cabeza en el curso del desarrollo.

Los nervios de la cabeza propiamente dichos comprenden, pues: 1.°, los tres nervios motores del ojo; tienen el valor de las raíces ventrales de los nervios raquídeos; 2.°, cuatro nervios mixtos, cuyos filetes motores están destinados a la musculatura branquial o a sus derivados: son el trigémino, el acústicofacial, el glosofaríngeo y el vagoespinal (10.° y 11.° *pares)*.

Los estudios embriológicos actuales han demostrado que un nervio craneal mixto envía siempre, en efecto, un ramo ventral destinado a un arco branquial del que inerva la musculatura y la mucosa; el trigémino corresponde al primer arco, es el nervio del arco mandibular; el facial es el nervio del arco hiroideo; el glosofaríngeo y el vago están destinados al tercero y cuarto arcos branquiales. Sólo estos nervios son comparables a los nervios raquídeos.

§ 1. — *Primer par:* Nervio olfatorio

El nervio olfatorio es el nervio que nos hace percibir los olores. Está constituído por el conjunto de los filetes nerviosos que nacen de la porción olfativa de la mucosa pituitaria y terminan en el bulbo olfatorio.

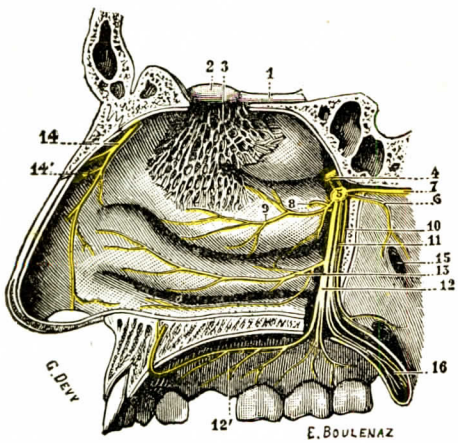

Fig. 49

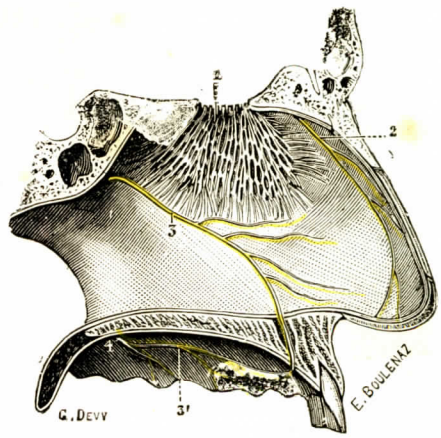

Fig. 50

Fig. 49. — Pared externa de las fosas nasales; muestra los ramos internos del nervio olfatorio.

1, cinta olfatoria. — 2, bulbo olfatorio. — 3, ramificaciones externas del nervio olfatorio. — 4, nervio maxilar superior. — 5, ganglio esfenopalatino. — 6, nervio ptérigopalatino. — 7, nervio vidiano. — 8, nervio esfenopalatino interno, seccionado cerca de su origen. — 9, nervio esfenopalatino externo. — 10, nervio palatino posterior. — 11, nervio palatino medio. — 12, nervio palatino anterior, con 12', su anastomosis con el esfenopalatino interno. — 13, nervio nasal posterior. — 14, ramo externo del nasal interno, con 14', nasolobular. — 15, orificio de la trompa de Eustaquio. — 16, ramas terminales del nervio palatino medio.

Fig. 50. — Pared interna de las fosas nasales; muestra los ramos internos del nervio olfatorio.

1, ramificaciones del nervio olfatorio en la pituitaria. — 2, filete interno del nasal interno. — 3, nervio esfenopalatino interno, seccionado por detrás. — 3', su anastomosis con el nervio palatino anterior, 4.

1.° Relaciones con los centros nerviosos. Vías olfatorias. — (Véase tomo II, *Vías olfativas.)*

2.° Origen aparente. — Los nervios olfatorios salen de la cara inferior del bulbo olfatorio, el cual, como se sabe, está tendido sobre la lámina cribosa del etmoides, a cada lado de las apófisis crista galli. Su volumen es muy desigual; su número varía asimismo no sólo en los distintos sujetos, sino también en los lados de un mismo individuo.

3.° Trayecto, distribución. — Al abandonar el bulbo, los nervios olfatorios siguen un trayecto descendente y atraviesan los agujeros de la lámina cribosa,

cubiertos cada uno por una prolongación de la duramadre y así llegan a la parte superior de las fosas nasales. En este punto se separan en dos grupos, *interno* y *externo*.

a) *Ramos externos.* — Los ramos externos (fig. 49), en número de doce a veinte (VALENTIN), se distribuyen por las conchas superior y media formando un rico plexo de mallas romboidales, cuyos filetes terminales se pierden en la porción de mucosa olfatoria que cubre la cara interna de las dos precitadas conchas. Veremos más adelante, al hablar de los órganos de los sentidos, que ciertos histólogos, especialmente VON BRUNN, reducen mucho en altura este dominio de los nervios olfatorios. En todo caso, la mucosa de los canales correspondientes no parece recibir ningún ramo de los nervios olfatorios.

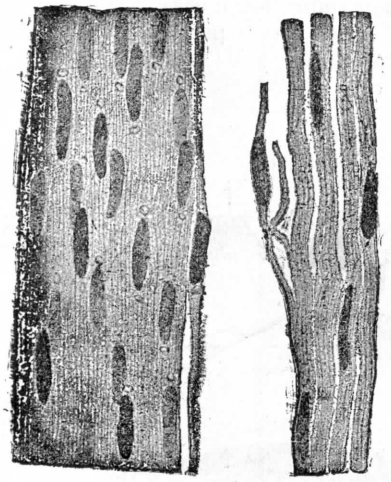

A B

FIG. 51

Fibras del nervio olfatorio del hombre: A, formando fascículo; B, aisladas por disociación (según A. KEY y RETZIUS).

b) *Ramos internos.* — Los ramos internos (figura 50), en número de doce a dieciséis (VALENTIN), se dirigen hacia dentro del tabique de las fosas nasales y se resuelven en él en una multitud de filetes divergentes, que se extienden a manera de abanico por la cara profunda de la mucosa. Lo mismo que los ramos externos, los internos se envían mutuamente numerosas anastomosis y forman un plexo. Sin embargo, este plexo es mucho menos rico que el que ocupa la pared externa de las fosas nasales; a pesar de las anastomosis precitadas que cambian entre sí, los ramos internos del olfatorio afectan una disposición más o menos en pincel. Finalmente, terminan en la parte superior del tabique. RÉMY (*Tesis de agreg.*, 1878, pág. 25) pudo seguir algunos filetes olfatorios hasta la misma mucosa de los senos esfenoidales.

c) *Terminación.*—Los filetes olfatorios son los cilindroejes de las células olfatorias. La palabra terminación es impropia, pues son, en realidad, las prolongaciones centrales de células nerviosas, cuyo cuerpo celular está contenido en la membrana pituitaria (véase ORGANOS DE LOS SENTIDOS).

4.° Estructura. — Los filetes olfatorios son nervios grises, sin mielina. Sus fibras difieren de las fibras de Remak por su volumen más considerable y la ausencia de anastomosis. Además, se agrupan en fascículos rodeados cada uno de una vaina laminosa (fig. 51).

Variedades: ausencia de los nervios olfatorios. — De antiguo, ROSENMULLER, CERUTTI, PRESSAT y otros han citado casos de ausencia congénita de la cinta olfatoria y del bulbo del mismo nombre. En los casos precitados, esta anomalía parece haber coincidido con la ausencia del sentido del olfato (anosmia). Semejante coincidencia está perfectamente de acuerdo con lo que enseñan la fisiología y la clínica, a saber: que el nervio olfatorio es el nervio del olfato y que la destrucción de este nervio, sea experimental, sea patológica, va fatalmente seguida de anosmia.

Existen, sin embargo, en la literatura anatómica dos casos, el de CL. BERNARD (*Leçons sur le système nerveux*, 1858, pág. 229) y el de LE BEC (*Bull. Soc. de Biologie*, 1883), en los cuales se ha comprobado en la autopsia la ausencia de los nervios olfatorios en sujetos que en vida poseían como todo el mundo la impresionabilidad por los olores. A estos dos casos podemos añadir un tercero: en junio de 1890, al practicar la autopsia de un sujeto que había muerto el día anterior en el Hôtel-Dieu de Lyón, sala del profesor LÉPINE, pudi-

mos observar que no había en su cerebro indicio alguno de bulbo ni de cinta olfatorios, y, sin embargo, de las muy precisas investigaciones que pudimos hacer luego por conducto de su propia mujer, resultó que el sujeto en cuestión disfrutaba del sentido del olfato y distinguía los olores como cualquier otra persona.

Para explicar estos casos de persistencia del olfato aun en ausencia de los nervios olfatorios, algunos fisiólogos, siguiendo en esto el ejemplo de MAGENDIE, no han titubeado en negar al nervio olfatorio la función de transmitir al cerebro las impresiones olorosas, concediendo este papel al nervio del quinto par. Semejante interpretación no nos parece por ningún concepto aceptable: la anatomía comparada, la fisiología experimental y la observación anatomoclínica declaran lo contrario y dejan bien sentado, por hechos tan numerosos como precisos, que el nervio olfatorio es realmente el que pone en comunicación los centros nerviosos con las células olfatorias de la pituitaria.

M. DUVAL (*Bull. Soc. d'Anthropologie*, 1884), estudiando atentamente el cerebro que fué objeto de la observación de LE BEC, notó, por una parte, la presencia de filetes olfatorios en la mucosa pituitaria, y por otra, en el cerebro mismo, la existencia de verdaderos muñones de implantación de los nervios olfatorios, y dedujo de ello, no sin razón, que estas dos porciones extremas no pueden haber existido sin la presencia de porciones intermedias que establecieran su continuidad. Así considerado el caso, la ausencia de los nervios olfatorios no es más que *aparente*, y consiste en una simple reducción de los mismos, por lo cual no tiene nada de extraño que la función persista, toda vez que el órgano existe, aunque atenuado.

Aun suponiendo que el aparato olfatorio falte por completo, no habría todavía razón suficiente para desposeer al nervio olfatorio de sus funciones clásicas, atribuyéndolas al trigémino. En efecto, el ejercicio del sentido del olfato tendría satisfactoria explicación en un fenómeno de substitución; substitución de un nervio no desarrollado por otro inmediato: las impresiones olorosas, al salir del epitelio olfatorio, en vez de seguir las fibras olfatorias, como sucede de ordinario, seguirían excepcionalmente los filetes del trigémino, y por esta vía anómala, vía supletoria, llegarían igualmente a los centros corticales de los hemisferios.

§ 2. — *Segundo par:* NERVIO ÓPTICO

El nervio óptico, que constituye el segundo par craneal, es el nervio de la visión. Se extiende desde el quiasma óptico hasta el globo del ojo, y, por lo tanto, ocupa sucesivamente la cavidad craneal y la cavidad orbitaria. Si bien el nervio óptico es un derivado del cerebro intermediario, o talamencéfalo, constituído por fibras nerviosas que, como hemos visto (tomo II), pertenecen realmente al neuroeje, se le suele considerar como un nervio ordinario.

1.° Relaciones con los centros nerviosos. Vías ópticas. — (Véase tomo II. SISTEMA NERVIOSO CENTRAL.

2.° Origen aparente. — El nervio óptico se desprende del ángulo ántero-externo del quiasma, del cual constituye la prolongación anterior. Como se sabe, la cintilla óptica forma la prolongación posterior.

3.° Dirección y trayecto. — Desde el quiasma, en donde nace, el nervio óptico se dirige oblicuamente de atrás a delante y de dentro a fuera, llegando hasta el agujero o conducto óptico, que atraviesa de atrás a delante para penetrar en la órbita.

A penetrar en esta cavidad se dobla ligeramente sobre sí mismo, formando un codo cuya convexidad mira hacia fuera. Siguiendo entonces una dirección casi pósteroanterior, se dirige hacia el globo del ojo y penetra en él.

El punto por donde el nervio óptico penetra en el globo ocular no coincide exactamente con el polo posterior de este último; está situado (fig. 52, 3) a tres milímetros por dentro de este polo y a un milímetro por encima del mismo.

4.º Divisiones y relaciones. — Considerado en sus relaciones, hemos de dividir el nervio óptico en cuatro porciones, que, procediendo de atrás a delante, son: 1.ª, *porción intracraneal;* 2.ª, *porción intraósea* o *intracanalicular;* 3.ª, *porción intraocular* o *intrabulbar* De estas cuatro porciones, la primera mide de 10 a 12 milímetros, la segunda de 6 a 7 milímetros, la tercera 30 milímetros y la cuarta 6 a 7 décimas de milímetro. En total la longitud del nervio óptico es, en cifras redondas, de 5 centímetros.

a) *Porción intracraneal.* — La porción intracraneal, que siente todavía la proximidad del quiasma, es un poco aplanada de arriba abajo; en su parte media mide 5 milímetros de anchura por 3 de altura. Por arriba está en relación con la parte externa del espacio cuadrilátero perforado y con la estría blanca interna del nervio olfatorio. Por abajo descansa sucesivamente sobre la tienda de la hipófisis y la parte externa del canal óptico. En su parte inferoexterna se encuentran la carótida interna y la porción inicial de la arteria oftálmica. Respecto a las relaciones de la porción intracraneal, añadiremos que el reborde superior del agujero óptico está prolongado por detrás por un pequeño pliegue falciforme de la duramadre (véase *Meninges*), que se extiende por encima del nervio, por lo que podría llamarse *tienda del nervio óptico.*

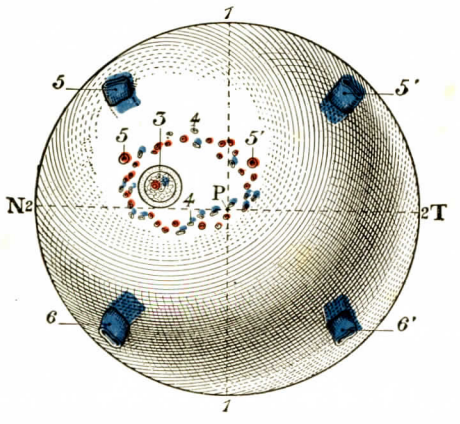

FIG. 52

El globo del ojo visto por su hemisferio posterior, para poner de manifiesto el punto de entrada del nervio óptico *(semiesquemática).*

P, polo posterior del ojo. — N, lado interno o nasal. — T, lado externo o temporal.

1, meridiano vertical. — 2, meridiano horizontal. — 3, nervio óptico. — 4, 4', vasos y nervios ciliares.—5, 5', los dos vasa vorticosa superiores. — 6, 6', los dos vasa vorticosa inferiores.

b) *Porción intracanalicular.* — Damos este nombre a la porción del nervio situada dentro del agujero o conducto óptico, entre la cavidad craneal y la orbitaria. Al entrar en este conducto, el nervio óptico, que hasta este punto era aplanado como hemos visto, toma la forma de un cordón cilíndrico, forma que conservará en lo sucesivo hasta su terminación. Su diámetro mide aproximadamente 3 milímetros. El nervio, dentro del conducto óptico, está fuertemente unido a la pared del mismo. La arteria oftálmica, que atraviesa con él el conducto óptico, continúa situada en su parte inferoexterna (fig. 53, 9). Las relaciones del agujero óptico y su contenido serán estudiadas detalladamente al tratar del ojo (véase ÓRGANOS DE LOS SENTIDOS).

c) *Porción intraorbitaria.* — El nervio óptico, al entrar en la órbita, atraviesa primeramente un anillo fibroso, el anillo de Zinn, formado por los tendones de origen de los músculos rectos del ojo, y luego, cuando estos músculos se separan divergentes circunscribiendo una especie de cono o pirámide, el nervio sigue casi exactamente el eje de esta pirámide.

Sin embargo, no es rectilíneo, pues siguiéndolo de atrás a delante vemos que describe dos curvas (fig. 53, *c*): primera curva o *curva posterior*, de concavidad inferior e interna, y segunda curva o *curva anterior*, de concavidad externa. Así, pues, en su conjunto, tiene la forma de una S itálica, y por eso su longitud es un poco superior a la distancia que separa en línea recta el agujero óptico del polo posterior del ojo. Gracias a esta disposición, como se concibe, el segmento posterior del globo del ojo puede moverse libremente en todos sentidos, pues

cuando el punto de implantación del nervio en el globo se disloca, el nervio endereza sus curvas, y aumentada así su longitud, ésta es siempre más que suficiente, por una parte, para que el nervio en nada dificulte los movimientos del ojo, y por otra parte, para que estos movimientos no tiren nunca del nervio.

En su trayecto orbitario, el nervio óptico está envuelto completamente por el tejido céluloadiposo de esta cavidad. Está particularmente en relación: 1.°, con la arteria oftálmica, que cruza oblicuamente su cara superior dirigiéndose de la

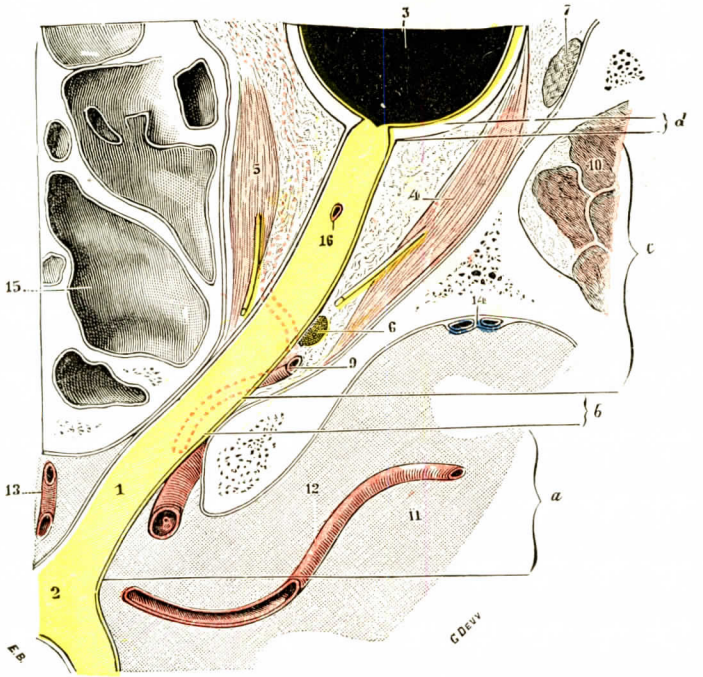

FIG. 53

Corte horizontal de la órbita a nivel del nervio óptico (cadáver congelado).

(Aumento de 1/2 diámetro.)

1, nervio óptico, con: *a*, su porción intracraneal; *b*, su porción canalicular; *c*, su porción orbitaria; *d*, su porción intrabulbar. — 2, quiasma. — 3, globo ocular. — 4, recto externo, con su nervio. — 5, recto interno, con su nervio. — 6, ganglio oftálmico. — 7, glándula lagrimal. — 8, carótida interna. — 9, arteria oftálmica (su trayecto por debajo y por encima del corte está representado por puntos). — 10, músculo temporal. — 11, cerebro. — 12, arteria cerebral media, interesada por el corte. — 13, arteria cerebral anterior. — 14, seno esfenoidal de Breschet. — 15, células etmoidales. — 16, arteria central de la retina.

pared externa a la interna de la órbita; 2.°, con el ganglio oftálmico, que se aplica contra su cara externa en el punto de unión de su tercio posterior con los dos tercios anteriores; 3.°, con los nervios y vasos ciliares, dispuestos irregularmente alrededor del mismo; 4.°, con los vasos centrales de la retina, que penetran en el espesor del nervio por su parte externa, y a unos 10 milímetros por detrás del polo posterior del ojo. Más adelante nos ocuparemos nuevamente en estos últimos vasos.

d) *Porción intrabulbar.* — La porción intrabulbar corresponde a la esclerótica y a la coroides. Al penetrar en el orificio que le ofrecen estas dos membranas (véase *Ojo)*, el nervio óptico, conservando su forma circular, se estrecha gradualmente, hasta el punto de que su diámetro, que era de tres milímetros, desciende a un milímetro y medio. Al adelgazarse así (fig. 53, *d)*, forma una especie de tronco

de cono, cuya punta corresponde a la lámina cribosa (véase *Esclerótica*). Apresurémonos a decir que esta atenuación del nervio depende de las dos circunstancias

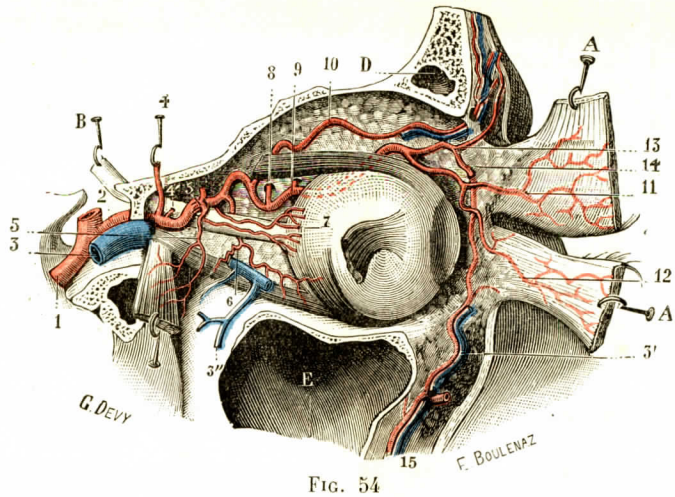

FIG. 54

El nervio óptico y sus relaciones con los vasos de la órbita.

1, carótida interna. — 2, arteria oftálmica. — 3, vena oftálmica, con : 3', su anastomosis con la facial ; 3'', su anastomosis con el plexo pterigoideo. — 4, arteria lagrimal. — 4', arteria central de la retina. — 5, arteria muscular superior. — 6, arteria muscular inferior. — 7, arterias ciliares. — 8, arteria etmoidal posterior. — 9, arteria etmoidal anterior. — 10, arteria supraorbitaria. — 11, arteria palpebral superior. — 12, arteria palpebral inferior. — 13, arteria frontal. — 14, arteria nasal. — 15, arteria y vena faciales.

A, párpados separados hacia dentro por erinas. — B, nervio óptico. — C, glándula lagrimal. — D, seno frontal. — E, seno maxilar.

siguientes: 1.ª, en parte, de la desaparición de la mielina alrededor de cada una de las fibras nerviosas (más allá de la lámina cribosa el nervio es completamente amielínico); 2.ª, en parte, de la reducción más o menos considerable que sufre en este punto el tejido neuróglico del cordón nervioso.

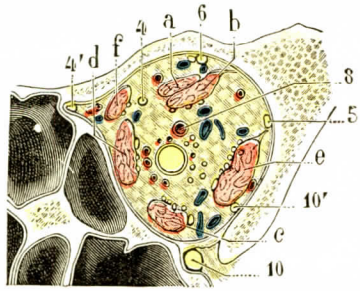

FIG. 55

Corte frontal de la órbita izquierda pasando algo por detrás del globo del ojo (cadáver congelado, segmento posterior del corte, T.-J.).

a, elevador del párpado superior. — *b*, recto superior. — *c*, recto inferior. — *d*, recto interno. — *e*, recto externo. — *f*, oblicuo mayor.

4, nasal, con : 4', nasal interno insinuándose en el conducto orbitario interno anterior. — 5, lagrimal. — 6, frontal. — 8, arteria oftálmica. — 10, nervio maxilar superior, con 10', su rama orbitaria.

5.º Estructura. — Considerado en su estructura, encontramos en el nervio óptico: 1.º, el *tronco nervioso propiamente dicho;* 2.º, las diversas *vainas* que lo envuelven; 3.º, los *vasos centrales de la retina.*

A. NERVIO PROPIAMENTE DICHO: ELEMENTOS NERVIOSOS Y ELEMENTOS DE SOSTÉN. — El nervio óptico propiamente dicho está esencialmente constituído por fibras nerviosas longitudinales, adosadas y paralelas, a lo cual es debido el aspecto de *medula de junco* que presentan los cortes transversales de este nervio (fig. 56).

Esta fibras son notables por su tenuidad; su diámetro varía ordinariamente entre 2 μ y 10 μ; pero las hay todavía mucho más tenues, como dice SCHWALBE, de finura incomparable. Pertenecen todas a la clase de las fibras con mielina, como la gran mayoría de las que entran en la constitución de los nervios cerebroespinales;

difieren, sin embargo, de estas últimas en que no tienen vaina de Schwann, en lo cual se parecen a las fibras nerviosas de los centros.

El tejido conjuntivo que forman estos tabiques presenta siempre los caracteres histológicos del tejido conjuntivo laxo. En ningún punto se le ve dispuesto en vainas laminosas, y respecto de este particular, el nervio óptico difiere considerablemente de los nervios ordinarios.

Además de los tabiques conjuntivos precitados, el nervio óptico presenta también, como elemento de consistencia, tejido neuróglico, y esto es muy natural, puesto que el nervio óptico, como hemos dicho ya diferentes veces, es una dependencia del neuroeje. La neuroglia del nervio óptico, inmediatamente por debajo de la vaina pial, forma primeramente una capa delgada, pero continua, que descansa directamente sobre los elementos nerviosos: llámanla algunos autores *vaina neuróglica* (figura 56, 7). En el espesor del mismo nervio, forma luego una rica red, cuyas mallas rodean las fibras nerviosas. A las fibras de este retículo van anexas numerosas células neuróglicas, las cuales, como células endoteliales, están dispuestas a menudo en series a lo largo de la cara externa de los hacecillos nerviosos. Células análogas se encuentran también diseminadas en el interior de los hacecillos (Schwalbe).

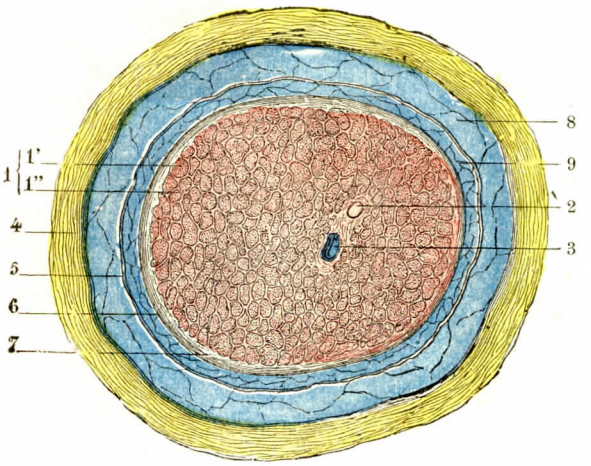

Fig. 56

Corte transversal del nervio óptico y de sus vainas *(esquemática)*.

1, nervio óptico propiamente dicho, con: 1', sus fascículos nerviosos; 1'', sus trabéculas conjuntivas. — 2, arteria central de la retina. — 3, vena central de la retina. — 4, vaina dural. — 5, vaina aracnoidea. — 6, vaina pial. — 7, vaina neuróglica subpial. — 8, espacio subdural *(azul)*. — 9, espacio subaracnoideo *(azul)*.

Entre las fibras ópticas y sus elementos de sostén, sean estos elementos conjuntivos o neuróglicos, se encuentran espacios en forma de hendiduras: son los *espacios linfáticos* del nervio óptico (fig. 57), y por ellos circula la linfa. Según han demostrado las inyecciones de Schwalbe y de Axel Key y Retzius, estos espacios comunican por una parte con los espacios linfáticos que rodean al nervio (véase más adelante), y por otra parte, con las cavidades aracnoidea y subaracnoidea del cerebro.

La vaina pial, que envuelve el nervio óptico y que describiremos más adelante, envía por su cara profunda numerosos tabiques conjuntivos, unos relativamente gruesos, los otros extremadamente delgados, que se insinúan entre las fibras nerviosas y las dividen en fascículos más o menos voluminosos.

B. Vainas del nervio óptico. — En el interior del cráneo, situado el nervio óptico dentro de los espacios subaracnoideos, únicamente lo envuelve una cubierta célulovascular, prolongación de la piamadre cerebral. Mas, a nivel del agujero óptico, las otras dos meninges se reflejan sobre él y lo acompañan hasta el globo del ojo. Así pues, las porciones intracanalicular e intraorbitaria del nervio óptico tienen, como el neuroeje mismo, tres cubiertas concéntricas, que designaremos con los nombres de *vaina interna*, *media* y *externa*.

a) La *vaina interna* o *vaina pial* (fig. 56, 6) es una membrana conjuntiva muy fina y delicada, que envuelve el nervio óptico en todo su contorno y forma su neurilema propiamente dicho. Es la prolongación de la piamadre cerebral y ofrece los mismos caracteres histológicos que esta última. De paso recordaremos que la vaina pial del nervio óptico,

como la misma piamadre cerebral, tiene tapizada su cara profunda por una delgada capa de neuroglia que la separa por completo de las fibras nerviosas.

β) La *vaina externa* o *vaina dural* (fig. 56, 4), mucho más gruesa y resistente que la vaina interna, tiene una estructura francamente craneal, de la que no es más que una prolongación. SAPPEY ha indicado en la vaina dural del nervio óptico la existencia de un rico plexo de fibras nerviosas mielínicas procedentes de los nervios ciliares.

γ) La *vaina media* o *vaina aracnoidea* (fig. 56, 5) es una membrana extremadamente delgada, intermedia entre las dos vainas precedentes.

C. ESPACIOS LINFÁTICOS PERIÓPTICOS. — Estos espacios son en número de dos: Inmediatamente debajo de la vaina dural, entre ésta y la vaina aracnoidea, se encuentra un espacio en forma de hendidura: es el *espacio aracnoideo* o *subdural*, que representa aquí la cavidad aracnoidea o espacio subdural de los centros encefálicos. Este espacio linfático está tapizado por un endotelio continuo, y, por otra parte, está tabicado al infinito (fig. 56, 8) por un sistema de tractos conjuntivos muy finos, revestidos a su vez de células endoteliales: es, pues, una serosa tabicada.

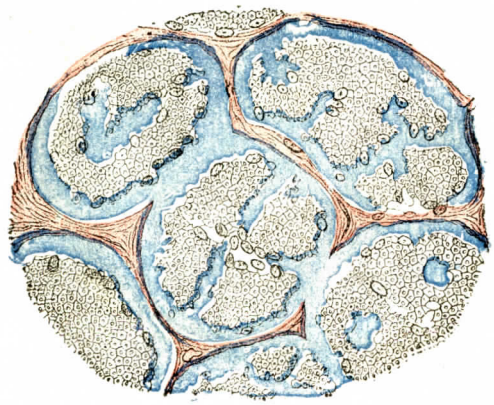

FIG. 57

Los espacios linfáticos del nervio óptico vistos en un corte transversal del mismo (según A. KEY y RETZIUS).

Inyectados con azul de Prusia, los espacios linfáticos tienen en la figura este color.

Por dentro del espacio aracnoideo, entre las vainas aracnoidea y pial, encontramos un nuevo espacio, *espacio subaracnoideo* del nervio (fig. 56, 9), el cual se continúa por atrás con los espacios subaracnoideos del cerebro. Como estos últimos, está dividido por un sistema de trabéculas conjuntivas diversamente entrecruzadas en una multitud de cavidades o aréolas, por las que circula la linfa. En el espacio subaracnoideo del nervio óptico desembocan directamente los diversos espacios linfáticos, *espacios perifasciculares* y *espacios intersticiales*, que se encuentran en el espesor mismo del cordón nervioso.

D. VASOS CENTRALES DE LA RETINA. — Cerca del globo ocular se unen al nervio óptico dos nuevos elementos: la arteria y la vena centrales de la retina.

α) La *arteria central de la retina*, rama de la oftálmica, penetra en el espesor del nervio por su parte externa y a unos 10 milímetros de la esclerótica. Primero corre cierto trecho por la cara profunda de la vaina pial y luego gana oblicuamente la parte central del nervio, que ocupará en lo sucesivo su bifurcación a nivel de la papila óptica.

β) La *vena central de la retina* acompaña a la arteria homónima en todo su trayecto y tiene, naturalmente, las mismas relaciones. Viene de la retina, y a su salida del nervio óptico desemboca en la vena oftálmica superior o bien directamente en el seno cavernoso. Arteria y vena, cada una con sus vasomotores (probablemente el *nervio de Tiedmann* no existe como rama aislada e independiente) van envueltas por una masa de tejido conjuntivo flojo (fig. 53, 2 y 3), dependiente de la vaina pial.

6.° Terminación anterior del nervio óptico. — La terminación anterior del nervio óptico queda perfectamente demostrada por un corte, ya horizontal, ya

sagital, que interese, por una parte, el cordón nervioso y, por otra, la pared ocular correspondiente.

Los fascículos nerviosos se despojan ante todo de su mielina. Así reducidos de volumen, atraviesan los numerosos agujeros de la lámina cribosa, y al llegar delante de esta membrana se expanden en forma radiada para continuarse con la retina (véase *Retina*).

Las vainas y los espacios periópticos se conducen de la manera siguiente (figura 58): la *vaina dural*, luego que ha alcanzado el globo ocular, se refleja hacia fuera formando un ángulo de 100 a 110 grados y se continúa sin línea de demarcación con las capas externas de la esclerótica, aproximadamente con los dos tercios externos de esta membrana. La *vaina aracnoidea*, siempre aplicada a la cara interna de la duramadre, se continúa asimismo con los fascículos fibrosos de la esclerótica, en la unión de sus dos tercios externos con el interno. El espacio subdural, circunscrito por las precitadas membranas o vainas, termina aquí en fondo de saco. La *vaina pial*, a nivel de la lámina cribosa, se refleja hacia fuera como la de la duramadre y se continúa a su vez con las capas internas de la esclerótica; algunas de sus fibras, las más internas, se ponen en relación con la coroides. En cuanto al espacio subaracnoideo, termina en fondo de saco, como el precedente, pero algo por delante del mismo; este fondo de saco terminal, como lo demuestra la figura 58, está situado en plena esclerótica, a nivel del plano posterior de la lámina cribosa.

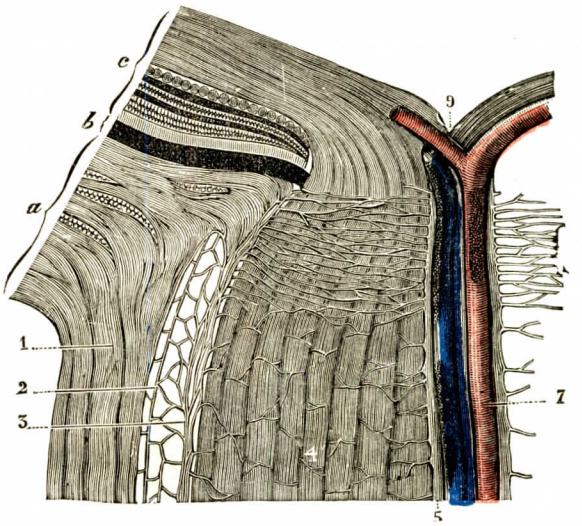

FIG. 58

Corte longitudinal del nervio óptico a su entrada en el globo ocular (según SCHWALBE).

a, esclerótica. — *b*, coroides. — *c*, retina con sus diferentes capas.

1, vaina de la duramadre. — 2, vaina aracnoidea. — 3, vaina de la piamadre. — 4, hacecillos nerviosos del nervio óptico. — 5, capa central del tejido conjuntivo, con 6 y 7, vena y arteria centrales de la retina. — 8, lámina cribosa. — 9, excavación central de la papila.

7.° Vasos del nervio óptico. — El nervio óptico recibe sus vasos de múltiples orígenes. La arteria central de la retina da algunos ramos, siempre muy delgados, a la porción más anterior del cordón nervioso. El resto de su porción intraorbitaria está irrigado por las arterias ciliares. Finalmente, las dos porciones intracanalicular e intracraneal reciben algunas finas arteriolas de la cerebral anterior.

§ 3. — *Tercer par:* NERVIO MOTOR OCULAR COMÚN

El nervio motor ocular común, o nervio del tercer par, sale del neuroeje por el borde interno de los pedúnculos cerebrales. Inerva todos los músculos de la órbita, a excepción de los músculos recto externo y oblicuo mayor. Se distribuye también por la musculatura interna del ojo: es el nervio constrictor del iris y el nervio de la acomodación.

A. — Origen real

1.° Núcleo de origen. — Descubierto por Stilling (1864), y bien descrito más tarde por Stieda (1869) y por Mathias Duval (1880), el núcleo de origen del motor ocular común se halla situado en el departamento superior del pedúnculo cerebral (fig. 59, 10), debajo de los tubérculos cuadrigéminos.

a) *Situación. Forma.* — Tiene la forma de una columna que se extiende paralelamente al acueducto de Silvio, en una longitud de 10 milímetros por término medio. Su sección triangular no excede de 3 a 4 centímetros de anchura. El extremo superior llega a la comisura blanca posterior; se halla, pues, cerca del tercer

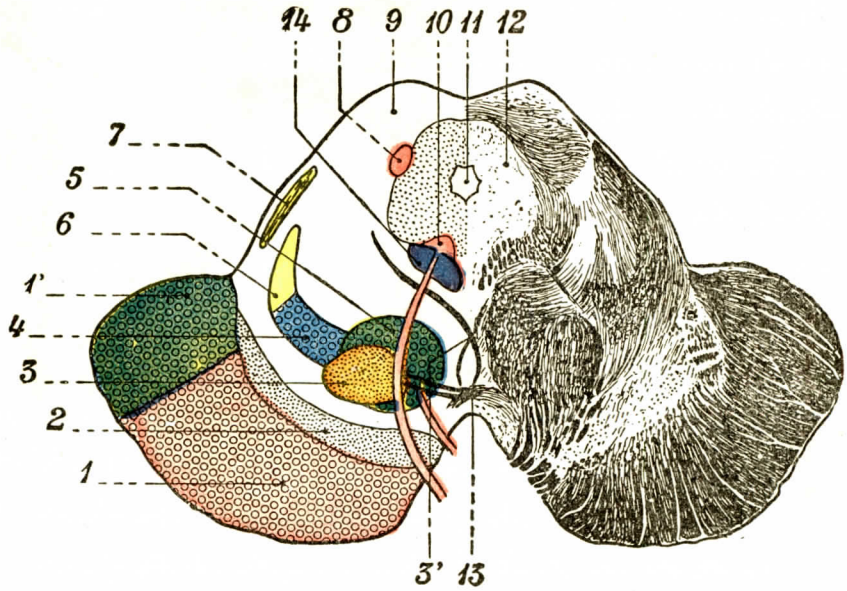

Fig. 59

Corte horizontal del pedúnculo paralelo a la cintilla óptica (según Déjerine).

1, vía peduncular motora voluntaria del pedúnculo. — 2, locus níger. — 3, núcleo rojo. — 3', entrecruzamiento de Forel de la vía rubroespinal. — 4, cinta de Reil media. — 5, pedúnculo cerebeloso entrecruzado (núcleo blanco de Stilling). — 6, cinta de Reil lateral. — 7, brazo conjuntival posterior. — 8, raíz motora descendente del trigémino. — 9, tubérculo cuadrigémino anterior. — 10, núcleo del III. — 11, acueducto de Silvio. — 12, substancia gris del acueducto. — 13, entrecruzamiento en fuente de Meynert. — 14, cintilla longitudinal posterior.

ventrículo. El extremo inferior corresponde al plano de separación que pasa entre los tubérculos cuadrigéminos anteriores y posteriores. Confina con el núcleo del patético.

Los núcleos de los lados derecho e izquierdo, perfectamente separados a nivel de su borde superior por un intervalo de 2 a 3 milímetros, se aproximan gradualmente y aun llegan a ponerse en contacto por su borde inferior. En el intervalo de los núcleos se hunde a manera de cuña la substancia gris del acueducto. En relación con esta substancia gris, por su cara súperointerna, el núcleo del motor ocular común descansa, por su cara ínferoexterna, sobre el fascículo de la cintilla longitudinal posterior.

b) *Constitución y subdivisión.* — El núcleo motor ocular común se compone de células multipolares, pigmentadas de amarillo, algo inferiores en sus dimensiones a las células del núcleo patético.

Se ha considerado durante largo tiempo el núcleo del motor ocular común como una columna compacta y homogénea. PERLIA, en 1899, la dividió en cierto número de núcleos. Estos núcleos forman en su conjunto dos grupos: un grupo anterior, denominado también superior, y un grupo posterior o inferior (figs. 60 y 61).

Grupo posterior. — El grupo posterior o distal es el más importante. Está a su vez subdividido en dos partes: una parte ventral tendida sobre la cintilla longi-

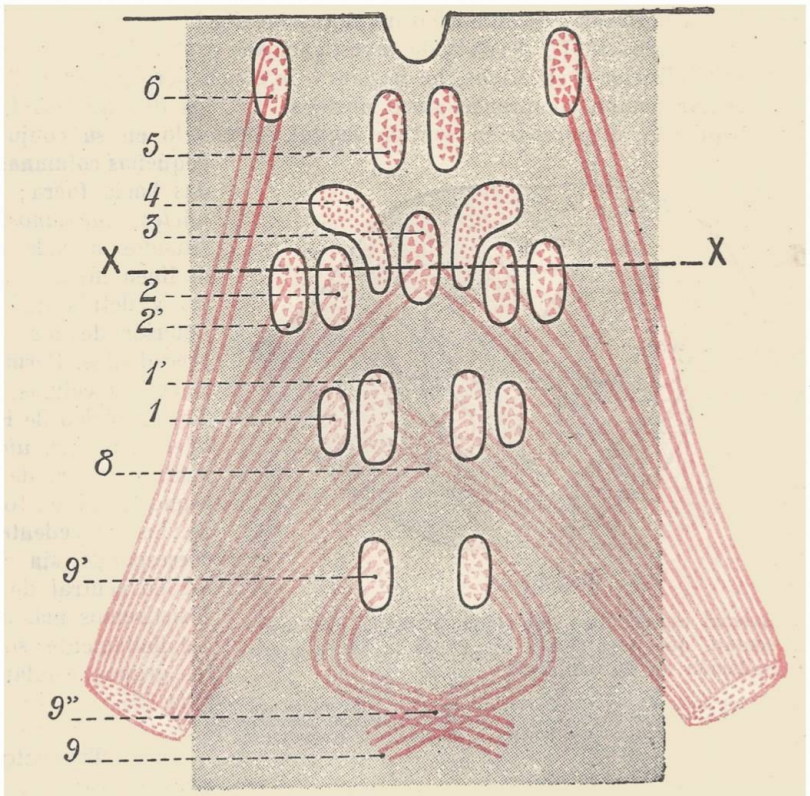

FIG. 60

Esquema de los diferentes grupos celulares que constituyen, según PERLIA, el núcleo de origen del motor ocular común.

1, núcleo dorsal posterior. — 1', núcleo ventral posterior. — 2, núcleo dorsal anterior. — 2', núcleo ventral anterior. — 3, núcleo central. — 4, núcleo de Edinger-Westphal. — 5, núcleo ánterointerno. — 6, núcleo ánteroexterno. — 7, tronco del motor ocular común. — 8, fibras cruzadas. — 9, nervio patético, con: 9', su núcleo de origen; 9'', su entrecruzamiento. — 10, ventrículo medio.

XX, eje según el cual se ha practicado el corte representado en la figura siguiente.

tudinal posterior, una parte dorsal situada por fuera de la precedente. Cada una de estas partes, dispuesta en sentido longitudinal, se divide a su vez en dos mitades: una anterior y otra posterior. De este modo resultan cuatro núcleos, de los cuales dos ocupan el plano ventral y dos el plano dorsal. Entre los cuatro núcleos del lado derecho y los núcleos correspondientes del lado izquierdo, en la línea media, se ve un nuevo núcleo, el núcleo central. Finalmente, por delante de los núcleos dorsales observamos un último núcleo, descubierto por EDINGER en el feto y hallado de nuevo después por WESTPHAL en el adulto: es el *núcleo de Edinger-Westphal*, constituído por células más pequeñas.

En resumen, el grupo posterior se compone de seis núcleos: dos núcleos ventrales, dos núcleos dorsales, el núcleo central y el núcleo de Edinger-Westphal. Sólo el núcleo central es impar; los otros son pares y laterales.

Grupo anterior. — Comprende dos pares de núcleos: el núcleo ánterointerno situado junto a la línea media; el núcleo ánteroexterno situado por delante y por fuera del precedente, a cada lado del orificio anterior del acueducto de Silvio. Este grupo parece pertenecer al sistema de la cintilla longitudinal posterior y de la comisura blanca posterior: es el núcleo de Darkschewitsch.

Bernheimer (1894-1897), después de investigaciones proseguidas por medio del método de mielinizaciones sucesivas, ha llegado a la conclusión siguiente. El núcleo del motor ocular común comprende cinco núcleos: 1.°, los *dos núcleos laterales*, derecho e izquierdo, dispuestos en sentido sagital, formando en su conjunto dos pequeñas columnas curvadas hacia fuera; 2.°, *dos núcleos medianos*, pares, situados a cada lado de la línea media, por dentro y detrás de la parte anterior de los núcleos precedentes. Formados de pequeñas células, recuerdan el núcleo de Edinger-Westphal; 3.°, *un núcleo medio*, impar, de células grandes, situado detrás de los precedentes, que corresponde, sin duda, al núcleo central de Perlia. Insistiremos más adelante detalladamente sobre estos grupos celulares (página 75).

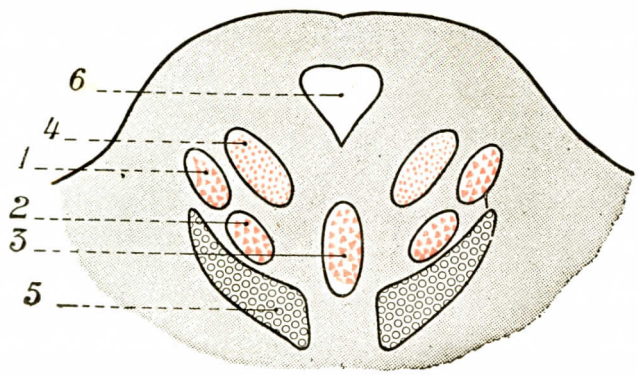

Fig. 61

Corte transversal esquemático del grupo principal del motor ocular común, que pasa por el eje *xx* de la figura precedente (imitación de Obersteiner).

1, núcleo dorsal anterior. — 2, núcleo ventral anterior. — 3, núcleo central. — 4, núcleo de Edinger-Westphal. — 5, cintilla longitudinal posterior, en relación inmediata con el núcleo anterior. — 6, corte del acueducto de Silvio.

2.° Trayecto intrapeduncular del motor ocular común. — Al salir de su núcleo de origen, los cilindroejes del motor ocular común, muy numerosos, se dirigen hacia abajo y afuera, atraviesan la cintilla longitudinal posterior, el núcleo rojo de la calota, el locus níger, pasan por fuera del ganglio interpeduncular y, finalmente, salen del neuroeje por el borde interno del pedúnculo cerebral. Esta emergencia se efectúa a lo largo de un surco longitudinal, el *surco del motor ocular común*. Una cuestión largo tiempo discutida es la de saber si todas las fibras del motor ocular común provienen del núcleo correspondiente y si hay algunas originarias del núcleo del lado opuesto. Las investigaciones anatómicas comenzadas en 1853 por Vulpian y Philipeaux, quienes habían descrito fibras entrecruzadas, investigaciones continuadas por numerosos autores, permiten afirmar que hay decusación parcial de las fibras (fig. 62). La fisiología, en manos de Bernheimer, de Schwalbe (1887), de Bach, de Van Biervliet (1899), ha confirmado la existencia del entrecruzamiento parcial.

En suma, el nervio motor ocular común a su salida del pedúnculo comprende: 1.°, *filetes radiculares directos*. Son con mucho los más numerosos. Provienen del núcleo motor ocular correspondiente. Señalemos que todas las fibras que parten de la porción anterior del núcleo son directas: 2.°, *fibras radiculares cruzadas* nacidas del núcleo motor ocular del lado opuesto y particularmente de su parte posterior

y dorsal. Estas fibras se entrecruzan en el rafe a la altura de la decusación de Meynert (figura 59, 13) (véase tomo II, págs. 900 y 915).

Los *filetes radiculares cruzados* ocupan probablemente el lado interno del motor ocular común. No conocemos todavía de una manera perfecta su trayecto ulterior. Según SPITZKA, terminarían en el músculo recto interno. Si este hecho fuera exacto, cada núcleo óculomotor común inervaría a la vez el recto interno del lado correspondiente y el recto interno del lado opuesto, el primero por sus fibras directas, el segundo por sus fibras cruzadas: de esta manera se explicaría la posibilidad, para un núcleo único, el derecho o el izquierdo, de ocasionar la contracción simultánea de los dos músculos aductores del ojo, movimiento que se produce cada vez que miramos un objeto situado en la línea media y muy próximo. De esta manera se explicaría también la desviación conjugada de los dos ojos, ora a derecha, ora a izquierda, sobrevenida a consecuencia de una excitación unilateral partida de los dos núcleos óculomotor externo y óculomotor común del mismo lado: el núcleo óculomotor externo, haciendo contraer el músculo recto externo del mismo lado; el núcleo óculomotor común, haciendo contraer por sus fibras cruzadas el recto interno del lado opuesto. Pero estas consideraciones son sólo hipotéticas.

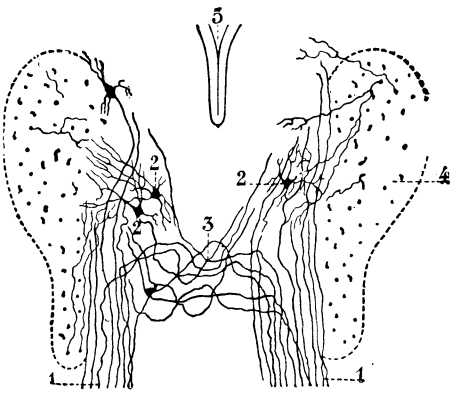

FIG. 62

Entrecruzamiento parcial de las fibras radiculares del motor ocular común en el pato (según VAN GEHUCHTEN).

1, motor ocular común. — 2, su núcleo de origen. — 3, entrecruzamiento parcial. — 4, cintilla longitudinal posterior. — 5, acueducto de Silvio.

Para explicar esta desviación homolateral de los ojos al dirigir la mirada hacia un lado (contracción simultánea del recto externo de un lado y del recto interno del opuesto), MATÍAS DUVAL y LABORDE (1880) admitían la existencia, en el tronco del nervio motor ocular común (véase fig. 63), de un fascículo extrínseco cruzado que dimanaba, a lo largo de la cinta longitudinal posterior, del núcleo óculomotor externo del lado opuesto y que, por otra parte, se dirigía al músculo recto interno. Gracias a este fascículo adicional, se explicaba perfectamente por qué una excitación única partida de un núcleo único, *el núcleo óculomotor externo de un lado*, determinaba a la vez la contracción del recto externo del lado correspondiente y la contracción del recto interno del lado opuesto. Por desgracia, el fascículo descrito por DUVAL no ha sido hallado por otros histólogos, y de esta manera se derrumba la teoría a la cual servía de base. Hablaremos de ello de nuevo al tratar del nervio motor ocular externo.

3.° Localizaciones funcionales en el núcleo motor ocular común. — El núcleo motor ocular común no es más homogéneo desde el punto de vista funcional que desde el punto de vista anatómico. Los experimentos electrofisiológicos de HENSEN y VÖLCKERS (GRŒFE'S: *Arch. für Ophthalmologie*, vol. XXIV, 1878) han demostrado la existencia, en esta columna de substancia gris, de cierto número de centros, cada uno de los cuales rige un grupo muscular determinado. Estos centros, más o menos independientes unos de otros, se suceden en el orden siguiente, yendo de atrás a delante (fig. 63): *centro del oblicuo menor, centro del recto inferior, centro del recto superior y del elevador* y *centro del recto interno*. HENSEN y VÖLCKERS han logrado, además, descubrir delante del núcleo del óculomotor común dos nuevos centros, a saber: 1.°, en el borde posterior del tercer ventrículo y en sus caras laterales, el centro de los movimientos del iris o *centro fotomotor*, que preside las variaciones del orificio pupilar; 2.°, más adelante todavía, hacia

el vértice del ventrículo, el centro de los movimientos producidos por el músculo ciliar o *centro acomodador*.

Los dos centros fotomotor y acomodador envían a su vez filetes radiculares al nervio motor ocular común y constituyen de este modo, para este último nervio, dos nuevos núcleos de origen. Estos filetes, de atribuciones fisiológicas especiales, están, al parecer, situados delante de los que proceden del núcleo clásico; en efecto, HENSEN y WÖLCKERS, después de haber seccionado a nivel de su emergencia de los pedúnculos cerebrales las radículas más anteriores, han demostrado que la exci-

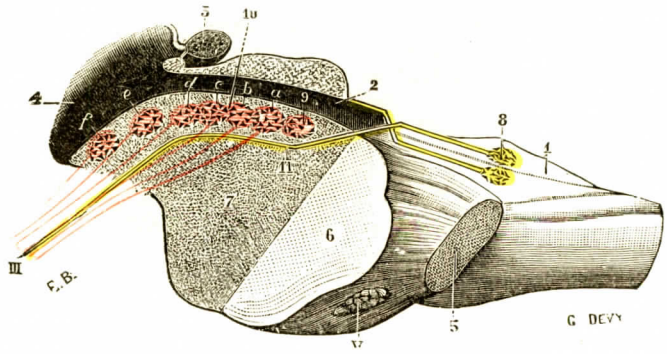

FIG. 63

Orígenes reales del nervio motor ocular común del lado izquierdo *(semiesquemática)*.

Se ha practicado en primer lugar, en la parte anterior del istmo del encéfalo, un corte sagital que pasa algo a la izquierda de la línea media. De este modo se ha dividido este istmo en dos segmentos, uno izquierdo y otro derecho. Después, por medio de un segundo corte vérticotransversal, que se une oblicuamente al primero algo por detrás del acueducto de Silvio, se ha separado la parte anterior del segmento izquierdo.

III, nervio motor ocular común del lado izquierdo. — V, trigémino.

1, suelo del cuarto ventrículo. — 2, acueducto de Silvio. — 3, glándula pineal. — 4, ventrículo medio. — 5, corte del pedúnculo cerebeloso medio. — 6, corte transversal de la mitad izquierda de la protuberancia. — 7, corte vérticolateral de la protuberancia y del pedúnculo cerebral izquierdo, que pasa algo por fuera de la línea media. — 8, núcleo del motor ocular externo derecho (eminencia teres del lado derecho). — 9, núcleo del patético izquierdo. — 10, núcleo del motor ocular común izquierdo, con sus diversos segmentos. — 11, fascículo descrito por MATIAS DUVAL, procedente del núcleo motor ocular externo derecho, que va, después de entrecruzarse con su homólogo, al nervio motor ocular común izquierdo, para terminar finalmente en el músculo recto interno; este fascículo no está admitido por los neurólogos.

a, centro del oblicuo menor. — *b*, centro del recto inferior. — *c*, centro del recto superior y del elevador del párpado. — *d*, centro del recto interno. — *e*, centro fotomotor. — *f*, centro acomodador.

tación de los orígenes del motor ocular común quedaba entonces sin efecto sobre el estado de la pupila y sobre el músculo de la acomodación.

Estas localizaciones funcionales en el núcleo de origen del motor ocular común nos explican de modo preciso las parálisis parciales que pueden atacar a los músculos del aparato ocular, tanto intrínsecos como extrínsecos. Las conclusiones de HENLE y VÖLCKERS han sido comprobadas, por lo menos en parte, por autopsias y confirmadas por numerosos experimentos.

Así STARR, en 1888, comparando las observaciones de lesiones comprobadas en la autopsia, ha podido distinguir en el núcleo del tercer par centros distintos, cuya situación respectiva está indicada en el cuadro siguiente:

Línea media

NUCLEO DEL MUSCULO	NUCLEO DEL MUSCULO	NUCLEO DEL MUSCULO	NUCLEO DEL MUSCULO
Del iris . . ●	● Ciliar	Ciliar . . . ●	● Del iris
Elevador . . ●	● Recto interno	Recto interno ●	● Elevador
Recto superior ●	● Recto inferior	Recto inferior ●	● Recto superior
Oblicuo menor ●			● Oblicuo menor
LADO DERECHO		LADO IZQUIERDO	

Línea media

Como se ve, las dos filas de núcleos, una interna, otra externa, responden bastante bien a los dos pisos ventral y dorsal de PERLIA.

BERNHEIMER, recurriendo al método experimental, destruye mecánicamente en el mono tal o cual grupo muscular y examina luego, por el método de Nissl, cuál es la parte del núcleo que se encuentra lesionada como consecuencia de la destrucción del músculo. Sus experimentos, que se refieren a 12 individuos, le han llevado a las siguientes conclusiones: 1.°, que los tres núcleos medios (los dos medios pares y el medio impar) están afectos a la inervación de los músculos intrínsecos; 2.°, que los dos núcleos laterales tienen bajo su dependencia los músculos extrínsecos (elevador del párpado, los cuatro rectos, excepto el recto externo y el oblicuo menor).

Cada uno de estos músculos tiene un centro especial: el centro del elevador del párpado superior ocuparía el extremo anterior del núcleo; vendrían luego, yendo de delante atrás (figura 64), el centro del recto superior, el centro del oblicuo menor y el centro del recto inferior.

Finalmente, según BERNHEIMER, la inervación del recto inferior es cruzada; la del oblicuo menor es cruzada y directa; la del recto superior es principalmente directa, y la del elevador del párpado es exclusivamente directa (fig. 64).

VAN BIERVLIET (1899) ha llegado a conclusiones diferentes: 1.°, el recto superior y, probablemente, el elevador del párpado están inervados por fibras en su mayor parte cruzadas; 2.°, el recto inferior está inervado por fibras exclusivamente directas; 3.°, el recto interno y el oblicuo menor están inervados por fibras en su mayor parte directas.

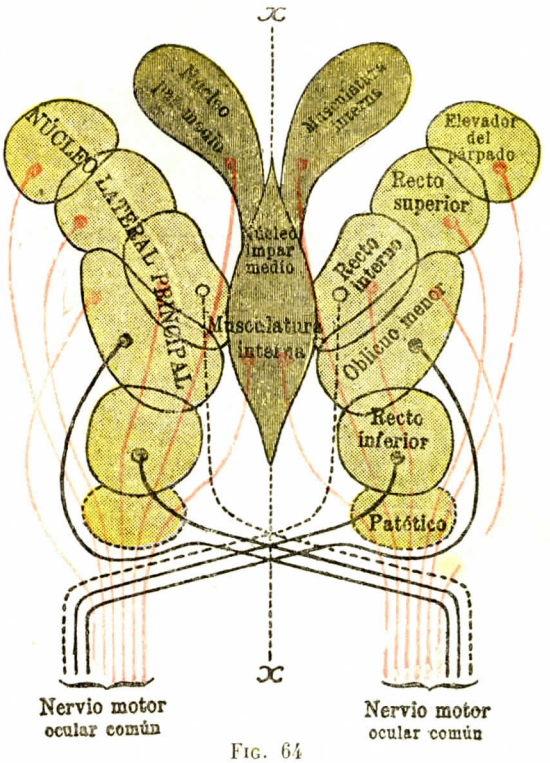

FIG. 64

Esquema que representa, según las investigaciones anatómicas y experimentales de BERNHEIMER, la constitución anatómica del núcleo óculomotor común.

(El eje *xx* representa la línea media.)

El *esquema de Edinger*, según las investigaciones experimentales de BERNHEIMER, indica los grupos siguientes (fig. 65):

1.° El *músculo elevador del párpado superior* y el *oblicuo menor* reciben fibras directas procedentes de la parte anterior del núcleo del III.

2.° El *recto superior* recibe fibras directas y cruzadas de la parte media del núcleo principal y del núcleo central de Perlia.

3.° Las fibras destinadas a los músculos *recto interno* y *recto inferior* son directas y cruzadas y proceden del extremo posterior del núcleo principal.

Este esquema muestra la proximidad del núcleo del patético, hace ver también que el núcleo ánteroexterno de Perlia o núcleo óculomotor superior de Darkschewitsch no da fibras radiculares al motor ocular común, pero constituye el

núcleo de la comisura blanca y de la cintilla longitudinal posterior (véase tomo II, página 799), de la que es el núcleo de origen.

4.° Motor ocular común y parasimpático craneal. — HENSEN y VÖLCKERS habrían visto delante del núcleo del óculomotor dos centros, uno fotomotor para los movimientos del iris, otro acomodador para la contracción del músculo ciliar.

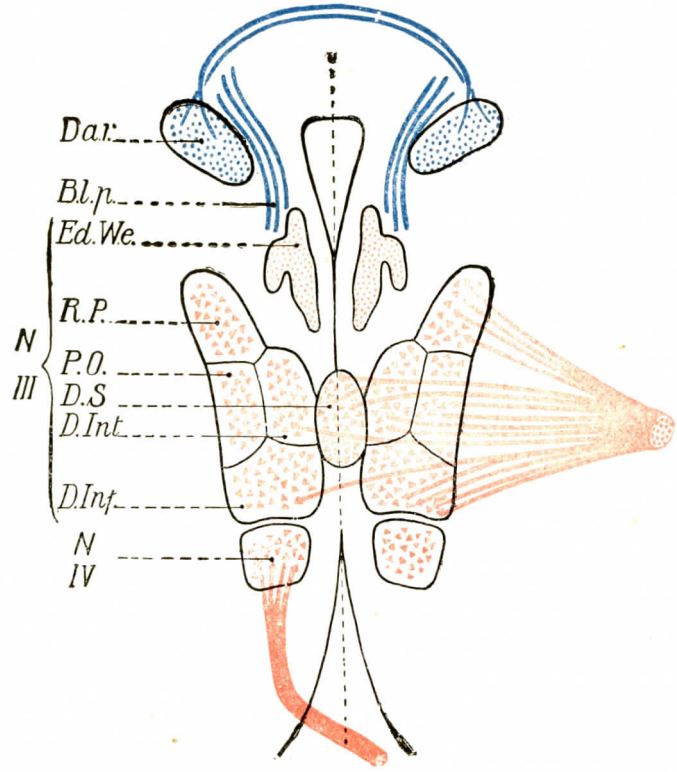

FIG. 65

Esquema de los núcleos de origen del nervio motor ocular común. (Esquema de EDINGER.)

N. III, conjunto del núcleo del motor ocular común, con, de arriba abajo: Ed. We., núcleo de Edinger Westphal. — R. P., núcleo del elevador del párpado. — P. O., nervio del oblicuo menor. — D. S., nervio del recto superior. — D. int., nervio del recto interno. — D. inf., nervio del recto inferior.

Dar., núcleo de Darkschewitsch. — B.l.p., cintilla longitudinal posterior. — N. IV., núcleo del patético.

Este centro comprende, por lo demás, un núcleo de pequeñas células del esquema de EDINGER.

Sin repetir aquí las concepciones del sistema simpático que serán expuestas más adelante, hay que ver en este centro el *núcleo orgánico del III*, que sería uno de los cinco núcleos orgánicos del *parasimpático craneal* (véase *Simpático)*. Las fibras orgánicas nacidas del núcleo del motor ocular común se articulan en el ganglio ciliar con las células del ganglio que suministran las fibras de los nervios ciliares cortos, que terminan en el músculo esfínter del iris (iridoconstricción) y en el músculo ciliar (deformación del cristalino: acomodación).

Digamos a propósito de esto que EDINGER y TRENDELENBURG han emitido una hipótesis que relaciona el tracto peduncular transverso con los orígenes del III. En el curso del desarrollo una porción del ganglio oftálmico quedaría incluída en el tronco cerebral en la parte central de la calota junto a las fibras del motor ocular común. Las fibras que parten de este ganglio simpático intracerebral formarían el tracto peduncular transverso, que tendría el valor de un nervio ciliar aberrante fusionado en la mayor parte de su recorrido con el nervio motor ocular común, desde su emergencia hasta la raíz motriz del ganglio oftálmico.

5.° Relaciones centrales de los núcleos del motor ocular común. — Las células del núcleo óculomotor común, conforme dijimos anteriormente, se hallan diseminadas entre las mallas de un tupido retículo de fibrillas nerviosas. Estas fibrillas ponen en relación las citadas células con otras partes grises del neuroeje. Estas conexiones son indispensables para comprender los dos modos de movilidad de la musculatura interna o externa del ojo, tanto si se trata de movimientos voluntarios como de movimientos cruzados o de movimientos reflejos.

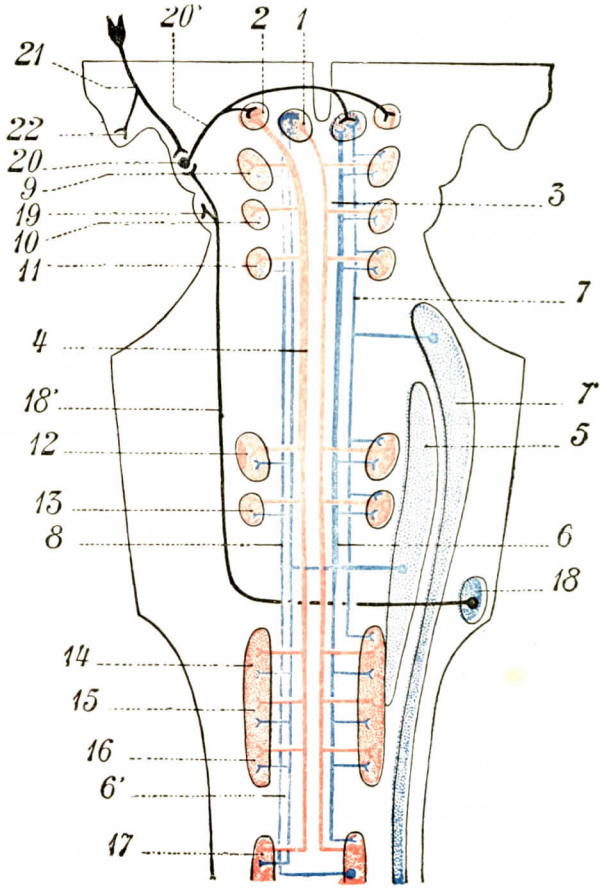

FIG. 66

Cintilla longitudinal posterior.

(*En rojo*, fibras aferentes procedentes de los núcleos de origen de la cintilla; *en azul*, fibras eferentes.)

1, núcleo de Darkschewitsch. — 2, núcleo intersticial. — 3, fibra nacida del núcleo de Dardschewitsch y que va a los núcleos motores. — 4, fibra nacida del núcleo intersticial. — 5, núcleo vestibular. — 6, fibra homolateral nacida del núcleo vestibular que se distribuye por los núcleos motores y el núcleo de Darkschewitsch. — 6', fibra heterolateral. — 7, fibra nacida de 7', núcleo sensitivo del trigémino. — 8, fibra nacida del cuerno anterior. — 9, núcleo del motor ocular común. — 10, núcleo del patético. — 11, núcleo motor del trigémino. — 12, núcleo del motor ocular externo. — 13, núcleo del facial. — 14, 15, 16, núcleos del glosofaríngeo, del neumogástrico y del espinal. — 17, cuerno anterior. — 18, núcleo del auditivo. — 18', vía acústica central que termina en 19, tubérculo cuadrigémino posterior. — 20, colateral de esta vía en el tubérculo cuadrigémino anterior. — 20', fibra de asociación que une el tubérculo cuadrigémino anterior a los núcleos de la cintilla. — 21, fibra retinal que termina en 20, tubérculo cuadrigémino anterior, y 22, cuerpo geniculado externo.

a) *Con los núcleos de los otros nervios motores oculares.* — Hemos visto antes las hipótesis de PERLIA, de DUVAL y LABORDE, que permiten discutir las relaciones del III con el sexto y con el cuarto pares. VAN GEHUCHTEN ha demostrado, por otra parte, las relaciones con el núcleo del III opuesto. Por lo demás, los cinco núcleos están unidos entre sí por la cintilla longitudinal posterior (figs. 66 y 67).

b) *Con la vía óptica.* — Los núcleos del III están unidos al tubérculo cuadrigémino anterior por medio de la cintilla longitudinal posterior, y ésta es la vía de ciertos reflejos pupilares: luz, acomodación (véase tomo II, fig. 969).

c) *Con la vía acústica.* — Igualmente por medio de esta cintilla, los núcleos motores oculares se relacionan con el aparato vestibular. Así puede explicarse el nistagmo.

d) *Con el cerebelo.* — Si las conexiones vestibulares, y por ello indirectamente cerebelosas, no son dudosas, las relaciones directas con el cerebelo serían

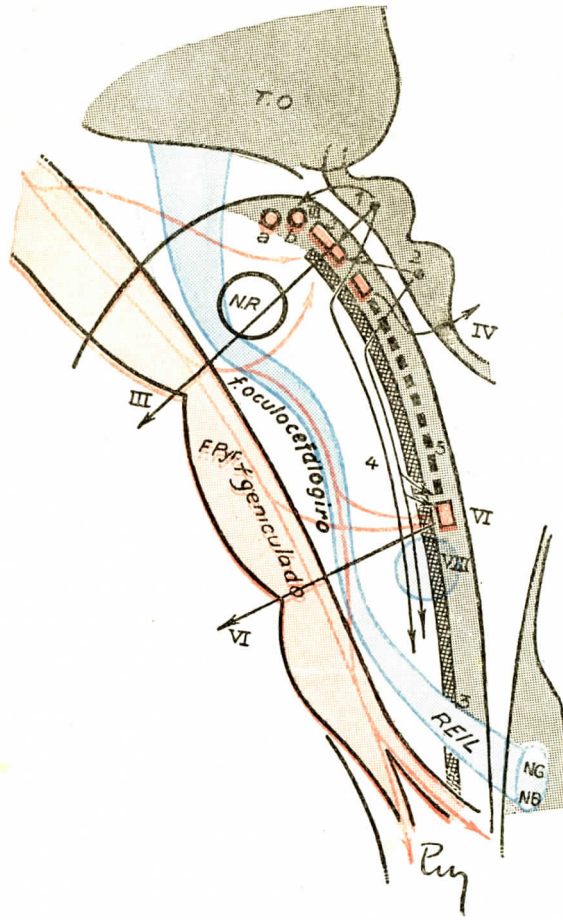

FIG. 67

Conexiones de los nervios óculomotores (LHERMITTE, MASQUIN y TRELLES).

a, centro acomodalar. — *b*, centro fotomotor. — *c*, núcleo de la musculatura externa. — 1 y 2, tubérculos cuadrigéminos anterior y posterior y vías tectonucleares y tectoespinales. — 3, B.L.P. — 4, fibras internucleares.

más discutibles. RHINOFF, después de haber seccionado el pedúnculo cerebeloso superior en el conejo, habrá seguido un fascículo degenerado hasta el núcleo motor ocular común del lado opuesto. Gracias al pedúnculo cerebeloso superior, las relaciones serían, pues, cruzadas entre el cerebelo y el núcleo del III. Sin dar la prueba de ello, RHINOFF piensa que existen análogas conexiones entre el cerebelo y los núcleos del IV y del VI.

e) *Con la corteza cerebral.* — Las incitaciones motoras voluntarias son aportadas por las fibras cruzadas del fascículo geniculado o por fibras de la vía córtico-

peduncular aberrante de Déjerine; proceden del pie de la segunda frontal en la zona motora rolándica.

Según S. Roux, la *corteza occipital visual* estaría en relación con los núcleos de los nervios motores oculares. Estas relaciones explicarían los reflejos sensoriales, acomodadores especialmente.

f) Sherrington ha demostrado que el núcleo III, así como el IV y el VI, contendrían *fibras aferentes*. Estas transmitirían impulsos del sentido cinético. Estos impulsos procedentes de los mismos oculares extrínsecos mantienen así la actitud del ojo en las adaptaciones delicadas y la fijación de la mirada en estado de vela (Purves-Stewart).

g) Por último, para explicar los *movimientos asociados* de los ojos deben considerarse las conexiones del núcleo del III con la cintilla longitudinal posterior y por ella con los centros coordinadores mesencefálicos y, por encima de ellos, corticales (véase tomo II, páginas 799 y siguientes).

Así es cómo pueden explicarse las parálisis de las funciones de los movimientos de lateralidad del síndrome de Foville, de los movimientos de altura del síndrome de Daunaud.

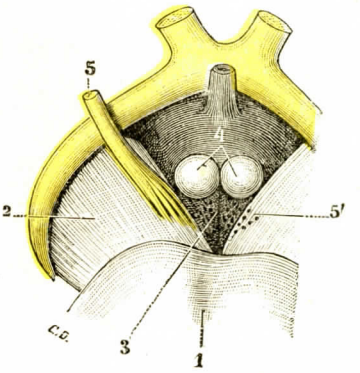

Fig. 68

Modo de emergencia del motor ocular común.

1, protuberancia. — 2, pedúnculo cerebral. — 3, espacio interpeduncular. — 4, tubérculos mamilares. — 5, motor ocular común, con 5', su superficie de implantación.

B. — Trayecto periférico

1.° Origen aparente. — El nervio motor ocular común emerge del lado interno del pedúnculo cerebral por diez a quince filetes que se disponen en dos grupos: uno póstero-interno o interpeduncular, el otro ánteroexterno o transpeduncular.

El primer grupo aparece inmediatamente por fuera del espacio perforado posterior, en un surco de aspecto negruzco, el *surco del nervio motor ocular común*. Los otros nacen fuera del precedente, más cerca del borde interno del pedúnculo cerebral y en la cara ventral de éste.

Estas dos series de filetes convergen a su salida del neuroeje para constituir un tronco nervioso único, ligeramente aplastado primero, luego regularmente redondeado, el tronco del motor ocular común.

Los filetes radiculares posteriores o interpedunculares están muy próximos a la línea media; pero nunca se entrecruzan con los del lado opuesto, como han dicho equivocadamente Varolio y Vieussens.

2.° Trayecto. — El nervio así constituído se dirige oblicuamente hacia delante, afuera y algo arriba, hacia el lado externo de la apófisis clinoides posterior. Se aplica entonces a la pared superior del seno cavernoso, luego se introduce, algo más lejos, en el espesor de la pared externa de este seno. Así camina oculto hasta la hendidura esfenoidal. Penetra por ella en la órbita, pasando a través del anillo de Zinn.

3.° Terminación. — Al entrar en la órbita, y hasta un poco antes de entrar, se divide en dos ramas terminales: una superior, otra inferior. 1.°, la rama superior se divide a su vez en dos ramos: uno destinado al músculo recto superior,

otro al músculo elevador del párpado superior; 2.°, la rama inferior, más voluminosa que la precedente, se divide también, después de un recorrido intraorbitario de algunos milímetros únicamente, en tres ramos, de los que el primero va al músculo recto interno, el segundo al músculo recto inferior y el tercero al oblicuo menor. De este último ramo se desprende la gruesa raíz, o raíz motora del ganglio oftálmico de Willis.

4.° Relaciones. — Las estudiaremos sucesivamente: 1.°, del origen del nervio a la entrada en el seno cavernoso; 2.°, en el seno cavernoso; 3.°, en la hendidura esfenoidal; 4.°, en la órbita.

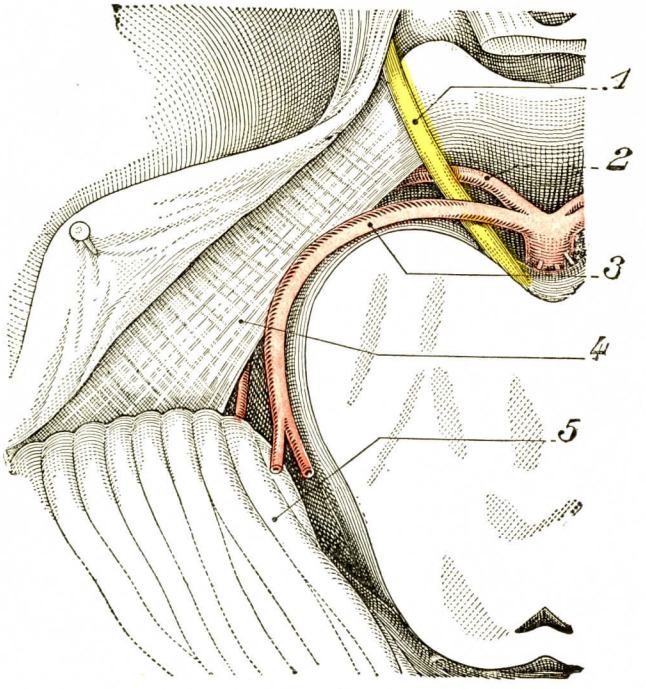

FIG. 69

El ángulo pontocerebeloso después de incisión de la duramadre. Relaciones vasculares del nervio motor ocular común.

1, motor ocular común. — 2, cerebelosa superior. — 3, cerebral posterior. — 4, meninge blanda. — 5, cerebelo.

a) *Del origen del nervio al seno cavernoso.* — En la primera parte de su trayecto, el nervio motor ocular común está situado en el compartimiento posterior de la base del cráneo, entre los pedúnculos cerebrales, que están arriba, y el plano basilar por debajo. Camina por el confluente subaracnoideo inferior, bañándose en el líquido céfalorraquídeo. Una vaina de la piamadre lo rodea hasta su penetración en la pared externa del seno cavernoso.

Muy cerca de su origen, el nervio motor ocular común se encuentra encuadrado por troncos arteriales. La parte terminal del tronco basilar separa el nervio derecho del izquierdo. Cada uno de los nervios pasa en seguida entre dos ramas de división del tronco basilar: la arteria cerebelosa superior, inmediatamente por detrás; la arteria cerebral posterior, por delante (fig. 69). La arteria cerebral posterior rodea el flanco interno, luego la cara anterior del nervio y se insinúa entre éste y el pedúnculo cerebral.

Más lejos, el nervio, cruzado dorsalmente en X por la arteria comunicante posterior, corresponde al borde superior de la lámina cuadrilátera por abajo, al quiasma por arriba. El nervio patético camina por fuera y por debajo de él.

b) *En el seno cavernoso.* — El nervio motor ocular común pasa del compartimiento posterior del cráneo al medio y entra entonces en relación con el seno cavernoso.

Descansa en primer lugar en la cara superior del seno cavernoso, en el área del ángulo que forman las dos circunferencias de la tienda del cerebelo. Roza el lado externo de la apófisis clinoides posterior, luego se dirige oblicuamente adelante

y afuera. Llegado muy cerca de la prolongación de la circunferencia menor de la tienda del cerebelo, a una distancia casi igual de las dos apófisis clinoides, penetra

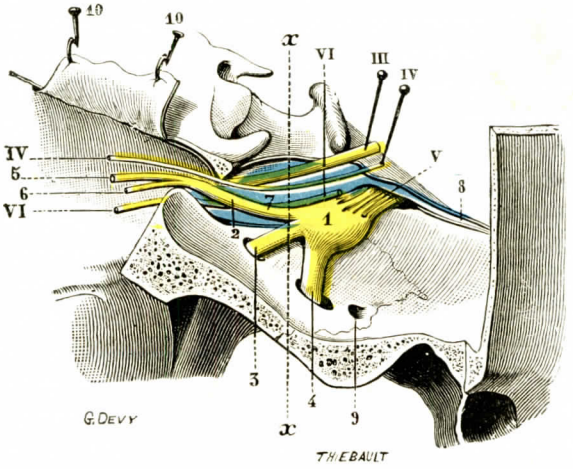

FIG. 70

Los nervios del ojo a su paso por el seno cavernoso vistos de lado.

III, motor ocular común. — IV, patético. — V, trigémino. — VI, motor ocular externo.

1, ganglio de Gasser. — 2, oftálmico. — 3, maxilar superior. — 4, maxilar inferior. — 5, frontal. — 6, lagrimal. — 7, seno cavernoso. — 8, seno petroso superior. — 9, agujero redondo mayor. — 10, periostio orbitario remangado hacia arriba. — *x*, *x*, línea que indica el plano por el cual ha sido practicado el corte que se presenta en la figura 71.

en la pared externa del seno cavernoso y se dirige hacia la hendidura esfenoidal caminando oblicuamente hacia delante y abajo. El tronco se divide en dos ramas terminales en la hendidura esfenoidal o un poco antes de llegar al extremo anterior del seno.

Otros nervios caminan por la pared externa del seno cavernoso: el patético y el oftálmico de Willis. — El maxilar superior está situado más abajo, en la unión de la pared externa con la pared inferior de este seno. — Todos estos nervios no están en contacto unos con otros, sino aislados por pequeñas hojas fibrosas, pues la pared externa del seno es de estructura «foliácea». — El nervio patético penetra en la pared externa del seno, detrás del motor ocular común, en el ángulo externo del triángulo superior. Su trayecto es ascendente en su mitad posterior, luego ligeramente descendente. El nervio patético cruza, pues, el nervio motor ocular común y pasa por encima de él. El oftálmico de Willis está en su origen, es decir, en el ganglio de Gasser, debajo del motor ocular común y separado de él por el patético. Este nervio se dirige igualmente arriba y adelante, quedando debajo del patético. Cruza, pues, también el motor ocular común y a partir de este cruzamiento, en la parte más anterior del seno, se divide en sus ramas terminales: el nervio frontal, el lagrimal, el nasal.

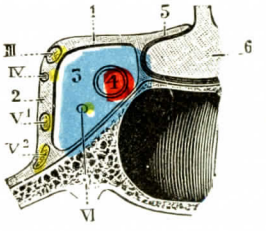

FIG. 71

Corte transversal del seno cavernoso, practicado siguiendo la línea *xx* de la figura 70.

1, pared superior del seno. — 2, su pared externa. — 3, cavidad del seno. — 4, carótida interna. — 5, diafragma de la hipófisis. — 6, cuerpo pituitario.

III, motor ocular común. — IV, patético. — V¹, oftálmico. — V², maxilar superior. — VI, motor ocular externo.

Por dentro, el nervio motor ocular común se relaciona con los órganos situados en el interior del seno cavernoso: la arteria carótida interna y el nervio motor ocular externo.

Por fuera está en relación con la cara interna del lóbulo esfenotemporal, que está aplicado al seno cavernoso.

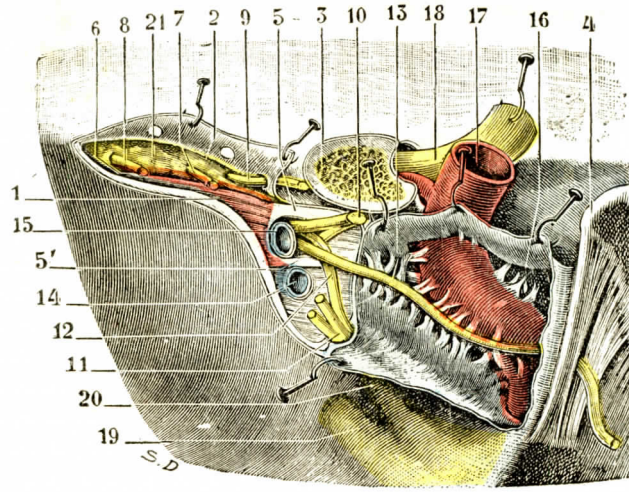

FIG. 72

Hendidura esfenoidal y órganos que la atraviesan (T.-J.).

La hendidura esfenoidal está vista por el interior del cráneo. El periostio y la duramadre que la cierran han sido incididos y los colgajos separados. El seno cavernoso ha sido abierto.

1, borde inferior de la hendidura esfenoidal. — 2, borde superior. — 3, apófisis clinoides anterior seccionada en su base. — 4, apófisis clinoides posterior. — 5, 5', anillo de Zinn. — 6, músculo recto externo. — 7, nervio lagrimal. — 8, nervio motor. — 9, patético. — 10, motor ocular común. 11, tronco común al lagrimal y al frontal. —12, nasal. — 13, motor ocular externo. — 14, vena oftálmica inferior. — 15, vena oftálmica superior. — 16, seno cavernoso. — 17, carótida interna. — 18, nervio óptico. — 19, nervio maxilar superior. — 20, oftálmico de Willis. — 21, tejido adiposo de la órbita.

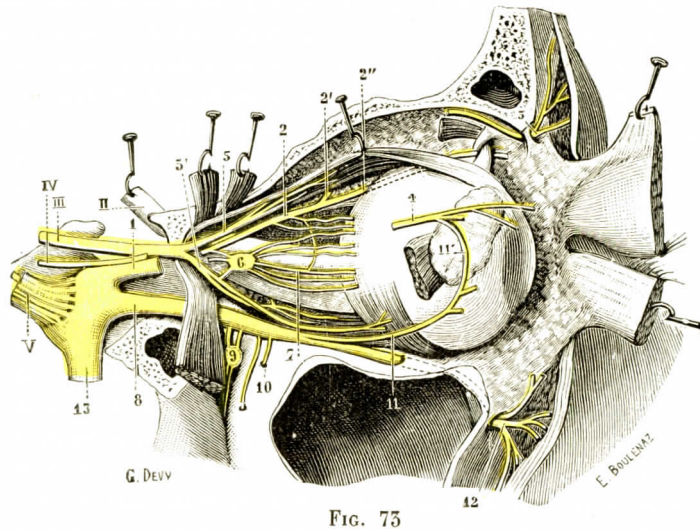

FIG. 73

Nervio motor ocular común y ganglio oftálmico.

II, nervio óptico apartado hacia arriba. — III, motor ocular común. — IV, patético. — V, trigémino.

1, oftálmico. — 2, nasal, con 2', nasal interno; 2'', nasal externo. — 3, supraorbitario. — 4, lagrimal. — 5, rama superior del motor ocular común. — 5', su rama inferior. — 6, ganglio oftálmico con sus tres raíces. — 7, nervios ciliares. — 8, nervio maxilar superior. — 9, ganglio esfenopalatino. — 10, nervios dentarios posteriores. — 11, rama orbitaria, anastomizándose, en 11', con el lagrimal.—12, nervio suborbitario.—13, nervio maxilar inferior.

c) *En la hendidura esfenoidal* (fig. 72). — El nervio motor ocular común se ha dividido o bifurcado desde su llegada a la hendidura esfenoidal (fig. 72). Atraviesa el anillo de Zinn. De sus dos ramas, una está en la parte superior, la otra en la parte inferior. Con ellas pasan al anillo de Zinn: el nervio nasal por dentro, el nervio motor ocular externo por fuera. Todos los demás órganos que penetran en la órbita pasan por fuera del anillo de Zinn.

d) *En la órbita.* — Las dos ramas del nervio motor ocular común se separan una de la otra.

La *rama superior*, oblicua hacia arriba, adelante y adentro, cruza la cara externa, luego la cara superior de la arteria oftálmica, y se sitúa encima del nervio óptico. Llega así a la cara profunda del músculo recto superior y se divide en dos ramas: una se pierde por tres o cuatro filetes en el músculo recto superior; la otra, más delgada, sigue algún tiempo el borde interno del músculo recto superior, luego se endereza para penetrar en el elevador del párpado inferior. Esta rama *superior* está muy cerca del nervio nasal, situado algo por debajo y por delante.

La *rama inferior*, más voluminosa que la precedente, se dirige hacia delante, y después de un recorrido de algunos milímetros solamente, se divide en tres ramos: 1.°, un ramo muy corto, se pierde en el músculo recto interno; 2.°, un ramo inferior, muy corto también, va al músculo recto interno; 3.°, un ramo anterior, muy largo, se dirige hasta la parte anterior de la órbita y aquí se pierde en el borde posterior del músculo oblicuo menor, al que está destinado. De este último ramo se desprende por detrás, cerca de su origen, la *gruesa raíz*, o *raíz motora del ganglio oftálmico* (figura 73).

5.° Anastomosis. — *a)* El nervio motor ocular recibe una o varias anastomosis simpáticas, que le vienen del plexo cavernoso, es decir, de estas ramificaciones del gran simpático que rodean la arteria carótida interna en el canal cavernoso.

b) Sömmering y Valentin han descrito una anastomosis sensitiva que viene del nervio olfativo. Bischoff ha negado su existencia.

c) Se ha señalado otra anastomosis con el motor ocular externo. No parece existir.

RESUMEN DEL NERVIO MOTOR OCULAR COMÚN

a)	*R. superior*	R. del recto superior. R. del elevador del párpado.
b)	*R. inferior*	R. del recto interno. R. del recto inferior. R. del oblicuo menor *(que suministra la gruesa raíz del ganglio oftálmico).*

§ 4. — Nervio patético o nervio del cuarto par

El patético *(trochlearis* de los anatomistas ingleses y alemanes), como el motor ocular común, es un nervio exclusivamente motor. Se dirige a la órbita, donde termina en el músculo oblicuo mayor.

A. — Origen real y relaciones centrales

1.° Núcleo de origen. — Su núcleo de origen está situado en la calota peduncular, inmediatamente por fuera de la línea media, algo por debajo y por fuera del acueducto de Silvio. Corresponde a un plano vérticotransversal que pasa

por la parte anterior de los tubérculos cuadrigéminos posteriores. Visto en un corte transversal, tiene la forma de un pequeño círculo de 1 a 1,5 milímetros de diámetro. Su lado súperointerno corresponde a la substancia gris del acueducto; su lado inferointerno descansa sobre la cintilla longitudinal posterior, que ofrece a su nivel una ligera depresión.

El núcleo del patético es continuación, por delante, del núcleo del motor ocular común (figs. 60, 9, y 63, 9), y así se ha podido decir con razón que no es más que la porción más posterior de la columna de substancia gris que da origen a este último nervio. Por este motivo, el núcleo del patético tiene exactamente la misma significación morfológica que el núcleo del cual es continuación: es también el representante de la base del asta anterior de la medula.

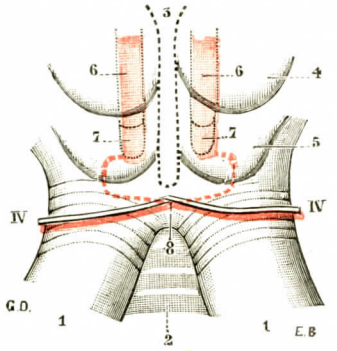

FIG. 74

Trayecto oculto del nervio patético.

IV, nervio patético. — 1, 1, pedúnculos cerebelosos superiores. — 2, válvula de Vieussens.—3, acueducto de Silvio.—4, tubérculos cuadrigéminos anteriores. — 5, tubérculos cuadrigéminos posteriores. — 6, núcleo del motor ocular común. — 7, núcleo del patético. — 8, entrecruzamiento de los dos patéticos.

(La línea de puntos en rojo indica el trayecto oculto del patético.)

Histológicamente considerado, el núcleo patético se compone, como el núcleo óculomotor común, de células multipolares de mediano calibre (40 a 50 μ), más o menos apretadas entre sí y rodeadas de un rico retículo de fibrillas nerviosas.

2.° Trayecto oculto del patético. — El nervio patético, para reunirse a su núcleo, sigue un trayecto bastante complejo. Desde la parte anterior de la válvula de Vieussens, en que tiene su origen aparente, vemos, ante todo (fig. 74), que se dirige horizontalmente hacia dentro y atraviesa muy pronto la línea media, entrecruzándose con el del lado opuesto (*decussatio nervorum trochlearium*). Este entrecruzamiento, digámoslo en seguida, es *total*, es decir, que todas las fibras que entran en la constitución del patético atraviesan la línea media y, por lo tanto, toman su origen de un núcleo situado en el lado opuesto al que ocupa su punto de emergencia: es ésta una disposición muy notable, que no presenta ningún otro nervio craneal, lo mismo que la emergencia dorsal. Sin embargo, algunos neurólogos, especialmente VAN GEHUCHTEN, admiten la existencia de cierto número de fibras directas: estas fibras directas, no obstante, son poco numerosas. CAJAL las niega.

Poco después de su entrecruzamiento, el patético se inclina hacia delante para tomar una dirección longitudinal y seguir durante algún tiempo un trayecto paralelo al acueducto de Silvio.

Luego, acodándose de nuevo en ángulo recto, se inclina hacia dentro y algo hacia abajo, alcanzando su núcleo de origen.

Como puede verse, el patético, en su porción oculta, tiene la forma de una asa o herradura, cuya concavidad mira hacia dentro. Se pueden, por lo tanto, considerar en él, como en una herradura: 1.°, dos ramas, una anterior y otra posterior; 2.°, una porción media. La *rama anterior* comienza en el núcleo de origen y se extiende transversalmente de dentro a fuera y algo de abajo arriba. La *porción media*, longitudinal, se dirige de delante atrás y de arriba abajo, paralelamente al acueducto de Silvio. La *rama posterior*, finalmente, siguiendo como la anterior una dirección transversal, se dirige de fuera a dentro hacia la línea media, traspasa esta línea y emerge del neuroeje en la parte posterior de los testes, a cada lado del frenillo de la válvula de Vieussens.

El estudio anatómico muestra, pues, este entrecruzamiento total de las fibras del núcleo del IV, que hace que el núcleo de un lado inerve el músculo oblicuo mayor del lado opuesto. Sin embargo, faltan los hechos anatomoclínicos precisos para afirmar de un modo cierto que el entrecruzamiento sea total.

3.° Relaciones centrales del patético. — El núcleo patético, como el núcleo oculomotor común, está en relación:

a) Con la *zona motriz de la corteza cerebral*, por fibras cruzadas pertenecientes al fascículo geniculado, que le llevan las incitaciones motoras voluntarias.

b) Con la *vía óptica* y la *vía acústica*, por fibras que descienden de los tubérbulos cuadrigéminos anteriores y llegan a él siguiendo la cintilla longitudinal posterior; estas fibras ópticas y acústicas están afectas, como las precedentes, a los movimientos reflejos (véase *Motor ocular común*).

c) Con los *otros núcleos de los nervios motores oculares* y con los *centros coordinadores* de los movimientos asociados.

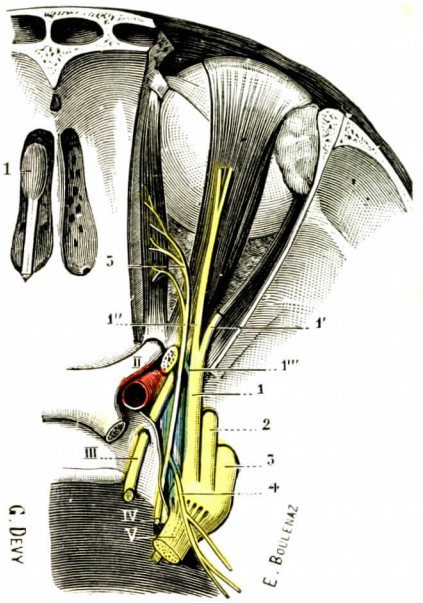

FIG. 75

Nervio patético: trayecto, relaciones y distribución.

I, olfatorio. — II, óptico. — III, motor ocular común. — IV, patético. — V, trigémino

1, oftálmico, con: 1', lagrimal; 1'', frontal; 1''', nasal. — 2, maxilar superior. — 3, maxilar inferior. — 4, nervio recurrente de la tienda del cerebelo. — 5, terminación del patético en el músculo oblicuo mayor.

B. — TRAYECTO PERIFÉRICO

1.° Origen aparente. — Aunque pertenezca al grupo de los nervios ventrales, el nervio patético tiene emergencia dorsal. El hecho no se explica aún: este nervio nace, en efecto, en la cara posterior del istmo del encéfalo, detrás de los tubérculos cuadrigéminos posteriores, a cada lado del freno de la válvula de Vieussens, junto al borde interno del pedúnculo cerebeloso superior.

2.° Trayecto. Terminación. — Desde su punto de emergencia, el nervio patético se dirige oblicuamente hacia fuera, abajo y adelante, rodeando en una curva de concavidad interna la cara lateral del pedúnculo cerebral. Llega así a la base del encéfalo. Cambiando entonces de dirección, se dirige de atrás a delante y llega a la parte posterior de la cara superior del seno cavernoso. Atraviesa la duramadre en el punto en que se entrecruzan las dos circunferencias de la tienda del cerebelo y penetra en la pared externa del seno cavernoso (fig. 70). Recorre esta pared en toda su extensión, llega a la hendidura esfenoidal, la atraviesa y entra en la cavidad orbitaria pasando por fuera del anillo de Zinn. Oblicuándose entonces hacia delante y adentro, llega al borde superior del músculo oblicuo mayor y termina en él por algunos filetes divergentes.

3.° Relaciones. — El nervio patético ocupa sucesivamente el compartimiento posterior del cráneo, el compartimiento medio, la hendidura esfenoidal y la cavidad orbitaria. Estudiaremos sus relaciones en estos diferentes puntos.

a) *En el compartimiento posterior.* — En la primera parte de su trayecto el nervio ocupa la cara dorsal del neuroeje. Descansa en la cara superior del pedúnculo cerebeloso superior. Está oculto por arriba por el cerebelo.

Más adelante rodea el pedúnculo cerebral. Corresponde entonces a la cara externa de ese pedúnculo y por fuera a la circunferencia menor de la tienda del cerebelo; primero situado debajo, se aproxima y se une a ella. La cintilla óptica es subyacente al nervio.

Llegado a la pared anterior del compartimiento posterior del cráneo, el patético ocupa la confluencia subaracnoidea inferior. El nervio motor ocular común está por dentro de él y algo por encima; las raíces del nervio trigémino están por fuera y algo por debajo.

b) *En el compartimiento medio del cráneo.* — El patético está situado en la pared externa del seno cavernoso (fig. 72, 9). Hemos dicho que el punto de penetración está situado en el vértice del ángulo formado por el entrecruzamiento de las circunferencias de la tienda del cerebelo, a 3 milímetros aproximadamente por encima del ganglio de Gasser. En el espesor de la pared externa del seno cavernoso está en relación con los nervios motor ocular común y oftálmico (véase *Relaciones del nervio motor ocular común*).

c) *En la hendidura esfenoidal.* — El patético pasa a la parte ancha de la hendidura esfenoidal, por fuera del anillo de Zinn. Está por encima y por dentro de la vena oftálmica. El nervio frontal y el nervio lagrimal, que pasan también a la parte ancha de la hendidura esfenoidal, están por fuera de él.

d) *En la cavidad orbitaria.* — Desde su llegada a la cavidad orbitaria, el nervio patético se dirige hacia delante y adentro y pasa por encima del músculo elevador del párpado superior. Alcanza finalmente el borde externo del músculo oblicuo mayor, a 4 ó 5 milímetros por delante de su inserción, y se expansiona en este músculo. En este trayecto intraorbitario el nervio patético está primero casi pegado al nervio frontal, situado también encima del elevador; luego los dos nervios se separan: el patético se dirige hacia delante y adentro, el frontal directamente a delante.

4.° Anastomosis. — Constituyen ramas colaterales.

a) El nervio patético se anastomiza con el simpático por medio de filetes muy finos procedentes del plexo cavernoso.

b) La existencia de ramas anastomóticas con el oftálmico ha sido negada por BISCHOFF.

e) El nervio patético da un ramo recurrente que puede llegar a la tienda del cerebelo: es el *accesorio del nervio recurrente de Arnold.*

RESUMEN DEL NERVIO PATÉTICO

a)	*Ramas colaterales.*	N. recurrente de la tienda del cerebelo. Algunos filetes para la duramadre.
b)	*Ramas terminales.*	R. del oblicuo mayor.

§ 5. — *Quinto par:* NERVIO TRIGÉMINO

El nervio trigémino es un nervio mixto. Por sus filetes sensitivos tiene bajo su dependencia la sensibilidad de la cara; por sus filetes motores inerva todos los músculos masticadores.

A. — ORÍGENES REALES Y RELACIONES CENTRALES

El trigémino, nervio *mixto*, nace en la cara inferior de la protuberancia anular por dos raíces cuya disposición queda idéntica a la de los nervios raquídeos: 1.°, una

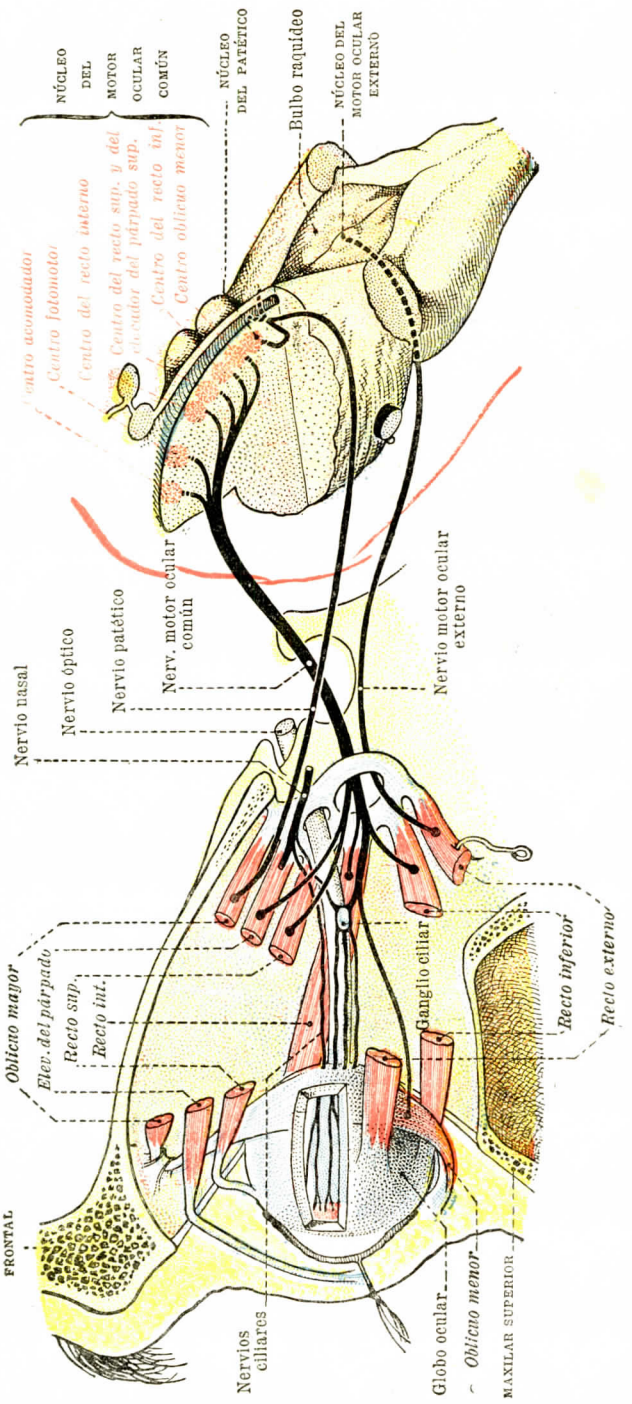

Fig. 76

Origen, trayecto y distribución de los nervios motores del ojo (Pitres y Testut).

raíz relativamente muy voluminosa, externa o posterior, es *sensitiva;* 2.°, una raíz anterior, más delgada, es *motora.*

I. — Raíz sensitiva o trigémino sensitivo

El trigémino tiene bajo su dependencia la sensibilidad cutánea de la cara, la mayor parte de las mucosas bucal y lingual y el globo ocular. Su raíz sensitiva se

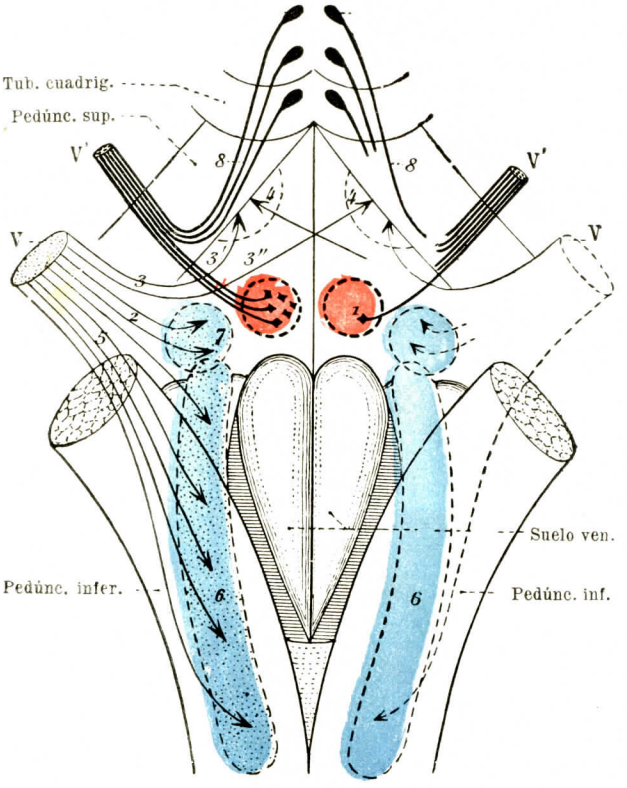

Fig. 77

Esquema que representa, en el suelo del cuarto ventrículo, los orígenes y las terminaciones reales del trigémino (Pitres y Testut).

V, gruesa raíz del trigémino o trigémino sensitivo. — V', pequeña raíz o trigémino motor (nervio masticador).

1, núcleo masticador. — 2, raíz media del trigémino sensitivo. — 3, raíz del locus cœruleus, con 3', fibras directas; 3'', fibas cruzadas. — 4, locus cœruleus. — 5, raíz inferior o descendente. — 6, 6, columnas de substancia gelatinosa que forman el núcleo terminal (núcleo gelatinoso de esta última raíz). — 7, núcleo medio del trigémino sensitivo. — 8, raíz superior del trigémino motor. — 9, 9, sus células de origen.

extiende del ganglio de Gasser a la cara ánteroinferior de la protu*berancia*. El ganglio de Gasser es el homólogo de un ganglio espinal; el trigémino sensitivo tiene la significación de la raíz posterior de un nervio raquídeo.

Describiremos sucesivamente: 1.°, el *trayecto intraprotuberancial;* 2.°, los *núcleos terminales;* 3.°, las *relaciones centrales.*

1.° Trayecto intraprotuberancial del trigémino sensitivo. — De la cara anterior de la protuberancia, las fibras constitutivas del trigémino sensitivo se

dirigen oblicuamente hacia atrás y adentro, y una vez llegadas a la calota se dividen cada una en dos ramas: una *ascendente*, corta y delgada; otra *descendente*, larga y fuerte. Desde el punto de vista de su modo de terminación, estas fibras forman tres grupos, constituyendo cada uno una raíz: *raíz inferior*, *raíz media* y *raíz superior*.

a) *Raíz inferior.* — La raíz inferior o bulbar, señalada desde hace mucho tiempo por GALL y SPURZHEIM, fué muy bien descrita en 1877 por MATÍAS DUVAL. Su existencia, y asimismo su trayecto y terminación, constituyen indudablemente en la actualidad uno de los puntos mejor establecidos de la historia de los nervios craneales. Esta raíz está representada (figs. 77, 5, y 81, 3) por un voluminoso paquete de fibras nerviosas, que se separan del tronco del trigémino, poco después de penetrar en la protuberancia, para inclinarse hacia abajo y atrás y descender hasta la parte superior de la medula cervical: VAN GEHUCHTEN la ha podido seguir, a lo menos en el conejo, hasta la parte inferior, y aun algo por debajo de las fibras radiculares del segundo nervio cervical. Desígnasela con los nombres de *raíz descendente inferior* o *bulboespinal*.

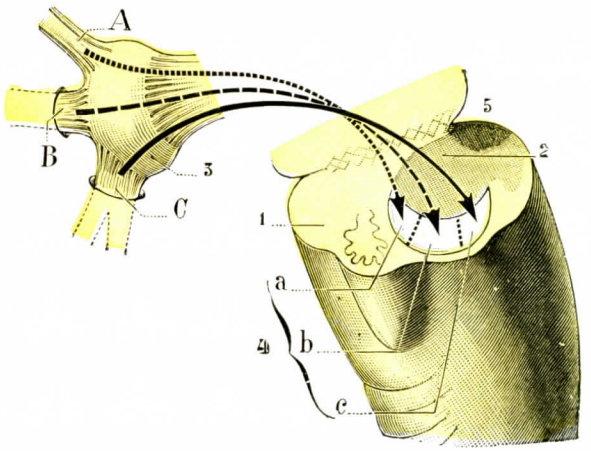

FIG. 78

Esquema demostrativo de las localizaciones sensitivas en la raíz bulbar del trigémino. *(Concepción de Bocheneck.)*

(El bulbo raquídeo se ve por su cara lateral izquierda.)

1, corte transversal del bulbo que pasa algo por encima del vértice del cuarto ventrículo. — 2, núcleo gelatinoso cubierto por la media luna que representa la raíz bulbar del trigémino. — 3, ganglio de Gasser del lado izquierdo, con A, B, C, el oftálmico, el maxilar superior y el maxilar inferior. — 4, raíz bulbar, con *a*, *b*, *c*, sus tres zonas correspondientes a los tres nervios A, B, C. — 5, cuarto ventrículo.

Vista en un corte transversal (fig. 79, 9), la raíz inferior del trigémino tiene la forma de media luna, cuya concavidad, dirigida hacia dentro, cubre el núcleo gelatinoso. Su volumen, relativamente considerable en su parte superior, disminuye paulatinamente a medida que nos aproximamos al cuello del bulbo: es que, a medida que desciende, emite hacia el interior de la columna gelatinosa cierto número de fibras, que terminan en ella por arborizaciones libres.

Las investigaciones de BOCHENECK (1901) nos demuestran que las fibras constitutivas del oftálmico, las del maxilar superior y las del maxilar inferior no están entremezcladas en la raíz del bulbo, sino que permanecen independientes y se localizan como sigue (figura 78): teniendo la raíz bulbar, como hemos visto, la forma de una media luna con su eje mayor ánteroposterior, su porción posterior o dorsal se halla ocupada por las fibras del nervio maxilar inferior; su porción anterior o ventral, por las fibras del nervio oftálmico, y, finalmente, su porción media, por las fibras del nervio maxilar superior.

La raíz del trigémino, como se ve, ocupa sucesivamente la protuberancia, el bulbo y la medula cervical.

Puede, pues, dividirse, aunque sólo para mayor comodidad de la descripción, en tres porciones, teniendo cada una relaciones especiales. A nivel de la protuberancia *(porción protuberancial)* está profundamente situada entre el cuerpo restiforme y la substacia radicular. La rama ascendente del facial pasa sobre

su parte interna; la raíz vestibular del auditivo atraviesa oblicuamente su extremo externo. A nivel del bulbo *(porción bulbar)* es mucho más superficial: sigue la parte anterior del cuerpo restiforme y sólo se halla separada de la superficie exterior del órgano por una delgada capa de substancia blanca, la cual representa en este lugar el fascículo cerebeloso directo, que se inclina hacia atrás para alcanzar el pedúnculo cerebeloso superior. Más abajo aún, no habiéndose desviado todavía este fascículo, la raíz inferior del trigémino sobresale en la superficie exterior del bulbo, formando aquí, entre el cordón posterior y el cordón lateral, un relieve más o menos pronunciado, que es el *tubérculo ceniciento* de Rolando de la anatomía descriptiva. Es sucesivamente atravesada por los fascículos radiculares del glosofaríngeo primeramente, y después por los del neumogástrico. A nivel de la medula *(porción medular)*, la raíz inferior del trigémino, muy reducida, ocupa todavía una situación muy superficial. Sucesivamente, las fibras radiculares del primer nervio cervical, y después las del segundo, la atraviesan de parte a parte y la dividen de esta manera en dos fascículos, uno anterior o prerradicular y otro posterior o retrorradicular.

Además de las fibras precitadas, que son manifiestamente sensitivas, la raíz inferior del trigémino contiene también en su masa cierto número de fibras simpáticas, que proceden probablemente de los equivalentes bulbares del tractus intermedio-lateralis. Por consiguiente, la raíz en cuestión es una raíz esencialmente mixta: tiene a su vez fibras sensitivas y fibras vasomotoras. La fisiología experimental, en manos de Mathias Duval y Laborde, ha venido a corroborar sobre este último punto, de un modo tan claro como ingenioso, los datos de la anatomía. Estos dos experimentadores, en efecto, seccionando la raíz inferior del trigémino en el bulbo mismo, en perros y en conejos, han comprobado en el lado correspondiente de la cara, y especialmente en el globo ocular, el conjunto de trastornos sensitivos y tróficos que ocurren ordinariamente al seccionar el trigémino, cuando la sección se practica entre el ganglio de Gasser y su punto de emergencia. Nadie puede entonces poner en duda que el fascículo intrabulbar seccionado no sea una de las principales raíces del quinto par.

b) *Raíz media.* — La raíz media (fig. 81, 2) es menos importante que la precedente. Es asimismo mucho más corta. Las fibras que la constituyen, siguiendo un trayecto casi horizontal, se dirigen hacia el núcleo medio y terminan en él, como las de la raíz inferior, por arborizaciones libres.

c) *Raíz superior o raíz del locus cœruleus.* — La raíz superior, descrita por Meynert con el nombre de *raíz descendente externa*, se dirige oblicuamente hacia arriba y atrás y va a terminar en el locus cœruleus. Sus fibras son en parte directas y en parte cruzadas. Cajal y Van Gehuchten niegan esta raíz (fig. 82).

2.° Núcleos de terminación de las fibras sensitivas del trigémino. — Las fibras sensitivas periféricas nacidas del ganglio de Gasser, que han seguido el trayecto precitado, vienen a terminar alrededor de elementos celulares que forman una larga columna de substancia gris en la que los autores han querido reconocer dos núcleos.

a) El *núcleo gelatinoso* (núcleo bulboespinal) es la *continuación de la cabeza del cuerno posterior;* tiene la forma de una larga columna longitudinal que se extiende sin interrupción del cuello del bulbo hasta el tercio inferior de la protuberancia. Se encuentra en la parte lateral y superficial del bulbo, donde levanta la parte anterior del cordón posterior, determinando el *tubérculo ceniciento de Rolando*, bien visible en el borde anterior del cuerpo restiforme.

De forma redondeada en un corte horizontal, está cubierta por la cúpula formada por la raíz descendente. Aparece en los cortes frontales como una columna ascendente dirigida oblicuamente de abajo arriba y algo de dentro a fuera, curvada en forma de S itálica, de suerte que su mitad inferior es convexa por fuera y su mitad superior convexa por dentro.

b) El *núcleo medio (núcleo sensitivo pontino* de DÉJERINE) continúa al precedente, encima y detrás del cual está situado.

La mayoría de los autores, con KÖLLIKER, ven en este segundo núcleo la parte más superior del núcleo precedente. OBERSTEINER lo distingue y HOSEL dice que este núcleo medio o núcleo sensitivo del trigémino sería el homólogo del núcleo de Burdach.

Locus cœruleus. — Forma una pequeña hilera azulada, extendida a lo largo del borde superior del IV ventrículo, formado de células pigmentarias de gran talla (50 a 60 μ); algunos autores hacen de él un núcleo de terminación del trigémino sensitivo (EDINGER). Ni CAJAL ni VAN GEHUCHTEN admiten esta modalidad.

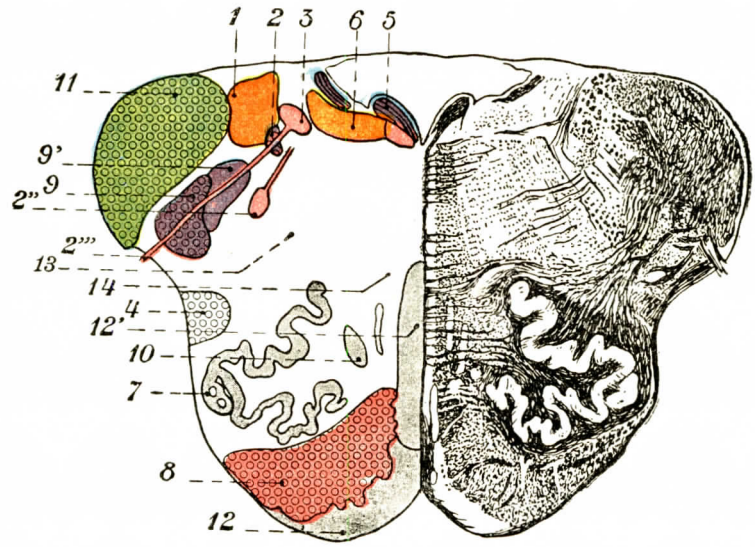

FIG. 79

Región bulbar superior. Corte H 10 de la figura 593 del tomo II (en parte, según DÉJERINE).

1, cuerpo yuxtarrestiforme. — 2, fascículo solitario. — 2'', núcleo ambiguo. — 2''', nervio neumogástrico. — 3, núcleo motor posterior del glosofaringeo. — 4, fascículo lateral del bulbo. — 5, estrías acústicas. — 6, núcleo vestibular del nervio auditivo. — 7, oliva inferior o bulbar. — 8, pirámide anterior. — 9, raíz sensitiva descendente del trigémino, y 9', substancia gelatinosa de Rolando. — 10, núcleo yuxtaolivar interno. — 11, cuerpo restiforme. — 12, núcleo arqueado. — 12', núcleo del rafe. — 13, substancia reticulada gris. — 14, substancia reticulada blanca.

Obsérvense los cuerpos restiformes, las estrías acústicas y el núcleo del rafe.

3.° Relaciones centrales del trigémino sensitivo. — Las células nerviosas del núcleo gelatinoso y del núcleo medio emiten cilindroejes que se dirigen hacia dentro, formando lo que llamaremos la *vía central del trigémino.* Las investigaciones experimentales y anatomoclínicas demuestran que existen dos *vías trigéminas sensitivas secundarias cruzadas,* que unen los núcleos sensitivos del trigémino al tálamo óptico del lado opuesto (fig. 82, 3'). Así es que DÉJERINE describe, desprendiéndose del núcleo sensitivo pontino, una *vía ventral,* la más importante, que atraviesa la calota pontina como las fibras del cuerpo trapezoides encima de las cuales está situada (fig. 82). Después de decusación en la línea media sube a la parte profunda y externa de la cinta de Reil media y alcanza con ella el tálamo (LONG, ROUSSY, ECONOMO).

La *vía dorsal* se dirige atrás, sigue la parte dorsal de la calota, cruza la línea media, se bifurca en un pequeño grupo de fibras, luego viene a reforzar la vía ventral; la otra, más importante, se sitúa por fuera del fascículo longitudinal pos-

terior, sube a este fascículo (vía trigémina central oculógira) o sigue el ángulo dorsolateral de la calota y llega al tálamo.

El largo núcleo bulboespinal da también dos órdenes de fibras que cruzan la línea media en la parte central y en la parte dorsal del segmento interreticulado de la calota bulbar. Unas suben a la capa retroolivar y refuerzan la vía central, las otras se sitúan en la parte dorsolateral de la formación reticulada gris y refuerzan la vía dorsal pontina (fig. 82).

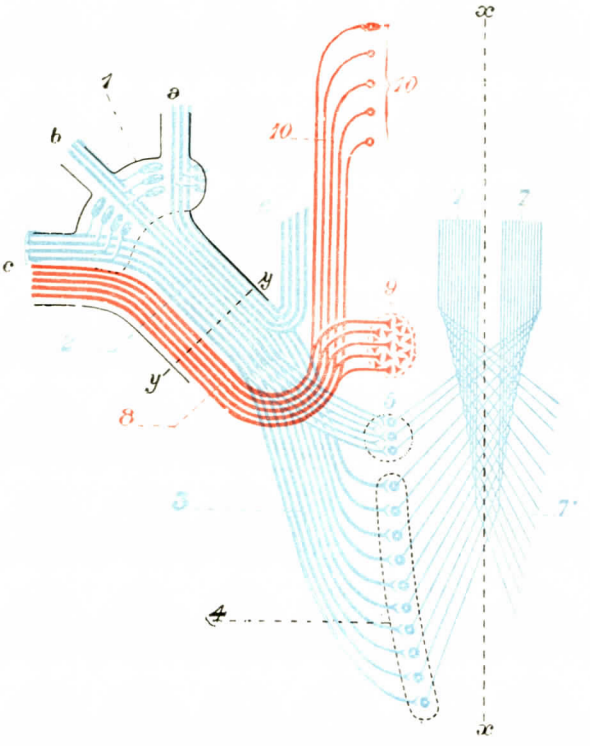

FIG. 80

Esquema que muestra, según las antiguas concepciones, los orígenes y las terminaciones reales de las dos porciones del trigémino: trigémino sensitivo y trigémino motor.

(El eje *yy* indica la entrada del trigémino en la protuberancia y el eje *xx* designa la línea media.)

1, ganglio de Gasser con sus tres ramas: *a*, oftálmica; *b*, maxilar superior; *c*, maxilar inferior.

2, trigémino sensitivo *(en azul)*. — 3, raíz inferior. — 4, núcleo gelatinoso. — 5, núcleo medio. — 6, raíz del locus cœruleus. — 7, vía central del trigémino, con 7', entrecruzamiento sensitivo.

8, trigémino motor o nervio masticador *(en rojo)*. — 9, núcleo masticador. — 10, raíz superior, con 10', sus células de origen.

Las fibras constitutivas de la vía central del trigémino emiten durante su trayecto numerosas colaterales, que terminan, unas en los núcleos motores bulboprotuberanciales (en particular en el núcleo ambiguo, en el núcleo masticador y en el núcleo del facial), las otras en la formación reticular. Estas colaterales se hallan destinadas evidentemente a influir sobre las grandes células multipolares (células motrices) de la substancia reticulada blanca y gris: son, pues, para la vía sensitiva central del trigémino, verdaderas *vías cortas*, *vías reflejas*.

II. — Raíz motora o trigémino motor

La pequeña raíz del trigémino, exclusivamente motora *(trigémino motor)*, se dirige a los músculos masticadores, y de ahí el nombre de *nervio masticador* que se da a veces a esta raíz. Estos músculos masticadores, recordémoslo aquí, son el temporal, el masetero, los pterigoideos interno y externo, el milohioideo y el vientre anterior del digástrico o depresor de la mandíbula.

1.° Núcleos de origen. — Se distinguen en la raíz motora del trigémino dos núcleos: un *núcleo principal* y un *núcleo accesorio*.

a) *Núcleo principal.* — El núcleo principal, más conocido con el nombre de *núcleo masticador* (figura 81, 1), está profundamente situado en la parte lateral de la calota protuberancial. Consiste en una pequeña columna de substancia gris, de 4 ó 5 milímetros de altura, que empieza por abajo en el extremo superior

de la oliva protuberancial y excede ligeramente por arriba al núcleo sensitivo. Confina por abajo con el asa de salida del facial.

Visto en un corte horizontal (fig. 83, 2), tiene la forma de un óvalo, cuyo diámetro ánteroposterior, que es el mayor, mide por término medio 3 milímetros y el diámetro transversal 1,3 milímetros solamente (KÖLLIKER).

Como el núcleo del facial, por encima del cual está colocado el núcleo masticador, representa, a nivel de la protuberancia, la cabeza del asta anterior de la medula espinal.

Histológicamente está formado por células multipolares de grandes dimensiones (50 a 70 μ, KÖLLIKER), provistas de prolongaciones numerosas y sumamente ramificadas.

Los cilindroejes que de él nacen se dirigen a delante, agrupándose en paquetes, y después de una curva hacia atrás salen a nivel de la emergencia de la raíz motora.

b) *Núcleo accesorio.* — El núcleo accesorio se halla constituído por una larga hilera de células nerviosas, que empiezan por abajo a nivel del núcleo principal y, desde allí, se extiende sin interrupción hasta la parte interna del tubérculo cuadrigémino anterior.

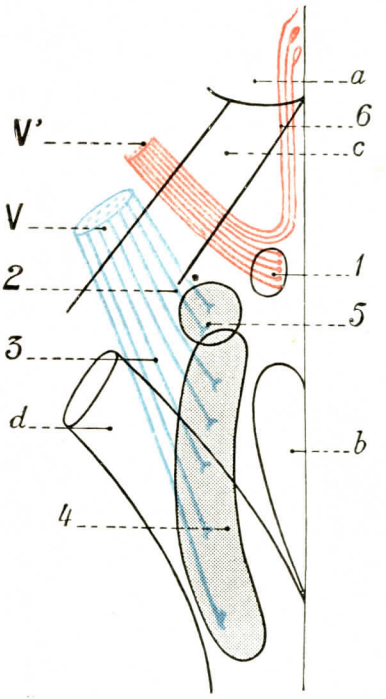

FIG. 81

Esquema que representa, en el suelo del cuarto ventrículo, los orígenes y terminaciones reales del trigémino *(concepciones actuales)*.

V, gruesa raíz sensitiva del trigémino *(en azul)*. — 5, pequeña raíz motora o nervio masticador *(en rojo)*.

a, tubérculo cuadrigémino. — *b*, suelo del cuarto ventrículo. — *c*, pedúnculos cerebelosos superiores. — *d*, pedúnculos cerebelosos inferiores.

1, núcleo masticador. — 2, raíz media del trigémino sensitivo. — 3, raíz inferior y descendente sensitiva. — 4, columna de substancia gelatinosa que forma el núcleo terminal de esta última raíz. — 5, núcleo medio o sensitivo. — 6, raíz superior, motora del trigémino.

Estas células, dispersas unas veces, reunidas en pequeños grupos otras, son voluminosas (50 a 60 μ por término medio), redondeadas o ligeramente piriformes. MEYNERT, a causa de la forma esférica de las mismas y de su aspecto hinchado, las había denominado *células vesiculosas*. Son células unipolares semejantes a las neuronas de los ganglios raquídeos, pero sin cápsula ni glomérulo (LUGARO, VAN GEHUCHTEN, CAJAL). DUVAL, CAJAL, VAN GEHUCHTEN afirman su naturaleza motora. Sus cilindroejes, cuyo origen y trayecto han sido bien estudiados por CAJAL y LUGARO, se dirigen oblicuamente hacia abajo y atrás, para ir a la pequeña raíz del trigémino.

CAJAL no admite la participación de fibras procedentes del locus cœruleus en la formación de la raíz motora del trigémino.

2.° Trayecto intraprotuberancial del trigémino motor. — Cada uno de los núcleos mencionados da origen a un fascículo radicular. El trigémino motor tiene así dos raíces, que, por su dirección, distinguiremos en *superior* e *inferior*.

a) *Raíz inferior.* — *La raíz inferior* (fig. 83, V'), la más importante de las dos, procede del núcleo masticador: es el conjunto de fibras que nacen de las células de este núcleo. Estas fibras se reúnen pronto en un fascículo compacto, se dirigen oblicuamente hacia delante y un poco arriba, atraviesan la parte inferior de la protuberancia y abandonan el neuroeje en el mismo punto que la raíz mayor.

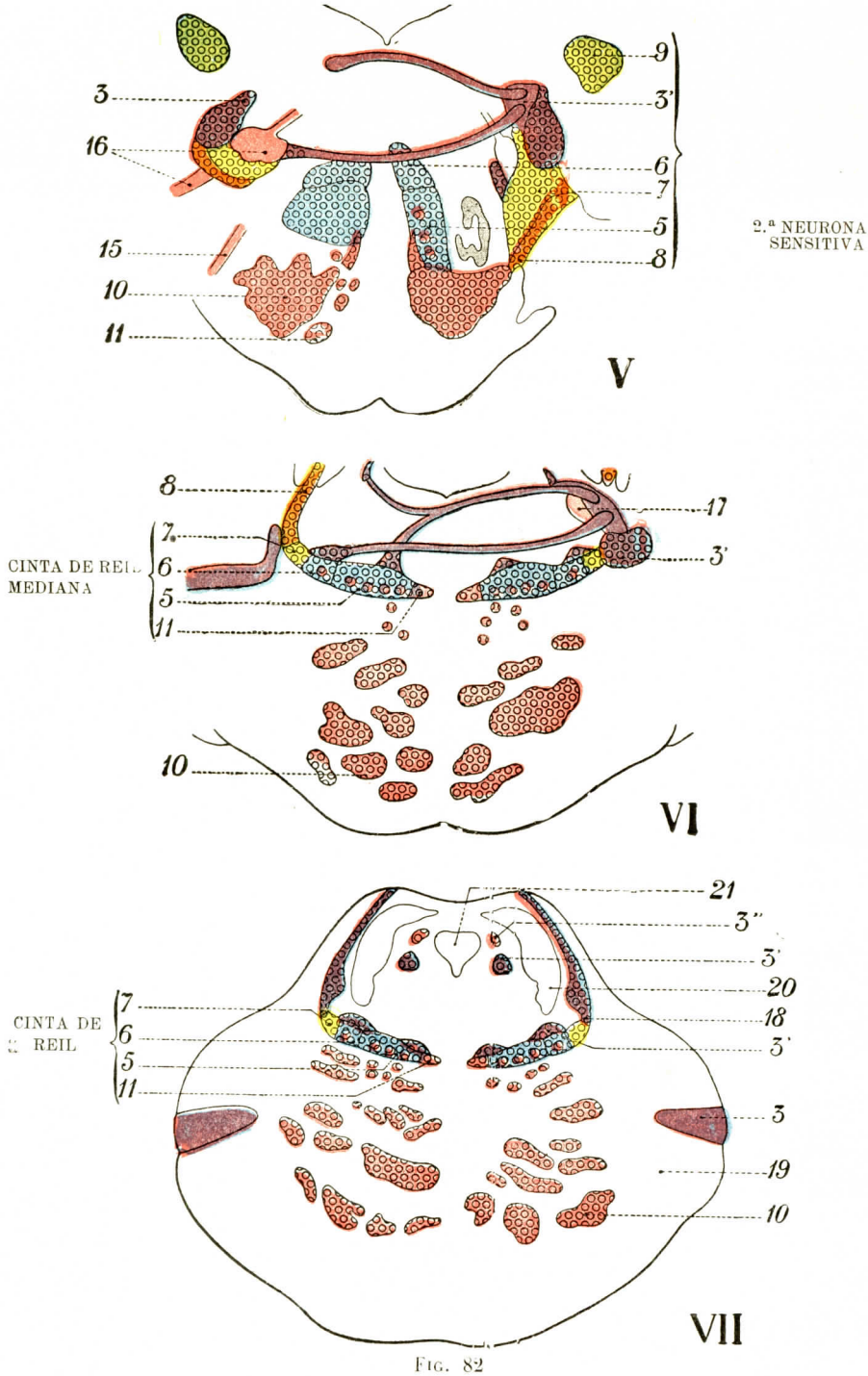

FIG. 82

Las vías motrices y sensitivas en su trayecto protuberancial: V, VI y VII, cortes horizontales de la protuberancia dispuestos de abajo arriba (en parte, según DÉJERINE). La numeración es la de la figura 595 del tomo II (véase esta figura para seguir el trayecto de las vías).

3, raíz sensitiva del trigémino, con 3', vías trigeminales sensitivas secundarias cruzadas, dorsales y ventrales *(violado)*. — 3'', raíz motriz descendente. — 5, vía bulbotalámica. — 6, fibras ánterolaterales ascendentes, segmento anterior *(azul claro)*: tacto, noción de lugar. — 7, fibras ánterolaterales ascendentes, segmento posterior *(amarillo)*: sensibilidad térmica y dolorosa. — 8, fascículos de Gowers *(anaranjado)*: sensibilidad profunda inconsciente. — 9, fascículo cerebeloso directo *(verde)*: sensibilidad profunda inconsciente. — 10, vía piramidal *(rojo)*. — 11, vía peduncular aberrante *(rojo)*. — 14, oliva bulbar. — 15, nervio motor ocular externo. — 16, núcleo del facial. — 17, núcleo motor del trigémino. — 18, cinta de Reil lateral *(violado pálido)*. — 19, pedúnculo cerebeloso medio. — 20, pedúnculo cerebeloso superior. — 21, acueducto de Silvio.

La raíz inferior es en parte cruzada, o sea que, al lado de las fibras que proceden del núcleo masticador correspondiente, se encuentran cierto número de fibras (KÖLLIKER) que se originan del núcleo del lado opuesto. Así se explica probablemente la sinergia de los músculos derechos e izquierdos en los movimientos de masticación.

b) *Raíz superior.* — La raíz superior (fig. 81, 6), denominada también *raíz cerebral* o *raíz descendente*, emana de las células vesiculosas antes descritas. Las fibras que la constituyen forman un pequeño fascículo longitudinal que se pone en la parte externa de la hilera de células de que se origina, y recibiendo continuamente nuevas fibras, aumenta de volumen a medida que desciende. Vista en cortes transversales del istmo (fig. 82, 3''), se presenta bajo la forma semilunar orientada en sentido sagital: su cara interna, ligeramente cóncava, mira hacia el acueducto de Silvio, del que está separada por un intervalo de 3 ó 4 milímetros; su cara externa, convexa, corresponde al pedúnculo cerebeloso superior.

Al llegar cerca del núcleo masticador, esta raíz descendente, hasta aquí longitudinal, se inclina hacia delante y afuera para hacerse horizontal, se une con la raíz precedente y se fusiona con ella.

Como se ve, todas las fibras constitutivas del trigémino, ya sean sensitivas, ya sean motoras, ascendentes o descendentes, se dirigen convergentes hacia esa región de la calota protuberancial que se halla situada inmediatamente por delante del núcleo masticador: esta región es la que ciertos autores han denominado *convolutio trigemini* (punto de reunión de las fibras del trigémino).

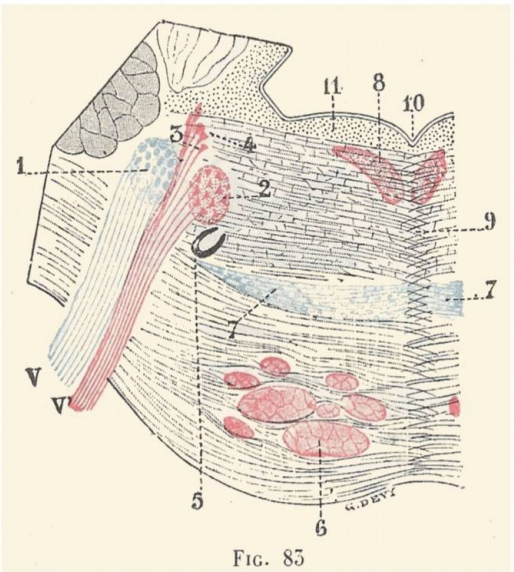

FIG. 83

Corte transversal de la parte superior de la protuberancia anular para mostrar los núcleos del trigémino *(semiesquemática).*

V, trigémino sensitivo (raíz mayor); V', trigémino motor (raíz menor o nervio masticador). — 1, núcleo formado por la substancia gelatinosa. — 2, núcleo masticador. — 3, raíz descendente del nervio masticador. — 4, células de origen de esta raíz. — 5, oliva superior o protuberancial. — 6, fascículo piramidal. — 7, cinta de Reil. — 8, cintilla longitudinal posterior. — 9, formación reticular. — 10, cuarto ventrículo. — 11, substancia gris subependimaria.

Como se ha dicho anteriormente (véase *Patético)*, los filetes radiculares que proceden de las células vesiculares superiores cruzan la porción media del arco de herradura descrito para el patético y tienen a veces con este último nervio relaciones íntimas. Recordaremos, sin embargo, que estas relaciones se limitan siempre a una simple contigüidad.

3.° Relaciones centrales del trigémino motor. — El núcleo masticador es el punto terminal de cierto número de fibras del fascículo geniculado, que proceden de la zona motriz de la corteza cerebral y le transportan las incitaciones motrices voluntarias: estas fibras son *cruzadas*. Recibe, además, numerosas colaterales que, como hemos dicho antes, emanan de la vía central del trigémino: están destinadas a los movimientos reflejos.

III. — Concepciones actuales

Se describen hoy en el trigémino cuatro ramas y cuatro terminaciones diferentes (Lhermite):

1 ° La *rama motora*, cuyo origen es el núcleo masticador, está destinada al maxilar inferior (véase más adelante).

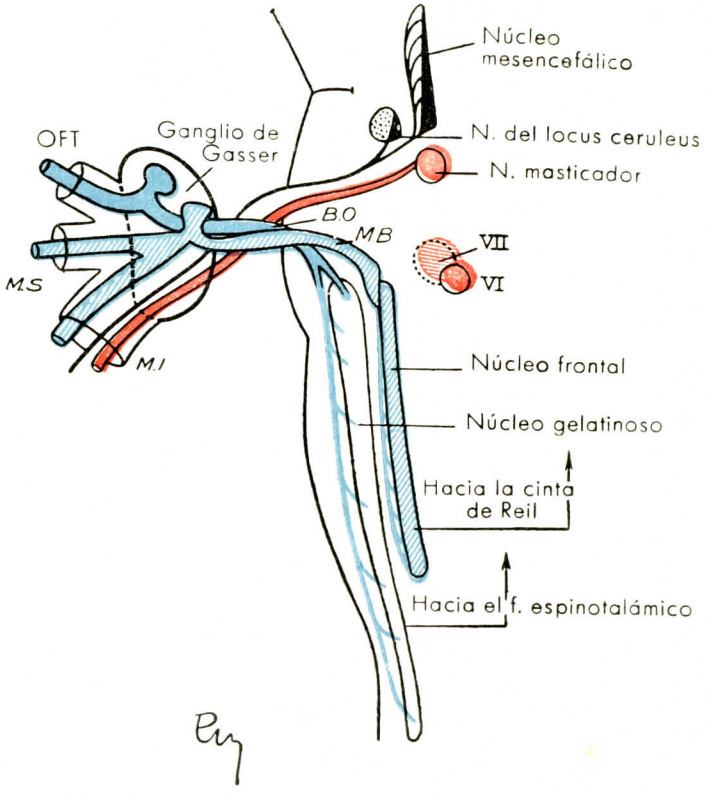

Fig. 84

Núcleos del trigémino (Lhermitte, Masquin y Trelles, inspirado de Manuel Balado).

OFT, rama oftálmica. — M.S., maxilar superior. — M.I., maxilar inferior. Estos dos últimos constituyen la rama máxilomandibular. — *En negro* el ramo mesencefálico. — *En rojo*, el nervio masticador.

2.° La *rama oftálmica*. — Esta, independiente del sistema máximomandibular, está constituída por el nervio oftálmico. Termina en el núcleo gelatinoso y en la protuberancia forma la raíz descendente del trigémino, que desciende hasta el cuarto segmento cervical. Sus conexiones centrales se establecen por fuera de la cinta de Reil, por el *fascículo espinotalámico*.

3.° El *sistema máximomandibular*. — Comprende la unión de los filetes sensitivos, de los nervios maxilar y maxilar inferior. En la protuberancia se sitúa por detrás y por dentro de la raíz descendente y constituye la *raíz frontal*. Esta ter-

mina en una columna celular, cuya constitución recuerda la del radio de Burdach. Las relaciones centrales de esta columna pasan por la cinta de Reil media.

4.° Existiría, por último, una tercera porción sensitiva, la *raíz mesencefálica del trigémino*, que estaría destinada a la sensibilidad *muscular de los músculos masticadores* (HERRICK). Esta porción está contenida en el nervio maxilar inferior. Su núcleo de terminación sería el *núcleo masticador accesorio* que, según WINCKLER, sería un núcleo vegetativo (véase fig. 84).

B. — TRAYECTO PERIFÉRICO

1.° Origen aparente. — El trigémino nace en el lado externo de la cara ventral de la protuberancia, en el momento en que ésta se confunde con los pedúnculos cerebelosos medios.

Este origen se hace por dos raíces: una, voluminosa, es *sensitiva;* la otra, pequeña, es *motora*. Esta última, el *nervio masticador de los fisiólogos*, está situada por delante y por dentro de la raíz sensitiva.

2.° Trayecto de las raíces. — De la cara ventral de la protuberancia, las dos raíces se dirigen hacia delante y arriba para doblar el borde superior de la parte interna de la pirámide petrosa.

La raíz gruesa, inmediatamente después de haber cruzado el borde superior del peñasco, se esparce en abanico aplanado de arriba abajo, se vuelve plexiforme y toma el nombre de *plexo triangular*. Este plexo triangular se hincha y forma un voluminoso ganglio, el *ganglio de Gasser*, el cual, como veremos ahora mismo, se halla en la cara anterior del peñasco. Este ganglio tiene la forma de semiluna, o, mejor, de una judía aplanada cuyo hilio estuviese vuelto hacia arriba y atrás y cuyo borde convexo mirara abajo y adelante (fig. 85). Por su borde convexo emite tres ramos terminales que son, de dentro a fuera: el nervio oftálmico, el nervio maxilar superior y el nervio maxilar inferior.

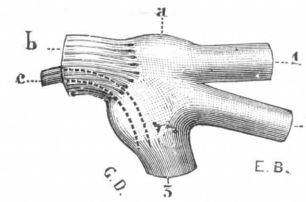

FIG. 85

Esquema del ganglio de Gasser del lado derecho, con sus raíces y sus tres ramas terminales.

a, ganglio de Gasser. — *b*, su raíz sensitiva. — *c*, raíz motora del trigémino.

1, oftálmico. — 2, maxilar superior. — 3, maxilar inferior.

La raíz pequeña o motora, situada primero por dentro de la raíz sensitiva, pasa por debajo de ella, cortando su dirección oblicuamente adelante y afuera. Aparece en el borde externo del plexo triangular, luego penetra bajo el ángulo externo del ganglio de Gasser, en el espesor de la hoja dural inferior del cávum. Llega por fin al origen de la rama externa del ganglio de Gasser, el nervio maxilar inferior, y se fusiona con esta última rama nerviosa.

3.° Relaciones de las raíces del trigémino y del ganglio de Gasser. — Estudiaremos las relaciones de las raíces del trigémino: *a)* en el compartimiento posterior de la base del cráneo; *b)* en el borde superior del peñasco; *c)* en la vertiente anterior del peñasco.

a) *En el compartimiento posterior de la base del cráneo.* — Las dos raíces reunidas, como hemos indicado, corresponden: *por delante*, a la cara endocraneal posterior del peñasco, tapizada por la duramadre; *por dentro*, al seno petroso inferior que desciende a la cisura petrobasilar y al nervio motor ocular externo. Por fuera se encuentran el facial, el intermediario de Wrisberg y el auditivo; estos nervios están en un plano inferior: son, por otra parte, oblicuos hacia arriba y afuera y se separan cada vez más del trigémino.

A. Latarjet y Wertheimer han llamado la atención sobre una eminencia ósea constante, encima del conducto auditivo interno, la *eminancia supraauditiva*, que puede servir de punto de referencia en el descubrimiento quirúrgico del trigémino.

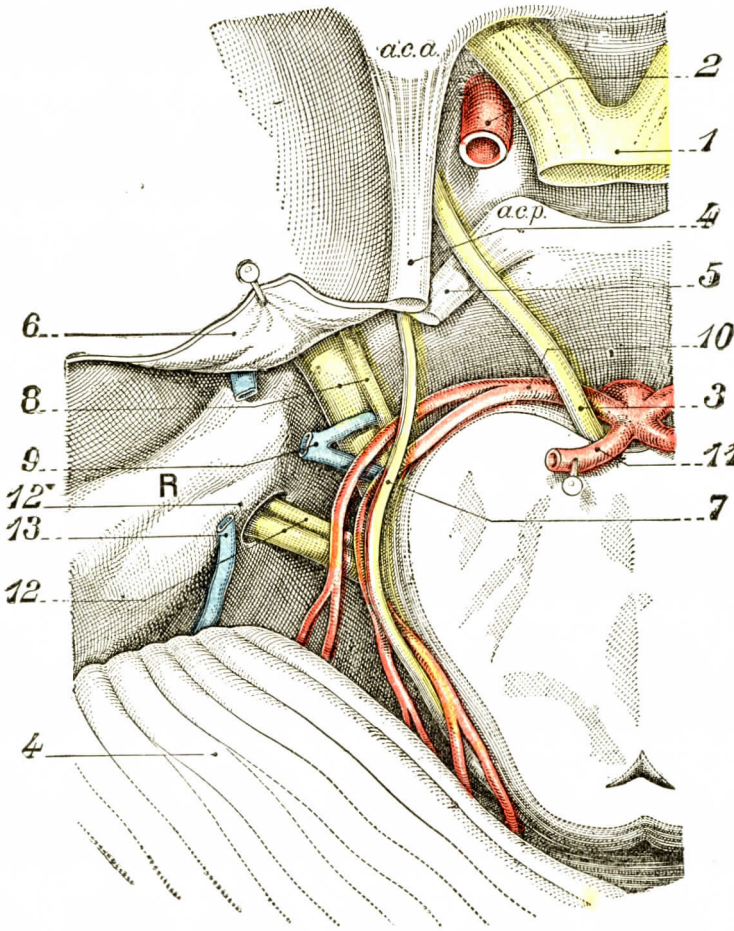

Fig. 86

Modo de inserción de la tienda del cerebelo sobre las apófisis clinoides. El ángulo ponto-cerebeloso después de ablación de las meninges blandas. Relaciones de las raíces del trigémino.

R, peñasco. — *a.c.a.*, apófisis clinoides anterior. — *a.c.p.*, apófisis clinoides posterior.

1, quiasma óptico. — 2, arteria carótida interna. — 3, motor ocular común. — 4, inserción anterior de la tienda del cerebelo. — 5, inserción posterior. — 6, duramadre cortada y reclinada. — 7, nervio patético. — 8, las dos raíces del trigémino. — 9, vena protuberancial seccionada. — 10, arteria cerebelosa anterior. — 11, arteria cerebelosa posterior. — 12, nervio auditivo y nervio facial que se introducen en el conducto auditivo interno. — 12', cresta supraauditiva. — 13, vena cerebelosa. — 14, cerebelo.

Las raíces están cubiertas en parte por la protuberancia y el hemisferio cerebeloso. Tienen encima más adelante el borde interno de la tienda del cerebelo y son seguidas por el nervio patético.

b) *En el borde superior del peñasco.* — En el punto en que las dos raíces del trigémino cruzan el borde superior del peñasco, el hueso ofrece una depre-

sión de un centímetro de anchura aproximadamente, la *incisura del nervio trigémino de Grüber*. Esta escotadura, tapizada por la duramadre, se transforma en un agujero oval (de eje mayor oblicuo de atrás a delante y de fuera a dentro) por el paso de la circunferencia mayor de la tienda del cerebelo. Esta, en efecto, que contiene en su espesor el seno petroso superior, se inserta a lo largo del borde superior del peñasco; pero, en la escotadura, pasa en forma de puente por encima. El seno petroso superior pasa, pues, con la circunferencia mayor por encima del trigémino.

A. Latarjet y Wertheimer han medido la distancia que separa el borde externo de la raíz sensitiva, en la región petrosa, de algunos puntos de referencia óseos. La distancia madia entre el punto supraindicado y la pared craneal, siguiendo una línea transversalmente dirigida, es de 48,5 milímetros por término medio. La distancia media entre el mismo punto y el orificio externo del conducto auditivo externo es de 52 milímetros.

c) *En la vertiente anterior del peñasco.* — El plexo triangular y el ganglio de Gasser descansan en una depresión ósea de la pared anterior del peñasco. Están comprendidos en un compartimiento fibroso formado por un desdoblamiento dural, el *cávum de Meckel*.

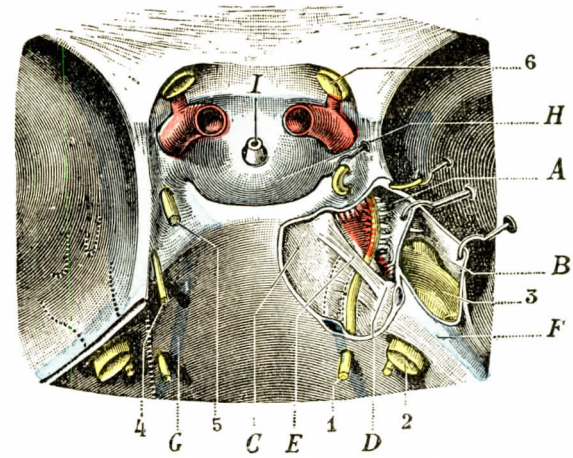

Fig. 87

Relaciones del trigémino y el ganglio de Gasser con el vértice del peñasco y el seno cavernoso.

(La duramadre que cubre el vértice del peñasco y la lámina cuadrilátera han sido quitadas del lado derecho: de este modo se ha abierto el seno cavernoso y se ha puesto al descubierto el ganglio de Gasser.)

A, seno cavernoso. — B, hueco de Meckel o del ganglio de Gasser. — C, lámina cuadrilátera. — D, vértice del peñasco. — E, ligamento esfenopetroso. — F, seno petroso superior. — G, seno petroso inferior. — H, seno coronario. — I, tallo del cuerpo pituitario.

1, nervio motor ocular externo. — 2, trigémino. — 3, ganglio de Gasser. — 4, patético. — 5, motor ocular común. — 6, nervio óptico.

Hemos descrito ya el orificio posterior del cávum al estudiar el paso del nervio por encima del borde superior del peñasco. La pared inferior la forma una hojuela delgada, que se levanta por dentro para aplicarse a la cara externa del seno cavernoso. Su cara superior es gruesa y reforzada por fibras emanadas de la cara superior de la tienda del cerebelo. Por delante, el cávum ofrece tres prolongaciones que acompañan a las tres ramas terminales del trigémino hasta los orificios óseos por los que salen los nervios del cráneo.

El ganglio de Gasser no adhiere al suelo de su compartimiento; por el contrario, está íntimamente unido al techo. Sus ángulos están fuertemente fijos por tractos fibrosos que constituyen, según Princeteau, verdaderos ligamentos laterales.

Además del lecho óseo descrito antes, sobre el que descansa el ganglio, Princeteau ha descrito un tubérculo, denominado tubérculo *retrogasseriano*, que indica como punto de referencia quirúrgica importante. Este tubérculo, por desgracia, es pequeño y difícil de apreciar con el dedo; no es constante.

Por mediación de la pared anterior del peñasco, el ganglio de Gasser se relaciona con la arteria carótida interna. Se pone en relación por su parte anterior y externa con los nervios petrosos mayores y menores, superficiales y profundos. Por dentro el ganglio de Gasser se relaciona con la cara externa del seno caver-

noso: con la arteria carótida interna y el nervio motor ocular externo, que están en el seno, con el nervio motor ocular común y el patético, que se alojan en su pared externa (fig. 87). Por fuera el ganglio de Gasser se relaciona con la arteria meníngea media, que en su emergencia del agujero redondo menor está situada a 3 milímetros por delante de la parte externa del ganglio. Está cubierto por la cara inferior del lóbulo esfenotemporal. Es regado por ramos de la arteria meníngea menor.



FIG. 88

El trigémino y su ganglio (lado derecho) vistos en su sitio.

1, trigémino, con: 1', su raíz gruesa; 1'', su raíz delgada. — 2, ganglio de Gasser. — 3, nervio oftálmico. — 4, nervio maxilar superior. — 5, nervio maxilar inferior.

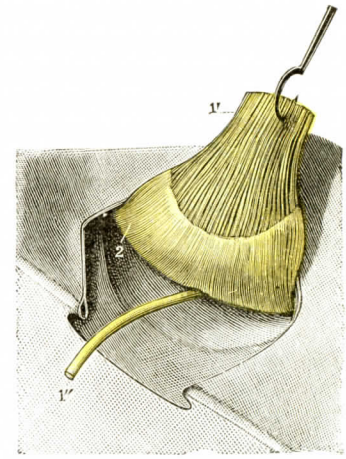

FIG. 89

Los mismos, separados hacia delante y hacia fuera con erinas.

1', raíz gruesa del trigémino. — 1'', raíz pequeña. — 2, ganglio de Gasser.

4.° Anastomosis. — El ganglio de Gasser recibe por su lado interno uno o varios filetes del simpático, rara vez visibles a simple vista, que vienen del plexo pericarotídeo.

RESUMEN DEL NERVIO TRIGÉMINO

a) *Ramas colaterales* . . . . . Algunos filetes para la duramadre.

b) *Ramas terminales* . . . . . 1.° NERVIO OFTÁLMICO.
2.° NERVIO MAXILAR SUPERIOR.
3.° NERVIO MAXILAR INFERIOR *(al cual se junta la raíz motriz)*.

C. — RAMAS TERMINALES DEL TRIGÉMINO

Por su borde convexo el ganglio de Gasser emite tres ramas voluminosas que divergen a modo de una pata de palmípedo. De dentro a fuera son:

1.° El *nervio oftálmico.*
2.° El *nervio maxilar superior.*
3.° El *nervio maxilar inferior.*

Este último nervio, como hemos indicado antes, comprende, pues, las fibras sensitivas y la totalidad de las motoras de la pequeña raíz motora o nervio masticador.

A cada una de estas tres ramas y en un punto más o menos lejano de su origen, pero siempre fuera de la cavidad craneal, va anexo un pequeño ganglio simpático: para el nervio oftálmico, el *ganglio oftálmico;* para el nervio maxilar superior, el *ganglio esfenopalatino* o *ganglio de Meckel;* para el nervio maxilar inferior, el *ganglio ótico* o *ganglio de Arnold.* Describiremos cada uno de estos ganglios a continuación del nervio al cual corresponde por su situación y relaciones anatómicas.

El nervio oftálmico es exclusivamente sensitivo.

I. — *Primera rama:* Nervio oftálmico y ganglio oftálmico

1.° Origen. Trayecto. Terminación. — Se desprende de la parte interna del ganglio de Gasser, al que parece continuar. En efecto, tiene el aspecto plexiforme del cávum envainado por la prolongación interna.

Al salir del ganglio, se dirige oblicuamente arriba, adelante y adentro, penetra en el espesor de la pared externa del seno cavernoso y llega a la hendidura esfenoidal que le permite el paso a la órbita. Pero un poco antes de llegar a esta hendidura, se divide en tres ramas: una rama interna o nervio nasal, una rama media o nervio frontal, una rama externa o nervio lagrimal.

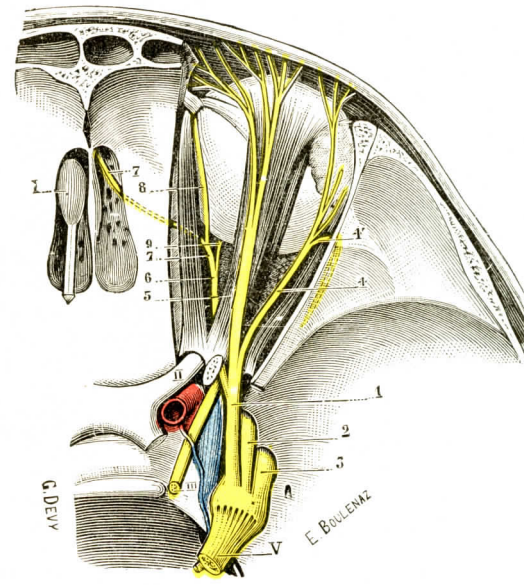

Fig. 90

Rama oftálmica del trigémino.

I, nervio olfatorio.—II, nervio óptico.—III, motor ocular común. — V, trigémino, con sus dos raíces.

1, oftálmico. — 2, maxilar superior. — 3, maxilar inferior. — 4, nervio lagrimal, con 4', su anastomosis con el ramo orbitario del maxilar superior. — 5, nervio frontal y sus ramas. — 6, nervio nasal, con sus dos ramas. — 7, nasal interno, y 8, nasal externo. — 9, un nervio ciliar.

2.° Relaciones. — En el espesor de la pared externa del seno cavernoso, de la cual ocupa sucesivamente la parte inferior, media y superior, está situado por debajo del patético, por fuera de lo carótida y del motor ocular externo. Considerado más especialmente en sus relaciones con el patético, el oftálmico está separado al principio de este nervio por un espacio de tres o cuatro milímetros. Luego se aproxima gradualmente a él. Los dos, casi juntos, cruzan entonces en ángulo agudo el nervio motor ocular común y van a colocarse por encima de él.

3.° Ramas colaterales. Anastomosis. — *a) Ramos meníngeos.* — El más importante de estos ramos es el *nervio recurrente de Arnold* o nervio de la tienda del cerebelo. Se desprende un poco por delante del ganglio de Gasser, se dirige hacia atrás y penetra en el espesor de la tienda del cerebelo, a la altura de la prolongación de la circunferencia menor; se esparce en filetes tenues que llegan a la parte posterior de la hoz del cerebro.

b) El nervio oftálmico recibe anastomosis simpáticas del plexo cavernoso No se anastomiza con los demás nervios del ojo.

4.° Ramas terminales. — Comprende: 1.°, una rama interna, el *nervio nasal;* 2.°, una rama media, el *nervio frontal;* 3.°, una rama externa, el *nervio lagrimal.*

A. Nervio nasal. — En su corto trayecto, comprendido en la pared externa del seno cavernoso, el nervio nasal está situado debajo de las otras dos ramas del

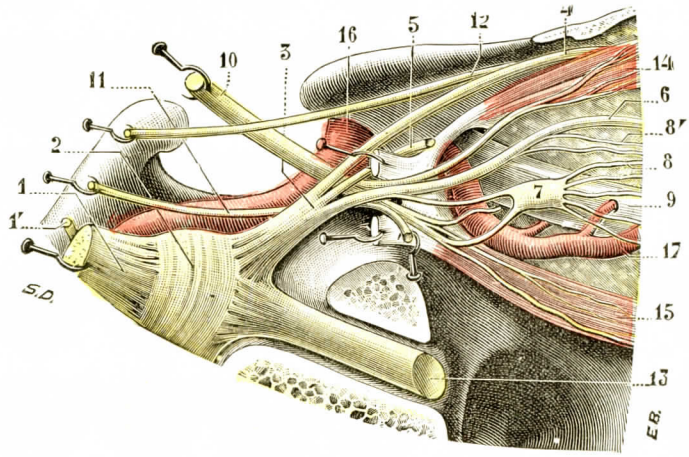

Fig. 91

El ganglio oftálmico derecho visto en situación por su cara externa, y el nervio del ojo a su entrada en la órbita (T. y J.).

1, trigémino, con 1', su raíz motora. — 2, ganglio de Gasser. — 3, oftálmico; 4, frontal; 5, lagrimal; 6, nasal. — 7, ganglio oftálmico, con su raíz larga (sensitiva) procedente del nasal y su raíz corta (motora) procedente del ramo que el motor ocular común envía al oblicuo menor. — 8, nervios ciliares procedentes del ganglio. — 8', nervios ciliares largos procedentes directamente del nasal. — 9, nervio óptico. — 10, motor ocular común. — 11, motor ocular externo. — 12, patético. — 13, nervio maxilar inferior. — 14, recto superior con su nervio. — 15, recto inferior con su nervio. — 16, arteria carótida interna. — 17, arteria oftálmica.

oftálmico; se desliza entre las dos ramas de bifurcación del nervio motor ocular común. Atraviesa la hendidura esfenoidal pasando por debajo del anillo de Zinn: las dos ramas del motor ocular común están por fuera de él, una por encima, la otra por debajo.

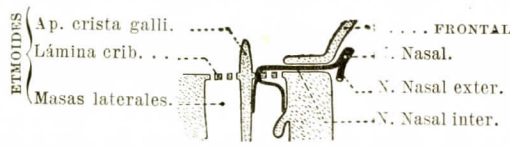

Fig. 92

El nasal interno (Pitres y Testut).

En la *órbita* el nervio nasal se dirige al principio oblicuamente a delante y adentro, cruzando la cara superior del nervio óptico. En este trayecto está cubierto por el músculo recto superior; la rama superior del motor ocular común lo cruza. Desprendido del músculo recto superior en su borde interno, el nervio nasal se dirige hacia delante entre el oblicuo mayor y el recto interno y termina bifurcándose en el agujero orbitario interno anterior. Sus dos ramas de división son el nervio nasal externo y el nervio nasal interno.

a) El *nervio nasal externo,* continuando el trayecto del nervio nasal, sigue el borde inferior del músculo oblicuo mayor. Llegado a 7 u 8 milímetros del reborde orbitario, se resuelve en varios ramos, que se distribuyen: 1.°, en las vías lagri-

males, carúncula lagrimal, conductos lagrimales, saco lagrimal, conducto nasal; 2.°, en la parte interna del párpado superior y del párpado inferior, en la región interciliar; 3.°, en la piel de la parte superior del dorso de la nariz, desde su raíz hasta el borde inferior de los huesos propios del dorso de la nariz.

b) El *nervio nasal interno* o *filete etmoidal* nace a la altura del conducto orbitario interno anterior. Flexionándose hacia dentro, penetra en este conducto, que recorre en toda su extensión. Desemboca así en la cavidad craneal, sobre la lámina cribosa del etmoides (fig. 92). De aquí desciende a la fosa nasal correspon-

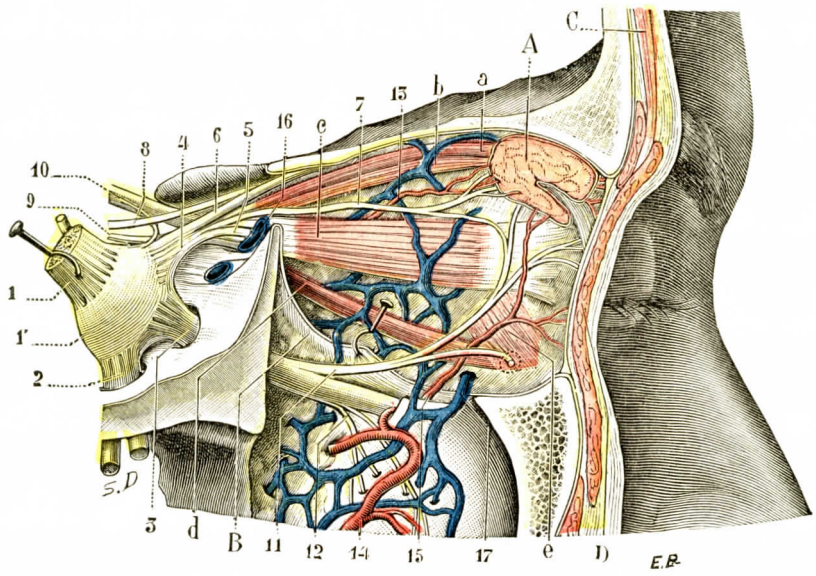

FIG. 93

Región orbitaria, primer plano (la pared externa de la órbita ha sido quitada) (T.-J.).

A, glándula lagrimal. — B, periostio orbitario, erinado. — C, sección de la piel de la frente, con el *músculo* frontal y el superciliar. — D, sección de los párpados con el músculo orbicular.

a, elevador del párpado superior.—*b*, recto superior.—*c*, recto externo.—*d*, recto inferior.—*e*, oblicuo menor.

1, trigémino, con 1', ganglio de Gasser. — 2, nervio maxilar inferior penetrando en el agujero oval. — 3, nervio maxilar superior penetrando en el agujero redondo mayor. — 4, nervio oftálmico, con: 5, nervio nasal; 6, nervio frontal, y 7, nervio lagrimal. — 8, patético. — 9, motor ocular externo. — 10, motor ocular común. — 11, ramo orbitario del maxilar superior. — 12, nervios dentarios posteriores. — 13, arteria lagrimal. — 14, arteria maxilar interna. — 15, rama suborbitaria, enviando un ramito a la parte ánteroexterna de la órbita. — 16, vena oftálmica. — 17, anastomosis a través de la hendidura esfenomaxilar, entre las venas de la órbita y las de la fosa cigomática.

diente por el agujero etmoidal, situado en la parte anterior de la lámina cribosa y separado de la apófisis crista galli por la hendidura etmoidal. En este trayecto el nervio nasal está comprendido en un desdoblamiento de la duramadre, unas veces pasa por debajo de la parte anterior del bulbo olfativo, otras pasa algo por delante. El nervio aparece en las fosas nasales junto a la parte anterior del tabique. Se divide entonces en dos ramas: una interna que se distribuye en la parte anterior del tabique, la otra externa que se ramifica en la parte anterior de la pared externa de las fosas nasales y en los tegumentos del lóbulo de la nariz.

c) *Ramas colaterales.* — En el curso de su trayecto el nervio nasal suministra algunas ramas colaterales. Estas ramas son las siguientes: 1.°, la raíz larga o sensitiva del ganglio oftálmico (véase más adelante); 2.°, los nervios ciliares

largos, que en número variable, dos, tres o cuatro, se reúnen con los nervios ciliares cortos, nacidos del ganglio oftálmico, y participan de su distribución; 3.°, un filete esfenoetmoidal, descrito por LUSCHKA, que penetra en el agujero orbitario interno posterior y termina en la mucosa del seno esfenoidal y de las células etmoidales posteriores.

B. NERVIO FRONTAL. — El nervio frontal está comprendido en su origen en la pared externa del seno cavernoso, donde se encuentra situado entre el patético por encima y el lagrimal por debajo. Se introduce en la órbita por la parte amplia de la hendidura esfenoidal, pero por fuera del anillo de Zinn. Una vez llegado a la órbita, camina de atrás a delante, a lo largo de la pared superior de esta cavidad, descansando sobre el músculo elevador del párpado superior, y luego se bifurca algo por detrás del reborde orbitario en dos ramos, que son el frontal externo y el frontal interno.

a) El *nervio frontal externo* o *nervio supraorbitario* atraviesa el agujero supraorbitario (algunas veces simple escotadura) y termina entonces por tres órdenes de ramas: ramas ascendentes o frontales, que caminan por encima o por debajo del músculo frontal y se pierden en parte en el pericráneo, en parte en la piel de la región frontal; ramas descendentes o palpebrales, que terminan a la vez en la piel y en la mucosa del párpado superior; un ramo óseo, que penetra en el agujero supraorbitario, en un conducto óseo especial, se dirige oblicuamente hacia arriba por el espesor del frontal y termina en parte en el diploe, en parte en la mucosa de los senos frontales.

b) El *nervio frontal interno* sale de la órbita entre el nervio frontal externo y la polea de reflexión del músculo oblicuo mayor y se divide en tres órdenes de ramos, a saber: ramos frontales para el periostio y para la piel de la frente; ramos palpebrales para el párpado superior; ramos nasales para la piel de la región interciliar.

C. NERVIO LAGRIMAL. — Nace igualmente en el espesor de la pared externa del seno cavernoso, cerca de la hendidura esfenoidal (fig. 93). Se sitúa debajo del frontal que lo separa del nervio patético, encima de la rama de bifurcación superior del nervio motor ocular común. Penetra en la órbita por la parte externa de la hendidura esfenoidal, por fuera del anillo de Zinn. Se aplica inmediatamente junto a la pared externa de la cavidad orbitaria, siguiendo el borde superior del músculo recto externo, y a continuación se dirige hacia delante, hacia la glándula lagrimal. Al llegar a esta última, el nervio lagrimal se divide en dos ramos, a saber: un *ramo externo*, cuyos filetes terminales van a distribuirse en la glándula lagrimal, y un *ramo interno* o *palpebral*, cuyos filetes de distribución van a terminar, unos en la parte externa del párpado superior, otros en la piel de la región temporal.

Este último ramo externo del nervio lagrimal se anastomiza con el filete orbitario del nervio maxilar superior (fig. 98, 7'). Esta anastomosis tenue, en forma de arco de concavidad posterior, se encuentra ordinariamente situada en el interior del compartimiento lagrimal.

RESUMEN DEL NERVIO OFTÁLMICO

a) *Ramas colaterales* . . . . . { Anast. para el motor ocular común. » » el patético. » » el motor ocular externo. Nervio recurrente de Arnold.

b) *Ramas terminales.*
- 1.° N. NASAL
  - *Ramas colaterales.* . .
    - Raíz sensitiva del ganglio oftálmico.
    - Nervios ciliares largos.
    - Filete esfenoetmoidal.
  - *Ramas terminales.* . .
    - Nasal externo. .
      - f. palpebrales.
      - f. nasales.
      - f. interciliares.
      - f. lagrimales.
    - Nasal interno. .
      - f. interno.
      - f. externo.
- 2.° N. FRONTAL . . . . . .
  - Frontal externo .
    - f. palpebrales.
    - f. frontales.
    - f. óseos.
  - Frontal interno .
    - f. palpebrales.
    - f. frontales.
    - f. nasales.
- 3.° N. LAGRIMAL . . . . . .
  - r. lagrimales.
  - r. palpebrales.

Ganglio oftálmico

Este ganglio, anexo al nervio oftálmico, se denomina también *ganglio ciliar.*

1.° Situación. — Tiene generalmente la forma de un pequeño engrosamiento de color gris amarillento, aplanado en sentido transversal, situado en el lado externo del nervio óptico, en la unión de su cuarto posterior con sus tres cuartos anteriores. A veces es bastante grueso y bastante fácil de reconocer, otras veces es casi imposible de descubrir a simple vista. Su forma y volumen son muy variables.

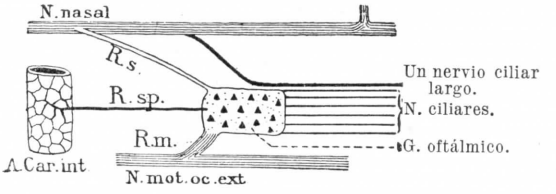

FIG. 94

El ganglio oftálmico con sus raíces y sus ramas eferentes *(esquemática)* (PITRES y TESTUT).

2.° Ramas aferentes. — Este ganglio recibe una raíz simpática, una raíz sensitiva, una raíz motora (fig. 94).

a) La *raíz simpática* toma origen en el plexo nervioso que rodea la carótida a su paso por el seno cavernoso. Entra en la órbita con el nervio nasal, pasando a través del anillo de Zinn, y va a la parte posterior del ganglio.

Está formada de fibras vasomotoras que atraviesan el ganglio sin detenerse.

b) La *raíz*, impropiamente llamada *sensitiva*, viene del nasal. Se desprende de este nervio antes o poco después de su entrada en la órbita y va a parar al ángulo posterior y superior del ganglio Se la llama también *raíz larga* o *raíz delgada* a causa de su longitud y de su tenuidad. Está constituída por fibras de origen medular (centro *cilioespinal).* Estas fibras llegan al ganglio estrellado por los primero y segundo pares dorsales, alcanzan el trigémino, sea *por anastomosis que unen el plexo cavernoso al oftálmico,* sea por la *anastomosis cérvicogasseriana.* Atraviesan el ganglio ciliar sin detenerse y van por los nervios ciliares largos al iris; son *fibras iridodilatadoras.*

c) La *raíz motora* procede del nervio del oblicuo menor (rama del nervio motor ocular común). Es muy corta y gruesa, por esto se la llama también *raíz corta* o *raíz gruesa.* A veces es tan corta que parece faltar. Termina en la parte

posterior e inferior del ganglio. Las fibras que la constituyen se detienen en él, forman sinapsis y continúan por los nervios ciliares cortos; son *iridoconstrictoras*.

3.° Ramas eferentes. — Las ramas eferentes constituyen los *nervios ciliares cortos* (los ciliares largos, en número de dos o tres, proceden del nasal).

Los nervios ciliares cortos se desprenden de la parte anterior del ganglio. Son en número variable. Desde su origen se dividen en dos grupos: un grupo superior y otro inferior, y se dirigen hacia el globo del ojo describiendo numerosas flexuosidades. Son muy finos y están completamente envueltos por el tejido celuloadiposo que rodea el nervio óptico.

En la primera parte de su trayecto, los nervios ciliares dan algunos filetes: 1.°, a la vaina externa del nervio óptico; 2.°, a la arteria oftálmica o a sus ramas. Al llegar al globo ocular, perforan la esclerótica en todo el contorno de la entrada del nervio óptico y entonces caminan, como otros tantos meridianos, entre la esclerótica y la coroides en la lámina fusca. En su trayecto dan algunas ramitas a la esclerótica y a la coroides y llegan así hasta la cara externa del músculo ciliar.

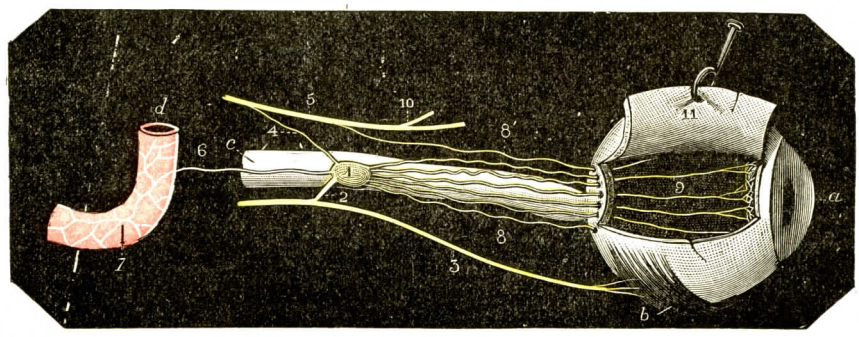

FIG. 95

Ganglio oftálmico visto por su parte externa *(esquemática)*.

a, globo del ojo del lado derecho. — *b*, músculo oblicuo menor. — *c*, nervio óptico. — *d*, arteria carótida interna.

1, ganglio oftálmico. — 2, *raíz motora*, procedente de 3, ramo que el motor ocular común envía al oblicuo menor. — 4, su *raíz sensitiva*, procedente de 5, nervio nasal. — 6, su *raíz simpática*, procedente de 7, plexo cavernoso. — 8, nervios ciliares. — 8', un nervio ciliar *(nervio ciliar largo)* procedente directamente del nasal. — 9, los nervios ciliares en su trayecto intraocular. — 10, bifurcación del tronco nasal en nasal interno y nasal externo. — 11, un segmento de la esclerótica, incidido y levantado por la erina.

En este punto forman un rico plexo, del que salen divergentes multitud de pequeños filetes terminales destinados al músculo ciliar, al iris y a la córnea.

Variaciones del nervio oftálmico y del ganglio oftálmico. — 1.° *Variaciones del nervio oftálmico y de sus ramas.* — Son muy numerosas: nos limitaremos aquí a consignar las principales, y para las anomalías menos importantes remitiremos al lector a la *Néurologie* de VALENTIN; a las *Anomalies des nerfs*, de KRAUSE y TEGELMAN, y a la memoria de SVITZER, *Von einigen nicht häufig vorkommenden Variationen der Augennerven*, Copenhague, 1845.

a. *Nervio lagrimal.* — Se han señalado casos de ausencia. Se le ha visto un volumen anormal y reemplazar en este caso una porción del supraorbitario. Se ha visto *que nacía* de dos raíces, una suplementaria procedente del patético (CRUVEILHIER, QUAIN) o del maxilar superior (DELBET); por dos raíces, una del nasal, otra del frontal, etc.

b. *Nervio frontal.* — Envía con bastante frecuencia una anastomosis al lagrimal, algunas veces otra al nasal. CRUVEILHIER ha visto que una rama del frontal atravesaba el seno frontal y daba filetes a la mucosa del mismo.

c. *Nervio nasal.* — Envía algunas veces un filete al seno frontal. FÆSEBECK ha visto que enviaba algunos filetes al músculo elevador. CRUVEILHIER señala un filete recurrente que se desprende del nasal interno sobre la lámina cribosa, vuelve a la órbita por un conducto

especial y se une al nasal externo o al frontal. En un caso de SVITZER, el nasal enviaba una anastomosis al motor ocular común o al motor ocular externo. TESTUT ha observado la ausencia del nasal, suplido por un ramo del frontal.

Variaciones del ganglio oftálmico, de sus raíces o de sus ramas eferentes. — a. *Ganglio.* — La ausencia del ganglio ha sido señalada por HALLER, SVITZER, LAUTH, CANNIEU. En uno de estos casos, CANNIEU ha visto células ganglionares diseminadas en el trayecto de la rama inferior del nervio motor ocular común.

En cambio, se encuentran a veces pequeños ganglios oftálmicos accesorios: FÆSEBECK, SVITZER, ADAMACK, REICHART, ANTONELLI, LAFFAY, ANDRÉ THOMAS. Cuando existe, el ganglio puede ocupar situaciones variables.

b. *Raíces.* — Se pueden observar: 1.°, variaciones de número, ausencia de raíces o raíces suplementarias; 2.°, anomalías de origen de las raíces.

c. *Ramas eferentes.* — El número de los filetes eferentes del ganglio oftálmico es muy variable. Este número disminuye de ordinario cuando aumenta el de los nervios ciliares largos, que proceden directamente del nasal.

II. — *Segunda rama:* NERVIO MAXILAR SUPERIOR Y GANGLIO ESFENOPALATINO O GANGLIO DE MECKEL

El nervio maxilar superior, rama media del trigémino, es también un nervio exclusivamente sensitivo.

1.° Origen. Trayecto. Terminación. — Nace del borde convexo del ganglio de Gasser, entre el oftálmico y el maxilar inferior. Desde este punto se dirige de atrás a delante y un poco de dentro a fuera, hacia el agujero, o mejor, conducto redondo mayor. Sale del cráneo por este conducto y llega a la fosa ptérigomaxilar. Inclinándose entonces hacia fuera, atraviesa oblicuamente la fosa en cuestión, dirigiéndose hacia el extremo posterior del canal suborbitario. Se introduce en éste, luego en el conducto que le sigue, y por último desemboca por el agujero suborbitario para terminar en las partes blandas de la mejilla. En la proximidad del ganglio es aplanado, acintado, plexiforme. Sólo después de su paso por el conducto redondo mayor toma la forma de un cordón más o menos cilíndrico.

2.° Relaciones. — a) *En el compartimiento medio del cráneo.* — El nervio está comprendido en una de las tres prolongaciones del cávum de Meckel. Descansa en la base de implantación del ala mayor del esfenoides. El hueso está excavado en canal más o menos profundo para recibirlo. Cuando el seno esfenoidal está muy desarrollado, se puede observar una prolongación en el espesor del ala mayor del esfenoides (SIEUR y JACOB). Por él se explicarían ciertas neuritis en el curso de las sinusitis esfenoidales. Está cubierto por la parte anterior del lóbulo esfenotemporal. Está pegado por dentro al seno cavernoso. Por fuera hay el nervio maxilar superior, el cual no tarda en separarse para dirigirse hacia fuera, al agujero oval.

b) *En la fosa ptérigomaxilar.* — El nervio maxilar superior ocupa la parte más elevada de la región. Está sumergido en el tejido adiposo semifluído que llena todo el espacio comprendido entre la apófisis pterigoides, la tuberosidad del maxilar y la lámina ascendente del palatino. En su lado ínferointerno se encuentra, como veremos más adelante, el ganglio esfenopalatino o ganglio de Meckel. La arteria maxilar interna, flexuosa, le es subyacente. Esta arteria da varias ramas en este punto: la vidiana, la palatina descendente, la ptérigopalatina, la arteria suborbitaria (véase *Angiología*, tomo II).

c) *En el suelo de la órbita.* — Para llegar al suelo de la órbita, el nervio maxilar superior pasa a través de la hendidura esfenomaxilar, en su parte media, deslizándose bajo la hoja fibrosa que obtura esta hendidura. Al principio cubierto

simplemente por el periostio, el nervio ocupa el canal suborbitario. Pronto se transforma éste en un conducto por una delgada cubierta que sólo se engruesa en el borde de la órbita. Durante todo este trayecto el nervio maxilar superior corresponde al techo del seno maxilar, del que está separado únicamente por una delgada hoja ósea, la que ordinariamente sobresale en la cavidad sinusal. Puede suceder que esta lámina ósea falte a trechos, y en este caso el nervio sólo está separado de la cavidad sinusal por la mucosa. Con el nervio maxilar superior corre la arteria suborbitaria, primero en su parte externa y luego en su parte interna.

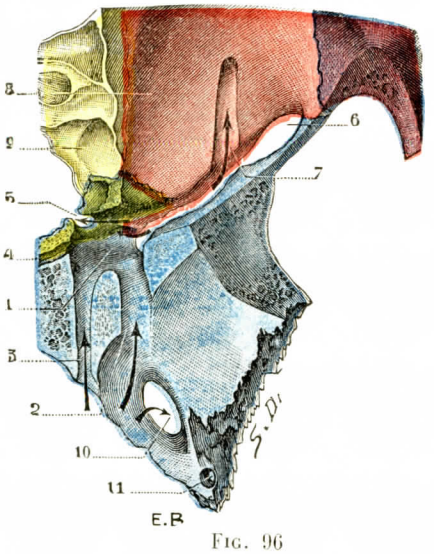

FIG. 96

La fosa ptérigomaxilar vista desde arriba después de la ablación de la porción del esfenoides que forma su bóveda.

(El esfenoides está teñido de *azul*; el maxilar superior, de *rosa*; el palatino, de *verde*; el etmoides, de *amarillo*; el malar, de *violado*.)

1, fosa ptérigomaxilar. — 2, agujero redondo mayor, o mejor, *canal redondo mayor*, cuya pared superior ha sido quitada. — 3, conducto vidiano, y 4, conducto ptérigopalatino, cuya pared superior ha sido igualmente quitada. — 5, agujero esfenopalatino. — 6, hendidura esfenomaxilar. — 7, canal suborbitario. — 8, suelo de la órbita. — 9, celdillas etmoidales. — 10, agujero oval. — 11, agujero redondo menor.

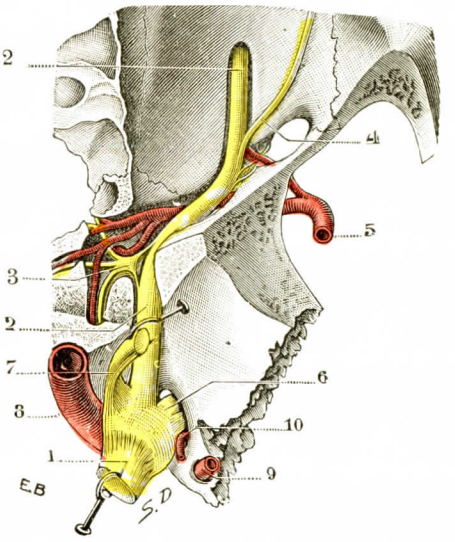

FIG. 97

Trayecto del nervio maxilar superior, desde el ganglio de Gasser hasta el conducto suborbitario.

(Para el substrátum óseo de la figura, véase la figura 96.)

1, trigémino. — 2, 2, nervio maxilar superior, con sus dos inflexiones. — 3, ganglio esfenopalatino. — 4, ramo orbitario. — 5, arteria ptérigomaxilar interna, terminándose en la fosa ptérigomaxilar.—6, nervio maxilar inferior. — 7, nervio oftálmico.—8, carótida interna. — 9, meníngea media. — 10, meníngea menor.

d) *En el agujero suborbitario.* — El nervio maxilar superior sale del agujero suborbitario en la fosa canina. Sus vainas terminales están situadas inmediatamente debajo de la piel.

3.° Modo de distribución. — En el curso de su trayecto el nervio maxilar superior suministra numerosas ramas, que dividiremos en ramas colaterales y ramas terminales.

A. RAMAS COLATERALES. — Desde el ganglio de Gasser, punto de su nacimiento, hasta el agujero suborbitario, en donde da sus ramas terminales, el nervio maxilar superior da: 1.°, el ramo meníngeo medio; 2.°, el ramo orbitario; 3.°, el nervio esfenopalatino; 4.°, los ramos dentales posteriores; 5.°, el ramo dental anterior.

a) *Ramo meníngeo medio.* — Es un filete extremadamente fino, que se desprende del nervio maxilar superior antes de su paso a través del agujero redondo

mayor y se distribuye por la duramadre de la región, acompañando a la arteria meníngea media.

b) *Ramo orbitario.* — El ramo orbitario se desprende de la cara superior del nervio maxilar superior, inmediatamente después de su salida del agujero redondo mayor, algunas veces en la misma cavidad craneal. Este nervio sigue pegado a su tronco de origen durante toda la travesía de la fosa ptérigomaxilar; se desprende a su entrada en la cavidad orbitaria. Sube entonces oblicuamente arriba y adelante en el espesor del periostio de la pared externa de la órbita. Llegado a la altura del

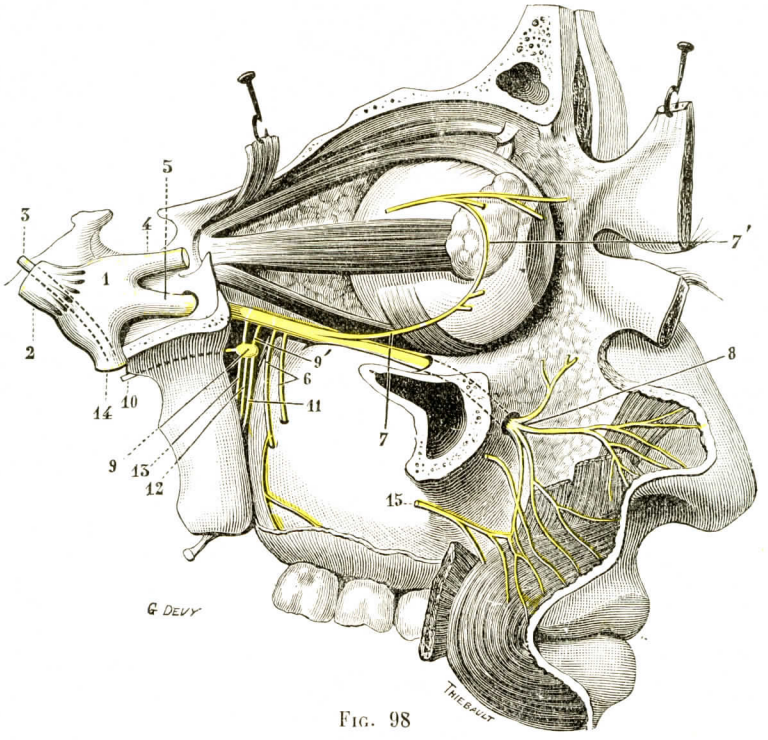

FIG. 98

Nervio maxilar superior visto de lado *(semiesquemática)*.

1, ganglio de Gasser. — 2, raíz gruesa del trigémino. — 3, su raíz pequeña. — 4, oftálmico. — 5, nervio maxilar superior. — 6, nervios dentarios posteriores. — 7, ramo orbitario anastomizándose, en 7', con el lagrimal. — 8, ramo suborbitario. — 9, ganglio esfenopalatino, con 9', sus raíces sensitivas. — 10, nervio vidiano. — 11, 12, 13, nervios palatinos anterior, medio y posterior. — 14, nervio maxilar inferior. — 15, un ramo del facial anastomizándose con los filetes suborbitarios.

borde inferior del músculo recto externo, se divide en dos ramos: *uno superior* o *lácrimopalpebral* y el otro *inferior* o *témporomalar*.

α) El *ramo lácrimopalpebral* se dirige hacia arriba y adelante en sentido de la glándula lagrimal, y a su vez se divide en dos filetes: 1.°, un filete lagrimal, que se anastomiza, como hemos visto ya, con la rama lagrimal del oftálmico y va a parar a la glándula lagrimal; 2.°, un filete palpebral, que pasa por debajo de la glándula lagrimal y se distribuye por el párpado superior.

β) El *ramo témporomalar* se dirige por fuera hacia la cara interna de la apófisis orbitaria del malar y penetra en el conducto malar. Se divide, lo mismo que este conducto, en dos ramos secundarios: 1.°, un filete malar, que sale a la cara externa del pómulo y se pierde en la piel de la región; 2.°, un filete temporal, que penetra en la fosa temporal y en ella se anastomiza con el nervio temporal profundo

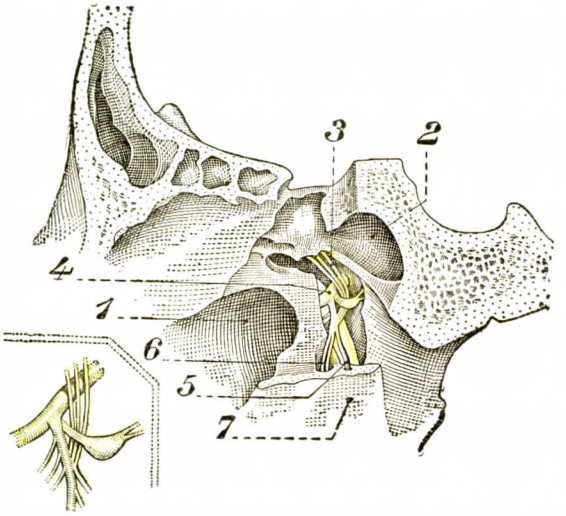

A

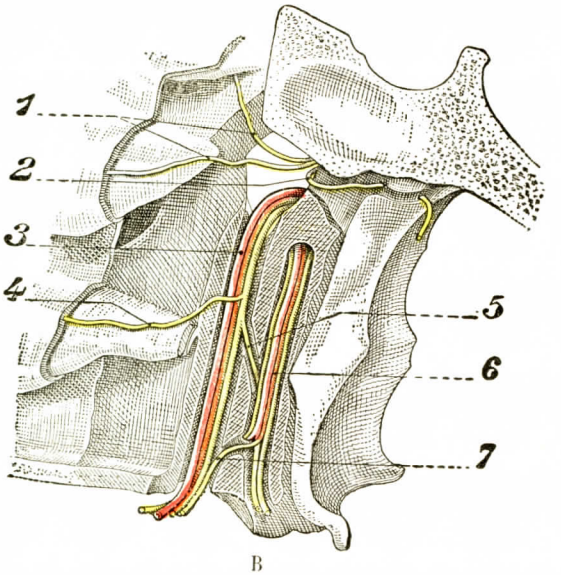

B

anterior, y después de haber perforado el músculo temporal, se distribuye por la piel de la región del mismo nombre.

c) *Nervio esfenopalatino.* — Se desprende del nervio maxilar superior en el momento en que éste penetra en la fosa ptérigomaxilar. A menudo dividido en su origen en dos o tres filetes distintos, se dirige oblicuamente abajo y algo adentro, y después de un trayecto de algunos milímetros únicamente, llega al ganglio esfenopalatino y pasa por su cara externa o por delante de él. En apariencia parece terminar en este ganglio, hasta el punto de que ciertos autores lo describen con el nombre de *raíz descendente del ganglio esfenopalatino.*

FIG. 99, A

El nervio maxilar superior en el fondo de la fosa ptérigomaxilar y sus relaciones con el ganglio esfenopalatino. La parte superior de la lámina vertical del palatino se ha resecado (HOVELACQUE).

1, seno maxilar. — 2, seno esfenoidal — 3, filetes orbitarios del nervio esfenopalatino que llegan a la hendidura esfenomaxilar.—4, nervio maxilar superior. —5, nervio palatino posterior penetrando en el conducto palatino accesorio. — 6, nervio palatino anterior, teniendo detrás el nervio palatino medio, en el conducto palatino posterior.—7, lámina vertical del palatino; se ha resecado su extremo superior para dejar ver los nervios palatinos.

(En el cuadro, el nervio esfenopalatino, sus ramas y sus relaciones con el ganglio.)

FIG. 99, B

Los nervios palatinos en sus conductos óseos. El hueso palatino es más obscuro que los huesos próximos. El conducto palatino posterior y el conducto palatino accesorio están abiertos: el agujero esfenopalatino es más grande hacia abajo a consecuencia de la abertura del conducto palatino posterior (HOVELACQUE).

1, nervios nasales superiores. — 2, nervio faríngeo. — 3, arteria palatina descendente, nervio palatino anterior y nervio palatino medio en el conducto palatino posterior (se ha quitado todo el espesor de la lámina vertical del palatino). — 4, nervio nasal inferior que va a la mucosa del cornete inferior. — 5, una anastomosis entre el nervio palatino anterior y el nervio palatino posterior que camina en un conducto *excavado en el espesor* de la lámina vertical. — 6, nervio palatino posterior, dividido muy arriba, acompañado de una arteriola en el conducto palatino accesorio *excavado en el espesor* de la lámina vertical. — 7, una de las dos ramas sensitivas del nervio palatino posterior que llega al conducto palatino posterior por un trayecto *excavado en el espesor de la lámina vertical.*

En realidad el nervio esfenopalatino sólo deja al ganglio algunas fibras suyas, fibras que merecen entonces el nombre de *raíces del ganglio esfenopalatino*. La mayoría de las fibras del nervio esfenopalatino no tienen, por el contrario, con el ganglio sino relaciones de contigüidad. Debajo de él el nervio se expansiona en varios ramos terminales que son: 1.°, los *nervios nasales superiores* o *esfenopalatinos externos de Hirschfeld;* 2.°, el *nervio nasopalatino* o *esfenopalatino interno;* 3.°, los *tres nervios palatinos anterior, medio, posterior;* 4.°, los *nervios orbitarios* (fig. 99, A y B).

α) *Nervios nasales superiores* o *esfenopalatinos externos.* — Estos nervios nasales superiores, denominados erróneamente por HIRSCHFELD nervios esfenopalatinos externos, no tienen, en efecto, territorio palatino: se distribuyen exclusivamente en las fosas nasales. En número de tres o cuatro, penetran en la parte anterior del agujero esfenopalatino por delante de la arteria, se acodan por delante y se distribuyen por la mucosa que tapiza los cornetes superior y medio.

Estos nervios pueden dar origen, desde que aparecen en las fosas nasales, a filetes que se dirigen atrás y llegan a la mucosa del orificio de la trompa caminando con la arteria ptérigopalatina en el conducto ptérigopalatino. Estos filetes constituyen el *nervio faríngeo de Bock.*

β) *Nervio nasopalatino (nervio esfenopalatino interno,* HIRSCHFELD). — Este nervio se introduce en el agujero esfenopalatino delante de la arteria esfenopalatina. Se aplica a la cara anterior del cuerpo del esfenoides y llega a la parte posterior del tabique de las fosas nasales, no lejos de su extremo superior. Recorre en diagonal el tabique, dirigiéndose hacia el orificio superior del conducto palatino anterior. Penetra en este conducto y llega así a la parte anterior de la bóveda palatina, donde se agota en filetes terminales. Se distribuye en el cuarto anterior de la bóveda palatina y en la mucosa que tapiza la región retroalveolar en los incisivos.

En su porción nasal este nervio está alojado en una pequeña canal que hay en la cara lateral del vómer. Envía a la mucosa nasal algunos filetes muy desligados.

En la parte inferior del conducto palatino anterior, que es, como se sabe, media, el nervio nasopalatino se une al del lado opuesto.

γ) *Nervios palatinos.* — Son en número de tres: anterior, medio y posterior (figuras 99, B, y 100).

El *nervio palatino anterior,* acompañado de la arteria palatina descendente, pasa por un canal abierto en la cara externa de la lámina vertical del palatino, entre la tuberosidad maxilar por delante y la parte anterior de pterigoides por detrás (figura 99, B, 3). Se encuentra pegado a este canal con los otros dos nervios palatinos. Penetra en seguida en el conducto palatino posterior, formado por la yuxtaposición de los dos canales: uno excavado en la cara interna del maxilar inferior, el otro en la cara externa de la hoja vertical del palatino. Llega así hasta la bóveda palatina, donde se divide en dos grupos de filetes terminales: 1.°, *filetes posteriores* muy delgados, que se distribuyen por la mucosa del velo del paladar y por la capa granulosa subyacente; 2.°, *filetes anteriores,* más largos y voluminosos, que se agotan en la mucosa de las encías superiores y de la bóveda palatina (fig. 100, 1).

En su trayecto a través del conducto palatino anterior, el nervio de este nombre da un ramo colateral, el *nervio nasal posterior e inferior,* que perfora de dentro a fuera la hoja vertical del palatino y va a distribuirse por la mucosa que cubre el cornete inferior.

El *nervio palatino medio* acompaña al nervio palatino anterior. Penetra como él en el conducto palatino posterior y en la cara inferior de la bóveda palatina. Se distribuye por la mucosa del velo del paladar (fig. 100, 2).

El *nervio palatino posterior* está pegado en su origen a los nervios palatino anterior y palatino medio. Luego se separa de ellos, se dirige hacia atrás y penetra en el conducto palatino accesorio. Este lo conduce algo por encima y por delante de la base del gancho de la apófisis pterigoides, donde se divide en dos ramas termi-

nales: una anterior, sensitiva, se distribuye por la mucosa de la cara superior del velo del paladar; otra posterior, motora, inerva los músculos del velo: el peristafilino interno, el ácigos de la campanilla, el palatogloso y el faringostafilino (fig. 100, 4 y 5).

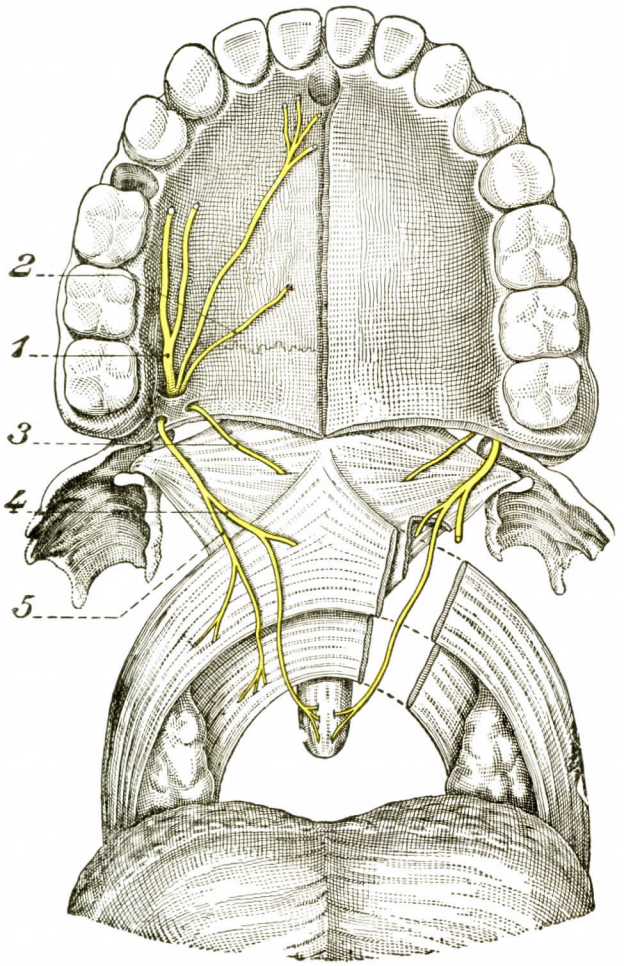

FIG. 100

Se ha quitado del lado derecho la mucosa de la bóveda palatina. Los músculos del velo del paladar están enteramente disecados. A la izquierda, el palatogloso y el faringoestafilino están seccionados; la aponeurosis del velo está escotada para dejar ver el músculo periestafilino interno (HOVELACQUE).

1, nervio palatino anterior dividido en varias ramas. — 2, nervio palatino medio. — 3, uno de los ramos sensitivos del nervio palatino posterior. — 4, tronco común para el periestafilino interno y el ácigos de la úvula. — 5, tronco común para el palatogloso y el faringoestafilino.

En realidad estas fibras motrices no provienen del nervio maxilar superior, nervio excesivamente sensitivo. Veremos inmediatamente que al nervio esfenopalatino se pegan filetes eferentes del ganglio de Meckel; ahora raíz motriz, el nervio petroso mayor superficial, nacido bien, este último recibe una del facial. Es posible, pues, que estos músculos estén en realidad inervados por el músculo facial.

d) *Nervios orbitarios.* — Los nervios orbitarios, en número de dos o tres, penetran en la parte más posterior de la hendidura esfenomaxilar y se introducen en la órbita. Se aplican a la pared interna de esta cavidad y llegan a las células etmoidales, en las que terminan pasando por el agujero etmoidal posterior, por la sutura esfenoetmoidal o por un orificio que ofrece la hoja papirácea del etmoides.

e) *Nervios dentales posteriores* (figs. 101 y 102). — En número de dos o tres, los nervios dentales posteriores se separan del nervio maxilar superior cuando éste se introduce en el canal suborbitario. Descienden a la tuberosidad del maxilar en relación con el cayado de la arteria maxilar aplicado sobre la tuberosidad y los nervios. Estos desaparecen finalmente en los canales dentarios posteriores. Llegan así a las raíces de los molares, en las cuales se dividen y se anastomizan en un plexo de mallas irregulares, del que salen cuatro órdenes de

filetes terminales: 1.°, *filetes dentarios*, que penetran en las raíces de los molares grandes y pequeños; 2.°, *filetes alveolares*, destinados al periostio de los alvéolos y a la mucosa de las encías; 3.°, *filetes mucosos*, que vienen a ramificarse en la mucosa del seno maxilar; 4.°, *filetes óseos* para el mismo maxilar. En el curso de su trayecto, en el segmento libre, estos nervios abandonan algunos filetes, destinados a la mucosa bucal y a las encías y que descienden a la tuberosidad maxilar.

f) *Nervio dental anterior.* — El nervio dental nace en el conducto suborbitario, a distancia algo variable del agujero suborbitario.

Se dirige oblicuamente abajo hacia los incisivos, siguiendo un conducto especial excavado en el espesor del maxilar y situado delante del seno maxilar. A veces falta la pared posterior de este conducto y el nervio entra entonces en contacto directo con la mucosa del seno.

El nervio dental anterior termina encima de los incisivos. Suministra algunos filetes recurrentes que van a anastomizarse con el plexo dental que acabamos de describir. Suministra en seguida: *filetes nasales* que van a la mucosa del conducto nasal;

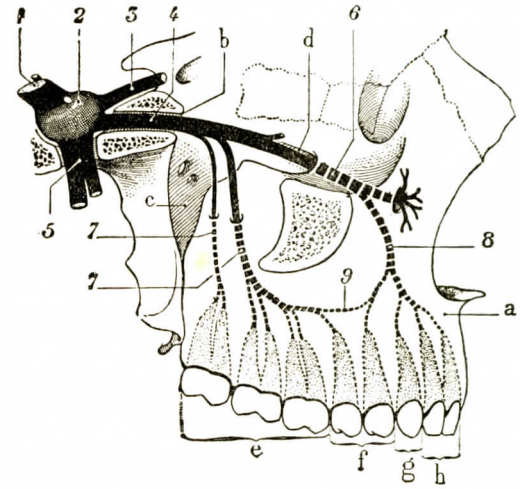

FIG. 101

Inervación de los dientes superiores *(esquemática)*.

a, maxilar superior. — *b*, agujero redondo mayor. — *c*, fosa pterigomaxilar. — *d*, canal y conducto suborbitarios. — *e*, gruesos molares. — *f*, premolares. — *g*, caninos. — *h*, incisivos.

1, trigémino, con sus dos raíces. — 2, ganglio de Gasser. — 3, nervio oftálmico. — 4, nervio maxilar superior. — 5, nervio maxilar inferior. — 6, nervio suborbitario. — 7, 7, nervios dentales posteriores. — 8, nervio dental anterior. — 9, anastomosis entre los nervios dentales posteriores y el nervio dental anterior.

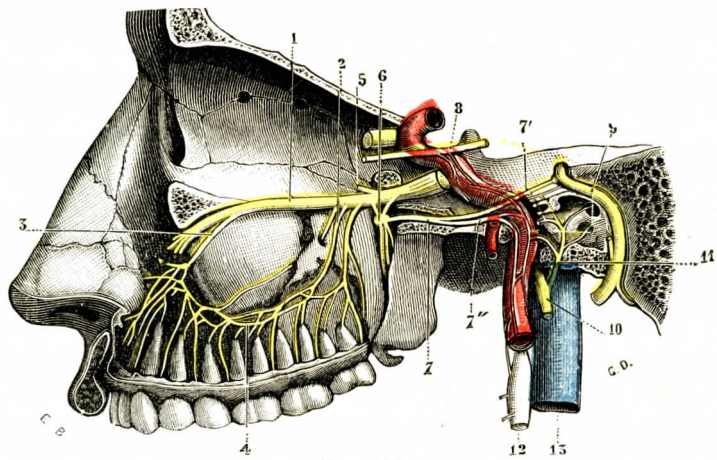

FIG. 102

Ramos dentarios del nervio maxilar superior (según HIRSCHFELD).

1, nervio maxilar superior. — 2, nervios dentales posteriores. — 3, nervio dental anterior. — 4, plexo dentario. — 5, ramo orbitario, seccionado muy cerca de su origen. — 6, ganglio esfenopalatino, pendiente del nervio maxilar superior por dos raíces sensitivas. — 7, nervio vidiano, con 7', su filete craneal, y 7'', su filete carotídeo. — 8, nervio motor ocular común y su anastomosis con el plexo carotídeo. — 9, nervio facial. — 10, nervio glosofaríngeo, con 11, ramo de Jacobson. — 12, ganglio superior del gran simpático. — 13, vena yugular interna.

filetes dentales para las raíces de los incisivos y del canino correspondiente; *filetes alveolares* para el periostio alveolar y la mucosa gingival; *filetes óseos* para la porción del maxilar que atraviesa.

B. Ramas terminales. — Al salir del agujero suborbitario y pasar a la fosa canina, el nervio maxilar superior se divide en gran número de ramos terminales, cuyo conjunto constituye el ramillete suborbitario. Comprende tres grupos de ramos: a) *filetes ascendentes* o *palpebrales*, que vienen a perderse en la piel y en la mucosa del párpado inferior; b) *filetes descendentes* o *labiales*, destinados al labio superior; c) *filetes internos* o *nasales*, que se pierden en la piel del ala de la nariz y del vestíbulo de las *fosas nasales*.

Los ramos suborbitarios del maxilar superior se anastomizan, según parece, con los filetes terminales del facial.

RESUMEN DEL NERVIO MAXILAR SUPERIOR

- a) *R. colaterales.*
  - *1 intracraneal* . . → R. meníngeo medio.
  - *4 extracraneales.*
    - R. orbitario. . . . . → lácrimopalpebral. / témporomalar.
    - R. del ganglio esfenopalatino.
    - R. dentales posteriores . . . → f. dentarios. / f. alveolares. / f. mucosos. / f. óseos.
    - R. dental anterior. . . . . → f. nasales. / f. dentarios. / f. alveolares. / f. óseos.
- b) *R. terminales* . . . . . → R. suborbitarios . . . . . → f. palpebrales. / f. labiales. / f. nasales.

Ganglio esfenopalatino

El *ganglio esfenopalatino* o *ganglio de Meckel* es un pequeño engrosamiento grisáceo o gris amarillento, situado en el lado interno del nervio maxilar superior y a nivel algo inferior, en la parte más alta del fondo de la fosa ptérigomaxilar, exactamente delante del orificio anterior del conducto vidiano. Su forma es bastante variable: ordinariamente es aplanado de arriba abajo, unas veces cuadrangular, otras triangular o conoideo de base externa. Mide generalmente tres o cuatro milímetros de diámetro, pero su volumen es muy variable.

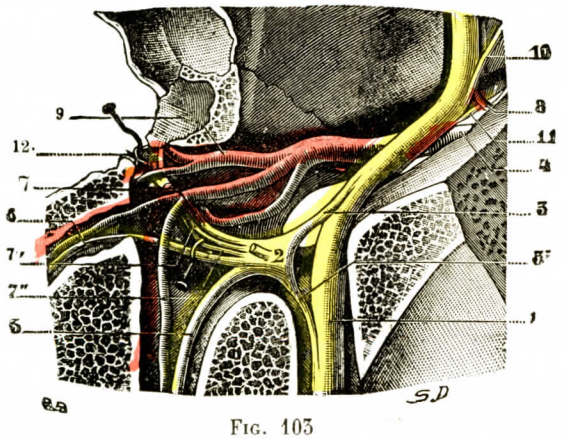

Fig. 103

El ganglio esfenopalatino visto desde arriba: ampliación de una parte de la figura 93 (T.-J.).

1, nervio maxilar superior. — 2, ganglio esfenopalatino, con 3, 3', sus dos raíces. — 4, arteria maxilar interna. — 5, nervio vidiano y arteria vidiana. — 6, nervio ptérigopalatino y arteria ptérigopalatina. — 7, nervio palatino anterior y arteria palatina descendente. — 7', nervio palatino medio. — 7'', nervio palatino posterior. — 8, arteria suborbitaria. — 9, arteria esfenopalatina, con sus dos ramas de bifurcación. — 10, ramo orbitario. — 11, nervio dentario posterior. — 12, mucosa pituitaria, separada hacia dentro por una erina.

1.° Ramas aferentes. — El ganglio de Meckel recibe: *a)* ramas externas que vienen del nervio maxilar superior; *b)* una rama posterior, el nervio vidiano.

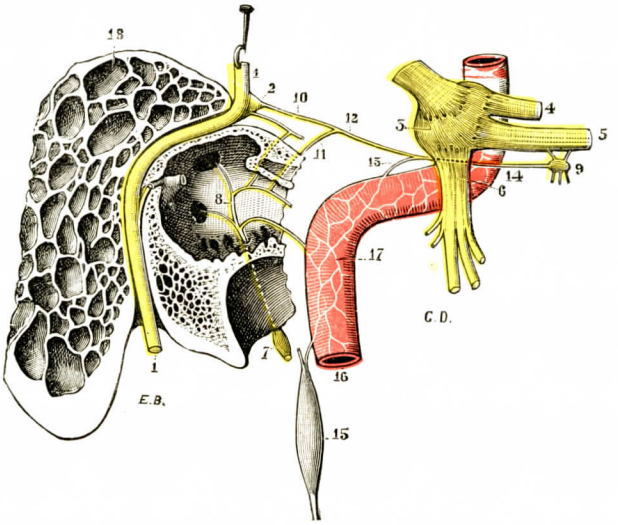

FIG. 104

Ganglio esfenopalatino con sus diferentes raíces visto por su parte externa *(semiesquemática)*.

1, nervio facial. — 2, ganglio geniculado. — 3, ganglio de Gasser, con sus tres ramas: 4, oftálmico; 5, maxilar superior, y 6, maxilar inferior. — 7, glosofaríngeo (ganglio de Andersch), con 8, el nervio de Jacobson. — 9, ganglio esfenopalatino. — 10, nervio petroso superficial mayor. — 11, nervio petroso profundo mayor. — 12, filete craneal del nervio vidiano, formado por la reunión de los dos ramos precedentes. — 13, filete carotídeo del mismo nervio. — 14, nervio vidiano. — 15, ganglio cervical superior del simpático. — 16, carótida interna. — 17, plexo carotídeo. — 18, peñasco aserrado paralelamente a la porción descendente del acueducto de Falopio.

a) *Ramas externas o fibras del nervio esfenopalatino.* — Hemos visto que el nervio esfenopalatino sólo deja al ganglio algunas fibras.

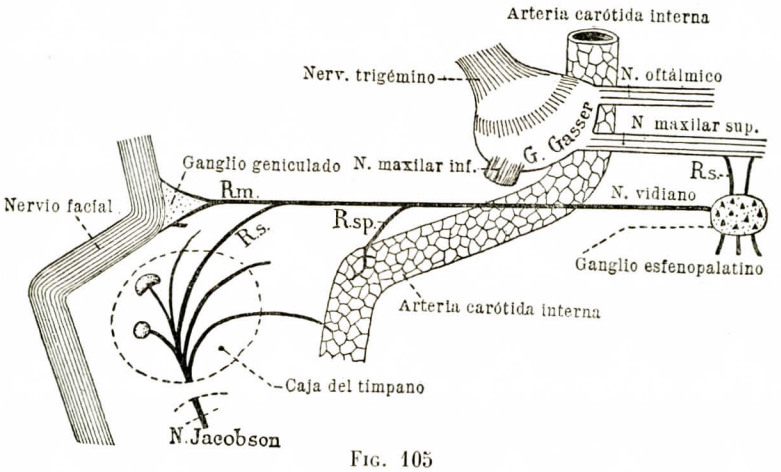

FIG. 105

El ganglio esfenopalatino con sus raíces y sus ramas eferentes *(esquema de la figura 104)*.

b) *Ramas posteriores o nervio vidiano.* — El nervio vidiano, que termina en el lado posterior del ganglio después de haber atravesado el conducto vidiano

(situado en la base de la apófisis pterigoides), es un nervio muy complejo, formado por tres ramos nerviosos: 1.°, por el *nervio petroso superficial mayor*, rama del facial; 2.°, por el *petroso profundo mayor*, rama del nervio de Jacobson, nacido a su vez del nervio glosofaríngeo; 3.°, por el *ramo carotídeo*, ramo simpático

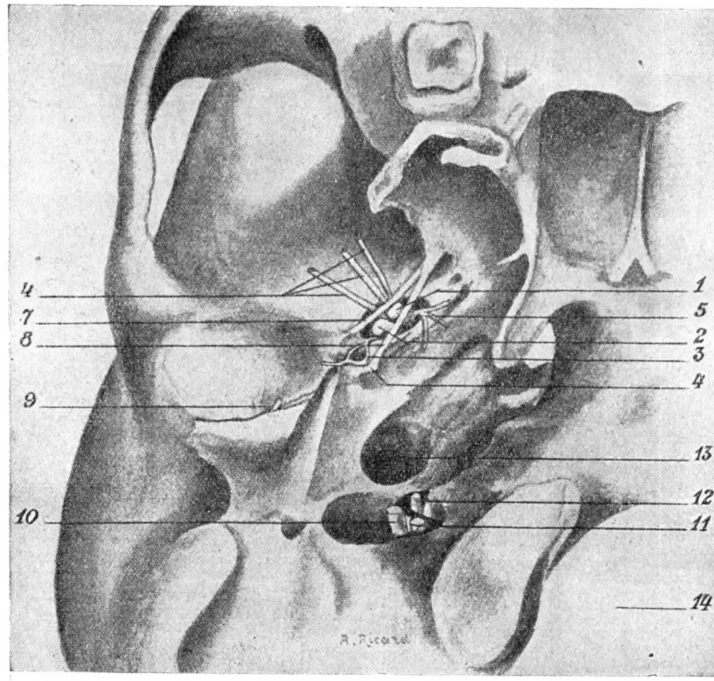

FIG. 106

Región de la base del cráneo destinada a hacer comprender las inserciones de la aponeurosis interpterigoidea. Emergencia del nervio maxilar inferior.

1, nervio lingual. — 2, nervio dental inferior. — 3, nervio auriculotemporal. — 4, nervios temporales profundos. — 5, nervio común del pterigoideo interno, del periestafilino externo y del músculo del martillo. — 6, espina del esfenoides. — 7, ligamento innominado de Hyrtl. — 8, ligamento de Civinini. — 9, cuerda del tímpano. — 10, nervio neumogástrico. — 11, nervio espinal. — 12, nervio glosofaríngeo. — 13, conducto carotídeo. — 14, agujero occipital.

emanado del plexo carotídeo en el momento en que la arteria sale del conducto carotídeo (fig. 104).

2.° Ramas eferentes. — El ganglio esfenopalatino no posee ramas eferentes propiamente dichas. Se limita a enviar cierto número de filetes a los nervios que hemos descrito como ramos terminales del nervio esfenopalatino.

III. — NERVIO MAXILAR INFERIOR Y GANGLIO ÓPTICO O GANGLIO DE ARNOLD

A. — NERVIO MAXILAR INFERIOR

El nervio maxilar inferior es un nervio mixto, sensitivomotor.

1.° Origen. Trayecto. Terminación. — Está constituído por dos raíces: una, sensitiva, se desprende de la parte más externa del ganglio de Gasser, inme-

diatamente por fuera del nervio maxilar superior; la otra, motriz, no es más que la pequeña raíz del trigémino o nervio masticador.

Ambas raíces se dirigen, aplicadas una junto a la otra, a fuera y algo adelante, hacia el agujero oval. Llegadas a éste se fusionan para constituir un tronco único, el *nervio maxilar inferior*. Este es muy corto. Apenas salido del cráneo, en la región interpterigoidea, se expansiona en un ramillete de ramas.

2.° Relaciones. — a) *En el compartimiento medio de la base del cráneo.* — La raíz sensitiva, voluminosa, aplanada y plexiforme, oculta la raíz motora. La

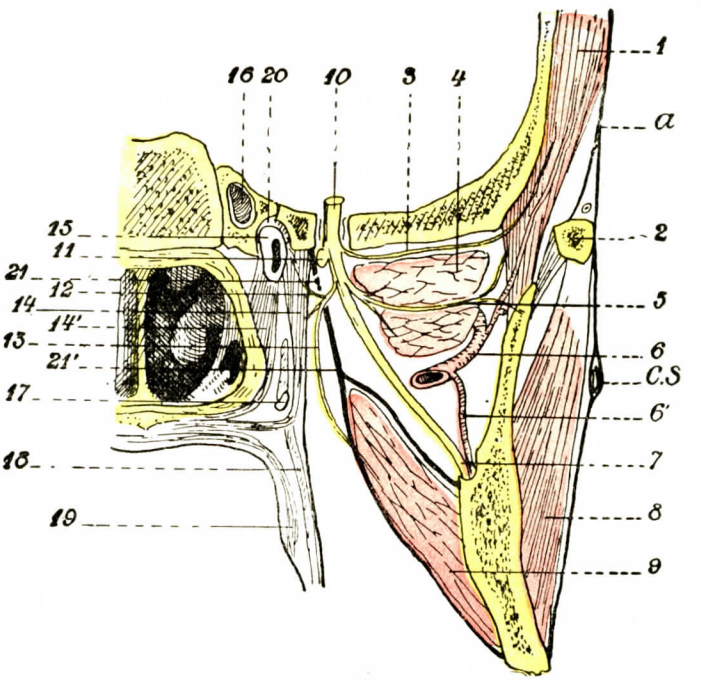

FIG. 107

Corte vérticotransversal esquemático que interesa la región ptérigomaxilar y los músculos del velo del paladar (según ROUVIÈRE).

C.S., conducto de Sténon. — *a*, aponeurosis temporal.

1, músculo temporal. — 2, aponeurosis cigomática. — 3, nervio temporal profundo medio. — 4, pterigoideo externo. — 5, nervio témporobucal. — 6, arteria maxilar interna. — 6', arteria dental inferior que penetra con 7, nervio dental inferior, en el conducto dental. — 8, masetero. — 9, pterigoideo interno. — 10, nervio maxilar inferior que pasa al agujero oval. — 11, ganglio ótico. — 12, nervio del músculo del martillo. — 13, nervio del pterigoideo interno. — 14, músculo periestafilino externo y su nervio. — 14', periestafilino interno. — 15, trompa de *Eustaquio*. — 16, carótida interna. — 17, ganglio de la aponeurosis pterigoidea. — 18, constrictor superior de la faringe. — 19, faringoestafilino. — 20, canal de la trompa. — 21, 21', aponeurosis interpterigoidea; en 21, su zona cribosa.

longitud del trayecto intracraneal es de 2 a 7 milímetros. El nervio está alojado en la prolongación anterior, del cávum de Meckel hasta el agujero oval. Aquí las hojas de la duramadre se unen al periostio.

Por medio de su vaina, el nervio maxilar inferior descansa en la cara superior de la raíz posterior del ala mayor del esfenoides. Los nervios petrosos se deslizan debajo de él, entre el hueso y la hoja posterior de su vaina. Está cubierto por la cara inferior del lóbulo témporoesfenoidal. El nervio maxilar superior, del que se separa muy rápidamente para llegar al agujero oval, está por

dentro de él. Por fuera, la arteria meníngea media emerge del agujero esfenopalatino.

b) *En el agujero oval.* — Aquí va acompañado por la arteria meníngea menor, rama de la maxilar interna, y por un plexo venoso que va del plexo cavernoso al plexo pterigoideo posterior. Hemos estudiado en Osteología esta región tan interesante del agujero oval menor (véase tomo I).

c) *En la región interpterigoidea.* — El nervio maxilar inferior se divide de ordinario en sus ramas de distribución a 4 ó 5 milímetros por debajo de la base del cráneo, algunas veces más cerca del esqueleto (figura 106). (Véase tomo I, *Las aponeurosis pterigoideas.)*

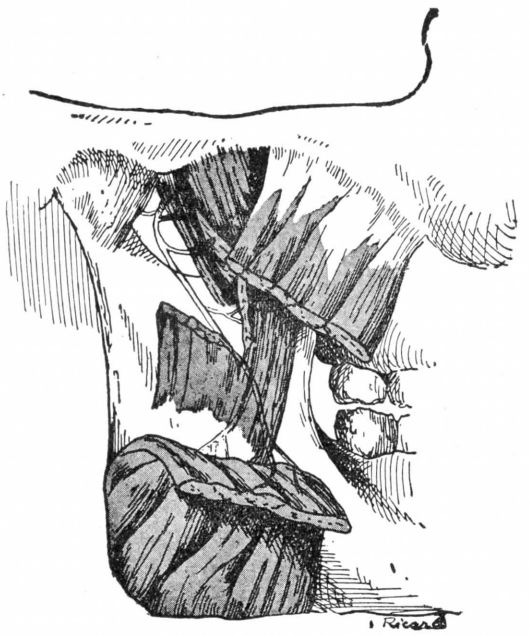

Fig. 108

El nervio maseterino dando filetes a los tres manojos del masetero (Hovelacque).

En esta pieza el nervio perfora el manojo posterior del músculo, disposición bastante frecuente.

La arteria maxilar interna se halla en un plano inferior al tronco del nervio; da: 1.°, la arteria meníngea menor (inconstante), que se reúne rápidamente al borde posterior y externo del nervio antes de penetrar en su vaina; 2.°, la arteria meníngea media, que, más posterior y más externa, sube hacia el agujero redondo menor, que dista 3 ó 4 milímetros del maxilar inferior.

3.° Modo de distribución. — Se pueden dividir las ramas del maxilar inferior en: 1.°, ramas *colaterales;* 2.°, *ramas terminales.*

A. Ramas colaterales. — Son muy diferentes por su volumen e importancia. Por su dirección estudiaremos: 1.°, un *ramo recurrente meníngeo;* 2.°, ramas externas en número de tres: el *nervio temporal profundo medio,* el *nervio témporomaseterino,* el *nervio témporobucal;* 3.°, una rama interna, el *nervio pterigoideo interno;* 4.°, una rama posterior, el *nervio auriculotemporal.*

1.° Ramo recurrente meníngeo. — Es un nervio muy pequeño que entra en el cráneo por el agujero redondo menor (por el que pasa la arteria meníngea media) y que se distribuye por la duramadre.

2.° Ramas externas. — a) *Nervio temporal profundo medio.* — El *nervio temporal profundo medio* se desprende del tronco del maxilar inferior inmediatamente por debajo del agujero oval. De aquí se dirige horizontalmente a fuera, aplicado a la cara inferior del ala mayor del esfenoides, encima del borde superior del músculo pterigoideo externo. Llega así a la cresta esfenotemporal, cresta ánteroposterior que separa la fosa cigomática de la fosa temporal. Inclinándose entonces arriba y afuera, camina algún tiempo entre la pared craneal y la cara profunda del músculo temporal y finalmente se pierde en este músculo.

Va acompañado de la arteria temporal profunda media, rama de la maxilar interna. Se divide en dos ramas terminales: una hacia la parte anterior del músculo, la otra hacia atrás. Se anastomizan por una parte entre sí, por otra parte la anterior con la témporobucal, la posterior con la témporomasetérica. Los ramos musculares perforan al músculo de lo profundo hacia la superficie y suben bajo la aponeurosis hasta la proximidad del borde superior del músculo.

b) *Nervio témporomasetérico* (fig. 108). — Se desprende del maxilar inferior a la misma altura que el nervio precedente. Dirigiéndose a fuera y algo hacia atrás, camina entre la pared superior de la fosa cigomática y el borde superior del músculo pterigoideo externo. Llegado a la fosa temporal, fuera de la cresta esfenotemporal, se divide en dos ramas: el *nervio temporal profundo posterior* y el *nervio masetérico*.

α) El temporal profundo posterior dobla la cresta temporal exactamente por delante de la articulación témporomaxilar, se introduce entre la cara profunda del músculo temporal y el hueso y se distribuye en la parte posterior del músculo. Un filete anterior se anastomiza con uno de los ramos terminales del nervio temporal profundo medio.

β) El nervio masetero, después de haber suministrado algunos filetes a la articulación témporomaxilar, penetra en la escotadura sigmoidea del maxilar inferior al mismo tiempo que la arteria masetérica y llega a la cara profunda del masetero, por el que se distribuye.

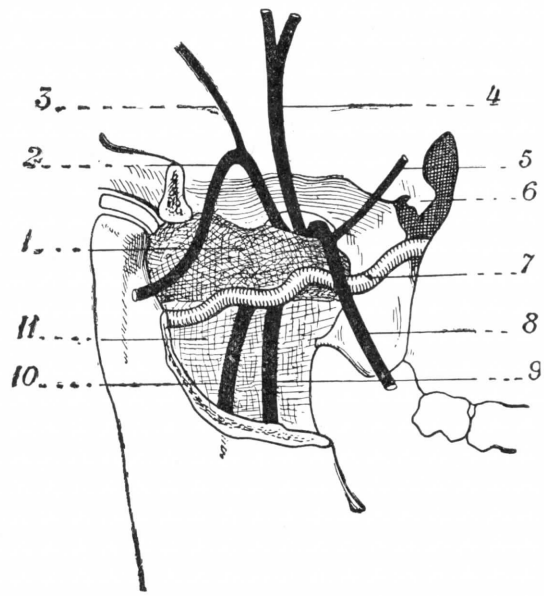

FIG. 109

Aponeurosis ptérigotémporomaxilar vista por su cara ánteroexterna (HOVELACQUE).

1, aponeurosis ptérigotémporomaxilar; la parte libre de su borde superior limita por abajo el porus crotafíticobuccinatorio; esta parte libre, algunas veces reforzada, es el ligamento innominado de Hyrtl. — 2, nervio masetérico. — 3, nervio temporal profundo posterior. — 4, nervio temporal profundo medio que emerge del porus entre el nervio témporomaseterino y el nervio témporobucal. — 5, nervio temporal profundo anterior que pasa a la altura del tubérculo esfenoidal. — 6, tubérculo esfenoidal. — 7, arteria maxilar interna que va a introducirse en la hendidura ptérigomaxilar. — 8, nervio bucal que cruza la cara superficial de la arteria maxilar interna, siendo ésta de variedad profunda. — 9, nervio lingual. — 10, nervio dental inferior. — 11, cara ánteroexterna de la aponeurosis interpterigoidea; su parte inferior no está cubierta por la aponeurosis ptérigotémporomaxilar.

c) *Nervio témporobucal o témporobuccinador.* — Este nervio nace a menudo del tronco del maxilar inferior por dos raíces cortas que se fusionan en un tronco único. Este se dirige adelante y pasa al intersticio que separa los dos manojos superior e inferior del músculo pterigoideo externo. Fuera de este músculo se divide en dos ramas: el nervio temporal profundo anterior y el nervio bucal.

α) El *nervio temporal profundo anterior*, acompañado por la arteria homónima, se dirige arriba y adelante debajo del músculo temporal y se pierde en la parte anterior de este músculo. Envía una anastomosis al temporal profundo medio.

β) El *nervio bucal* se flexiona abajo y adelante y llega a la cara externa del músculo buccinador, oculto por la bola adiposa de Bichat. Se divide en *ramos superficiales o cutáneos* que se agotan en la cara profunda de la piel de las mejillas (uno de ellos se anastomiza delante del conducto de Sténon con un ramo del

facial formando con él un arco de concavidad dirigida arriba y atrás), y *ramos profundos* o *mucosos* que perforan el músculo buccinador y se distribuyen por la mucosa bucal.

En el curso de su trayecto el nervio témporobucal da una colateral, el *nervio pterigoideo externo*. Este último nace en el momento en que el nervio penetra entre los dos manojos del músculo pterigoideo externo y se distribuye en las dos porciones musculares.

3.° Rama interna. Nervio pterigoideo interno. — Se desprende de la parte posterior del maxilar inferior algo por debajo del agujero oval. Después de su

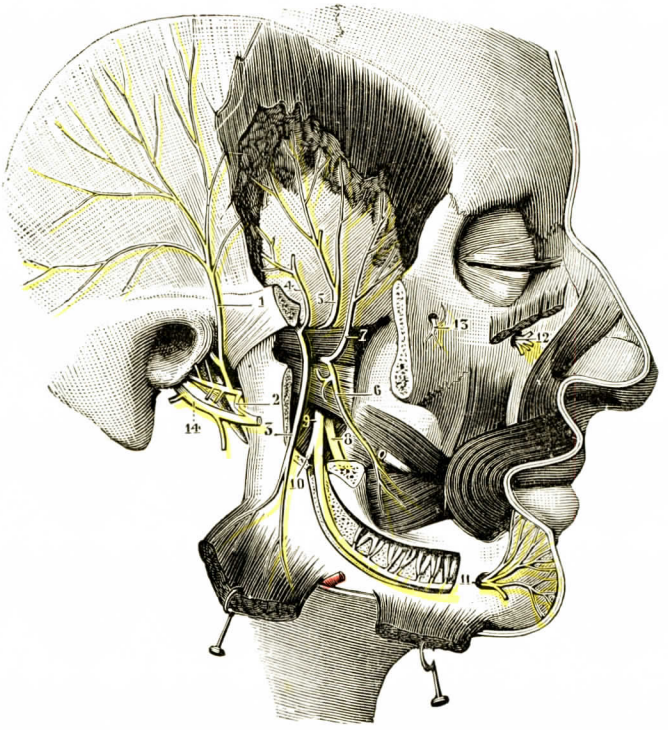

FIG. 110

Nervio maxilar inferior visto de lado.

1, nervio auriculotemporal. — 2, su anastomosis con el facial. — 3, nervio masetero, con 4', nervio temporal profundo posterior. — 5, nervio temporal profundo medio. — 6, nervio bucal, con 7, temporal profundo anterior. — 8, nervio lingual. — 9, dentario inferior, con 10, nervio milohioideo, y 11, nervio mentoniano. — 12, nervio suborbitario. — 13, ramo malar. — 14, facial.

emergencia se une al ganglio ótico y hasta lo atraviesa. Luego se dirige hacia abajo y algo afuera y termina en el músculo pterigoideo interno, en el que penetra por su cara interna.

En su trayecto, el nervio del pterigoideo externo abandona el *ramo del músculo periestafilino externo;* este ramo, bastante delgado, penetra en el músculo en la proximidad de su borde posterior.

El nervio del pterigoideo interno suministra con bastante frecuencia en la proximidad del ganglio ótico un pequeño filete al músculo pterigoideo externo.

Pero este último músculo es inervado generalmente, como hemos visto ya, por un ramo nacido del nervio témporobucal.

4.° Rama posterior. Nervio auriculotemporal. — Este nervio, bien estudiado por nuestro discípulo Du Bourguet, se desprende de la parte posterior del maxilar inferior, desde la salida de este nervio fuera del cráneo, a veces en el interior mismo del agujero oval. Nace generalmente por dos raíces de aspecto plexiforme, que se reúnen después de un trayecto de algunos milímetros, constituyendo un ojal por el que pasa la arteria meníngea media, rama de la maxilar interna. La raíz externa se ha encontrado más fuerte, más corta, más recta que la otra. Existen, por otra parte, numerosas variaciones que recaen sobre el número y origen de las raíces.

El nervio auriculotemporal, así constituído, se dirige en primer lugar hacia atrás y afuera por la región interpterigoidea, encima de la arteria maxilar interna, a la que es paralelo, y aplicado junto a la cara interna del cuello del cóndilo del maxilar inferior. Luego rodea este cuello y llega a la cara profunda de la carótida, donde da varios ramos: 1.°, uno que se curva bruscamente hacia arriba, penetra en el espesor de la parótida, pasa entre el tubérculo cigomático y el conducto auditivo externo por detrás de la arteria y de la vena temporales superficiales, y llega así a la región temporal, en la que se expansiona en numerosos filetes divergentes, destinados a la piel de las sienes. Se pueden seguir los filetes terminales hasta más allá de la eminencia parietal. El tronco da en su origen una o varias anastomosis para el facial; 2.°, un ramo muy corto cuyo extremo hinchado parece un ganglio nervioso. De este engrosamiento parten numerosas ramas pequeñas: un *filete auricular anterior* que va a la piel del trago y a la parte anterior del hélix; *filetes auriculares inferiores* destinados al conducto auditivo externo; *filetes articulares* para la articulación témporomaxilar; un *filete anastomótico* para el nervio dental inferior; *anastomosis* para el nervio facial, y *filetes vasculares* que van a la arteria temporal superficial. Por último, de esta masa parten también numerosos filetes muy tenues que se esparcen en contacto con la glándula parótida y en su interior, *filetes parotídeos*, frecuentemente anastomizados entre sí y con filetes procedentes de la anastomosis enviada al facial por este mismo engrosamiento. Los puntos de unión de estas mallas están engrosados como si se tratara de verdaderos ganglios.

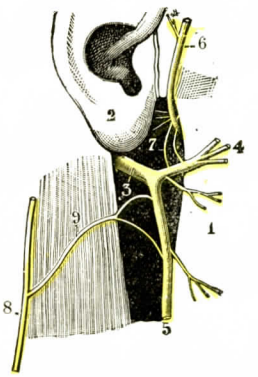

FIG. 111

Anastomosis de las dos ramas terminales del facial con el auriculotemporal y la rama auricular del plexo cervical.

1, rama del maxilar inferior. — 2, lóbulo de la oreja. — 3, nervio facial. — 4, su rama témporofacial. — 5, su rama cérvicofacial. — 6, nervio auriculotemporal, con 7, dos filetes anastomóticos para la rama témporofacial. — 8, rama auricular del plexo cervical, con 9, ramo anastomótico para la rama cérvicofacial.

B. Ramas terminales. — Comprendemos con este nombre dos ramas voluminosas del nervio maxilar inferior: el dental inferior y el lingual.

1.° Nervio dental inferior. — El nervio dental inferior es la más voluminosa de todas las ramas del maxilar inferior. Continuando la dirección del tronco nervioso, desciende entre los dos músculos pterigoideos, luego entre el pterigoideo interno y la rama ascendente del maxilar inferior, y llega al conducto dentario. Penetra en este conducto con la arteria del mismo nombre y lo recorre hasta el agujero mentoniano, en el que se divide en dos ramas terminales: el *nervio incisivo* y el *nervio mentoniano*.

a) *Trayecto.* — En la primera parte de su trayecto el nervio dental está en su origen contiguo al lingual. Se separa en seguida de él formando un ángulo abierto por abajo. Es cruzado en su cara interna por la cuerda del tímpano, que llega al lingual, y en su cara externa por la arteria maxilar interna; la arteria meníngea media está situada por detrás y por fuera, y más o menos próxima según la situación del agujero redondo menor; la arteria meníngea menor se pega

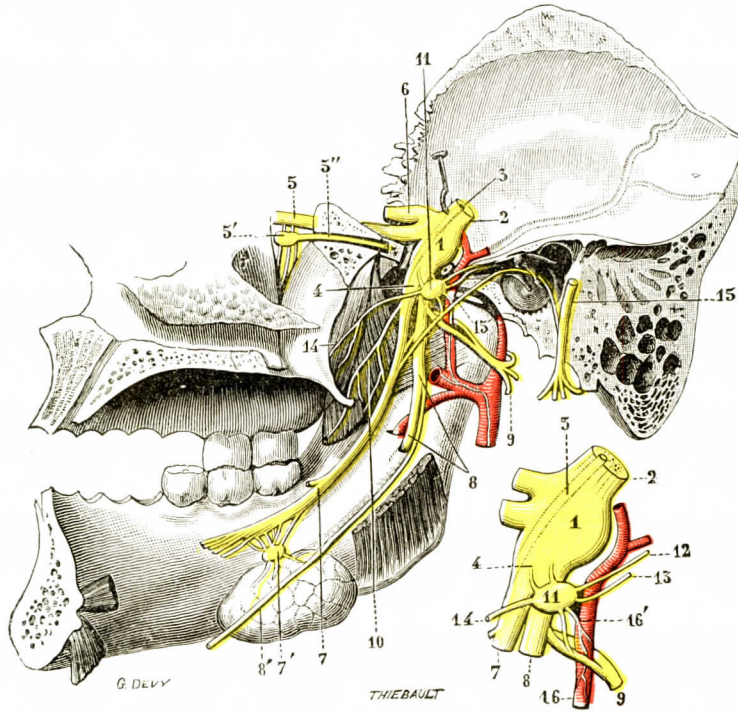

FIG. 112

Nervio maxilar inferior y ganglio ótico vistos por dentro.

(El ganglio de Gasser ha sido atraído hacia arriba y afuera.)

1, ganglio de Gasser. — 2, su raíz sensitiva. — 3, su raíz motora que va a perderse en 4, el nervio maxilar inferior. — 5, maxilar superior, con 5', ganglio esfenopalatino, y 5'', nervio vidiano. — 6, oftálmico. — 7, nervio lingual, con 7', ganglio submaxilar. — 8, nervio dental inferior, con 8', su ramo milohioideo. — 9, nervio auriculotemporal. — 10, nervio del pterigoideo interno. — 11, ganglio ótico, unido al maxilar inferior por dos raíces sensitivas. — 12, otra raíz que viene del facial y del glosofaríngeo. — 13, nervio del músculo interno del martillo. — 14, nervio del periestafilino externo. — 15, nervio facial, con 15', cuerda del tímpano. — 16, arteria meníngea media; sobre esta arteria se ve un plexo nervioso del cual emana 16', la raíz simpática del ganglio ótico.

al nervio dental inferior antes de unirse al tronco del nervio maxilar inferior; por último, la arteria dental está en su origen sobre la maxilar interna muy por detrás del nervio y sólo llega a éste en el orificio posterior del conducto dental.

El orificio del conducto dental tiene encima de su parte anterior y superior la espina de Spix. Está situado en la cara interna de la rama ascendente, a igual distancia del borde anterior y del borde posterior (a 1,5 centímetros del borde posterior); a mitad del camino entre el borde inferior del maxilar y la concavidad de la cavidad sigmoidea (a una altura de 3,5 a 4 centímetros encima del borde inferior). Si se examina un hueso maxilar inferior, se ve que inmediatamente detrás del último molar inferior se encuentra una superficie triangular, que BRAUN ha denominado trígono retromolar. Este triángulo está limitado

por dos líneas oblicuas, externa e interna, que, partiendo del vértice de la apófisis coronoides, descienden y divergen en las caras del maxilar inferior. El orificio posterior del conducto dental está situado a 1,5 centímetros del borde interno del trígono retromolar y a un centímetro por encima de la superficie triturante de los molares. En el niño, sin embargo, está algo por debajo del plano de esta superficie. Hemos insistido más largamente en la situación del orificio posterior del conducto dental, pues estas relaciones anatómicas tienen su importancia para la anestesia troncular del nervio dental inferior.

b) *Relaciones.* — En su conjunto, el conducto dental describe una curva de concavidad anterior y superior. Atraviesa el hueso de dentro a fuera: interno en relación a las raíces de la muela del juicio, subyacente a las raíces del primer molar, externo en relación a las raíces del segundo premolar. En el adulto, el conducto queda a cierta distancia de las raíces: 9 milímetros del segundo premolar, 8 milímetros del primer molar, 7 del segundo, 6 del tercero (DIEULAFÉ y GAYRAL).

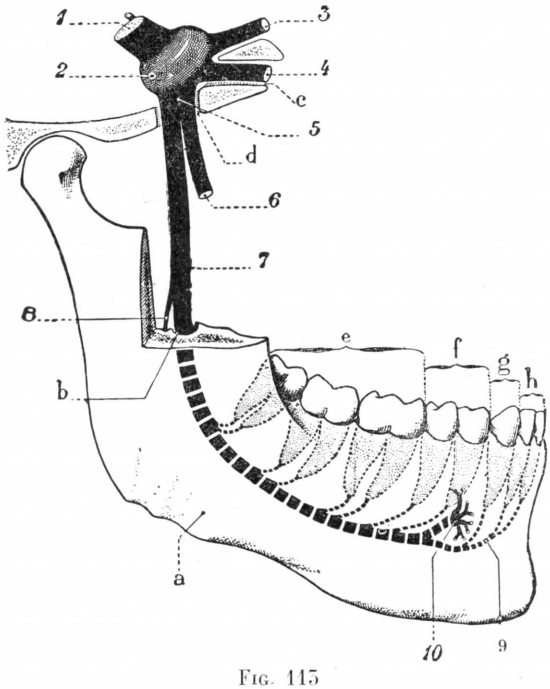

FIG. 115

Inervación de los dientes inferiores.

a, hueso maxilar inferior visto por la cara externa. — *b*, conducto dentario. — *c*, agujero redondo mayor. — *d*, agujero oval. — *e*, molares. — *f*, premolares. — *g*, caninos. — *h*, incisivos.

1, trigémino con sus dos raíces. — 2, ganglio de Gasser. — 3, nervio oftálmico. — 4, nervio maxilar superior. — 5, nervio maxilar inferior. — 6, nervio lingual. — 7, nervio dental inferior. — 8, nervio milohioideo. — 9, nervio incisivo. — 10, nervio mentoniano.

La situación del agujero mentoniano es muy discutida. He aquí los puntos de referencia propuestos por diversos autores: el agujero mentoniano se encuentra en la misma línea vertical que los agujeros supra y suborbitarios; en una vertical que pasa por el primer premolar; a igual distancia de los bordes superior e inferior del maxilar inferior; a 2,5 centímetros de la línea media. DIEULAFÉ y GAYRAL han demostrado que su situación varía con la edad.

c) *Modo de distribución del nervio dental inferior.* — Dividiremos las ramas del nervio dental inferior en *ramas colaterales* y *ramas terminales*.

α) Ramas colaterales. — Son en número de dos: 1.° *Ramo anastomótico del lingual.* El primero, yendo de arriba abajo, es el ramo anastomótico del lingual, ramo muy corto, algunas veces doble, que se desprende del nervio dental a uno o dos centímetros debajo del ganglio ótico, en la región interpterigoidea; de aquí se dirige hacia el lingual siguiendo una dirección oblicua abajo y adelante. Alcanza el lingual por debajo de la cuerda del tímpano. 2.°, *El nervio milohioideo.* Se encuentra en seguida el nervio milohioideo (fig. 114). Este ramo se separa del dental inferior en el momento en que éste penetra en el conducto dental. Llega inmediatamente después al canal milohioideo, junto al cual lo aplica una hoja fibrosa, y, después de haber suministrado en algunos casos un filete recu-

rrente que sube hacia el lingual perforando o rodeando los fascículos posteriores del músculo milohioideo, se agota en filetes terminales en el músculo milohioideo y en el vientre anterior del digástrico. 3.° En el *conducto dental*, por último, el nervio dental inferior suministra: *filetes dentales* para las raíces de los molares gruesos y pequeños; *filetes óseos* para el periostio y el hueso; *filetes gingivales* para la mucosa de las encías.

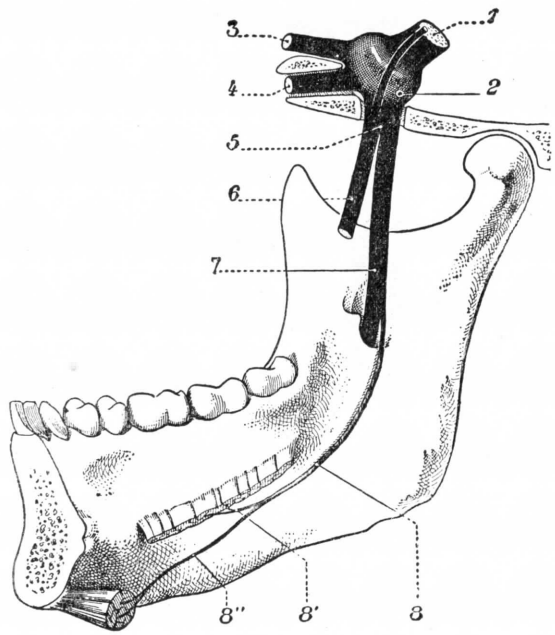

FIG. 114

Nervio dentario inferior visto en la cara interna del maxilar.

1, trigémino con sus dos raíces. — 2, ganglio de Gasser. — 3, nervio oftálmico. — 4, nervio maxilar superior. — 5, nervio maxilar inferior. — 6, nervio lingual. — 7, nervio dental inferior. — 8, nervio milohioideo, con: 8', su ramo para el músculo milohioideo; 8'', su ramo para el vientre anterior del digástrico.

β) *Ramas terminales.* — Las ramas terminales del dental inferior, nacidas en el agujero mentoniano, son en número de dos: el *nervio incisivo*, que continúa la dirección del dental inferior, penetra en el conducto incisivo y suministra tres filetes: uno para la raíz del canino, los otros dos para las raíces de los incisivos correspondientes; 2.°, el *nervio mentoniano*, mucho más importante, sale por el agujero mentoniano y llega así a la región del mentón, donde se esparcen en un ramillete de filetes divergentes, que se distribuyen, unos por la piel del mentón y del labio inferior, otros por la mucosa labial y la capa granulosa subyacente.

2.° Nervio lingual.—El nervio lingual es de volumen sensiblemente superior al del dental inferior. Primero pegado a este nervio y situado delante de él, se separa pronto en ángulo muy agudo para dirigirse hacia la punta de la lengua, describiendo una curva de concavidad dirigida arriba y adelante.

a) *Relaciones.* — Ofrece dos porciones, una descendente, otra horizontal.

α) *Porción descendente.* — El nervio lingual está situado primero entre el pterigoideo interno y el pterigoideo externo. Cuando la arteria maxilar interna va por la cara profunda de este músculo, cruza la cara anterior del lingual (fig. 115). Más abajo el nervio pasa entre el pterigoideo interno y la cara interna de la rama del maxilar en relación con la aponeurosis interpterigoidea (fig. 110). Así llega a la cara lateral de la lengua.

β) *Porción horizontal.* — En su porción lingual, el nervio lingual camina por debajo de la mucosa del suelo de la boca, aplicado por dentro, primero sobre las fibras del estilogloso, luego sobre la parte superior de hiogloso y la parte superior del geniogloso. Antes de llegar a la punta de la lengua, donde termina, el nervio viene a alojarse en el intersticio que separa el músculo lingual del geniogloso. En este trayecto submucoso, el nervio lingual está muy cerca de las glándulas salivales, es decir, de la prolongación interna de la glándula submaxilar y

de la glándula sublingual. Es cruzado por el conducto de Wharton. Este es casi horizontal, se insinúa entre el nervio y el músculo hiogloso, luego pasa por encima del nervio para situarse por último fuera de él.

b) *Modo de distribución.* — En el curso de su trayecto, el nervio lingual contrae anastomosis, da ramas colaterales y ramos terminales.

α) *Anastomosis.* — 1.° Una anastomosis con el nervio dental inferior (véase antes, *Nervio dental inferior*); 2.°, una anastomosis con el facial está constituída

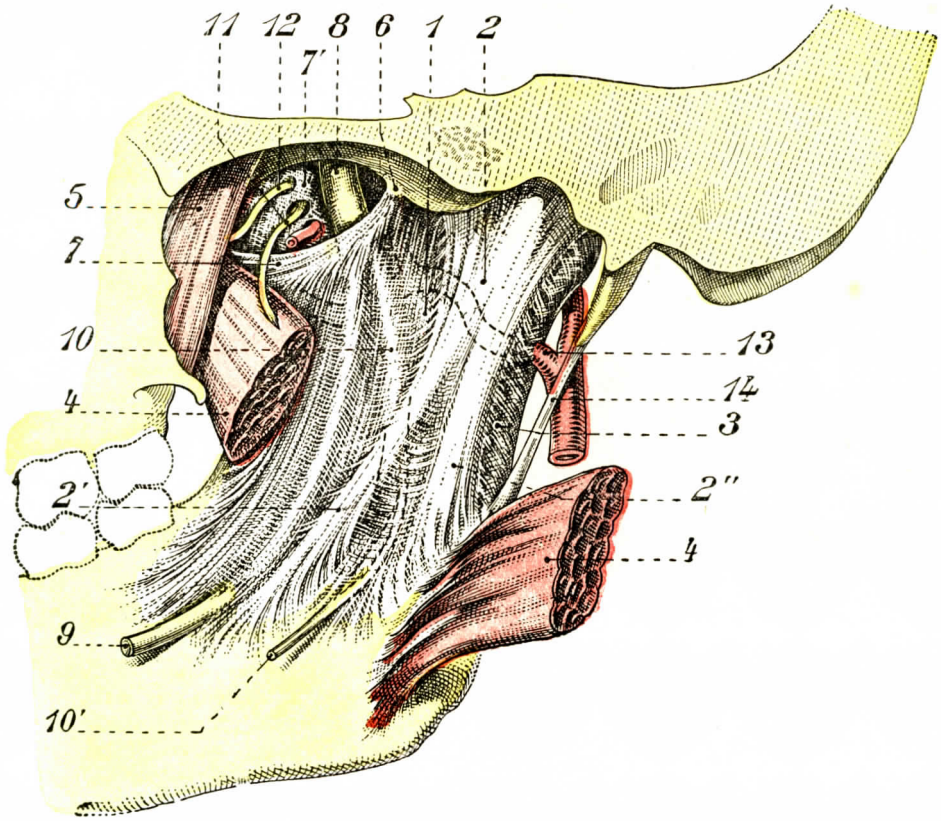

FIG. 115

Aponeurosis interpterigoidea (según HOVELACQUE y VIRENQUE).
Los nervios lingual y dental inferior están ocultos por la aponeurosis.

1, aponeurosis interpterigoidea (porción media). — 2, ligamento esfenomaxilar y su bifurcación, 2' y 2''. — 3, ligamento timpanomaxilar. — 4, 4, pterigoideo interno. — 5, periestafilino externo. — 6, espina del esfenoides. — 7, ligamento de Civinini. — 7', porción anterior cribosa de la aponeurosis interpterigoidea. — 8, tronco común a los nervos lingual (9) y dental inferior (10). — 10', nervio del milohioideo. — 11, nervio del pterigoideo interno. — 12, nervio del periestafilino externo. — 13, arteria maxilar interna. — 14, ligamento estilomaxilar.

por la *cuerda del tímpano* (véase *Facial*). Esta anastomosis se une al nervio lingual algo por debajo de la anastomosis precedente; 3.°, una *anastomosis con el nervio hipogloso mayor.* Tiene la forma de un arco de concavidad dirigida atrás, uno de cuyos extremos nace del nervio lingual en la parte media de su porción bucal y el otro se pierde en el hipogloso en el momento que este nervio cruza la cara externa del músculo hiogloso. Esta anastomosis puede ser doble y hasta plexiforme; 4.°, una anastomosis con el nervio milohioideo (véase *Nervio milohioideo*).

β) *Ramas colaterales.* — En el curso de su trayecto, el nervio lingual da ramos que se pierden en la mucosa del velo del paladar y en las amígdalas, así como en la mucosa de las encías y del suelo de la boca. Una pequeña rama, el nervio sublingual, se distribuye por la glándula sublingual.

γ) *Ramas terminales.* — 1.° Hacia el borde anterior del músculo hiogloso, el nervio lingual se expansiona en numerosas ramas terminales, destinadas a la mucosa lingual, a la porcion de esta mucosa que cubre la cara inferior de la lengua, sus bordes y los dos tercios anteriores de la cara dorsal. Más adelante estudiaremos (ORGANOS DE LOS SENTIDOS) las particularidades interesantes que ofrece el modo de terminación del nervio lingual. Digamos sólo que este nervio se distribuye exclusivamente en la porción de la lengua que deriva de su bosquejo anterior (ZANDER); 2.°, finalmente, otras ramas unen el nervio lingual a dos pequeñas masas ganglionares que le son anexas: el ganglio submaxilar y el ganglio sublingual.

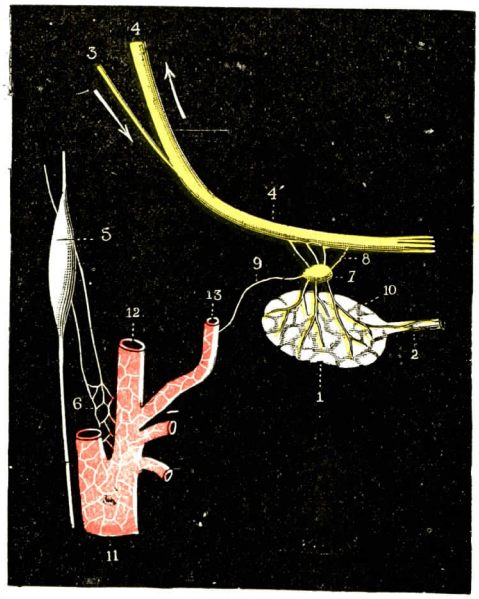

FIG. 116

Esquema de la inervación de la glándula submaxilar.

1, glándula submaxilar. — 2, conducto de Wharton. — 3, cuerda del timpano. — 4, nervio lingual sensitivo. — 4', nervio lingual mixto. — 5, ganglio cervical superior. — 6, plexo intercarotídeo. — 7, ganglio submaxilar. — 8, sus raices descendentes provenientes del lingual. — 9, su raiz simpática. — 10, sus filetes eferentes. — 11, carótida primitiva. — 12, carótida externa. — 13, arteria facial.

c) *Ganglio submaxilar.* — El ganglio submaxilar fué señalado por MECKEL en 1748. Está situado en la parte posterior del surco gíngivolabial, colgado del borde inferior del nervio lingual, encima de la prolongación interna de la glándula submaxilar. Su forma y dimensiones son muy variables; en general tiene el volumen de un grano de mijo, pero puede no ser visible macroscópicamente.

Este ganglio recibe tres o cuatro filetes nerviosos que descienden del lingual a la cara superior del ganglio. Se admite generalmente que estos filetes aferentes proceden en parte del nervio lingual, en parte del facial, por medio de la cuerda del tímpano. El ganglio submaxilar recibe además una raíz que es suministrada por el plexo nervioso simpático que rodea la arteria facial, arteria que se traza un surco y a veces hasta un canal completo en el extremo posterior de la glándula submaxilar. Del ganglio submaxilar parten ramas eferentes, siempre muy delgadas, que terminan en la prolongación interna de la glándula submaxilar. Algunas de ellas se distribuyen por el conducto de Wharton.

d) *Ganglio sublingual.* — Fué descubierto por BLANDIN. Es minúsculo y a veces resulta difícil ponerlo de manifiesto. Está situado entre el nervio lingual y la glándula sublingual. Recibe del lingual sus filetes aferentes y envía a la glándula sublingual sus filetes eferentes.

B. — GANGLIO ÓTICO O GANGLIO DE ARNOLD

Al nervio maxilar inferior, como a las dos ramas del trigémino, se encuentra anexo un ganglio, el ganglio ótico o ganglio de Arnold, nombre del anatomista que lo describió en 1826.

1.° El ganglio. — Está situado en el lado interno del nervio maxilar inferior, inmediatamente debajo del agujero oval.

Su forma y dimensiones son muy variables. Tiene generalmente forma oblonga,

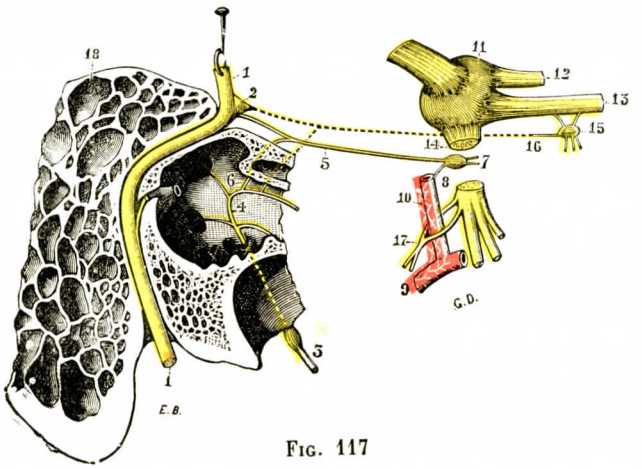

FIG. 117

Ganglio ótico y sus diferentes raíces vistos por su lado externo *(semiesquemática)*.

1, nervio facial. — 2, ganglio geniculado. — 3, glosofaríngeo, con 4, el nervio de Jacobson. — 5, nervio petroso superficial menor. — 6, nervio petroso profundo menor. — 7, ganglio ótico. — 8, raíz simpática. — 9, arteria maxilar interna. — 10, arteria meníngea media. — 11, ganglio de Gasser, con sus tres ramas: 12, oftálmico; 13, maxilar superior, y 14, maxilar inferior. — 15, ganglio esfenopalatino. — 16, nervio vidiano. — 17, nervio auriculotemporal. — 18, peñasco, cortado paralelamente a la porción descendente del acueducto de Falopio.

con el diámetro menor vertical y su diámetro mayor dirigido de delante atrás. Mide por término medio de 3 a 4 milímetros de altura por 4 a 5 milímetros de longitud y un milímetro de espesor.

2.° Ramas aferentes. — El ganglio ótico recibe:

a) *Ramos del maxilar inferior.* — Estos ramos se desprenden del tronco nervioso al mismo nivel del ganglio. Son, pues, muy cortos. No se sabe si proceden del fascículo motor o del sensitivo del maxilar inferior.

b) *El nervio petroso superficial menor.* — Emana del facial a nivel del ganglio geniculado, desemboca en la cara anterior del peñasco por un conducto especial, sale del cráneo por un pequeño orificio situado entre el agujero redondo menor y el agujero oval menor y finalmente viene a terminar en la parte posterior del ganglio ótico.

c) *El nervio petroso profundo menor.* — Viene del nervio de Jacobson, rama del glosofaríngeo. Se desprende del nervio de Jacobson en la pared interna de la caja del tímpano. Desemboca en la cara anterior del peñasco por un pequeño conducto óseo que se abre algo por detrás del hiato de Falopio y se fusiona casi inmediatamente después con el nervio petroso superficial menor, que lo conduce al ganglio ótico. Los petrosos superficial y profundo menores, fusionados en un tronco único, constituyen la *raíz larga* del ganglio ótico.

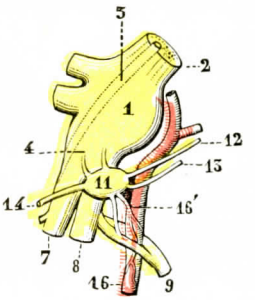

FIG. 118

Ganglio ótico y sus ramas eferentes vistos por el lado externo *(esquemática)*.

Para la explicación de las cifras, véase la de la figura 112.

d) *Una raíz simpática.* — Esta raíz está representada por un filete muy delgado, abandonado al ganglio por el plexo simpático que rodea la arteria meníngea media.

3.° Ramas eferentes. — Las ramas eferentes del ganglio ótico están representadas por:

a) Filetes que van a perderse en los nervios del pterigoideo, del periestafilino externo y del músculo del martillo. Estos ramos pueden venir del tronco mismo del maxilar inferior. Aunque se desprenden del ganglio, es verosímil que procedan de otros orígenes y no hagan más que atravesar la masa ganglionar.

b) Filetes que van a una y otra raíz del nervio auriculotemporal. Estos filetes sólo se juntarían a dicho nervio. Se separarían en seguida para distribuirse por la mucosa de la caja del tímpano.

RESUMEN DEL NERVIO MAXILAR INFERIOR (fig. 119)

a) *3 ramas externas*	N. temporal profundo medio.	r. musculares.	
	N. maseterino.	r. articulares.	
		n. temporal profundo posterior.	
		r. musculares.	
	N. bucal	r. del pterigoideo externo.	
		n. temporal profundo anterior.	
		r. cutáneos.	
		r. mucosos.	
b) *1 rama interna*	N. del pterigoideo interno.	r. musculares.	
c) *1 rama posterior.*	N. auriculotemporal.	f. vasculares.	
		f. articular.	
		r. parotídeos.	
		r. auriculares.	
		r. temporales.	
d) *2 ramas descendentes.*	N. dental inferior	r. para el lingual.	
		n. milohioideo.	
		f. dentales.	
		n. incisivo.	
		n. mentoniano.	
	N. lingual	f. linguales.	
		f. tonsilares.	
		f. para el ganglio submaxilar.	
		f. para el ganglio sublingual.	

C. — Territorios respectivos de las tres ramas del trigémino

Resulta de las descripciones que anteceden que el trigémino sensitivo se distribuye por la mayor parte de los tegumentos del cráneo y de la cara, y que en esta vasta zona cutánea inervada por él, cada una de las tres ramas tiene su territorio especial. Hemos representado en la figura 120 estos tres territorios: el territorio del oftálmico, en verde; el del maxilar superior, en rosa; el del maxilar inferior, en amarillo.

Como se ve:

α) El *territorio del oftálmico* (tinte verde) comprende los dos tercios anteriores de la región occípitofrontal, la región ciliar, los dos tercios internos del párpado superior, la parte más interna del párpado inferior y, por último, la parte interna del ala de la nariz; se halla bajo la dependencia del lagrimal, del frontal (1). del nasal externo y del nasolobular (1'), rama del nasal interno.

β) El *territorio del maxilar superior* (tinte rosa) tiene una forma triangular con la base dirigida hacia abajo y adelante; comprende la parte externa del ala

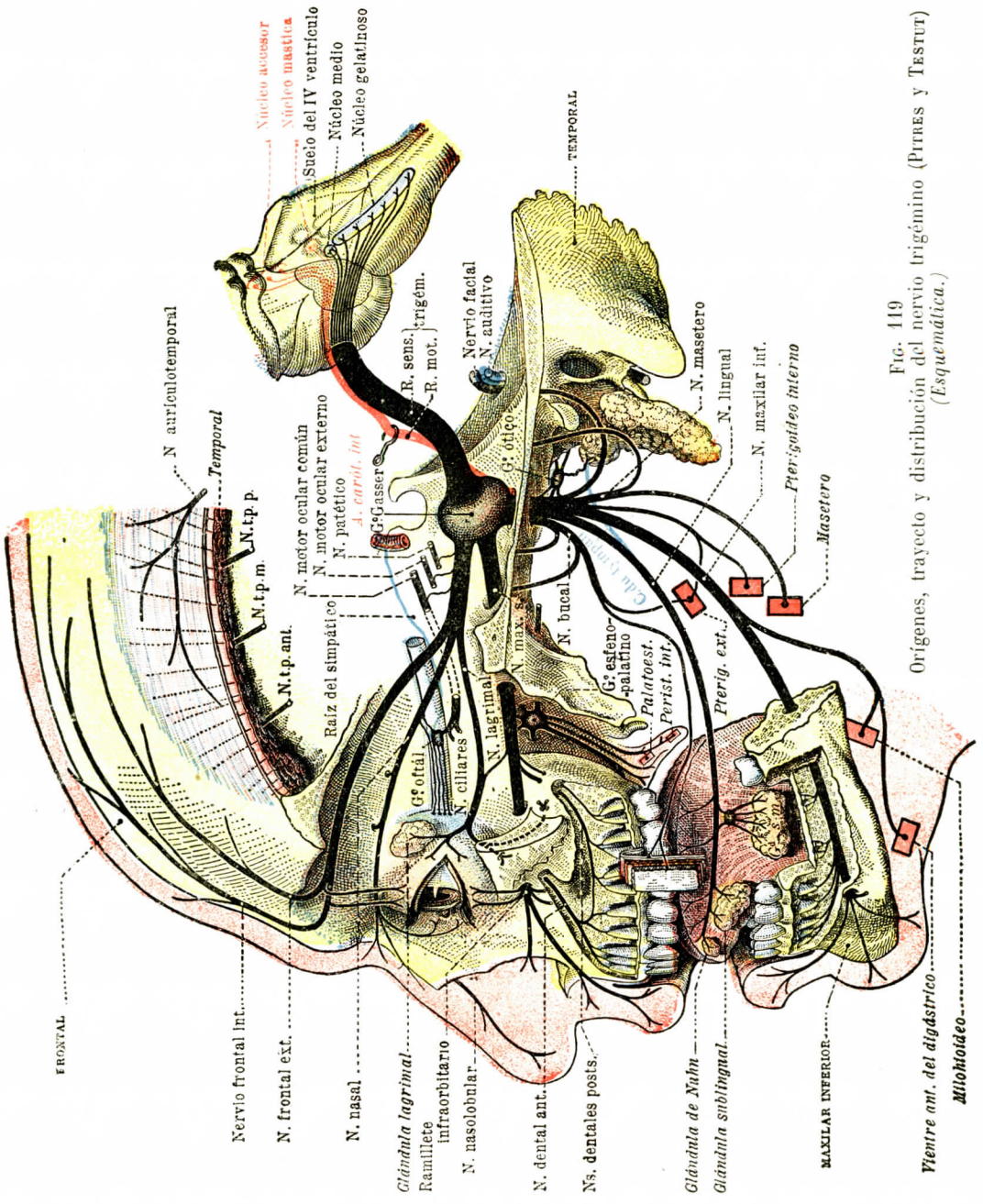

FIG. 119
Orígenes, trayecto y distribución del nervio trigémino (PITRES y TESTUT)
(Esquemática.)

de la nariz, el labio superior y la parte anterior de la región geniana; está inervado por los ramos infraorbitarios (2), así como por las fibras del ramo orbitario, las cuales, después de haberse anastomizado en la órbita con el lagrimal, llegan a la cara y a la parte anterior de la región temporal por las dos ramas de bifurcación del nervio témporomalar.

γ) El *territorio del maxilar inferior* (tinte amarillo), muy alargado en sentido vertical, comprende la mayor parte de la fosa temporal (a la que excede algo en su parte superior para invadir la región parietal), la parte posterior de la región geniana, la parte superior de la región masetérica y la región mentoniana; tres nervios inervan este territorio, el nervio auriculotemporal por arriba (3'), el nervio mentoniano por abajo (3) y, entre ambos, el nervio bucal.

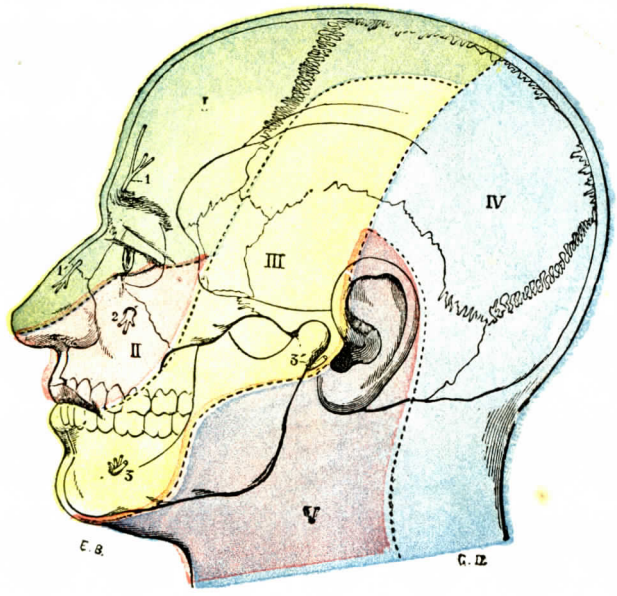

FIG. 120

Territorios sensitivos de la cabeza para mostrar la distribución especial de las tres ramas del trigémino.

I, territorio del oftálmico *(en verde)*. — II, territorio del maxilar superior *(en rosa)*. — III, territorio del maxilar inferior *(en amarillo)*. — IV, territorio de las ramas posteriores de los nervios raquídeos *(en azul)*. — V, territorio del plexo cervical superficial *(en violado)*.

1, nervio supraorbitario. — 1', nervio nasolobular. — 2, nervio infraorbitario. — 3, nervio mentoniano. — 3', nervio auriculotemporal.

En la figura 120 hemos añadido a los tres territorios precitados del trigémino, otros dos territorios: 1.°, el *territorio de las ramas posteriores de los nervios raquídeos*, en azul; 2.°, el *territorio del plexo cortical superficial*, en violado. El primero representa especialmente la zona de distribución del nervio suboccipital de Arnold. Se observará en el segundo que el plexo cervical superficial, que excede los límites del cuello, invade la cara y ocupa la parte pósteroinferior de la región masetérica. Así se explica el hecho de que en la parálisis total del trigémino, después de la ablación del ganglio de Gasser, por ejemplo, la parte de la cara próxima al ángulo del maxilar conserve su sensibilidad.

§ 6. — *Sexto par:* NERVIO MOTOR OCULAR EXTERNO

El nervio motor ocular externo *(abducens)*, nervio exclusivamente motor, inerva un solo músculo del ojo, el recto externo.

A. — ORÍGENES REALES Y RELACIONES CENTRALES

1.° Núcleos de origen. — El motor ocular externo, como el hipogloso, encima del cual está situado, trae su origen de dos núcleos: un *núcleo principal* y un *núcleo accesorio*.

a) *Núcleo principal.* — El núcleo principal está situado en el suelo del cuarto ventrículo, inmediatamente por fuera del tallo del cálamo, en la eminencia, redondeada u oval, que tiene el nombre de *eminencia teres* (fig. 694, tomo II). Se encuentra comprendida en la concavidad del asa que forma, debajo del epéndimo, el nervio del séptimo par (fig. 121, 4). Su longitud es de 3 ó 4 milímetros. Visto en corte transversal (fig. 121, 4), tiene forma circular, o mejor, oval, de eje mayor

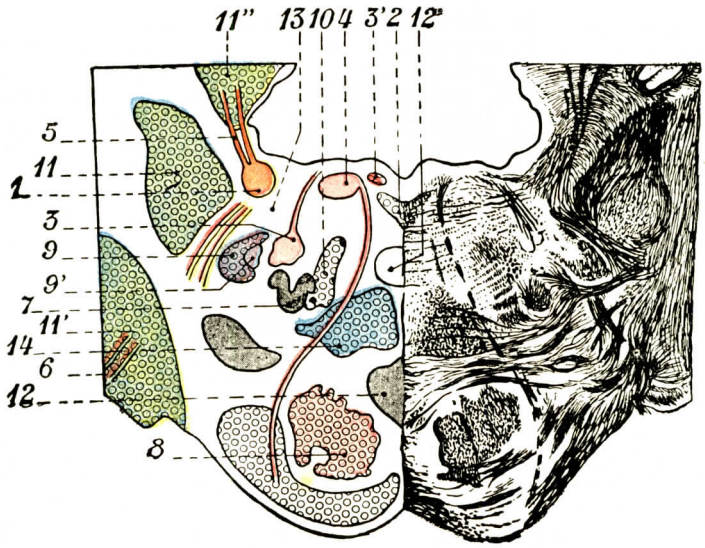

FIG. 121

Región protuberancial inferior en la proximidad del surco bulboprotuberancial (Véase fig. 593 del tomo II, corte H 7, según DÉJERINE.)

1, cuerpo yuxtarrestiforme. — 2, fascículo longitudinal posterior. — 3, núcleo motor del facial. — 3', rodilla del facial. — 4, núcleo del motor ocular externo. — 5, fibras semicirculares internas. — 6, nervio vestibular. — 7, oliva protuberancial descendente. — 8, pirámide anterior. — 9, gruesa raíz sensitiva descendente del trigémino, y 9', substancia gelatinosa de Rolando. — 10, fascículo central de la calota. — 11, pedúnculo cerebeloso inferior. — 11', pedúnculo cerebeloso medio. — 11'', pedúnculo cerebeloso superior. — 12, núcleo del puente. — 12', núcleo central superior. — 13, substancia reticulada gris. — 14, cinta de Reil mediana.

Obsérvense el núcleo del motor ocular externo y el trayecto del nervio facial, la cinta de Reil mediana, la aparición de la oliva protuberancial y de los tres pedúnculos cerebelosos.

transversal: mide por término medio dos milímetros en sentido transversal y un milímetro o milímetro y medio en sentido ánteroposterior.

El núcleo del óculomotor externo es continuación, por abajo, del del hipogloso, del que sólo está separado por un intervalo muy pequeño. Como este último, se refiere morfológicamente a la base de los cuernos anteriores de la medula espinal. Contiene, en medio de un abundante retículo fibrilar, células multipolares de mediano grosor (40 a 50 μ, KÖLLIKER).

Durante mucho tiempo se ha creído que el núcleo óculomotor externo abandonaba al facial algunos filetes radiculares, de ahí el nombre de *núcleo común del facial y del motor ocular externo* que le daban los anatomistas. Esta opinión no es admitida. No es conciliable, en efecto, con los dos hechos siguientes: CUDDEN, arrancando el nervio facial en el cráneo, comprueba que la atrofia consecutiva a este arrancamiento sólo interesa el núcleo propio de este último nervio; por otra parte, la destrucción patológica o experimental del núcleo óculomotor externo no determina ninguna degeneración en el nervio facial. El núcleo

en cuestión no suministra, pues, ninguna fibra al nervio facial. Pertenece en propiedad al motor ocular externo.

b) *Núcleo accesorio.* — Además del núcleo que acabamos de describir, *núcleo principal*, VAN GEHUCHTEN (1893) ha señalado para el motor ocular externo un segundo núcleo, *núcleo accesorio*, situado delante del núcleo principal, entre éste y el núcleo del facial (fig. 122).

VAN GEHUCHTEN, a causa de la situación profunda, le ha dado el nombre de *núcleo ventral*, y el núcleo principal que sobresale en el suelo ventricular es el *núcleo dorsal*. El núcleo de VAN GEHUCHTEN ha sido encontrado y descrito de nuevo por numerosos neurólogos, especialmente por LUGARO (1894), por PAGETTI (1896), por SIEMERLING y BŒDECKER (1897), por GIANNULI (1898). Algunos autores han creído deber referirlo al facial, pero es un error. Es posible, en efecto, después de arrancamiento del nervio motor ocular externo (ver fig. 122), algunas fibras degeneradas, llegadas al lado anterior del núcleo dorsal, en lugar de penetrar en el núcleo como hacen las demás, inclinarse adelante y afuera y por un trayecto recurrente ir al núcleo ventral.

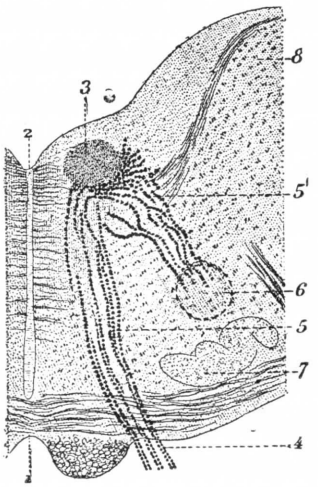

FIG. 122

Los filetes radiculares del motor ocular externo vistos en estado de degeneración walleriana indirecta después de arrancamiento del nervio (según una preparación de VAN GEHUCHTEN, con algunas modificaciones de detalles).

1, surco medio anterior. — 2, tallo del cálamo. — 3, núcleo óculomotor externo. — 4, nervio motor ocular externo a su salida del bulbo.—5, sus fascículos radiculares, con 5', los de estos fascículos que por un trayecto recurrente van al núcleo accesorio. — 6, núcleo accesorio representado por un simple contorno de puntos. — 7, oliva. — 8, cuerpo restiforme.

2.° Trayecto intraprotuberancial del nervio motor ocular externo. — Los filetes radiculares del músculo dorsal, al salir de su núcleo de origen, se dirigen oblicuamente hacia delante, abajo y afuera, describiendo en su conjunto una ligera curva de concavidad externa (fig. 121). Atraviesan sucesivamente el cuerpo trapezoides, la cinta de Reil, el compartimiento anterior de la protuberancia y, finalmente, salen del neuroeje entre el borde inferior de este último órgano y la pirámide anterior del bulbo. En este trayecto intraprotuberancial el nervio óculomotor externo va a uno o dos milímetros del rafe, dejando por fuera de él el núcleo del facial y la oliva superior.

En cuanto a los filetes radiculares del núcleo ventral, se dirigen oblicuamente atrás y adentro, hacia el lado anterior del núcleo dorsal. Aquí se inflexionan hacia delante y se mezclan a los filetes radiculares salidos de este último núcleo, cuyo trayecto siguen desde entonces.

Conviene añadir que todos los filetes radiculares del óculomotor externo, sea cual fuere su origen, son *directos*, es decir, que para uno cualquiera de los nervios provienen siempre del núcleo del lado correspondiente.

3.° Relaciones centrales del núcleo óculomotor externo. — Como el núcleo motor ocular común, el núcleo motor ocular externo recibe: 1.°, fibras de origen cortical que le llevan las incitaciones motrices voluntarias. Estas fibras están cruzadas y siguen la vía córticonuclear aberrante (DÉJERINE), que pasa por el *pes lemniscus;* 2.°, colaterales de la vía sensitiva central para los diversos movimientos reflejos; 3.°, por medio de la cintilla longitudinal posterior, fibras oblicuas y acústicas que descienden de los tubérculos cuadrigéminos y fibras que vienen de los núcleos de los nervios vestibulares; 4.°, en fin, por esta cintilla

longitudinal posterior, los núcleos de los nervios motores del ojo están reunidos unos con otros (véase *Nervio motor ocular común*, pág. 77).

Bases anatómicas de la coordinación de los movimientos de los ojos. — Para explicar el fenómeno normal de los movimientos de lateralidad de los ojos, para interpretar la *parálisis de funciones* de los ojos, que constituyen el síndrome de Foville (movimientos de lateralidad), el síndrome de Parinaud (movimientos de elevación), se han emitido numerosas hipótesis.

Mathias-Duval (1880) había descrito, en el número de los fascículos eferentes del núcleo óculomotor externo, un fascículo particular. Nacido de la parte anterior del núcleo (fig. 123, 7'), dirigíase arriba y a delante, seguía algún tiempo la línea media, formando la parte interna de la cintilla longitudinal posterior, entrecruzábase en seguida por debajo de los tubérculos cuadrigéminos con el fascículo homólogo del lado opuesto y reuníase entonces a los fascículos radiculares del óculomotor común, para ir, finalmente, a distribuirse en el músculo *recto interno del ojo*.

Gracias a este fascículo, verdadero ramo errático del óculomotor externo, el núcleo de origen de este último nervio inervaba a la vez el músculo recto externo del lado correspondiente y el músculo recto interno del lado opuesto. Estos dos núcleos se contraían, pues, simultáneamente por la influencia de una *incitación única*, voluntaria o refleja, partida del núcleo precitado, y así se explicaban, de un modo tan claro como preciso, los movimientos conjugados de los ojos en la visión binocular, dirigiéndose ambos del lado del objeto fijado. Estos movimientos conjugados de los dos globos oculares, que se efectúan por la influencia de un solo nervio, recuerdan hasta cierto punto lo que ocurre en un tronco con el sistema de dobles riendas, cada una de las cuales rige a la vez los dos caballos y los dirige a un mismo lado, al lado izquierdo si se trata de la rienda izquierda, al lado derecho si se trata de la rienda derecha.

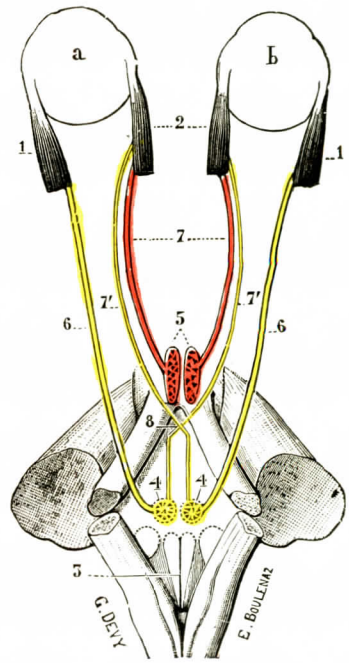

Fig. 123

Esquema que representa, según las hipótesis de Duval y Laborde, el modo de inervación de los músculos recto interno y recto externo del ojo.

a, ojo del lado izquierdo. — *b*, ojo del lado derecho.

1, 1, músculos rectos externos. — 2, músculos rectos internos. — 3, suelo del cuarto ventrículo. — 4, núcleo óculomotor externo. — 5, núcleo óculomotor común. — 6, nervio motor ocular externo. — 7, nervio del recto interno procedente del núcleo óculomotor común del lado correspondiente. — 7', otro nervio del recto interno procedente del núcleo óculomotor externo del lado opuesto (este fascículo no es admitido ya por los anatomistas; véase el texto). — 8, entrecruzamiento de este fascículo con su homólogo del lado opuesto.

Por desgracia, las fibras descritas por Mathias-Duval no han sido encontradas por ningún otro histólogo, y es muy probable que las fibras cruzadas, que para él tenían su origen en el núcleo óculomotor externo, no sean más que las fibras cruzadas, admitidas por todos en la actualidad, que el núcleo óculomotor común envía al nervio motor ocular común del lado opuesto. Por consiguiente, la teoría emitida por Duval y Laborde desciende al rango de simple hipótesis, la cual, por lo demás, no es conciliable con el hecho siguiente: Si se seccionan en el conejo (Biervliet) *todas* las ramas del nervio motor ocular común y si se examina en seguida con cuidado el núcleo óculomotor externo, se comprueba que *todas* las células constitutivas de este núcleo están intactas, sin cromólisis; de *todas* las fibras del motor ocular común, ninguna tiene, pues, su célula de origen en el núcleo del motor ocular externo.

Conviene, pues, abandonar la hipótesis de Duval y Laborde y buscar para la sinergia de los músculos motores del ojo una explicación más aceptable, que se encuentra verosímilmente en asociaciones especiales, ora unilaterales, ora comisurales, que unen entre sí los dos núcleos óculomotor común y óculomotor externo.

Fuera de los centros corticales (concepción de los nervios hemioculógiros de Grasset) situados en el pliegue curvo, los autores parecen admitir la necesidad de los centros *supranucleares mesocefálicos de coordinación:* es la opinión formulada en la tesis de Coute-

LAS (1907). Algunos autores, después de FOVILLE, ponían este centro de coordinación de los movimientos de lateralidad en el núcleo del VI o en su proximidad.

COUTELAS concluía que los centros coordinadores se asientan en la región de los tubérculos cuadrigéminos, inmediatamente por debajo de ellos, verosímilmente en la parte anterior de los núcleos del óculomotor común que se encuentran debajo de ellos y de los cuales son distintos. Aun admitiendo la existencia de estos centros coordinadores, hay que reconocer la necesidad de una vía de asociación importante entre los diferentes núcleos de los nervios craneales: VELTER, más recientemente (1925), pretende que para explicar la parálisis de las funciones, no es necesario hacer intervenir lesiones de centros supranucleares coordinadores, centros de existencia puramente hipotética, y que bastan lesiones que estén en las vías córticonucleares y la cintilla longitudinal posterior, cuyo papel parece así de los más importantes.

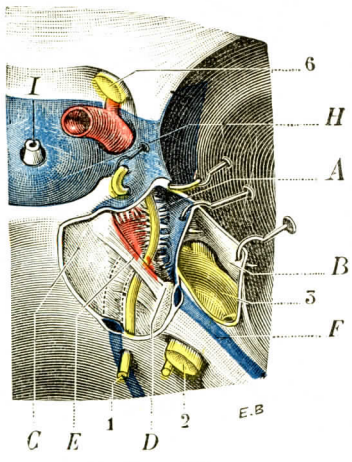

FIG. 124

El motor ocular externo en el borde superior del peñasco (T.-J.).

(La duramadre, que cubre el vértice del peñasco y la lámina cuadrilátera, ha sido quitada de la parte derecha; con esto han quedado abiertos el seno cavernoso y el compartimiento del ganglio de Gasser.)

A, seno cavernoso. — *B*, compartimiento de Meckel o compartimiento del ganglio de Gasser. — *C*, lámina cuadrilátera. — *D*, vértice del peñasco. — *E*, ligamento esfenopetroso. — *F*, seno esfenopetroso superior. — *H*, seno coronario. — *I*, vástago del cuerpo pituitario.

1, nervio motor ocular externo. — 2, trigémino. — 3, ganglio de Gasser. — 6, nervio óptico.

B. — TRAYECTO PERIFÉRICO

1.° Origen aparente.—Emerge del neuroeje en el surco bulboprotuberancial, encima de la pirámide anterior del bulbo.

2.° Trayecto. Terminación. — Desde su origen se dirige a delante, algo por fuera y arriba, en el compartimiento posterior de la base del cráneo, hacia el borde lateral de la hoja cuadrilátera del esfenoides. Aquí perfora la duramadre; subdural, sube por la cara posterior del peñasco no lejos de la punta, rodea el borde superior de este hueso y penetra en el seno cavernoso. Recorre en seguida este seno de atrás a delante y llega a la hendidura esfenoidal. Pasa a través del anillo de Zinn y llega a la cavidad orbitaria. Se aplica entonces a la cara profunda del músculo recto externo, por el que se distribuye.

3.° Relaciones. — a) *En el compartimiento posterior del cráneo* el nervio está situado primero en el espacio subaracnoideo inferior, rodeado de una vaina pial. Está encuadrado en su origen por arterias: la vertebral abajo, el tronco basilar por dentro, que lo separa del motor ocular externo del lado opuesto, por último la cerebelosa por arriba. Camina entre la protuberancia y el canal basilar, en un plano inferior al nervio motor ocular común, al patético y al trigémino. Por fuera de él se encuentran el facial y el auditivo, que se separan cada vez más hacia el exterior para dirigirse hacia el conducto auditivo interno.

El nervio motor ocular externo no penetra en el seno cavernoso inmediatamente después de haber perforado la duramadre. Atraviesa primero a ésta 2 centímetros aproximadamente debajo del borde posterior de la silla turca, algo por fuera de una vertical trazada por la apófisis clinoides posterior, algo por dentro de la sutura petrobasilar, encima del seno petroso inferior. El nervio está, por consiguiente, en contacto con el hueso. Cruza el borde superior de la pirámide pétrea a 1 ó 2 milímetros apenas de la terminación interna de este borde (figura 124, 1). Pasa por debajo del seno petroso superior y del ligamento esfenopetroso

de Grüber. Este último aplica al nervio junto al hueso. Esta relación petrosa nos explica la frecuencia de las parálisis del motor ocular externo en las fracturas del vértice del peñasco. Recordemos también que este vértice a veces excavado de celdas (Lombard, Baldeweck, Collet), cuya infección en el curso de otitis supuradas puede determinar parálisis de este nervio.

b) *En el seno cavernoso. Compartimiento medio de la base del cráneo.* — El motor ocular externo penetra en la cavidad misma del seno cavernoso, por delante de la punta del peñasco. Una vaina membranosa lo envuelve y lo separa del líquido sanguíneo (fig. 125). El nervio está libre en el reservorio venoso, caminando entre la carótida interna y la pared externa del seno, en cuyo espesor se deslizan, como hemos visto ya, el motor ocular común, el patético y el oftálmico. Las relaciones con el seno son a menudo variables. La figura 125 nos muestra las principales variedades.

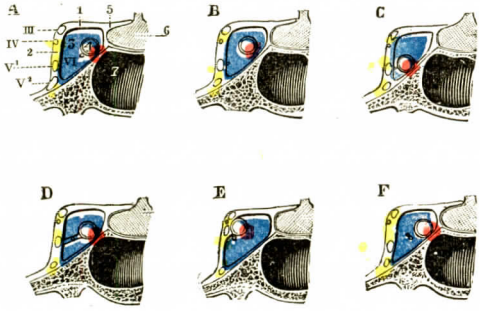

Fig. 125

Relaciones variables del motor ocular externo dentro del seno cavernoso.

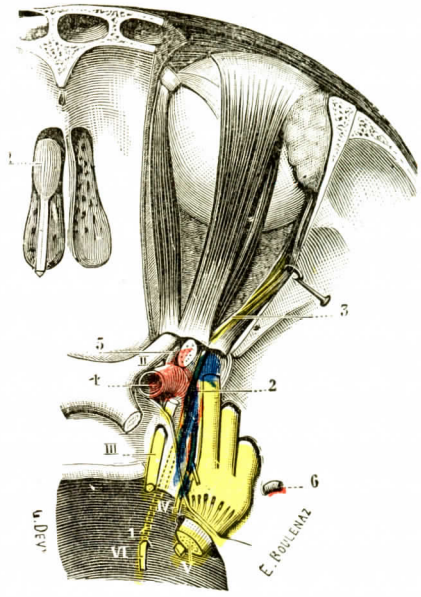

Fig. 126

Nervio motor ocular externo visto por arriba.

I, nervio olfatorio.—II, nervio óptico.—III, motor ocular común. — IV, patético, con su ramo recurrente.—V, trigémino, con sus tres ramas.—VI, motor ocular externo.

1, entrada de este último nervio en el conducto fibroso de la duramadre. — 2, su paso dentro del seno cavernoso. — 3, su terminación en el músculo recto externo. — 4, carótida interna. — 5, arteria oftálmica. — 6, arteria meningea media.

c) *En la hendidura esfenoidal.* — El motor ocular externo pasa por el anillo de Zinn con el nervio nasal y las dos ramas del nervio motor ocular común (véase antes, *Motor ocular común*).

d) *En la órbita.* — El trayecto intraorbitario es muy corto. El motor ocular externo se pierde en la cara interna del músculo recto externo, cerca del extremo posterior de este músculo (fig. 126).

4.° Anastomosis. — El motor ocular externo se anastomiza con el plexo simpático pericarotídeo por dos o tres pequeños filetes en el interior del seno cavernoso.

§ 7. — *Séptimo par:* Nervio facial

A. — Orígenes reales y relaciones centrales del nervio facial

El séptimo par de los nervios craneales está constituído por el facial. Los autores antiguos le refieren un pequeño filete nervioso, el *nervio intermediario de*

Wrisberg. Se reconocía a estos dos nervios un valor muy diferente, y ciertos anatomistas, después de SAPOLINI, habían querido hacer del intermediario un nervio distinto, el *nervio del décimotercio par*. En realidad el *facial puede ser considerado como un nervio mixto* con una raíz motriz, el *facial propiamente dicho*, y una raíz sensitiva, el *intermediario de Wrisberg*. Por último, las investigaciones modernas han demostrado la existencia en este nervio de ramos orgánicos que forman parte del *parasimpático craneal*.

Este nervio, que va a los músculos superficiales de la cara y del cuello, al músculo del estribo, emerge del bulbo en la fosita supraolivar; nace en realidad de un núcleo de substancia gris situado detrás y algo por encima del punto de emergencia.

I. — FACIAL MOTOR

1.° Núcleo de origen. — El núcleo del facial (fig. 129) está profundamente situado en la parte ánteroexterna de la calota protuberancial, algo por detrás de la oliva superior, entre los fascículos radiculares del motor ocular externo, que están por dentro, y la raíz bulbar del trigémino, que está por fuera. Está formado de una pequeña columna de substancia gris, dirigida en sentido longitudinal y que mide por término medio 3,5 milímetros de altura. Visto en cortes transversales, tiene forma irregularmente circular: su diámetro ánteroposterior es de 2,5 milímetros; su diámetro transversal, de 1,5 a 2 milímetros.

Las conclusiones de HUDOVERNIG (1908), confirmadas por TALPAIN (*Tesis de Lyón*, 1900), son las siguientes: el núcleo del facial forma una columna gris de cuatro milímetros de longitud. Se halla en la porción inferior de la protuberancia en la substancia reticular, por delante y por dentro de la raíz del trigémino, y desciende hasta la parte superior del bulbo.

El extremo inferior corresponde a la altura del extremo superior de la oliva: en este punto el núcleo se confunde casi con el núcleo ambiguo. El extremo superior del núcleo penetra aproximadamente tres milímetros en la substancia de la protuberancia, en la proximidad del núcleo motor del trigémino. Los ejes longitudinales de los dos núcleos, derecho e izquierdo, son casi paralelos.

Histológicamente, el núcleo de origen del facial se compone esencialmente de gruesas células multipolares, que miden de 50 a 60 μ de diámetro. Su constitución, sin embargo, no es homogénea y HUGUENIN ha podido dividirlo en dos partes: una parte anterior o ventral, con mucho la más importante, en la que se encuentran las gruesas células que acabamos de señalar; una parte posterior o dorsal, que se distingue de la precedente en que es menos voluminosa y contiene células más pequeñas. Según HUDOVERNIG, el núcleo del facial contiene en toda su extensión células del tipo motor análogas a las del cuerno anterior.

Los cilindroejes que emiten se dirigen atrás y son los que forman los fascículos radiculares del facial, cuyo trayecto intrabulbar vamos a describir.

2.° Trayecto intrabulbar del facial. — El nervio facial tiene en el bulbo un trayecto muy complejo; es tanto más fácil de seguir a través del bulbo cuanto más pobre en fibras transversales es la protuberancia del animal que se examina. Por esto el gato se presta muy bien a este estudio: el facial ofrece en él una disposición más sencilla que en el hombre.

a) *El facial en el gato.* — El facial en el gato (MATHIAS-DUVAL), al penetrar en el bulbo, se dirige oblicuamente de delante atrás y de fuera a dentro, y llega al suelo del cuarto ventrículo inmediatamente por fuera del tallo del cálamo (figu-

ra 128, A). Acodándose luego en ángulo recto para hacerse descendente, sigue de arriba abajo la línea media en una extensión de uno a dos milímetros. Encorvándose luego por segunda vez, se dirige oblicuamente a delante y afuera y desaparece en su núcleo de origen; en esta última parte de su trayecto el facial sigue, pero en sentido inverso, la misma dirección que en su primera porción. El nervio facial presenta, por consiguiente, en su conjunto, la forma de una asa o herradura, con dos ramas y una parte media: las dos ramas, que se distinguen en *rama inferior* o *rama de origen* y *rama superior* o *rama de salida*, son ambas horizontales, o sea perpendiculares al eje longitudinal del bulbo; la parte media, que se designa comúnmente con el nombre de *fasciculus teres*, es vertical y eleva, en cada lado de la línea media, el suelo ventricular. Por lo demás, estas tres porciones del nervio se hallan en un mismo plano y basta, para poder ver a las tres, practicar en el bulbo y la protuberancia un corte longitudinal que pase a la vez por su poción ventricular y por su punto de emergencia. Este corte se halla representado en la figura adjunta (fig. 127) y nos da una idea muy precisa acerca de la dirección que sigue el facial en su trayecto intrabulbar.

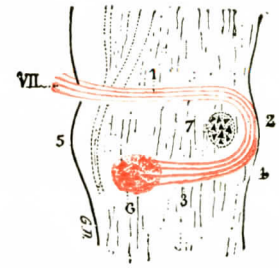

FIG. 127

Corte sagital del bulbo y la protuberancia del gato, para indicar el trayecto intrabulbar del facial (esquematizado según una preparación de MATHIAS-DUVAL).

VII, el nervio facial al salir del bulbo. —1, 2, 3, las tres porciones intrabulbares del nervio facial. — 4, suelo del cuarto ventrículo. — 5, cara anterior del bulbo. — 6, núcleo del facial. — 7, núcleo del motor ocular externo.

Una vez esto bien comprendido, volvamos al hombre.

b) *El facial en el hombre.* — En el hombre el facial presenta una disposición completamente análoga a la del gato. Difiere de ella solamente por una ligera modificación de su parte media, que nos será ahora muy fácil comprender. Si seguimos este nervio desde su punto de emergencia hacia la profundidad (figura 129), observamos que ante todo se dirige oblicuamente hacia atrás y adentro, hacia el suelo del cuarto ventrículo, y llega a este suelo, no por la línea media como en el gato, sino un poco por fuera de esta línea, siguiendo la parte ánteroexterna de aquella elevación mamelonada que hemos llamado *eminencia teres* y que está en relación con el núcleo óculomotor externo. Inclinándose entonces hacia dentro, se dirige transversal y horizontalmente hacia el rafe. En este punto se acoda por segunda vez y se dirige hacia abajo siguiendo una dirección longitudinal paralela a la línea media. Después de haber seguido así el rafe en una extensión de dos milímetros a dos milímetros y medio, el facial se acoda de nuevo para dirigirse horizontalmente hacia fuera. Llegado poco más o menos a un milímetro de la línea media, cambia por última vez de dirección y penetra profundamente para llegar a su núcleo de origen.

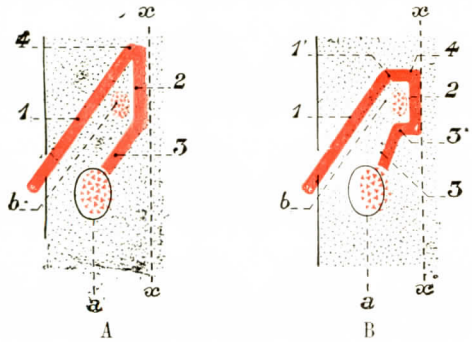

FIG. 128

Esquema que indica el trayecto intrabulbar del facial: A, en el gato; B, en el hombre.

xx, línea media. — *a*, núcleo del facial. — *b*, núcleo del motor ocular externo. — 1, 2, 3, las tres porciones del nervio facial en el gato. — 1, 1', 2, 3, 3', las cinco porciones del mismo nervio en el hombre. — 4, rodilla del facial. — Se ve que, en el hombre, las porciones 1' y 3' representan la extremidad superior de las porciones 1 y 3 del facial del gato, que se habrían encorvado hacia dentro.

En su trayecto intrabulbar el nervio facial cambia, pues, cuatro veces de dirección y presenta, por consiguiente, cinco porciones, separadas por codos más o menos bruscos, a saber (figs. 129 y 130): 1.°, una *primera porción*, oblicuamente dirigida hacia atrás y adelante, que se extiende desde la fosilla supraolivar hasta la parte ánteroexterna de la eminencia teres; 2.°, una *segunda porción*, transversal y muy corta, que va de este último punto a la línea media; 3.°, una *tercera porción*, longitudinal, que sigue la línea media levantando más o menos a su nivel la pared ventricular; 4.°, una *cuarta porción*, dirigida transversalmente y sólo de un milímetro de longitud, que se aleja de la línea media para dirigirse hacia fuera; 5.°, una *quinta porción*, en fin, oblicuamente dirigida hacia delante y afuera, que se extiende desde la porción precedente al núcleo de origen del nervio.

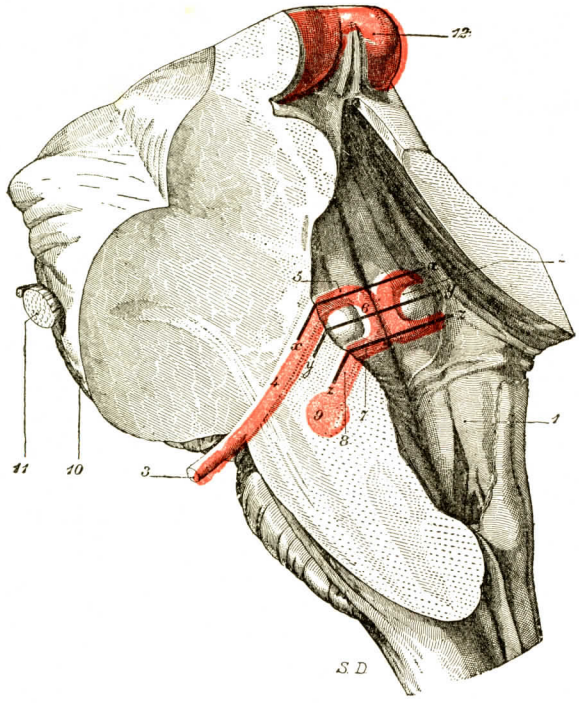

FIG. 129

El facial izquierdo (porción intrabulbar) visto en el suelo del cuarto ventrículo y en un corte oblicuo que pasa a la vez por el punto de emergencia del facial, por su núcleo de origen y por el lado externo de la eminencia teres.

1, suelo del cuarto ventrículo. — 2, eminencia teres. — 3, nervio facial, con 4, su primera porción; 5, su segunda porción; 6, su tercera porción; 7, su cuarta porción; 8, su quinta porción; 9, su núcleo de origen. — 10, protuberancia anular. — 11, trigémino. — 12, tubérculos cuadrigéminos.

El nervio facial del hombre, en su trayecto intrabulbar, reviste, pues, en su conjunto, la forma de una asa, cuya parte media, subyacente al suelo del cuarto ventrículo, estaría inclinada hacia la línea media. Esta *inclinación de su parte media sobre la línea media* es, por lo demás, la única diferencia que existe entre el facial del hombre y el del gato (véase fig. 128). Aquí tenemos también una rama de origen, una rama media y una rama de salida: 1.°, una *rama de origen* o *rama descendente*, formada por la cuarta y quinta porciones, antes descritas; 2.°, una *rama media* o *intermedia*, que no es más que la tercera porción y que camina a lo largo de la línea media; 3.°, una *rama de salida* o *rama descendente*, que está constituída por la segunda y primera porciones. El codo, generalmente muy pronunciado, que forma la rama intermedia para continuarse con la rama de salida (fig. 128, 4) lleva el nombre de *rodilla del facial*.

Esta rodilla sólo existe en los mamíferos. CAJAL atribuye su existencia al desarrollo del núcleo del VI, a la aparición de las vías centrales del V, IX, X, y al entrecruzamiento de la vaina vestibular central nacida del núcleo de Deiters. Como demuestra la figura 130, la porción media ventricular del facial rodea los tres lados anterior, interno y posterior del núcleo óculomotor externo. No se admite ya, como creían MATHIAS-DUVAL y SCHWALBE, que el facial recibe del núcleo del VI fibras

adicionales. El facial sólo tiene con el núcleo motor ocular externo simples relaciones de contigüidad.

Decusación parcial del facial. — Después de los trabajos anatomopatológicos de BARY (año 1891), de PARHON y de PAPINIAN (1904), de las investigaciones experimentales de NISSL, MARINESCO y CAJAL, que, después de sección de un nervio en el conejo y el ratón, encontraban cromólisis en los dos núcleos, se creía en el entrecruzamiento parcial de las fibras del núcleo motor del VII. Nuevos experimentos de VAN GEHUCHTEN en el conejo parecen establecer, por el contrario, la inexistencia de fibras cruzadas en el tronco del nervio facial: *todas las fibras serían directas.*

3.° Localizaciones funcionales nucleares. — Las investigaciones histológicas precisas de MARINESCO y de VAN GEHUCHTEN permiten dividir el núcleo de origen del facial en algunas partes morfológicamente distintas. Veremos que lo son también fisiológicamente.

En un corte horizontal, estos autores reconocen la existencia de tres grupos celulares: interno, posterior y anterior. El grupo interno y el grupo anterior se subdividen a su vez en dos partes.

HUDOVERNIG (1908) comprueba que en todos los cortes transversales de los núcleos del facial figura una masa celular alargada transversalmente, cuyo eje está dirigido adentro y atrás. Las células nerviosas forman en este núcleo dos grupos: uno ventral, el más extenso, el otro dorsal.

La parte dorsal comprende en su extremo inferior un grupo celular; luego, más arriba, dos o tres grupos; finalmente, en el segmento de la porción superior del núcleo no hay más que un grupo. La porción ventral se compone en toda su extensión de tres grupos celulares, a los que se añade en el medio del núcleo un cuarto grupo.

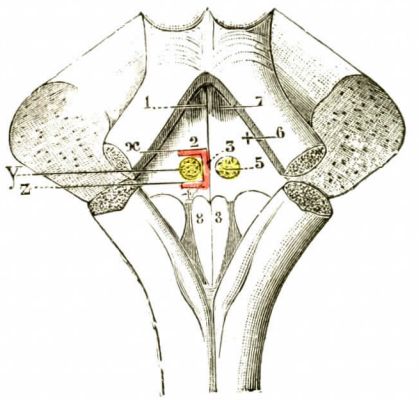

FIG. 150

Trayecto del nervio facial en el suelo del cuarto ventrículo *(esquemática).*

1, tallo del cálamus scriptorius. — 2, segunda porción del facial. — 3, tercera porción que sigue a lo largo de la línea media. — 4, cuarta porción. — 5, núcleo del motor ocular externo, formando con el asa con que le rodea el facial la eminencia teres. — 6, situación del núcleo masticador. — 7, locus cœruleus. — 8, ala blanca interna o núcleo del hipogloso.

(Las líneas de puntos *x* y *z* indican los niveles a que se han practicado los tres cortes sucesivos de la figura 131.)

Estos núcleos no sólo tienen valor morfológico, sino que corresponden también a una localización funcional. El nervio facial inerva todos los músculos cutáneos de la cara. Ahora bien, la observación anatómica demuestra que en los casos de parálisis de origen inicial, en ciertas parálisis labioglosofaríngeas, algunos músculos que pertenecen a la región superior de la cara no son atacados. Los músculos respetados son: el frontal, el ciliar, el orbicular de los párpados. Era necesario, se decía, admitir que el núcleo bulbar del facial no inerva todos los músculos de la cara, sino únicamente los inferiores; que los tres músculos precedentes dependen de otro centro y que existen, íntimamente unidos en un mismo tronco, un *nervio facial inferior* y un *nervio superior*, cada uno de los cuales tiene un núcleo de origen propio.

En realidad, hay que buscar en otra parte (doble representación cortical o teoría de los movimientos sincinéticos) la razón de esta denominación.

Sin embargo, estas investigaciones han llevado a precisar las localizaciones funcionales nucleares.

En primer lugar, el núcleo bulbar descrito precedentemente ha llegado a ser el núcleo del *facial inferior*, y se ha procurado situar en otra parte el núcleo del facial superior.

Mathias-Duval había admitido que fibras nacidas del motor ocular externo se distribuían en el facial superior. Mendel, en el conejo, extirpando los párpados, los músculos superciliares y el frontal, no comprueba degeneración en el motor ocular externo, sino en la parte posterior del núcleo del motor ocular común (fig. 132). Obersteiner llegaba, por

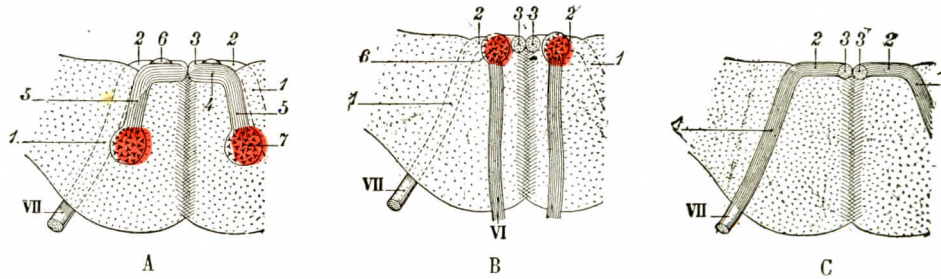

Fig. 131

Tres cortes transversales de la protuberancia, que pasan:
A, siguiendo la línea *x* de la figura 130; B, siguiendo la línea *y*; C, siguiendo la línea *z*.

VI, motor ocular externo. — VII, nervio facial. — 1, 2, 3, 4, 5, las cinco porciones del nervio facial. 6, núcleo óculomotor externo. — 7, núcleo del facial.

arrancamiento del III, a conclusiones análogas. Fibras nacidas del núcleo del III pasaban a la cintilla longitudinal posterior y se extendían a la rodilla del facial para llegar a la rama témporofacial.

Pero fué preciso abandonar la hipótesis que refería a los núcleos motores del ojo el facial superior.

En efecto, las investigaciones experimentales de Marinesco y Van Gehuchten, después de sección del facial superior, han visto la cromólisis en la parte posterior del núcleo clásico. Hay, pues, un *núcleo único* del facial bien individuado, separado de los demás núcleos bulbares. Los hechos anatomopatológicos de Parhon y sus colaboradores lo confirman.

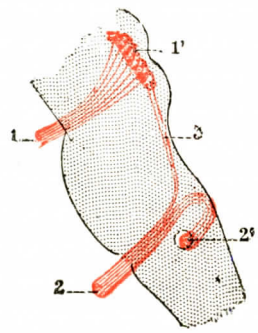

Fig. 132

Esquema que muestra cuál sería, según Mendel, el origen del facial superior.

1, nervio motor ocular común, con 1', su núcleo de origen. — 2, nervio facial, con 2', su núcleo de origen. — 3, facial superior, que va del núcleo óculomotor común al tronco del facial.

Así es posible, según los trabajos de Marinesco y Van Gehuchten, reconocer en el núcleo del facial (fig. 133):

a) Un *grupo posterior dorsal* del que nacen las fibras que van a los nervios superiores de la cara: *núcleo del facial superior; b)* un *grupo interno* subdividido en dos partes yuxtapuestas de fuera a dentro: la parte más *interna* es el *núcleo del músculo del estribo*, la más *externa* tiene bajo su dependencia los músculos del pabellón de la oreja; *c)* un *grupo anterior*, el más importante, tiene bajo su dependencia todos los músculos de la cara, salvo los inervados por el facial superior. La parte externa es el núcleo de los músculos bucolabiales inferiores; la parte interna es el núcleo de los músculos bucolabiales superiores.

Hudovernig señala en su esquema morfológico las localizaciones funcionales siguientes:

a) Los *grupos dorsales* están en relación con la rama superior del facial, el nervio témporofacial;

b) El *grupo ventral*, con la rama inferior, nervio cérvicofacial;

c) La inervación motora del músculo frontal procede de la primera masa celular dorsal, la que es única en el segmento superior;

d) La segunda masa celular dorsal en el segmento inferior corresponde a la mitad superior del orbicular de los labios y al elevador del párpado superior;

e) La tercera masa ventral destinada a la inervación de los músculos del mentón.

Así se superponen las localizaciones anatómicas y fisiológicas del núcleo único del facial, que no se discute ya ahora.

4.° Relaciones centrales. — El núcleo del VII entra en relación: *a)* con la *vía piramidal*, es decir, con las fibras del fascículo geniculado o fibras córticoprotuberanciales aberrantes de Déjerine (véase *Protuberancia); b)* con colaterales de la *vía sensitiva central*, especialmente con la del trigémino sensitivo; *c)* con la *vía óptica y acústica*, por los tubérculos cuadrigéminos y la cintilla longitudinal posterior, esta última poniéndolo en relación con la vía vestibular especialmente.

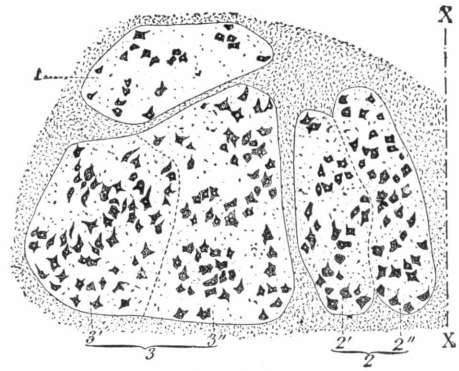

FIG. 133

Localizaciones musculares en el núcleo del facial (según VAN GEHUCHTEN, con algunas modificaciones de detalles).

XX, línea media. — 1, grupo posterior o dorsal (núcleo del facial superior). — 2, grupo interno, con 2', parte interna, en conexión con el músculo del estribo; 2'', parte interna, en conexión con los músculos del pabellón de la oreja. — 3, grupo anterior, con 3', parte externa, en conexión con los músculos bucolabiales inferiores; 3'', parte interna, en conexión con los músculos bucolabiales superiores.

II. — RAÍZ SENSITIVA DEL NERVIO FACIAL. — NERVIO INTERMEDIARIO DE WRISBERG.

El nervio facial es un nervio mixto, hemos dicho; pero en él las dos raíces, separadas en su emergencia del bulbo, se unen un momento en el acueducto de Falopio, luego se separan de nuevo yendo el facial a distribuirse en los músculos de la cara, el nervio de Wrisberg sobre todo a la mucosa lingual. Pero, digámoslo aquí, esta raíz sensitiva tiene filetes que permanecen en el tronco del nervio facial.

1.° Trayecto de las fibras sensitivas del intermediario de Wrisberg. — Las fibras sensitivas que constituyen esta raíz tienen sus células de origen en el ganglio geniculado (véase más adelante) aplicado junto al primer codo del facial en su conducto óseo. Después de haber recorrido el acueducto de Falopio y el conducto auditivo interno, llegan a la fosita lateral del bulbo entre el facial motor, que está por dentro, y el auditivo. En el interior del bulbo atraviesan la raíz inferior del trigémino, la substancia gelatinosa, la formación reticular. Pero ¿dónde terminan?

2.° Núcleo de terminación de las fibras sensitivas del nervio de Wrisberg (fig. 134). — MATHIAS-DUVAL pretendía que este nervio terminaba en un núcleo situado en el extremo más superior del ala gris. KÖLLIKER creía que iban a la parte superior del fascículo solitario. Admitíamos antes que había dos núcleos, uno de los cuales correspondía a la rama de bifurcación ascendente y el otro a la rama de bifurcación descendente. MATHIAS-DUVAL, volviendo a este asunto, consideraba al nervio de Wrisberg como el fascículo más elevado del glosofaríngeo, fascículo aberrante que termina así en la parte superior del núcleo de este nervio.

En realidad las fibras del nervio de Wrisberg, después de haber atravesado la substancia gelatinosa del trigémino sensitivo, se acodan, descienden todas al *fascículo solitario* y van a terminar a la columna gris que sigue la cara interna de este fascículo, columna denominada *núcleo del fascículo solitario*. El VII ocupa

la parte más elevada; el IX y el X, las partes más inferiores. NAGEOTTE ha designado con el nombre de núcleo gustativo la parte superior de este núcleo adonde vienen a terminar las fibras del VII y del IX.

3.° Relaciones centrales. — Son las mismas que las del glosofaríngeo (véase tomo II).

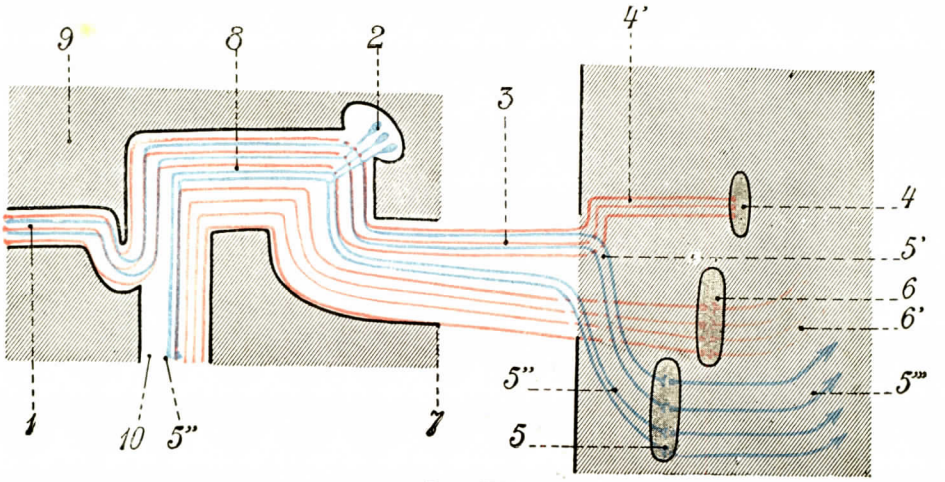

FIG. 134

Esquema que muestra la constitución del nervio facial y de sus orígenes reales.

1, cuerda del tímpano. — 2, ganglio geniculado. — 3, intermediario de Wrisberg. — 4, núcleo parasimpático, y 4', fibras parasimpáticas. — 5, núcleo del fasciculo solitario. — 5', fibras sensitivas del intermediario (fibras linguales). — 5'', fibras sensitivas del facial (zona de Ramsay Hunt). — 5''', vía central sensitiva. — 6, núcleo motor del facial, y 6', vía motora central. — 7, conducto auditivo interno. — 8, fibras que atraviesan el acueducto de Falopio. — 9, peñasco. — 10, agujero estilomastoideo.

III. — NERVIO FACIAL Y PARASIMPÁTICO CRANEAL

Ciertas fibras del facial provienen de núcleos que pertenecen a las funciones simpáticas, o mejor parasimpáticas. Estos núcleos orgánicos o vegetativos pertenecen uno al facial propiamente dicho, el otro al intermediario.

a) *Núcleo y ramo orgánico del VII.* — El núcleo orgánico del VII, que no debe confundirse con el núcleo motor, está situado más cerca del suelo del cuarto ventrículo. De este núcleo, *fibras* que toman el trayecto del facial atraviesan el ganglio geniculado sin detenerse, pasan al nervio petroso superficial mayor y llegan por el nervio vidiano al *ganglio esfenopalatino* o *de Meckel*. De éste parten fibras que van a la *glándula lagrimal*.

b) *Núcleo y ramo orgánico del intermediario de Wrisberg.* — Junto a las fibras sensitivas procedentes del territorio cutáneo de la mucosa lagrimal por el lingual y por la cuerda del tímpano, hay en el intermediario de Wrisberg fibras centrífugas parasimpáticas.

Estas *fibras preganglionares* no nacen del núcleo del fascículo solitario, sino de un núcleo orgánico situado más cerca del suelo del 4.° ventrículo: es el *núcleo salival superior*. Sus fibras atraviesan sin detenerse el ganglio geniculado, avanzan por el facial, la cuerda del tímpano, el nervio lingual y se detienen en el ganglio submaxilar y sublingual, de donde vuelven a partir nuevas fibras, éstas

postganglionares, que terminan en las glándulas salivales (véase *Parasimpático craneal*).

Así se *explican las salivas timpánica y simpática que la fisiología nos ha revelado tan diferentes*. La figura 135 muestra los centros parasimpáticos de los nervios craneales y los ganglios periféricos correspondientes. Se ve que cada uno de estos ganglios recibe fibras parasimpáticas (preganglionares) y fibras simpáticas (en amarillo), postganglionares.

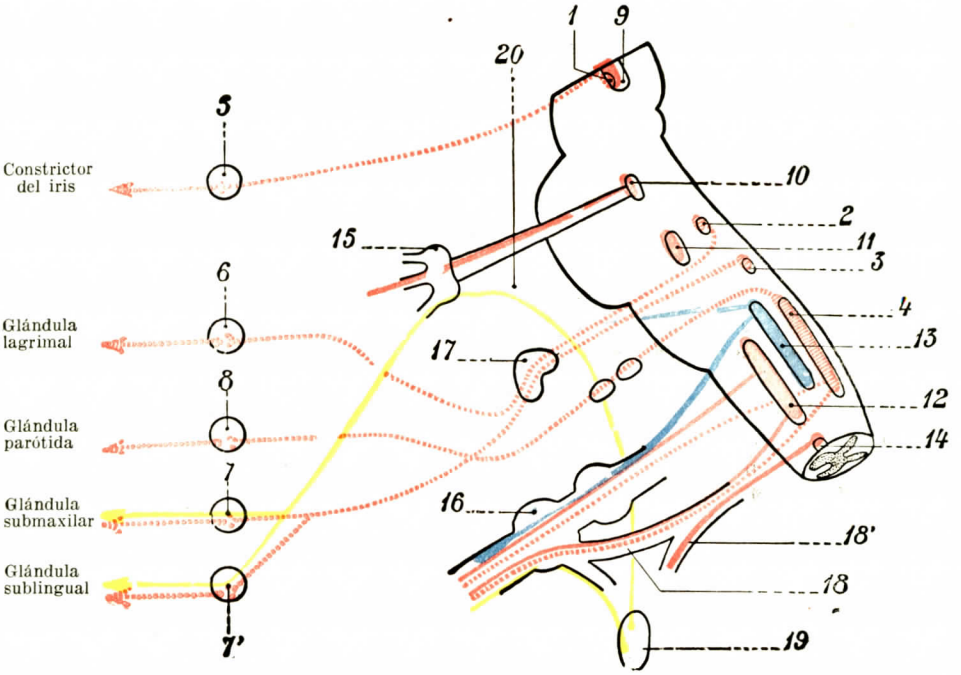

FIG. 135

Centro del parasimpático craneal.

(En *rojo*, los núcleos motores; en *rosa*, los núcleos parasimpáticos; en *amarillo*, las fibras postganglionares; en *azul*, los núcleos sensitivos.)

1, núcleo orgánico del motor ocular común. — 2, núcleo orgánico del facial. — 3, núcleo orgánico del intermediario de Wrisberg. — 4, núcleo orgánico del glosofaríngeo, del neumogástrico y del espinal. — 5, ganglio oftálmico. — 6, ganglio esfenopalatino. — 7, ganglio submaxilar. — 7', ganglio sublingual. — 8, ganglio ótico. — 9, núcleo motor del motor ocular común. — 10, núcleo motor del trigémino. — 11, núcleo motor del facial. — 12, núcleo motor del neumogástrico. — 13, fascículo solitario. — 14, núcleo motor medular del espinal. — 15, ganglio de Gasser. — 16, ganglio del neumogástrico. — 17, ganglio geniculado. — 18, 18', rama interna y rama externa del espinal. — 19, ganglio cervical superior. — 20, fibras simpáticas postganglionares.

La noción de la intrincación en el mismo tronco nervioso de fibras motoras, sensitivas, sensoriales y parasimpáticas, permite comprender más claramente la complejidad de los orígenes reales del facial y del intermediario de Wrisberg.

B. — TRAYECTO PERIFÉRICO

1.° Origen aparente. — El nervio facial sale de la parte interna de la fosita lateral del bulbo, es decir, de la parte ancha del surco bulboprotuberancial, situada debajo del cordón lateral del bulbo. Nace por dos raíces perfectamente distin-

tas: una interna, otra externa. La interna, la más importante, que constituye el facial propiamente dicho, sale del bulbo por detrás y por fuera del motor ocular externo, en una especie de fosita comprendida entre el borde inferior de la protuberancia y el extremo superior de la oliva, la fosita supraolivar. La raíz externa, pequeña, que constituye el nervio intermediario de Wrisberg, se encuentra situada entre la precedente y el nervio auditivo, más externo.

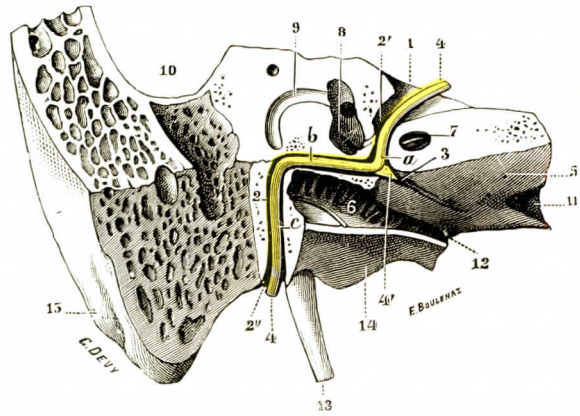

FIG. 156

El nervio facial dentro del acueducto de Falopio (lado derecho, parte ánterosuperior).

1, conducto auditivo interno. — 2, acueducto de Falopio, con 2', su orificio interno; 2'', su orificio externo o agujero estilomastoideo. — 3, hiato de Falopio. — 4, nervio facial, con *a*, su primera porción; *b*, su segunda porción; *c*, su tercera porción. — 4', ganglio geniculado. — 5, cara anterior del peñasco. — 6, caja de tímpano. — 7, caracol. — 8, vestíbulo. — 9, conducto semicircular externo. — 10, conducto del seno lateral. — 11, conducto carotídeo. — 12, trompa ósea. — 13, apófisis estiloides. — 14, apófisis vaginal. — 15, apófisis mastoides.

2.° Trayecto. — A. FACIAL PROPIAMENTE DICHO. — De la fosita supraolivar, el facial propiamente dicho se dirige oblicuamente hacia arriba y afuera, en el compartimiento posterior del cráneo, al encuentro del conducto auditivo interno en el que penetra. Cuando llega al fondo de este conducto, el facial se introduce en el acueducto de Falopio y lo recorre en toda su extensión siguiendo todas sus inflexiones.

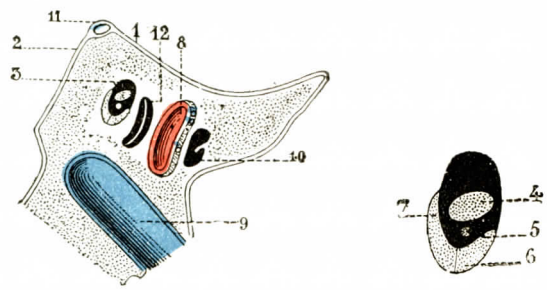

FIG. 157

Corte sagital del conducto auditivo interno por su porción media (lado izquierdo, segmento externo del corte).

(El corte del conducto auditivo [3] está representado aparte, a la derecha de la figura, con un aumento de tres diámetros.)
1, cara anterior del peñasco. — 2, cara posterior. — 3, conducto auditivo interno, con 4, facial; 5, intermediario; 6, rama coclear; 7, rama vestibular. — 8, conducto carotídeo. — 9, golfo de la vena yugular. — 10, trompa de Eustaquio. — 11, seno petroso superior. — 12, caracol.

El nervio facial, dentro del acueducto de Falopio, presenta, como el conducto óseo mismo, dos acodamientos y tres porciones determinadas por estos acodamientos, que son: 1.°, una primera porción horizontal y ánteroposterior, de 3 a 6 milímetros de longitud, que va desde el fondo del conducto auditivo interno al primer codo; este primer codo se encuentra frente al hiato de Falopio; 2.°, una segunda porción, transversal o ligeramente oblicua de dentro a fuera y de arriba abajo, extendida entre los dos codos, la cual mide de 10 a 12 milímetros de longitud; 3.°, finalmente, una tercera porción, dirigida verticalmente hacia abajo y que se extiende desde el segundo codo al agujero estilomastoideo; su anchura es casi igual a la de la precedente.

Fuera del cráneo, el facial se dirige hacia abajo y adelante; penetra en el espesor de la parótida y se divide en dos ramas terminales, la rama témporofacial y

la rama cérvicofacial, que cubren en seguida con sus ramificaciones divergentes la mitad correspondiente de la cara y del cuello.

B. Intermediario de Wrisberg. — El nervio de Wrisberg sigue exactamente el mismo trayecto que el facial, introduciéndose con él en el conducto auditivo interno. Después se inclina hacia delante y penetra igualmente en el acueducto de Falopio, llega al primer codo del facial y termina en un ganglio que, por su

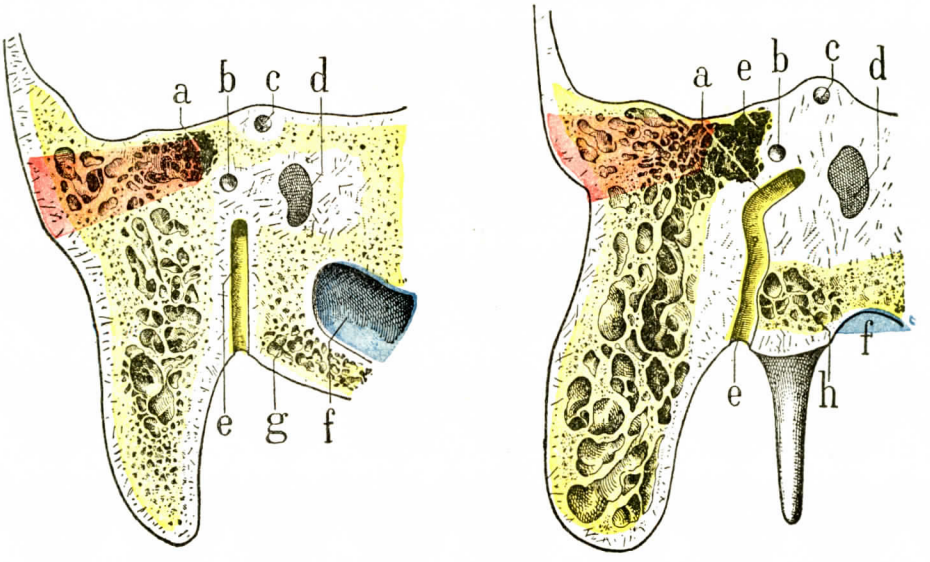

Fig. 138

Relaciones del origen de la porción mastoidea del facial con el suelo del áditus (según Toubert y Jacob).

Cortes frontales paralelos a la pared posterior del conducto auditivo óseo, a 3 milímetros por detrás de esta pared: el corte pasa según la longitud del trayecto mastoideo del facial. Se ha teñido en rosa la porcion ósea que debe excavarse en la operación de Stacke (lado izquierdo, segmento anterior del corte).

a, áditus. — *b*, conducto semicircular externo. — *c*, conducto semicircular superior. — *d*, vestíbulo. — *e*, facial. — *e'*, porción intermedia del facial. — *f*, seno lateral y origen de la yugular interna. — *g*, células desarrolladas en la lámina occipital (grupo de Dünn). — *h*, células desarrolladas entre el facial y el origen de la yugular que ocasionan una estrechez del conducto del nervio.

En la figura A la porción timpánica del facial se continúa con la porción mastoidea directamente, sin porción intermedia. El codo del facial está relativamente lejos del suelo del áditus y no corre ningún peligro cuando en la operación de Stacke se hace saltar la pared externa del áditus. — En la figura B la porción timpánica y la porción mastoidea del facial están reunidas por una porción intermedia que tiene relaciones íntimas con el suelo del áditus: en la operación de Stacke nos exponemos a lesionar el nervio.

situación en el punto en que el facial cambia de dirección (codo o rodilla), ha recibido el nombre de *ganglio geniculado.*

El ganglio geniculado se presenta comúnmente en forma de una pequeña pirámide triangular, cuya base, dirigida hacia atrás, cubre el primer codo del facial, y el vértice, inclinado hacia adelante, está frente al hiato de Falopio. Su volumen es variable según los individuos.

El intermediario de Wrisberg se echa en el ángulo interno del ganglio. Del vértice del ganglio se desprenden los nervios petrosos superficiales mayor y menor. La base del ganglio está unida por algunos filetes al mismo tronco del facial, filetes que pasan en seguida casi en su totalidad a la cuerda del tímpano.

3.° Relaciones. — Desde el punto de vista de sus relaciones, el nervio facial merece ser estudiado separadamente: en el compartimiento posterior de la base del cráneo, en el conducto auditivo interno, en el acueducto de Falopio, debajo del agujero estilomastoideo.

a) *En el compartimiento posterior de la base del cráneo.* — El facial, situado en el espacio subaracnoideo, está en relación por su cara inferior con la parte externa del canal basilar, la sutura pretrooccipital y el seno petroso inferior, alojado en ésta en la cara posterior del peñasco.

Por su cara superior corresponde a la protuberancia, al tubérculo cerebeloso medio y al cerebelo.

En esta primera parte de su trabajo está en relaciones íntimas con el auditivo y el intermediario de Wrisberg; el auditivo, primero situado por fuera del facial, se sitúa debajo de él; el intermediario de Wrisberg camina entre los dos. El nervio trigémino se halla por dentro en un plano superior (fig. 86); los nervios glosofaríngeo, neumogástrico y espinal están por fuera y detrás en un plano inferior.

b) *En el conducto auditivo interno.* — El nervio sigue el mismo trayecto rectilíneo que el nervio auditivo, situado debajo de él y que se excava en canal para recibirlo. En cuanto al nervio de Wrisberg, camina entre ambos, justificando también aquí, por su situación, el nombre de «intermediario» (fig. 137).

Cada uno de los nervios facial, auditivo, intermediario de Wrisberg, posee una vaina pial propia. La aracnoides echa sobre los tres una vaina común, que los acompaña hasta el fondo del conducto auditivo interno. En cuanto a la duramadre, se fusiona poco a poco con el periostio.

c) *En el acueducto de Falopio.* — El nervio facial sigue las inflexiones del conducto de Falopio. Se pueden distinguir en este último tres porciones: porción laberíntica, porción timpánica, porción mastoidea (figs. 138 y 139).

α) *Porción laberíntica.* — El facial y el intermediario de Wrisberg se han separado del auditivo en el fondo del conducto auditivo interno; llenan completamente el conducto de Falopio. En la primera porción de este conducto, porción horizontal, denominada también porción laberíntica, caminan entre el caracol y el vestíbulo y se han puesto en el mismo plano horizontal que la pared superior de la cavidad vestibular. En el extremo externo de este segmento del conducto de Falopio el facial cambia de dirección para continuar su trayecto en la segunda porción del acueducto. Forma aquí su primer codo frente al hiato de Falopio. Sobre la cara anterior de este primer codo se encuentra el ganglio geniculado. El intermediario de Wrisberg penetra en el ganglio.

β) *Porción timpánica.* — El facial está situado: en la pared interna de la caja del tímpano, separado únicamente de la mucosa por una delgada hojuela ósea; encima y detrás de la hendidura oval, debajo y delante del conducto semicircular externo. Este último segmento del facial termina debajo del áditus ad ántrum, donde el acueducto de Falopio se acoda por última vez para hacerse vertical (figura 139).

γ) *Porción mastoidea.* — El facial desciende al espesor de la parte anterior de la mastoides a 1,5 centímetros de profundidad aproximadamente en relación a la superficie; por detrás del conducto auditivo externo, a una mayor o menor distancia de este conducto, 3 milímetros aproximadamente. Lo separan de la corticalidad células mastoideas limítrofes del conducto. Está situado delante del seno lateral. La distancia entre el facial y el seno es variable según los individuos; por término medio es de 10 a 13 milímetros.

d) *Debajo del agujero estilomastoideo.* — El facial penetra en el espesor de la glándula parótida y se desprende de esta glándula en el borde posterior del masetero y después de su bifurcación en ramas terminales.

4.° Modo de distribución del facial. — El nervio facial da ramas colaterales y ramas terminales.

A. RAMAS COLATERALES. — Se pueden dividir en colaterales intrapétricas y colaterales extrapétricas.

1.° *Colaterales intrapétricas.* — Son, de arriba abajo, el nervio petroso superficial mayor, el nervio petroso superficial menor, el nervio del músculo del estribo, la cuerda del tímpano y el ramo anastomótico del neumogástrico.

a) *Nervio petroso superficial mayor.* — El nervio petroso superficial mayor arranca del vértice del ganglio geniculado, frente al hiato de Falopio (fig. 139, 8).

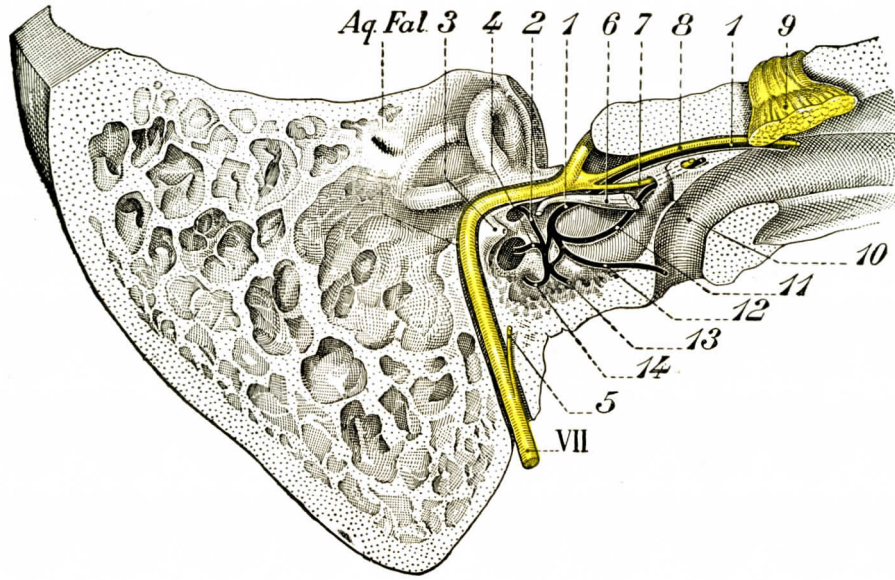

FIG. 139

El nervio facial en su porción petrosa (HOVELACQUE).

El peñasco está cortado según su longitud. El ganglio de Gasser está seccionado cerca de su borde anterior. El conducto carotídeo está abierto. La cara interna de la caja se ve claramente. El *aditus ad antrum* y el antro son interesados por el corte a ras de su pared interna.

1, nervio petroso profundo mayor. — 2, nervio de la ventana oval. — 3, pirámide. — 4, nervio de la ventana redonda. — 5, cuerda del timpano. — 6, músculo del martillo. — 7, nervio petroso superficial menor. — 8, nervio petroso superficial mayor. — 9, ganglio de Gasser cortado cerca de su borde anterior. — 10, conducto carotídeo abierto. — 11, nervio petroso profundo menor. — 12, filete caróticotimpánico. — 13, nervio de la trompa de Eustaquio (seccionado). — 14, nervio de Jacobson.

En esta pieza el nervio de Jacobson da rápidamente su ramo tubárico, luego se divide en dos troncos: uno posterior suministra los nervios de la ventana redonda y de la ventana oval, otro anterior suministra los dos nervios petrosos y el filete caróticotimpánico. En el promontorio, una anastomosis oblicua hacia arriba y adelante une las dos ramas.

Sale del peñasco por este hiato y corre sobre la cara anterior del hueso, por un canal especial que lo conduce al agujero rasgado anterior.

En la cara anterior del peñasco, el nervio petroso superficial mayor recibe del nervio glosofaríngeo, por medio del ramo de Jacobson, un pequeño filete, el nervio petroso profundo mayor (fig. 139, 1).

Llegado al agujero rasgado anterior, el tronco común, formado por el petroso superficial mayor y el petroso profundo mayor, recibe un ramo del plexo carotídeo.

Los tres nervios reunidos constituyen el *nervio vidiano*, que termina finalmente por el conducto vidiano en la parte posterior del ganglio esfenopalatino.

b) *Nervio petroso superficial menor.* — Nace del ganglio geniculado por fuera del petroso superficial mayor (fig. 139, 7).

Penetra inmediatamente en un pequeño conducto especial que lo conduce a la cara anterior del peñasco, algo por detrás y por encima del hiato de Falopio. Se aloja en un canal paralelo al del petroso mayor, sale del cráneo por un pequeño orificio situado entre el agujero oval y el agujero redondo menor y termina en el ganglio ótico. Como el petroso superficial mayor, el petroso superficial menor, al pasar por la cara anterior del peñasco, recibe el petroso profundo menor, que le envía el glosofaríngeo por medio del ramo de Jacobson (fig. 139, 11).

c) *Nervio del músculo del estribo.* — Este nervio, notable por su delgadez, surge del facial en su porción descendente (fig. 141). Sale del acueducto, pero no

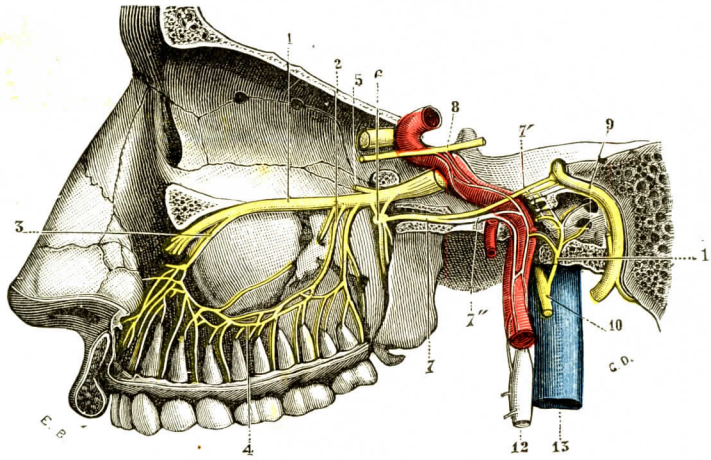

FIG. 140

El nervio facial en el acueducto de Falopio, con los dos nervios petrosos superficiales y profundos (según HIRSCHBELD).

1, nervio maxilar superior. — 2, nervios dentales posteriores. — 3, nervio dental anterior. — 4, plexo dental. — 5, ramo orbitario, seccionado muy cerca de su origen. — 6, ganglio esfenopalatino, pendiente del nervio maxilar superior por dos raíces sensitivas. — 7, nervio vidiano, con 7', su filete craneal, y 7'', su filete carotídeo. — 8, nervio motor ocular común y su anastomosis con el plexo carotídeo. — 9, nervio facial. — 10, nervio glosofaríngeo, con 11, ramo de Jacobson. — 12, ganglio superior del gran simpático. — 13, vena yugular interna.

del peñasco, por un conductillo particular que lo conduce al conducto de la pirámide, donde encuentra el músculo del estribo, y termina en este músculo.

d) *Cuerda del tímpano.* — La cuerda del tímpano es un ramo relativamente voluminoso, que se separa del facial poco después del precedente, a 3 ó 4 milímetros del agujero estilomastoideo.

Sigue inmediatamente después un trayecto recurrente, dirigiéndose la cuerda del tímpano hacia arriba y adelante y penetrando en una parte no soldada de la cisura petrotimpánica posterior que constituye el conducto posterior de la cuerda. El orificio anterior del conducto posterior de la cuerda está situado en la pared anterior de la caja, entre el círculo timpánico por fuera y el peñasco que presenta la pirámide por dentro (véase tomo I, fig. 182). La cuerda atraviesa la caja de atrás a delante, describiendo una curva de concavidad inferior, y aplicada a la pared interna de la caja, pasa entre la rama vertical del yunque por dentro y el mango del martillo por fuera. En toda la extensión de su trayecto está situada entre la capa interna o mucosa y la capa media o fibrosa de la membrana del tímpano. Prosigue su trayecto y se introduce en un nuevo conducto óseo, el conducto

anterior de la cuerda, que se halla situado un poco por encima de la cisura de Glasser. Sale de este conducto por un orificio vecino de la espina del esfenoides y llega así a la base del cráneo (véase *Temporal*, t. I, fig. 183, 13). Atraviesa, por último, el espacio máxilofaríngeo, pasando por dentro del aurículotemporal y del dental inferior, y se dirige hacia el nervio lingual, con el que se fusiona, formando al unirse un ángulo muy agudo.

e) *Ramo anastomótico del neumogástrico.* — Este ramo, que se conoce también con los nombres de ramo auricular del neumogástrico (Arnold), ramo de la fosa yugular (Cruveilhier), nace del facial a 4 ó 5 milímetros por debajo del agujero estilomastoideo. Tiene en consecuencia su origen a la misma altura que la cuerda del tímpano. Sigue primero un pequeño conducto óseo que lo conduce a la fosa yugular. Costeando entonces la pared anterior de la fosa, rodea en semicírculo la vena yugular interna para llegar al ganglio superior del neumogástrico, en el que termina.

Sappey ha descrito este ramo como formado por dos filetes adosados, uno que va del facial al neumogástrico y otro del neumogástrico al facial.

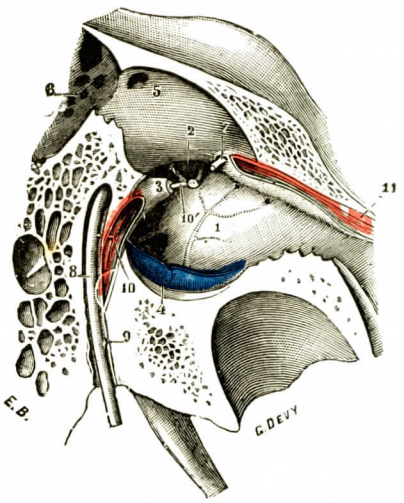

Fig. 141

El músculo del estribo y su nervio.

1, pared interna de la caja. — 2, ventana oval con el estribo. — 3, pirámide. — 4, parte inferior de la membrana del tímpano. — 5, conducto timpanomastoideo. — 6, antro mastoideo. — 7, tendón del músculo interno del martillo, saliendo del pico de cuchara.—8, acueducto de Falopio y nervio facial, con 9, cuerda del tímpano. — 10, músculo del estribo, con 10', su tendón. — 11, conducto del músculo del martillo.

2.° *Ramas colaterales extrapetrosas.* — Fuera del cráneo, el nervio facial da como ramas colaterales: el ramo anastomótico del glosofaríngeo, el ramo auricular posterior, el ramo del digástrico y del estilomastoideo y el ramo lingual.

a) *Ramo anastomótico del glosofaríngeo o asa de Haller.* — Es un filete muy delgado que une el facial con el neumogástrico (fig. 143). No es constante. Cuando existe, se desprende del facial inmediatamente debajo del estilomastoideo. Se dirige hacia delante y adentro, detrás de la estiloides, rodea en asa (asa de Haller) el lado anterior de la yugular interna y termina en el tronco del glosofaríngeo, algo por debajo del ganglio de Andersch.

b) *Ramo sensitivo del conducto auditivo externo.* — Nace a algunos milímetros por debajo del agujero estilomastoideo, sigue un trayecto ascendente, cruza la arteria auricular posterior y después de haber rodeado el borde anterior de la *mastoides*, atraviesa la pared posterior cartilaginosa del conducto auditivo externo (figura 145, 4). Suministra inervación sensitiva a una parte del pabellón (concha, trago, antitrago, lóbulo, antehélix), al conducto auditivo externo y a una parte del tímpano. Este territorio tiene el nombre de *zona de Ramsay Hunt.*

Los filetes de este nervio y los del ramo auricular posterior se anastomizan a menudo. (Para más detalles véase Hovelacque y Rousset: *Notes sur la disposition anatomique des rameaux sensitifs du conduit auditif externe et du rameau auriculaire postérieur du facial.* Soc. Anat. de París, núm. 7, págs. 318-321, 1922.)

c) *Ramo auricular posterior.* — Es muscular y sensitivo. Nace también del facial a la salida del agujero estilomastoideo. Desde aquí se dirige hacia fuera, en

busca del borde anterior de la apófisis mastoides, pasando por delante del vientre posterior del digástrico; luego sube a la cara externa de la mastoides, cerca de su borde anterior. Se anastomiza con el ramo auricular del plexo cervical superficial y finalmente se divide en dos filetes, un filete ascendente y un filete horizontal. El filete ascendente se dirige hacia arriba, entre el pabellón de la oreja y la apófisis mastoides, que termina en los músculos auricular posterior y auricular superior. El filete horizontal o posterior se dirige hacia atrás. Recorre en algún trecho la línea curva occipital superior. Después se inclina hacia arriba y se pierde por dos o tres ramillas divergentes en el músculo occipital y los tegumentos. Este nervio da una anastomosis al nervio occipital de Arnold.

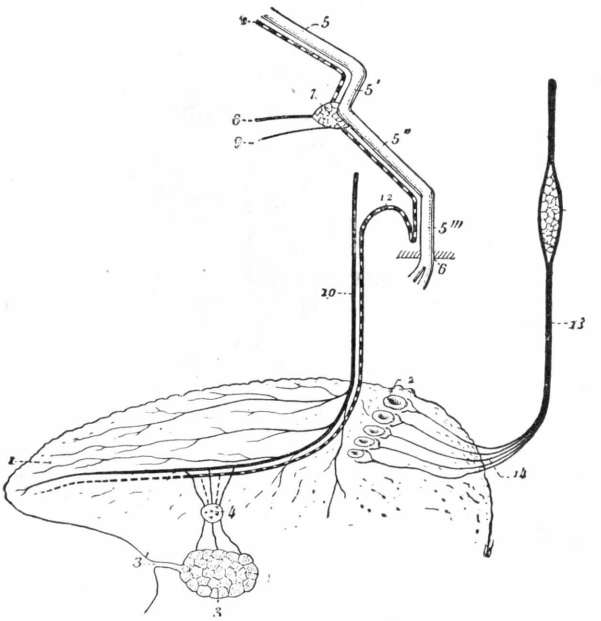

FIG. 142

Intermediario de Wrisberg en sus relaciones con el facial y el lingual (PITRES y TESTUT).

1, lengua, vista por su lado izquierdo. — 2, V lingual. — 3, glándula submaxilar, con 3', conducto de Warthon. — 4, ganglio submaxilar. — 5, nervio facial, con 5', 5'', 5''', sus tres segmentos en el acueducto de Falopio. — 6, agujero estilomastoideo. — 7, ganglio geniculado. — 8, nervio petroso superficial mayor. — 9, nervio petroso superficial menor. — 10, nervio lingual. — 11, intermediario de Wrisberg. — 12, cuerda del tímpano (se ve claramente que el intermediario se echa en el ganglio geniculado y vuelve a salir por el lado opuesto, se incorpora al facial, al que abandona algo por encima del agujero estilomastoideo, para convertirse en cuerda del timpano y echarse en el lingual). — 13, nervio glosofaríngeo, con 13', su ganglio, el ganglio de Andersch. — 14, sus ramas terminales a la base de la lengua, detrás de la V lingual.

d) *Ramos del digástrico y del estilohioideo.* — Nacen aisladamente, o por un tronco común debajo del precedente. El primero va al vientre posterior del digástrico, el otro termina en el músculo estilohioideo (figuras 144 y 146, en lo alto de la figura principal).

e) *Ramo lingual.* — Este nervio no es constante. Cuando existe, es notable por su largo trayecto (figura 144, 6). Se extiende desde el agujero estilomastoideo a la base de la lengua. Situado al principio en la parte externa y anterior del músculo estilofaríngeo, alcanza luego la cara lateral de la faringe, en donde constantemente se le juntan para reforzarlo algunos filetes del glosofaríngeo. Se insinúa luego entre el pilar anterior del velo del paladar y la amígdala y llega a la base de la lengua, donde termina por dos órdenes de filetes: filetes mucosos, que se esparcen, con las ramificaciones terminales del glosofaríngeo, por la mucosa lingual, y filetes musculares, que se dirigen a los dos músculos glosostafilino y estilogloso.

B. RAMAS TERMINALES. — En número de dos, se distinguen en una superior o témporofacial y otra inferior o cérvicofacial.

1.° *Rama témporofacial* (figs. 144 y 146). — La rama superior o témporofacial, alojada en el espesor de la parótida, se dirige hacia arriba y adelante en busca del cuello del cóndilo del maxilar inferior. Aquí recibe del nervio aurículo-

temporal uno o varios ramos anastomóticos (fig. 146, 4) y se divide inmediatamente después en tres o cuatro ramos, los cuales se dividen y subdividen a su vez hasta resolverse en una multitud de filetes divergentes cada vez más delgados. Estos filetes, frecuentemente anastomizados entre sí y también con las ramas terminales del trigémino, ocupan el espacio angular comprendido entre una línea vertical que desciende de la región temporal al cuello del cóndilo y una línea horizontal que desde este mismo cóndilo se dirige a la comisura de los labios. Para mayor comodidad en la descripción, se dividen estos filetes terminales de la rama témporofacial en cierto número de grupos, cuyos nombres por sí solos indican claramente la terminación. Estos son:

1.° Filetes *temporales* que se dirigen a la región temporal y se distribuyen por el músculo auricular anterior y los pequeños músculos del pabellón de la oreja: músculos del hélix, del tragus y del antitragus.

2.° Filetes *frontales* que se dirigen oblicuamente hacia arriba y adelante, destinados al músculo frontal.

3.° Filetes *palpebrales*, situados por debajo de los precedentes, los cuales se distribuyen por el superciliar y el orbicular.

4.° Filetes *nasales* o *suborbitarios*, que siguen al principio el conducto de Stenon para perderse luego en numerosas ramas en los músculos cigomático mayor, cigomático menor, canino, elevador propio del labio superior, elevador común del ala de la nariz y del labio superior, piramidal, triangular de la nariz, dilatador de las ventanas nasales y mirtiforme.

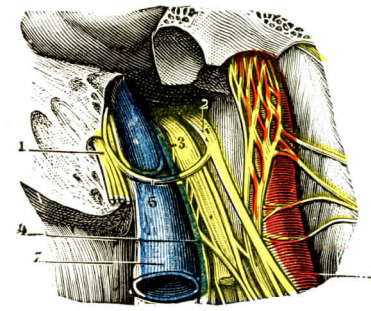

FIG. 143

Anastomosis del facial y del glosofaríngeo (según BOURGERY).

1, facial. — 2, glosofaríngeo, con su ganglio. — 3, neumogástrico. — 4, espinal. — 5, anastomosis del facial y del glosofaríngeo. — 6, carótida interna. — 7, yugular interna.

5.° Filetes *bucales superiores*, destinados al músculo buccinador y a la mitad superior del orbicular de los labios. De los filetes nasales y bucales arrancan constantemente cierto número de ramúsculos sumamente tenues que se pierden en las paredes de la arteria facial.

2.° *Rama cérvicofacial.* — La rama inferior o rama cérvicofacial está al principio situada, como la precedente, en el espesor de la parótida. Siguiendo la dirección del tronco de donde procede, se dirige oblicuamente hacia abajo y adelante, recibiendo ordinariamente uno o dos filetes anastomóticos de la rama auricular del plexo cervical superficial, y, al llegar al ángulo del maxilar inferior, se divide en tres o cuatro ramos divergentes, que se dividen y subdividen a su vez en numerosos filetes terminales. Se distinguen éstos en los tres grupos siguientes:

1.° Filetes *bucales inferiores*, que se distribuyen por el risorio de Santorini, por el músculo buccinador y por la mitad inferior del orbicular de los labios.

2.° Filetes *mentonianos*, que terminan en los tres músculos: triangular de los labios, cuadrado de la barba y borla de la barba, anastomizándose, para formar el *plexo mentoniano*, con las ramificaciones del nervio mentoniano, rama del dental inferior.

3.° Filetes *cervicales*, que descienden oblicuamente a la región suprahioidea para distribuirse en el músculo cutáneo del cuello; se observa generalmente que uno de los filetes cervicales del facial se anastomiza con la rama transversal del plexo cervical superficial,

Anastomosis. — El nervio presenta numerosas anastomosis con los nervios próximos: 1.°, con el *auditivo*, por uno o dos filetes, en el conducto auditivo in-

terno (fig. 148); 2.°, con el *glosofaríngeo*, por los nervios petrosos; 3.°, con el *neumogástrico*, por el ramo anastomótico del vago; 4.°, con el *trigémino*. *a)* con la rama oftálmica: anastomosis de los ramos frontales de la rama témporofacial con los ramos frontales del nervio supraorbitario; *b)* con el maxilar inferior: anastomosis de los ramos suborbitarios de la rama témporofacial con el nervio suborbitario; anastomosis del petroso superficial mayor con el ganglio esfenopalatino; *c)* con el maxilar inferior: anastomosis con el lingual por la cuerda del tímpano; anastomosis de los ramos de la rama cérvicofacial con el plexo mentoniano del dental inferior; anastomosis con el ganglio ótico por el petroso superficial menor; anastomosis con el auriculotemporal; 5.°, con el *simpático:* un filete del plexo carotídeo contribuye a formar el nervio vidiano; 6.°, con el *gran nervio occipital de Arnold* por el nervio auricular posterior del facial; 7.°, con el *plexo cervical;* las anastomosis se hacen con la rama auricular del plexo cervical superficial y con la rama cervical transversa.

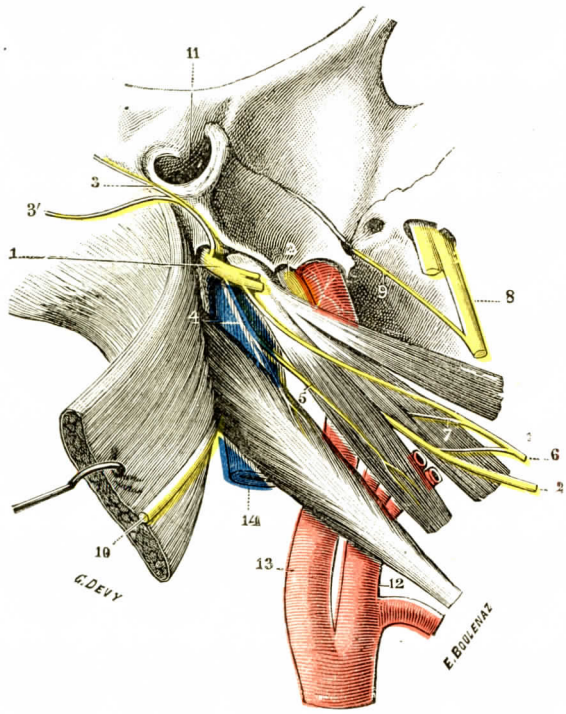

FIG. 144

Ramas extrapetrosas del nervio facial.

1, nervio facial. — 2, 2, glosofaríngeo. — 3, ramo sensitivo del conducto auditivo externo; por debajo de él, 3', auricular posterior. — 4, nervio del digástrico. — 5, nervio del estilohioideo. — 6, ramo lingual del facial. — 7, ramo anastomótico, que proviene del glosofaríngeo y se fusiona, después de haber atravesado el músculo estilofaríngeo, con el ramo lingual. — 8, nervio lingual. — 9, cuerda del tímpano. — 10, espinal. — 11, conducto auditivo externo. — 12, carótida externa. — 13, carótida interna. — 14, yugular interna.

El nervio facial ¿ es un nervio mixto ? — La mayoría de los anatomistas, sorprendidos por las analogías morfológicas que existen entre el modo de coalescencia de las dos raíces del facial y el modo como las raíces anteriores y posteriores de la medula se reunen para formar los nervios raquídeos, han emitido la idea de que la raíz gruesa y la raíz pequeña del facial venían a ser algo así como los equivalentes de una raíz anterior y una raíz posterior de la medula; que la primera era motora, la segunda sensitiva, y que ambas contribuían a formar un nervio mixto.

Los fisiólogos no admiten generalmente esta manera de ver. Enseñan que si la raíz gruesa del facial es una raíz motora, la pequeña no es una raíz sensitiva, sino más bien una raíz del gran simpático.

Fsiológicamente, en efecto, el nervio facial es nervio motor puro; el intermediario de Wrisberg es un nervio sobre todo vasomotor y secretorio, que contiene algunas fibras sensoriales o gustativas, pero ninguna fibra de sensibilidad general.

Los experimentos que han conducido a los fisiólogos a esta conclusión han recaído: 1.°, sobre las raíces del facial en el interior del cráneo; 2.°, sobre las ramas terminales después de su salida del agujero estilomastoideo; 3.°, sobre las ramas colaterales que se desprenden de él en su trayecto intrapetroso.

a) *Experimentos en las raíces.* — La excitación de la raíz gruesa del facial en el interior del cráneo, antes de su reunión con el intermediario de Wrisberg, hace contraer

todos los músculos cutáneos de la cabeza. No determina dolor. Su sección ocasiona la parálisis inmediata y completa de los mismos músculos; no provoca anestesia en ningún punto de la cara.

La excitación aislada de la raíz pequeña es prácticamente irrealizable. Lo mismo sucede con su sección entre su salida del bulbo y el ganglio geniculado. Pero es posible cortar

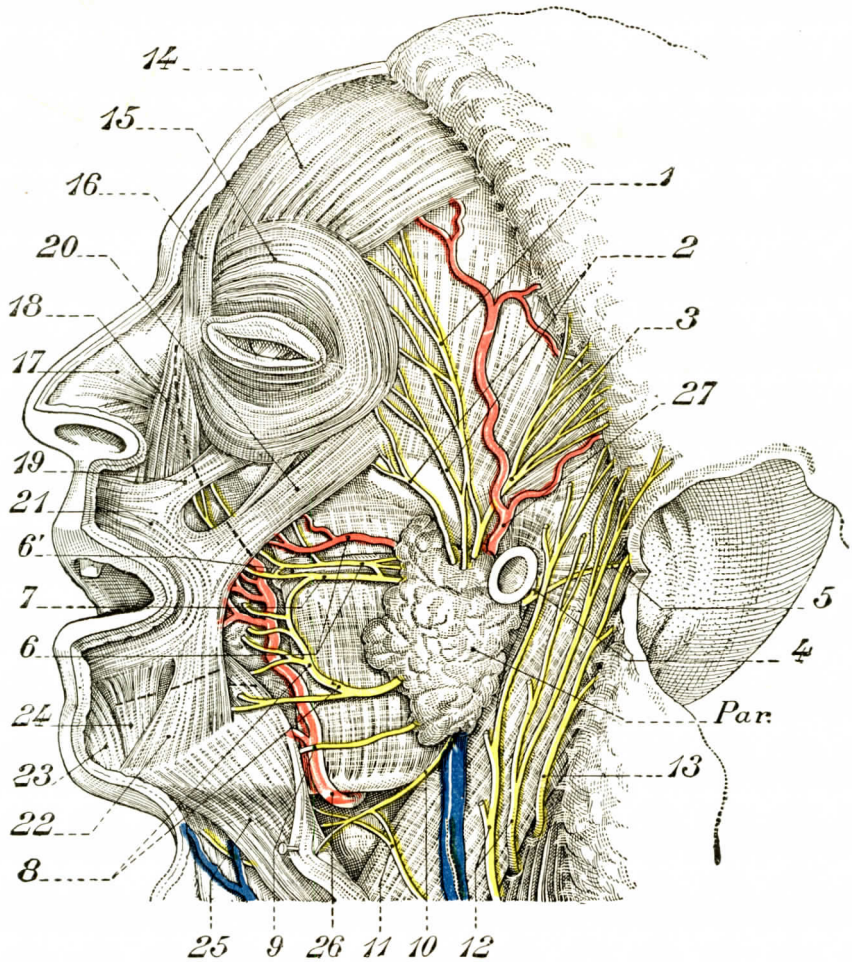

FIG. 145

Nervio facial y músculos de la cara. Plano superficial.

1, nervios frontales. — 2, nervios palpebrales. — 3, ramo auricular posterior. — 4, ramo sensitivo del conducto auditivo externo. — 5, ramo anastomótico con el gran nervio occipital de Arnold. — 6, ramo suborbitario. — 6', conducto de Sténon. — 7, ramos bucales superiores. — 8, ramos bucales inferiores. — 9, ramo mentoniano. — 10, ramo cervical de la rama cérvicofacial. — 11, anastomosis cérvicofacial. — 12, ramos de la rama auricular del plexo cervical superficial. — 13, rama mastoidea. — 14, frontal. — 15, orbicular. — 16, piramidal de la nariz. — 17, transverso de la nariz. — 18, elevador común del ala de la nariz. — 19, cigomático menor. — 20, cigomático mayor. — 21, orbicular de los labios. — 22, triangular de los labios. — 23, borla del mentón. — 24, cuadrado del mentón. — 25, cutáneo. — 26, arteria facial. — 27, arteria temporal. — 28, nervio auricular temporal. — *Par.*, parótida.

Las líneas de puntos indican los cortes practicados para proseguir la disección de los fileles del facial.

juntamente las dos raíces del facial. En este caso, a los fenómenos de parálisis de los músculos producidos por la sección de la raíz gruesa sola, se añaden trastornos de la gustación en los dos tercios anteriores de la lengua, algunos trastornos de la circulación

vasomotora de la mitad correspondiente de este órgano y una disminución de la secreción salival del mismo lado.

b) *Experimentos en la porción extracraneal del facial.* — La sección del facial después de su salida del agujero estilomastoideo va seguida de parálisis de todos los músculos cutá-

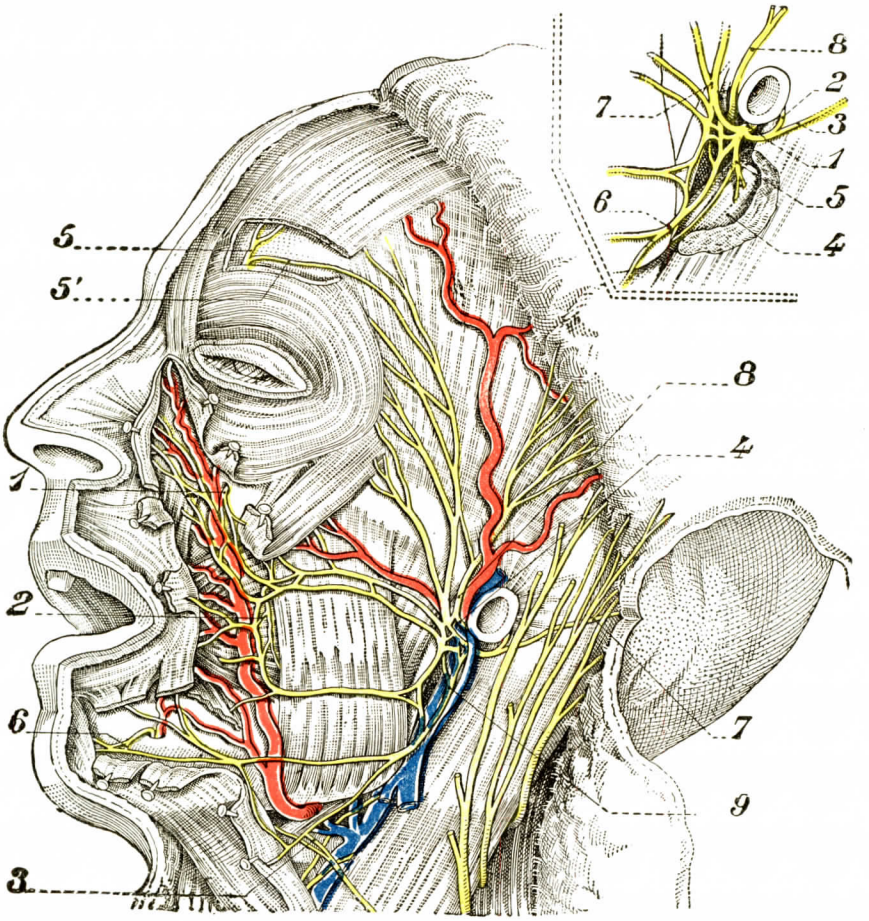

FIG. 146

Esta figura representa la misma preparación que la precedente, pero se han incidido los músculos y quitado la parótida para mostrar las terminaciones de las ramas del facial con sus anastomosis periféricas.

1, nervio suborbitario y anastomosis subórbitofacial. — 2, anastomosis bucofacial. — 3, anastomosis cérvicofacial. — 4, anastomosis con el auriculotemporal. — 5, anastomosis con el nervio suborbitario. — 6, anastomosis con el nervio mentoniano. — 7, anastomosis con el gran nervio suboccipital de Arnold. — 8, rama témporofacial. — 9, rama cérvicofacial.

A la derecha, arriba: 1, tronco del facial. — 2, ramo sensitivo del conducto auditivo externo. — 3, ramo auricular posterior. — 4, músculo digástrico. — 5, nervio del digástrico. — 6, rama cervicofacial. — 7, rama témporofacial. — 8, nervio auriculotemporal.

neos del cuello y de la cara. No determina ni anestesia de la cara, ni trastornos de la gustación, ni trastornos vasomotores o secretorios. Equivale, pues, a la sección aislada de la raíz gruesa de este nervio.

La excitación del tronco del facial después de su salida del cráneo provoca la contracción de todos los músculos cutáneos de la cara. Pero, al contrario de lo que se observa después

de la irritación de las raíces del facial en el cráneo, origina al mismo tiempo reacciones dolorosas no equívocas.

Según este último experimento, el nervio facial contendría, pues, fibras sensitivas que no se encuentran en sus raíces. Pero ¿de dónde procederían? Algunas pueden proceder de las anastomosis que recibe el facial en su trayecto intrapetroso. La gran mayoría proceden de fibras recurrentes partidas del trigémino que se han introducido en el facial en la proximidad de sus terminaciones periféricas. La prueba de que son fibras de trayecto recurrente las que dan sensibilidad al facial es que, si después de haber cortado una de las ramas de este nervio se excitan sucesivamente el cabo central y el cabo periférico de esta rama, se comprueba que el cabo central es casi completamente insensible, mientras que el cabo periférico es muy sensible. Sería todo lo contrario lo que se produciría si se tratara de un nervio sensible ordinario. La prueba de que estas fibras recurrentes vienen del trigémino es que si después de haber seccionado una rama del facial y comprobado que la excitación del cabo distal provoca dolor se practica la sección intracraneal del ganglio de Gasser del mismo lado, toda reacción sensitiva desaparece en el segmento distal del facial seccionado. La sensibilidad del facial es, pues, una sensibilidad de préstamo, que viene por recurrencia del trigémino.

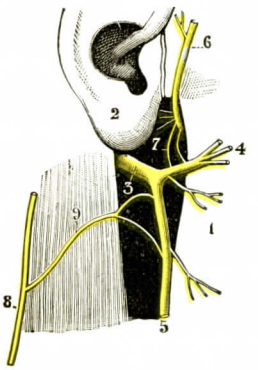

FIG. 147

Anastomosis de las dos ramas terminales del facial con el auriculotemporal y la rama auricular del plexo cervical.

1, rama del hueso maxilar inferior. — 2, lóbulo de la oreja. — 3, nervio facial. — 4, su rama *témporofacial*. — 5, su rama cérvicofacial. — 6, nervio auriculotemporal, con 7, dos filetes anastomóticos para la rama témporofacial. — 8, rama auricular del plexo cervical, con 9, ramo anastomótico para la rama cérvicofacial.

c) *Experimentos que recaen en la porción intrapétrea.* — Los experimentos precedentes han demostrado que la sección simultánea de las dos raíces del facial en el interior del cráneo antes de la penetración del tronco nervioso en el conducto auditivo interno provoca, entre otros fenómenos, trastornos vasomotores y secretorios, que no se producen cuando se corta aisladamente la raíz gruesa de este nervio (única accesible a la experimentación), y que tampoco se desarrollan cuando se secciona el nervio facial después de su salida del cráneo.

Se puede deducir de estas observaciones que las fibras vasomotoras o secretorias que están contenidas en el facial le llegan por medio de su pequeña raíz; que quedan durante cierto tiempo mezcladas a las fibras de la raíz gruesa; que se separan en seguida, pasando por algunas de las ramas colaterales que el facial emite en el conducto de Falopio, puesto que no existen ya en las ramas terminales del nervio a su salida del cráneo por el agujero estilomastoideo.

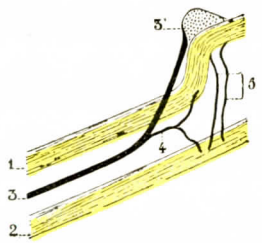

FIG. 148

Esquema que muestra las diversas anastomosis del facial y el auditivo.

1, facial. — 2, auditivo. — 3, intermediario de Wrisberg, con 3', ganglio geniculado. — 4, anastomosis interna. — 5, anastomosis externa.

¿Cuáles son, pues, las vías de escape de las fibras del facial que proceden del nervio intermediario de Wrisberg? La primera está constituída por la cuerda del tímpano, la segunda por el pequeño nervio petroso superficial menor (fig. 150).

Cuerda del tímpano. — Hemos visto que la cuerda del tímpano, después de haberse desprendido del facial algo por encima del agujero estilomastoideo, atraviesa la cavidad timpánica y va a fusionarse con un ramo del nervio maxilar inferior para formar con él el nervio lingual. Ahora bien, experimentos fisiológicos han demostrado: 1.º, que la sección del lingual abolía la secreción de las glándulas submaxilar y sublingual, mientras que su excitación la exageraba (LUDWIG).

2.º Que la sección o la excitación de la cuerda del tímpano tenía los mismos efectos dilatadores y secretorios que la sección o la excitación del mismo nervio lingual (CLAUDIO BERNARD).

3.º Que si después de haber cortado la cuerda del tímpano se aguardaba algunos días antes de experimentar sobre el lingual (para dar tiempo a que la degeneración walleriana se produjera y abolir toda excitabilidad en el cabo periférico de las fibras de la cuerda

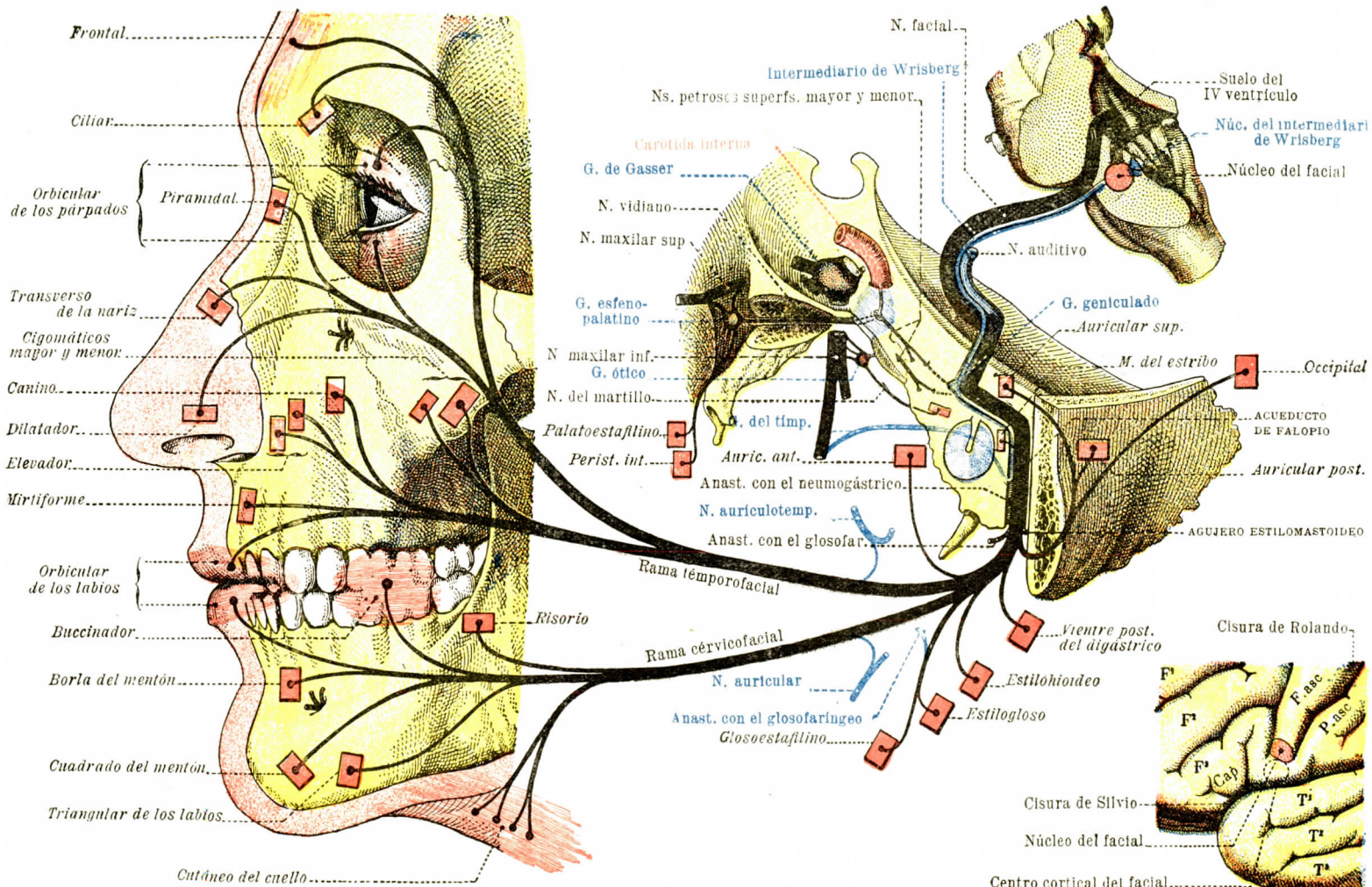

A. — Orígenes, trayecto, distribución.

FIG. 149
Nervio facial (PITRES y TESTUT).

B. — Centro cortical.

separadas de su centro trófico), la sección o la excitación del lingual no provocaba ya modificaciones apreciables en la circulación de la mucosa de la lengua, ni en la secreción de las glándulas submaxilar y sublingual (VULPIAN).

Es, pues, cierto que las fibras vasodilatadoras y secretorias que se encuentran en el nervio lingual no pertenecen al trigémino, sino que provienen, por medio de la cuerda

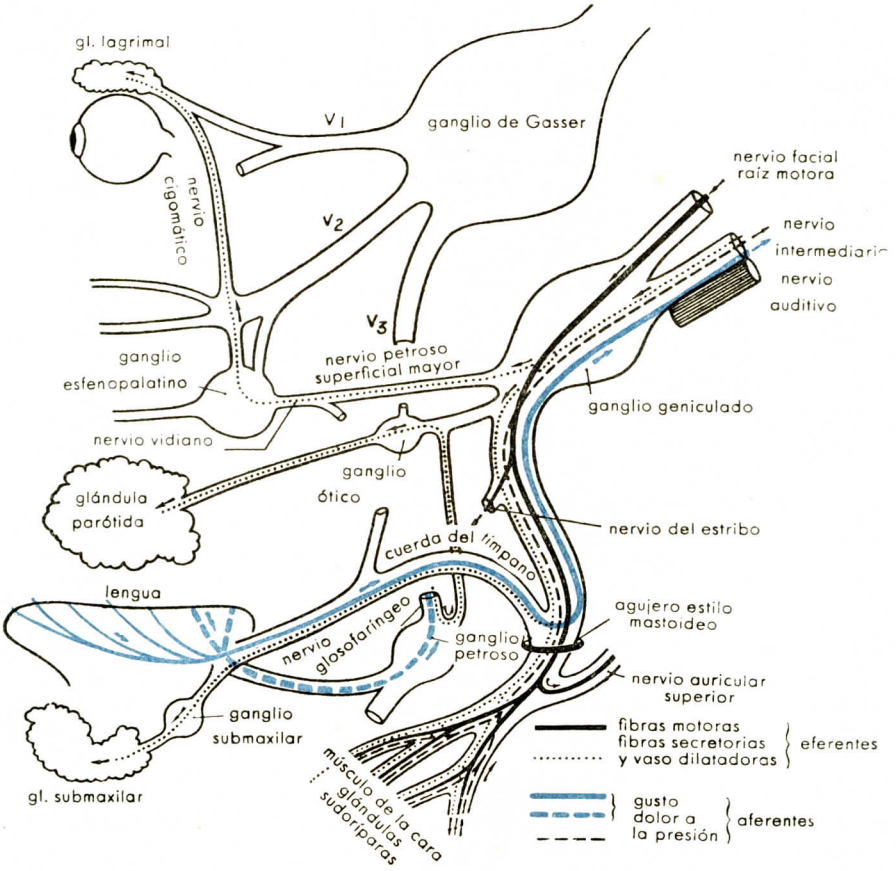

FIG. 150

Diagrama del nervio facial. Vías aferentes y eferentes, incluso el trayecto de las fibras gustativas (en *azul*) y de las fibras secretorias y vasodiltadoras en líneas de puntos (PURVES-STEWART).

del tímpano, del nervio facial, que a su vez las ha recibido de su raíz interna, es decir, del nervio intermediario de Wrisberg.

Nervio petroso superficial menor. — Parte del ganglio geniculado y va con el petroso profundo menor (venido del glosofaríngeo) al ganglio ótico. Penetra en seguida en el nervio auriculotemporal (rama del trigémino), con el que va a distribuirse en la glándula parótida, las glándulas de las mejillas y las de los labios. Su fisiología no se conoce tan bien como la de la cuerda del tímpano; pero parece que desempeña respecto al nervio auriculotemporal y a la parótida el mismo papel que la cuerda respecto al nervio lingual y a los ganglios submaxilar y sublingual.

En resumen: 1.º, por las fibras que proceden de su raíz gruesa, el nervio facial es exclusivamente motor; 2.º, por su raíz pequeña (nervio intermediario de Wrisberg) recibe

fibras vasomotoras, secretorias y gustativas que se distribuyen a la mucosa de los dos tercios anteriores de la lengua y en las glándulas salivales (nervio parasimpático y sensorial); 3.°, las fibras de sensibilidad general que se encuentran en las ramas periféricas del facial son, por lo menos en su mayoría, fibras recurrentes nacidas del trigémino.

RESUMEN DEL NERVIO

- a) *5 ramas colaterales intrapetrosas.*
  - Nervio petroso superficial mayor.
  - Nervio petroso superficial menor.
  - Nervio del músculo del estribo.
  - Cuerda del tímpano.
  - R. anastomótico del neumogástrico.
- b) *6 ramas colaterales extrapetrosas.*
  - R. anastomótico del glosofaríngeo.
  - R. auricular posterior.
  - R. del conducto auditivo externo.
  - R. del digástrico.
  - R. del estilohioideo.
  - R. del lingual. . . . . → f. mucosos; f. musculares.
- c) *2 ramas terminales* . . . . .
  - R. témporofacial. . . . . → f. temporales; f. frontales; f. palpebrales; f. nasales; f. bucales superiores.
  - R. cérvicofacial . . . . . → f. bucales inferiores; f. mentonianos; f. cervicales.

§ 8. — *Octavo par:* Nervio auditivo

El nervio auditivo es sensorial. Puede considerarse como formado de dos nervios: el nervio coclear y el nervio vestibular. El nervio coclear recoge en el oído interno y transmite a los centros las sensaciones auditivas. El nervio vestibular recibe y conduce las impresiones destinadas al sostenimiento del equilibrio.

Los *orígenes reales* se han estudiado con el sistema nervioso central (tomo II).

1.° Origen aparente. Trayecto. Terminación. — El nervio auditivo emerge de los centros por la fosita lateral del bulbo por fuera y detrás de las raíces del facial. Se ha dicho que este nervio nacía por dos raíces: una raíz interna vestibular, una raíz externa coclear. En realidad, estas dos raíces están adosadas; sólo en el interior del neuroeje se separan para alcanzar sus núcleos centrales respectivos.

De la base del bulbo el nervio auditivo se dirige hacia fuera, adelante y arriba, llega al conducto auditivo interno, penetra en él al mismo tiempo que el facial y lo recorre en toda su extensión. Antes de llegar al fondo del conducto, el tronco del auditivo se divide en dos ramas: una anterior coclear, otra posterior vestibular. La primera va al caracol, la segunda al vestíbulo.

Relaciones. — Estudiaremos a continuación las relaciones referentes a *este nervio*: *a)* en el compartimiento posterior de la base del cráneo; *b)* en el conducto auditivo interno.

a) *En el compartimiento posterior de la base del cráneo.* — El nervio auditivo se relaciona por su cara inferior con la parte externa del canal basilar, la sutura petrooccipital y el seno inferior alojado en ella, la cara posterior del peñasco. Encima de él caminan el facial y el intermediario de Wrisberg. Este se halla entre el auditivo y el facial. Los nervios glosofaríngeo, neumogástrico y

espinal están situados por fuera y detrás, en un plano inferior. El trigémino está por delante y por dentro en un plano superior.

b) *En el conducto auditivo interno.* — El auditivo ocupa la parte inferior del conducto y se dispone en él en forma de canal de concavidad dirigida arriba, en la que se superponen el intermediario de Wrisberg y el facial (fig. 151). Cada uno de estos nervios posee una vaina pial propia. La aracnoides les suministra una vaina común. En cuanto a la duramadre, se fusiona poco a poco con el periostio.

2.° Distribución. — En el fondo del conducto auditivo interno, el auditivo se divide en dos ramas terminales: una rama coclear y una rama vestibular (fig. 153).

Para comprender las relaciones de ambas ramas hay que recordar la configuración del fondo del conducto auditivo. Este fondo está dividido por una cresta transversal falciforme en dos pisos (figura 153), uno superior, otro inferior. El superior está dividido en dos partes por una cresta vertical; delante de esta cresta se ve el orificio del conducto de Falopio; por detrás, una fosita acribillada de pequeños orificios, la *fosita vestibular superior.* Igualmente el piso inferior está dividido también en dos porciones: una, anterior, es una ancha depresión que tiene el nombre de *fosita coclear;* la otra, posterior, es igualmente una pequeña fosita que tiene dos orificios, la *fosita vestibular inferior.*

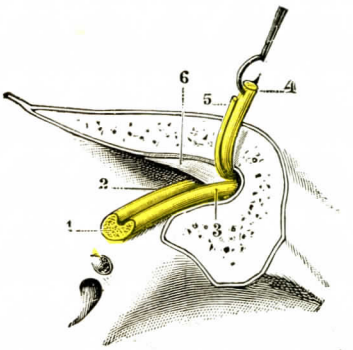

FIG. 151

El nervio auditivo dentro del conducto auditivo interno.

1, nervio auditivo, con 2, su rama coclear. — 3, su rama vestibular. — 4, facial, erinado arriba y afuera. — 5, intermediario de Wrisberg. — 6, repliegue semilunar.

El *nervio coclear* penetra en la fosita coclear. Esta no es más que la base de la columela (véase ORGANOS DE LOS SENTIDOS). Se caracteriza por la existencia de la criba espiroide por la que pasan los filetes nerviosos destinados al caracol. A su llegada a la columela el nervio coclear se aplana poco a poco y se arrolla sobre sí mismo a manera de una viruta. Este modo de arrollamiento de la lámina nerviosa corresponde exactamente al de la criba espiral que debe atravesar, de suerte que los diferentes fascículos constitutivos del nervio coclear son conducidos cada uno frente al orificio que les está destinado.

Después de haber atravesado los orificios de la criba espiral, los filetes cocleares llegan al espesor de la columela. Siguen durante algún tiempo un trayecto paralelo al eje de esta última; luego, inclinándose hacia fuera, se dirigen hacia el conducto espiral de Rosenthal y allí se hinchan en una especie de ganglio que llena el conducto espiral y que se distingue con el nombre de *ganglio espiral* o también de *ganglio de Corti.* Morfológicamente este ganglio de Corti es el elementos homólogo de un ganglio espinal. Es respecto al nervio coclear lo que el ganglio espinal a la raíz posterior de un par raquídeo.

Al salir del ganglio de Corti, las fibras nerviosas de la rama coclear penetran en el espesor de la lámina espiral, donde se anastomizan entre sí, de modo que forman así una especie de plexo. Luego atraviesan los forámina del labio vestibular del surco espiral interno y llegan así al órgano de Corti, donde terminan cada una por una pequeña arborización. Estas arborizaciones terminales se disponen en el intervalo de las células epiteliales del órgano de Corti. Son terminaciones nerviosas no intraepiteliales, sino interepiteliales.

Debemos añadir que antes de penetrar en la criba espiral de la base del caracol, la rama coclear del auditivo abandona por su lado pósterointerno un pequeño ramo que va al vestíbulo a terminar en la porción inicial del conducto coclear.

Muy cerca de su origen, en el fondo del conducto auditivo por consiguiente, este filete nervioso presenta un pequeño ganglio que es el *ganglio de Boettcher*, el cual, por la misma razón que el ganglio de Corti, es el homólogo de un ganglio espinal.

El *nervio vestibular* está, como su nombre indica, destinado al vestíbulo del oído interno. Poco después de su separación del nervio coclear presenta en su trayecto, muy cerca del fondo del conducto auditivo interno, un ganglio, el *ganglio de Scarpa*, que es al nervio vestibular lo que el ganglio de Corti es al nervio coclear.

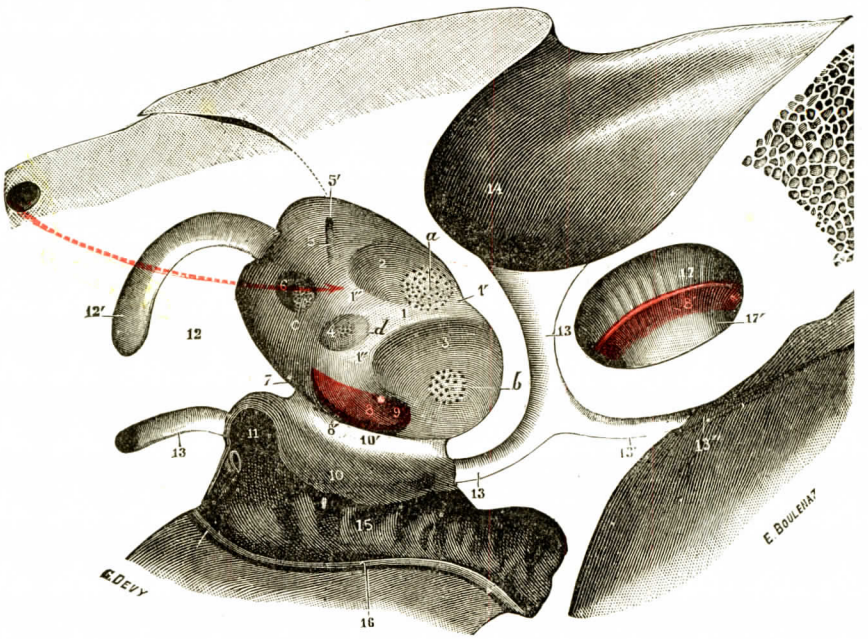

FIG. 152

La pared interna del vestíbulo (aumentada cinco veces).

En esta preparación se ha quitado una gran parte de la pared externa del vestíbulo para mostrar: 1.°, una parte de su suelo; 2.°, el orificio ampollar del conducto semilunar posterior, que se abre, no sobre su pared interna, sino sobre su pared posterior.

1, cresta del vestíbulo, con: 1', su extremo anterior o pirámide; 1'', sus ramas de bifurcación. — 2, fosita semioval. — 3, fosita hemisférica. — 4, fosita coclear. — 5, canal sulciforme, con 5', orificio interno del acueducto del vestíbulo. — 6, orificio ampollar del canal semicircular posterior. — 7, suelo del vestíbulo, con: 8, la lámina espiral; 8', la hendidura vestíbulotimpánica. — 9, orificio vestibular del caracol. — 10, promontorio de la caja del timpano, con 10', borde inferior de la ventana oval. — 11, ventana redonda. — 12, sección del hueso que pasa el conducto semicircular externo, 12', y que pasa inmediatamente por debajo del borde superior de la ventana oval. — 13, acueducto de Falopio, con: 13', conducto del nervio petroso superficial mayor; 13'', canal de este nervio. — 14, conducto auditivo interno. — 15, suelo de la caja. — 16, sulcus tympanicus. — 17, caracol (rampa timpánica). — 17', rampa vestibular.

a, mancha cribosa superior. — *b*, mancha cribosa anterior. — *c*, mancha cribosa posterior. — *d*, mancha cribosa coclear.

Del ganglio de Scarpa parten filetes que se agrupan en tres troncos: superior, inferior y posterior: 1.° El *ramo superior* está situado en el mismo plano que el nervio facial; se dirige hacia la fosita pósterosuperior del fondo del conducto auditivo interno. Aquí penetra en los agujeros que presenta esta fosita, penetra en el vestíbulo por los orificios de la mancha cribosa superior y se divide entonces en tres filetes: el *nervio utricular*, que va a la mancha acústica del utrículo; el *nervio ampollar superior*, que se distribuye por la cresta acústica del conducto semicircular superior; el *nervio ampollar externo*, que viene a terminar en la cresta acústica del conducto auditivo externo. El ramo inferior constituye el *nervio sacular*. Sale del

conducto auditivo interno por la fosita pósteroinferior, entra en el vestíbulo por los orificios de la mancha cribosa inferior y termina en la mancha acústica del sáculo. El *ramo posterior* penetra en el foramen singular de Morgagni, que lo lleva a la mancha cribosa posterior. Atraviesa el orificio de esta mancha y, con el nombre de *nervio ampollar posterior*, se distribuye por la cresta acústica del conducto semicircular posterior.

Llegadas a las manchas y a las crestas acústicas, las fibras constitutivas del nervio vestibular, después de haberse anastomizado en plexos en las células basa-

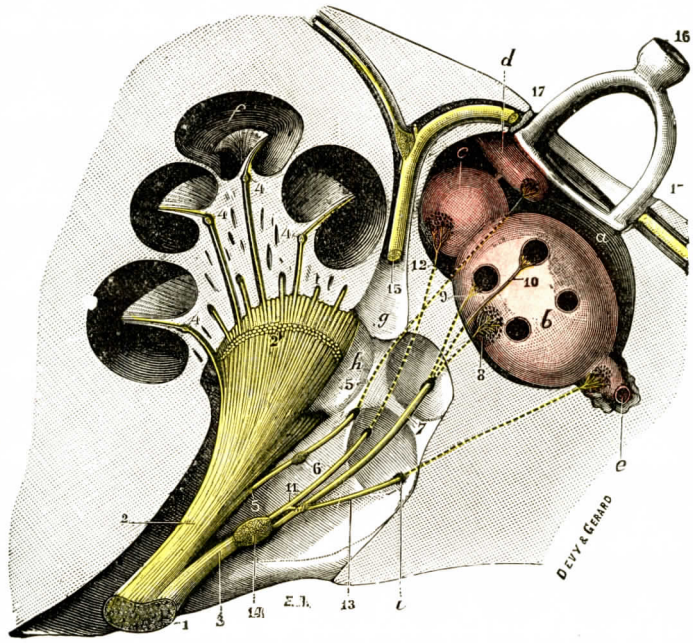

FIG. 153

Esquema para demostrar la distribución del nervio auditivo.

a, vestíbulo, con: *b*, utrículo; *c*, sáculo; *d*, porción inicial del conducto coclear; *e*, ampolla del conducto semicircular posterior. — *f*, caracol. — *g*, acueducto de Falopio. — *h*, fondo del conducto auditivo interno con sus cuatro fositas. — *i*, foramen singulare de Morgagni.

1, tronco del auditivo. — 2, su rama coclear, con 2', sección de sus hacecillos superficiales destinados a la mitad del caracol que ha sido quitada en la figura. — 3, su rama vestibular. — 4, ganglio de Corti. — 5, pequeño ramo destinado a la porción vestibular del conducto coclear. — 6, ganglio de Bœttcher. — 7, nervio vestibular superior, dividido en: 8, nervio utricular; 9, nervio ampollar superior, y 10, nervio ampollar externo. — 11, nervio vestibular inferior, dividido en: 12, nervio sacular, y 13, nervio ampollar posterior. — 14, ganglio de Scarpa. — 15, nervio facial. — 16, estribo en la ventana oval. — 17, caja del tímpano.

les *(plexo basal de Ranvier)*, se dirigen hacia las células sensoriales y aquí terminan por extremos libres que se disponen alrededor de las células.

Si siguiéramos ahora las fibras auditivas hacia los centros nerviosos, se vería que los dos nervios vestibular y coclear, simplemente adosados para formar el tronco nervioso del auditivo, se separan, llegando al bulbo para convertirse uno en raíz vestibular y otro en raíz coclear. Nos daríamos cuenta, por otra parte, de que estas dos raíces se conducen en su trayecto intrabulbar de un modo muy diferente.

El nervio auditivo está formado, pues, de dos nervios. La fisiología y la patología demuestran que el caracol y el nervio coclear que terminan en sus espiras forman parte del aparato sensorial de la audición, mientras que los conductos semicirculares y el nervio vestibular son los principales agentes del aparato de la equilibración.

§ 9. — *Noveno par:* Nervio glosofaríngeo

El nervio glosofaríngeo es un nervio mixto. Sus fibras motoras van a los músculos de la faringe y a algunos de los músculos del velo del paladar. Sus fibras sensitivas recogen, en las diversas mucosas por las que se distribuyen, a la vez impresiones de sensibilidad general e impresiones gustativas. Por último, contiene un elemento del parasimpático craneal que va a la parótida.

A. — Orígenes reales y relaciones centrales

El nervio glosofaríngeo o noveno par emerge del bulbo en la parte superior del surco colateral posterior, entre el nervio auditivo que está encima y el neumogástrico que está debajo.

Presenta, visto en su trayecto inmediatamente por debajo de la base del cráneo, dos engrosamientos, el ganglio de Andersch y el de Ehrenritter (véase más adelante), que tienen todo el valor de los ganglios espinales.

1.° Fibras sensitivas. El fascículo solitario. Los núcleos de determinación. — Mezcladas con las fibras motoras en el tronco del nervio, las fibras sensitivas se separan en el momento de penetrar en el bulbo, al que alcanzan algo por detrás.

Atraviesan con las fibras motoras la raíz descendente del trigémino y la substancia gelatinosa (fig. 154). Llegadas al ángulo externo y posterior de la substancia reticulada gris, se curvan en su mayoría, se hacen verticalmente descendentes y vienen a terminar, después de haber tomado parte de este modo en la constitución del fascículo solitario, en el núcleo gustativo de Nageotte.

La *cintilla solitaria de Mathias Duval*, el *fascículo respiratorio de Krause*, la *columna delgada de Clarke*, el *fascículo solitario de Lenhossek* son una sola y misma pequeña columna nerviosa de dirección longitudinal que en un corte transversal (fig. 154, 4) nos aparece en la formación reticular, por delante y algo por fuera del ala gris. Por su parte inferior puede seguirse esta columna hasta el nivel del entrecruzamiento sensitivo. Por su parte superior se eleva hasta la porción más superior del ala gris, o en otros términos, hasta la parte media del cuarto ventrículo; va, pues, del nervio facial hasta la medula cervical.

Si seguimos el fascículo solitario en una serie de cortes, de abajo arriba, observamos en primer lugar que este fascículo aumenta gradualmente de volumen: su diámetro, que en su extremo inferior sólo es de 0,10 milímetros, alcanza sucesivamente 0.80 y 1,14 milímetros (Kölliker). El examen de esta serie de cortes nos enseña, además, que el fascículo en cuestión se separa de la línea media a medida que se eleva: el intervalo que lo separa de esta línea media es de 1,10 milímetros a nivel de su extremidad inferior, de 4,84 milímetros en su parte media, de 7,50 milímetros en su extremo superior. Por consiguiente, el fascículo solitario describe en conjunto una curva bastante pronunciada, cuya concavidad mira hacia fuera y abajo (fig. 155, 4).

Considerado desde el punto de vista de su constitución anatómica, el fascículo solitario comprende dos elementos: fibras y células. Las *fibras* siguiendo un trayecto longitudinal, forman un paquete más o menos compacto, que ocupa ordinariamente la parte externa del fascículo solitario. Estas fibras representan las ramas descendentes de los fascículos radiculares sensitivos de los dos nervios mixtos y del nervio intermediario de Wrisberg. Se observa siempre que durante su trayecto emiten numerosas colaterales. Las *células*, de pequeñas dimensiones, multipolares, se agrupan en la parte interna del paquete de fibras mencionado. Sin embargo, no es ésta una disposición constante, pues pueden situarse también en

la parte externa o en todo su alrededor a manera de anillo. Su conjunto constituye lo que se denomina *núcleo del fascículo solitario* o simplemente el *núcleo solitario* (fig. 154, 4); efectivamente, a estas células van a parar los elementos fibrilares del fascículo. Morfológicamente la substancia gris que forma el núcleo del fascículo solitario parece poder referirse a la substancia gelatinosa del asta posterior de la medula, y se observa en seguida la sorprendente analogía que existe entre el fascículo solitario y esta otra columna, como él descendente y compuesta asimismo de células y fibras, que hemos descrito anteriormente con el nombre de *raíz inferior* o *bulbar* del trigémino.

Una vez conocido el fascículo solitario, volvamos a las ramas descendentes de la raíz sensitiva del glosofaríngeo. Estas ramas descendentes van a colocarse ante todo en el paquete de fibras que acabamos de describir y que corre por la parte externa del fascículo solitario. Después de un trayecto variable se resuelve cada una de ellas en una arborización, cuyas fibrillas terminan libremente alrededor de las células del núcleo solitario. A la parte media del núcleo solitario (estando reservada la parte inferior al neumogástrico y la parte superior al intermediario de Wrisberg) van a parar las fibras descendentes del glosofaríngeo sensitivo. Esta parte media se convierte, por consiguiente, para las fibras en cuestión, en un verdadero núcleo terminal, que denominaremos *núcleo terminal de la raíz sensitiva del glosofaríngeo.*

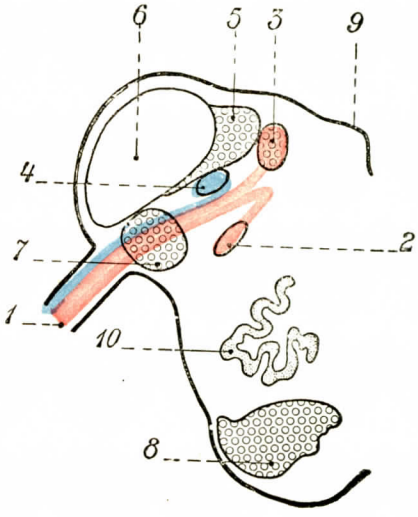

FIG. 154

Orígenes y terminaciones reales del glosofaríngeo.

1, nervio glosofaríngeo. — 2, núcleo ambiguo motor. — 3, núcleo dorsal parasimpático. — 4, fascículo solitario (núcleo sensitivo). — 5, cuerpo yuxtarrestiforme y núcleo de Deiters. — 6, cuerpo restiforme. — 7, raíz sensitiva descendente del trigémino. — 8, pirámide anterior. — 9, IV ventrículo. — 10, oliva bulbar.

CAJAL admite que algunas fibras sensitivas se mezclan con la raíz descendente del trigémino y terminan en el núcleo gelatinoso. Algunos autores admiten que no todas las fibras son directas, que algunas atraviesan la línea media para ir a terminar en el núcleo solitario del lado opuesto.

VAN GEHUCHTEN (1900) ha querido aportar una sistematización más completa del fascículo y del núcleo solitario; hace observar que los tres órdenes de fibras que entran en su constitución, las fibras del intermediario, las del glosofaríngeo y las del neumogástrico, no ocupan cada una toda la altura. La constitución anatómica varía, pues, según el nivel considerado. Por arriba comprende las fibras del VII y del IX; más abajo, las del VII, el IX y el X; luego las del IX y el X; por último, las del X solamente (véase fig. 156). Además, las fibras que llegan al fascículo se sitúan delante de las que ya estaban. Esta esquematización no ha sido comprobada por CAJAL y NAGEOTTE.

El núcleo del fascículo solitario ha sido estudiado por NAGEOTTE y CAJAL, y se designa con el nombre de *núcleo gustativo* de Nageotte la parte superior del núcleo del fascículo solitario, parte que corresponde a la terminación del nervio de Wrisberg y del glosofaríngeo y hasta a las fibras del trigémino que proceden del nervio lingual.

2.° Fibras motoras. Su núcleo de origen. — Las fibras motoras del glosofaríngeo, íntimamente mezcladas con las fibras sensitivas, empiezan por seguir

el mismo trayecto que estas últimas: oblicuas de delante atrás, atraviesan la raíz del trigémino y la formación reticular, llegando a la parte anterior del ala gris. Aquí se flexiona sobre sí misma, formando una curva pronunciada, y se dirigen de atrás a delante, algo de dentro a fuera, para llegar a un núcleo celular, el núcleo de origen de las fibras motoras del glosofaríngeo. Este núcleo ocupa la parte superior de una columna gris motora situada en la substancia reticulada y que representa la parte ánteroexterna del asta medular anterior. Se le denomina *núcleo ambiguo* (figura 154, 2). Lo estudiaremos en detalle más adelante (véase *Neumogástrico)*.

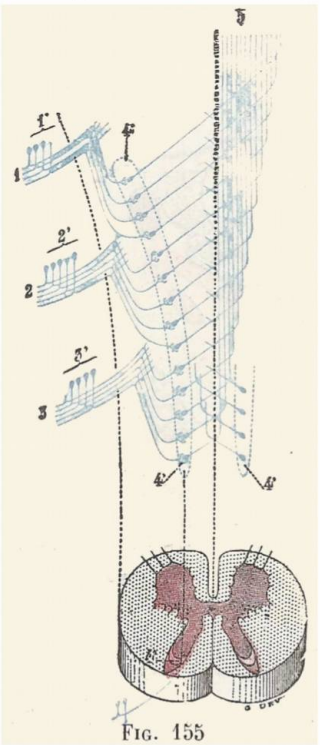

FIG. 155

Esquema que representa el fascículo solitario y el modo de terminación de las fibras sensitivas de los nervios mixtos.

1, intermediario de Wrisberg, con 1', su ganglio *(ganglio geniculado)*. — 2, glosofaríngeo, con 2', su ganglio *(ganglio de Andersch)*. — 3, neumogástrico, con 3', su ganglio *(ganglio yugular* y *ganglio plexiforme)*. — 4, fascículo solitario continuándose por abajo con 4', substancia gelatinosa del asta posterior. — 5, fibras eferentes de las células del fascículo solitario, contribuyendo a formar, después de entrecruzarse en la línea media, la vía sensitiva central.

CAJAL admite un entrecruzamiento parcial de las fibras motoras del glosofaríngeo, mientras que VAN GEHUCHTEN, empleando el método de NISSL, sólo admite fibras directas.

3.° El núcleo orgánico del IX. — Algunos anatomistas habían admitido antes que había un segundo núcleo sensitivo, el *núcleo dorsal del ala gris*, que se oponía al núcleo ventral. En realidad hay que modificar esta opinión y ver en este núcleo o *núcleo solitario inferior* el origen real de las fibras órganovegetativas que pertenecen a nervios mixtos. Está situado encima del núcleo orgánico del intermediario de Wrisberg, detrás del núcleo del fascículo solitario, y corresponde al ala gris del IV ventrículo. Las fibras que de él nacen, fibras preganglionares de esta formación parasimpática, salen del bulbo juntamente con el glosofaríngeo, llegan al ganglio de Andersch, no se detienen en él, pasan al nervio de Jacobson y al nervio petroso menor y finalmente llegan al *ganglio ótico de Arnold*, del que parten las fibras postganglionares destinadas a la parótida por la vía del auriculotemporal (fig. 135, 4).

4.° Relaciones centrales del glosofaríngeo. — Las *células motoras* del núcleo ambiguo están en relación con las fibras del fascículo geniculado (fibras cruzadas). Estas fibras motoras cerebrales tienen un trayecto cruzado.

El núcleo gustativo es el punto de partida de la segunda neurona y de la vía sensitiva central del glosofaríngeo. El cilindroeje de esta neurona, después de entrecruzamiento, sigue la *vía dorsal trigeminal* que hemos estudiado precedentemente (página 91). Esta vía dorsal trigeminal, que recibe el contingente de las fibras centrales nacidas del núcleo del fascículo solitario (vía sensitiva central del nervio de Wrisberg, glosofaríngeo, neumogástrico), representaría, según ciertos autores, la vía gustativa central (ECONOMO). Las relaciones directas con el cerebelo son más discutibles.

Por último, las neuronas de terminaciones sensitivas del trigémino y del glosofaríngeo están en relación y pueden excitar el núcleo solitario inferior.

Los centros de la gustación parecen hallarse en la circunvolución del hipocampo (véase t. II, fig. 807).

B. — Trayecto periférico

1.° Origen aparente. — El nervio glosofaríngeo nace en la parte superior del surco *lateral* del bulbo, o surco de los nervios mixtos, entre el fascículo lateral y el cuerpo restiforme. Este origen tiene efecto por varios filetes radiculares que no tardan en reunirse para constituir un cordón redondeado. El filete sperior está situado exactamente debajo del auditivo, que emerge de los centros en la fosita lateral del bulbo. El filete inferior está próximo al filete superior del neumogástrico, que nace, como el glosofaríngeo, del surco colateral posterior del bulbo.

2.° Trayecto. Terminación. — Inmediatamente de su emergencia del bulbo, el nervio glosofaríngeo se dirige hacia fuera y un poco a delante, hacia el agujero rasgado posterior. Penetra en él y sale del cráneo. Se hace entonces vertical y atraviesa el espacio subparotídeo posterior; luego, describiendo una curva de concavidad anterior y superior, se aplica a la cara profunda del músculo estilogloso y alcanza la base de la lengua, en la que termina.

Dos ganglios se escalonan en su trayecto: *a)* el *ganglio de Andersch* o ganglio petroso, situado a la salida del agujero rasgado posterior, o más exactamente, en parte en el agujero rasgado posterior, en parte debajo de él; *b)* el *ganglio de Ehrenritter*, subyacente al precedente, al que está a veces reunido y es mucho menos importante.

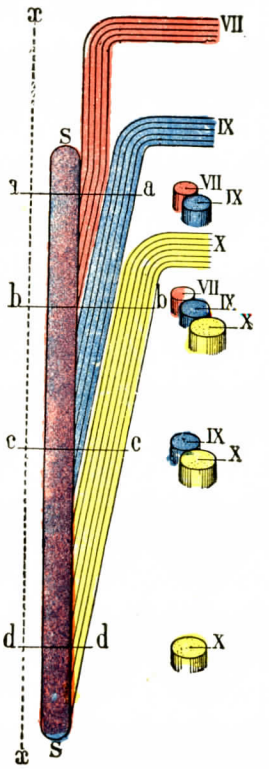

Fig. 156

Esquema que demuestra la constitución anatómica del fascículo solitario (imitación de van Gehuchten).

xx, línea media. — SS, núcleo del fascículo solitario del lado izquierdo, vista anterior.

3.° Relaciones. — Consideraremos las relaciones de este nervio: *a)* en su porción intracraneal; *b)* en el agujero rasgado posterior; *c)* en el espacio subparotídeo posterior; *d)* en la región amigdalina.

a) *En su porción intracraneal.* — Desde su origen, el nervio se dirige a fuera y a delante hacia el agujero rasgado posterior. Descansa en el tubérculo occipital, en la unión del cuerpo del occipital con las masas laterales, separado del hueso por la duramadre. Es adyacente al neumogástrico, situado algo por detrás y por fuera. El auditivo, el intermediario de Wrisberg y el facial están delante y en un plano superior. La cara superior del nervio glosofaríngeo tiene encima el flóculo y el plexo coroides, que forman hernia en el agujero de Luschka. Hasta el agujero rasgado posterior, el nervio glosofaríngeo avanza en los espacios subaracnoideos entre la piamadre y la hoja visceral de la aracnoides.

b) *En el agujero rasgado posterior.* — El nervio glosofaríngeo ocupa la parte más anterior y más interna del agujero rasgado posterior. Está separado de los otros dos nervios, neumogástrico y espinal, que atraviesan este orificio detrás de él, así como de la vena yugular interna, por una hoja fibrocartilaginosa que forma tabique. El seno petroso inferior está por dentro de él.

c) *En el espacio subparotídeo posterior o espacio retroestíleo.* — Este espacio está limitado: por delante, por el diafragma estíleo; por detrás, por la aponeurosis prevertebral y la aponeurosis de los escalenos; por dentro, por la faringe; por fuera, por la cara profunda del esternocleidomastoideo y además el digástrico.

El nervio glosofaríngeo, a su salida del agujero rasgado posterior, está primero a distancia de las paredes del espacio retroestíleo. A medida que desciende se aproxima a la pared faríngea, representada aquí por el constrictor superior de la faringe y la aponeurosis lateral de la misma.

Desde su salida del agujero rasgado posterior, el glosofaríngeo se encuentra ligeramente por delante y por dentro de la yugular interna, por delante del neumogástrico y del nervio espinal. La parte terminal del seno petroso inferior, que sale del agujero rasgado y recibe aquí la gruesa vena condílea anterior, está situada entre los dos planos nerviosos (Hovelacque).

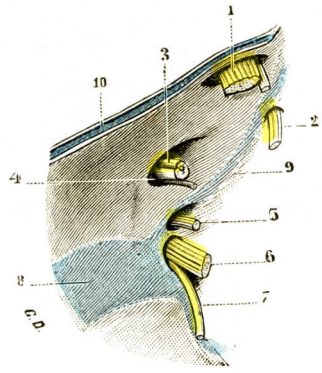

Fig. 157

Los últimos nervios craneales introduciéndose en sus respectivos orificios durales.

1, trigémino. — 2, motor ocular externo. — 3, facial, con 3', intermediario de Wrisberg. — 4, auditivo. — 5, glosofaríngeo. — 6, neumogástrico. — 7, espinal. — 8, seno lateral. — 9, seno petroso inferior. — 10, seno petroso superior.

Algo por debajo del agujero rasgado posterior, el nervio glosofaríngeo se dirige hacia abajo y adelante, describiendo una curva de concavidad ánterosuperior. Se aproxima a la faringe, sigue el borde posterior del músculo estilofaríngeo y cruza la cara externa de este músculo, que penetra en la faringe entre el constrictor superior y el constrictor medio de la faringe. El glosofaríngeo, continuando después su curso, se pega a la cara profunda del músculo estilogloso, que se puede considerar aquí como su músculo satélite, y llega a la región amigdalina.

d) *En la región amigdalina.* — El glosofaríngeo ocupa la parte inferior del espacio subglandular anterior. Corresponde por dentro a la pared faríngea, y por fuera a la cara del músculo estilogloso.

e) *En la lengua.* — El glosofaríngeo llega finalmente a la base de la lengua siguiendo la cara profunda del músculo estilogloso y se divide en sus ramas terminales.

4.° Modo de distribución. — El nervio glosofaríngeo, en el curso de su trayecto, suministra dos órdenes de ramas: ramas colaterales y ramas terminales.

A. Ramas colaterales. — Las ramas colaterales del glosofaríngeo son: el nervio de Jacobson; el nervio del estilofaríngeo, el nervio del estilogloso, ramos carotídeos, ramos faríngeos, ramos tonsilares.

1.° *Nervio de Jacobson.* — Este nervio, ya indicado por Andersch en 1792, fué descrito completamente en 1818 por Jacobson. Es el *nervus tympanicus* de algunos autores, notable por la complejidad de su trayecto y por la multiplicidad de relaciones con los nervios vecinos. Nace de la parte ánteroexterna del ganglio de Andersch. Inmediatamente después se introduce en un conducto óseo especial, el conducto timpánico o conducto de Jacobson (véase Osteología), situado en la cara pósteroinferior del peñasco, que lo conduce a la parte inferior de la caja del tímpano.

Llegado a esta cavidad, el nervio de Jacobson se sitúa en un canal verticalmente ascendente que existe en la parte interna de la caja, inmediatamente por

debajo del promontorio. Encima mismo de éste se divide en seis ramos divergentes, cada uno de los cuales se aloja en una ramificación del precitado canal. De estos seis ramos, que constituyen las ramas terminales del nervio de Jacobson, dos se dirigen hacia atrás, dos hacia delante y dos hacia arriba (figs. 139 y 158).

a) *Ramos posteriores.* — Los dos ramos posteriores, muy delgados, están destinados a la mucosa de la caja: uno se pierde alrededor de la ventana redonda, el otro se distribuye en finas ramificaciones cerca de la ventana oval.

b) *Ramos anteriores.* — De los dos ramos anteriores, uno, ramo mucoso, se distribuye por la mucosa de la trompa de Eustaquio; el otro, filete anastomótico, se dirige al conducto carotídeo, pasando por un conducto óseo especial, y se pierde en el plexo simpático, que rodea en este punto la carótida interna. Este último ramo es generalmente conocido, por sus relaciones, con el nombre de *filete caróticotimpánico.*

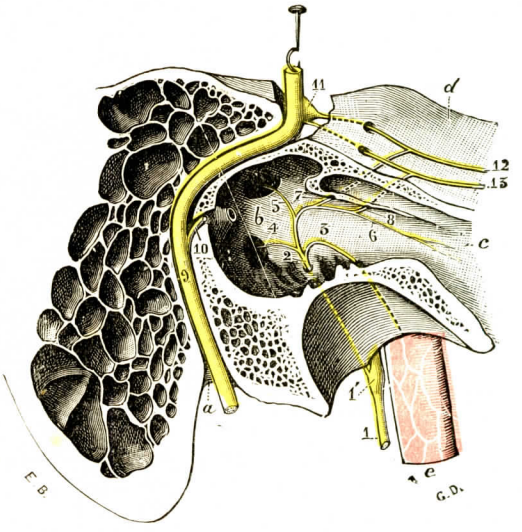

FIG. 158

El nervio de Jacobson en la pared interna de la caja del tímpano.

1, nervio glosofaríngeo, con 1', ganglio de Andersch. — 2, nervio de Jacobson con sus seis filetes. — 3, filete caróticotimpánico. — 4, filete de la ventana redonda. — 5, filete de la ventana oval. — 6, filete de la trompa. — 7, petroso profundo mayor. — 8, petroso profundo menor. — 9, nervio facial en el acueducto. — 10, cuerda del tímpano. — 11, ganglio geniculado. — 12, nervio petroso superficial mayor. — 13, nervio petroso superficial menor.

c) *Ramos superiores.* — Nos son ya en parte conocidos. Son los petrosos profundos mayor y menor. Los dos salen de la caja del tímpano y se introducen en conductos óseos especiales que los conducen a la cara anterior del peñasco. Aquí el petroso profundo mayor, ramo más interno, se une al nervio petroso superficial mayor, que proviene del facial, para formar el nervio vidiano, que termina en el ganglio esfenopalatino. Del mismo modo el nervio petroso profundo menor se une al nervio petroso superficial menor, que sale del facial, y se dirigen juntos al ganglio ótico (véase *Facial* y *Trigémino*).

En resumen, de los seis filetes terminales del nervio de Jacobson, tres se distribuyen por la mucosa vecina: son los *filetes mucosos.* Los otros tres, *filetes anastomóticos*, se unen al plexo simpático y a los dos ganglios anexos del trigémino. Son nuevas anastomosis que unen el ganglio de Andersch, por una parte al plexo carotídeo, y por otra al ganglio esfenopalatino del nervio maxilar superior y al ganglio ótico del nervio maxilar inferior. A este conjunto de ramos anastomóticos algunos anatomistas extranjeros le dan el nombre de *plexo timpánico.*

2.° *Nervio del estilofaríngeo.* — Nace del tronco principal a una altura variable; llega a la cara posterior del estilo faríngeo, en el que se distribuye por uno o dos filetes. El nervio del estilo faríngeo da frecuentemente un pequeño ramo para el músculo estilohioideo. Con frecuencia también envía un ramo al vientre posterior del digástrico, de dónde el nombre de ramo del digástrico y del estilofaríngeo que algunas veces se ha dado a este nervio. El ramo del digástrico, cuando existe, se anastomiza con el ramo que el facial envía a este músculo.

3.° *Nervio del estilogloso y del glosoestafilino.* — Este ramo arranca del glosofaríngeo un poco por debajo del precedente. Como él, se dirige a la cara posterior del músculo estilofaríngeo, lo atraviesa de atrás a delante, sin darle un solo

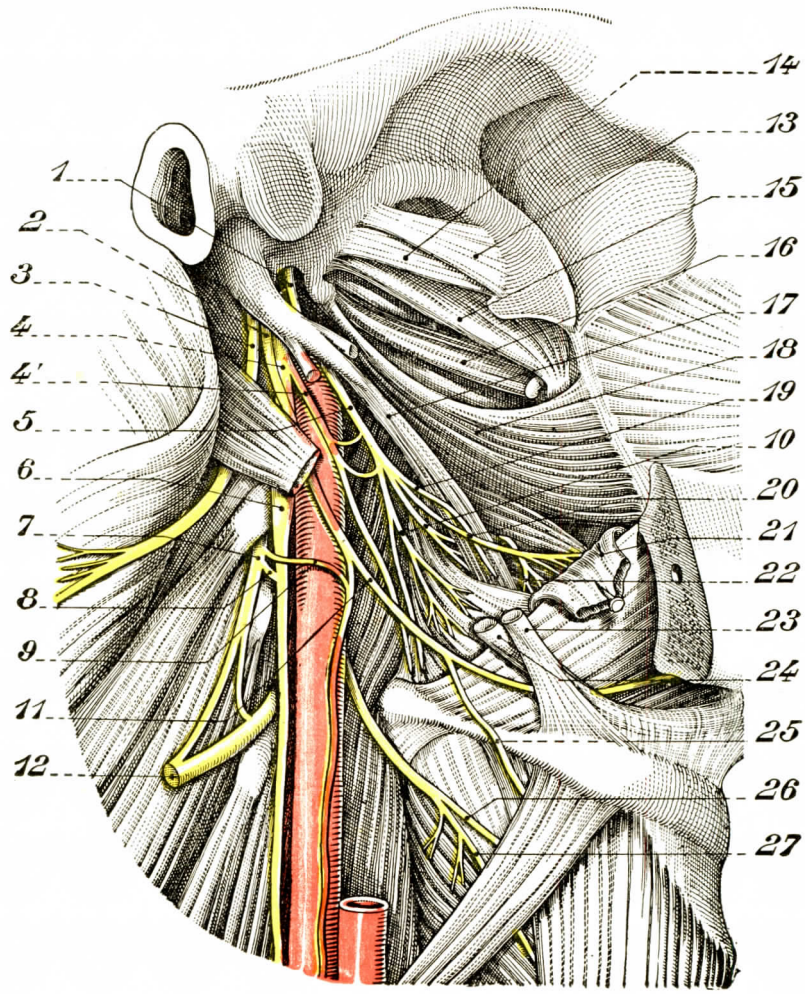

FIG. 159

El nervio glosofaríngeo y el plexo faríngeo (HOVELACQUE).

1, nervio glosofaríngeo. — 2, nervio hipogloso mayor. — 3, rama externa del nervio espinal. — 4, ramos faringeos del neumogástrico. — 5, nervio glosofaríngeo (uno de los filetes faríngeos del neumogastrico se echa en el tronco del nervio). — 6, ganglio plexiforme. — 7, ramo anterior del segundo nervio cervical. — 8, una anastomosis excepcional entre la rama anterior del segundo nervio cervical y el ganglio plexiforme. — 9, una anastomosis excepcional entre la rama anterior del segundo nervio cervical y la rama descendente del hipogloso mayor. — 10, plexo faríngeo. — 11, nervio laríngeo superior. — 12, rama anterior del tercer nervio cervical. — 13, ligamento de Hyrtl. — 14, ligamento de Civinini. — 15, músculo periestafilino externo. — 16, fascículo pterigoideo del constrictor superior. — 17, músculo estilofaríngeo. — 18, fascículo ptérigomaxilar del constrictor superior. — 19, nervio del estilofaríngeo. — 20, glosofaríngeo. — 21, músculo estilogloso. — 22, filetes amigdalinos del glosofaríngeo (acaban de deslizarse entre el estilofaríngeo y la pared faríngea). — 23, músculo estilohioideo. — 24, tendón intermedio del digástrico. — 25, nervio del tirohioideo. — 26, nervio laríngeo superior. — 27, nervio laríngeo externo y sus ramas para el constrictor inferior.

filete, y llega así a la cara anterior, donde se reúne con el ramo lingual que el facial envía a los dos músculos glosoestafilino y estilogloso.

4.° *Ramos carotídeos.* — En número de dos o tres, descienden por la carótida interna y contribuyen a formar con el simpático y el neumogástrico el plexo intercarotídeo, que encontraremos después al describir el gran simpático.

5.° *Ramos faríngeos.* — En número de dos o tres, se dirigen hacia dentro y se anastomizan con los ramos faríngeos procedentes del neumogástrico y del simpático para formar el *plexo faríngeo,* de donde salen tres órdenes de filetes terminales, que son: filetes motores, para los músculos constrictores de la faringe; filetes sensitivos, para la mucosa de la faringe, y filetes vasculares, para los vasos de este órgano.

6.° *Ramos tonsilares.* — Nacen del glosofaríngeo, un poco por encima de la base de la lengua. Siempre muy numerosos y muy tenues, se dirigen a la cara externa de la amígdala y forman, anastomizándose entre sí, un pequeño plexo, el *plexo tonsilar de Andersch.* De este plexo tonsilar salen filetes muy finos, que se distribuyen por la mucosa que cubre la amígdala y el pilar anterior del velo de paladar. Algunos de estos filetes terminan verosímilmente en la misma glándula.

B. RAMAS TERMINALES. — Así que llega a la base de la lengua, el glosofaríngeo se divide ordinariamente en dos ramas terminales. Estas dos ramas se dividen y subdividen a su vez hasta resolverse en multitud de pequeños filamentos, que se cruzan y anastomizan en todos sentidos: su reunión constituye un rico plexo, que se designa con el nombre de *plexo lingual.* Finalmente, estos filetes se pierden en la mucosa de la base de la lengua, a nivel y por detrás de la V lingual.

Por delante y por detrás del agujero ciego, que forma el vértice de la V lingual, los filetes internos de uno de los glosofaríngeos se reúnen con los filetes correspondientes del glosofaríngeo del lado opuesto: forma de este modo, alrededor del agujero ciego, un pequeño plexo *en forma de corona,* que ha sido descrito por VALENTIN con el nombre de *plexo coronario del agujero ciego.*

5.° Anastomosis. — El glosofaríngeo se anastomiza: 1.°, con el neumogástrico a su salida del cráneo por uno o dos filetes que unen el ganglio de Andersch al ganglio yugular; 2.°, con el facial, directamente por el ramo sensitivo del conducto auditivo externo, indirectamente por los nervios petrosos; 3.°, con el gran simpático por un filete extendido del ganglio de Andersch al ramo carotídeo del ganglio cervical superior.

RESUMEN DEL NERVIO GLOSOFARÍNGEO

- a) *R. colaterales.*
  - N. de Jacobson
    - 3 filetes mucosos.
      - f. de la ventana redonda.
      - f. de la ventana oval.
      - f. de la trompa de Eustaquio.
    - 3 filetes anastomóticos.
      - f. caróticotimpánico.
      - f. petroso profundo mayor.
      - f. petroso profundo menor.
  - N. del estilofaríngeo.
  - N. del estilogloso y del glosoestafilino.
  - R. carotídeos.
  - R. faríngeos.
  - R. tonsilares.
- b) *R. terminales.*
  - R. linguales *(plexo del agujero ciego).*

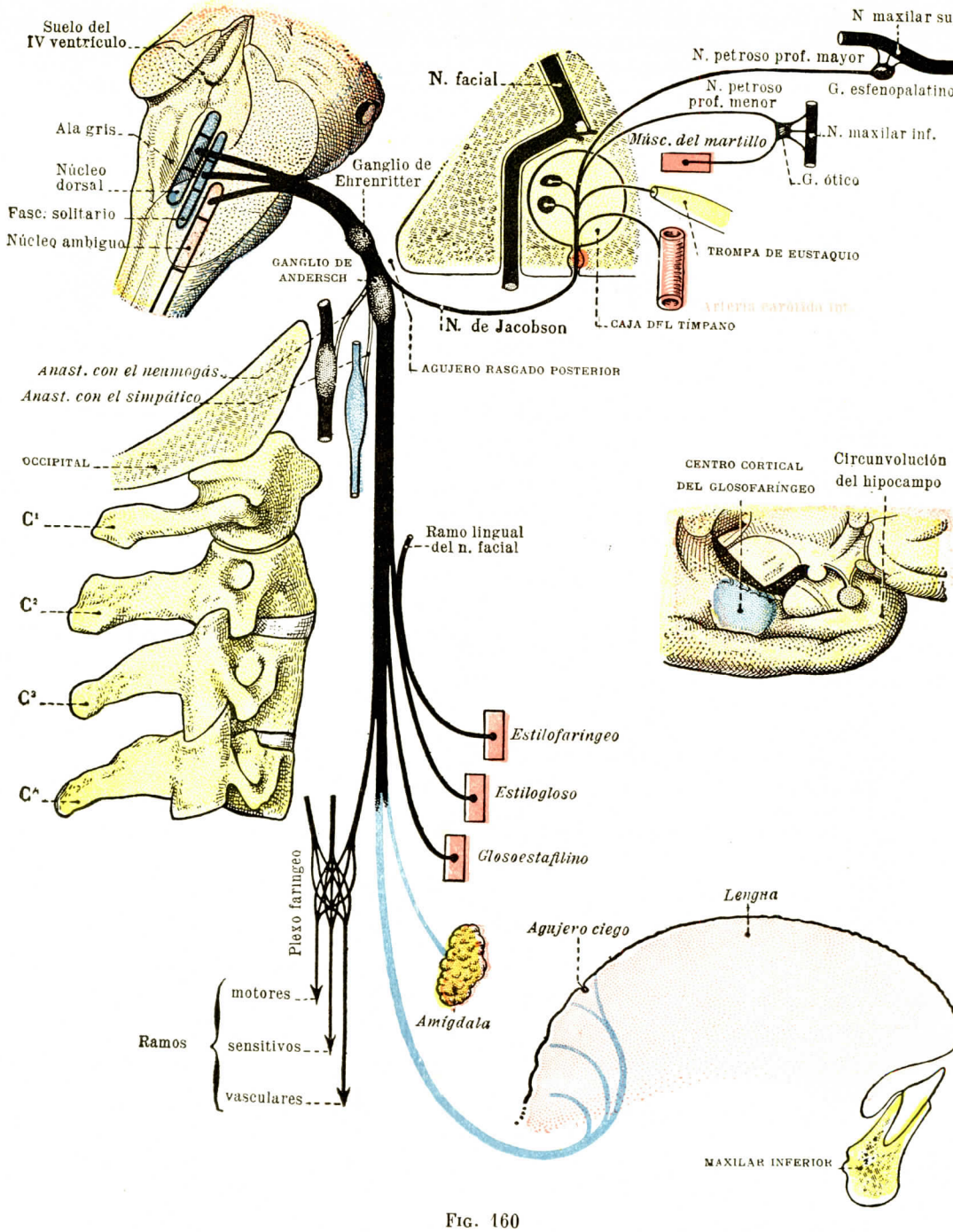

FIG. 160

Nervio glosofaríngeo (PITRES y TESTUT).

§ 10. — *Décimo par:* NERVIO NEUMOGÁSTRICO

El nervio neumogástrico, o nervio vago, se extiende del bulbo hasta debajo del diafragma, suministrando, de paso, ramos a todas las vísceras contenidas en el cuello, tórax y abdomen.

A. — ORÍGENES Y RELACIONES CENTRALES DEL NEUMOGÁSTRICO

El neumogástrico emerge del surco colateral del bulbo entre el glosofaríngeo y el espinal. Presenta a su salida del cráneo dos engrosamientos ganglionares: el *ganglio yugular* y el *ganglio plexiforme*. De estos dos ganglios, el primero por lo menos es el homólogo de los ganglios raquídeos. El nervio neumogástrico no tiene simplemente la significación de una raíz raquídea posterior: es un nervio mixto, motor y sensitivo. Pero es también uno de los ramos más importantes del parasimpático craneal, hasta el extremo que podemos decir con LAIGNEL-LAVASTINE: «El neumogástrico es el departamento bulbar del sistema simpático.» Por lo demás, recordemos aquí que el nervio neumogástrico inerva el tubo digestivo subdiafragmático, el estómago, el hígado, el corazón, el aparato respiratorio: su territorio de distribución es, pues, el más considerable del organismo.

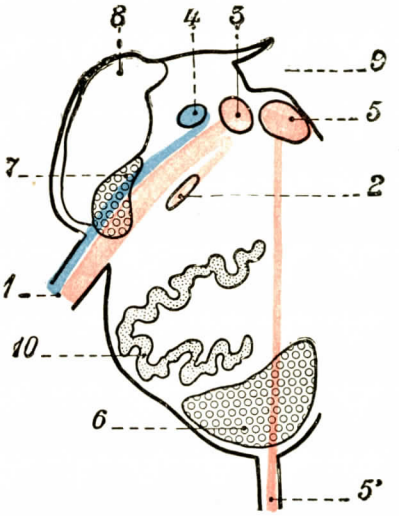

FIG. 161

Orígenes y terminaciones reales del neumogástrico.

1, nervio neumogástrico. — 2, núcleo ambiguo (núcleo ventral motor). — 3, núcleo dorsal (parasimpático). — 4, fasciculo solitario (núcleo sensitivo). — 5, núcleo del nervio hipogloso mayor, 5'. — 6, pirámide anterior. — 7, raíz descendente sensitiva del trigémino. — 8, cuerpo restiforme. — 9, IV ventrículo. — 10, oliva bulbar.

1.° Fibras sensitivas: su núcleo de origen. Núcleo del fascículo solitario.— Estas fibras sensitivas se portan exactamente como las del glosofaríngeo (figs. 161 y 163).

Nacidas de las células de los ganglios precitados, siguen en el tronco nervioso el trayecto de fibras motrices; se separan de ellas para llegar al bulbo algo por detrás; las siguen de nuevo para atravesar la raíz bulbar del trigémino, la substancia gelatinosa, la substancia reticulada anexa al ángulo interno y posterior de esta última; luego se curvan en ángulo obtuso para hacerse verticalmente descendentes y contribuir a la formación del *fascículo solitario*, cuya constitución ya hemos visto en la página 162. Vienen a terminar alrededor de células de la parte media del núcleo del fascículo, debajo del núcleo gustativo (fig. 161, 4). CAJAL admite como grupo principal un grupo externo de fibras sensitivas que van a terminar en el núcleo gelatinoso del trigémino.

2.° Fibras motoras y núcleo de origen. Núcleo ambiguo. — Sigue así un trayecto análogo a las del glosofaríngeo. Dirigiéndose de delante atrás, y luego de atrás a delante, terminan, después de haber descrito una curva en herradura, en el núcleo ambiguo, donde se encuentran sus células de origen (figs. 161, 2; 162 y 163).

Este *núcleo ambiguo* está situado en plena formación reticular, entre la paraoliva externa por dentro y la raíz descendente del trigémino por fuera. Es una pequeña columna de substancia gris dispuesta en sentido vertical como el fascículo solitario (fig. 156). Comienza por abajo en la parte superior del entrecruzamiento sensitivo, termina arriba en el extremo superior de la oliva. Su altura total es de 18 a 20 milímetros. Es fusiforme. En efecto, en cortes seriados se la ve aumentar progresivamente de volumen de abajo arriba, luego adelgazarse de nuevo en su extremo superior. A la altura del pico del cálamus este núcleo está más desarrollado. Mide a este nivel aproximadamente un milímetro en el sentido transversal y 0,5 milímetros en el sentido ánteroposterior. Histológicamente se compone de células multipolares alargadas en el sentido de las fibras que las enlazan.

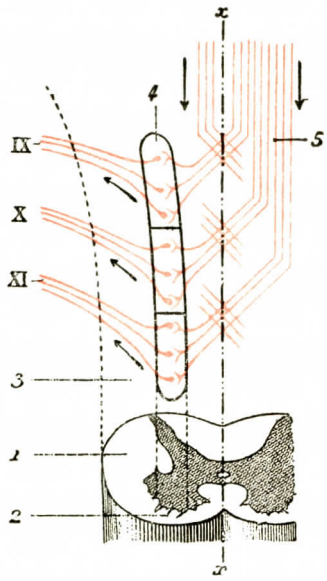

FIG. 162

El núcleo ambiguo en longitud *(esquemática)*.

xx, línea media. — 1, medula espinal, con 2, sus cuernos anteriores. — 3, bulbo raquídeo.—4, núcleo ambiguo con sus tres porciones. — 5, vía piramidal. — IX, X, XI, noveno, décimo y undécimo pares.

El núcleo ambiguo da origen en su parte superior a los filetes motores del glosofaríngeo, en su parte media a los filetes motores del neumogástrico destinados a los músculos estriados inervados por este nervio, y en su parte inferior a las fibras motores bulbares del espinal (véase *Espinal*).

Según CAJAL, las fibras radiculares motoras del neumogástrico ofrecerían, como las del glosofaríngeo, una *decusación parcial*. VAN GEHUCHTEN, habiendo estudiado la cromólisis de las fibras degeneradas después de arrancamiento del nervio, concluye, por el contrario, que todas las fibras del vago son directas.

3.° Neumogástrico y parasimpático craneal. — Además del problema del neumoespinal que más adelante discutiremos, el estudio de los orígenes del X es también interesante por el hecho de que constituye el elemento más importante del parasimpático craneal. La cuestión de la función del núcleo dorsal del ala gris, sensitivo para unos, motor según otros, parece hoy bien resuelta. Los núcleos del neumogástrico pueden actualmente esquematizarse del modo siguiente (CAJAL, LAIGNEL-LAVASTINE, GUILLAUME):

1.° El *núcleo ambiguo es motor;* es el homólogo del cuerno anterior; está destinado a la inervación de los músculos estriados en los que terminan las fibras del vago.

2.° El *núcleo del fascículo solitario* es el homólogo de los cuernos posteriores: es el *núcleo sensitivo.*

3.° El *núcleo dorsal del vago (nucleus vagi dorsalis)* de MULLER, al cual se puede añadir el núcleo intercalar de Staderini, homólogo del cuerno lateral, *es un centro órganovegetativo.* Está situado en el ala gris a la altura del cuarto ventrículo (fig. 135).

MARINESCO (1897) había ya atribuído al núcleo ambiguo el origen de las fibras motoras estriadas del X, y el núcleo dorsal había hecho el origen de las fibras nerviosas destinadas a las fibras lisas (núcleo músculoliso). Las fibras ganglionares nacidas de este núcleo orgánico siguen el tronco del neumogástrico y atraviesan los ganglios sin detenerse en ellos. Por debajo de la emergencia de los recurrentes,

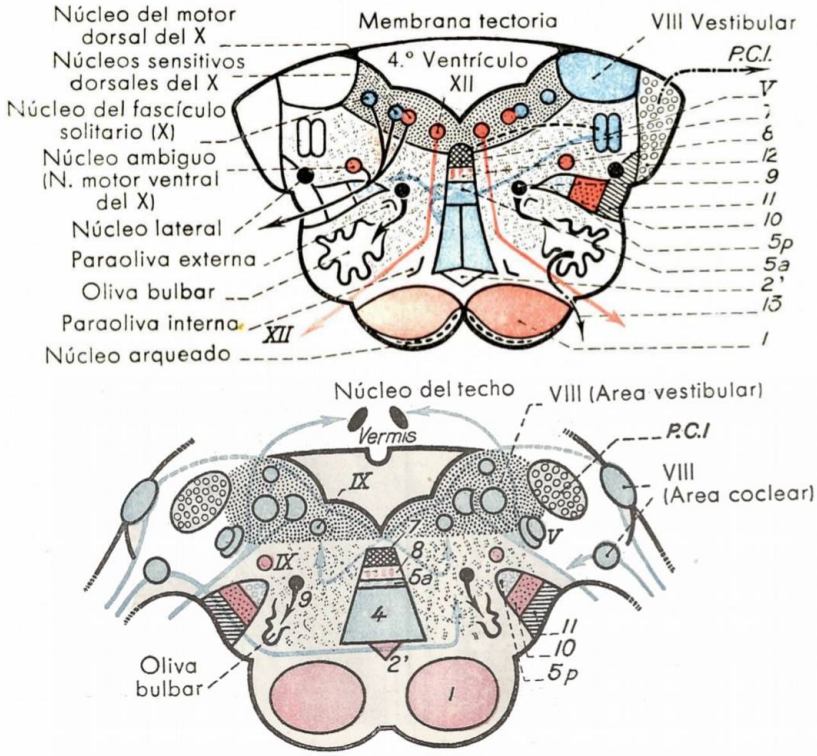

FIG. 163

Cortes del bulbo a nivel de los núcleos del neumogástrico y del auditivo (LHERMITTE, MASQUIN y TRELLES).

1, fascículo piramidal. — 2, fascículo geniculado. — 2 *bis*, fibras córticocículocefalógiras. — 4, cinta de Reil. — 5 *a*, fascículo espinotalámico anterior. — 5 *p*, fascículo espinotalámico posterior. —7, cintilla longitudinal posterior. — 8, fascículo tectoespinal. — 9, fascículo central de la calota. — 10, fascículo rubroespinal. — 11, fascículo de Gowers. — 12, fascículo de Flechsig. — 13, fascículo de Helweg.

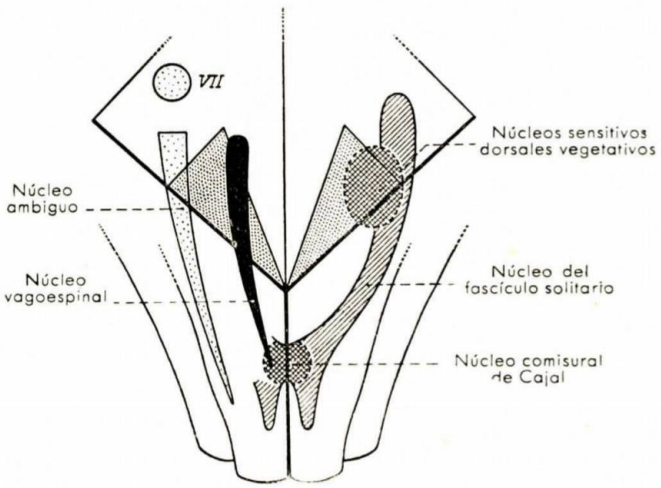

FIG. 164

Núcleos del neumogástrico (LHERMITTE, MASQUIN y TRELLES).

A la derecha, los núcleos sensitivos; a la izquierda, los núcleos motores.

los neumogástricos no contendrían más que fibras parasimpáticas. Estas se distribuyen en los grandes aparatos digestivo, respiratorio, circulatorio, y en el aparato renal (véase *Neumogástrico craneal*).

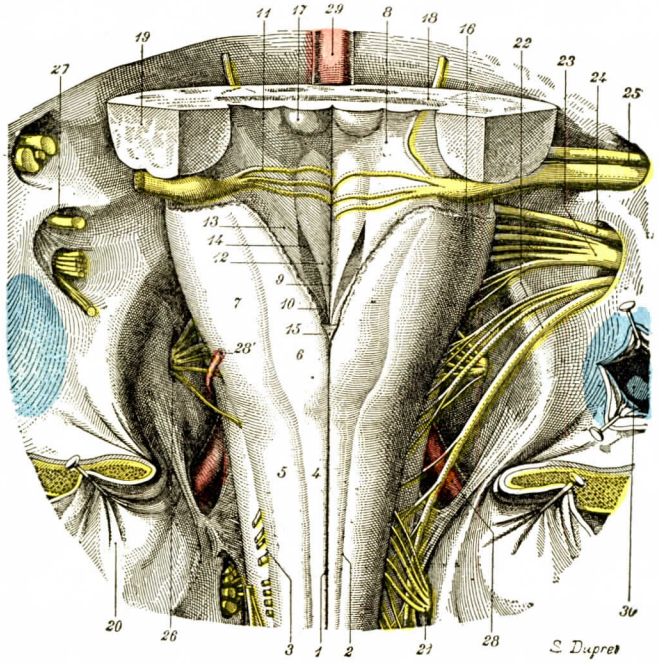

FIG. 165

Bulbo raquídeo visto por su cara posterior.

1, surco medio posterior. — 2, surco paramediano. — 3, surco colateral posterior. — 4, fascículo de Goll. — 5, fascículo de Burdach. — 6, pirámide posterior (clava). — 7, cuerpo restiforme. — 8, cuarto ventrículo (triángulo bulbar). — 9, tallo del cálamo. — 10, pico del cálamo. — 11, barbas del cálamo. — 12, ala blanca interna. — 13, ala blanca externa. — 14, ala gris (correspondiente a la fóvea inferior). — 15, cerrojo. — 16, recessus lateralis. — 17, eminencia teres. — 18, sección de la protuberancia. — 19, sección del pedúnculo cerebeloso medio. — 20, duramadre raquídea, incidida en la línea media y reclinada hacia fuera (en la cara interna se ven las inserciones superiores del ligamento dentado). — 21, primer nervio cervical. — 22, espinal. — 23, neumogástrico. — 24, glosofaríngeo. — 25, grupo acústicofacial. — 26, hipogloso mayor. — 27, agujero rasgado posterior. — 28, arteria vertebral, con 28', espinal posterior. — 29, tronco basilar. — 30, porción transversal del seno lateral.

4.° Relaciones centrales del neumogástrico. — Son las mismas que las del glosofaríngeo.

B. — TRAYECTO PERIFÉRICO

1.° Origen aparente. — Se origina en el surco lateral del bulbo, por un número variable de filetes, siete u ocho ordinariamente, que convergen unos con otros y no tardan en reunirse para constituir el tronco nervioso. En su emergencia del bulbo está situado entre el glosofaríngeo, que está encima, y el espinal, que está debajo.

El tronco así formado se dirige oblicuamente arriba, afuera y algo adelante, hacia el agujero rasgado posterior, que atraviesa para llegar a la base del cráneo. A partir de este punto el neumogástrico sigue un trayecto verticalmente descen-

dente. Atraviesa entonces sucesivamente el cuello y el tórax; luego, pasando por el orificio esofágico del diafragma, penetra en el abdomen, donde termina.

2.° Ganglios. — El tronco del neumogástrico presenta dos ganglios superpuestos: uno *superior* o *ganglio yugular*, el otro *inferior* o *ganglio plexiforme*.

a) El *ganglio yugular* está situado en el agujero rasgado posterior. Ofrece la forma de una pequeña masa ovoidea, que mide de 4 a 6 milímetros de altura. Su coloración es grisácea, su superficie desigual y rugosa.

b) El *ganglio plexiforme*, situado debajo del precedente, es extracraneal. Ocupa el espacio láterofaríngeo. Tiene el aspecto de un hueso, presenta su máxima anchura en su parte media y se afila poco a poco hacia sus extremos. Mide por término medio de 20 a 25 milímetros de longitud por 4 a 5 milímetros de anchura.

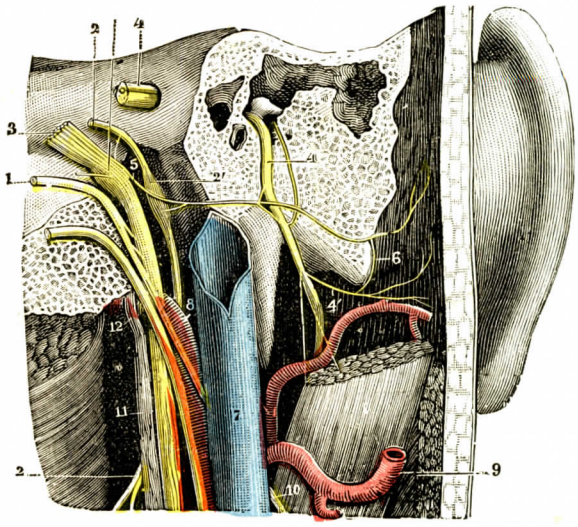

FIG. 166

Ramo auricular del neumogástrico (imitación de ARNOLD).

1, espinal. — 2, glosofaríngeo, con 2', ganglio de Andersch. — 3, neumogástrico, con 3', ganglio yugular. — 4, facial, con 4', su ramo auricular. — 5, ramo auricular del neumogástrico. — 6, anastomosis que une el ramo auricular del neumogástrico con el ramo homónimo del facial. — 7, vena yugular interna. — 8, arteria carótida interna. — 9, arteria occipital. — 10, gran simpático.

3.° Relaciones. — Estudiaremos sucesivamente las relaciones del neumogástrico: *a)* en el cráneo; *b)* en el agujero rasgado posterior; *c)* en el cuello; *d)* en el tórax; *e)* en el abdomen.

a) *En el cráneo.* — Presenta exactamente las mismas relaciones que el glosofaríngeo, que está situado inmediatamente delante de él (véase este nervio).

b) *En el agujero rasgado posterior.* — El neumogástrico ocupa la parte interna, estrecha, de este orificio. Está situado detrás del glosofaríngeo, del que está separado por una banda fibrosa, a veces cartilaginosa y hasta completamente osificada, y por delante y por dentro del espinal y de la vena yugular interna. El seno petroso inferior cruza su cara anterior antes de llegar al golfo de la vena yugular.

c) *En el cuello.* — Las relaciones del neumogástrico merecen ser estudiadas sucesivamente en el espacio láterofaríngeo posterior o espacio subparotídeo posterior; en la región carotídea, en la base del cuello.

α) En el *espacio láterofaríngeo posterior* o espacio subparotídeo posterior, el neumogástrico desciende casi vertical y en un plano posterior al ángulo de separación de la vena yugular interna y hacia la arteria carótida interna. Reunidos los dos vasos, el neumogástrico se coloca entonces en el ángulo diedro abierto atrás formado por su reunión. Como hemos indicado, el glosofaríngeo está delante del neumogástrico, en la cara externa de la carótida interna, y se separa cada vez más del neumogástrico a medida que se aleja de la base del cráneo. El espinal se une al neumogástrico a su salida del agujero rasgado posterior, le envía

una anastomosis importante, luego se aparta de él pasando por delante o por detrás de la vena yugular interna para llegar a la cara profunda del músculo esternocleidomastoideo. El hipogloso mayor, en su emergencia del conducto condíleo an-

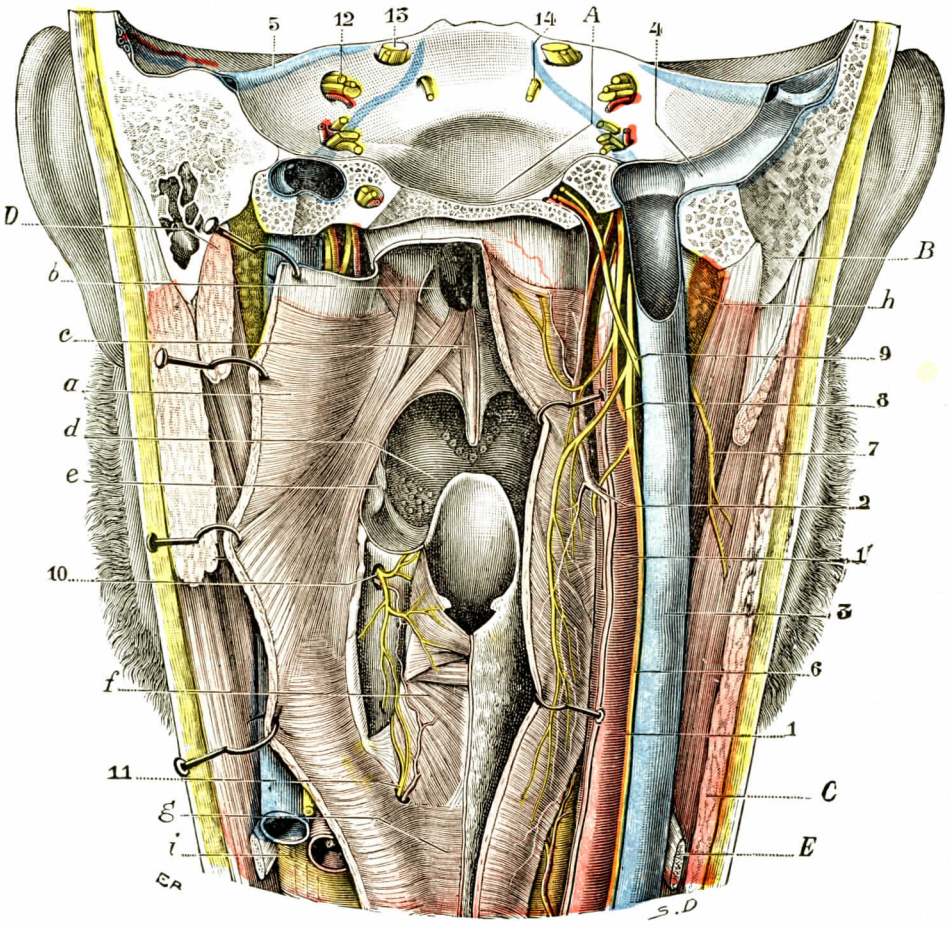

FIG. 167

Región faríngea, vista posterior (T.-J.).

A, canal basilar del occipital. — B, apófisis mastoides. — C, esternocleidomastoideo. — D, digástrico. — E, tendón del omohioideo.

a, faringe abierta por detrás y reclinada; se ven claramente los tres constrictores y el faringoestafilino. — *b*, coanas. — *c*, velo del paladar, con sus músculos. — *d*, base de la lengua. — *e*, amígdala. — *f*, laringe, con sus músculos posteriores. — *g*, esófago. — *h*, parótida. — *i*, cuerpo tiroides.

1, carótida primitiva, y 1', carótida interna. — 2, arteria faríngea inferior. — 3, yugular interna. — 4, seno lateral. — 5, seno petroso superior. — 6, neumogástrico. — 7, espinal. — 8, glosofaríngeo. — 9, hipogloso mayor. — 10, laríngeo superior. — 11, laríngeo inferior o recurrente. — 12, facial y auditivo. — 13, trigémino. — 14, motor ocular externo.

terior, está por detrás y por dentro del neumogástrico. Más abajo se dirige hacia delante y pasa entre la vena yugular interna, que está por fuera, y el neumogástrico y la arteria carótida interna, que están por dentro. El ganglio cervical inferior del

gran simpático está situado detrás y algo por dentro del neumogástrico y lo separa de los músculos prevertebrales.

β) En la *región subhioidea* el nervio neumogástrico está siempre situado en el ángulo de adosamiento vascular y desciende con los vasos hasta la base del cuello, teniendo detrás de sí el simpático. Cruza en su trayecto el cayado de la arteria tiroidea superior.

En el orificio superior del tórax el *neumogástrico derecho* pasa delante de la arteria subclavia, por dentro del origen de la arteria vertebral. A este nivel nace el nervio recurrente, cuya asa abraza la cara inferior de la arteria subclavia. Por fuera de él, otros dos nervios cruzan la cara anterior del segmento intraescalénico de la arteria subclavia: 1.°, el *asa simpática de Vieussens*, situada unas veces por dentro, otras por fuera de la arteria vertebral; 2.°, por fuera, el nervio frénico cruza la arteria subclavia, ora por fuera, ora por dentro de la arteria mamaria interna, y desprende un filete que llega al ganglio cervical inferior o a la rama anterior del anillo de Vieussens. Tres asas nerviosas rodean, pues, la parte inicial de la subclavia derecha (fig. 171).

El *neumogástrico izquierdo* desciende a lo largo de la carótida primitiva por dentro de la arteria subclavia izquierda, casi vertical en este punto. Por delante de él se extiende oblicuamente el tronco venoso braquiocefálico izquierdo, mientras que por fuera el simpático y el frénico quedan en relación con la subclavia. Por detrás, el conducto torácico describe su cayado para llegar al confluente de la vena subclavia y de la vena yugular interna (véase tomo II).

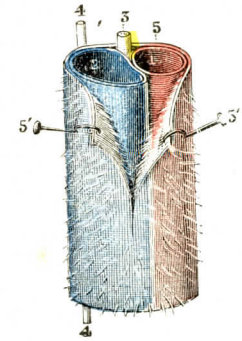

FIG. 168

Esquema de las relaciones de los grandes vasos del cuello con el neumogástrico y el gran simpático *(lado derecho)*.

1, carótida primitiva.—2, yugular interna.—3, neumogástrico.—4, gran simpático.—5, vaina conjuntiva. — 5', la misma incidida por la parte anterior y erinada para dejar ver los vasos.

d) *En el tórax.* — El *neumogástrico derecho* desciende por el costado derecho de la tráquea, por detrás del tronco venoso braquiocefálico y de la vena cava superior. Cruza luego por detrás el bronquio derecho, contenido en un tejido celular denso, en el que está englobado y del que es difícil disecarlo. Por debajo del bronquio, el neumogástrico, pegado al esófago, se sitúa insensiblemente detrás de él. El *neumogástrico izquierdo* cruza la cara anterior del cayado aórtico, alcanzando su cara inferior algo por fuera del ligamento arterial. Emite en este punto el nervio recurrente izquierdo, que se arrolla alrededor de la cara inferior del cayado aórtico (fig. 170). Luego abandona la aorta, cruza la cara posterior del pedículo pulmonar izquierdo y viene a situarse en seguida en la cara anterior del esófago. Debajo de la bifurcación de la tráquea, los dos nervios neumogástricos están a menudo disociados en varios cordones paralelos anastomizados entre sí, que rodean el esófago de una red de largas mallas (fig. 147, tomo II).

e) *En el abdomen.* — En el orificio esofágico del diafragma el neumogástrico izquierdo está situado en la cara anterior del esófago, el neumogástrico derecho en la cara posterior del órgano. Más abajo cada uno de los neumogástricos se conduce de modo diferente.

Esta situación de dos nervios homólogos, que se encuentran ambos en la línea media, puede parecer rara a primera vista.

La embriología lo explica claramente. Al principio de la formación del tubo digestivo, el estómago no es más que una simple dilatación de este tubo, que ocupa exactamente la línea media y ofrece dos caras laterales, una derecha y otra izquierda. En esta época, los dos

neumogástricos ocupan, como todos los nervios, una posición lateral, y se ramifican, uno por la cara derecha y el otro por la cara izquierda del estómago embrionario. Como no tarda en torcerse el estómago sobre su eje, de izquierda a derecha, de manera que el píloro queda en la parte derecha y, de las dos caras prcitadas del estómago, la izquierda se convierte en anterior y la derecha en posterior, los dos nervios neumogástricos siguen, como es consiguiente, este cambio de posición de las dos caras del estómago en que terminan, y he aquí por qué, en el recién nacido y en el adulto, el neumogástrico izquierdo está situado por delante del esófago y del estómago, al paso que el neumogástrico derecho ocupa el plano posterior de estos mismos órganos.

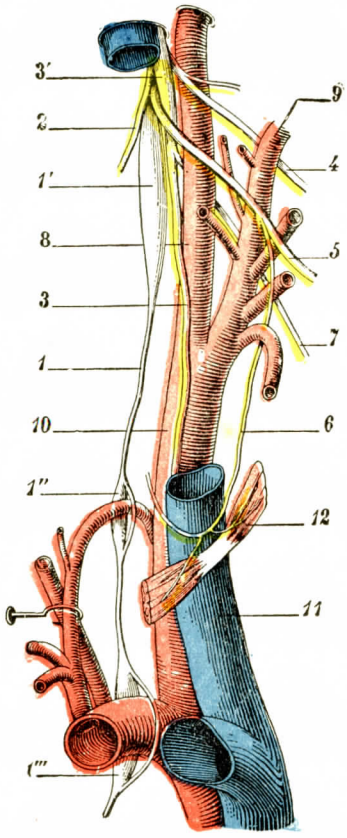

FIG. 169

Relaciones respectivas de los nervios y los vasos del cuello *(esquemática)* (T.-J.).

1, gran simpático, con: 1', su ganglio superior; 1'', su ganglio medio; 1''', su ganglio inferior. — 2, espinal. — 3, neumogástrico, con 3', su ganglio plexiforme. — 4, glosofaríngeo. — 5, hipogloso. — 6, asa descendente del hipogloso. — 7, laríngeo externo. — 8, carótida interna. — 9, carótida externa. — 10, carótida primitiva. — 11, vena yugular interna. — 12, músculo omohioideo.

El neumogástrico izquierdo o anterior viene a terminar por fuera y a la derecha del cardias, a dos o tres milímetros de su borde derecho (LATARJET). Se expansiona en este punto en una especie de hoja nerviosa blanquecina, de la que parten las ramas terminales que estudiaremos más adelante.

El neumogástrico derecho o posterior, a su salida del orificio diafragmático, aparece en contacto con la cara posterior del cardias, ordinariamente en la mitad derecha de la misma. Da en este punto ramas gástricas, luego se dirige oblicuamente abajo y atrás y no tarda en dividirse en sus ramas terminales. Describiremos éstas más adelante.

4.° Distribución. — Las ramas que salen del neumogástrico en su largo trayecto desde el bulbo al abdomen, son muy numerosas. Las distinguiremos en cuatro grupos, según la región donde se distribuyen:

1.° *Rama intracraneal;*
2.° *Ramas cervicales;*
3.° *Ramas torácicas;*
4.° *Ramas abdominales.*

A. — RAMA INTRACRANEAL

Ramo meníngeo. — Muy delgado, se desprende del lado externo del ganglio yugular. Se dirige verticalmente hacia el cráneo por el agujero rasgado posterior y se distribuye en la duramadre en la proximidad del seno lateral.

B. — RAMAS CERVICALES

El neumogástrico suministra a la región del cuello los nervios siguientes: los nervios faríngeos; los ramos cardíacos superiores; el nervio laríngeo superior; el nervio laríngeo inferior o nervio recurrente.

1.° Nervios faríngeos. — Los nervios, en número de dos generalmente, se desprenden de la parte superior y externa del ganglio plexiforme. Se dirigen en

seguida oblicuamente abajo y adelante, pasando a la cara externa de la carótida interna; luego, cruzando la cara anterior de la arteria, llegan a la pared faríngea. Sus ramos concurren a la formación del plexo faríngeo, de concierto con otros ramos faríngeo nacidos del glosofaríngeo y del simpático (véase *Faringe*). De los

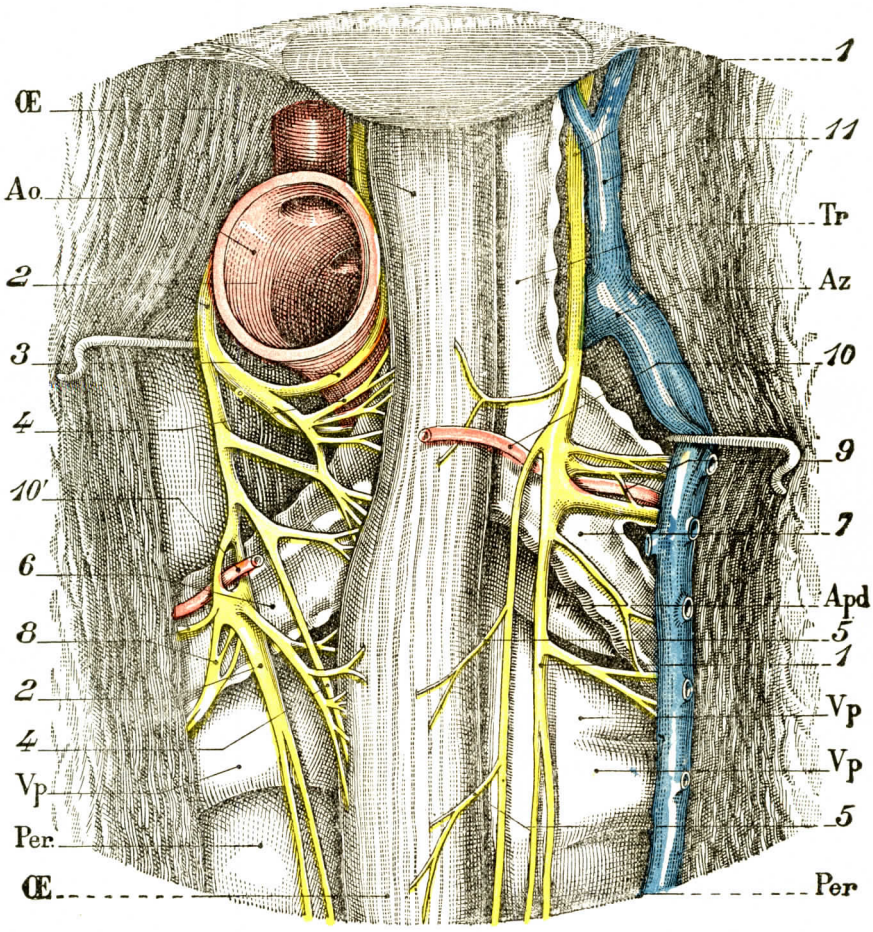

FIG. 170

Relaciones de los neumogástricos en el pedículo pulmonar.

Œ., esófago. — Tr., tráquea. — Ao., aorta. — Az., ácigos mayor. — Per., pericardio. — Ve., venas pulmonares derecha e izquierda. — Apd., arteria pulmonar derecha.

1, neumogástrico derecho.—2, neumogástrico izquierdo.—3, recurrente izquierdo.—4, ramo esofágico procedente del neumogástrico izquierdo. — 5, ramo esofágico procedente del neumogástrico derecho. — 6, bronquio izquierdo. — 7, bronquio derecho prematuramente bifurcado. — 8, nervios destinados al pulmón izquierdo.—9, nervios destinados al pulmón derecho.—10, 10', arterias bronquiales derecha e izquierda.—11, vena intercostal superior izquierda.

nervios faríngeos se desprenden también dos o tres filetes que siguen la carótida; a menudo puede seguirse uno hasta el corpúsculo retrocarotídeo.

2.° Ramos cardíacos superiores. — Lo hemos estudiado con los nervios del corazón (véase t. II, figs. 89 y 90). Recordemos que estos ramos cardíacos, denominados también ramos cardíacos cervicales, son generalmente en número de dos, algunas veces tres, que se desprenden por lo regular algo por debajo del ganglio

plexiforme. Descienden por delante de la carótida primitiva a la izquierda y del tronco braquiocefálico a la derecha. En el tórax pasan detrás del tronco venoso braquiocefálico izquierdo. En su trayecto se anastomizan entre sí y con los nervios cardíacos del simpático situados más profundamente. Terminan en el plexo cardíaco: los filetes izquierdos pasan delante del cayado aórtico; los filetes derechos pasan unos delante del cayado aórtico, otros detrás de este vaso.

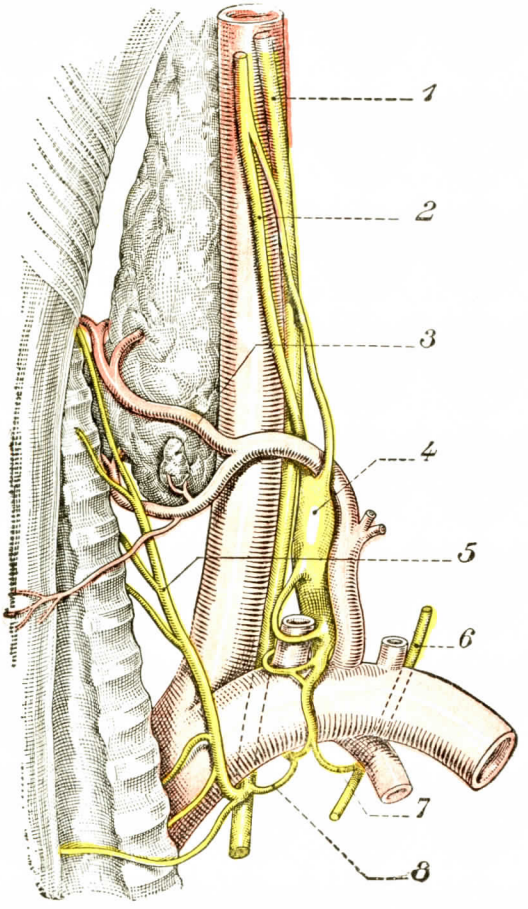

FIG. 171

El nervio recurrente del lado derecho (HOVELACQUE).

1, nervio neumogástrico. — 2, cadena simpática. — 3, paratiroides inferior. — 4, ganglio cervical inferior (situado arriba en esta pieza). — 5, nervio recurrente derecho. — 6, nervio frénico. — 7, anastomosis frénicosimpática. — 8, anastomosis frénicorecurrente.

3.° Nervio laríngeo superior. — El nervio laríngeo superior nace de la parte inferior e interna del ganglio plexiforme. Se dirige en seguida hacia la faringe, desciende luego y se divide en dos ramos terminales, uno superior y otro inferior.

a) *Ramo superior.* — El ramo superior continúa el trayecto del laríngeo superior y sigue el asta mayor del hioides, entre el músculo tirohioideo, que está por delante, y la membrana tirohioidea, que está por detrás; perfora esta última membrana y llega al espesor de los repliegues aritenoepiglóticos, donde se esparce en un ramillete de filetes terminales. Estos filetes se distinguen por su dirección en anteriores, medios y posteriores.

α) Los *filetes anteriores* o *epiglóticos* se distribuyen por la mucosa de las dos caras de la epiglotis y por una pequeña porción de la mucosa lingual.

β) Los *filetes medios* se distribuyen por los repliegues aritenoepiglóticos y por la mucosa que tapiza la porción subglótica de la laringe.

γ) Los *filetes posteriores* se distribuyen por la porción de la mucosa faríngea que tapiza la cara posterior de la laringe. Entre estos filetes existe uno, mucho más largo que los restantes, que se dirige verticalmente hacia abajo, entre la mucosa y el músculo cricoaritenoideo posterior, y va a anastomizarse o, mejor, a fusionarse cabo con cabo con un filete ascedente del laríngeo inferior; esta larga anastomosis longitudinal que existe entre los dos nervios laríngeos es generalmente conocida con el nombre de *asa nerviosa de Galeno* (fig. 172, 9).

b) *Ramo inferior.* — El ramo inferior, denominado también *nervio laríngeo externo*, es más delgado que el ramo superior. Se dirige oblicuamente hacia abajo

y adelante a lo largo de la inserción tiroidea o anterior del constrictor inferior de la faringe, entre este músculo y el cuerpo tiroides. Llega así al músculo cricotiroideo, abandona algunos filetes a este músculo, luego, perforando de fuera a dentro la membrana cricotiroidea, viene a terminar en la mucosa de la porción subglótica de la laringe y del ventrículo.

En su trayecto descendente el nervio laríngeo externo envía algunos filetes muy desligados al cuerpo tiroides y al constrictor inferior de la faringe. En la cara externa de este último músculo contrae con el gran simpático algunas anastomosis cuyo conjunto más o menos complejo constituye el *plexo de Haller*.

Resumen. — El nervio laríngeo superior inerva: 1.°, toda la mucosa que tapiza la laringe; 2.°, dos músculos solamente, el constrictor inferior de la faringe y el cricotiroideo (véase *Laringe*).

Tal es, por lo menos, la opinión clásica. Pero, según EXNER, el nervio laríngeo superior suministraría ramos a todos los músculos intrínsecos de la laringe, ramos que son constantes para ciertos músculos y sólo frecuentes para otros.

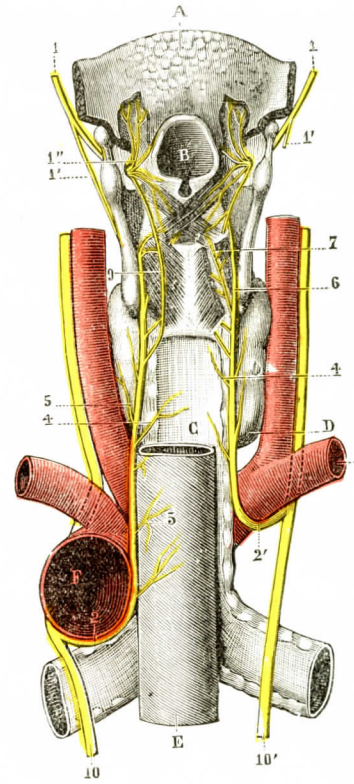

FIG. 172

Nervios de la laringe vistos por detrás *(semiesquemática)*.

1, laríngeo superior, con: 1', su ramo laríngeo externo; 1'', sus ramos linguales. — 2, laríngeo inferior o recurrente del lado izquierdo. — 2', laríngeo inferior del lado derecho. —3, ramos esofágicos.—4, ramos traqueales.— 5, ramos tiroideos. — 6, ramos del cricoaritenoideo posterior y del cricoaritenoideo lateral. —7, ramo del aritenoideo. — 9, asa nerviosa de Galeno. — 10, 10', nervios neumogástricos.

A, laringe. — B, epiglotis. — C, tráquea. — D, cuerpo tiroides. — E, esófago. — F, cayado aórtico. — G, subclavia derecha.

4.° Nervio laríngeo inferior o recurrente. — Los nervios recurrente derecho y recurrente izquierdo no tienen su origen a la misma altura. El derecho se desprende del neumogástrico derecho en la base del cuello; el recurrente izquierdo nace en el tórax, y ambos nervios presentan el mismo modo de distribución. Describiremos, pues, el recurrente derecho, el recurrente izquierdo y el modo de distribución del nervio recurrente.

a) *Recurrente derecho.* — El recurrente derecho se desprende del neumogástrico en el momento en que este nervio cruza la cara anterior de la arteria subclavia (fig. 171). Rodea esta arteria pasando sucesivamente por su cara inferior y su cara posterior, y se vuelve ascendente de descendente que era. Primero alejado del esófago, se aproxima progresivamente al borde derecho de este conducto y lo sigue hasta la laringe, en la que termina.

A continuación estudiaremos las relaciones de este nervio: en su asa, en la primera porción de su trayecto ascendente, comprendida entre el borde superior de la arteria subclavia y el borde inferior del cuerpo tiroides, en la segunda porción de su trayecto ascendente, comprendida por detrás del cuerpo tiroides.

α) *En su asa.* — En su origen el nervio recurrente abraza, pues, en su asa la cara inferior de la arteria subclavia. Corresponde por abajo a la vertiente anterior de la cúpula pleural; por dentro, a la bifurcación del tronco arterial baquiocefálico; por fuera de él se encuentra el asa simpática de Vieussens; más por fuera, el nervio

frénico. Este último nervio envía por debajo de la arteria subclavia un ramo que llega al ganglio cervical inferior o a la rama anterior del anillo de Vieussens (fig. 171).

Volvemos a encontrar las tres asas nerviosas ya descritas.

β) *En la primera porción de su trayecto ascendente*, el nervio recurrente está oculto por la arteria carótica primitiva. Deja en un plano posterior la arteria vertebral y la cadena simpática. Corresponde: por dentro, a la tráquea, a la que se acerca cada vez más; por fuera, al primer segmento vertical de la arteria tiroidea inferior.

γ) *En la segunda porción de su trayecto ascendente*, el nervio recurrente derecho se relaciona por delante con el lóbulo lateral del cuerpo tiroides; por dentro, con la parte posterior de la cara lateral de la tráquea. Está cruzado por detrás por la arteria tiroidea (luego insistiremos en las relaciones del nervio con esta arteria). Las paratiroides situadas por detrás del polo inferior del lóbulo lateral del cuerpo tiroides están a 1 ó 2 centímetros de nervio (H. Lorin). Desprendiéndose al fin del lóbulo lateral del cuerpo tiroides, el nervio recurrente penetra debajo del borde inferior del músculo constrictor inferior y aparece en el canal cricotiroideo, donde se expansiona en sus ramas terminales.

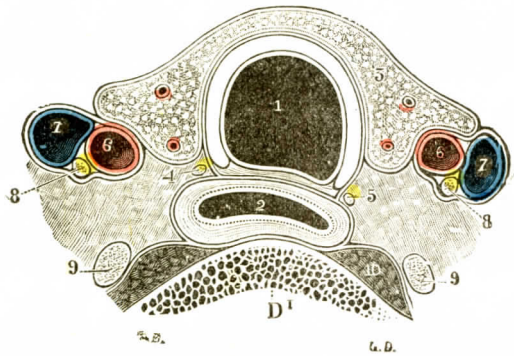

Fig. 175

Corte transversal del esófago y la tráquea, practicado a nivel de la primera dorsal, para demostrar la situación respectiva de los dos recurrentes (tomada en parte de Braune).

1, tráquea. — 2, esófago. — 3, cuerpo tiroides con su envoltura conjuntiva. — 4, nervio recurrente izquierdo. — 5, nervio recurrente derecho. — 6, carótida primitiva. — 7, yugular interna. — 8, neumogástrico.—9, ganglio simpático.—10, músculos prevertebrales.

D¹, cuerpo de la primera dorsal.

b) *Recurrente izquierdo.* — El recurrente izquierdo se desprende del neumogástrico en la cara anterior del cayado aórtico, en el momento en que el neumogástrico deja el cayado para pasar detrás del bronquio, algo por fuera del ligamento arterial. Se conduce respecto al cayado de la aorta del mismo modo que el recurrente derecho se conduce con la subclavia: rodea el vaso de delante atrás, luego de abajo arriba formando una asa de concavidad superior. En el momento en que pasa por debajo del cayado aórtico, el recurrente izquierdo cruza la cara superior del bronquio izquierdo y camina en medio de los ganglios del grupo pretráqueobronquial izquierdo, generalmente dividido en dos subgrupos, uno por fuera y otro por dentro del ligamento arterial (Hovelacque). Llega así a la cara anterior del esófago, al surco que forma este último órgano al adosarse a la tráquea (fig. 173). Siguiendo este surco llega al constrictor de la faringe, penetra bajo el borde inferior de este músculo y llega finalmente al canal cricotiroideo. En el mediastino, el nervio recurrente izquierdo está oculto *primero* por el cayado de la aorta, más arriba por la arteria carótida primitiva izquierda. En la región inferior del cuello, en el espacio comprendido entre la abertura superior del tórax y el borde inferior del cuerpo tiroides, se halla el recurrente izquierdo, separados los planos superficiales, en el fondo de una estrecha región triangular limitada por dentro por la tráquea, por fuera por la carótida primitiva, por arriba por el borde inferior del cuerpo tiroides. Más arriba el recurrente está oculto por el lóbulo lateral del cuerpo tiroides. Como a la derecha, está cruzado a este nivel por la arteria tiroidea inferior.

Relaciones entre el nervio recurrente y la arteria tiroidea inferior (fig. 174). — El modo de cruzamiento del recurrente con la arteria tiroidea inferior es muy variable. Numerosas investigaciones se han hecho en este sentido. Nos contentaremos con relatar las conclusiones del trabajo de JABOULAY y VILLARD (1895). Según estos autores, habría tres tipos principales. *Primer tipo:* a la derecha, el nervio recurrente queda por delante de todas las ramas de división de la arteria tiroidea inferior. *Segundo tipo:* a la izquierda, *igual* disposición que precedentemente; a la derecha, el nervio pasa por la bifurcación de la arteria tiroidea inferior. *Tercer tipo:* situación variable del nervio y de las ramas arteriales. Cuando se quiera ligar el pedículo tiroideo inferior importa, pues, recordar que el nervio se halla en relación inmediata con la arteria en el momento en que ésta llega al cuerno tiroideo. Para evitar su lesión habrá que apartarse en lo posible del extremo de este cuerno.

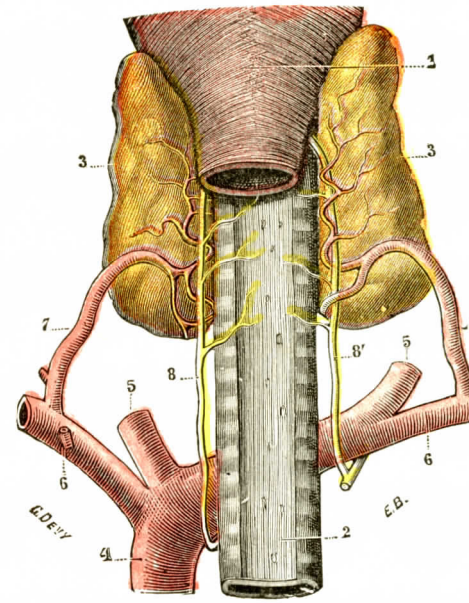

FIG. 174

Relación de los nervios recurrentes y las arterias tiroideas inferiores.

1, faringe. — 2, tráquea. — 3, 3, cuerpo tiroides. — 4, aorta. — 5, carótida primitiva. — 6, subclavia. — 7, tiroidea inferior. — 8, 8, nervios recurrentes izquierdo y derecho (el izquierdo pasa por detrás de las ramas arteriales; el derecho penetra en una especie de horquilla formada por dos ramas de la tiroidea, una de las cuales, la inferior, pasa por detrás del nervio y la otra, superior, por delante).

Modo de distribución del nervio recurrente. — El nervio recurrente suministra ramas colaterales y ramas terminales.

A. RAMAS COLATERALES. — Están representadas por:

a) *Ramos cardíacos* (ramos cardíacos medios), en número variable, que se desprenden del asa formada por cada nervio recurrente alrededor de la arteria a la que rodea y vienen a perderse en la base del corazón en el plexo cardíaco. A la derecha, los nervios cardíacos medios son bastante largos. Caminan por fuera del tronco arterial braquiocefálico. Llegados al borde superior del pedúnculo pulmonar, pasan detrás de la rama derecha de la arteria pulmonar, entre ella y la bifurcación de la tráquea, y llegan a la cara posterior de las aurículas. Dan en su trayecto algunos filetes que pasan por delante del pedúnculo pulmonar y van a terminar en la porción terminal de la vena cava superior. A la izquierda, los nervios cardíacos medios son muy cortos. Se dirigen hacia dentro, pasan por debajo del ligamento arterial y van a perderse en la red nerviosa situada debajo del cayado de la aorta, enviando algunos ramos al ganglio de Wrisberg cuando existe (HOVELACQUE).

b) *Ramos esofágicos*, siempre muy numerosos y muy delgados, que se dirigen al esófago, para terminar unos en la capa muscular de este conducto y otros en su capa mucosa.

c) *Ramas traqueales*, que se distribuyen asimismo por la capa muscular y por la capa mucosa de la tráquea.

d) *Ramos faríngeos* (uno o dos solamente, destinados al músculo constrictor inferior de la faringe).

B. RAMAS TERMINALES. — Llegado a la laringe, en la parte pósteroexterna del cartílago cricoides, el laríngeo recurrente se divide en cinco ramas terminales de las que una es anastomótica y las cuatro restantes musculares:

a) *Rama anastomótica.* — Nace del recurrente en la parte inferior del canal cricotiroideo. Se dirige verticalmente hacia arriba, cruza sucesivamente los dos músculos cricoaritenoideo posterior y ariaritenoideo y se une con un filete descendente del nervio laríngeo superior para formar la larga anastomosis conocida con el nombre de *asa nerviosa de Galeno.*

b) *Ramas musculares.* — En número de cuatro, estas ramas musculares se dirigen a todos los músculos de la laringe, excepto al músculo cricotiroideo, que está inervado por el laríngeo superior. El primero de estos ramos se dirige oblicuamente hacia arriba y adentro, penetra debajo del músculo cricoaritenoideo posterior y se pierde en este músculo. El segundo sigue exactamente la misma dirección: pasa por debajo del músculo cricoaritenoideo posterior, llega a nivel de su borde superior y alcanza la cara profunda del músculo aritenoideo, en donde termina. El tercero, a menudo doble, nace del recurrente, un poco por encima del anterior, y se distribuye por el músculo cricoaritenoideo lateral en el que penetra por su cara superficial. El cuarto es el nervio del músculo tiroaritenoideo Representa la terminación del nervio recurrente, que, despues de haber cruzado la cara externa del cricoaritenoideo lateral, se dirige un poco hacia delante para perderse en el músculo tiroaritenoideo.

C. — RAMAS TORÁCICAS

En el tórax, el neumogástrico suministra ramos cardíacos (los ramos cardíacos torácicos) (véase *Nervios del corazón*, tomo II); ramos pulmonares y ramos esofágicos.

1.° Ramos pulmonares. — Cuando cruza la cara posterior de los bronquios, cada neumogástrico da numerosas ramas que, anastomizándose entre sí y con ramas del simpático, constituyen *plexos bronquiales* o *pulmonares.* Existen dos plexos bronquiales: uno derecho, dispuesto alrededor del bronquio derecho; otro izquierdo, dispuesto alrededor del bronquio izquierdo. Pero estos dos plexos están reunidos entre sí en la línea media por numerosas anastomosis transversales, que deben tener por efecto asociar los dos neumogástricos para una acción común y bilateral (para más detalles, véase *Nervios del pulmón).*

De cada plexo bronquial salen numerosos ramos:

a) *Ramos traqueales* para la parte inferior de la tráquea.

b) *Ramos esofágicos,* que se distribuyen por las diferentes túnicas de la porción media del esófago.

c) *Filetes pericardíacos,* que se distribuyen por la parte superior y posterior del pericardio.

d) *Filetes pulmonares,* finalmente, que se dirigen al hilio del pulmón y penetran en el espesor de este órgano siguiendo las diferentes ramificaciones del árbol bronquial.

2.° Ramos esofágicos inferiores. — En la parte inferior de su porción torácica los dos neumogástricos abandonan al esófago numerosos filetes que se distribuyen a la vez por la mucosa y la capa muscular (véase tomo IV, *Nervios del esófago).*

D. — Ramas abdominales

Llegados al abdomen, los neumogástricos derecho e izquierdo se conducen de modo diferente.

1.° Neumogástrico izquierdo o anterior. — Resumiremos la descripción que dimos en 1922 y expusimos en la tesis de Wertheimer (1922). En el orificio esofágico del diafragma, el neumogástrico izquierdo está situado en la cara anterior del esófago. Más abajo, el segmento terminal del esófago es oblicuo hacia la izquierda, el neumogástrico izquierdo desciende verticalmente y viene a terminar por fuera y a la derecha del cardias, a 2 ó 3 milímtros de su borde derecho, generalmente individuado en un tronco único, a veces ya diferenciado en cierto número de ramas secundarias. A esta altura se expansiona generalmente en una especie de lámina nerviosa, extendida, blanquecina, de la que parten las ramas terminales representadas por ramos gástricos y ramos hepáticos (véase *Simpático*).

a) *Ramos gástricos* (figs. 175 y 176). — Las ramas gástricas son en número de cuatro a seis. Emanan del borde izquierdo de la lámina que acabamos de describir y llegan a la curvatura menor del estómago, escalonándose unos debajo de los otros. Conservan hasta el contacto con las paredes gástricas, en las que se pierden, una individualidad propia, es decir, no contraen ninguna anastomosis verdadera entre sí. Los ramos superiores son cortos y delgados. El primero se dirige hacia el cardias bajo el peritoneo y se divide en dos o tres ramas que se dirigen hacia la tuberosidad mayor sin alcanzarla. Los otros dos están dispuestos paralelamente, sus ramificaciones se disponen en la pared anterior de la porción vertical del estómago. El último es el más voluminoso, es el *nervio principal anterior de la curvatura menor* (Latarjet). Sigue un trayecto paralelo a la curvatura menor hasta la unión de la porción vertical con la porción transversal del estómago, quedando a 1 ó 2 centímetros del órgano. Llegado al punto en que el eje del estómago dibuja un ángulo abierto a la derecha, toma contacto con la cara anterior del órgano y se bifurca en este punto en dos ramas cuyas ramitas se extienden en el ventrículo y el conducto pilórico, pero no alcanzan nunca la región del esfínter pilórico.

Todas las ramas nacidas directa o indirectamente del neumogástrico anterior nunca aparecen debajo de la serosa más allá de la línea que pasa sensiblemente por el centro de la cara anterior del estómago.

b) *Ramos hepáticos.* — Unicamente el neumogástrico izquierdo inerva el hígado. Los ramos hepáticos, en número de tres o cuatro, nacen del neumogástrico en el momento en que da sus primeros filetes gástricos. Casi siempre anastomizados entre sí desde su origen, se dirigen transversalmente hacia el extremo superior del pedúnculo hepático. Cerca del hilio se anastomizan con filetes desprendidos del plexo simpático hepático. Uno de estos filetes es constante; lo hemos denominado el nervio gastrohepático. Va al lóbulo izquierdo (fig. 175, 3).

2.° Neumogástrico derecho o posterior. — El neumogástrico derecho, a su salida del orificio diafragmático, aparece en contacto con la cara posterior del cardias, habitualmente en la mitad derecha de la misma. Da en este puntos ramas gástricas, luego se dirige oblicuamente hacia abajo y atrás y no tarda en dividirse en sus ramas terminales.

a) *Ramos gástricos.* — Los ramos gástricos son en número de cuatro o cinco. Están dispuestos unos debajo de los otros. La última rama, que es la más voluminosa, constituye el *nervio principal posterior de la curvatura menor* (Latarjet), homólogo del nervio sinónimo anterior. El territorio de estos nervios gástricos pos-

teriores se extiende del cardias a la región pilórica; pero sus ramificaciones no llegan al esfínter pilórico.

b) *Ramas terminales* (fig. 177). — El neumogástrico derecho se divide en sus ramas terminales poco después de haber dado los ramos gástricos. Ramas esparci-

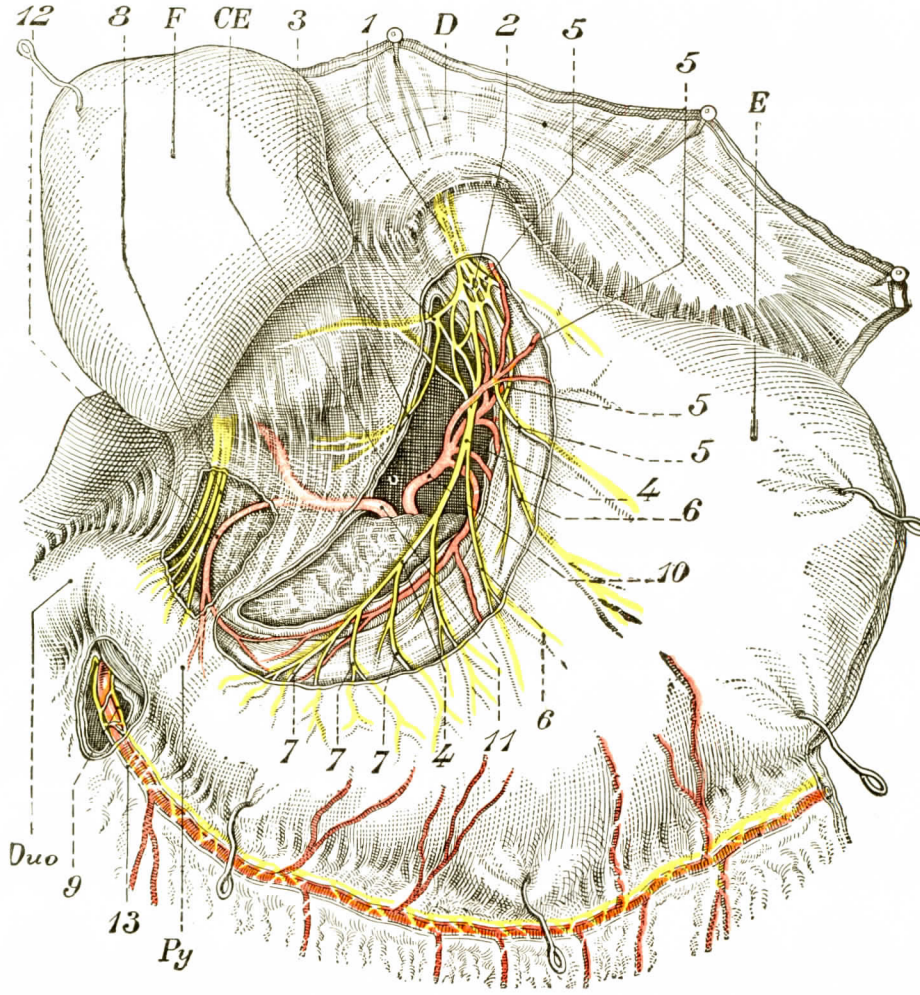

FIG. 175

Nervios del estómago (cara anterior) (según LATARJET y WRETHEIMER).

1, neumogástrico izquierdo. — 2, extensión laminar del neumogástrico izquierdo. — 3, 3, nervio gastrohepático. — 3', una de sus ramas para el epiplón menor. — 4, nervio principal anterior de la curvatura menor. — 5, 5, 5, nervios gástricos superiores. — 6, 6, nervios gástricos medios. — 7, 7, 7, nervios gástricos inferiores. — 8, nervio duodenopilórico. — 9, nervios gastroepiploicos derechos. — 10, arteria coronaria estomáquica. — 11, arteria hepática — 12, arteria pilórica.

F, hígado.—D, diafragma.—E, estómago.—Duo., duodeno.—Py., píloro.—CE., trascavidad de los epiplones.

das o condensadas a veces en un ramo relativamente voluminoso, llegan al ganglio semilunar derecho y penetran en la parte interna de la cara anterior del ganglio, que recibe un filete del esplácnico mayor por su lado externo. El esplácnico ma-

yor, el ganglio y el neumogástrico forman el asa memorable de Wrisberg. En más de los tres cuartos de los casos, una rama menos voluminosa pasa detrás de la coronaria estomáquica y va al polo interno del ganglio semilunar izquierdo (Hovelacque). Varios finos ramúsculos van al plexo de la coronaria estomáquica y se

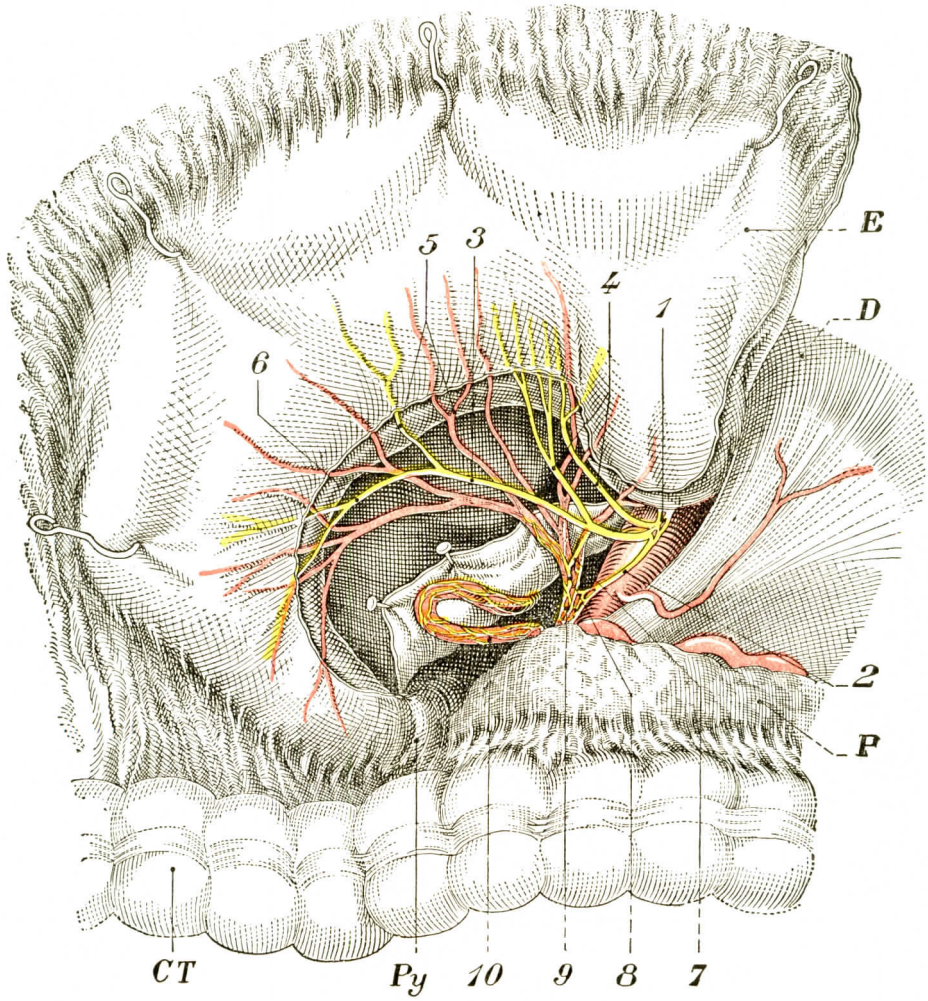

Fig. 176

Nervios del estómago (cara posterior) (Latarjet y Wertheimer).

1, neumogástrico derecho. — 2, ramo terminal que va al plexo solar. — 3, nervio principal posterior de la curvatura menor. — 4, nervios gástricos superiores. — 5, 5, nervios gástricos medios. — 6, nervios gástricos inferiores. — 7, anastomosis con los nervios vasculares. — 8, nervios vasculares. — 9, arteria coronaria estomáquica. — 10, arteria hepática.

E., estómago. — CT., colon transverso. — P., páncreas. — Py., píloro. — D., diafragma.

intrincan con los filetes simpáticos; un filete se echa sobre el plexo hepático; algunos otros, sobre el plexo del tronco celíaco; por último, un filete que pasa por detrás de la arteria esplénica se echa sobre el plexo mesentérico superior.

3.° Anastomosis. — El nervio neumogástrico se anastomiza con el espinal, el glosofaríngeo, el facial, el hipogloso mayor, el gran simpático y los dos primeros nervios raquídeos.

a) *Con el espinal.* — La anastomosis con el espinal es doble. Primero, a su paso por el agujero rasgado posterior, el nervio espinal se reúne al ganglio yugular, con el que está unido por uno o dos filetes, a la vez muy cortos y muy delgados. Más abajo, como veremos en el párrafo siguiente, se divide en dos ramas voluminosas, una de las cuales, la interna, va toda ella al ganglio plexiforme.

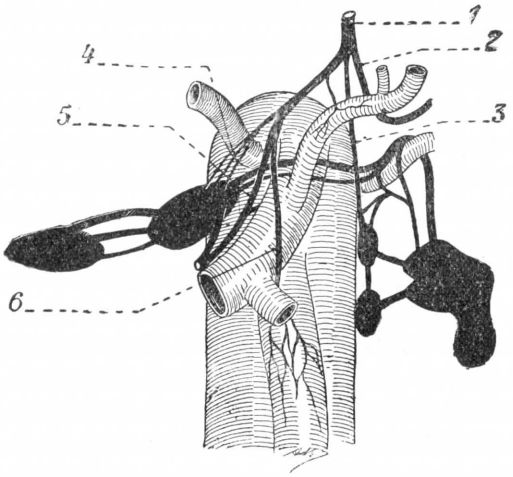

FIG. 177

Modo de terminación más frecuente del nervio neumogástrico del lado derecho (HOVELACQUE).

1, tronco del neumogástrico derecho. — 2, nervio de la pequeña curvatura (rama colateral). — 3, rama que va al ganglio semilunar izquierdo (aquí a pedazos; disposición frecuente). — 4, rama que va al ganglio semilunar derecho. — 5, rama que va al plexo hepático. — 6, rama que va al plexo mesentérico superior. — El tronco de bifurcación derecho da un filete colateral al plexo coronario estomáquico; este filete va bastante a menudo al plexo celíaco.

b) *Con el glosofaríngeo.* — Esta anastomosis está constituída por un filete muy corto y muy delgado que se extiende desde el neumogástrico al ganglio de Andersch, inmediatamente por debajo del agujero rasgado posterior.

c) *Con el facial.*—Esta anastomosis está constituída por el ramo auricular del vago (ARNOLD) o ramo de la fosa yugular (CRUVEILHIER), que hemos descrito al estudiar el facial. Nos contentaremos con recordar que este ramo auricular, al salir del ganglio yugular del neumogástrico, se dirige hacia el acueducto de Falopio, en el que encuentra el facial y da a este nervio un pequeño filete descendente; luego, continuando su trayecto, penetra en un pequeño conducto óseo *(canaliculus mastoideus)*, que lo lleva a la base del cráneo, entre la apófisis mastoides y el conducto auditivo externo, y aquí se divide en dos ramas: una que se anastomiza con el nervio auricular posterior, la otra que se distribuye en la cara posterior del pabellón de la oreja y en la parte pósteroinferior del conducto auditivo externo.

d) *Con el hipogloso mayor.* — Esta anastomosis se compone de uno, dos o tres filetes muy delgados, que este último nervio deja al ganglio plexiforme en el momento en que lo rodea.

e) *Con el simpático.* — La anastomosis con el simpático está constituída por uno o dos filetes que se desprenden del ganglio cervical superior del gran simpático y se pierden en la superficie del ganglio plexiforme. Por debajo de este ganglio el cordón del simpático entra también en relación con el neumogástrico por numerosos filetes anastomóticos que van a las ramas colaterales de este último nervio.

f) *Con los primeros raquídeos.* — La anastomosis del neumogástrico con los dos primeros nervios raquídeos no es constante. Cuando existe, está constituída por un pequeño ramo que se desprende del arco formado por los dos primeros pares cervicales y viene a echarse, casi inmediatamente después de su origen, en el ganglio plexiforme.

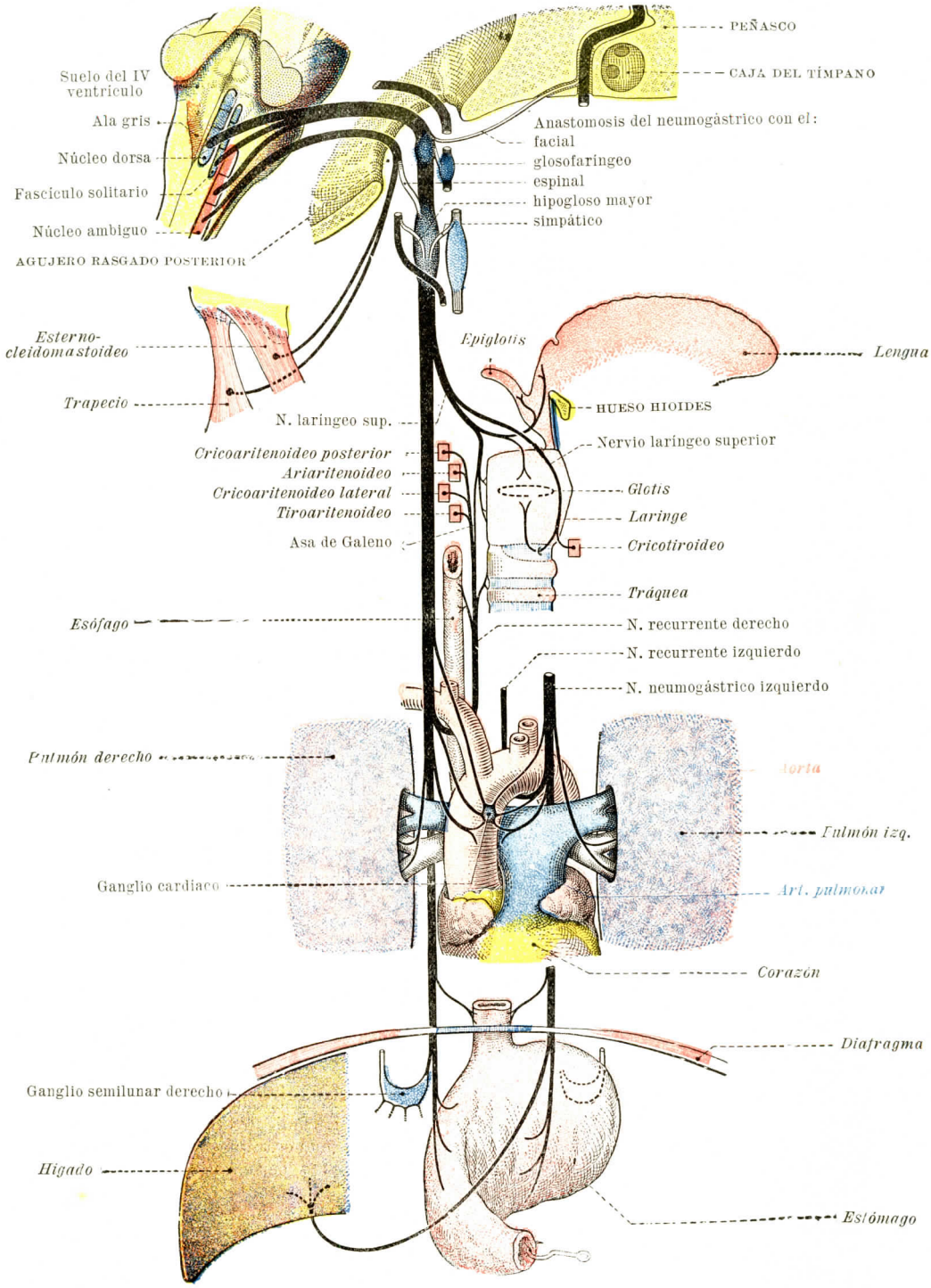

FIG. 178

Nervios neumogástrico y espinal (PITRES y TESTUT).

RESUMEN DEL NERVIO NEUMOGÁSTRICO

- a) *R. intracraneal* . . . — N. meníngeo posterior.
- b) *R. cervicales* . . . .
  - N. faríngeo.
  - R. cardíacos cervicales.
  - N. laríngeo inferior . . .
    - r. superior o laríngeo externo.
    - r. inferior.
  - N. laríngeo superior. .
    - r. cardíacos medios.
    - r. esofágicos superiores.
    - r. traqueales.
    - r. faríngeos.
    - r. laríngeos.
- c) *R. torácicas* . . . .
  - R. cardíacos torácicos.
  - Plexo pulmonar . . .
    - r. traqueales.
    - r. esofágicos inferiores.
    - r. pericardíacos.
    - r. pulmonares.
  - Plexo esofágico. . . . . — r. esofágicos medios.
- d) *R. abdominales* . . .
  - Neumogástrico izquierdo.
    - r. gástricos.
    - r. hepáticos.
  - Neumogástrico derecho .
    - r. gástricos.
    - r. para el plexo solar.
    - r. para el ganglio semilunar.

Relaciones generales con el sistema simpático. — El nervio neumogástrico es desde su origen un nervio a la vez sensitivo y motor, y además preside muchos actos importantes de la nutrición. Es, pues, como decía BICHAT, un nervio que participa a la vez de las funciones de la vida animal y de las de la vida vegetativa. Sus relaciones morfológicas y funcionales con el simpático están confirmadas por la anatomía descriptiva, por la anatomía comparada y sobre todo por la fisiología.

El gran simpático y el vago están en relación inversa de desarrollo (WEBER), de tal manera que, en los peces ciclóstomos, el simpático falta, siendo reemplazado por el nervio vago, que se extiende hasta el ano. En muchos mamíferos el tronco del vago y el cordón cervical del simpático están más o menos confundidos, como ocurre en los carnívoros, en los rumiantes, en los paquidermos, en los solípedos y en los monos. En el hombre los dos nervios adquieren el máximo de independencia, coincidiendo con el máximo de desarrollo del simpático (MECKEL, WEBER, CUVIER). Sin embargo, en su terminación están unidos por plexos importantes (*plexo cardíaco, pulmonar, celíaco*, etc., etc.), que contribuyen a formar uno y otro, y en los que las fibras están mezcladas y confundidas hasta el punto de no poder ser diferenciadas.

Cambian no sólo sus fibras, sino hasta sus mismas funciones; el simpático es motor del corazón y moderador del estómago y de los intestinos, al revés de lo que ocurre con el neumogástrico. En resumen, concurren uno y otro en proporciones desiguales, según la especie animal, al gobierno de la vida vegetativa (funciones digestiva, circulatoria, pulmonar, etc.).

Sólo que el neumogástrico se diferencia por la circunstancia de que, en su parte superior, contiene fibras de sensibilidad consciente y de movimientos voluntarios, representadas, por ejemplo, por los nervios de la laringe, de manera que por algunas de sus fibras pertenece al sistema nervioso de la vida de relación y por otras al sistema nervioso de la vida vegetativa.

En el fondo, la distinción entre estos dos sistemas no debe buscarse exclusivamente en la distinción o en las relaciones de los troncos nerviosos que los componen, sino en caracteres más profundos sacados de la estructura y de la función. Parece que hoy están acordes los histólogos en admitir que los *nervios motores voluntarios* están desprovistos de ganglios en su trayecto desde la medula hasta los músculos, y que, al contrario, todos los *nervios*

motores involuntarios son ganglionares. Las ramas motrices involuntarias del neumogástrico no se separan de esta regla; por esto son confundidas con frecuencia con el gran simpático mismo con el nombre general de *nervios simpáticos*, que les dan algunos fisiólogos (Dastre y Morat). Hoy constituyen una parte importante del parasimpático.

§ 11. — *Undécimo par:* Nervio espinal

Llamado también nervio accesorio de Willis, el espinal es un nervio motor que termina en parte en el neumogástrico, y de ahí el nombre de nervio accesorio del vago que se le da a veces, en parte en los músculos esternocleidomastoideo y

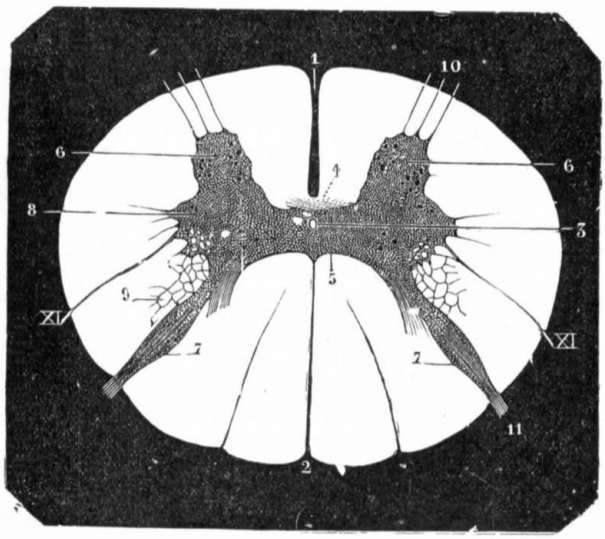

Fig. 179

Corte transversal de la medula a la altura del primer par cervical para mostrar los orígenes reales del espinal (Schwalbe).

1, surco medio anterior. — 2, surco medio posterior. — 3, conducto del epéndimo. — 4, comisura blanca anterior. — 5, comisura gris. — 6, cuerno anterior. — 7, cuerno posterior. — 8, cuerno lateral o tractus intermediolateralis. — 9, formación reticular. — 10, raíces anteriores del segundo nervio raquídeo. — 11, sus raíces posteriores. — XI, nervio espinal.

trapecio. El nervio espinal se desprende a la vez del bulbo y de la medula por una serie de numerosos filetes radiculares que se escalonan en una altura de 4 a 5 centímetros: unos de la medula, otros del bulbo.

A. — Orígenes reales del nervio espinal y relaciones centrales

1.° Espinal medular: trayecto central y núcleo de origen. — El espinal medular, motor, atraviesa de atrás a delante el cordón lateral de la medula y desaparece en seguida en la parte pósteroexterna del cuerno anterior; aquí toma origen, según unos, en el grupo celular lateral; según otros, en el grupo celular ánteroexterno, y para algunos, en fin, en uno u otro de estos grupos. Ossipow (1897), después de la incisión intracraneal del espinal, ha comprobado fenómenos de degeneración a la vez en las células del grupo ánteroexterno y en las del grupo lateral.

Consideradas en su conjunto, las células de origen del espinal medular forman una larga columna, que comienza, por arriba, algo por encima del primer nervio cervical y que termina, por abajo en la quinta, o bien entre la quinta y la sexta. Seguidas de sus células de origen hacia sus puntos de emergencia, las fibras radiculares del espinal medular presentan en su trayecto una doble modalidad. *Unas* se dirigen horizontalmente hacia atrás y afuera, describiendo una curva de concavidad ánteroexterna (fig. 179 XI); se pueden ver en toda su extensión en un mismo corte transversal de la medula. Las *otras* tienen un trayecto mucho más complejo (fig. 180, 2). Abandonando su núcleo de origen, se dirigen primero de delante atrás hasta la formación reticular, que, como es sabido, se encuentra inmediatamente detrás del cuerno lateral. Aquí se acodan en ángulo recto para hacerse verticales y ascendentes. Después de haber efectuado así cierto trayecto en sentido longitudinal, se flexionan de nuevo para dirigirse horizontalmente atrás y llegar a la parte posterior del cordón lateral, donde salen del neuroeje. Estas fibras, dos veces acodadas, al principio horizontales, luego verticales y, por último, de nuevo horizontales, recuerdan bastante bien la **Z** mayúscula: son las *fibras en Z*. La longitud de la porción ascendente es muy variable; pero sea cual fuere, es exacto decir que para una fibra determinada, la célula de origen de estas fibras se encuentra siempre situada a un nivel inferior al que ocupa su punto de emergencia del neuroeje. De ello resulta que los fascículos radiculares superiores del espinal emergen de la medula a una altura en que el núcleo no existe ya, y por otra parte, que el núcleo desciende hasta el quinto nervio cervical, mientras que el fascículo radicular, el más inferior, sale de la medula a nivel del cuarto. Sea cual fuere su dirección, horizontales u oblicuamente ascendentes, los filetes del espinal medular, para ir de su núcleo de origen a su punto de emergencia, atraviesan sucesivamente la formación reticular, el fascículo piramidal lateral y el fascículo cerebeloso directo.

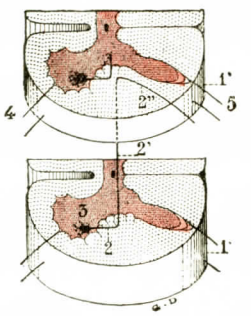

FIG. 180

Esquema que muestra el trayecto en Z que siguen los filetes intramedulares del espinal.

1, 1', dos segmentos de medula superpuestos. — 2, 2', 2'', una fibra radicular del espinal, dispuesta en Z. — 3, su célula de origen. — 4, raíces anteriores. — 5, raíces posteriores.

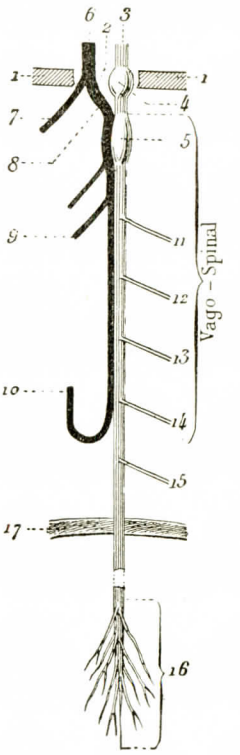

FIG. 181

Esquema que muestra la compenetración del espinal y el neumogástrico o vago para formar el vagoespinal (PITRES y TESTUT).

1, pared craneal. — 2, agujero rasgado posterior. — 3, neumogastrico, con; 4, su ganglio yugular; 5, su ganglio plexiforme.—6, espinal, con: 7, su rama externa; 8, su rama interna, de la que la mayoría de las fibras se desprenden del cordón del vago espinal para formar 9, el nervio laríngeo, y 10, el nervio laringeo inferior o recurrente. — 11, 12, 13, 14 y 15, filetes laríngeos, faríngeos, esofágicos, cardíacos y pulmonares emitidos por el neumogástrico. — 16, sus ramas terminales esplácnicas. — 17, diafragma.

2.° Espinal bulbar. Trayecto central y núcleo de origen. — Los filetes bulbares, esencialmente motores, se conducen como los filetes del neumogástrico, situados inmediatamente encima de ellos. Tienen sus células de origen en la parte inferior del *núcleo ambiguo* (véase pág. 171). Los cilindroejes de las células de la parte inferior de esta columna gris se dirigen horizontalmente hacia atrás, luego

se curvan hacia fuera para dirigirse del lado ventral y venir a emerger debajo de las raíces del X.

3.° Valor fisiológico del espinal. El vago espinal. — Si nos atenemos a las descripciones de la anatomía, el espinal, nervio exclusivamente motor, inerva por su núcleo bulbar territorios sobre los cuales los autores no han estado siempre de acuerdo. C. BERNARD, arrancando la rama interna del espinal, había visto que esta rama interna del espinal y el X eran dos nervios motores distintos. LESBRE y MAIGNON (arrancamiento de la rama interna del espinal en el cerdo) concluyen que el neumogástrico es un nervio exclusivamente sensitivo y que todas sus propiedades motrices secretorias, aun viscerales, se hallan bajo la dependencia del núcleo bulbar del espinal. Según las investigaciones histológicas de GRABOWER, ONODI, parece que haya que negar todo origen bulbar al espinal, que sería así un nervio medular puro. VAN GEHUCHTEN admite la existencia de un espinal bulbar que inerva el tiroaritenoideo y que tiene su centro bulbar en la parte inferior del núcleo dorsal del vago. Se ve, pues, que es difícil formarse una opinión precisa.

Parece, sin embargo, que las opiniones extremas son inexactas: tal es la concepción expuesta por VERNET en su tesis, que hace del vago un nervio únicamente sensitivo. La noción del núcleo dorsal del X parasimpático craneal viene a reducir a su justo valor las concepciones que hacen del espinal un nervio de territorio visceral.

Es posible, para ensayar la reconciliación de los hechos relativos a la inervación de la laringe (fig. 181), adherirse a la teoría del *neumoespinal* defendida ya por VAN GEHUCHTEN y la escuela de Lovaina, por LERMOYEZ en Francia, y referir al neumogástrico las fibras bulbares del espinal, que tienen su origen común en un mismo núcleo, el núcleo ambiguo.

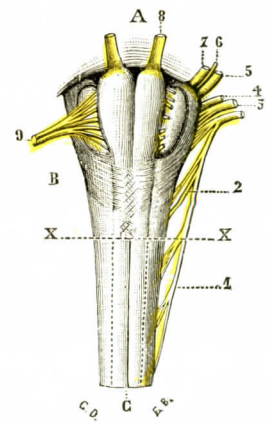

FIG. 182

Orígenes aparentes del espinal.

XX, límite de separación entre la medula y el bulbo. — A, protuberancia. — B, bulbo.—C, medula espinal.

1, raíces medulares del espinal. — 2, raíces bulbares. — 3, nervio neumogástrico. — 4, nervio glosofaríngeo. — 5, nervio auditivo. — 6, nervio intermediario de Wrisberg.—7, nervio facial.—8, nervio motor ocular común.—9, nervio hipogloso mayor.

4.° Relaciones centrales del espinal. — Después de los trabajos de DÉJERINE, se admite que la neurona central que va a los núcleos medulares del espinal toma el trayecto de las fibras aberrantes de la vía peduncular (véase tomo II). Las fibras *córticocefalógiras* pasan por el pes lemniscus profundo, y ésta es para DÉJERINE una de las explicaciones de la desviación conjugada de la cabeza y los ojos encontrada en ciertas lesiones.

Por la cintilla longitudinal posterior los núcleos medulares del espinal están en relación con los núcleos de los otros nervios craneales y en particular con los núcleos vestibulares.

B. — TRAYECTO PERIFÉRICO

1.° Origen aparente. — El espinal nace a la vez en el bulbo y en la medula por dos grupos de raíces: raíces superiores o bulbares; raíces inferiores o medulares.

a) *Raíces bulbares.* — Las raíces bulbares, en número de cuatro o cinco, nacen en el surco lateral del bulbo, debajo de las raíces del neumogástrico.

b) *Raíces medulares.* — Las raíces medulares se desprenden del cordón lateral de la medula algo por delante de la línea de emergencia de las raíces poste-

riores de los nervios raquídeos. Los más inferiores de estos filetes radiculares corresponden generalmente al cuarto par raquídeo; pero es posible verlos con bastante frecuencia detenerse en el tercero o descender hasta el quinto. Una disposición constante es que el intervalo que separa las raíces medulares del espinal de las raíces posteriores raquídeas correspondientes disminuye gradualmente a medida que nos aproximamos al bulbo.

Ganglio del espinal (fig. 183). — Desde hace mucho tiempo, Vulpian señaló ya la existencia de células nerviosas en el ángulo de unión de algunas de las raíces del espinal. Hyrtl, por su parte, ha encontrado muchas veces, en estas mismas raíces, verdaderos pequeños ganglios. Estos ganglios, que distan mucho de ser raros (Trolard los ha encontrado tres veces en doce sujetos, y yo mismo los he visto tres veces en diez sujetos), se desarrollan con preferencia en el punto de cruzamiento del espinal con la primera o segunda raíz posterior (figura 183, 2). Los autores no están de acuerdo respecto del ganglio espinal, como no lo están respecto de las anastomosis del nervio espinal con las raíces posteriores de los nervios raquídeos: tanto es así, que unos consideran al ganglio en cuestión como perteneciente realmente al nervio espinal, mientras que otros lo refieren al sistema radicular posterior. Participamos enteramente de esta última opinión, y para nosotros las células ganglionares, esparcidas o aglomeradas, que se conocen impropiamente con el nombre de ganglio del espinal, ocupan siempre el trayecto de un filete sensitivo procedente de las raíces posteriores. Ni aquí ni en otro sitio se desarrolla nunca un ganglio en el trayecto de un nervio motor.

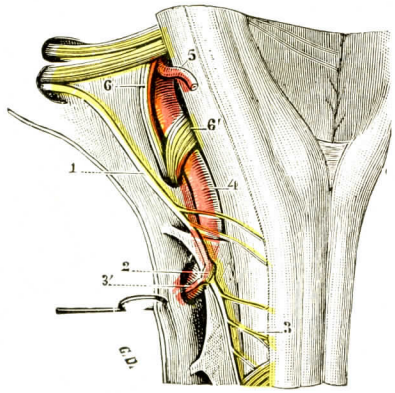

Fig. 183

Ganglio del espinal.

1, espinal. — 2, su pretendido ganglio. — 3, 3', primera raíz posterior, incorporándose al espinal y abandonando en seguida este tronco nervioso para atravesar el ganglio (que en realidad le pertenece) y ganar el orificio dural. — 4, arteria vertebral. — 5, arteria cerebelosa posterior e inferior. — 6, 6', fascículos superiores y fascículos inferiores del hipogloso mayor.

2.° Trayecto. — De los diferentes filetes radiculares que constituyen el nervio espinal, los superiores se dirigen horizontalmente hacia fuera, los medios oblicuamente hacia arriba. Estos últimos filetes se condensan por lo común en un pequeño tronco verticalmente ascendente, que se adosa al cordón lateral de la medula espinal hasta el primer nervio cervical. Aquí se separa describiendo una curva de concavidad inferior y externa, aumentando progresivamente de volumen por juntársele los filetes radiculares medios y superiores, que vienen sucesivamente a incorporársele, y penetra en el cráneo rodeando el borde lateral del agujero occipital. Se dirige entonces transversalmente hacia fuera, hacia el agujero rasgado posterior, y finalmente se introduce en este agujero para llegar a la región cervical, en donde se divide en sus dos ramas terminales.

3.° Relaciones. — El tronco del espinal ofrece tres porciones, que desde su origen a su terminación son: porción raquídea, porción craneal y porción intraparietal.

a) *Porción raquídea* (fig. 184). — El espinal está situado entre el ligamento dentado, que se encuentra por delante, y las raíces posteriores de los primeros nervios cervicales, que se hallan por detrás. El espinal cruza estos últimos en ángulo recto o casi recto. En el agujero occipital, límite de separación entre las dos porciones raquídea y craneal, el espinal corresponde a la parte lateral de este

orificio; se sitúa por detrás del hipogloso y de la arteria vertebral, y por delante y debajo del lóbulo del cerebelo.

b) *En su porción craneal.* — El espinal camina inmediatamente por detrás del neumogástrico, entre la base del cráneo y el cerebelo. Se halla envuelto por

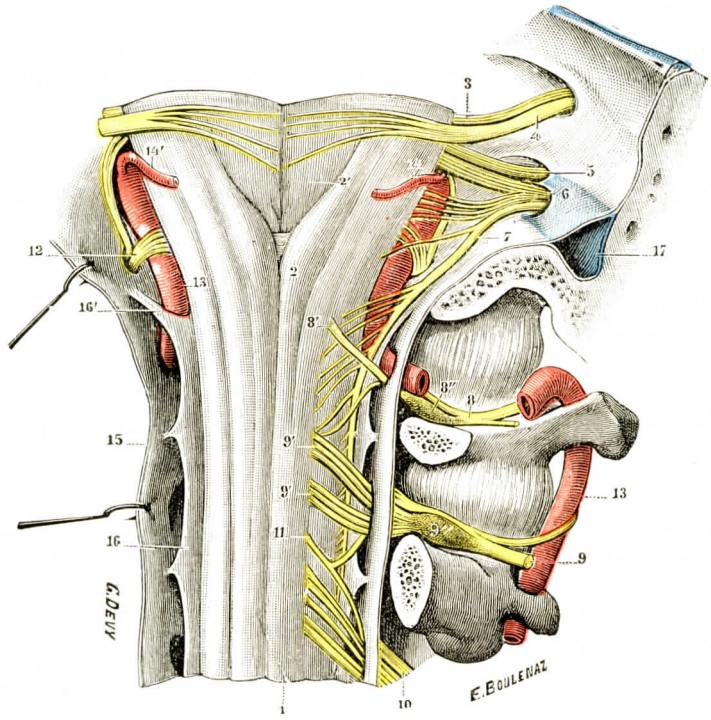

FIG. 184

Los nervios bulbares y los primeros nervios raquídeos vistos por detrás.

1, medula espinal vista por su cara posterior. — 2, bulbo raquídeo, con 2', cuarto ventrículo. — 3, facial. — 4, auditivo. — 5, glosofaríngeo. — 6, neumogástrico. — 7, espinal. — 8, primer nervio cervical, con: 8', su raíz posterior; 8'', su ganglio. — 9, segundo nervio cervical, con: 9', su raíz posterior; 9'', su ganglio. — 10, tercer nervio cervical. — 11, un fascículo radicular posterior, que se bifurca para ir al segundo y tercer nervios cervicales. — 12, hipogloso mayor. — 13, arteria vertebral inyectada con sebo. — 14, arteria cerebelosa posteroinferior. — 15, duramadre raquídea. — 16, ligamento dentado, con 16', su diente superior. — 17, seno lateral.

una vaina aracnoidea, que le es común con el neumogástrico y el glosofaríngeo y los acompaña hasta el agujero rasgado posterior.

c) *En el agujero rasgado posterior* (véase antes, *Glosofaríngeo* y *Neumogástrico*).

4.° Distribución. — Al salir del agujero rasgado posterior, el nervio espinal se divide en dos ramas terminales: una rama interna y una rama externa.

a) *Rama interna.* — La rama interna, muy corta, es menos gruesa que la externa; se echa, casi inmediatamente después de su origen, en la parte externa y superior del ganglio plexiforme del neumogástrico. A partir de este punto, la rama interna del espinal y el neumogástrico están enteramente fusionados. Esta rama está principalmente formada por los filetes radiculares emanados del bulbo. Hemos visto que había razón para referirla al neumogástrico.

b) *Rama externa.* — La rama externa del espinal está principalmente constituída por las fibras radiculares nacidas de la medula cervical. Más voluminosa que la rama interna, se dirige oblicuamente hacia abajo, atrás y afuera. Rodea la cara interna, luego la cara anterior de la vena yugular interna, pasa destrás de los músculos estilohioideo y digástrico y llega a la cara profunda del músculo esternocleidomastoideo.

En realidad, las relaciones con la vena yugular son variables; generalmente el espinal pasa por delante de la vena, así como acabamos de decir: pasa algunas veces por detrás; se le ha visto, pero muy raramente, pasar a través de un anillo venoso completo formado por un desdoblamiento localizado de la vena yugular interna (Centes y Aubaret, Le Basser, Truffert, Mais).

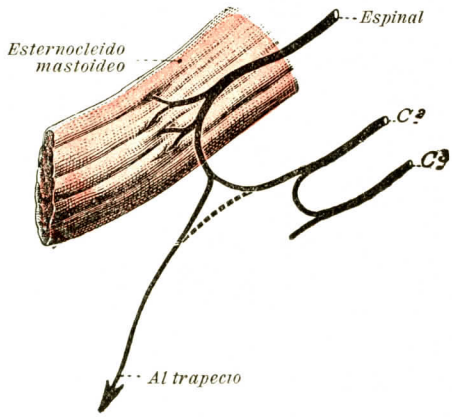

Fig. 185

Esquema de la inervación del esternocleidomastoideo (según V. Richer).

La rama externa del espinal alcanza el músculo esternocleidomastoideo a dos traveses de dedo por debajo de la mastoides, en la unión del tercio superior con el tercio medio del músculo. Camina hacia abajo y afuera en la cara profunda del músculo o, más a menudo, perfora el manojo cleidomastoideo y aparece en su borde posterior a cuatro traveses de dedo por debajo del lóbulo de la oreja. Atraviesa en seguida oblicuamente el triángulo supraclavicular y llega al borde anterior del trapecio a 2 centímetros aproximadamente de la cara superior de la clavícula. Penetra debajo del trapecio y termina en este músculo por algunos ramos divergentes.

Ramos colaterales de la rama externa del espinal. — La rama externa del espinal da filetes al músculo esternocleidomastoideo y al músculo trapecio.

a) *Ramas del esternocleidomastoideo* (fig. 185). — El esternocleidomastoideo está inervado por filetes del espinal y por filetes del plexo cervical; estos últimos nacen generalmente del segundo nervio cervical, como lo han demostrado Froment y Sappey y más recientemente V. Richer (véase tomo I). Unas veces los ramos del espinal y del plexo cervical se dividen en filetes que van aisladamente a cada uno de los fascículos del músculo; otras veces estos ramos se reúnen en una asa situada, ya sea entre los fascículos del músculo, ya sea en su espesor, ya sea en su cara profunda, pues los filetes terminales nacen en totalidad o parcialmente de esta asa.

b) *Ramas del trapecio.* — Igualmente que los ramos del esternocleidomastoideo, los ramos destinados al trapecio no terminan en el espesor de este músculo sino después de haber recibido filetes anastomóticos de las ramas anteriores del tercero, cuarto y quinto nervios cervicales. La disposición de las ramas trapeciales venidas del plexo cervical es muy variable (fig. 186).

Gran número de fisiólogos y de médicos han procurado precisar la parte que corresponde al espinal y la que pertenece al plexo cervical en la inervación del esternocleidomastoideo y del trapecio (véase tomo I). Parece que la rama externa del espinal suministra al esternocleidomastoideo y al trapecio toda su inervación motora, mientras que el plexo cervical sólo da a estos músculos ramos sensitivos (Lesbre y Maignon).

5.° Anastomosis. — Estas anastomosis se hacen, como hemos visto: 1.°, con el neumogástrico por la rama interna; 2.°, con los nervios cervicales en el esternocleidomastoideo y el trapecio.

RESUMEN DEL NERVIO ESPINAL

a) *R. colaterales.* . . . . . (ninguna).

b) *R. terminales.* . . . . . R. interna. . . { R. faríngeos. / R. laríngeos. / R. cardíacos.

R. externa. . . { N. del esternocleidomastoideo. / N. del trapecio.

§ 12. — *Duodécimo par:* Nervio hipogloso mayor

El nervio hipogloso mayor o duodécimo par es un nervio exclusivamente motor, y por consiguiente el homólogo de una raíz anterior raquídea. Se distribuye,

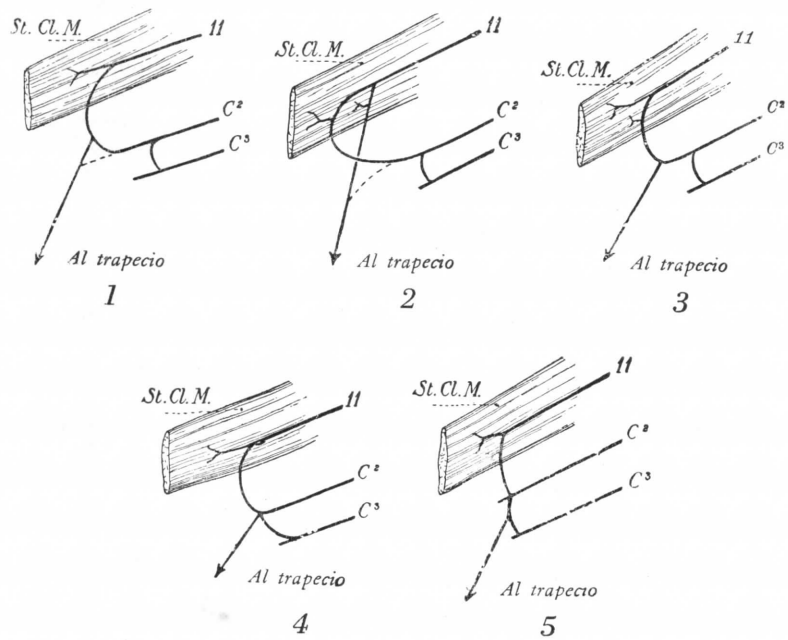

Fig. 186

Modo de originarse la rama trapecial del espinal y sus variaciones (según V. Richer).

como veremos luego, por los músculos de la lengua y por algunos de los músculos supra o infrahioideos.

A. — Orígenes reales y relaciones centrales

1.° Núcleos de origen. — Los filetes radiculares del hipogloso mayor (figura 187) nacen, en la región del suelo ventricular, de dos núcleos, uno *principal* y otro *accesorio*.

A. Núcleo principal. — El núcleo principal, el más voluminoso, corresponde a esta región del cuarto ventrículo que hemos descrito (tomo II) como *ala blanca interna*. Sabemos ya, por haberlo visto al tratar del bulbo, que representa morfológicamente la base de las astas anteriores de la medula espinal.

a) *Forma y dimensiones.* — El núcleo principal del hipogloso ofrece en su conjunto la forma de una columna longitudinal, que se extiende paralelamente a la línea media y a cada lado de esta línea, desde la base del ala blanca interna hasta algunos milímetros por debajo del pico del cálamo. Así pues, este núcleo no es totalmente visible en el suelo ventricular: una pequeña porción, la más inferior, se halla situada por debajo del ventrículo, y la denominaremos, en oposición a la porción superior o *porción ventricular*, *porción extraventricular*. La longitud total de la columna del hipogloso es, a poca diferencia, la misma que la de la oliva, o sea de 16 a 18 milímetros, de los cuales corresponden 12,5 a la porción ventricular y 2,5 a la porción extraventricular.

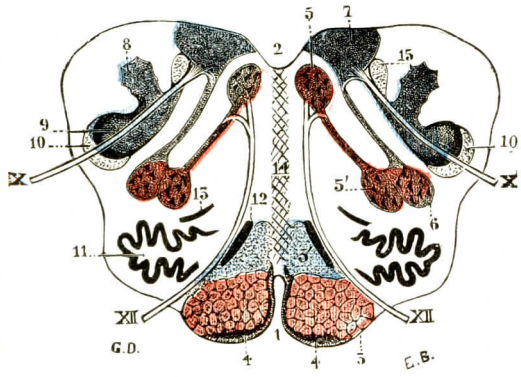

Fig. 187

Corte del bulbo raquídeo, a nivel de la parte media de los cuerpos olivares, para mostrar los orígenes del hipogloso (según Matías Duval).

1, surco medio anterior, — 2, suelo del cuarto ventrículo. —3, pirámides anteriores *(rojo)*.—3', cinta de Reil *(azul)*.—4, núcleos piramidales. — 5, núcleo principal del hipogloso, con 5', su núcleo accesorio. — 6, núcleo ambiguo o núcleo motor de los nervios mixtos. — 7, su núcleo sensitivo. — 8, núcleo restiforme. — 9, cabeza del asta posterior, cubierta por 10, la raiz bulbar del trigémino. — 11, cuerpo olivar. — 12, núcleo yuxtaolivar ánterointerno. — 13, núcleo yuxtaolivar pósteroexterno. — 14, rafe. — 15, fascículo solitario.

X, nervio neumogástrico. — XII, nervio hipogloso mayor.

b) *Relaciones.* —El núcleo principal del hipogloso debe ser examinado por separado en sus porciones subventricular y ventricular.

α) *En su porción extraventricular* (fig. 180) está situado en la parte ánteroexterna del conducto central, inmediatamente por delante del núcleo del neumogástrico. Su parte interna confina con el rafe; su lado externo, con la formación reticular. El fascículo solitario (fig. 188, 3'') está un poco por delante y por fuera del núcleo del hipogloso: un intervalo de un milímetro a 1,5 milímetros solamente separa a este nivel las dos formaciones.

β) *En su porción ventricular* (fig. 189), el núcleo del hipogloso, que se ha hecho mucho más voluminoso, ofrece en los cortes el aspecto de un triángulo de bordes convexos, cuyo vértice mira hacia delante y la base hacia atrás. Sus dimensiones son de 1,57 milímetros en sentido ánteroposterior y 2,25 milímetros en sentido transversal (Kœlliker) Aquí también la parte interna del núcleo confina con el rafe. Su parte externa está en relación con el ala gris, o mejor dicho, con el núcleo sensitivo de los nervios mixtos. Su parte posterior o base está en relación con la membrana ependimaria, de la cual está separada por la substancia gris central y por una capa más o menos gruesa de fibras finas con mielina, dispuestas casi todas en sentido longitudinal. La significación de estas fibras longitudinales no está todavía completamente dilucidada; Koch las considera como fibras comisurales que enlazan entre sí las diversas alturas de la columna del hipogloso, y las denomina, por esta causa, *fibras propias del hipogloso*. Schutz las considera como pertenecientes a la substancia gris subependimaria.

Finalmente, Kœlliker y Turner, cuya opinión sobre este punto ha sido aceptada (1898) por Staderini, creen poder considerar las fibras propias como fibras des-

cendentes que proceden de la corteza y terminan en el núcleo del hipogloso. Sea cual fuere el valor morfológico de estas fibras, a ellas se debe, digámoslo de paso, la coloración blanca que caracteriza el ala blanca interna.

c) *Estructura.* — Histológicamente, el núcleo principal del hipogloso contiene, como todos los núcleos motores: 1.°, *células nerviosas* multipolares, provistas de prolongaciones protoplasmáticas ricamente ramificadas y dirigidas en todos los sentidos; 2.°, *fibras nerviosas* que forman alrededor del núcleo y en su espesor una red de abundancia extrema.

B. Núcleo accesorio. — El núcleo accesorio (fig. 187, 5') del hipogloso está situado por delante o un poco por fuera del núcleo principal.

No está formado como este último por una masa compacta, sino más bien por un trozo de substancia gris, de contornos mal limitados, que se extiende, en plena formación reticular, desde la parte ánteroexterna del núcleo principal hasta la

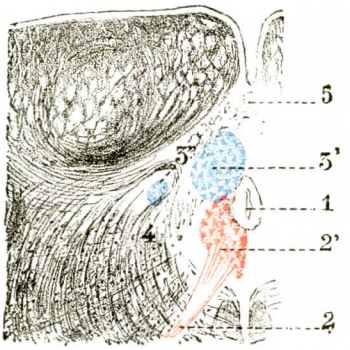

Fig. 188

El núcleo del hipogloso visto en un corte transversal que pasa por debajo del ventrículo (imitación de Kœlliker).

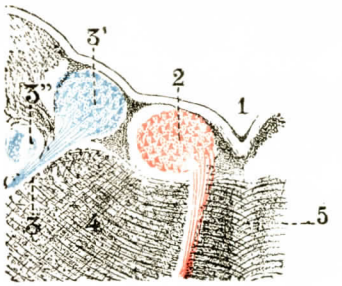

Fig. 189

El núcleo del hipogloso visto en un corte transversal por el cuarto inferior del cuarto ventrículo (imitación de Kœlliker).

1, conducto del epéndimo. — 1', cuarto ventrículo. — 2, hipogloso mayor, con 2', su núcleo de origen. — 3, neumogástrico, con 3', su núcleo dorsal (ala gris); 3'', fascículo solitario. — 4, formación reticular. — 5, rafe. — 6, ligula.

parte externa de la oliva. Este trazo, siempre muy irregular, se condensa principalmente en su parte anterior (Mathias-Duval) y forma en este punto una especie de núcleo redondeado que confina, por una parte, con la paraoliva externa, y por otra, con el núcleo ambiguo.

El núcleo accesorio del hipogloso tiene el mismo valor morfológico que este último núcleo: representa la cabeza de las astas anteriores de la medula.

También se encuentran en el ala blanca interna tres pequeñas masas de células en la proximidad del núcleo principal del hipogloso.

El *núcleo de Roller* es un grupo de pequeñas células situado en la parte anterior del núcleo principal, en plena substancia reticular. Al contrario de la opinión de Kœlliker, algunos ven en él un núcleo accesorio del hipogloso.

El *núcleo del fascículo teres*, situado en la parte interna del ala blanca interna, inmediatamente por fuera del tallo del cálamo, está formado de células multipolares. Su significación es desconocida.

El *núcleo intercalar de Staderini*, que responde al área plumiformis forma parte del parasimpático craneal y se refiere al núcleo dorsal del neumogástrico.

2.° Trayecto intrabulbar. — Los filetes radiculares que proceden del núcleo principal salen de este núcleo por su parte anterior (fig. 191). Desde allí se dirigen oblicuamente hacia delante y afuera, describiendo en su conjunto una larga curva

de concavidad externa, o mejor dicho, pósteroexterna (fig. 191, XII). Corren al principio por la substancia reticular, a 2 ó 3 milímetros por fuera del rafe. Se introducen en seguida entre la paraoliva interna y la oliva, siguen más adelante la parte externa del fascículo piramidal y, finalmente, emergen del bulbo a nivel del surco preolivar.

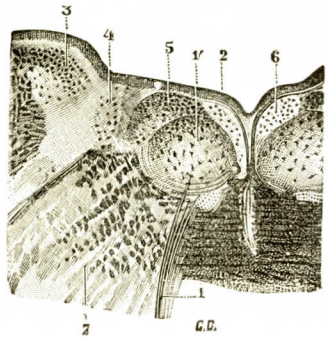

FIG. 190

El núcleo del fascículo teres y el núcleo intercalar (hombre adulto, según STADERINI).

1, fascículo reticular del hipogloso, con 1', su núcleo. — 2, suelo ventricular. — 3, núcleo del acústico. — 4, núcleo del neumogástrico. — 5, núcleo intercalar. — 6, núcleo del fascículo teres. — 7, formación reticular.

No es muy raro ver algunos filetes radiculares del hipogloso, más externos que los demás, atravesar completamente la parte interna de la oliva. Pueden verse también otros que atraviesan la parte externa de la pirámide, pero esta disposición es mucho más rara.

Los filetes radiculares que emanan del núcleo accesorio se juntan con los fascículos precedentes y, mezclándose con ellos, siguen exactamente el mismo trayecto.

Algunos autores, especialmente OBERSTEINER, han admitido una decusación parcial de las fibras radiculares del hipogloso. Esta decusación parcial ha sido formalmente negada por MATHIAS-DUVAL y por KÖLLIKER. VAN GEHUCHTEN mismo, después de haber afirmado la existencia de un cruzamiento parcial, al menos en el bulbo embrionario del pollo, ha vuelto atrás sobre esta afirmación. Debemos, pues, admitir de momento que todas las fibras radiculares del hipogloso son *directas*.

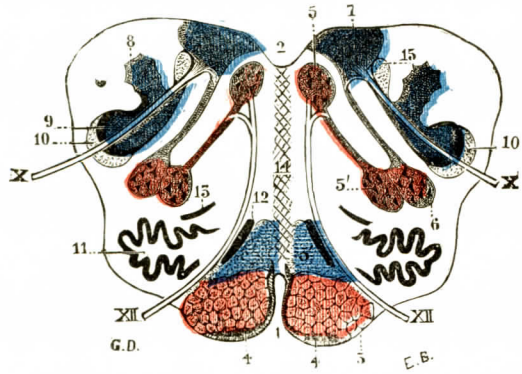

FIG. 191

Trayecto intrabulbar del hipogloso visto en un corte del bulbo raquídeo por la parte media de las olivas (según MATHIAS-DUVAL).

1, surco medio anterior. — 2, suelo del cuarto ventrículo. — 3, pirámides anteriores *(rojo)*. — 3', cinta de Reil *(azul)*. — 4, núcleos piramidales. — 5, núcleo principal del hipogloso, con 5', su núcleo accesorio.—6, núcleo ambiguo o núcleo motor de los nervios mixtos. — 7, su núcleo sensitivo. — 8, núcleo restiforme. — 9, cabeza del asta posterior, cubierta por 10, la raiz bulbar del trigémino. — 11, oliva. — 12, núcleo yuxtaolivar ánterointerno. — 13, núcleo yuxtaolivar pósteroexterno. — 14, rafe. — 15, fascículo solitario.

X, nervio neumogástrico. — XII, nervio hipogloso mayor.

3.° Relaciones centrales del hipogloso mayor. — El hipogloso mayor, en los centros, presenta numerosas relaciones:

α) El núcleo del hipogloso mayor está en relación ante todo, como todos los núcleos motores, con la *vía piramidal*, que, de paso, le envía cierto número de fibras. Estas fibras, que trasladan a las células radiculares del hipogloso las incitaciones motrices voluntarias, nacen muy probablemente en el pie de la frontal ascendente, que de este modo resultaría el verdadero *centro cortical del hipogloso*. Estas fibras, llegadas al bulbo, se entrecruzan (fig. 192).

β) Las células radiculares del hipogloso están además en relación anatómica y funcional con la *vía sensitiva central*, principalmente con las fibras colaterales que proceden de los tres núcleos neumogástrico, glosofaríngeo y trigémino. Estas fibras están en relación con los movimientos reflejos.

γ) El núcleo hipogloso mayor recibe en tercer lugar algunas fibras de la cintilla longitudinal posterior. Estas fibras están, como las precedentes, destinadas a los movimientos reflejos.

δ) Por último, Gerlach y, después de él, Meynert y Huguenin, han descrito fibras comisurales que, a través del rafe, unen el núcleo hipogloso de un lado al del lado opuesto. Esta comisura, descrita de nuevo por Kölliker, tiene por efecto asociar funcionalmente los dos núcleos en los diversos movimientos de la lengua, que, como es sabido, son casi siempre bilaterales.

B. — Trayecto periférico

1.° Origen aparente. — El hipogloso mayor nace del surco preolivar, denominado también surco del hipogloso, por diez a quince filetes, dispuestos en serie por lo regular vertical y claramente distintos en el punto de emergencia (fig. 193, 15). Los filetes radiculares del hipogloso nunca ascienden hasta el extremo superior del surco preolivar. Los más altos se detienen generalmente en la unión del tercio superior con los dos tercios inferiores de la oliva. Los más bajos descienden hasta el entrecruzamiento de las pirámides y se superponen exactamente a la raíz anterior del primer nervio cervical.

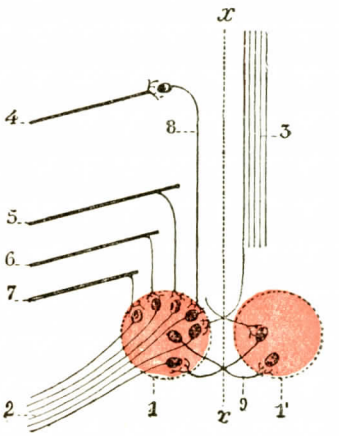

Fig. 192

Esquema que indica las conexiones del núcleo del hipogloso.

xx, línea media.

1, 1', núcleo izquierdo y núcleo derecho del hipogloso.—2, nervio hipogloso mayor. — 3, fasciculo geniculado. — 4, acústico. — 5, trigémino. — 6, glosofaríngeo. — 7, neumogástrico. — 8, cintilla longitudinal posterior. — 9, fibras comisurales.

2.° Trayecto. — Los filetes de origen del hipogloso se hallan generalmente divididos en dos grupos: 1.°, los *filetes superiores*, ligeramente descendentes, se reúnen a poca distancia del bulbo para constituir un pequeño tronco; 2.°, los *filetes inferiores*, oblicuamente ascendentes, se condensan en un tronquito distinto, situado por debajo del precedente. Estos dos troncos, que reúnen todos los filetes radiculares del hipogloso, convergen hacia el agujero condíleo anterior.

Acodándose bruscamente, se introducen en seguida en este agujero y se fusionan en un tronco único, que aparece en la base del cráneo en forma de un cordón redondeado.

A su salida del cráneo, el nervio describe una gran curva cuya concavidad mira arriba y adelante. Camina sucesivamente por el espacio láterofaríngeo, por la región carotídea, región subhioidea, y finalmente viene a aplicarse a la cara lateral de la lengua.

3.° Relaciones. — Estudiaremos estas relaciones: *a)* en la cavidad craneal; *b)* en el conducto condíleo anterior; *c)* en el espacio láterofaríngeo; *d)* en la región carotídea; *e)* en la región suprahioidea; *f)* en la cara lateral de la lengua.

a) *En la cavidad craneal.* — En la travesía del compartimiento posterior de la base del cráneo, el nervio está rodeado de una vaina pial y camina por el espacio subaracnoideo. Sus filetes radiculares están situados entre la arteria vertebral, que está por delante, y la arteria cerebelosa inferior y posterior, que está por detrás. Los dos trónculos que lo continúan atraviesan la duramadre en el agujero condíleo anterior, unas veces por uno, otra por dos orificios distintos, pero muy próximos uno al otro.

b) *En el conducto condíleo anterior.* — El conducto condíleo anterior ofrece una longitud de un centímetro aproximadamente. En este conducto el nervio está rodeado de un plexo venoso que le constituye una especie de manguito. Estas venas se anastomizan por dentro con el plexo del agujero occipital; fuera del cráneo se anastomizan por una parte con las venas de la nuca, por otra parte con el seno petroso inferior en su segmento exocraneal.

c) *En el espacio láterofaríngeo.* — A su salida del cráneo, el nervio hipogloso mayor se aplica junto a la columna vertebral, en contacto con la parte posterior de la pared de la faringe. Es posterior e interno a los vasos y nervios del espacio máxilofaríngeo. Luego se separa de la pared visceral y cruza la cara posterior de la carótida interna. Entra en relación con la parte superior del ganglio simpático cervical superior. Después de haber seguido la cara posterior del ganglio plexiforme del neumogástrico se insinúa entre la vena yugular interna, que está por fuera, el neumogástrico y la carótida interna por dentro, y sale del espacio láterofaríngeo. Entra en la región carotídea.

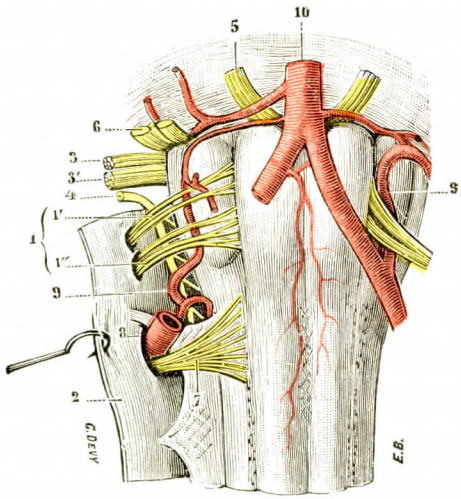

Fig. 195

Modo de emergencia del hipogloso mayor.

1, hipogloso mayor, con: 1', sus fascículos superiores; 1'', sus fascículos inferiores. — 2, duramadre. — 3, neumogástrico. — 3', glosofaríngeo. — 4, espinal. — 5, motor ocular externo. — 6, facial-auditivo. — 7, primer par raquídeo (raíz anterior o motriz). — 8, arteria vertebral. — 9, arteria cerebelosa posterior e inferior. — 10, tronco basilar.

d) *En la región carotídea.* — Rodea la arteria carótida externa por debajo del origen de la arteria occipital. Después de haber cruzado la arteria carótida externa, de la que constituye un punto de referencia importante para la ligadura, el nervio cambia de dirección y se dirige hacia delante, a la región suprahioidea, donde volveremos a encontrarlo en seguida. En esta región carotídea el nervio hipogloso mayor está en relación con el vientre posterior del digástrico, que oblicuo hacia abajo y adelante, como el nervio, cruza también la cara externa de la carótida, pero en un plano superior al del nervio. El tronco tirolinguofacial, constituído algo por detrás del asta mayor del hueso hioides, algo por debajo del nervio hipogloso mayor, se separa oblicuamente de este último para llegar a la vena yugular interna: el hipogloso por arriba, la yugular interna por detrás y el tronco tirolinguofacial por delante limitan el triángulo de Farabeuf, en cuyo fondo se percibe la arteria carótida externa (fig. 195) Superficialmente el nervio está cubierto por el músculo esternocleidomastoideo y, por delante de él, por la aponeurosis cervical superficial.

e) *En la región suprahioidea.* — El nervio, ahora casi horizontal, descansa con la vena lingual principal sobre el músculo hiogloso que lo separa de la arteria lingual encima del asta mayor de hueso hioides. El vientre posterior del digástrico y el estilohioideo lo cruzan. El conjunto está oculto por la glándula submaxilar, que, prolongándose más abajo, excede el hueso hioides.

En este punto, el nervio hipogloso mayor ocupa dos regiones quirúrgicas distintas, en las que se practica la ligadura de la arteria lingual: el triángulo de Béclard por detrás, el triángulo de Pirogoff por delante. El triángulo de Béclard está limitado por el vientre pos-

terior del digástrico, el asta mayor del hioides y el borde posterior del hiogloso; el hipogloso mayor ocupa la zona del triángulo. El triángulo de Pirogoff está limitado por el tendón del digástrico por detrás, el borde posterior del milohioideo por delante, el nervio hipogloso mayor por arriba.

f) *En la cara lateral de la lengua.* — El nervio hipogloso mayor se insinúa, en compañía del conducto de Wharton, situado encima de él, en el intervalo que separa el hiogloso y el milohioideo y llega así a la región sublingual, en la que termina.

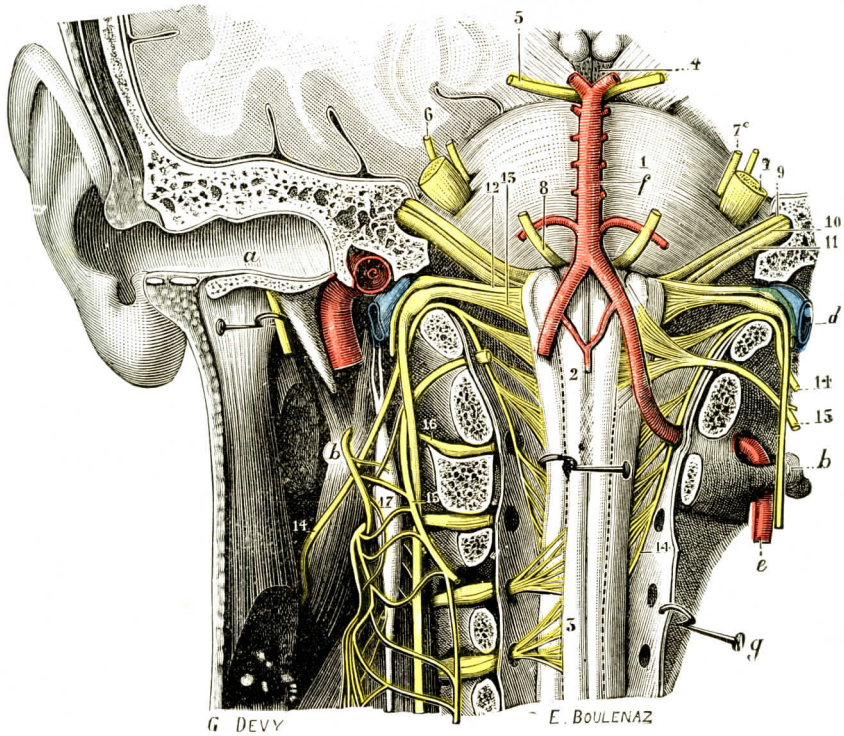

FIG. 194

Bulbo y protuberancia vistos por el plano anterior (imitación de BOURGERY).

El cráneo y el conducto raquídeo han sido cortados verticalmente siguiendo el diámetro transversal que pasa por delante de las orejas; el corte del cerebro pasa a través de los pedúnculos cerebrales, un poco por delante de la protuberancia.

1, protuberancia. — 2, bulbo raquídeo. — 3, medula espinal. — 4, espacio interpeduncular. — 5, motor ocular común. — 6, patético. — 7 y 7', raíz gruesa y raíz delgada del trigémino. — 8, motor ocular externo. — 9, facial. — 10, intermediario de Wrisberg. — 11, auditivo. — 12, glosofaríngeo. — 13, neumogástrico. — 14, espinal. — 15, hipogloso mayor. — 16, primer par cervical. — 17, ganglio cervical superior del gran simpático.

a, conducto auditivo externo. — *b*, apófisis transversa del atlas. — *c*, carótida interna. — *d*, yugular interna. — *e*, arteria vertebral. — *f*, tronco basilar. — *g*, duramadre raquídea, erinada hacia fuera.

Descansa por dentro en el músculo geniogloso y se encuentra comprendido entre este último músculo y el milohioideo. El nervio lingual, suprayacente al hipogloso mayor, describe una curva semejante a la suya, pero de radio más corto.

4.° Distribución. — El hipogloso mayor suministra ramas colaterales y ramas terminales.

A. RAMAS COLATERALES. — El nervio hipogloso mayor da seis ramas colaterales, una de ellas intracraneal: el ramo meníngeo; las otras cinco extracraneales:

rama vascular, rama descendente, rama del tirohioideo, rama del hiogloso y del estilogloso, rama del geniohioideo.

1.° *Ramo meníngeo.* — Descrito por Luschka, nace en el conducto condíleo anterior, vuelve a entrar en el cráneo por un trayecto recurrente y viene a dis-

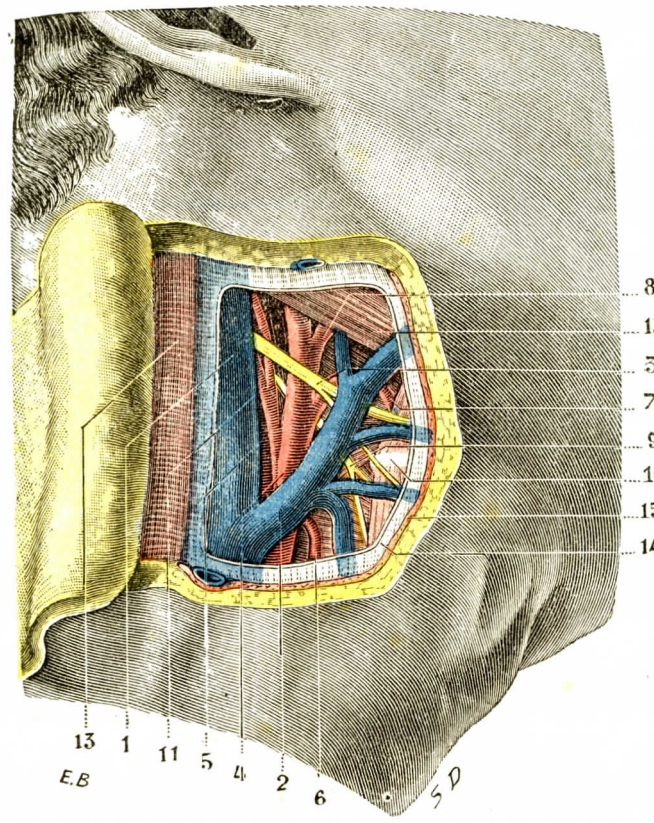

Fig. 195

Relaciones de la carótida externa en su origen (triángulo de Farabeuf) (T.-J.).

1, yugular interna. — 2, tronco tirolinguofacial. — 3, nervio hipogloso. — 4, carótida externa. — 5, carótida interna. — 6, arteria tiroidea superior. — 7, arteria lingual. — 8, arteria facial. — 9, nervio laríngeo superior. — 10, hueso hioides. — 11, arteria occipital. — 12, digástrico. — 13, esternocleidomastoideo. — 14, aponeurosis cervical superficial. — 15, cutáneo.

tribuirse por filetes extremadamente delgados en parte en el hueso occipital y en parte en las paredes del seno occipital posterior.

2.° *Ramo vascular.* — Simple o múltiple, este ramo surge del hipogloso a su salida del agujero condíleo, y después de anastomizarse con filetes del gran simpático va a terminar en la parte externa de la vena yugular.

Rama descendente. — Nace del tronco nervioso cuando cruza la carótida externa. Desde este sitio se dirige verticalmente hacia abajo y se sitúa en la parte externa de la carótida primitiva, a la que sigue hasta el tendón intermedio del músculo omohioideo. En este punto se anastomiza, en la parte ánteroexterna de la vena yugular, con la rama descendente del plexo cervical, formando con este

nervio un pequeño arco, comúnmente plexiforme, cuya concavidad mira hacia arriba: es el *asa del hipogloso* (figs. 196 y 197).

De la convexidad de esta asa nacen muchos ramos, los cuales siguen una dirección divergente para distribuirse por los dos vientres del omohioideo, por el

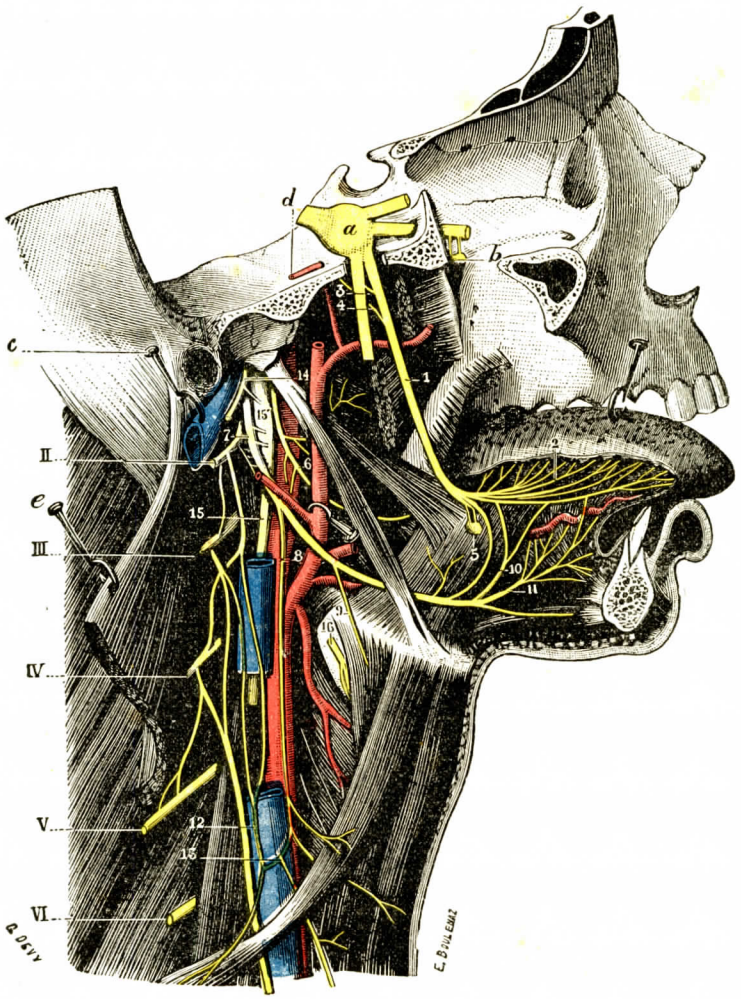

FIG. 196

Nervios de la lengua vistos por su parte externa.

1, nervio lingual. — 2, sus ramificaciones por la cara dorsal de la lengua. — 3, anastomosis con el dentario inferior. — 4, cuerda del timpano. — 5, ganglio submaxilar. — 6, glosofaríngeo. — 7, hipogloso mayor. — 8, su rama descendente. — 9, ramo para el tirohioideo. — 10, anastomosis con el lingual. — 11, terminación de los músculos de la lengua. — 12, rama descendente del plexo cervical. — 13, asa del hipogloso con sus ramos para los músculos infrahioideos. — 14, espinal. — 15, neumogástrico, con 15', su ganglio plexiforme. — 16, laríngeo superior seccionado.

II, III, IV, V, VI, segundo, tercero, cuarto, quinto y sexto nervios cervicales.

a, ganglio de Gasser. — *b*, ganglio esfenopalatino. — *c*, yugular interna. — *d*, arteria meníngea media. — *e*, músculo esternocleidomastoideo.

esternohioideo y por el esternotiroideo. El último de estos músculos, el esternotiroideo, recibe comúnmente ramos múltiples: uno de estos ramos desciende hasta la parte posterior del esternón y envía algunas veces (pero no siempre, como ha

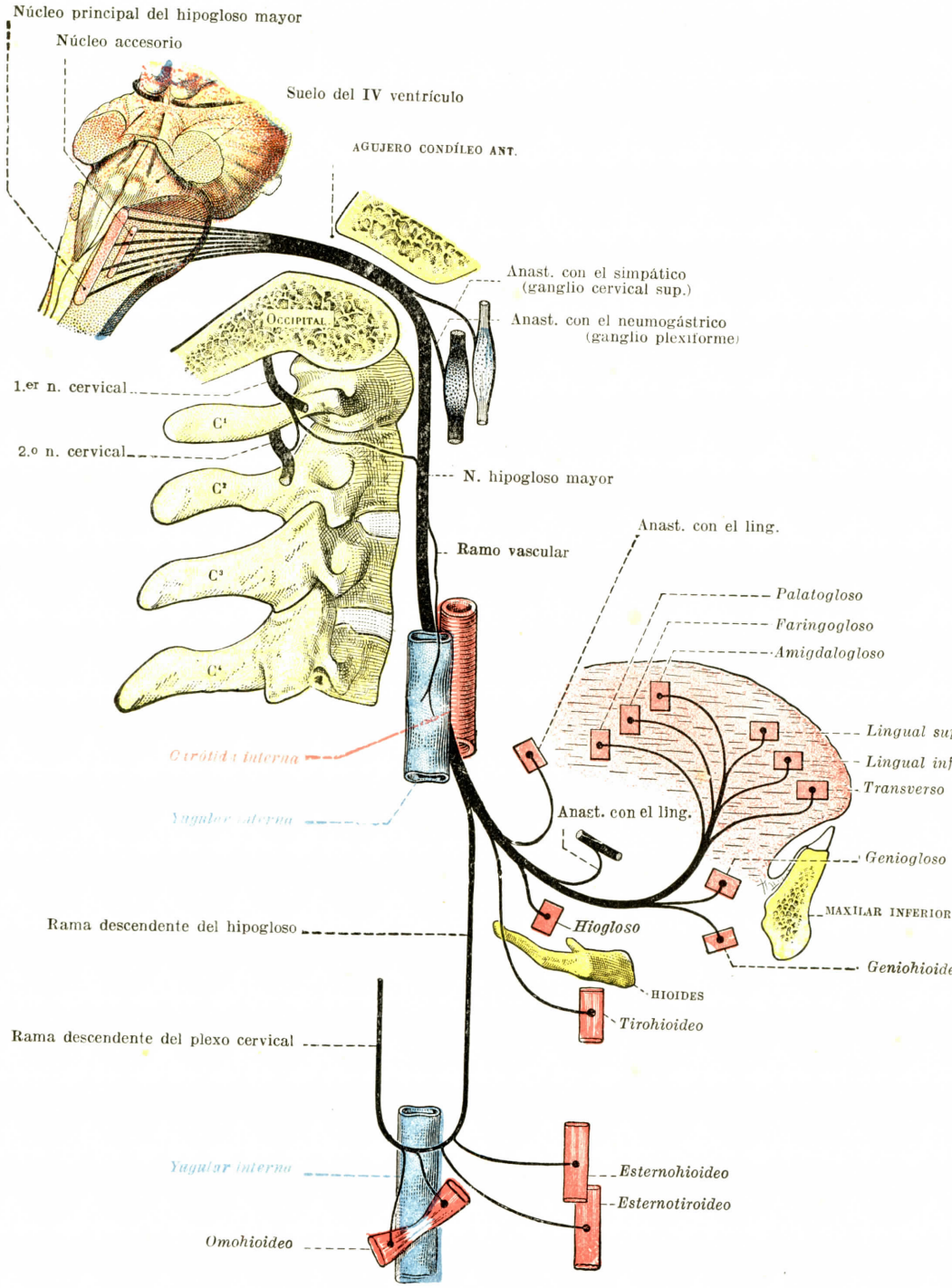

FIG. 197

Origen, trayecto y terminación del nervio hipogloso mayor.

dicho VALENTIN) un filete anastomótico al nervio frénico y otro filete al plexo cardíaco. SAPPEY niega la existencia de estas anastomosis.

3.° *Ramo del tirohioideo.* — Nace del tronco del hipogloso en un punto que está situado un poco por detrás del borde posterior del músculo hiogloso. Se dirige hacia abajo y adelante, cruza oblicuamente el asta mayor del hioides, llega a la cara anterior del músculo tirohioideo y se pierde en el tercio superior del mismo.

4.° *Ramo de los músculos hiogloso y estilogloso.* — Cuando cruza la cara externa del músculo hiogloso, el tronco del hipogloso da muchos filetes ascendentes, que se pierden unos en el músculo hiogloso y otros en el músculo estilogloso. Estos últimos filetes ascienden muchas veces, siguiendo un trayecto recurrente, hasta cerca de la apófisis estiloides.

5.° *Ramo del geniohioideo.* — Este ramo nace, un poco por delante del precedente, del borde inferior del hipogloso mayor. Se dirige directamente de atrás a delante, y después de un corto trayecto llega a la cara externa del músculo geniohioideo, en donde termina.

B. RAMAS TERMINALES. — Los filetes terminales del nervio hipogloso mayor nacen en el momento en que éste cruza el borde anterior del hiogloso. Las ramas descansan por dentro en el geniogloso. Están frecuentemente anastomizadas entre sí y también con las últimas ramificaciones del nervio lingual. Finalmente, se pierden en los diferentes fascículos musculares de la lengua.

5.° Anastomosis. — El nervio del duodécimo par se anastomiza sucesivamente con el gran simpático, el neumogástrico, los dos primeros nervios cervicales y el nervio lingual:

1.° *Con el gran simpático.* — La anastomosis con el gran simpático la establece un filete muy delgado, que arranca del hipogloso a la salida del agujero condíleo y va a juntarse al ganglio simpático cervical superior o al filete carotídeo de este ganglio.

2.° *Con el neumogástrico.* — Existe un pequeño filete anastomótico entre el hipogloso mayor y el ganglio plexiforme; algunas veces hay fusión de los dos nervios en cierta longitud.

3.° *Con los dos primeros nervios cervicales.* — Esta anastomosis comprende dos o tres filetes, que nacen del arco formado por delante del atlas por los dos nervios cervicales y se dirigen el uno a la parte más elevada del hipogloso y los otros dos un poco por debajo de la porción del hipogloso que se arrolla en semiespiral alrededor del ganglio plexiforme.

4.° *Con el lingual.* — Esta anastomosis está situada en la cara externa del músculo hiogloso.

VALOR ANASTOMÓTICO DE LA RAMA DESCENDENTE DEL HIPOGLOSO. — A la constitución del *asa del hipogloso* concurren a la vez el hipogloso mayor y el plexo cervical profundo. Sería interesante saber la parte respectiva que corresponde asignar a cada uno de estos dos sistemas en la formación de este arco. Según MORITZ HOLL (1876), he aquí cuáles serían las relaciones reales del hipogloso mayor con los primeros pares raquídeos: tres grupos de ramos salen de los nervios cervicales para unirse al tronco del hipogloso:

1.° Ramos que penetran en el tronco por su parte superior y siguen en su vaina un trayecto centrípeto; estos ramos provienen del primer nervio cervical y quizá constituyen el nervio meníngeo de LUSCHKA.

2.° Ramos que también penetran en el tronco por su parte superior, pero que siguen en su vaina un trayecto descendente; provienen del primero y del segundo nervios cervicales; se separan en parte del hipogloso para formar una parte, pero una parte solamente, de su rama descendente.

3.° Ramos que provienen de los nervios cervicales segundo y tercero, y que con el nombre de rama descendente del plexo cervical se dirigen hacia abajo, hacia el asa nerviosa del hipogloso. Se curvan luego de abajo arriba, remontando hasta el tronco del

hipogloso, a lo largo de la rama descendente de este nervio. Después se acodan de nuevo dirigiéndose hacia delante, adosándose al hipogloso y siguiendo en un trozo su trayecto, pero pronto se separan para ir a parar a los músculos tirohioideo y genihioideo.

Resulta de esta descripción, que Holl ha representado de un modo claro en la adjunta figura 198: 1.º, que la rama descendente del hipogloso no contiene ningún filete procedente de este tronco nervioso; 2.º, que esta rama descendente está exclusivamente constituída por dos ramos del plexo cervical, uno descendente y otro ascendente. Para Holl, el nervio hipogloso mayor está especialmente destinado a los fascículos musculares de la lengua; no se distribuye por ningún músculo de la región hioidea. Estos reciben sus filetes nerviosos de los ramos de los tres primeros nervios cervicales, que simplemente se adosan en un corto trayecto al hipogloso mayor para separarse en seguida del mismo.

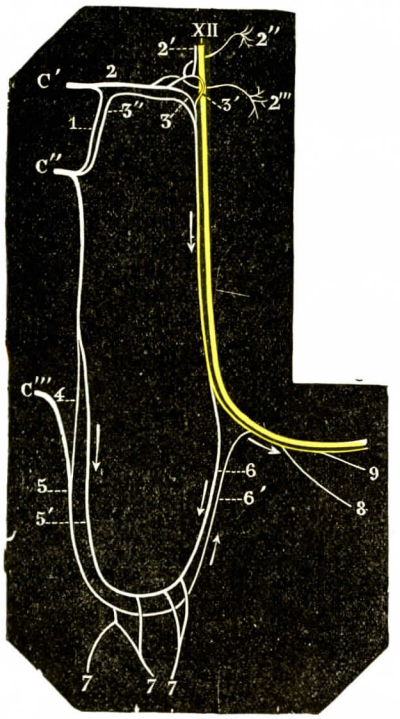

Fig. 198

Esquema para demostrar las relaciones del hipogloso mayor con los primeros nervios cervicales (según M. Holl).

XII, hipogloso mayor. — C', C'', C''', los tres primeros nervios cervicales. — 1, anastomosis de los dos primeros nervios cervicales. — 2, rama del primer nervio cervical, dando el nervio centrípeto, 2', los nervios del recto anterior menor de la cabeza, 2'', y el recto anterior mayor de la cabeza, 2'''. — 3, 3', 3'', tres ramos que se adosan al hipogloso y le siguen en su trayecto descendente. — 4, anastomosis entre el segundo y el tercer nervios cervicales. — 5, 5', dos ramos que forman la rama descendente del plexo cervical.—6, 6', rama descendente del hipogloso.—7, 7, 7, nervios de los músculos infrahioideos. — 8, nervio del tirohioideo. — 9, nervio del genihioideo.

Algún tiempo después de la publicación de la memoria de Holl, Vertheimer (1885), utilizando el método experimental, ha demostrado que, en el perro y en el conejo, el hipogloso contribuye a inervar los músculos infrahioideos, deduciendo, por analogía, que lo mismo debe ocurrir en el hombre.

En 1899, Parhon y Goldstein, consecutivamente a la rotura de la rama descendente del hipogloso, han observado la reacción cromolítica en un reducido grupo de células *(núcleo de la rama descendente)* que ocupa la porción pósteroexterna del núcleo del hipogloso; por otra parte, han buscado sin resultado esta reacción en los cortes seriados correspondientes a los tres primeros nervios cervicales. Deducen de ello que el origen real de la rama descendente del hipogloso se halla en el bulbo y no en la medula cervical.

Variaciones de la rama descendente del hipogloso. — Las variaciones son bastante numerosas: se puede comprobar su ausencia total. Se puede ver constituída por dos ramos completamente distintos. Puede no anastomizarse con el plexo cervical. Se une a veces en cierta extensión de su recorrido al tronco del neumogástrico y parece desprenderse de él.

Variaciones del asa del hipogloso. — Se la puede observar en situación elevada, por encima del hueso hioides, o en situación baja, por debajo del omohioideo.

Raíz dorsal o raíz ganglionar del hipogloso. — En 1833, Mayer describió en algunos mamíferos una raíz posterior del hipogloso, que emerge del surco lateral del bulbo, en la misma línea que los filetes radiculares del espinal y del neumogástrico, y después de un corto trayecto va a fusionarse con la raíz posterior, la cual debe considerarse probablemente, desde el punto de vista fisiológico, de la misma naturaleza que las raíces posteriores o sensitivas de los nervios raquídeos (fig. 199).

Vulpian (1862) confirmó en el perro, en el gato y en el cerdo, las aserciones de Mayer, y dió una descripción detalladísima de la raíz posterior del hipogloso, bajo el aspecto anatómico y el de sus relaciones y estructura.

La raíz dorsal del hipogloso aparece algunas veces en el hombre por anomalía, pero es extremadamente rara. Froriep y Beck (1895) dicen haber examinado 56 sujetos sin en-

contrar de ella el menor vestigio. Entre los casos señalados, dos han sido comunicados por MAYER, uno por VULPIAN, uno por CHIARUJI y dos por TESTUT.

FRORIEP (1882), que estudió en embriones de rumiantes la manera de evolucionar el hipogloso mayor, observó que *este nervio se desarrolla de igual modo que un nervio raquídeo ordinario*, y tiene, como estos últimos, una raíz anterior y otra posterior, ésta con un ganglio anexo. En cuanto a la raíz anterior, se compone primitivamente de tres fascículos superpuestos, que FRORIEP distingue en fascículo craneal o anterior, fascículo medio y fascículo caudal o posterior. Por otra parte, y en correspondencia con estos tres fascículos, existen, no un solo punto, sino tres puntos de osificación al principio distintos.

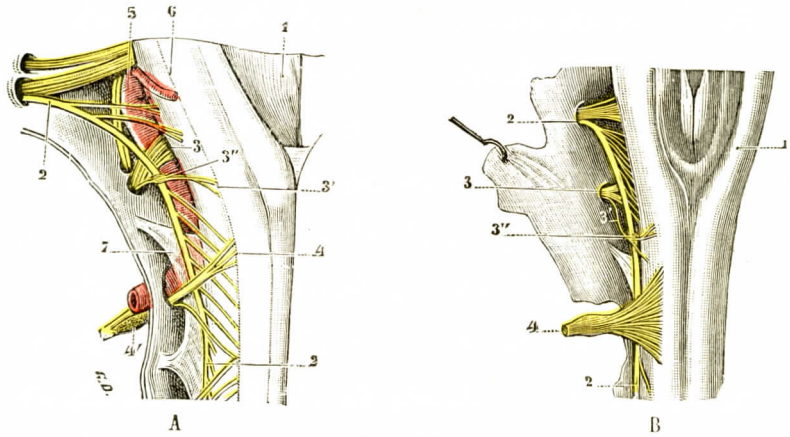

FIG. 199

Raíz posterior del hipogloso: A, en el hombre (anomalía); B, en el carnero, según BECK (estado normal).

1, bulbo visto por detrás. — 2, nervio espinal. — 3, hipogloso mayor, con: 3', raíz posterior; 3'', su ganglio. — 4, raíz posterior del primer nervio raquídeo, con 4', su ganglio. — 5, arteria vertebral. — 6, arteria cerebelosa posterior e inferior. — 7, ligamento dentado.

Los tres fascículos del hipogloso siguen entre estos tres puntos el trayecto siguiente: el fascículo posterior pasa entre la protovértebra occipital y la segunda protovértebra rudimentaria; el fascículo medio pasa entre las dos protovértebras rudimentarias, y finalmente, el fascículo anterior pasa por delante de la primera protovértebra.

Todas estas disposiciones, muy claras en el embrión, desaparecen gradualmente en el adulto, en virtud de un proceso de occipitalización que absorbe y transforma las tres protovértebras primitivas en una sola pieza ósea, el *occipital*, y los tres fascículos nerviosos en un tronco único, el *tronco del hipogloso*, cuyas raíces dorsales han desaparecido, mientras que únicamente persisten las raíces vertebrales.

RESUMEN DEL NERVIO HIPOGLOSO MAYOR

a) *R. colaterales.*	intracraneal . . .	Ramo meníngeo.
	extracraneales. . .	Ramo vascular.
		Ramo descendente.
		Ramo del tirohioideo.
		Ramo del hiogloso y del estilogloso.
		Ramo del genihioideo.
b) *R. terminales.*		Nervios de los músculos de la lengua.

CAPITULO III

NERVIOS RAQUIDEOS

ARTICULO PRIMERO

ANATOMIA GENERAL

Los nervios raquídeos o espinales son los nervios que nacen de la medula espinal y atraviesan los agujeros de conjunción para distribuirse por los órganos a que están destinados. Difieren así de los nervios craneales, que, nacidos del bulbo o del encéfalo, atraviesan los orificios de la base del cráneo. Nacidos por pares a derecha e izquierda de la medula espinal (pares raquídeos), pertenecen fisiológicamente a la clase de nervios mixtos, conteniendo fibras motoras y sensitivas; pero contienen también fibras simpáticas.

§ 1. — Consideraciones generales

1.° Número y división (fig. 200). — Los nervios raquídeos se dividen, como las vértebras, en:

a) *Nervios cervicales.* — En número de ocho, el primero pasa entre el occipital y el atlas; el octavo, entre la séptima vértebra cervical y la primera dorsal.

b) *Nervios dorsales.* — En número de doce, el primero pasa por el agujero de conjunción formado por la primera y la segunda vértebras dorsales, el duodécimo, entre la última vértebra dorsal y la primera lumbar.

c) *Nervios lumbares.* — En número de cinco, salen por los cinco agujeros de conjunción comprendidos entre la primera lumbar y la primera sacra.

d) *Nervios sacros.* — También en número de cinco, salen del conducto sacro, los cuatro primeros por los agujeros sacros, y el quinto entre el sacro y el cóccix.

e) *Nervio coccígeo.* — Sigue por debajo del precedente el asta coccígea, rodea su base y pasa por debajo de un ligamento oblicuo que va desde esta base a la segunda pieza del cóccix (Trolard).

Este nervio coccígeo corresponde al agujero de conjunción, rudimentario en el hombre, que separa la segunda vértebra coccígea de la primera. Sin ningún fundamento, ciertos autores lo designan con el nombre de sexto nervio sacro; el sacro, que tan sólo tiene cinco vértebras, no puede tener más que cinco nervios.

Siguiendo al fílum terminale se encuentra a veces uno o dos nervios delgados que, partiendo de la extremidad inferior de la medula, no se exteriorizan, continuando en el canal lumbosacro, próximos al fílum. Son los rudimentos atrofiados de los nervios caudales de la cola de los mamíferos.

En conjunto tiene el hombre, en estado normal, 62 pares raquídeos, o sea 31 nervios en cada lado.

2.° Disposición del nervio raquídeo (fig. 201). — De modo típico, es un nervio mixto, formado por dos raíces desprendidas de las caras laterales de la medula; la raíz anterior ventral es motora; la raíz posterior dorsal, que posee en su trayecto un engrosamiento, el ganglio *espinal*, es sensitiva. El punto de emergencia de estas raíces constituye el origen aparente del nervio raquídeo, mientras que es preciso buscar en la medula su origen y terminación reales, como hemos visto al estudiar ésta. Las dos raíces convergen y se unen en un tronco único constituído a la altura del agujero de conjugación, y muy pronto este nervio raquídeo se divide en dos ramas: una, *dorsal*, delgada, va a distribuirse por los tegumentos y músculos del dorso; la otra, ventral, continúa la dirección del nervio y se distribuye por los músculos y tegumentos de la pared ánterolateral.

Pero no es esto todo, e insistiremos en ello al tratar del simpático; a la rama anterior se refieren dos filetes especiales:

a) *El ramo comunicante*, que une la raíz anterior al ganglio simpático más próximo.

b) *El nervio sinuvertebral*, formado de dos raíces, de las que una nace del tronco del nervio raquídeo y la otra del ramo comunicante, dirigiéndose hacia atrás para penetrar en el agujero de conjunción.

Describiremos, pues, sucesivamente: el origen real del nervio raquídeo y el trayecto intramedular de las fibras que lo constituyen; el origen aparente de las raíces raquídeas y su constitución, su anatomía descriptiva; terminaremos por la sistematización y las localizaciones funcionales en las raíces y los nervios raquídeos y por el estudio de los territorios radiculares motores y sensitivos.

§ 2. — Origen y terminación reales de los nervios raquídeos
Trayecto intramuscular de las raíces raquídeas

Los nervios raquídeos, mixtos, nacen aparentemente de las raíces anteriores y posteriores, cuyos orígenes reales y trayectos intramedulares son diferentes.

A. — Raíces anteriores

1.° Trayecto intramedular. — Las raíces anteriores penetran en el espesor del cordón ánterolateral, se dirigen hacia el cuerno anterior de la substancia gris, subdivididas generalmente en una serie de pequeños

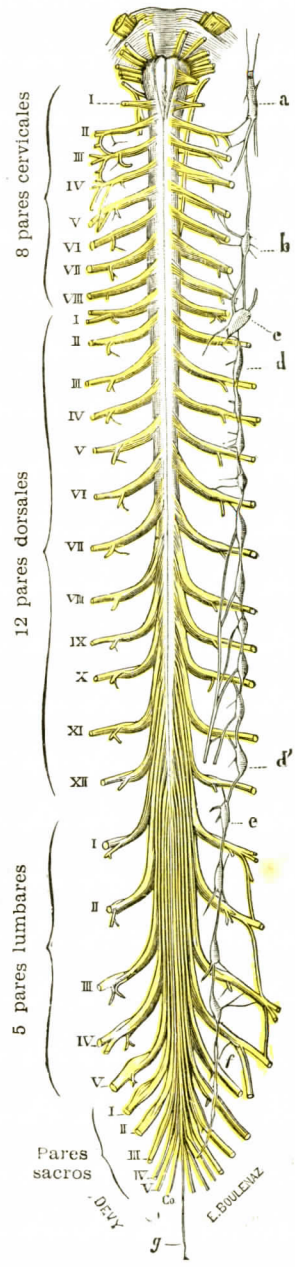

Fig. 200. — Cara anterior de la medula, que muestra el conjunto de pares raquídeos en sus relaciones con el cordón del simpático.

a, ganglio cervical superior del gran simpático. — *b*, ganglio cervical medio. — *c*, ganglio cervical inferior. — *d*, *d'*, ganglios torácicos. — *e*, ganglios lumbares. — *f*, ganglios sacros. — *g*, filum terminale. — *Co*, nervio coccígeo. — Las cifras romanas indican numéricamente los pares raquídeos.

fascículos secundarios. Las fibras que constituyen estos fascículos radiculares terminan cada una en una de las células radiculares anteriores.

2.° Origen de las raíces anteriores. Localizaciones motoras espinales. — Estas células radiculares se disponen en grupos celulares. Hemos estudiado en detalle estos núcleos a propósito de la medula (véase tomo II). En cuanto a las

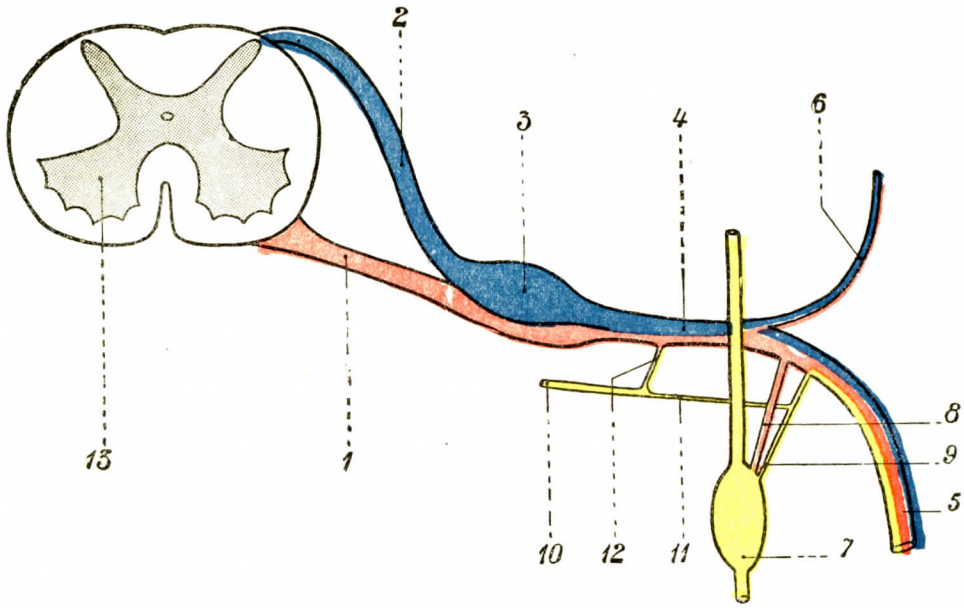

FIG. 201

Esquema de un nervio raquídeo tipo.

(*En azul*, vías sensitivas; *en rojo*, vías motoras; *en amarillo*, vías simpáticas.)

1, raíz anterior. — 2, raíz posterior. — 3, ganglio raquídeo. — 4, nervio raquídeo. — 5, rama anterior o ventral. — 6, arma posterior o dorsal. — 7, ganglio simpático. — 8, ramo comunicante blanco. — 9, ramo comunicante gris. — 10, nervio sinuvertebral. — 11, raíz simpática del nervio sinuvertebral. — 12, raíz del nervio sinuvertebral nacida del nervio raquídeo. — 13, medula dorsal.

localizaciones motoras espinales, las hemos precisado suficientemente a propósito de la medula (tomo II) para que tengamos que insistir aquí.

3.° Relaciones centrales de las raíces posteriores. — Sabemos también que las células radiculares están en relación, ora por sus prolongaciones protoplasmáticas, ora directamente por su cuerpo celular, con varios órdenes de fibras que hemos estudiado con el sistema nervioso central y que resumiremos brevemente aquí:

a) Con fibras que proceden de la zona motora del cerebro y que constituyen la neurona central de la vía piramidal o motora voluntaria. Estas fibras motrices piramidales son, como hemos visto, de tres órdenes: la mayor parte llegan por el fascículo piramidal cruzado; otras, mucho menos numerosas, por el fascículo piramidal directo, y, por último, algunas siguen el sistema de las fibras piramidales homolaterales de DÉJERINE. Pero hay que recordar que la influencia del cerebro en

la motricidad voluntaria tiene por vía principal el fascículo piramidal cruzado, cuyo entrecruzamiento se efectúa en el bulbo en el punto de decusación (fig. 202).

b) Con fibras de la vía extrapiramidal por el fascículo rubroespinal de Von Monakow, que no ha podido ser demostrada histológicamente en el hombre (figura 202, 5).

c) Con el sistema vestíbuloespinal que asegura indirectamente las conexiones con el cerebelo (fig. 202, 6).

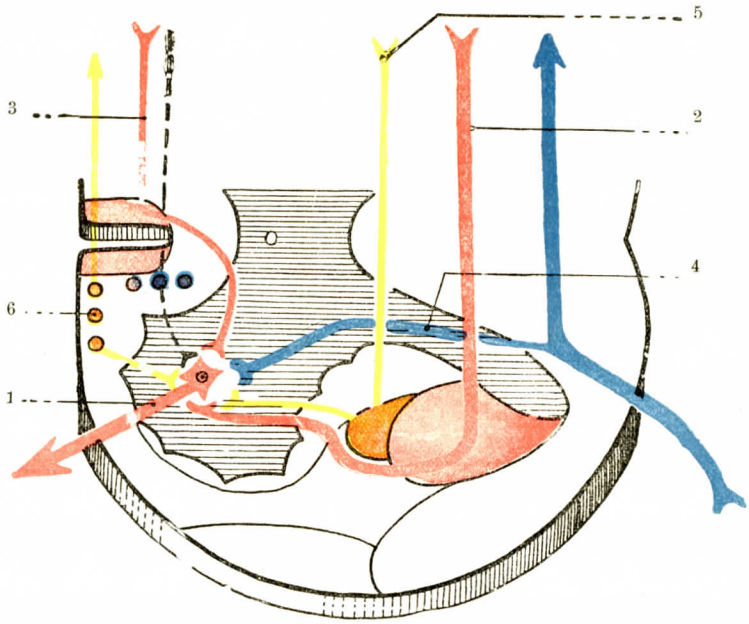

Fig. 202

Conexiones centrales de una fibra radicular anterior.

1, célula y fibra radicular motora anterior (neurona motora periférica *(en rosa)*. — 2, fibra del fascículo piramidal cruzado (neurona central motora voluntaria) *(en rojo)*; relación con la corteza cerebral motora. — 3, fibra del fascículo piramidal directo *(en rojo)*. — 4, colateral refleja (vía de la sensibilidad) *(en azul)*; arco reflejo medular. — 5, vía rubroespinal *(en amarillo)* o vía rubroextrapiramidal; relaciones con el cuerpo estriado. — 6, vía vestíbuloespinal *(en amarillo)*; relaciones con el núcleo de Deiters.

d) Con el sistema del fascículo de Helveg y de la cintilla longitudinal posterior, por lo menos en lo que se refiere a la medula cervical.

e) Por medio de las colaterales reflejas o sensitivomotoras, que aportan a las células las impresiones sensitivas recogidas por los nervios periféricos y las raíces posteriores: así está constituído el arco reflejo anatómico, elemental, que es el substrato de los movimientos reflejos.

B. — Raíces posteriores

Las raíces posteriores de los nervios raquídeos tienen sus células de origen en el ganglio espinal, y las fibras, después de un corto trayecto en la raíz posterior, llegan a la medula, en la que penetran. Más adelante veremos la constitución del ganglio espinal, que, si bien forma parte de la raíz posterior extramedular, es el ori-

gen real de esta raíz. Seguiremos únicamente ahora la rama central de la célula unipolar del ganglio espinal. Tiene el valor de un cilindroeje y goza de la conducción celulífuga de la sensibilidad. Hemos visto al estudiar las vías de la sensibilidad intramedular su modo de terminación con su ramo ascendente y su ramo descendente. Hemos visto también que la célula ganglionar constituye la primera neurona sensitiva. La primera estación se encuentra, ora en el cuerno posterior, ora en los núcleos de Goll y de Burdach, y las relaciones centrales se hacen por una serie de estaciones, ora con el tálamo, ora con el cerebelo. La corteza cerebral no es, pues, atacada sino indirectamente, es decir, después de una serie escalonada de neuronas (véase t. II, *Vías de la sensibilidad intramedular*).

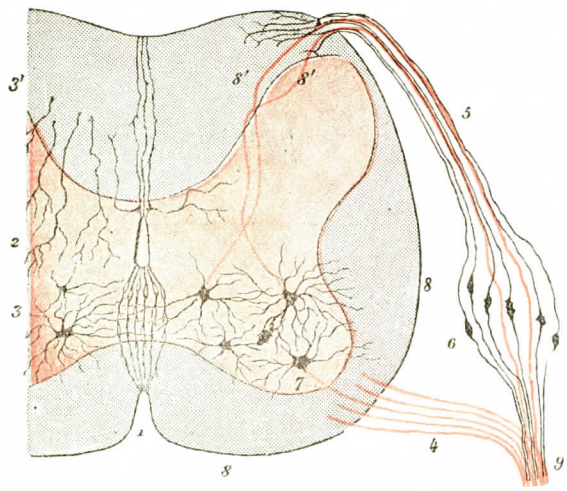

FIG. 203

Sección transversal de la medula embrionaria del pollo, en que se ve la posición de las células radiculares anteriores y posteriores (según VAN GEHUCHTEN).

1, surco medio anterior. — 2, conducto central. — 3, cono ependimario anterior. — 3', cono ependimario posterior. — 4, raíces anteriores o motoras. — 5, raíces posteriores. — 6, ganglio espinal. — 7, una célula radicular anterior. — 8, 8, dos células radiculares posteriores, con 8' y 8'', su cilindroeje que pasa a las raíces posteriores. — 9, reunión de las dos raíces anterior y posterior para formar el nervio raquídeo.

En las raíces posteriores se encuentran también fibras cuyo origen no está en la célula ganglionar espinal, sino en la medula. Estas fibras, descritas por BONNE en su tesis después de los trabajos de MORAT, no son fibras motoras como las del cuerno interior, sino *fibras simpáticas*, cuya célula de origen se encuentra en la base del cuerno anterior, en la región del tracto intermediolateralis, en el origen medular del simpático. Estas fibras tienen, pues, un trayecto inverso al de las fibras sensitivas. Han sido bien descritas por VAN GEHUCHTEN (fig. 203).

§ 3. — ORIGEN APARENTE Y ESTRUCTURA DE LAS RAÍCES RAQUÍDEAS

Habiendo así precisado el origen real y el trayecto intramedular de las raíces raquídeas, veamos ahora su origen aparente y su constitución.

A. ORIGEN APARENTE. — Hemos visto, al estudiar la superficie de la medula, el origen aparente o el punto de emergencia de las raíces. Las raíces anteriores nacen por varios filetes irregularmente superpuestos en la parte ánterolateral de la medula, por fuera del surco medio anterior. Las raíces posteriores emergen por filetes dispuestos, en cambio, en una serie perfectamente lineal en el surco colateral posterior.

Además, mientras que el número de los filetes de origen es de 4 a 6 para las raíces anteriores, es de 6 a 8 para las raíces posteriores; por último, el volumen de cada filete es más considerable en las raíces posteriores que en las anteriores.

De ello resulta que la raíz posterior es más gruesa que la anterior. La relación volumétrica de los dos órdenes de raíces se establece por la cifra siguiente: siendo la raíz anterior uno, la raíz posterior es uno y medio en la región dorsal, dos en la región lumbar, tres en la región cervical Unicamente el primer par cervical posee una raíz posterior más pequeña que la anterior. Es de notar que sucede al hipogloso, nervio que no tiene raíz posterior y que se considera en el hombre como homólogo de algunos pares nerviosos que han perdido sus raíces posteriores: el primer nervio cervical constituiría la transición.

B. CONSTITUCIÓN DE LAS RAÍCES RAQUÍDEAS. GANGLIO ESPINAL. — Están formadas del mismo modo que los nervios periféricos, pero están rodeadas de una serie de envolturas meníngeas cuyas relaciones estudiaremos más adelante. Comprenden fibras mielínicas que no tienen caracteres especiales: en las raíces posteriores se encuentran además fibras amielínicas que corresponden a las fibras simpáticas medulófugas.

Pero un carácter diferencia profundamente las dos raíces: la presencia del ganglio espinal, que se extiende sobre la raíz posterior. Una envoltura conjuntiva lo cubre completamente. En el centro de esta pequeña masa ovoidea se encuentra un eje conjuntivo con fibras nerviosas, que aparece como continuación de la raíz. A una y otra parte, formando el engrosamiento, se extiende una vaina concéntrica de gruesas células nerviosas muy apretadas.

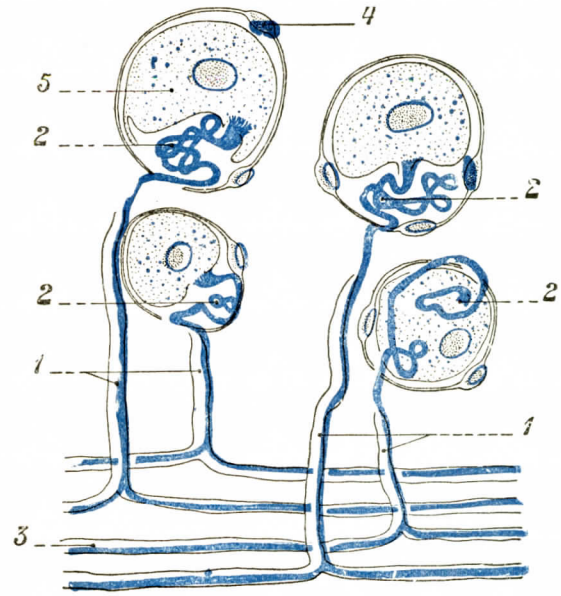

FIG. 204

Células ganglionares raquídeas (según CAJAL).

1, prolongación única de la célula. — 2, dispositivo glomerular en su origen. — 3, fibras emanadas del ganglio raquídeo. — 4, cápsula conjuntiva. — 5, célula ganglionar.

ESTRUCTURA DEL GANGLIO. — a) *Células ganglionares.* — La mayoría de las células que componen el ganglio raquídeo son células unipolares que tienen los caracteres particulares siguientes (fig. 204):

El cuerpo celular es redondeado, voluminoso, de 60 a 100 μ, con un grueso núcleo central, un protoplasma abundante en substancia cromática de Nissl, con una red neurofibrilar muy desarrollada.

Estas células están rodeadas de una cápsula conjuntiva semejante a la vaina de Henle del nervio, formada de finas laminillas fibrilares acompañadas de células conjuntivas aplanadas dispuestas en verdadero endotelio (fig. 204, 4).

Entre la cápsula y el cuerpo celular se encuentran células especiales, los *elementos satélites de Cajal*, que son probablemente el origen neuróglico y que representan en esta célula ganglionar el sincitio de Schwan de la fibra nerviosa (fig. 205).

Debajo de la cápsula, por fuera de las células satélites, reina el espacio plasmático, en el que se encuentran ciertas prolongaciones celulares. Normalmente hay equilibrio entre las células ganglionares y las células satélites, que, en ciertos casos patológicos, se hipertrofian para destruir la célula ganglionar (falsa neuronofagía).

Las células ganglionares sólo tienen una prolongación celular. Son unipolares. En realidad esta única prolongación, al llegar a cierta distancia de la célula, se divide en T en dos ramas: una tiene el valor de un cilindroeje y va a la substancia gris de la medula; la otra representa una dendrita larga que, como neurita del nervio sensitivo, viene de las terminaciones periféricas sensitivas.

En realidad se trata de una célula bipolar cuyas dos prolongaciones se han fusionado; esta fusión es a veces incompleta todavía en el embrión. El tronco común nace del cuerpo celular por un tronco de origen y, antes de salir de la cápsula, describe sinuosidades más o menos acentuadas: es el glomérulo (fig. 204, 2).

b) *Fibras nerviosas.* — Son de dos clases: 1.°, las más numerosas son las fibras de mielina que nacen en la célula del ganglio espinal, cuyas prolongaciones representan; el cilindroeje que va del ganglio a la medula por las raíces posteriores; la prolongación protoplasmática, fibra del nervio periférico, que viene de este nervio para ir a la célula; 2.°, existen también fibras simpáticas que transitan por el ganglio sin detenerse en él. Son fibras procedentes del cuerno posterior o, por el contrario, del ganglio simpático.

Algunas fibras vienen a terminar en el ganglio; la mayoría de estas fibras proceden del ganglio simpático; un corto número proceden de la medula. Las terminaciones se efectúan por cestas situadas entre la cápsula que atraviesa la fibra y la célula: *cestas pericelulares* o *periglomerulares* (fig. 206).

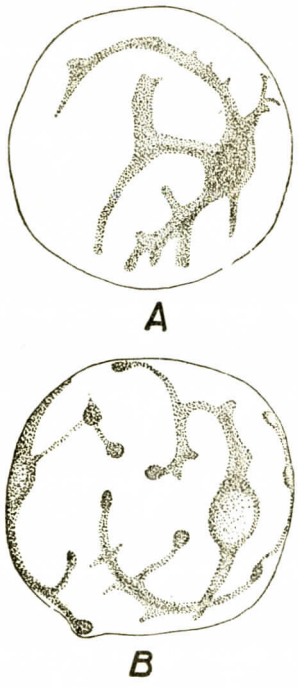

FIG. 205

Células satélites en el interior de la cápsula de las células ganglionares raquídeas (según CAJAL).

A, según el método de Golgi.— B, según el método de Ehrlich.

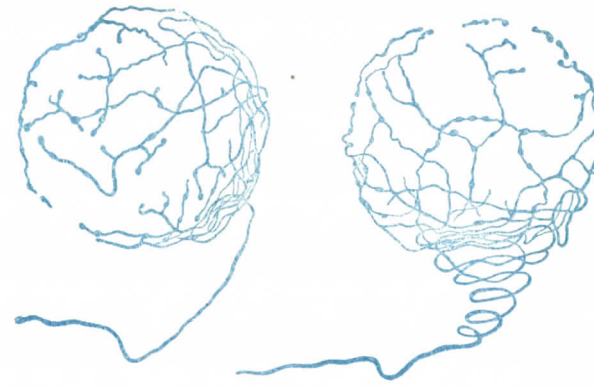

FIG. 206

Terminaciones pericelulares alrededor de células de ganglios raquídeos (según CAJAL).

Las investigaciones de STIÉNON (1880) han enseñado que el número de fibras nerviosas comprendidas en una raíz posterior es el mismo, tanto si se toma esta raíz antes de su entrada en el ganglio como después de su emergencia: esto es aproximadamente exacto. Pero añadía que el número de células que entran en su constitución es sensiblemente igual al de las fibras nerviosas que lo atraviesan, lo que es inexacto, pues si a cada fibra sensitiva corresponde una célula ganglionar, conocemos ahora las fibras que transitan sin detenerse en el ganglio.

c) *Neuroglia. Tejido conjuntivo y vasos.* — Las células son semejantes a la neuroglia del ganglio. El estroma conjuntivo que continúa el del nervio le forma una envoltura. Parten de las prolongaciones que, yendo de la cápsula al eje central, constituyen así compartimientos donde se encuentran los elementos nerviosos del ganglio.

Los vasos capilares son numerosos, extracapsulares, formando alrededor de las células redes tupidas.

§ 4. — Estudio descriptivo

1.° Aspecto exterior. — Las raíces nos ofrecen dos porciones distintas: una primera porción situada en el interior del saco dural, una segunda porción situada en el interior de una vaina dural propia.

En el primer segmento las raíces anteriores y posteriores no tienen el mismo aspecto según las regiones (fig. 207). Aparecen por puntos en forma de masas triangulares altas, gruesas, formadas de fascículos más o menos reunidos. A su lado hay cordones fasciculados y en otras partes tractos disociados. Hovelacque ha descrito cuatro tipos de raíces raquídeas, que no corresponden, por lo demás, exactamente a las regiones cuyo nombre llevan: 1.°, el *tipo cervical inferior en abanico compacto* con fibras muy voluminosas; 2.°, el *tipo cervical superior en abanico enrejado* con fibras delgadas. En estos dos tipos los filetes radiculares se reúnen en un tronco radicular en el orificio dural; 3.°, el *tipo dorsal* es un cordón delgado poco resistente. La reunión de las fibras en un tronco común se establece en el fondo de saco dural y no en el orificio dural. Las fibras son delgadas y la diferencia de espesor permite reconocer la dorsal del tipo cervical inferior de la segunda dorsal; 4.°, el *tipo lumbosacro*, constituído a partir de la segunda lumbar inclusive, está representado por un cordón aplanado, formado por la reunión íntima de las fibras radiculares desde su origen medular.

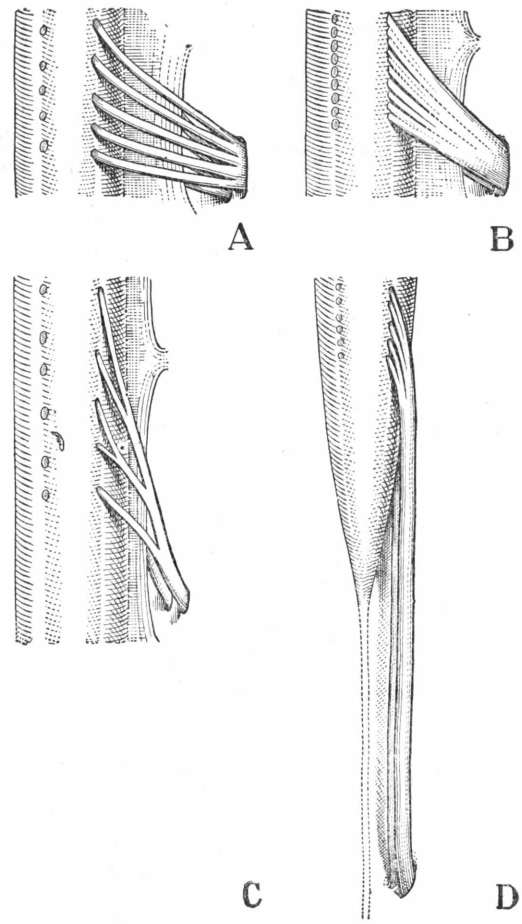

Fig. 207

Los diferentes tipos de raíces raquídeas (según Hovelacque).

A, tipo cervical superior en abanico enrejado. — B, tipo cervical inferior en abanico compacto. — C, tipo dorsal. — D, tipo lumbosacro.

2.° Anastomosis. — En su trayecto intrarraquídeo, las raíces anteriores quedan completamente independientes de las raíces posteriores; las raíces no se anastomizan. En cambio, en cada orden de raíces se ven a veces filetes radiculares que se anastomizan con filetes próximos. Las anastomosis tienen un volumen variable; éste no depende del volumen de las raíces anastomizadas ni de la región (Hovelacque). Se efectúan ora entre los filetes constitutivos de una misma raíz, ora entre los filetes de dos raíces diferentes. En este último caso la anastomosis aparece

bajo tres modalidades principales: unas veces el filete radicular más inferior de una raíz es el que se reúne con la raíz subyacente y se incorpora a ella; otras, por el contrario, es el filete más elevado de la raíz que está debajo el que se reúne a la raíz situada encima; otras veces es un filete radicular intermedio de dos raíces que se bifurca en **Y** para echarse a la vez en la raíz suprayacente por su rama superior y en la raíz subyacente por su rama inferior (fig. 208). Existen otras variedades más excepcionales (para más detalles véase HOVELACQUE, *Anatomie des nerfs craniens et rachidiens*).

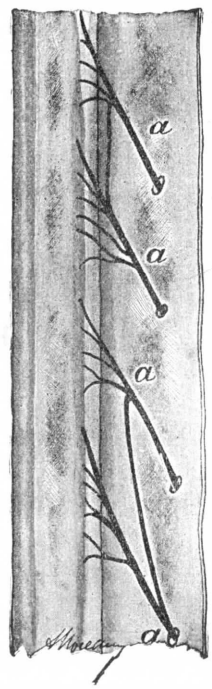

FIG. 208

Diferentes tipos de anastomosis en la región dorsal (HOVELACQUE).

3.° Trayecto. Dirección y longitud. — Las raíces ofrecen un primer segmento en el saco dural, luego las dos raíces perforan aisladamente la duramadre, y fuera del saco cada raíz va por una vaina dural independiente y se dirige hacia el agujero de conjunción, donde se reúnen para constituir el tronco del nervio raquídeo (tronco del nervio mixto). Dada la desproporción que existe entre la longitud de la medula y la del conducto óseo vertebral, la longitud y la dirección de las raíces varían: las raíces del primer nervio raquídeo son ligeramente *ascendentes;* las raíces del segundo y del tercer nervios ofrecen una dirección casi *horizontal;* las raíces de los nervios siguientes son todas oblicuamente *descendentes*, formando con la medula espinal, de la que emanan, un ángulo abierto hacia abajo. La abertura de este ángulo, que denominaremos *ángulo de emergencia*, tiende a disminuir cada vez más a medida que nos aproximamos al extremo inferior de la medula; así los nervios que salen por los agujeros de conjunción de la región lumbar y de la región sacra siguen una dirección que se aproxima a la *vertical.*

Resulta de la oblicuidad de las raíces anteriores y posteriores de los nervios raquídeos que el punto de emergencia de estas raíces está situado, excepto para los dos primeros nervios cervicales, a un nivel más elevado que el agujero de conjunción al que convergen para salir del conducto raquídeo. Esta distancia vertical que separa los dos puntos precitados, la emergencia del nervio y su agujero de conjunción, varía, como se comprende, según el grado de oblicuidad de cada par raquídeo. En un joven de dieciocho años en quien la medula medía 41 centímetros de longitud, comprobamos que esa distancia estaba representada por las cifras siguientes:

	Lado derecho	Lado izquierdo
Para el 3.er *par cervical*	18 mil	17 mil
» 5.° »	26 »	25 »
» 1.er *par dorsal*	33 »	32 »
» 5.° »	47 »	47 »
» 10.° »	68 »	68 »
» 12.° »	111 »	110 »
» 1.er *par lumbar*	114 »	114 »
» 2.° »	138 »	134 »
» 3.er »	151 »	151 »
» 4.° »	163 »	164 »
» 5.° »	181 »	180 »
» 1.er *par sacro*	188 »	188 »
» 5.° »	280 »	289 »

4.° Cola de caballo (fig. 209). — Como hemos visto al describir la medula, existe debajo del engrosamiento lumbar y del cono terminal una región en que el estuche dural sólo contiene raíces raquídeas en su porción intradural; por debajo de la segunda vértebra sacra, el conducto sacro contiene también los últimos nervios sacros de dirección vertical que no han alcanzado todavía su agujero de conjunción.

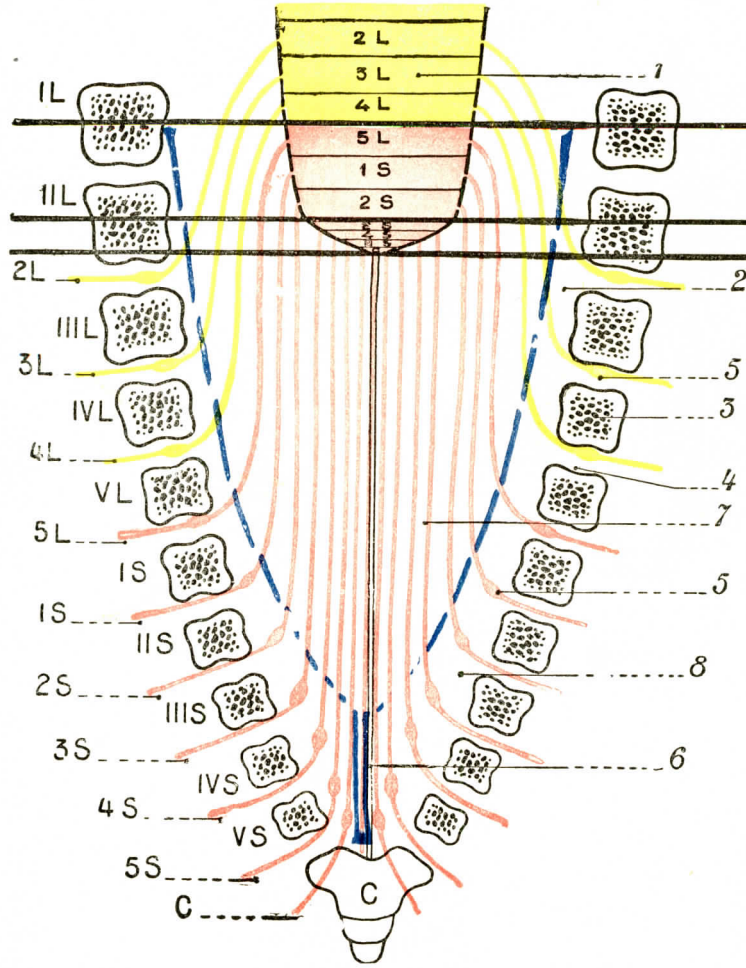

FIG. 209

Cono medular y cola de caballo. Modo de constitución. Relaciones.

1, medula espinal. — 2, conducto dural (meninge dural *en azul*). — 3, conducto óseo. — 4, agujero de conjugación. — 5, ganglio raquídeo. — 6, filum terminale. — 7, espacio subaracnoideo. — 8, espacio epidural.

A causa de su modo de implantación sobre el engrosamiento lumbar y el cono, el conjunto de estos nervios se designa con el nombre de *cola de caballo*.

Esta región no tiene sino un valor descriptivo, y, después de los trabajos de MINOR, RAYMOND, DÉJERINE, resumidos en las tesis de DUFOURT y BILLAUD, y más recientemente en la de PÉRON, se conocen los síndromes de la cola de caballo, que requieren una limitación anatómica topográfica precisa (fig. 209).

Sabido es que se reconoce hoy con Raymond como cono terminal el segmento coccígeo y los tres últimos segmentos medulares sacros (Siii, Siv, Sv); el epicono sólo comprende, pues, los segmentos Lv, Si, Sii (Minor).

Se sabe igualmente que el cono terminal tiene por límite superior el plano horizontal que pasa por el disco intervertebral Li, Lii y que termina en el cuerpo vertebral de Lii.

La cola de caballo comprende todo lo que está situado debajo del cono terminal, y la raíz más elevada que forma parte de ella es la segunda lumbar. Esta topografía radicular algo precisa tiene importancia en la semiología sensitiva, motora o refleja de los síndromes de la cola de caballo.

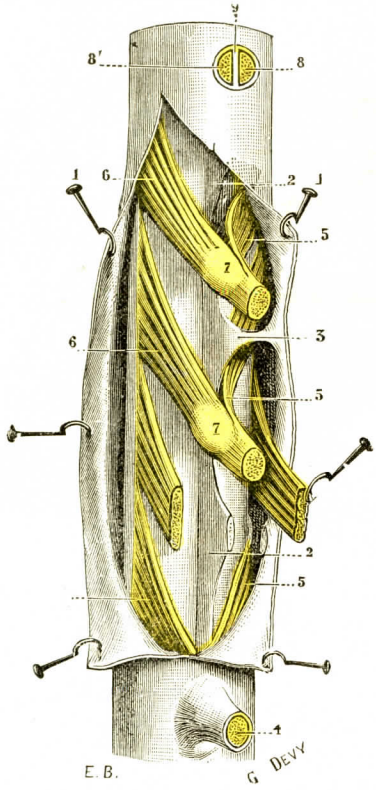

Fig. 210

Un trozo de medula visto por la cara lateral derecha, para mostrar las raíces de los nervios raquídeos *(esquemática)*.

1, duramadre, incidida y erinada. — 2, ligamento dentado. — 3, un diente de este ligamento unido a la duramadre. — 4, nervio raquídeo con la vaina que le forma la duramadre. — 5, 5, 5, raíces anteriores. — 6, 6, 6, raíces posteriores. — 7, 7, ganglios espinales. — 8, 8', raíz anterior y raíz posterior yuxtapuestas dentro del conducto fibroso de la duramadre. — 9, tabique fibroso vertical que separa las dos raíces.

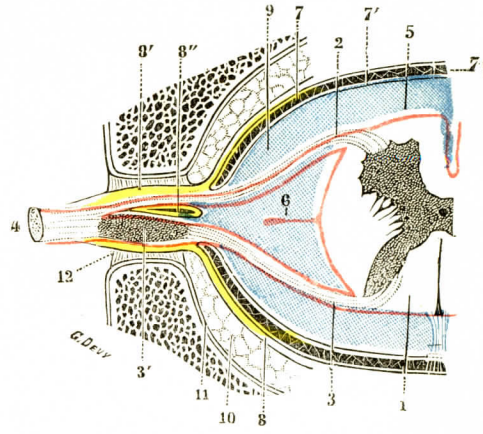

Fig. 211

Corte horizontal de la columna vertebral que pasa por el agujero de conjunción, para demostrar la vaina dural de las raíces raquídeas según las ideas antiguas *(esquemática)*.

1, medula espinal. — 2, raíces anteriores. — 3, raíces posteriores. — 4, nervio raquídeo. — 5, piamadre. — 6, ligamento dentado. — 7, aracnoides. — 8, duramadre, con 8', vaina dural de las raíces y de los nervios raquídeos; 8'', tabique conjuntivo que separa las dos vainas radiculares. — 9, espacio subaracnoideo. — 10, agujero de conjunción. — 11, periostio. — 12, tractos conjuntivos que van de la vaina dural al periostio.

5.° Relación de las raíces raquídeas. — Para salir del agujero raquídeo, las raíces raquídeas deben atravesar forzosamente las tres envolturas meníngeas.

Daremos primero el esquema clásico (antiguo), más simple, pero parcialmente inexacto, y que los trabajos de Nageotte y los datos anatomoclínicos de Déjerine y de Tinel han contribuído a modificar.

Esquema antiguo (fig. 211). — Cada una de las envolturas se conduce respecto a las raíces de un modo especial. La *piamadre*, membrana célulovascular, se extiende de un modo regular sobre cada raíz, luego sobre el nervio mixto, formando el neurilema. La *aracnoides* sólo está en relación con las raíces en el punto en que éstas se introducen en el

agujero de la duramadre. En este orificio las hojas parietal y visceral se continúan una con otra, formando a cada raíz una vaina circular, siempre muy corta. Finalmente, la *duramadre*, membrana fibrosa, se refleja hacia fuera en el punto en que es perforada por las raíces, formándoles vainas tubulosas que las acompañan dentro de los agujeros de conjunción y se fusionan paulatinamente, después de estos agujeros, con la vaina conjuntiva del nervio. Hemos indicado antes, al hablar de la duramadre raquídea (véase *Meninges*), la manera como se comporta esta membrana respecto de las raíces espinales. Conocido ya este punto, el insistir aquí sería incurrir en repeticiones.

En el conducto vertebral, desde el punto de emergencia hasta el orificio dural, las raíces raquídeas, junto con los vasos que las acompañan, se encuentran situadas en el espacio subaracnoideo (fig. 211), entre la piamadre y la hoja visceral de la aracnoides. Los

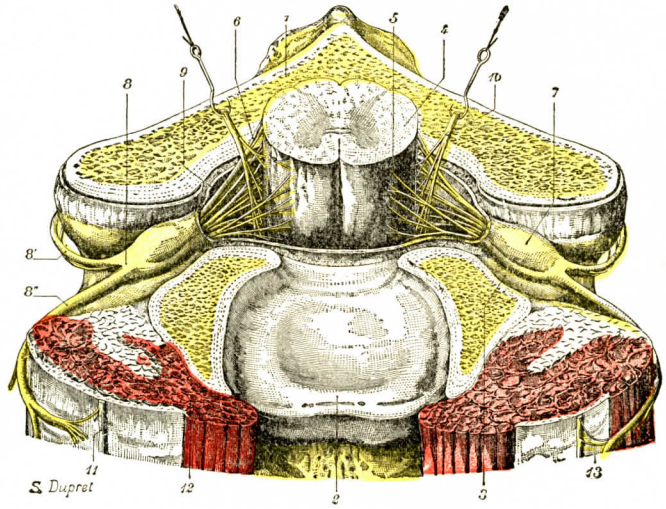

FIG. 212

Un ganglio espinal visto en su sitio entre la tercera vértebra cervical y la cuarta.

1, tercera vértebra cervical. — 2, cuerpo de la cuarta. — 3, agujero de conjunción entre estas dos vértebras. — 4, medula espinal. — 5, raíces anteriores. — 6, raíces posteriores. — 7, ganglio espinal. — 8, cuarto nervio cervical, con: 8', su rama posterior; 8'', su rama anterior. — 9, duramadre prolongándose sobre el ganglio. — 10, nervio espinal, desviado hacia arriba y afuera con una erina. — 11, simpático cervical. — 12, músculos prevertebrales. — 13, anastomosis entre el nervio raquídeo y el simpático.

dos órdenes de raíces, anteriores y posteriores, se encuentran separados en su origen por el cordón lateral de la medula, y a los lados de la medula por el ligamento dentado.

Dentro del agujero de conjunción, las dos raíces correspondientes se encuentran también separadas una de otra por un delgado tabique fibroso o conjuntivo, a veces simple y otras doble, que depende de la duramadre (fig. 210, 9). Este tabique, dispuesto verticalmente, divide la prolongación tubulosa que esta membrana envía a cada agujero de conjunción en dos conductos secundarios (fig. 211): uno anterior, ocupado por la raíz motora: otro posterior, reservado a la raíz sensitiva y a su ganglio. Añadiremos que dentro de los agujeros de conjunción, siempre más anchos de lo que requiere el volumen de los nervios raquídeos, se encuentran éstos en relación con las ventanas raquídeas, siempre muy voluminosas y más o menos dispuestas en plexos.

Concepciones actuales. — Hay que considerar las relaciones de las raíces raquídeas sucesivamente en el interior del saco dural, en el momento de la perforación de la duramadre y fuera del saco dural (fig. 217).

1.° *En el interior del saco dural.* — Las raíces aplanadas de delante atrás, se dirigen a fuera, las anteriores hacia atrás, las posteriores hacia delante, rodeando a distancia la medula con su concavidad. Según HOVELACQUE, la piamadre, que ha envuelto la medula, no se refleja sino en corta longitud a lo largo de las raíces. Cada

raíz camina en contacto con el espacio aracnoideo, que ocupa el tercio del conducto raquídeo. No entra, dice él, en relación con la hoja visceral de la aracnoides sino después de la duramadre, y está separada de ella por una delgada capa de tejido subaracnoideo. En el cadáver, a consecuencia de la desaparición relativa del líquido céfalorraquídeo, la meninge se aplasta y oculta completamente las raíces.

Entre las raíces anteriores y posteriores se interpone el ligamento dentado, tendido transversalmente de la cara lateral del neuroeje a la duramadre. Por arriba, los dos planos de raíces están bien separados, pues el ligamento dentado es ancho; pero a partir de la región dorsal inferior el ligamento sólo tabica la mitad del espacio; por esto las raíces pueden entrar en contacto.

En el saco dural las raíces van acompañadas de arterias radiculres, que caminan una por la cara anterior de la raíz anterior y la otra por la cara posterior de la raíz posterior (véase tomo II, *Circulación medular).*

Además, en la región cervical superior las raíces raquídeas posteriores más elevadas están en relación con la raíz anterior del nervio que sube verticalmente entre el ligamento dentado por delante, la medula por dentro y las tres primeras raíces raquídeas posteriores por detrás.

Las raíces raquídeas más bajas no están separadas por el ligamento dentado, que no desciende por debajo de la duodécima dorsal y la primera lumbar. En la cola de caballo, es decir, desde la parte superior del engrosamiento lumbar, todas las raíces están, pues, en «paquete»; para reconocerlas basta generalmente tender los dos labios de la duramadre para ver las raíces extenderse y separarse, salvo para las dos últimas sacras (HOVELACQUE).

2.° *En la perforación dural.* — En cada estrato la raíz anterior y la raíz posterior atraviesan la duramadre por orificios separados. La arteria radicular, ya dividida, utiliza los mismos orificios o penetra por un orificio especial. Las raíces en este trayecto van acompañadas por un manguito de tejido subaracnoideo que rodea igualmente las arterias radiculares.

3.° *Fuera del fondo de saco dural. Nervio radicular de Nageotte. Nervio de conjunción de Sicard y Cestan.* — Las raíces, rodeadas de una vaina dural propia para cada una de ellas, se dirigen hacia el agujero de conjunción cuyo espesor penetran más o menos según las regiones.

Estudiemos primero la posición del ganglio raquídeo. Desarrollado en la parte externa de la raíz posterior poco antes de su unión con la raíz anterior, es abordado por esta raíz posterior a nivel de su extremo interno, que constituye su *polo de inserción.* La raíz vuelve a salir por el extremo opuesto, que se hace *polo de emergencia* (fig. 212). Al salir del ganglio, la raíz raquídea posterior se fusiona con la raíz anterior correspondiente para formar el *nervio raquídeo.* Este ganglio está generalmente situado en el agujero de conjunción, pero hay excepciones.

4.° *Estudio particular de las relaciones de las raíces raquídeas lumbares con el estuche dural y el sistema ósteoarticular vertebral.* — Toda una serie de lesiones patológicas, traumáticas o inflamatorias que afectan el disco intervertebral, el sistema articular posterior del raquis y el aparato ligamentoso de la columna lumbar han sido precisadas estos últimos años. La traducción clínica de estas lesiones es, muy a menudo, una ciática o dolores lumbares. Nos ha parecido interesante mostrar a qué nivel y de qué modo las raíces raquídeas lumbares corren el riesgo de ser alcanzadas.

Hemos estudiado, con mi discípulo MAGNIN, las relaciones de estas raíces por medio de radiografías con puntos de referencia metálicos, de disecciones numerosas y de cortes escalonados en cadáveres congelados *(Journal de Médecine de Lyon,* 1941).

Estas relaciones han sido consideradas en las tres regiones que atraviesa la raíz raquídea: conducto raquídeo, agujero de conjugación, canal láterovertebral.

α) *En el conducto raquídeo.* — La raíz se encuentra sucesivamente situada en el saco dural y fuera de él. En este recorrido ocupa dos regiones muy diferentes:

1.° La parte central del conducto raquídeo es donde está comprendida en el saco dural; se baña en el líquido céfalorraquídeo y está en libertad.

2.° Los canales laterales del conducto raquídeo, los *senos ósteodurales*. Los ocupa antes de perforar el saco dural y, habiendo atravesado éste, antes de penetrar en el agujero de conjugación.

Este «seno ósteodural» es particularmente estrecho a la altura del disco intervertebral; aquí existe una estrangulación normal, limitada por delante por la eminencia posterior del disco, y por detrás por el abombamiento anterior del sistema articular posterior. También aquí las deformaciones patológicas son más frecuentes. Ahora bien, la raíz se aloja en esta estrangulación. En efecto, el saco dural, atraído hacia el agujero de conjugación, se insinúa en él y la raíz raquídea se fija a esta altura en las paredes del saco por sólidas formaciones fibrosas.

Esta región es tanto más estrecha por cuanto se encuentra más cerca de la quinta vértebra lumbar, y este estrechamiento es tanto más amenazador para las raíces por cuanto éstas, bastante delgadas en los primeros segmentos lumbares, se hacen voluminosas en los últimos.

En esta región lateral del conducto raquídeo, las raíces pueden ser, pues, fácilmente interesadas. Por lo demás, quirúrgicamente, son mucho más difíciles de alcanzar y de examinar; en fin, poco móviles, su compresión no será aliviada por una simple laminectomía.

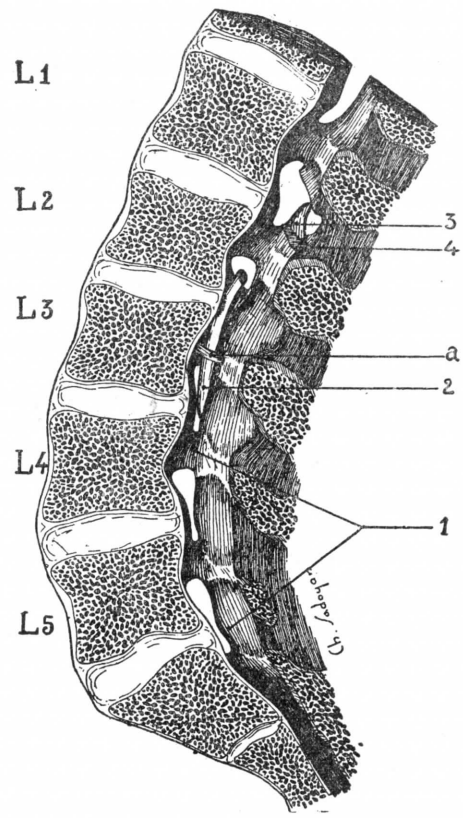

FIG. 215

Corte sagital paramedio de la columna.

1.° El seno ósteodural y sus estrangulaciones (1).
2.° El trayecto de una raíz en este seno (2); un punto de referencia (a) señala el nivel del que sale esta raíz del saco dural.
3.° Situación de las apófisis articulares (3) y espesor (4) del ligamento amarillo que las cubre.

β) *En el agujero de conjugación.* — El nervio de conjugación está mejor protegido. No hace más que pasar bajo el borde inferior del pedículo y se desprende muy rápidamente del orificio. Sin embargo, para los cuarto y quinto pares lumbares, las cosas son diferentes. La luz de los agujeros de conjugación es muy estrecha, y el nervio, mucho más voluminoso, lo ocupa enteramente. A la altura de la quinta vértebra lumbar se constituye un verdadero canal transversal, tortuoso y largo, formado por la quinta apófisis transversa y la aleta sacra; el nervio raquídeo la llena completamente.

γ) *En el canal láterovertebral externo.* — Las raíces raquídeas son casi verticales en varios centímetros. Es posible examinarlas aquí en tres regiones diferentes:

1.° En la parte media de la vértebra; cuando salen del agujero de conjugación, están libres y desprendidas gracias a la escotadura del cuerpo vertebral; ningún elemento óseo ni fibroso las amenaza.

2.° Algo más abajo, en contacto con el disco intervertebral, se hacen profundas. Están aplicadas a la cara posterior del menisco, cuya eminencia lateral está encima de ellas.

Elementos fibrosos: ancha lámina fibrosa superficial, fibras cortas profundas fijan a esta altura la raíz junto al disco y junto a las eminencias laterales yuxtadiscales de los cuerpos vertebrales. En esta región, donde las deformaciones patológicas, las osificaciones ligamentosas, las exostosis son muy frecuentes, la situación de la raíz es, por tanto, especialmente crítica.

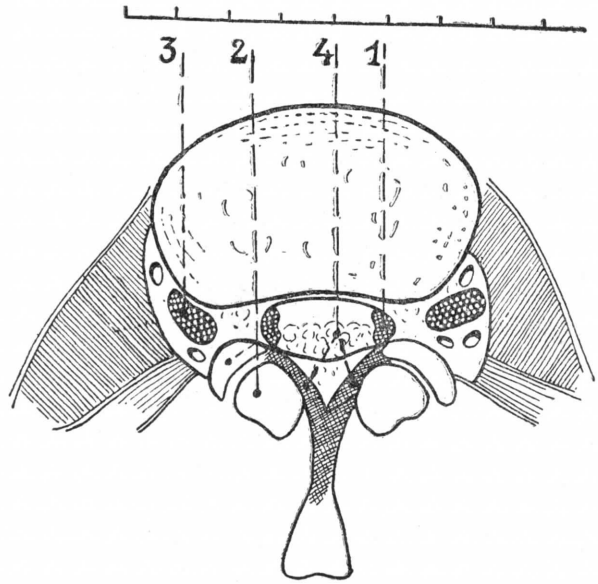

FIG. 214

Corte que pasa por la parte inferior del III disco intervertebral.

Este corte muestra:

1.° La IV raíz lumbar (1), situada todavía en el saco dural, es pellizcada entre las apófisis articulares (2) y el disco que limita el seno ósteodural.

2.° El III nervio de conjugación lumbar (3), que viene a aplicarse (a la izquierda) junto al disco intervertebral, después de haber atravesado el agujero de conjugación.

3.° Los ligamentos amarillos (4) que vienen a fijarse en la articulación posterior.

3.° En la apófisis costiforme, la raíz raquídea abandona su dirección casi vertical y se inclina hacia fuera; se aloja a esta altura en una cubeta de paredes enteramente óseas que cubren las fibras del psoas. Sólo a la altura de la aleta sacra una capa fibrosa la aplica directamente contra el hueso. Más arriba, se desprende y no parece expuesta a ningún peligro.

En conclusión:

1.° Toda raíz raquídea lumbar pasa del conducto raquídeo a las regiones láterovertebrales, atravesando oblicuamente dos canales: uno intravertebral y otro extravertebral, en los que contrae relaciones peligrosas. En el primer canal, la raíz contenida en el saco dural está fijada en un desfiladero estrecho, el *seno ósteodural*, limitado por delante por el disco intervertebral y por detrás por el sistema articular posterior. En el segundo canal, extravertebral, está sólidamente pegada detrás del disco intervertebral y tiene encima las expansiones laterales del fuste raquídeo.

2.° Las IV y V raíces lumbares, en particular esta última, están más expuestas que las otras raíces. Mucho más voluminosas, penetran en desfiladeros más estrechos, más tortuosos y más largos.

Estos hechos tienen una conformación clínica, puesto que son principalmente los IV y V pares lumbares los atacados por los procesos patológicos.

De estos hechos deriva también una conclusión terapéutica: la raíz puede ser afecta en regiones muy diferentes y por elementos complejos. Topográficamente. puede ser interesada en el seno ósteodural, en el agujero de conjugación, en el canal láterovertebral. Para ser lógica, la indicación operatoria deberá, pues, exigir

certidumbres anatómicas, que únicamente los exámenes radiológicos (radios de frente, de perfil, de tres cuartos), exploración lipiodolada, podrán suministrar.

Topografía ganglionar. — El ganglio del primer nervio cervical, muy variable en su posición, se halla en el orificio dural del primer nervio raquídeo, unas veces por dentro, pero mucho más a menudo por fuera del orificio. Por lo demás, este ganglio puede faltar.

El ganglio del segundo nervio cervical se encuentra entre la parte anterior del arco posterior del atlas y la parte correspondiente de la lámina del axis, en un espacio estrecho que en este punto es el homólogo de un agujero de conjunción; los ganglios de los nervios sacros están situados en el conducto sacro, entre la pared lateral de este conducto óseo y el fondo de saco dural. Son, pues, intrarraquídeos y no intravertebrales; el ganglio del nervio coccígeo parece ausente a veces, pero en realidad no está diferenciado sino en forma de células diseminadas en la superficie del fascículo nervioso.

Desde el punto de vista topográfico, la porción de las raíces comprendidas entre la duramadre y el ganglio raquídeo no es de estudio menos interesante.

Se designa con el nombre de *nervio radicular de Nageotte* la porción de las raíces comprendidas entre el punto en que llegan a la duramadre y aquel en que la raíz posterior termina en el ganglio (fig. 205, A). A esta porción dieron Cestan y Sicard el nombre significativo de *nervio de conjunción*, porque las raíces anterior y posterior caminan pegadas una a la otra. Tinel, en su tesis de 1914, insiste en el hecho de que la disposición especial de la vaina meníngea radicular constituye un punto de llamada para todas las infecciones meníngeas y agrava sus consecuencias.

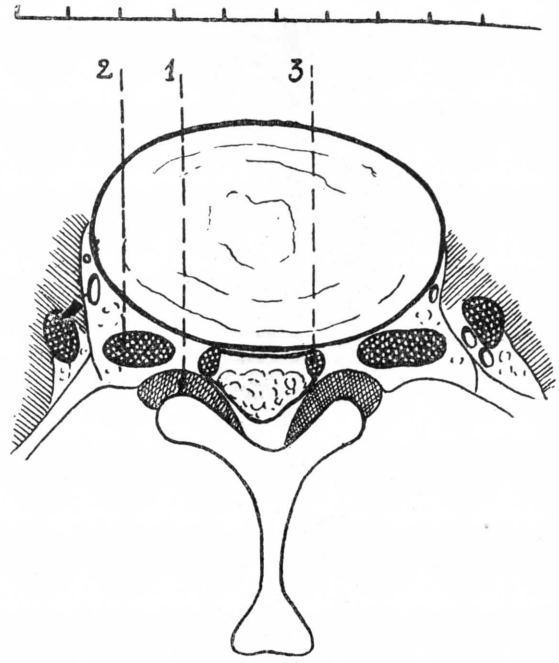

Fig. 215

Corte que pasa a la altura de la región superior del IV disco intervertebral.

Este corte muestra: *a*, el seno ósteodural que se abre en el agujero de conjugación, limitado por delante por el disco, por detrás por el ligamento amarillo (1) muy grueso; *b*, el nervio raquídeo comienza a desprenderse del agujero de conjugación (2); *c*, la raíz raquídea subyacente, comprendida por el contrario en el saco dural, está situada en la parte más estrecha del recessus (3).

En este trayecto las raíces están rodeadas de una vaina fibrosa común, nacida de la duramadre, que va a pegarse al neurilema y a fusionarse con él. Las dos raíces están separadas por un tabique fibroso nacido de esta vaina dural común. La duramadre forma a veces a cada raíz un manguito fibroso propio. En el interior de esta vaina dural las raíces van acompañadas de una prolongación de la aracnoides que va a perderse en el neurilema. Existe, pues, alrededor de cada raíz un espacio libre, una especie de vaina serosa, un fondo de saco más o menos profundo, en comunicación directa con los espacios subaracnoideos y en el que la raíz está bañada por el líquido céfalorraquídeo. Hay aquí un lugar de filtración del líquido céfalorraquídeo y un fondo de saco en el que pueden acumularse detritos y elementos figurados del líquido. Tres puntos importantes deben recordarse en la disposición de las vainas meníngeas: 1.°, la vaina es más corta para la raíz

anterior que para la raíz posterior; en el polo se insinúa entre los fascículos de la raíz de inserción del ganglio, aun dividida para penetrar en el ganglio; forma entre estos fascículos *diverticulos interfasciculares*, compartimientos supraganglionares bañados de líquido céfalorraquídeo (fig. 217, 10'); 2.°, la vaina meníngea termina pegándose al neurilema de las raíces, pero se prolonga, sin embargo, por verdaderas hendiduras linfáticas que rodean o atraviesan el ganglio y van a reunirse con los espacios linfáticos de los troncos nerviosos periféricos. Según la opinión de KEY y RETZIUS, está así constituída una vía eferente para la circulación del líquido céfalorraquídeo; 3.°, la disposición de la vaina es bastante variable. Varía primero según el estrato *considerado:* las cuatro primeras cervicales tienen una vaina corta, pero a partir de la quinta cervical hasta la primera dorsal inclusive, la vaina alcanza el ganglio. En la región dorsal, la vaina, corta en la parte superior, es algo más larga en la parte inferior. En la región lumbar la vaina llega al ganglio, excepto para la primera y la segunda; asimismo las tres primeras sacras tienen una vaina ancha y profunda hasta el ganglio; la vaina se detiene antes del ganglio para las últimas sacras.

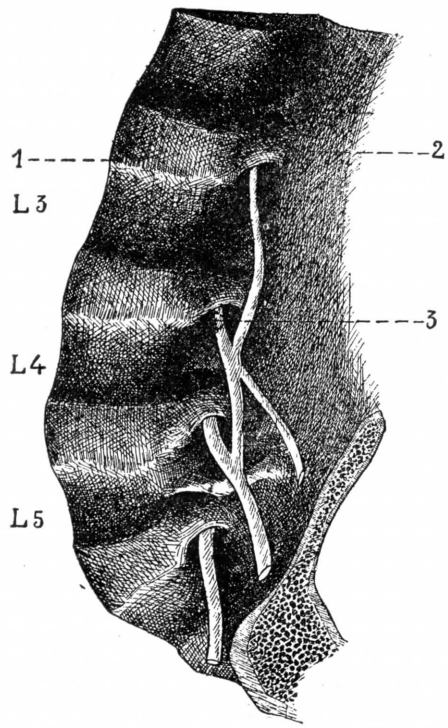

FIG. 216

Representación de una disección lateral de la columna.

Esta preparación muestra, esquematizados, los elementos fibrosos que fijan la raíz bajo la eminencia del disco vertebral.

1, disco vertebral. — 2, lamina fibrosa que se inserta en el disco y cubre la raiz para aplicarla junto a la cara posterior del disco. — 3, región donde se insertan las fibras cortas que van del perineuro al periostio y al disco para fijar en él la raíz.

La edad interviene igualmente y las vainas son menos anchas y menos permeables en el adulto y en el anciano.

El nervio de conjugación está también situado en medio de plexos venosos cuyas ramas más voluminosas están por encima y por delante del nervio. Algunas ramas finas vienen a constituir un plexo periganglionar.

La arteria radicular, única generalmente en esta región, está encima del nervio de conjugación. El nervio sinuvertebral va por delante del nervio de conjugación entre las venas y se divide en sus ramas terminales. Hay que señalar la topografía extradural particular del primer nervio cervical, cuyas dos raíces están íntimamente unidas a la arteria vertebral.

Relaciones especiales de las raíces raquídeas con las apófisis espinosas. — Después de la extensión de las intervenciones operatorias en la medula y las raíces, importa reconocer los segmentos medulares o las raíces y topografiarlas exactamente. Como las apófisis espinosas son en el vivo los únicos puntos de referencia utilizables, los autores han buscado las relaciones que existen entre el punto de emergencia de las raíces raquídeas y las apófisis espinosas.

Con este objeto se han verificado investigaciones desde hace tiempo por JADELOT y NUHN, y luego por REID (1889) y por CHIPAULT (1894). REID ha examinado desde este punto de vista especial seis individuos adultos, cinco hombres y una mujer. Resumimos en el siguiente cuadro el resultado de sus investigaciones: tén-

gase entendido que las indicaciones dadas son un término medio y que, por consiguiente, no pueden tener aplicación a todos los casos.

ORÍGENES ESPINALES DE LOS PARES RAQUÍDEOS REFERIDOS A LAS APÓFISIS ESPINOSAS

(La letra *a* indica, en un par raquídeo, el punto más alto de su emergencia; la letra *b* el punto más bajo; C, D, L, vértebras cervicales, dorsales, lumbares.)

2.º PAR CERVICAL. . .	*a)*	Algo por encima del arco posterior del atlas.
	b)	Entre el arco posterior del atlas y la apófisis espinosa del axis.
3.er	*a)*	Algo por debajo del arco posterior del atlas.
	b)	En la unión de los 2/3 superiores con el 1/3 inferior de la apófisis espinosa del axis.
4.º	*a)*	Exactamente debajo del borde superior de la apófisis espinosa del axis.
	b)	En medio de la apófisis espinosa de C^3.
5.º	*a)*	Exactamente debajo del borde inferior de la apófisis espinosa del axis.
	b)	Exactamente debajo del borde inferior de la apófisis espinosa de C^4.
6.º	*a)*	Borde inferior de la apófisis espinosa de C^3.
	b)	Borde inferior de la apófisis espinosa de C^5.
7.º	*a)*	Debajo del borde superior de la apófisis espinosa de C^4.
	b)	Encima del borde inferior de la apófisis espinosa de C^8.
8.º	*a)*	Borde superior de la apófisis espinosa de C^5.
	b)	Borde superior de la apófisis espinosa de C^7.
1.er PAR DORSAL	*a)*	Entre las apófisis espinosas de C^5 y C^6.
	b)	En la unión de los 2/3 superiores con el 1/3 inferior del espacio comprendido entre las apófisis espinosas de C^7 y D^1.
2.º	*a)*	Borde inferior de la apófisis espinosa de C^6.
	b)	Exactamente encima del borde inferior de la apófisis espinosa de D^2.
3.er	*a)*	Exactamente encima del centro de la apófisis espinosa de C^7.
	b)	Borde inferior de la apófisis espinosa de D^2.
4.º	*a)*	Exactamente debajo del borde superior de la apófisis espinosa de D^1.
	b)	En la unión del 1/3 superior con los 2/3 inferiores de la apófisis espinosa de D^3.
5.º	*a)*	Borde superior de la apófisis espinosa de D^2.
	b)	En la unión del 1/4 superior con los 3/4 inferiores de la apófisis espinosa de D^4.
6.º	*a)*	Borde inferior de la apófisis espinosa de D^2.
	b)	Exactamente debajo del borde superior de la apófisis espinosa de D^5.
7.º	*a)*	En la unión del 1/3 superior con los 2/3 inferiores de la apófisis espinosa de D^4.
	b)	Exactamente encima del borde inferior de la apófisis espinosa de D^5.
8.º	*a)*	En la unión de los 2/3 superiores con el 1/3 inferior del espacio comprendido entre las apófisis espinosas de D^4 y D^5.
	b)	En la unión del 1/4 superior con los 3/4 inferiores de la apófisis espinosa de D^6.

9.º	*a)*	Entre las apófisis espinosas de D^5 y D^6.
	b)	Borde superior de la apófisis espinosa de D^7.
10.º	*a)*	Entre las apófisis de D^6 y D^8.
	b)	En el centro de la apófisis espinosa de D^8.
11.º	*a)*	En la unión del 1/4 superior con los 3/4 inferiores de la apófisis espinosa de D^7.
	b)	Exactamente encima de la apófisis espinosa de D^9.
12.º	*a)*	En la unión del 1/4 superior con los 3/4 inferiores de la apófisis espinosa de D^8.
	b)	Exactamente debajo de la apófisis espinosa de D^9.
1.er PAR LUMBAR	*a)*	Entre las apófisis espinosas de D^8 y D^9.
	b)	Borde inferior de la apófisis espinosa de D^{10}.
2.º	*a)*	En el centro de la apófisis espinosa de D^{10}.
	b)	En la unión del 1/3 superior con los 2/3 inferiores de la apófisis espinosa de D^{11}.
3.er	*a)*	En el centro de la apófisis espinosa de D^{11}.
	b)	Exactamente debajo de la apófisis espinosa de D^{11}.
4.º	*a)*	Exactamente debajo de la apófisis espinosa de D^{11}.
	b)	En la unión del 1/4 superior con los 3/4 inferiores de la apófisis espinosa de D^{12}.
5.º	*a)*	En la unión del 1/3 superior con los 2/3 inferiores de la apófisis espinosa de D^{11}.
	b)	En el centro de la apófisis espinosa de D^{12}.
1.er PAR SACRO	*a)*	Exactamente encima del borde inferior de la apófisis espinosa de D^{11}.
5.º	*b)*	Borde inferior de la apófisis espinosa de L^1.
PAR COCCÍGEO.	*a)*	Borde inferior de la apófisis espinosa de L^1.
	b)	Exactamente debajo del borde superior de la apófisis espinosa de L^2.

Las investigaciones de CHIPAULT se refieren a 20 sujetos, de los cuales 3 eran fetos nacidos antes de tiempo, 2 recién nacidos a término, 8 niños y 7 adultos. El autor, aun reconociendo que existen variaciones individuales considerables, ha creído que se podía formular, a manera de conclusión, la proporción siguiente, que a la vez que sencilla es práctica: «En la región cervical se añade *uno* al número de una apófisis espinosa determinada por el tacto, para tener el de las raíces que nacen a este nivel; en la región dorsal superior deben añadirse dos; a partir de la sexta apófisis espinosa dorsal hasta la undécima deben sumarse tres; la parte inferior de la undécima dorsal y el espacio interespinoso subyacente corresponden a los tres últimos pares lumbares; la duodécima apófisis dorsal y el espacio interespinoso subyacente, a los pares sacros.»

Esta fórmula, dada por CHIPAULT, tiene aplicación lo mismo al hombre adulto que a la mujer adulta. En el niño es preciso modificarla ligeramente, a lo menos para las raíces dorsales y las primeras lumbares, y decir: «en la región dorsal superior, de la primera a la cuarta apófisis, deben añadirse *tres* para tener el número de la raíz correspondiente; en la región dorsal media, de la quinta a la novena apófisis, deben añadirse *cuatro*».

El esquema adjunto, modificado según DÉJERINE, indica las relaciones que existen entre los segmentos medulares, las raíces raquídeas, los cuerpos vertebrales y las apófisis espinosas.

HOVELACQUE cree que la fórmula de CHIPAULT no puede ser aceptada, no solamente a causa de las variaciones óseas, sino también a causa de las variaciones individuales. Sus

resultados personales se asemejan a los de Reid. Según él, la altura de emergencia no es casi constante sino para las cinco primeras raíces cervicales.

6.° Nervio raquídeo. — El nervio raquídeo está formado por la reunión de las dos raíces nerviosas anterior y posterior por fuera del ganglio espinal. Después de un trayecto corto, se divide, como hemos visto, en dos ramas terminales anterior y posterior.

A. Aspecto y dirección. — El nervio raquídeo, denominado también *nervio radicular, funículo vertebral* (Sicard), de forma cilíndrica en su origen, se aplana

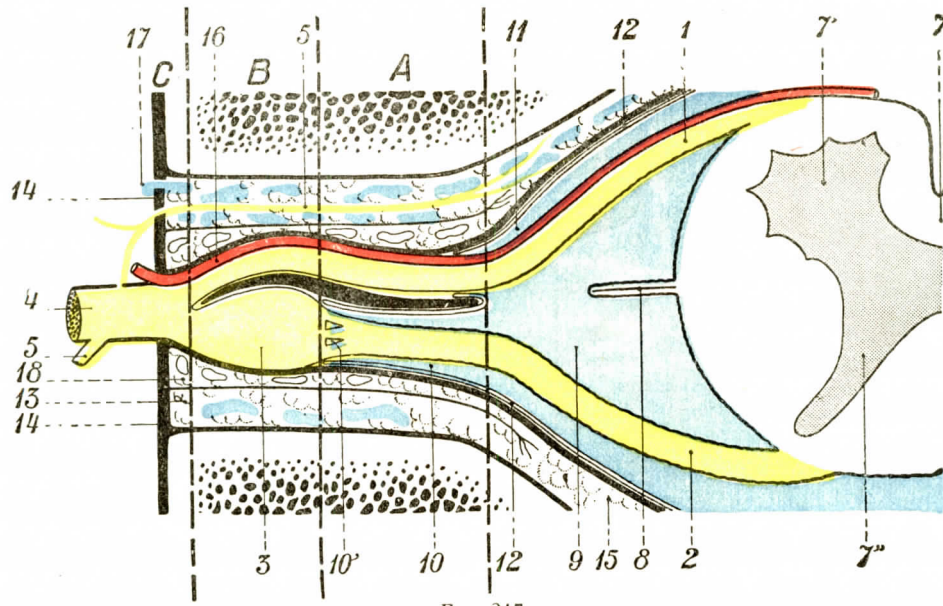

Fig. 217

Raíces raquídeas. Nervio radicular. Nervio raquídeo. Relaciones del agujero de conjugación.

En el agujero de conjugación las tres porciones del nervio raquídeo están separadas por trazos verticales; en A, nervio radicular de Nageotte; en B, ganglio; en C, nervio raquídeo propiamente dicho que se divide pronto en sus dos ramas.

1, raíz anterior. — 2, raíz posterior. — 3, ganglio raquídeo. — 4, rama anterior del nervio raquídeo. — 5, rama posterior. — 6, nervio sinuvertebral. — 7, medula espinal. — 7', cuerno anterior. — 7'', cuerno posterior. — 8, ligamento dentado. — 9, espacios subaracnoideos. — 10, vaina radicular subaracnoidea posterior. — 10', diverticulos interfasciculares. — 11, vaina radicular anterior más corta que la precedente. — 12, duramadre. — 13, hoja epidural. — 14, opérculo fibroso del orificio externo del agujero de conjugación. — 15, espacio epidural. — 16, arteria radicular, rama anterior. — 17, plexo venoso. — 18, vasos linfáticos.

ligeramente. Como ha demostrado Cruveilhier, no es liso, sino que ofrece un aspecto plexiforme más o menos agrietado.

Siendo variable la situación del ganglio espinal, el origen del nervio raquídeo no se encuentra en el mismo punto en todas las regiones. Este aparece en el orificio profundo del conducto de conjugación en la región cervical; en el espesor del conducto en la región dorsal; en el interior del conducto vertebral en la región lumbar y en la región sacra. Excepto para la región sacra, en que la división en ramas terminales se produce en el conducto óseo, el nervio se divide casi desde su salida del agujero de conjugación a nivel del borde interno del ligamento costotransverso anterior. Su longitud es, pues, variable según la altura considerada: de 6 a 8 milí-

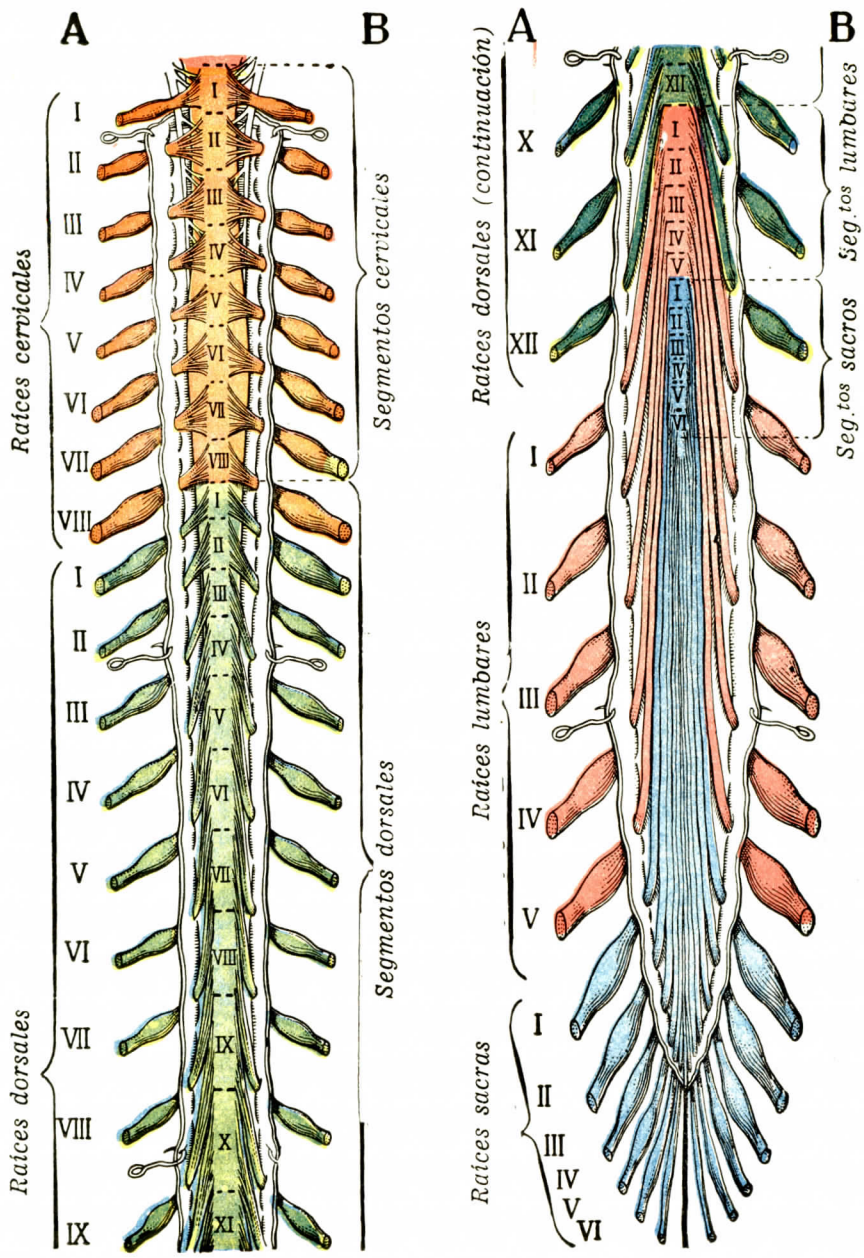

FIG. 218

Las raíces raquídeas y sus segmentos medulares correspondientes.

En anaranjado: raíces y segmentos cervicales. — *En verde:* raíces y segmentos dorsales. *En rojo:* raíces y segmentos lumbares. — *En azul:* raíces y segmentos sacros.

metros en los nervios cervicales hasta 13 milímetros en los nervios lumbares. Su volumen varía también proporcionalmente a la importancia de los territorios correspondientes a los troncos nerviosos.

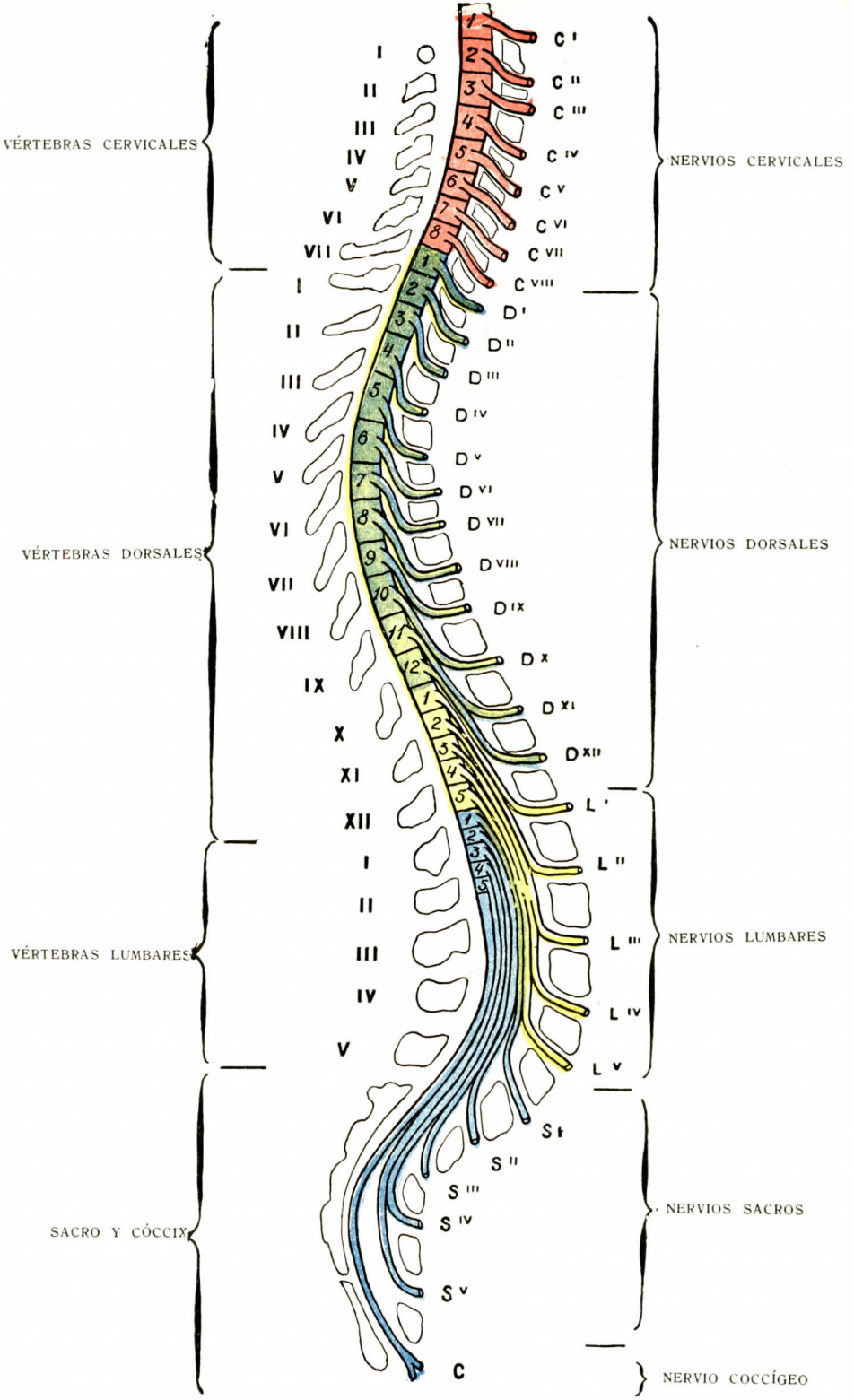

FIG. 219

Esquema de concordancia destinado a mostrar las relaciones de las apófisis espinosas de los cuerpos vertebrales con los segmentos medulares y las raíces raquídeas (según ROUSSY y LHERMITTE).

Léase atentamente esta figura. Obsérvese la oblicuidad progresiva de las raíces. El primer segmento dorsal corresponde a la apófisis espinosa de CVII; el primero lumbar, a la apófisis espinosa de DX, LI a DX, SI a DXII. SV a LII.

Para los nervios cervicales, los cuatro últimos que se distribuyen en los miembros superiores son mucho más voluminosos que los cuatro primeros que van al cuello. El primer nervio dorsal que va al miembro superior es tan voluminoso como los últimos nervios cervicales, y todos los demás nervios dorsales son tan delgados como los primeros nervios cervicales. Los nervios lumbares, que van a los miembros inferiores, son voluminosos y aumentan de volumen del primero al quinto. Los nervios sacros, destinados a los miembros inferiores, son igualmente voluminosos; el primer nervio sacro es el más voluminoso de todos los nervios raquídeos. El volumen disminuye del primero al quinto, que es relativamente pequeño.

El nervio coccígeo es el más delgado de todos los nervios raquídeos.

El nervio radicular es sensiblemente horizontal; no continúa la dirección de las raíces y forma con ellas un ángulo obtuso abierto hacia arriba y que tiende a ser

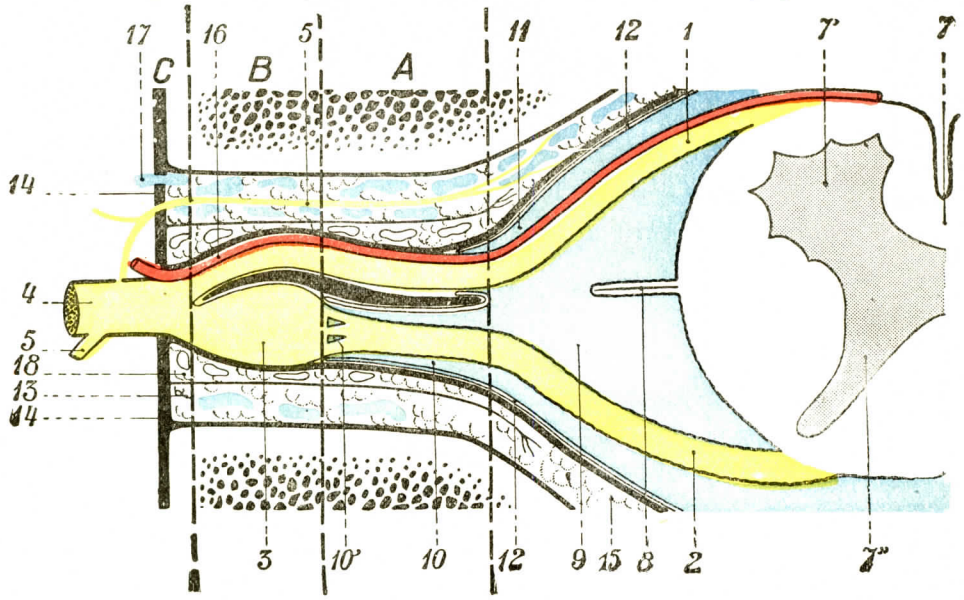

FIG. 220

Raíces raquídeas. Nervio radicular. Nervio raquídeo. Relaciones del agujero de conjugación.

En el agujero de conjugación las tres porciones del nervio raquídeo están separadas por trazos verticales: en A, nervio radicular de Nageotte; en B, ganglio; en C, nervio raquídeo propiamente dicho que se divide pronto en sus dos ramas.

1, raíz anterior. — 2, raíz posterior. — 3, ganglio raquídeo. — 4, rama anterior del nervio raquídeo. — 5, rama posterior. — 6, nervio sinuvertebral. — 7, medula espinal. — 7', cuerno anterior. — 7'', cuerno posterior. — 8, ligamento dentado. — 9, espacios subaracnoideos. — 10, vaina radicular subaracnoidea posterior. — 10', diverticulos interfasciculares. — 11, vaina radicular anterior, más corta que la precedente. — 12, duramadre. — 13, hoja epidural. — 14, opérculo fibroso del orificio externo del agujero de conjugación. — 15, espacio epidural. —16, arteria radicular, rama anterior. — 17, plexo venoso. — 18, vasos linfáticos.

ángulo recto en los nervios lumbares. Este hecho ha sido estudiado por P. DUVAL y GUILLAIN para las raíces del plexo braquial. En algunos sujetos de ensilladura lumbar pronunciada, el primer segmento intrarraquídeo del nervio puede presentar un trayecto ascendente de 6 a 8 milímetros para llegar al agujero de conjugación (FORESTIER).

B. RELACIONES. — Las relaciones del nervio en el agujero o conducto de conjugación son importantes, y FORESTIER ha demostrado en su tesis (1922) su valor desde el punto de vista de ciertas manifestaciones clínicas. Por este conducto, lugar de paso entre la cavidad raquídea y los canales vertebrales, salen o penetran: 1.°, el nervio raquídeo o funículo que va pronto a dividirse en sus dos ramas; 2.°, la arteria espinal; 3.°, filetes simpáticos emanados de los rami communicantes y el

nervio sinuvertebral; 4.°, el importante plexo venoso que sirve de vía de escape a toda la circulación intrarraquídea; 5.°, los linfáticos anastomizados en redes. Todos estos órganos están sumergidos en una masa de tejido céluloadiposo abundante que llena los intersticios y evita la estrictura en los movimientos de la columna vertebral.

Estudiemos primero las relaciones tan interesantes de las meninges con el nervio funicular y el agujero de conjugación.

Es clásico decir que la duramadre envuelve el nervio radicular, luego viene poco a poco a continuarse con el epineuro mucho más allá del agujero de conjugación. En realidad (Forestier, Hovelacque), el nervio, a su salida del agujero de conjugación, por lo tanto antes de su división, encuentra un plano fibroso: el *opérculo fibroso* del orificio externo del agujero de conjugación (que se continúa con el periostio), tendido como un parche de tambor sobre su cuadro, lleno de orificios, de los cuales el del funículo está en el centro (figura 220, 14). La vaina dural se pierde en este plano mezclando sus fibras a las del opérculo.

Los espacios subaracnoideos no existen ya; desde el polo interno del ganglio *únicamente la duramadre cubre el nervio.* Son necesarias inyecciones a fuerte presión para pasar de la cavidad subaracnoidea al funículo. Es preciso, pues, oponer al nervio radicular de Nageotte, bañado en el líquido céfalorraquídeo, el funículo vertebral, que tiene en suma la estructura de un nervio periférico.

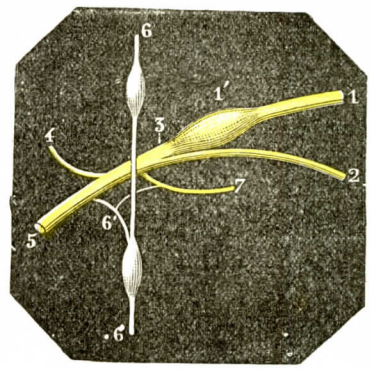

Fig. 221

Esquema para indicar la división del nervio raquídeo en sus dos ramas terminales.

1, raíz posterior, con 1', su ganglio. — 2, raíz anterior. — 3, nervio raquídeo propiamente dicho. — 4, su rama de bifurcación posterior. — 5, su rama de bifurcación anterior. — 6, sistema del gran simpático, con 6', un ramo comunicante. — 7, nervio sinuvertebral.

El nervio raquídeo se halla en relación íntima con la arteria espinal que pasa al opérculo fibroso por el mismo orificio que el nervio raquídeo; sigue al nervio en su vaina dural y camina ulteriormente, como hemos visto, en la misma vaina subaracnoidea (figura 220). Los plexos venosos del agujero de conjugación son más tupidos y más gruesos por delante y por encima del nervio, pero no están en contacto con la vaina dural. El tejido celular epidural se condensa, en efecto, en la proximidad del agujero de conjugación en una lámina, la *lámina epidural,* que limita alrededor del nervio un espacio inyectable, el *espacio linfático epidural.*

Hay, pues, en el agujero de conjugación: 1.°, un departamento central nervioso y arterial que comprende el funículo y la arteria espinal en una vaina de la duramadre; 2.°, un espacio anular linfático que rodea las formaciones precedentes y está situado entre la duramadre y la lámina epidural; 3.°, un segundo espacio anular que rodea los dos precedentes y el departamento venoso entre la lámina epidural y el periostio del canal.

Por último, el nervio sinuvertebral camina en medio de venas por delante del nervio raquídeo.

En el trayecto extendido del opérculo del borde interno del ligamento transverso anterior, el nervio sólo tiene una longitud de 2 a 3 milímetros. Está sobre un plano posterior a los vasos, pero en altura está por encima de ellos, correspondiendo entonces al borde inferior de la apófisis transversa suprayacente, o bien por debajo de ellos.

C. RAMAS COLATERALES DEL NERVIO RAQUÍDEO. — a) *El nervio sinuvertebral.*— Este nervio ha sido descrito por LUSCHKA en 1850. Del volumen de un hilo grueso, está formado de dos raíces, una espinal, otra simpática, cuya disposición es variable. La raíz cerebroespinal no nace en contacto con el ganglio raquídeo, como decía LUSCHKA, sino con el mismo nervio en la porción comprendida entre el opérculo y el borde interno del ligamento costotransverso anterior, casi en el punto de terminación del nervio. Esta raíz se dirige hacia dentro del agujero de conjugación y por delante del nervio se une, después de un trayecto de 2 a 3 milímetros, a la raíz simpática (fig. 221). Esta es variable; está situada en un plano inferior a la raíz cerebroespinal. Nace generalmente de una rama de un ramo comunicante procedente del ganglio subyacente. Las dos raíces, perdidas en medio de las venas de la regiou, caminan en medio de la capa adiposa. El nervio vertebral, así constituído, perfora luego en un trayecto de 2 a 3 milímetros el opérculo fibroso del agujero de conjugación. Pasa por delante del nervio raquídeo y del agujero de conjugación con las venas anteriores. De su parte inicial nacen algunas ramas colaterales delgadas para los arcos vertebrales y una rama más gruesa destinada al periostio del cuello de la costilla suprayacente. Poco después de su entrada en el conducto raquídeo, el nervio sinusal se divide en sus ramas terminales: unas, cortas, se pierden en las paredes del plexo venoso; otras, más largas, caminan por el espacio epidural, penetran en el hueso de la cara posterior de los cuerpos vertebrales y de la cara anterior de las láminas; otras van al ligamento vertebral común posterior, y las últimas, finalmente, llegan a la duramadre, en la que se expansionan.

b) El *ramo comunicante* nace del nervio raquídeo o de su raíz anterior. Va al ganglio simpático más próximo (véase *Simpático).*

D. TERMINACIÓN DE LOS NERVIOS RAQUÍDEOS. — Después de haber formado la raíz cerebroespinal del nervio sinuvertebral, el nervio raquídeo se divide en dos ramas terminales de volumen igual, *rama anterior* y *rama posterior.*

Las ramas posteriores o dorsales (fig. 221, 4), relativamente pequeñas, se dirigen hacia atrás. Están destinadas a los músculos y tegumentos del dorso.

Las ramas anteriores o ventrales (fig. 221, 5), mucho más voluminosas, parecen ser la continuación de los troncos raquídeos. Se dirigen hacia delante y afuera y se distribuyen por la región ventral del cuerpo, es decir, por los músculos y tegumentos de las partes lateral y anterior del cuello, del tórax, del abdomen, así como por los miembros superiores e inferiores. Entran en la constitución de los plexos radiculares nerviosos, de los que nacen los troncos nerviosos periféricos.

§ 5. — SISTEMATIZACIÓN Y LOCALIZACIONES DE LAS RAÍCES RAQUÍDEAS Y TERRITORIOS RADICULARES

Veremos ulteriormente que los nervios que emanan de los plexos raquídeos son nervios motores, sensitivos o mixtos, que contienen a la vez fibras motoras o sensitivas. Veremos también que cada tronco nervioso tiene una distribución fija, un territorio propio, cuyo conocimiento permite, por el análisis semiológico, hacer el diagnóstico de una lesión sobre un tronco nervioso periférico.

Aunque sea penetrar un poco en el dominio fisiológico, estudiaremos la sistematización, luego las localizaciones funcionales y los territorios inervados por las raíces y los nervios raquídeos.

1.° Sistematización de las raíces y los nervios raquídeos. — La ley designada con el nombre de *ley de Bell,* aunque haya sido MAGENDIE quien diera su demostración rigurosa, descansa en los efectos de la sección y de la excitación de

las raíces anteriores, posteriores antes del ganglio, del nervio raquídeo. Esta ley demuestra que: 1.°, la raíz anterior es motora y su centro trófico se encuentra en las células radiculares de los cuernos anteriores; 2.°, la raíz posterior es sensitiva y su centro trófico se encuentra en las células del ganglio espinal.

Pero contra esta ley de Bell-Magendie hay dos hechos que la desmienten: 1.°, la excitación de la raíz anterior produce también algunos fenómenos dolorosos. Claudio Bernard ha demostrado que se trataba de una sensibilidad como prestada debida a la presencia de cierto número de fibras sensitivas que por un tra-

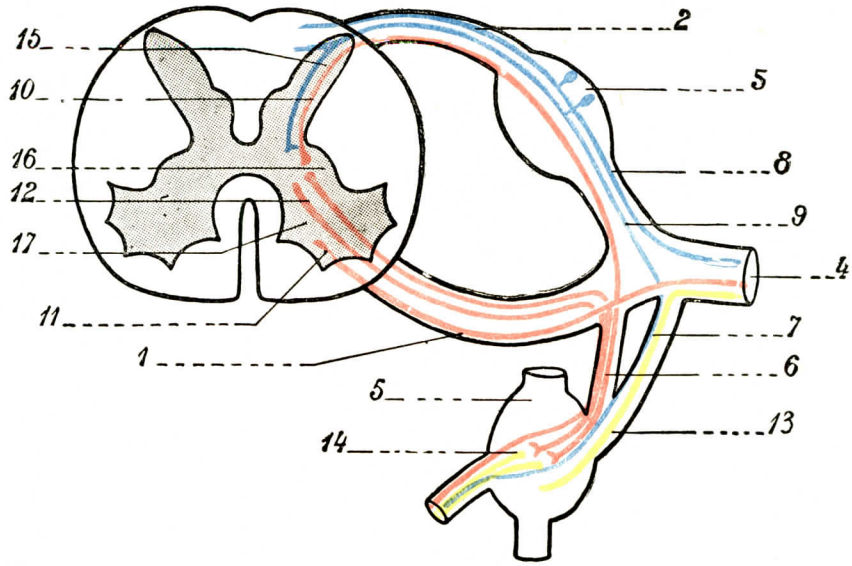

Fig. 222

Esquematización de las raíces raquídeas.

1, raíz anterior. — 2, raíz posterior. — 3, ganglio raquídeo. — 4, nervio mixto. — 5, ganglio simpático. — 6, raíz comunicante blanca. — 7, ramo comunicante gris. — 8, fibra sensitiva somática y su célula ganglionar (fibra centripeta) *(en azul)*. — 9, fibra sensitiva simpática *(en azul)*. — 10, fibra vasomotora (fibra centrífuga) *(en rosa)*. — 11, fibra motora radicular anterior *(en rojo)*. — 12, fibra simpática preganglionar *(en rosa)*. — 13, fibras simpáticas postganglionares (para el nervio mixto). — 14, fibra simpática postganglionar (para los nervios viscerales). — 15, cuerno posterior. — 16, cuerno lateral, asiento de la zona simpática. — 17, cuerno anterior (zona motora).

yecto recurrente van a la raíz posterior. Hay, pues, aquí solamente una aparente contradicción a la ley de Bell; 2.°, la histología y la fisiología demuestran (Morat y Bonne) que existen en las raíces posteriores ciertas fibras centrífugas cuyas células se asientan en la substancia gris del cuerno lateral de la medula. Son fibras motoras simpáticas, vasomotoras (véase tomo II).

Hay que sistematizar, pues, las raíces y el nervio raquídeo de la manera siguiente, como lo indica el esquema adjunto (fig. 222):

a) *A las raíces anteriores* pasan: 1.°, las *fibras motoras voluntarias*, fibras centrífugas que tienen su centro trófico en la cabeza del cuerno anterior de la medula. Son las que forman la mayor parte de las fibras raquídeas anteriores; 2.°, *fibras simpáticas periganglionares*, que van por el ramo comunicante blanco al ganglio simpático correspondiente (véase *Simpático)*. Son también fibras centrífugas que no penetran directamente en la medula por la raíz anterior, sino que pasan por la raíz posterior.

b) *A las raíces posteriores* pasan: 1.°, las *fibras de la sensibilidad.* Son fibras centrípetas que tienen su centro trófico en los ganglios espinales y que inervan territorios cutáneos o territorios viscerales (fibras de la sensibilidad somática y simpática). Los diversos modos de la sensibilidad están reunidos en las fibras que pasan a las raíces raquídeas posteriores, y no es posible disociar aquí fibras esenciales para tal o cual modo de sensibilidad; 2.°, algunas fibras centrífugas que tienen su centro trófico en el cuerno lateral y que son fibras simpáticas vasomotoras preganglionares (BOLLE).

c) *En el ganglio* comprobamos el tránsito de fibras simpáticas centrífugas y, sobre todo, la presencia de células de origen de las fibras sensitivas que desempeñan un papel trófico. Parece, por lo demás, que éstas posean una topografía especial en el ganglio; las células próximas al polo interno corresponderían a las fibras nerviosas procedentes de la parte posterior del cuerpo y las del polo externo provendrían de su parte anterior (RAMÓN).

d) *Al nervio mixto raquídeo* pasan: 1.°, las *fibras motoras voluntarias* centrífugas de las raíces anteriores; 2.°, las *fibras sensitivas somáticas*, centrípetas, de las raíces posteriores; 3.°, *fibras simpáticas:* unas son fibras motoras simpáticas de las raíces anteriores y posteriores; la otras, fibras sensitivas simpáticas, viscerales, centrípetas, de las raíces posteriores, que pasan por los rami communicantes y van al ganglio o bien vuelven del ganglio al nervio mixto para ir a los órganos a que están destinadas

2.° Territorios radiculares. — Las raíces raquídeas, como los troncos nerviosos periféricos, tienen también su territorio propio. Pero para formar un tronco nervioso periférico es necesario que algunas raíces se intrinquen en un plexo del cual saldrá el nervio periférico. A consecuencia del entrelazamiento en el plexo de las raíces raquídeas, cada raíz disemina sus fibras en varios nervios. De ello resulta que la topografía de los territorios radiculares, motores y sensitivos, es totalmente diferente de la de los troncos nerviosos. Esta noción tiene valor importante para los diagnósticos neurológicos de localizaciones. Como veremos más adelante, estos territorios tienen generalmente la forma de bandas dirigidas paralelamente al eje del miembro, recordando así la disposición metamérica, filogénica y ontogénica. El que la metamerización sea menos manifiesta en el miembro inferior procedería, dice BRISSAUD, del hecho de que los miembros superiores emanan de una región que queda indefinidamente metamerizada, mientras que los miembros inferiores provienen de masas prevertebrales en las que la metamerización cesa rápidamente de ser reconocible.

Estas bandas radiculares estratificadas son tanto más longitudinales y paralelas al eje del miembro cuanto más cerca están de su extremo libre.

Cada raíz raquída anterior posee un territorio motor muscular, al que corresponde, para la raíz raquídea posterior, un territorio sensitivo cutáneo; el nervio radicular y el nervio raquídeo (funículo) correspondiente, formados por la reunión de la raíz anterior y la raíz posterior del mismo nombre, tendrán, pues, un doble territorio motor y sensitivo de igual topografía radicular.

Se ha procurado, dada su importancia clínica, limitar los territorios de las raíces raquídeas, y examinaremos sucesivamnte: 1.°, los territorios radiculares sensitivos; 2.°, los territorios radiculares motores.

A. TERRITORIOS RADICULARES SENSITIVOS

Las raíces posteriores o sensitivas mandan la mayor parte de sus fibras a los tegumentos; pero también envían cierto número a las vísceras. Existen, pues,

para estas raíces, dos órdenes de territorios, unos *superficiales* o *cutáneos*, los otros *profundos* o *viscerales*.

1.º Territorios cutáneos. — Es sabido que, a causa del entrecruzamiento de las raíces raquídeas en los plexos, es absolutamente imposible seguir individualmente estas raíces hasta su terminación. La disección es, pues, impotente por sí sola para fijarnos exactamente los límites de los diversos territorios radiculares. Pero en éste, como en otros puntos, la fisiología experimental y la clínica vienen en su ayuda.

A. Datos del método experimental. — El método experimental se ha empleado principalmente por Sherrington. En el mono, este experimentador ha ideado seccionar aisladamente las raíces posteriores de los nervios raquídeos, y una vez hecha la sección, investigar la zona de anestesia producida con ella. Ahora bien, ha comprobado en primer lugar que la sección de una sola raíz no determina, por decirlo así, ningún trastorno apreciable de la sensibilidad cutánea y que para obtener verdaderamente la anestesia hay que seccionar por lo menos tres raíces consecutivas. Parecía racional admitir, para explicar este hecho, que las raíces se entremezclan en la periferia en el punto en que cada región de la superficie cutánea recibe filetes de las tres raíces: de ahí la necesidad, si se quiere anestesiar esta región, de seccionar las tres raíces. El esquema adjunto (fig. 223), tomado de Sherrington, nos hará comprender, mejor que la descripción, esta complejidad de la inervación periférica: las tres zonas cutáneas indicadas con las cifras III, IV y V representan los territorios de inervación de la tercera, cuarta y quinta raíces dorsales; si consideramos el territorio IV, vemos que este territorio, independientemente de las fibras que le corresponden en propiedad y que proceden de la cuarta dorsal, recibe al mismo tiempo fibras de la tercera y fibras de la quinta; la sección aislada de una cualquiera de estas tres raíces, la sección misma de dos de ellas, podrá producir algunos trastornos en la sensibilidad del territorio IV; pero no la destruirá por completo. Por consiguiente, Sherrington, para llegar a resultados más decisivos, ha recurrido a un procedimiento conocido con el nombre de *procedimiento de la sensibilidad persistente*. Este consiste en seccionar algunas raíces posteriores por encima y por debajo de una raíz determinada, que se deja intacta. Se examina en seguida en los tegumentos la zona de sensibilidad que persiste en medio de una zona de anestesia mucho más extensa: esta zona de la *sensibilidad persistente* representa evidentemente el territorio de inervación de la raíz dejada intacta. Sherrington, por medio de este procedimiento, ha podido determinar los territorios sensitivos de la mayoría de las raíces raquídeas; estos territorios aparecen en forma de bandas que concuerdan bastante exactamente con las que nos revela el método anatomoclínico.

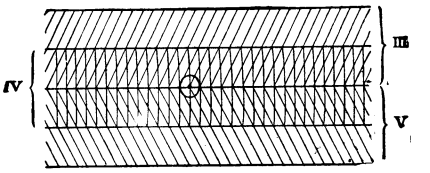

Fig. 223

Esquema que muestra el modo de distribuirse los nervios cutáneos (según Sherrington).

B. Datos del método anatomoclínico. — El método anatomoclínico consiste en estudiar cuidadosamente los desórdenes de la sensibilidad cutánea que sobrevienen a consecuencia de una lesión radicular o medular cuyo asiento es exactamente conocido. Para citar un ejemplo, he aquí un traumatismo de la columna cervical que destruye por compresión, o por cualquier otro proceso, la raíz posterior del quinto nervio cervical: sobreviene una zona de anestesia en el miembro supe-

rior; habrá derecho, naturalmente, a considerar la zona en cuestión como el territorio de inervación de la raíz destruída. Este método, en manos de

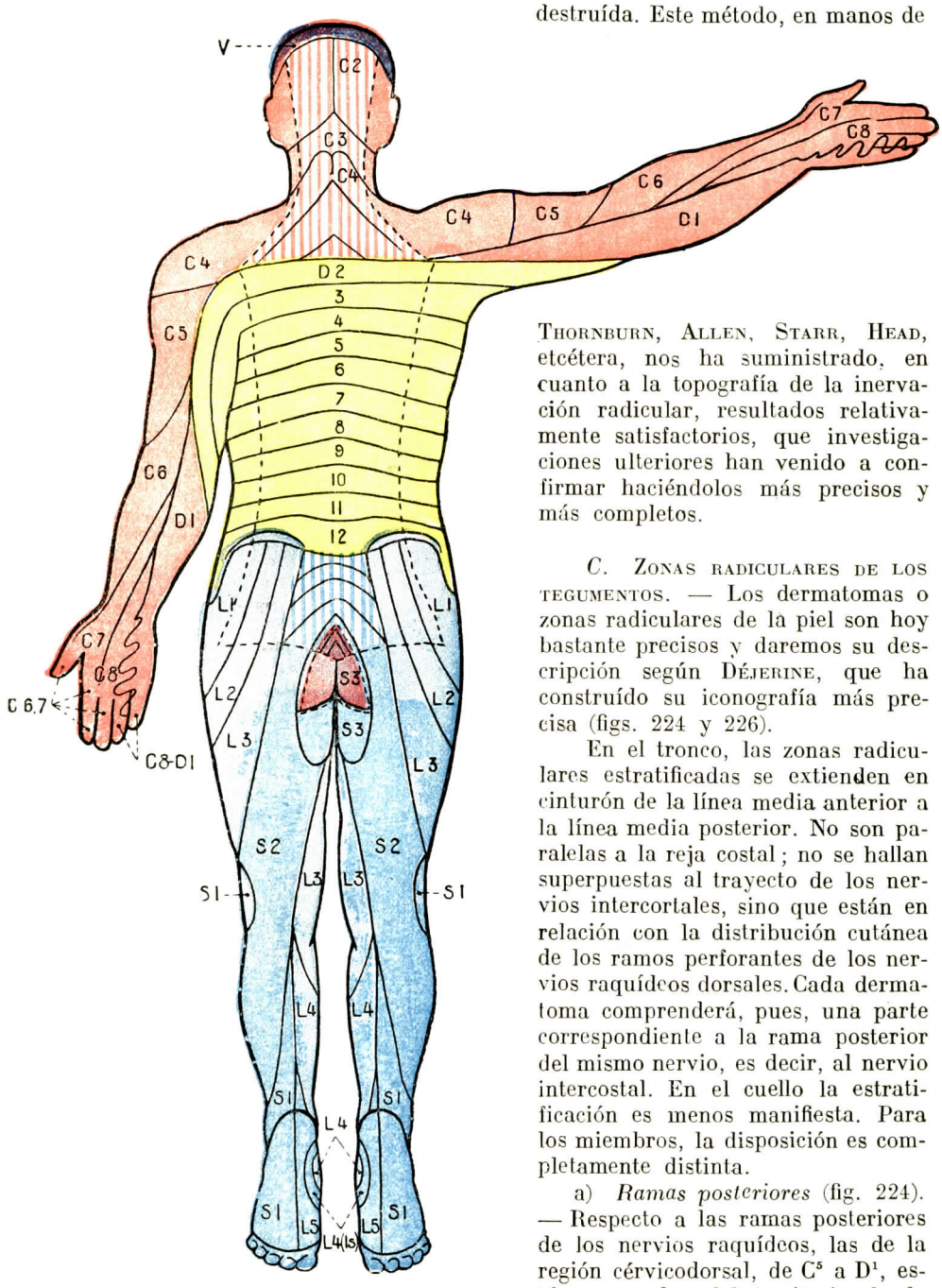

Fig. 224. — Topografía sensitiva radicular de la piel (cara posterior) (según Déjerine).

Thornburn, Allen, Starr, Head, etcétera, nos ha suministrado, en cuanto a la topografía de la inervación radicular, resultados relativamente satisfactorios, que investigaciones ulteriores han venido a confirmar haciéndolos más precisos y más completos.

C. Zonas radiculares de los tegumentos. — Los dermatomas o zonas radiculares de la piel son hoy bastante precisos y daremos su descripción según Déjerine, que ha construído su iconografía más precisa (figs. 224 y 226).

En el tronco, las zonas radiculares estratificadas se extienden en cinturón de la línea media anterior a la línea media posterior. No son paralelas a la reja costal; no se hallan superpuestas al trayecto de los nervios intercortales, sino que están en relación con la distribución cutánea de los ramos perforantes de los nervios raquídeos dorsales. Cada dermatoma comprenderá, pues, una parte correspondiente a la rama posterior del mismo nervio, es decir, al nervio intercostal. En el cuello la estratificación es menos manifiesta. Para los miembros, la disposición es completamente distinta.

a) *Ramas posteriores* (fig. 224). — Respecto a las ramas posteriores de los nervios raquídeos, las de la región cérvicodorsal, de C^5 a D^1, están separadas del territorio de la rama anterior y ocupan el triángulo

interescapular entre las apófisis espinosas de C^3 y D^1. En los miembros inferiores, el territorio posterior ocupa toda la parte superior de la nalga y del surco interglúteo. La parte externa de este campo rectangular corresponde a L^1, L^2, L^3, mientras que el triángulo interglúteo en el cóccix corresponde a las ramas de S^4, S^5, S^6.

En resumen, el territorio sensitivo de distribución de las ramas posteriores de los nervios raquídeos se extiende del vértex al cóccix y está limitado lateralmente por una línea parietoacromiotrocánterococcígea. Se puede subdividir en tres segmentos: acromiocraneal (cervical), acromioilíaco (dorsal), iliotrocantéreo (lumbosacra).

b) *Ramas anteriores* (figs. 226 y 227).—En el miembro superior los territorios de las raíces de C^1 a C^5 se estratifican a lo largo de un plano sagital más aproximado a la cara cubital que a la cara radial del miembro. Los bordes anterior y posterior de este plano constituyen las líneas axiles del miembro superior de Sherrington: la línea axil anterior se implanta en la línea media en el cartílago de la segunda costilla, se dirige a fuera, cruza la cara anterior del pectoral mayor, se dirige abajo a lo largo del borde anterior del deltoides, del borde interno del bíceps, y termina en el tercio superior del antebrazo. La línea axil posterior comienza en la apófisis espinosa de la primera vértebra dorsal, se dirige a fuera, cruza la fosa supraespinosa, la espina del omóplato, se curva hacia abajo, sigue a lo largo del tríceps, pasa entre el cóndilo externo y el olécranon y termina en la mitad superior del antebrazo.

En el miembro superior, lo mismo que en el tronco, las líneas axiles separan dermatomas que corresponden a segmentos medulares alejados: por esta razón dichas líneas representan con frecuencia los límites de las anestesias sintomáticas de lesiones medulares y radiculares.

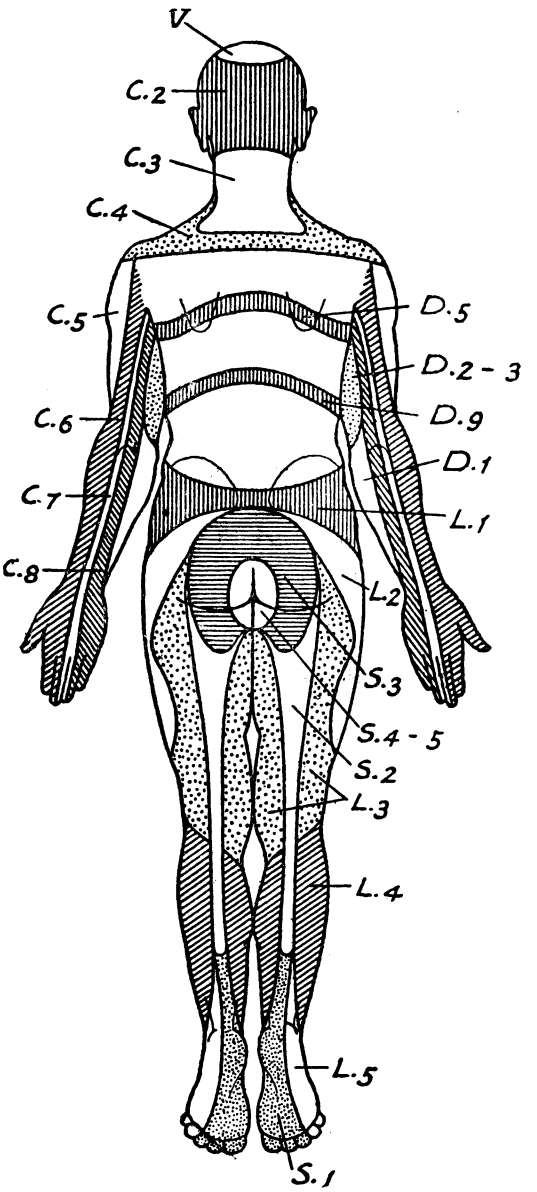

FIG. 225

Esquema de las zonas cutáneas de las raíces posteriores (PURVES-STEWART).

En el miembro inferior hay también dos líneas axiles: la línea axil interna, que comienza por delante a cada lado de la raíz del pene, se extiende por la parte

lateral del escroto, sigue el pliegue génitocrural, debajo del cual está situada, se curva hacia abajo, desciende a lo largo de la parte pósterointerna del muslo y de la pantorrilla, pasa por detrás del cóndilo del fémur y termina en el tercio superior de la pantorrilla. La línea axil externa se desprende de la línea media posterior a la altura de la parte superior de la cresta sacra, se dirige abajo y afuera hacia el trocánter menor, desciende a lo largo de la parte pósteroexterna del muslo, se hace anterior a la altura del cóndilo externo del fémur, desciende a lo largo de la cara ánteroexterna de la pierna pasando por delante de la cabeza del peroné y se detiene en la parte media de la cresta de la tibia.

Las líneas axiles de los miembros superiores e inferiores, así como su continuación en el tronco, dividen los tegumentos cutáneos en tres grandes zonas radiculares: las zonas radiculares cérvicocraneales (territorio del trigémino y territorio de C^1 a D^1), las zonas radiculares dorsolumbares (D^2 a L^2), las zonas radiculares lumbosacras (L^5 a S^5, cóccix), en las que DÉJERINE individua la zona perineal o génitoglútea.

a) *Zona radicular cérvicocraneal.*— Esta zona comprende la zona trigeminal, la zona cérviconucal o cervical superior, la cérvicobraquial o cervical inferior.

α) *Zona trigeminal.* — El quinto nervio craneal da la sensibilidad a las partes superficiales y profundas de la cara, así como a la mayor parte de las meninges.

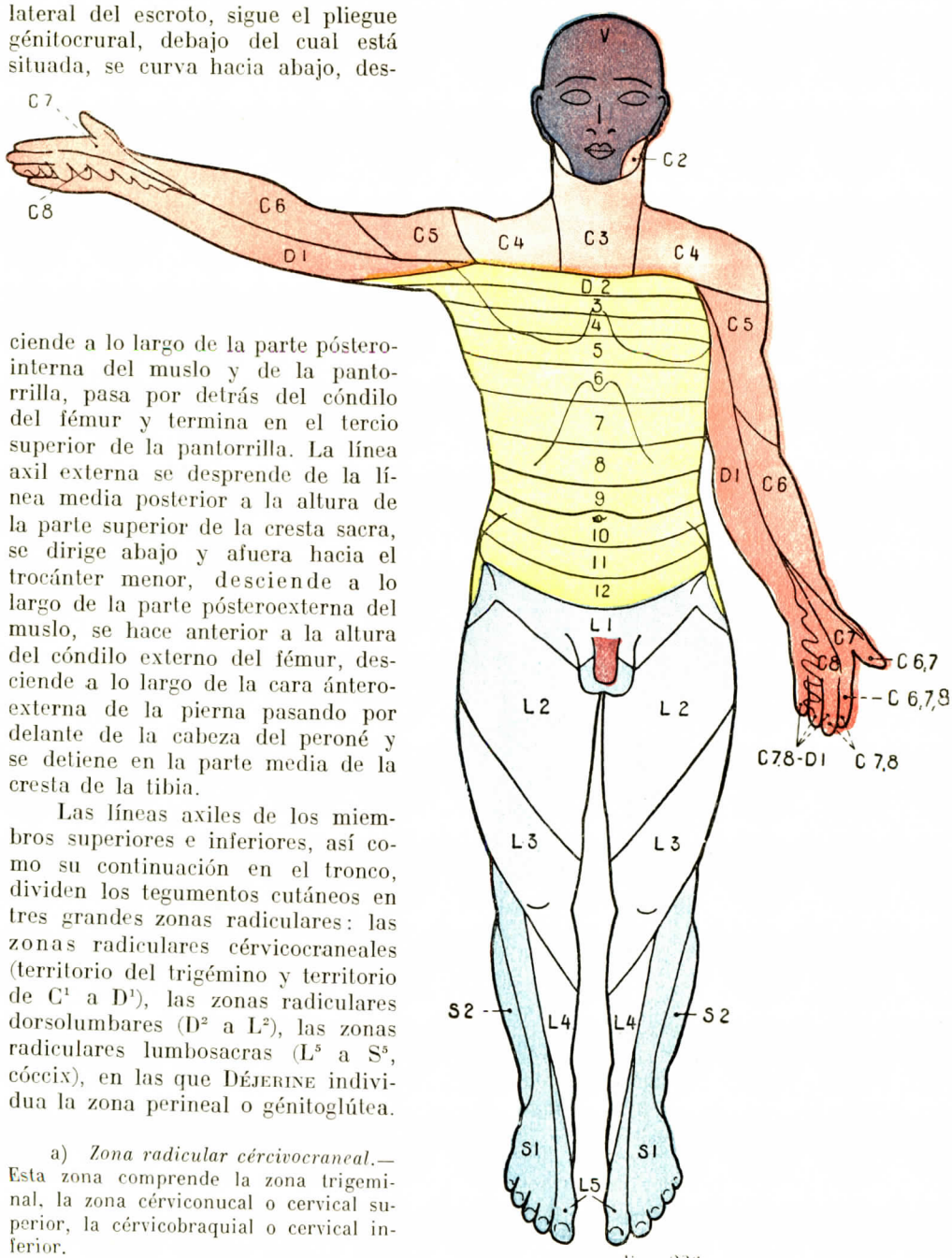

FIG. 226

Topografía sensitiva radicular de la piel (cara anterior) (según DÉJERINE).

Para la topografía sensitiva radicular perineal y genital, véase figura 228.

Después de extirpado el ganglio de Gasser, la zona anestesiada comprende los tegumentos de la cara y de una parte del cráneo. Se encuentra limitada por detrás por la línea parieto-auriculomentoniana. Hay que recordar la existencia, en el oído, de la zona de Ramsay Hunt, es decir, de la zona *sensitiva cutánea del facial.*

β) La *zona cérviconucal* o cervical superior comprende los territorios de C^2, C^3, C^4, que dan origen al plexo cervical. El dermatoma C^3 inerva por su rama anterior las regiones submaxilar, subhioidea, preesternal, esternocleido mastoidea y la región carotídea. El dermatoma C^4 no llega por delante a la línea media anterior. Se extiende por las partes laterales del cuello, la parte superior del tórax, del hombro, la parte media de la nuca hasta las apófisis espinosas de C^2 a C^4.

γ) *Zona cérvicobraquial.* — Las raíces C^5 a D^2 dan el plexo braquial. Las ramas posteriores tienen como territorio cutáneo el triángulo interescapular. Los segmentos anteriores de los dermatomas se escalonan en series descendentes, C^5, C^6, C^7, a lo largo de la parte radial (caras anterior y posterior) del antebrazo, del brazo, del codo y de la muñeca; ocupan la parte media (cara palmar y dorsal) de la mano y de los dedos (C^3); luego suben en series ascendentes (D^1) a lo largo de la parte cubital (cara anterior y posterior) de los dedos, de la mano, del antebrazo y del codo (D^1), e invaden en la parte cubital del brazo el territorio de D^2.

b) *Zona radicular dorsolumbar.* — Esta vasta zona comprendida entre las líneas axiles de los miembros superiores e inferiores comprende la zona dorsal tributaria de los nervios raquídeos torácicos de D^2 a D^{12} y la zona de las raíces lumbares (L^1 a L^4), que darán el plexo lumbar.

Zona dorsal. — Los dermatomas dorsales D^2 a D^{12} se arrollan todos en cinturón alrededor del tórax y del abdomen y se extiende regularmente de la línea media ventral a la línea media dorsal. Presentan todos un segmento posterior tributario de la rama posterior del nervio intercostal. El límite de estos segmentos es la línea acromiotrocantérea. Las cinturas radiculares no siguen ni el trayecto del espacio intercostal ni el del nervio intercostal. Se relacionan con la distribución periférica de las ramas perforantes anteriores y posteriores de los nervios raquídeos torácicos; en el tronco, están superpuestas zonas radiculares y zonas periféricas. Dada la dirección oblicua de los espacios intercostales, la dirección horizontal de las zonas radiculares y la oblicuidad del trayecto profundo intramuscular de las ramas perforantes cutáneas, se sigue que una sola cintura radicular puede extenderse a dos o tres

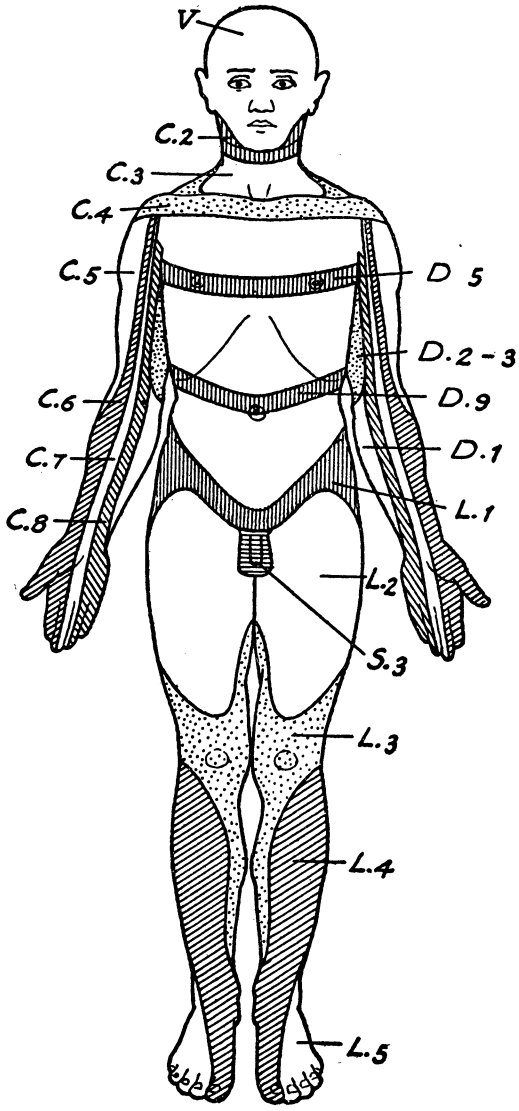

FIG. 227

Esquema de las zonas cutáneas de las raíces posteriores (PURVES-STEWART).

espacios situados debajo; que el número que designa la zona radicular no corresponde ni al número del espacio intercostal que cruza ni al de la vértebra dorsal que lleva el mismo nombre que él. Si se quiere determinar por la topografía de una zona anestésica el asiento de una compresión medular por tumor, habrá que explorar la medula a dos o tres vértebras más arriba que el límite superior de la banda anestesiada. El segmento anterior de cada dermatoma dorsal es tributario de las ramas cutáneas perforantes anteriores del nervio intercostal del mismo nombre.

Algunos dermatomas dorsales ocupan un lugar aparte. De este modo el territorio de D^2 es adyacente en el tórax a las zonas radiculares C^3, C^4, de las que lo separa la línea axil superior. Envía un colgajo que se prolonga al hueco axilar y a lo largo del tercio superior de la cara interna del brazo. El dermatoma D^3 envía también una prolongación a la cara pósterointerna del brazo y D^4 al hueco de la axila. D^{12} envía asimismo a la cara ánteroexterna de la nalga una prolongación análoga que llega por abajo al trocánter mayor. El territorio de D^5 pasa inmediatamente por debajo de los pezones; el de D^6, por el apéndice xifoides y la apófisis espinosa de la octava dorsal; el territorio D^{10} forma como un cinturón que comprende el ombligo y alcanza por detrás las apófisis espinosas de la primera y la segunda vértebras lumbares (zona lumbar). Los dermatomas lumbares L^1 a L^4 son continuación de los dermatomas dorsales y se arrollan, a partir de la parte media y externa de la nalga, alrededor de la parte externa, anterior e interna del muslo y de la parte ánterointerna de la pierna, describiendo casi una vuelta de espira completa.

El dermatoma L^1 forma una estrecha cintura bastante análoga, en la parte inferior del tronco, a la cintura del último dermatoma dorsal.

El dermatoma L^2 ocupa casi toda la parte ánteroinferior del muslo. El segmento anterior del dermatoma L^3 atraviesa oblicuamente abajo y adentro la mitad inferior de la cara externa del muslo y comprende la región de la rodilla.

El dermatoma L^4 se extiende a la parte ánterointerna del muslo, de la línea axil interna a la línea axil externa. Está adosado en este punto al dermatoma S^1. El territorio de L^4 es bastante controvertido.

c) *Zona radicular lumbosacra.* — Esta zona ocupa la parte pósterointerna del tronco; se extiende a la cara posterior del muslo, a la cara pósteroexterna y ánteroexterna de la pierna, al pie, a la parte interna de las nalgas, al perineo y a los órganos genitales. Las ramas posteriores de L^5 a S^5 y C ocupan, por dentro de los segmentos posteriores de los dermatomas lumbares, un espacio triangular medio, el *triángulo interglúteo*, que corresponde a la cara posterior del sacro y del cóccix.

Los segmentos anteriores de los dermatomas de L^5, S^1, S^2, S^3 se escalonan regularmente en series ascendentes, mientras que los dermatomas S^4 y S^5 y C se disponen en series concéntricas. Por esto es posible distinguir (fig. 228):

α) La *zona isquiática*, tributaria del plexo sacro. El dermatoma L^5 es una banda estrecha que comprende el dedo gordo, se extiende por el borde interno del pie, invade la cara anterior de la pierna. S^1 corresponde a la cara ánteroexterna de la pierna, a la cara dorsal del pie, al borde externo del pie, a la planta del pie y un poco a la cara posterior de la pierna. El dermatoma S^2 se extiende subiendo de la cara posterior de la pierna a la cara posterior del muslo y a la nalga. El dermatoma S^3 se distribuye, en su parte dependiente del plexo sacro, a la parte externa del muslo, a la parte inferior y externa del escroto, a la cara inferior del pene, al perineo, a lo largo de la rama ascendente del isquion, a la parte más superior y adyacente del muslo. Su territorio representa una herradura que descansa por su eje sobre el sacro y cuyas dos ramas pasan a lo largo de las dos regiones pósterointernas de las nalgas, avanzando por la región superior de los muslos.

β) *Zonas perineal y génitoglútea* (fig. 228). — Los tres últimos pares sacros y el nervio coccígeo suministran el revestimiento sensitivo de la parte terminal del tronco. Esta región presenta una superficie de sección sobre la que las cinturas radiculares están dispuestas en forma de círculos concéntricos. La parte del dermatoma S^3 tributaria del plexo genital ocupa la parte anterior del suelo perineal, la parte media del escroto y el pene. El dermatoma S^4 se inscribe en el territorio precedente: comprende la parte interna de las nalgas, el surco interglúteo y la parte posterior del suelo perineal. Se extiende por delante por un extremo afilado sobre los tegumentos que cubren el bulbo de la uretra en el hombre y la horquilla de la vagina en la mujer. Los tegumentos que cubren la punta del cóccix y que se extienden por delante hasta el ano pertenecen al dermatoma S^5 y C.

2.° Territorios viscerales. — Las vísceras reciben de las raíces posteriores algunas fibras de mielina cuya presencia en los nervios viscerales ha sido comprobada directamente por numerosos histólogos, especialmente por KÖLLIKER y EGDEWORTH (1892). Estas fibras, de origen espinal, aportarían a las vísceras la sensibilidad de que gozan y ellas son las que en estado patológico constituyen el asiento de los dolores llamados viscerales.

Depués de los trabajos proseguidos estudiando los fenómenos sensitivos cutáneos que acompañan a ciertas afecciones viscerales (por ejemplo, irradiaciones dolorosas en el territorio cubital izquierdo en el curso de la angina de pecho), HEAD

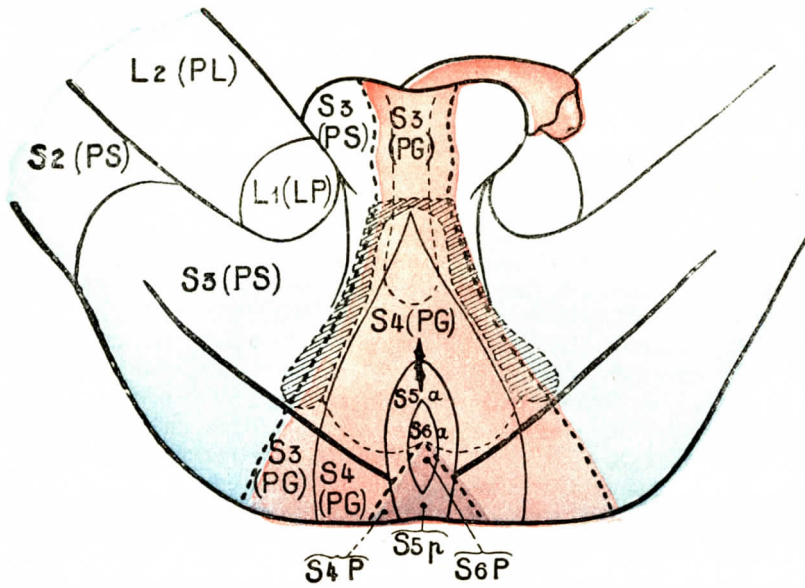

FIG. 228

Topografía sensitiva radicular del perineo en el hombre (según DÉJERINE).

concluye que existen relaciones íntimas entre las conexiones centrales: 1.°, de los nervios de influencia trófica en la piel; 2.°, de los nervios cutáneos destinados a las sensaciones de dolor, de calor y de frío; 3.°, de los nervios sensitivos viscerales. La topografía de las zonas hiperálgicas podría servir así para determinar en clínica el asiento de una afección visceral y, por otra parte, para localizar en la medula los segmentos destinados a la sensibilidad de las vísceras. Esta sensibilidad visceral sería de origen simpático, y he aquí, según HEAD, los segmentos que recibirían la terminación del sistema aferente simpáticovisceral:

VÍSCERAS	INERVACIÓN
Corazón	1.°, 2.° y 3.° nervios dorsales.
Pulmones	1.°, 2.°, 3.° y 4.° dorsales.
Estómago	6.°, 7.°, 8.° y 9.° dorsales.
Cardias	6.° y 7.° dorsales.
Píloro	9.° dorsal.
Intestino (hasta el recto)	9.°, 10.°, 11.° y 12.° dorsales.
Recto	2.°, 3.° y 4.° dorsales.
Hígado y vesícula biliar	6.° (?), 7.°, 8.°, 9.° y 10.° dorsales.

VÍSCERAS	INERVACIÓN
Riñón	10.°, 11.° y 12.° dorsales.
Uréter (parte superior)	10.° dorsal.
Uréter (parte inferior)	1.er lumbar.
Vejiga (sobredistensión)	11.° y 12.° dorsales y 1.er lumbar.
Vejiga (mucosa y cuello)	1.° (?), 2.°, 3.° y 4.° sacros.
Próstata	10.°, 11.° y 12.° dorsales. 5.° lumbar. 1.°, 2.° y 3.° sacros.
Epidídimo	11.° y 12.° dorsales y 1.er lumbar.
Testículo	10.° dorsal.
Ovario	10.° dorsal.
Utero (en contracción)	10.°, 11.° y 12.° dorsales y 1.er lumbar.
Cuello uterino	1.° (?), 2.°, 3.° y 4.° sacros. algunas veces 1.er lumbar.

B. — Territorios radiculares motores

La cuestón de la especialización funcional de las raíces anteriores de la medula no es nueva. Ya en 1835 Panizza la había propuesto y la había resuelto por la negativa: las raíces anteriores no eran conductores corrientes de las excitaciones motoras voluntarias o reflejas y, además, una sola de ellas podía, gracias al plexo situado más abajo, bastar al entretenimiento de todos los movimientos de los miembros. Veremos pronto cuán errónea es esta doctrina.

Otros observadores, Müller, van Deen, Kronenberg, Peyer, aun admitiendo que cada filete radicular va a un músculo o, cuando menos, a un territorio muscular determinado y constante, reconocen, sin embargo, que los grupos musculares sinérgicos no reciben sus nervios de una sola raíz, sino de varias raíces diferentes.

En marzo de 1881, Ferrier y Yeo, después de experimentos emprendidos en el plexo braquial y en el plexo lumbar del mono, consideraron las raíces anteriores como destinadas a movimientos coordinados especiales, movimientos que varían con las raíces, pero que son constantes para cada una de ellas. En un artículo publicado en el mismo año (octubre de 1881) en *Lo Sperimentale*, P. Bert y Marcacci son aún más afirmativos; para ellos la inervación motora de los miembros (del miembro abdominal por lo menos, el único sobre el que han experimentado) presenta en las raíces medulares una sistematización evidente: cada una de las raíces va a un grupo de músculos sinérgicos y goza, por consiguiente, en la mecánica general del miembro, de una función especial y bien definida.

Dos años más tarde (1883), Lannegrace y Forgue reanudaron la cuestión y llegaron, después de numerosos experimentos hechos sucesivamente sobre el plexo braquial y sobre el plexo lumbar de algunos animales (perro, gato, mono), a conclusiones completamente distintas. Estos dos experimentadores estiman que la cuestión de distribución topográfica debe predominar sobre la de la especialización fisiológica: «Cada raíz, escribe Forgue, rige una región determinada; se distribuye por ella en territorios topográficos constantes, pero funcionalmente indeterminados; es la raíz de un departamento determinado, no es la raíz de una función.»

La cuestión de las localizaciones motoras en las raíces anteriores se ha enriquecido con numerosos e interesantes trabajos de Starr (1888), de Thornburn (1889), de Rusell (1890), de Sherrington (1892), de Polimanti (1894). Los resultados obtenidos por estos últimos observadores difieren ciertamente en muchos puntos, pero están perfectamente de acuerdo con el hecho general de que las raíces anteriores de los nervios raquídeos tienen, como las raíces posteriores, su territorio propio, es decir, que cada una de ellas va a algunos músculos determinados y, por consiguiente, tiene bajo su dependencia la contracción de estos músculos que son inervados por nervios periféricos diferentes.

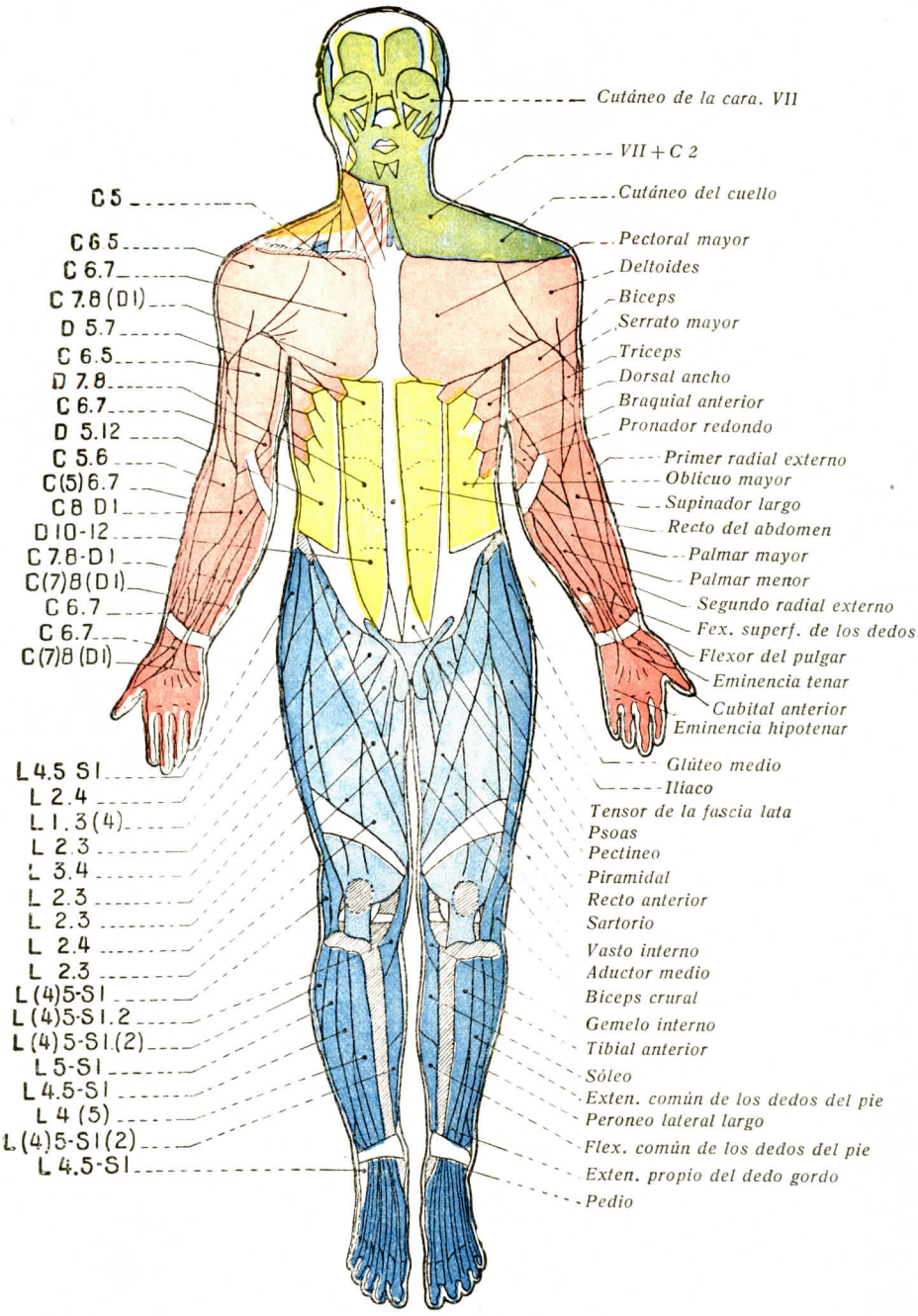

FIG. 229. — Topografía radicular de los músculos de la capa superficial (cara anterior del cuerpo) (según DÉJERINE).

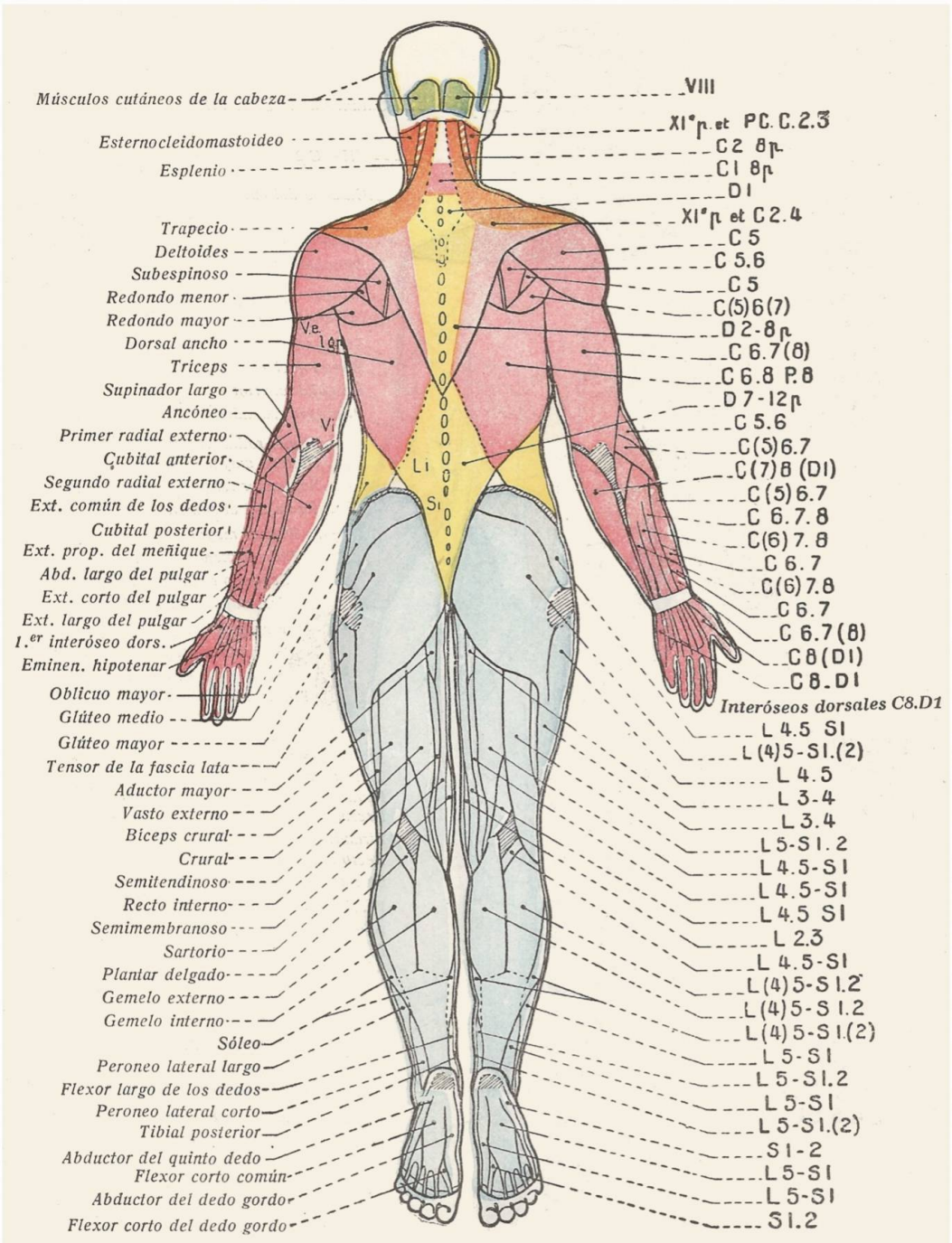

FIG. 230. — Topografía radicular de los músculos de la capa superficial (cara posterior del cuerpo) (según DÉJERINE).

Es, pues, de la mayor importancia en clínica saber exactamente cuáles son los músculos inervados por tal o cual raíz; esta noción, tan útil como la de la distribución periférica de las ramas nerviosas nacidas de los plexos, nos permitirá siempre, en los casos de parálisis motora de origen radicular, reconocer en seguida la raíz causal; luego, si hay motivo para intervenir, suministrará al cirujano preciosos puntos de referencia.

El cuadro siguiente, cuyos elementos tomamos de THANE, muestra los músculos del cuello, del tronco y de los miembros, agrupados metódicamente según su inervación radicular. La primera columna nos indica los diferentes nervios raquídeos; la segunda columna, los músculos que están inervados por la rama anterior de estos nervios; la tercera columna, los músculos que están inervados por las ramas posteriores:

NERVIOS RAQUÍDEOS	MÚSCULOS INERVADOS	
	a) *Por su rama anterior:*	b) *Por su rama posterior:*
1.er CERVICAL	Recto lateral.	Recto mayor posterior.
	Recto anterior menor.	Recto menor posterior.
	Recto anterior mayor.	Oblicuo mayor.
	Geniohioideo.	Oblicuo menor.
	Músculos subhioideos.	Complejo mayor.
2.° CERVICAL	Recto anterior mayor.	Oblicuo mayor.
	Largo del cuello.	Complejo mayor.
	Esternocleidomastoideo.	Esplenio.
	Geniohioideo.	Complejo menor.
	Músculos subhioideos.	
3.er CERVICAL	Recto anterior mayor.	
	Largo del cuello.	
	Músculos infrahioideos.	Complejo mayor.
	Escaleno posterior.	Músculos espinales.
	Angular del omóplato.	
	Esternocleidomastoideo (?).	
	Trapecio.	
	Diafragma (?).	
4.° CERVICAL	Recto anterior mayor.	Músculos espinales.
	Largo del cuello.	
	Escaleno posterior.	
	Escaleno anterior (?).	
	Diafragma.	
	Angular del omóplato.	
	Trapecio.	
5.° CERVICAL	Largo del cuello.	Músculos espinales.
	Escalenos.	
	Diafragma (?).	
	Angular del omóplato.	
	Romboides.	
	Serrato mayor.	
	Subclavio.	
	Supraespinoso.	
	Infraespinoso.	
	Redondo menor.	
	Subescapular.	
	Redondo mayor (?).	
	Deltoides.	
	Pectoral mayor.	
	Bíceps braquial.	
	Braquial anterior.	

NERVIOS RAQUÍDEOS	MÚSCULOS INERVADOS	
	a) *Por su rama anterior:*	b) *Por su rama posterior:*
6.º CERVICAL	Largo del cuello Escalenos Subclavio (?) Serrato mayor Supra e infraespinosos (?) Redondo menor (?) Subescapular Redondo mayor (?) Deltoides Pectoral mayor Bíceps braquial Braquial anterior Pronador redondo Palmar mayor Supinadores largo y corto Radiales externos Abductor del pulgar Oponente del pulgar Flexor corto del pulgar	Músculos espinales.
7.º CERVICAL	Largo del cuello Escaleno posterior Serrato mayor (?) Pectorales mayor y menor Dorsal ancho Redondo mayor (?) Córacobraquial Tríceps braquial Ancóneo Flexor superficial de los dedos Flexor profundo de los dedos (?) Flexor propio del pulgar (?) Pronador cuadrado (?) Radiales externos Extensores de los dedos Cubital posterior Abductor del pulgar (?) Oponente del pulgar (?) Flexor corto del pulgar (?)	Músculos espinales.
8.º CERVICAL	Largo del cuello Pectorales mayor y menor Dorsal ancho Tríceps braquial Ancóneo Flexor de los dedos Cubital anterior Pronador cuadrado Abductor del pulgar Interóseos Abductor del meñique Flexor corto del meñique Oponente del meñique	Músculos espinales.

NERVIOS RAQUÍDEOS	MÚSCULOS INERVADOS	
	a) *Por su rama anterior:*	b) *Por su rama posterior:*
1.er DORSAL.	Pectorales mayor y menor. Flexores de los dedos. Cubital anterior. Pronador cuadrado. Intercostales. Supracostales. Serrato menor pósterosuperior.	Músculos espinales.
2.º DORSAL.	Intercostales. Supracostales. Serrato menor pósterosuperior. Triangular del esternón (?).	Músculos espinales.
3.er DORSAL. y 4.º DORSAL.	Intercostales. Supracostales. Serrato menor pósterosuperior. Triangular del esternón (?).	Músculos espinales.
5.º DORSAL. y 6.º DORSAL.	Intercostales. Supracostales. Triangular del esternón. Oblicuo mayor del abdomen Recto mayor.	Músculos espinales.
7.º DORSAL. y 8.º DORSAL.	Intercostales. Supracostales. Subcostales Oblicuo mayor del abdomen Oblicuo menor del abdomen Transverso del abdomen. Recto mayor.	Músculos espinales.
9.º DORSAL. 10.º DORSAL. y 11.º DORSAL.	Intercostales. Supracostales. Subcostales Serrato menor pósteroinferior. Músculos anchos del abdomen. Recto mayor.	Músculos espinales.
12.º DORSAL.	Cuadrado de los lomos (?) Músculos anchos del abdomen. Recto mayor. Piramidal del abdomen	Músculos espinales.
1.er LUMBAR.	Cuadrado de los lomos Oblicuo menor del abdomen (?). Transverso del abdomen (?). Cremáster.	Músculos espinales.
2.º LUMBAR	Cuadrado de los lomos (?) Cremáster. Psoas mayor. Psoas menor (?) Ilíaco Pectíneo Aductor mediano Aductor menor. Recto interno Sartorio	Músculos espinales.

NERVIOS RAQUÍDEOS	MÚSCULOS INERVADOS	
	a) *Por su rama anterior:*	b) *Por su rama posterior:*
3.er LUMBAR	Psoas ilíaco Pectíneo Abductores Recto interno Obturador externo Sartorio Cuadríceps crural	Músculos espinales.
4.° LUMBAR	Psoas mayor (?) Aductor menor Aductor mayor Recto interno Obturador externo Cuadríceps crural Glúteos mediano y menor Tensor de la fascia lata Glúteo mayor (?) Obturador interno (?) Cuadrado crural Semimembranoso Músculos profundos de la cara posterior de la pierna (?) Músculos de las regiones anterior y externa de la pierna Pedio	Músculos espinales.
5.° LUMBAR	Cuadríceps crural (?) Aductor mayor Glúteos mayor, medio y menor Tensor de la fascia lata Piramidal de la pelvis (?) Cuadrado crural Obturador interno Músculos posteriores del muslo Músculos de la pierna, salvo los gastrocnemios Pedio Músculos internos de la planta	Músculos espinales.
1.er SACRO	Glúteos mayor, medio y pequeño Tensor de la fascia lata Piramidal de la pelvis Obturador interno Cuadrado crural Aductor mayor (?) Músculos posteriores del muslo Músculos de la pierna y del pie	Músculos espinales.
2.° SACRO	Glúteo mayor Glúteo mediano y menor (?) Tensor de la fascia lata (?) Piramidal de la pelvis Obturador interno Semitendinoso Bíceps crural	Músculos espinales.

NERVIOS RAQUÍDEOS	MUSCULOS INERVADOS	
	a) *Por su rama anterior:*	b) *Por su rama posterior:*
2.º SACRO. . . .	Músculos anteriores de la pierna (?) Peroneos (?). . . . . . Gastrocnemios . . . . . . Sóleo . . . . . . Flexor largo del dedo gordo . . Flexor largo de los dedos del pie (?) . Tibial posterior (?) . . . . . Músculos externos de la planta. . Músculos del perineo	Músculos espinales.
3.er SACRO . . .	Piramidal de la pelvis (?) . . . Bíceps crural (cabeza larga) . . Gastrocnemios (?) . . . . . . Sóleo (?) . . . . . . Flexor largo de los dedos del pie (?) Elevador del ano (?) . . . . . Músculo coccígeo (?) . . . . . Músculos del perineo	Músculos espinales.
4.º SACRO. . . .	Elevador del ano . . . . . . Músculo coccígeo . . . . . . Músculos del perineo	?
5.º SACRO . .	Músculo coccígeo	?
NERVIO COCCÍGEO. .	Músculo coccígeo	?

Como se ve por este cuadro, hay algunos músculos que están inervados por raíces diferentes: THORNBURN, generalizando el hecho, es de opinión que cada músculo se halla bajo la dependencia de varias raíces, pero que siempre posee una principal, preponderante. Por otra parte, cada raíz va a varios músculos, a menudo hasta muy numerosos, y estos músculos son a veces muy diferentes por su situación y función. Es la confirmación de la fórmula, enunciada antes, de que cada raíz (FORGUE) es la raíz de un grupo de músculos y no la raíz de una función.

Semejante conclusión, por lo demás, nos parece en perfecto acuerdo con los datos de la dirección, que nos muestran, por una parte, que una misma raíz se disocia por arriba del plexo para echarse en varios nervios de funciones a menudo diferentes y, por otra parte, que un mismo cordón nervioso, el nervio mediano por ejemplo, tiene su origen en dos y hasta en tres raíces. No existen, pues raíces propias para la flexión, raíces destinadas a la extensión de tal o cual segmento de miembro. Cuando más, se podría conceder esta especialización funcional a los delgados filetes radiculares que entran en la constitución de estas raíces, y aun no está demostrado netamente que estos filetes radiculares, por tenues que sean, no se disocien a sí mismos en los plexos, para terminar en dos cordones nerviosos diferentes, uno de los cuales puede ser el flexor y el otro el extensor, uno pronador y el otro supinador, etc.

En realidad, el centro funcional de un movimiento de los miembros, tanto si este movimiento está determinado por la contracción aislada de un solo músculo como si resulta de la contracción simultánea de algunos músculos sinérgicos, no debe localizarse en tal o cual raíz de los nervios raquídeos, sino *más abajo* o *más arriba:* más abajo, en el cordón nervioso definitivo que sale del plexo para ir a los

músculos; más arriba, en los cuernos anteriores de la medula espinal, en los que, según todas las probabilidades, las células motoras forman grupos, si no de acción

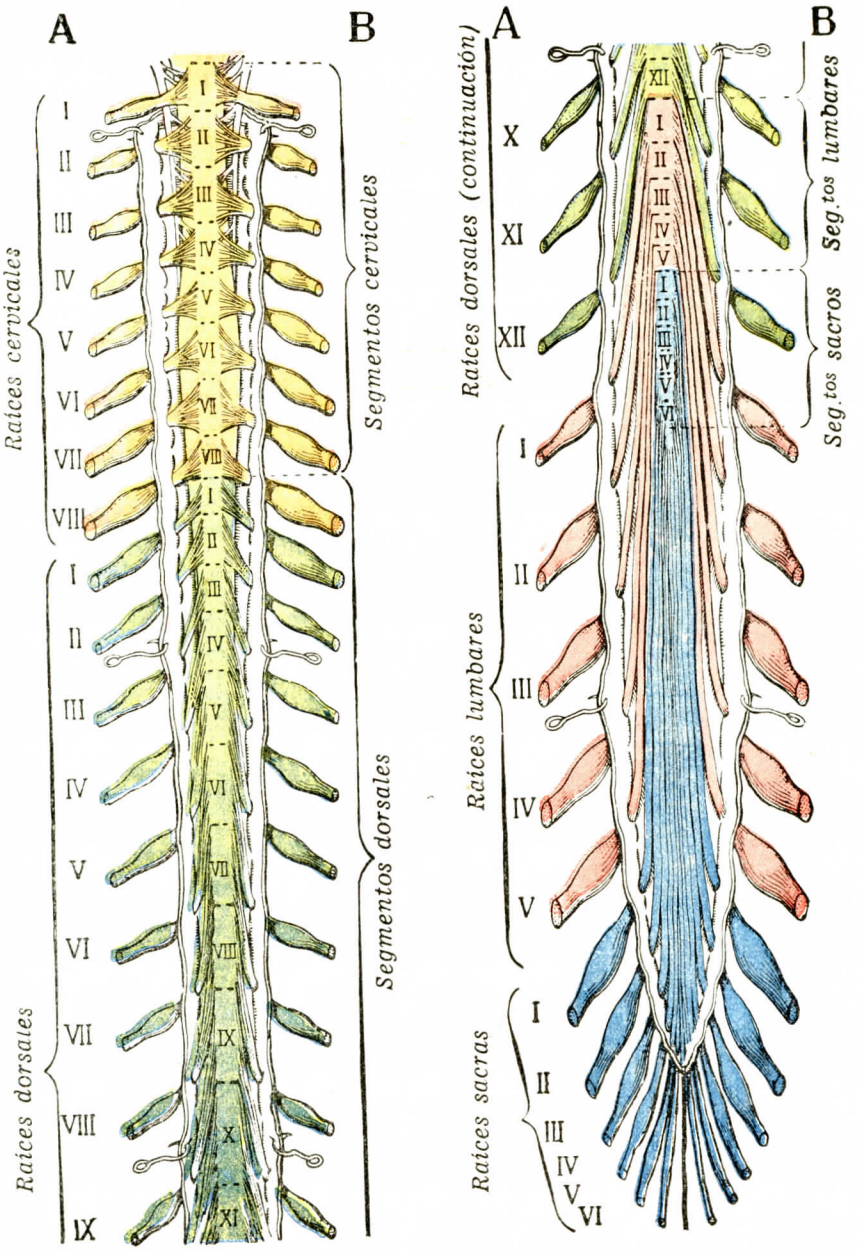

FIG. 251

Las raíces raquídeas y sus segmentos medulares correspondientes.

En anaranjado: raíces y segmentos cervicales. — *En verde:* raíces y segmentos dorsales. *En rojo:* raíces y segmentos lumbares. — *En azul:* raíces y segmentos sacros.

ZONAS MOTRICES

ZONAS SENSITIVAS

Esternomastoideo, trapecio, escalenos, músculos prevertebrales, músculos subhioideos. . . . .

Diafragma, deltoides, bíceps, córacobraquial, supinador largo, romboides, supra y subespinoso.

Largo del cuello, escal., angular, romboides, serrato mayor, subclavio, supra e infraespinoso, redondo menor, subescap., delt., bíceps, braq. ant.

Los mismos músculos que Cv. Además: pector. mayor, pronador redondo, pal. mayor, supin., radiales, abduc., oponente, flexor corto del pulgar.

Largo del cuello, pectorales, tríceps, dorsal ancho, radiales, flexores y extensores de los dedos, cubitales, músculos pequeños de la mano. . .

Pectorales, flexores de los dedos, cubital anterior, pronador cuadrado, intercostales y supracostales, serrato menor pósterosuperior. . . . .

Intercostales, supracostales, triangular del esternón, serrato y músculos del dorso. Las raíces 7.ª, 8.ª, 9.ª, 10.ª, 11.ª y 12.ª inervan, además, los músculos del abdomen. . . . . .

Cuadrado de los lomos, músculos del abdomen, cremáster . . . . . .

Cuadrado de los lomos, psoasilíaco, abductores, recto interno, sartorio . . . . . .

Psoasilíaco, pectíneo, abductores, recto interno, sartorio. . . . . .

Abduct. y aduct. del muslo, flexores de la rodilla, músc. de las reg. ext. y ant. de la pierna.

Rotadores del muslo, flex. de la rodilla, músculos de la pierna salvo los gastrocnemios, pedios, músculos internos de la pierna . . . . . .

Rotadores del muslo hacia fuera, músc. posteriores del muslo, músc. de la pierna y del pie.

Rotadores del muslo hacia fuera, flexores de la pierna y del pie . . . . . .

Elevador del ano, esfínteres del ano y de la vejiga, músculos del perineo. . . . . .

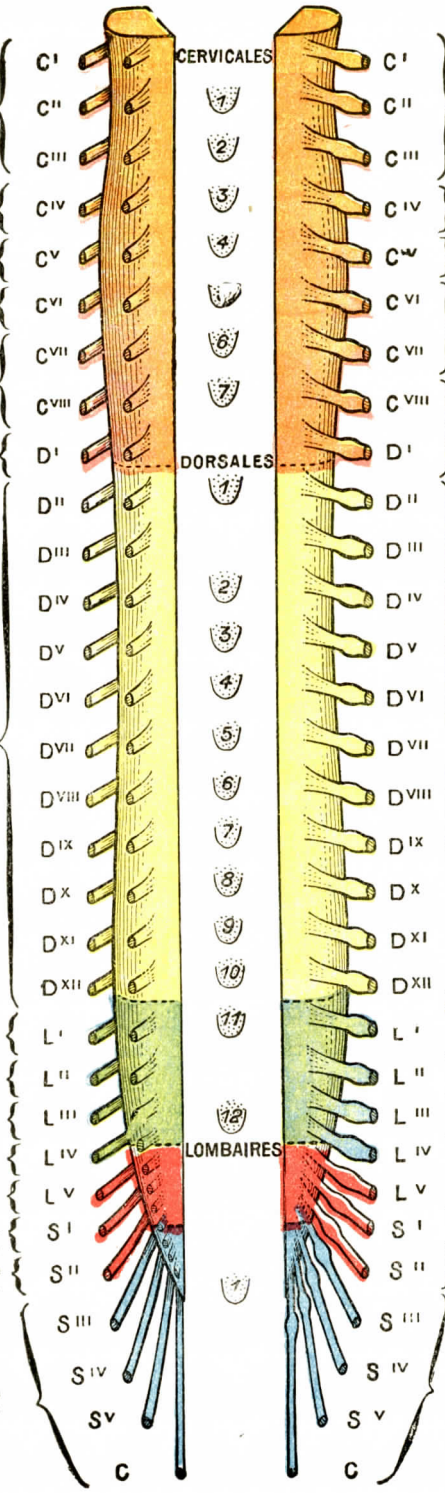

Nuca y parte posterior de la cabeza; cara anterior del cuello.

Nuca, parte superior del hombro.

Lado externo del miembro superior, menos la eminencia tenar; parte superior del tórax y del dorso.

Parte media de la cara anterior y posterior del antebrazo y del brazo, tres cuartos externos de la cara palmar y de la cara dorsal de la mano; todos los dedos, excepto el auricular; parte superior del tórax y del dorso.

Lado interno del miembro superior; parte superior del pecho y del dorso.

Pecho, dorso, abdomen. Los territorios de inervación forman una serie de fajas, cada una de las cuales corresponde a una raíz. Estas fajas se sobreponen regularmente de arriba abajo en el mismo orden de las raíces.

Región inguinopúbica, raíz del pene y del escroto.

Parte súperoexterna del muslo.

Parte media de la cara anterior del muslo.

Lados int. y ext. del muslo; cara anterior de la rodilla y anterointerna de la pierna.

Lado externo de la pierna y del pie.

Cara pósterointerna de la pierna, lado interno del pie.

Cara posterior del muslo y de la pierna.

Piel de la nalga, del perineo, del escroto, del pene.

FIG. 232. — Topografía radicular (PITRES y TESTUT).

especial, por lo menos de acción topográficamente limitada (véase *Orígenes reales de los nervios raquídeos).*

Estos hechos no tienen solamente una importancia teórica, tienen también valor clínico, como lo atestiguan, por ejemplo, las parálisis radiculares braquiales de diversos tipos (ERB, quinta y sexta raíces cervicales; tipo Mme. DÉJERINE-KLUMPKE, séptima y octava cervicales y primera dorsal) y los diversos síndromes radiculares motores y sensitivos encontrados en clínica. Por esto creemos nosotros interesante, para terminar, relacionar en los esquemas adjuntos: 1.°, la topografía vértebrorradicular, según CHIPAULT y DÉJERINE (fig. 232); 2.°, los territorios radiculares motores y sensitivos de las raíces y de los nervios raquídeos (figuras 223 a 230); 3.°, la topografía vértebromedular, que muestra las relaciones de las *raíces* con los segmentos medulares correspondientes (fig. 231).

Recordemos que el *cono medular* (S^3, S^4, S^5 y C) corresponde a la segunda vértebra lumbar; el *epicono* (L^5, S^1 y S^2), al cuerpo de la primera vértebra lumbar; la *medula lumbar* (L^1 a L^4) corresponde a los cuerpos de la décima, undécima y duodécima vértebras dorsales; la *medula dorsal* (D^2 a D^{12}) corresponde de la segunda a la novena vértebras dorsales; la *medula braquial* (C^5 a D^1) se extiende de la cuarta vértebra cervical a la primera dorsal; la *medula cervical* (de C^1 a C^4) se extiende a nivel de las tres primeras vértebras cervicales.

ARTICULO II

SECCIÓN PRIMERA

RAMAS POSTERIORES DE LOS NERVIOS RAQUIDEOS

En número de treinta y una a cada lado, como los nervios de que proceden, las ramas posteriores se separan de los troncos raquídeos inmediatamente al salir de los agujeros de conjunción.

Desde este punto se dirigen horizontalmente hacia atrás, pasando entre las apófisis transversas de las dos vértebras correspondientes, y llegan así debajo de las masas musculares que ocupan los canales vertebrales. Siguiendo este trayecto ánteroposterior, caminan entre los intersticios celulosos que separan los músculos y se dividen en dos grupos de ramos: 1.°, *ramos musculares*, para los músculos de la nuca, del dorso, de los lomos y de los canales sacros; 2.°, *ramos cutáneos*, para la piel de las mismas regiones. Sólo la primera rama posterior se exceptúa de esta regla, distribuyéndose exclusivamente en músculos.

Desde el punto de vista de su distribución, las ramas posteriores de los nervios raquídeos, como los pares raquídeos mismos, se reparten en *ramas cervicales, ramas dorsales, ramas lumbares, ramas sacras* y *rama coccígea.*

§ 1. — RAMAS POSTERIORES DE LOS NERVIOS CERVICALES

Las ramas posteriores de los nervios cervicales son, naturalmente, en número de ocho, como los nervios mismos. Se distribuyen por la parte posterior del cuello y de la cabeza. De estas ocho ramas, existen dos, la primera y la segunda, que presentan una disposición algo especial y que describiremos por separado.

1.° Rama posterior del primer par cervical. — La rama posterior del primer par cervical, contrariamente a lo que ocurre con los pares raquídeos en general, es más voluminosa que la rama anterior correspondiente; como veremos luego, ocurre lo mismo con la segunda. Esta primera rama posterior (fig. 233, 1) sale del conducto vertebral entre el occipital y el arco posterior del atlas, por dentro de la arteria vertebral que le es contigua. Llega así a la masa céluloadiposa que ocupa el triángulo formado por el recto posterior mayor de la cabeza y por los dos oblicuos, dividiéndose en este sitio en gran número de ramos. De estos ramos, uno de ellos es *anastomótico* y los restantes son ramos *musculares:*

a) *Ramo anastomótico.* — El ramo anastomótico sigue un trayecto descendente, rodea por detrás las masas laterales del atlas y se une, por debajo del músculo oblicuo mayor, a un filete ascendente de la rama posterior del segundo nervio cervical.

b) *Ramos musculares.* — Los ramos musculares se distribuyen por los músculos vecinos. Se les distingue, por su dirección, en tres grupos: 1.°, *ramos internos*, para los músculos recto posterior mayor y recto posterior menor de la cabeza; 2.°, *ramo externo*, para el músculo oblicuo menor; 3.°, *ramo inferior*, para el músculo oblicuo mayor.

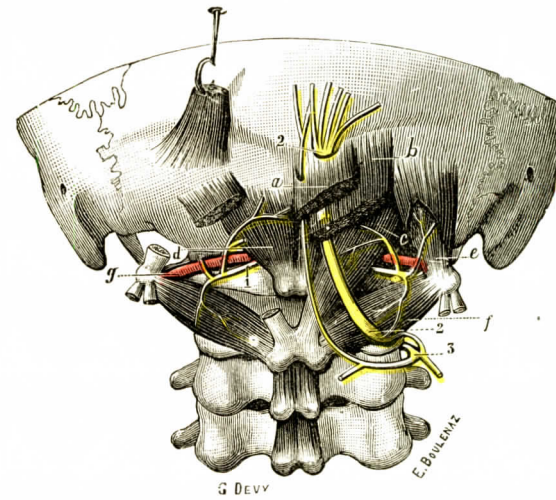

FIG. 233

Ramas posteriores de los tres primeros nervios raquídeos.

1, rama posterior del primer par raquídeo, dando ramos a los músculos rectos y oblicuos de la cabeza. — 2, rama posterior del segundo par. — 3, rama posterior del tercer par.

a, trapecio. — *b*, complexo mayor. — *c*, recto posterior mayor de la cabeza. — *d*, recto menor. — *e*, oblicuo menor. — *f*, oblicuo mayor. — *g*, arteria vertebral.

2.° Rama posterior del segundo par cervical. — La rama posterior del segundo par cervical (fig. 233, 2), conocida también, a causa de su importancia, con el nombre de *gran nervio occipital* o *suboccipital de Arnold*, es tres o cuatro veces más voluminosa que la rama anterior correspondiente. Sale del conducto raquídeo entre el arco posterior del atlas y la lámina subyacente del axis, inmediatamente por debajo del músculo oblicuo mayor de la cabeza. Rodea en seguida el borde inferior de este músculo, dirigiéndose hacia arriba y adentro, y atraviesa luego el *complexo* mayor y el trapecio, yendo a terminar en la piel de la región occipital.

A. RAMAS COLATERALES. — Durante este trayecto, el gran nervio occipital emite muchas ramas colaterales, de las cuales dos son *anastomóticas* y las restantes musculares *(ramas musculares):*

a) *Ramas anastomóticas.* — De las dos ramas anastomóticas, una es *ascendente*, y se reúne con la rama anastomótica ya descrita del primer nervio cervical; la otra es *descendente*, y se une de una manera semejante con un ramo ascendente de la rama posterior del tercer nervio cervical. De esta doble anastomosis resultan dos arcos superpuestos, que abrazan el uno las masas laterales del atlas, el otro la apófisis transversa del axis. Estos dos arcos, descritons por CRUVEILHIER con el nom-

bre de *plexo cervical posterior*, dan por su convexidad numerosísimos filetes para distribuirse por los músculos vecinos.

b) *Ramas musculares.* — Las ramas colaterales dadas a los músculos por el gran nervio occipital son múltiples: una de estas ramas arranca a nivel del borde inferior del músculo oblicuo mayor de la cabeza y se distribuye por este músculo, a la par que por el complexo mayor, el complexo menor y el esplenio; las otras ramas nacen por debajo del complexo mayor y por debajo del trapecio, y se pierden en estos dos músculos.

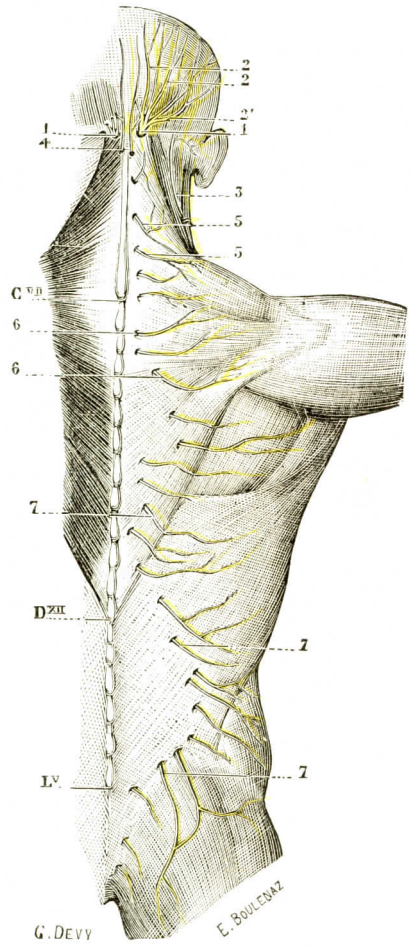

Fig. 234

Ramas posteriores de los nervios raquídeos vistas superficialmente por debajo de la piel.

1, rama posterior del segundo nervio raquídeo (nervio suboccipital de Arnold). — 2, 2, sus ramificaciones en la región occipital; 2', su anastomosis con 3, la rama mastoidea del plexo cervical. — 4, rama posterior del tercer nervio raquídeo. — 5, ramas cervicales. — 6, ramas torácicas. — 7, ramas abdóminopelvianas. — CVII, séptima cervical. — DXII, duodécima dorsal. — LV, quinta lumbar.

B. Ramas terminales.—Las ramas terminales o ramas cutáneas del gran nervio occipital se expanden en numerosísimos ramos divergentes, que ocupan toda la región occipital (fig. 234, 2). Estos ramos están situados inmediatamente por debajo del cuero cabelludo y por encima del músculo occipital y de la aponeurosis epicránea. Desde el punto de vista de su distribución, están exclusivamente destinados a la piel y a sus anexos. El músculo occipital, como ya se ha dicho, está inervado por el ramo auricular del nervio facial.

3.° Ramas posteriores de los seis últimos nervios cervicales. — Respecto de los seis últimos nervios cervicales, las ramas posteriores decrecen sucesivamente de volumen de arriba abajo.

Tan pronto como llegan a los conductos vertebrales, se dirigen oblicuamente hacia abajo y adentro, entre el complexo mayor, que las cubre, y el transverso espinoso, sobre el cual se apoyan. En esta primera parte de su trayecto dan filetes motores a los músculos complexo mayor, transverso del cuello y transverso espinoso. A pocos milímetros de la línea media perforan primeramente el esplenio, luego el trapecio, para llegar después al tejido celular subcutáneo. Se desvían en seguida de dentro a fuera para distribuirse por la piel de la nuca.

Esta descripción general es aplicable a todas las ramas cervicales. Sólo la *primera* de estas ramas, que corresponde al tercer par cervical, presenta entre otras las dos particularidades siguientes:

1.ª Da un pequeño ramo ascendente, que se anastomiza por detrás del axis con un ramo descendente del nervio occipital mayor para constituir el arco inferior, ya mencionado anteriormente del plexo cervical posterior.

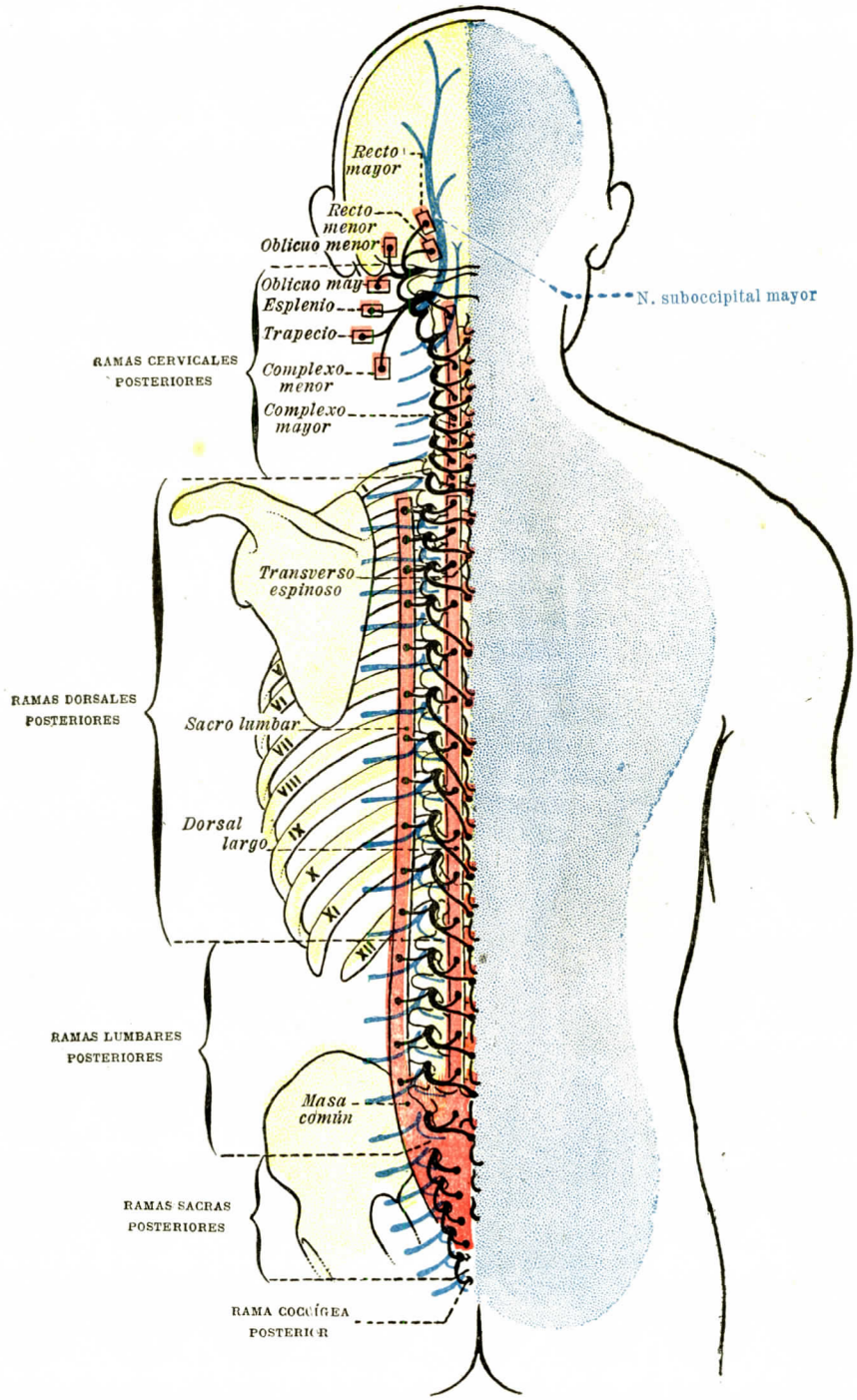

FIG. 235. — Ramas posteriores de los nervios raquídeos (PITRES y TESTUT).

2.ª Emite un segundo ramo cutáneo, que después de haber perforado el trapecio se dirige verticalmente hacia arriba costeando la línea media y va a terminar, como el gran nervio occipital, en la piel de la región occipital.

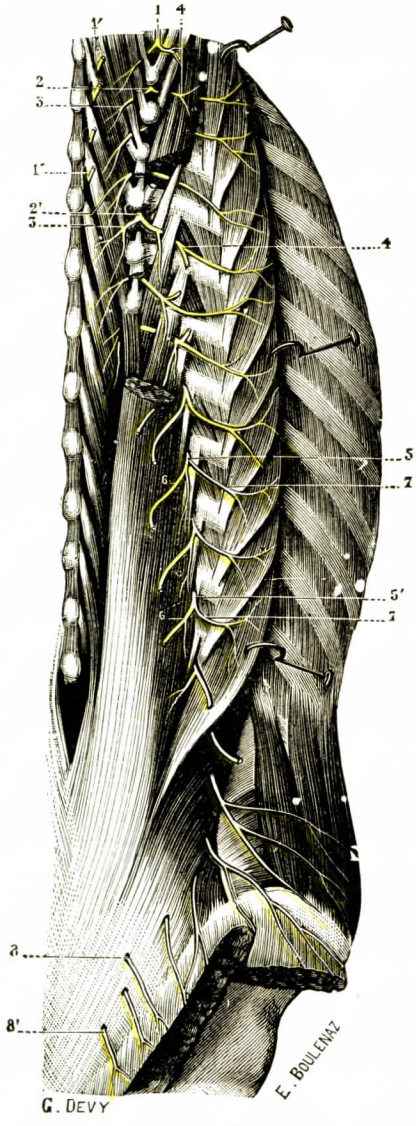

FIG. 236

Ramas posteriores de los pares raquídeos vistas en la parte profunda de los canales vertebrales.

1, última rama cervical; 1', ramo cutáneo. — 2, 2', dos ramas torácicas, con 3, el ramo interno; 4, el ramo externo. — 5, 5', dos ramas abdóminopelvianas, con: 6, su filete interno; 7, su filete externo. — 8, 8', ramas posteriores de los nervios sacros.

§ 2. — RAMAS POSTERIORES DE LOS NERVIOS DORSALES

En número de doce, como los pares dorsales de que proceden, las ramas posteriores de los nervios dorsales se distinguen, por su distribución, en dos grupos: un grupo superior, que comprende las *ocho primeras;* un grupo inferior, formado por las *cuatro últimas*.

1.º Ramas posteriores de los ocho primeros nervios dosales.—Las ramas posteriores de los ocho primeros nervios dorsales están destinadas a la región posterior del tronco, especialmente a la parte posterior de las paredes torácicas.

α) La *rama posterior del primer nervio dorsal*, análoga a las ramas posteriores de los últimos nervios cervicales, suministra, como estas últimas, ramos musculares y ramos cutáneos: *ramos musculares*, para los músculos que se hallan dispuestos por detrás de las vértebras; *ramos cutáneos*, para la piel que cubre estos músculos.

β) Las *ramas posteriores de los siete nervios dorsales siguientes* (2.º, 3.º, 4.º, 5.º, 6.º, 7.º y 8.º), dirigiéndose oblicuamente hacia fuera y atrás, pasan por dentro del ligamento costotransverso superior (véase ARTROLOGÍA), y tan pronto penetran en el conducto vertebral, se dividen cada una en dos ramos: un *ramo externo* o *muscular* y un *ramo interno* o *músculocutáneo*.—El *ramo externo* o *muscular* (fig. 236, 4) se dirige al espacio celuloso que separa el dorsal largo del sacrolumbar y se ramifica por estos dos músculos. — El *ramo interno* (fig. 236, 3) o *músculocutáneo* se curva hacia dentro, aproximándose a la línea media, y corre al principio por la cara posterior del transverso espinoso, al que da algunos filetes. Llega al vértice de las apófisis espinosas y atraviesa sucesivamente las inserciones de origen del dorsal ancho y del trapecio hasta llegar al tejido celular subcutáneo. Se separa entonces de la línea media para dirigirse hacia fuera, y finalmente viene a perderse en forma de finas ramificaciones en la piel del dorso y del hombro.

2.° Ramas posteriores de los cuatro últimos nervios dorsales. — Las ramas posteriores de los cuatro últimos nervios dorsales difieren de las precedentes en que no presentan ramo interno *músculocutáneo*. Su modo de distribución recuerda exactamente el de las ramas lumbares y sacras, a las cuales se reúnen a veces bajo el nombre de *ramas abdóminopelvianas*. Las ramas posteriores de los cuatro últimos nervios dorsales están destinadas a la parte pósteroinferior del tórax, y también, sobre todo, a las paredes abdominales.

§ 3. — Ramas posteriores de los nervios lumbares

En número de cinco, como los pares raquídeos de que proceden, las ramas posteriores de los nervios lumbares se distribuyen por las paredes abdominales.

Su modo de distribución, análogo al de las cuatro últimas ramas dorsales, es el mismo para todas. Las más elevadas se introducen en el intersticio celuloso que separa el dorsal largo del sacrolumbar. Las ramas más inferiores penetran directamente en la masa común.

Después de haber dado ramos colaterales al sacrolumbar, al dorsal largo y al transverso espinoso, llegan todas ellas a los tegumentos, atravesando la aponeurosis lumbar, y se dividen en dos grupos de filetes: *filetes internos* (fig. 236, 6), que se dirigen hacia dentro y se distribuyen por la piel próxima a la línea media, y *filetes externos* (fig. 236, 7), que se dirigen hacia fuera y abajo para terminar en la piel de las regiones lumbar y glútea.

§ 4. — Ramas posteriores de los nervios sacros

Las ramas posteriores de los nervios sacros, en número de cinco, disminuyen de volumen partiendo de arriba abajo. Por lo demás, su disposición es bastante uniforme y recuerda exactamente la de las ramas lumbares.

Presentan las particularidades siguientes: 1.ª, salen por los agujeros sacros posteriores; 2.ª, inmediatamente después de su salida se anastomizan entre sí en los canales sacros, formando un sistema de arcos; 3.ª, de estos arcos anastomóticos salen luego numerosos filetes, unos *musculares* para la masa común y para el glúteo mayor, los otros *cutáneos* para la piel de la región sacrococcígea. Cruveilhier llama la atención de los anatomistas respecto a un filete sensitivo que arranca del arco formado por los dos primeros nervios sacros y se dirige en seguida verticalmente hacia abajo, entre el ligamento sacrociático menor y el glúteo mayor, para atravesar finalmente este músculo y terminar en la piel.

§ 5. — Rama posterior del nervio coccígeo

La rama posterior del nervio coccígeo, sumamente delgada, se separa de la rama anterior en la extremidad inferior del canal sacro. Desde allí se dirige hacia atrás, se anastomiza con la rama posterior del quinto nervio sacro y va a terminar en la piel que cubre el cóccix. Emite un ramo muscular, cuando el músculo existe, al sacrococcígeo posterior.

SECCIÓN II

RAMAS ANTERIORES DE LOS NERVIOS RAQUIDEOS

Las ramas posteriores y las ramas anteriores de los nervios raquídeos, según hemos dicho más arriba, se comportan de un modo diferente. Mientras que las ramas

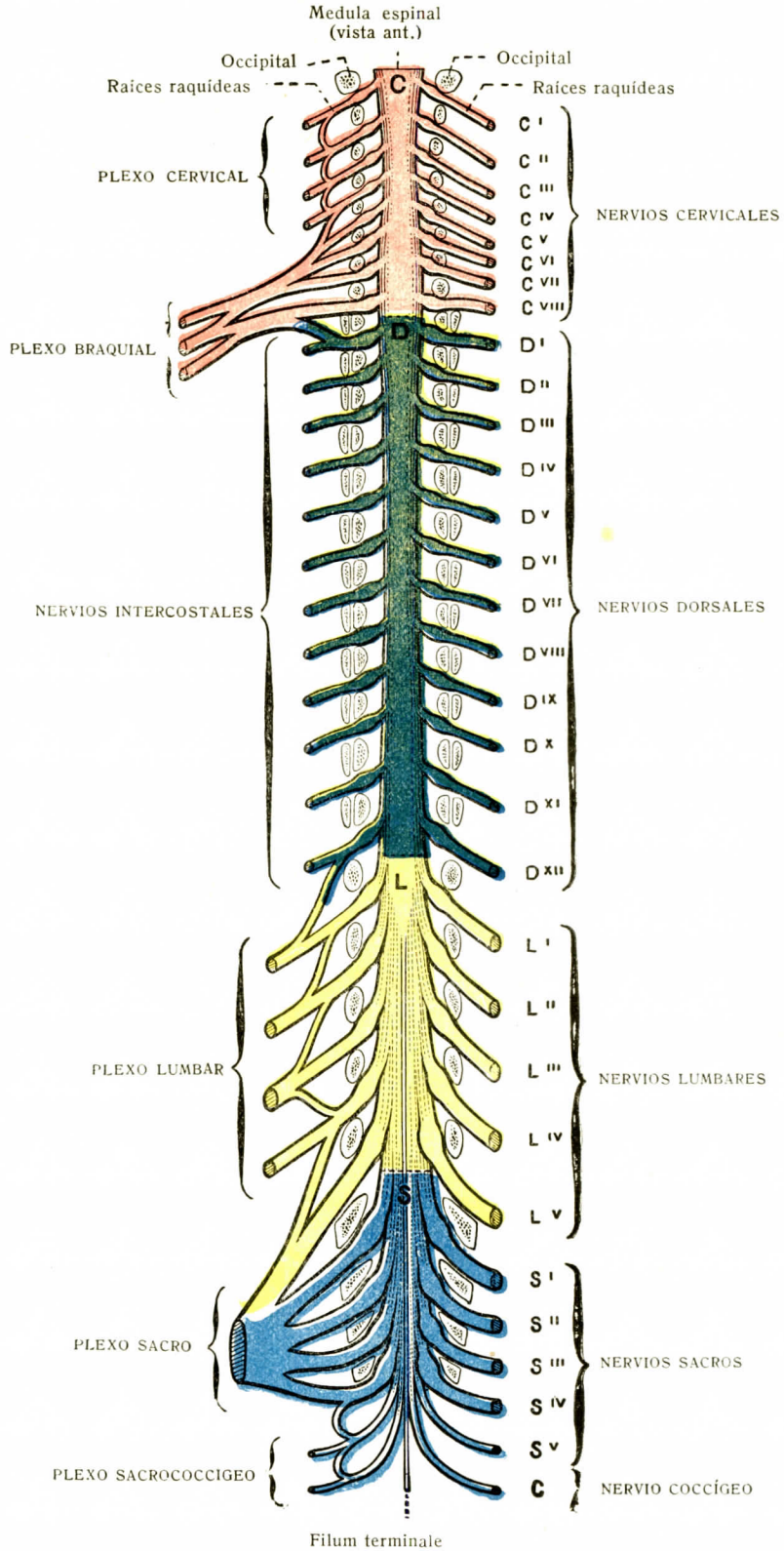

FIG. 237. — Vista de conjunto de los orígenes de los nervios raquídeos y de los plexos (PITRES y TESTUT).

posteriores, verdaderamente notables por la gran analogía de su distribución, permanecen, por decirlo así, independientes y se dirigen, solitarias, hacia los territoros orgánicos que inervan, las ramas anteriores, mucho más complejas, van en su mayoría a encontrarse las unas con las otras: se unen y entrelazan de un modo muy diverso, formando en su conjunto lo que se ha convenido en designar con el nombre de *plexos*. Esta disposición en plexos, cuya consecuencia es hacer inervar ciertas regiones o ciertos órganos por varios nervios espinales, parece proceder, según GEGENBAUR, de los cambios de posición que sufren estas regiones u órganos en el transcurso del desarrollo.

Existen cinco plexos, a saber: 1.°, el *plexo cervical*, formado por las ramas anteriores de los cuatro primeros nervios cervicales; 2.°, el *plexo braquial*, a cuya constitución concurren las ramas anteriores de los cuatro primeros nervios cervicales y la rama anterior del primer nervio dorsal; 3.°, el *plexo lumbar*, constituído por las ramas anteriores de los cuatro primeros nervios lumbares; 4.°, el *plexo sacro*, formado por las ramas anteriores del quinto nervio lumbar y de los cuatro primeros nervios sacros; 5.°, el *plexo coccígeo*, por último, en cuya constitución concurren, por su rama anterior, los dos últimos nervios sacros y el nervio coccígeo.

Las ramas anteriores de los nervios dorsales, contrariamente a las ramas precedentes, no forman plexos: con el nombre de *nervios intercostales*, caminan aisladamente por las paredes del tórax.

Describiremos, pues, sucesivamente, en seis artículos diferentes:

1.° El *plexo cervical;*
2.° El *plexo braquial;*
3.° Los *nervios intercostales;*
4.° El *plexo lumbar;*
5.° El *plexo sacro;*
6.° El *plexo sacrococcígeo.*

ARTICULO III

PLEXO CERVICAL

(Ramas anteriores de los nervios cervicales 1.°, 2.°, 3.° y 4.°)

Se ha dado el nombre de *plexo cervical* al conjunto de cordones nerviosos que forman, antes de su distribución periférica, las ramas anteriores de los cuatro primeros nervios cervicales.

1.° Modo de constitución del plexo. — *A.* DESCRIPCIÓN CLÁSICA ANTIGUA. — Cada una de las ramas anteriores de los cuatro primeros nervios cervicales, a la altura de las apófisis transversas correspondientes, se divide en dos ramos: ascendente y descendente. Estos se unen con ramos similares de la rama próxima para formar asas: *asas cervicales* (fig. 238). El conjunto de las tres primeras constituye el plexo cervical. La rama anterior del primer nervio cervical es la única que no suministra rama ascendente.

a) La *rama anterior del primer par cervical*, situada entre el occipital y el atlas, sigue al principio el canal de la arteria vertebral. Separa de este vaso a nivel del agujero que ocupa la base de la apófisis transversa del atlas y se inclina entonces hacia delante y abajo, para reunirse con un ramo ascendente de la rama anterior del segundo nervio cervical.

b) La *rama anterior del segundo nervio cervical*, a la salida del agujero de conjunción, se desliza de dentro a fuera en el canal de la apófisis transversa del axis. Camina entre los dos músculos intertransversos, por detrás de la arteria vertebral, que la cruza en ángulo recto, y al llegar al vértice de las apófisis transversas se divide en dos ramos: uno ascendente, que se une a la rama anterior del primer nervio cervical, y otro descendente, que se anastomiza con el tercero.

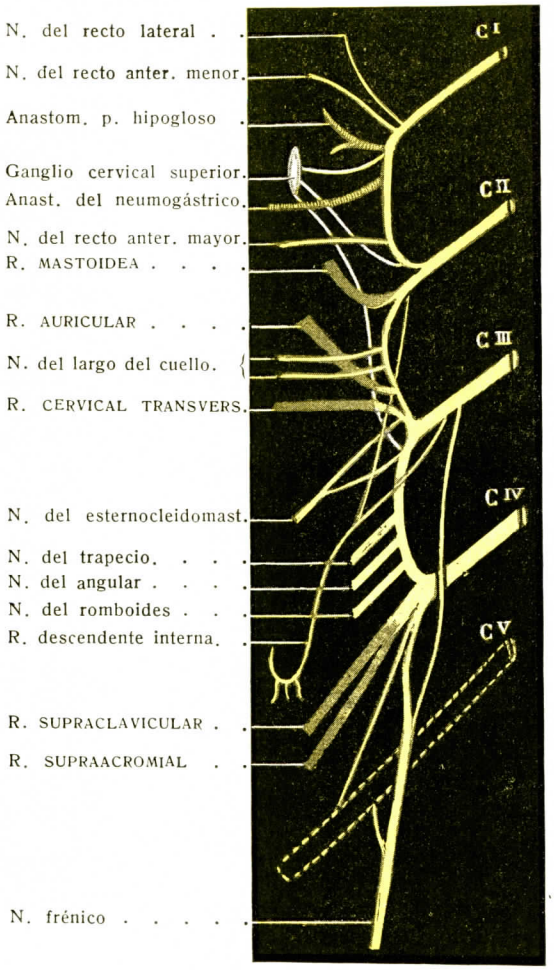

FIG. 238

Esquema para demostrar la manera cómo se constituye el plexo cervical.

(Las ramas ligeramente ennegrecidas pertenecen al plexo cervical superficial; las restantes, al plexo cervical profundo.)

CI, CII, CIII, CIV, CV, primero, segundo, tercero, cuarto y quinto pares cervicales.

c) La *rama anterior del tercer nervio cervical*, llegada al vértice de la apófisis transversa de la tercera cervical, se bifurca igualmente en dos ramos: un ramo ascendente, que se une, por delante de la apófisis transversa del axis, con el ramo descendente de la rama precedente; un ramo descendente, que se une con un ramo ascendente de la rama que sigue.

d) La *rama anterior del cuarto par cervical* se anastomiza del mismo modo por un ramo ascendente con el ramo descendente del tercero, y envía un pequeño filete anastomótico a la rama anterior del quinto par, que forma parte del plexo braquial.

En suma, el plexo cervical está formado por tres arcos nerviosos que se superponen, en sentido vertical, por delante de las apófisis transversas de las tres primeras vértebras cervicales.

B. DESCRIPCIÓN ACTUAL. — Si existe la disposición precedente debe ser excepcional (HOVELACQUE). El asa superior, denominada *asa del atlas*, es la única evidente. Es difícil describir con el nombre de asas del axis, de la tercera y de la cuarta cervicales, las diversas anastomosis que cambian los nervios. La disposición más frecuentemente encontrada sería la siguiente (figura 239):

a) La *rama anterior del segundo nervio cervical* se divide en dos ramas terminales. La rama superior se dirige arriba y va a unirse con la rama anterior del primer nervio cervical para constituir el *asa de atlas*. La rama inferior, sensiblemente más larga, se dirige hacia abajo y afuera y alcanza más o menos inferiormente la rama anterior del tercer nervio cervical sobre la que se echa en

ángulo agudo. Esta rama es la que los autores clásicos describen con el nombre de *asa del axis.*

b) La *rama anterior del tercer nervio cervical* envía a veces una muy delgada anastomosis casi vertical al nervio subyacente.

c) La *rama anterior del cuarto nervio cervical* recibe la fina anastomosis procedente de la tercera cervical y puede por su borde inferior enviar una a la rama anterior del quinto nervio cervical (véase más adelante, *Plexo braquial).*

2.° Situación y relaciones. — El plexo cervical está profundamente situado por detrás del borde posterior del esternocleidomastoideo, entre los músculos prevertebrales, que se hallan por dentro, y las inserciones del esplenio y del angular, que se encuentran por fuera. La aponeurosis prevertebral lo cubre; únicamente se desprenden de ella las ramas. El paquete vásculonervioso del cuello está en un plano anterior y oculta casi completamente el plexo, del que sólo se percibe la parte inferior por fuera de la vena yugular interna.

3.° Anastomosis. — *A.* A NIVEL DE LOS ARCOS descritos, el plexo cervical se anastomiza con los tres nervios siguientes:

a) Con el *hipogloso mayor,* por dos o tres filetes que arrancan del primer arco y van: uno a la parte más alta del hipogloso y los dos restantes a la porción de este nervio que rodea al neumogástrico.

b) Con el *neumogástrico,* por un filete, no constante, que nace igualmente del primer arco para terminar en el ganglio plexiforme.

c) Con el *gran simpático,* por tres o cuatro filetes muy delgados, que arrancan de cada una de las ramas constitutivas del plexo y terminan en el ganglio cervical superior o en el ganglio cervical medio.

Según HOVELACQUE, la disposición de estas anastomosis con el simpático no sería tan variable como algunos autores parecen decir. He aquí cómo las describe dicho autor: «Los ramos comunicantes de la región cervical son únicamente ramos grises; es necesario, pues, en su trayecto, seguirlos desde la cadena simpática hasta el plexo.

»De un modo general, dos o tres ramos delgados se desprenden del borde externo del ganglio cervical superior o de la parte próxima de la cara posterior. Se dirigen casi transversalmente hacia fuera describiendo una curva de concavidad inferior sobre el músculo recto mayor y llegan al asa del atlas a una altura algo variable, a menudo debajo de los filetes que se dirigen del asa hacia el nervio hipogloso mayor.

»Por debajo, un ramo muy grueso nace igualmente del borde externo del ganglio y llega al ángulo de bifurcación de la rama anterior del segundo nervio cervical describiendo una curva de concavidad superior.

»Del borde externo del ganglio o del ramo grueso del segundo cervical se desprende un filete que se dirige abajo y afuera y llega a la rama anterior del tercer nervio cervical en el momento en que aparece en el borde externo del intertransverso anterior. El ramo comunicante de la rama anterior del cuarto nervio cervical nace del ganglio medio o, cuando este ganglio no existe, de la cadena simpática a la altura de la sexta vértebra cervical. Muy frecuentemente la rama anterior de la tercera cervical recibe un segundo ramo comunicante que tiene el mismo origen que el ramo de la cuarta rama. En algunos casos este último ramo nace en un tronco común con el ramo del cuarto cervical.

»El ramo comunicante del cuarto nervio cervical nace del ganglio medio o de la cadena, se dirige arriba y afuera y se echa en el nervio insinuándose entre el escaleno anterior por fuera y el recto mayor anterior por dentro. A veces se echa a la raíz del nervio frénico. Muy frecuentemente este ramo es doble; entonces se tienden anastomosis muy variables entre los dos filetes.

»Los ramos ascendentes de los cervicales tercero y cuarto dan pequeñas ramas a los músculos prevertebrales.»

B. POR SUS RAMAS EFERENTES, el plexo cervical se anastomiza además con el espinal, el facial, el gran simpático y el hipogloso mayor. Estas nuevas anastomosis

serán descritas ulteriormente a medida que estudiaremos las respectivas ramas a que pertenecen.

4.° Distribución. — Las ramas del plexo cervical se dividen en:
a) *Ramas cutáneas:* plexo cervical superficial.
b) *Ramas profundas:* plexo cervical profundo.

A. — Ramas cervicales superficiales

(Plexo cervical superficial)

Las ramas superficiales, cuya reunión forma el plexo cervical superficial de algunos anatomistas, son en número de cinco. Unidas al principio en la parte media del borde posterior del esternocleidomastoideo, se separan pronto, como radios divergentes, en busca de las zonas cutáneas a que se hallan destinadas. De estas cinco ramas, una se dirige directamente hacia delante, es la *rama cervical transversa;* dos se dirigen hacia arriba, la *rama auricular* y la *rama mastoidea;* finalmente, dos se dirigen hacia abajo, y son: la *rama supraclavicular* y la *rama supraacromial.*

1.° *Rama cervical transversa.* — La rama cervical transversa tiene su origen, según los clásicos, en la anastomosis que une el segundo y tercer pares cervicales. Nace generalmente en el centro de la rama anterior del tercer nervio cervical (Hovelacque). Después de haber rodeado el borde posterior del esternocleidomastoideo, se desliza de atrás a delante sobre la cara externa de este músculo, por encima del cutáneo y de la vena yugular externa, a la que da en la mayoría de los casos un pequeño ramo ascendente, el *ramo de la yugular externa.*

Tan pronto llega al borde anterior del músculo esternocleidomastoideo, la rama cervical transversa se divide en dos grupos de ramos, unos ascendentes y los otros descendentes.

Estos ramos terminales, situados al principio por debajo del cutáneo, perforan este músculo en puntos variados y se distribuyen: los primeros, por la piel de la región suprahioidea, y los segundos, por la piel de la región infrahioidea. Se observan comúnmente algunos ramúsculos que se detienen en la cara profunda del cutáneo y se anastomizan con los ramos de la rama cérvicofacial del facial.

2.° *Rama auricular.* — La rama auricular nace igualmente, según los autores clásicos, de la anastomosis entre el segundo y tercer pares cervicales, lo más frecuentemente por un tronco común con la rama precedente. Nace, en la mayoría de los casos, de la rama anterior del tercer nervio cervical, cuando éste ha recibido la anastomosis procedente de la segunda, ora aisladamente, ora por un tronco común con la cervical transversa (Hovelacque). Inmediatamente después de su origen, la rama auricular rodea de atrás a delante el borde posterior del esternocleidomastoideo y se dirige oblicuamente hacia arriba y adelante, para ganar el pabellón de la oreja, donde termina, fraguándose un trayecto en un tejido celular denso del que es difícil aislarla. En su trayecto da:

a) Uno o dos filetes anastomóticos para la rama inferior del nervio facial; estos filetes siguen las ramas inferiores del facial y terminan en la piel de la parte inferior de la región masetérica, probablemente también en la piel que cubre el cuerpo del maxilar inferior hasta el orificio mentoniano.

b) Cierto número de filetes parotídeos o faciales (de 2 a 5), que se pierden en parte en la misma parótida y en parte en la piel que cubre esta glándula y su prolongación anterior; generalmente pueden seguir estos filetes faciales, hacia arriba hasta el arco cigomático, y hacia delante hasta el borde inferior del masetero, y aun a menudo a mayor distancia.

c) Llegada a la oreja, la rama auricular se sitúa en el surco que separa el lóbulo de la apófisis mastoides, y aquí, a menudo antes, se divide en dos ramos: uno interno y otro externo: 1.º, el *ramo interno*, continuando el trayecto ascendente de la rama auricular, se ramifica por la piel que cubre la cara interna del pabellón de la oreja. Generalmente algunos de estos filetes rodean la circunferencia del pabe-

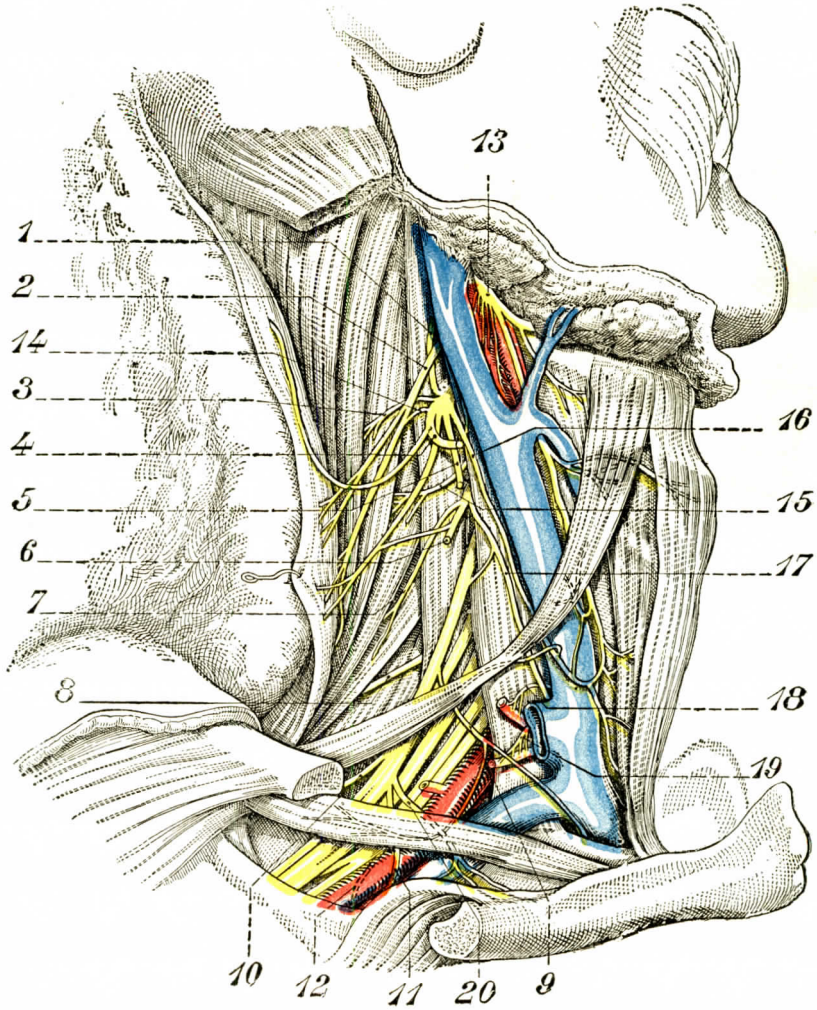

FIG. 239

El músculo esternocleidomastoideo se ha quitado; la clavícula está seccionada algo por fuera de su parte media; su extremo interno desarticulado, y el segmento óseo aislado reclinado hacia abajo y adelante (tercer plano de disección del cuello) (HOVELACQUE).

1, anastomosis entre el segundo y el tercer nervios cervicales. — 2, rama externa del espinal. — 3, nervio del angular. — 4, rama auricular. — 5, rama cervical transversa. — 6, rama supraclavicular. — 7, nervio del angular. — 8, nervio del angular y del romboides. — 9, nervio del subclavio. — 10, nervio escapular superior. — 11, nervio superior del pectoral mayor (en esta pieza nace del tronco primario superior). — 12, nervio del pectoral menor. — 13, nervio hipogloso mayor. — 14, anastomosis del tercer nervio cervical con la rama externa del espinal. — 15, nervio del angular. — 16, rama descendente del plexo cervical. — 17, nervio frénico. — 18, ramo simpático que va a formar un plexo alrededor de la arteria cervical transversa superficial. — 19, ramo simpático que va a formar un plexo alrededor de la arteria escapular superior. — 20, el nervio superior del pectoral mayor.

llón y pasan a su cara externa; 2.°, el *ramo externo*, después de distribuir algunos filetes por el lóbulo, perfora de dentro a fuera el tejido fibroso que une el cartílago de la concha a la cola del hélix y llega a la cara externa del pabellón. Se divide en seguida en algunos filetes, de los cuales los principales son: 1.°, un filete anterior que termina en la piel de la concha; 2.°, un filete ascendente que corre entre el hélix y el antehélix y se distribuye por la piel que cubre estas dos eminencias; puede seguirse este último filete hasta la extremidad superior del pabellón.

3.° *Rama mastoidea.* — Algunos autores le asignan como origen la segunda asa cervical. Según Hovelacque, nace generalmente en el tercer nervio cervical, cuando éste ha recibido la anastomosis del segundo. Profunda en su origen, se dirige primero hacia fuera hasta el borde posterior del esternocleidomastoideo, donde se refleja para dirigirse arriba y atrás. En este trayecto ascendente sigue el borde posterior del esternocleidomastoideo, contenida, como la rama auricular a la que es paralela, en un tejido celular tupido.

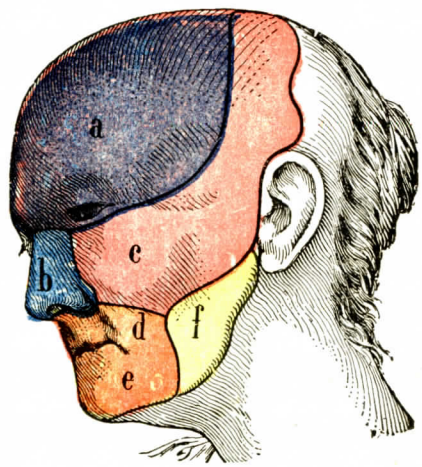

Fig. 240

Alteraciones de la sensibilidad cutánea después de la ablación del ganglio de Gasser (según Fedor Krause).

a, zona de anestesia completa.—*b*, *c*, anestesia muy acentuada, pero no absoluta. — *d*, *e*, anestesia muy atenuada. — *f*, zona en que la sensibilidad se halla casi intacta; es la zona inervada casi en totalidad por ramos procedentes del plexo cervical (véase, para los territorios sensitivos de las ramas del trigémino, figura 116).

Al llegar al cráneo se divide en dos ramos, uno anterior y otro posterior. El *ramo anterior* se ramifica por la piel que cubre la región mastoidea y la parte posterior de la región temporal. El *ramo posterior*, menos importante, se distribuye por la piel de la región occipital y se anastomiza con los filetes externos del gran nervio occipital de Arnold.

Entre la rama mastoidea y la rama aricular se encuentra muchas veces una rama suplementaria, generalmente muy delgada, que se dirige de abajo arriba como las dos precedentes: es la *mastoidea menor*. Después de haber dado un ramo hacia atrás por debajo del trapecio, gana la cara externa del esternocleidomastoideo y termina en la piel que cubre la apófisis mastoides.

4.° *Rama supraclavicular.* — Tiene su origen en el cuarto par cervical. Se dirige inmediatamente después hacia bajo y adelante, se hace superficial cruzando el borde posterior del esternocleidomastoideo y se esparce en una numerosa serie de ramos divergentes, que terminan en la piel de la región subclavicular y en la que cubre el esternón hasta el nivel del borde externo del pectoral mayor. Estos ramos, primitivamente situados debajo del cutáneo, atraviesan este músculo para llegar a la piel en que se distribuyen. Pasan por delante de la vena yugular externa, al revés de la rama cervical transversa, a la que hemos visto correr por detrás de este vaso.

5.° *Rama supraacromial.* — La rama supraacromial nace también del cuarto par cervical por un tronco común con la rama supraclavicular. Se dirige oblicuamente hacia bajo y afuera, cruzando sucesivamente el triángulo supraclavicular, la cara externa del trapecio y el borde anterior de la clavícula (tercio externo), para distribuirse en numerosos ramos divergentes por la piel que cubre el muñón del hombro.

B. — Ramas cervicales profundas

(Plexo cervical profundo)

Las ramas profundas del plexo cervical forman por su reunión el *plexo cervical profundo* de algunos autores. Se dividen, según su dirección, en cuatro grupos: 1.°, ramas ascendentes; 2.°, ramas descendentes; 3.°, ramas internas; 4.°, ramas externas.

A. Ramas ascendentes. — Las ramas ascendentes son en número de dos: el nervio del recto lateral y el nervio del recto anterior menor.

1.° Nervio del recto lateral. — El nervio del recto lateral es un filete muy delgado que nace del primer par cervical en el momento que se acoda para anastomizarse con el segundo. Desde este sitio se dirige verticalmente hacia arriba y se pierde en el músculo recto lateral de la cabeza.

2.° Nervio del recto anterior menor. — Este nervio nace al mismo nivel que el precedente, algunas veces por un tronco que le es común. Es igualmente muy delgado y se pierde en el músculo recto anterior menor de la cabeza, en el que penetra por su cara profunda.

B. Ramas descendentes. — Las ramas descendentes son también en número de dos: la rama decendente interna y el nervio frénico.

1.° Rama descendente interna. — La rama descendente interna del plexo cervical está formada por dos filetes: uno, voluminoso, que viene del segundo cervical, y otro, más delgado, que viene del tercer cervical.

Estos dos ramos no tardan en reunirse. Así constituído, el nervio se dirige hacia abajo, pasando por debajo del múculo esternocleidomastoideo, y desciende a lo largo de la ventana yugular interna hasta el nivel del punto en que el músculo escápulohioideo cruza este vaso.

Aquí, la rama descendente del plexo cervical se anastomiza con la rama descendente del hipogloso mayor para formar el arco importante que se describió al tratar del nervio hipogloso, de donde parten los ramos para el esternohioideo, el escápulohioideo y el esternotiroideo.

2.° Nervio frénico. — El nervio frénico, denominado también *diafragmático*, nervio respiratorio de Carlos Bell, es notable por la longitud de su trayecto y por la importancia de sus funciones.

a) *Orígenes.* — El nervio frénico nace de las ramas anteriores de los nervios cervicales. Su origen principal viene de la cuarta raíz cervical.

Pero existen también orígenes accesorios que proceden de ordinario de la tercera y quinta cervicales (esta última desprendiéndose a menudo del mismo tronco que el nervio del subclavio) (Zeren).

La estadística de Luschka (citada por Soulié) recae en 52 sujetos:

El frénico nacía: de C^4, en 12 casos; de C^3, C^4, C^5, en 7 casos; de C^3 y C^4, en 6 casos; de C^4 y C^5, en 5 casos; de C^4 y C^5 y del plexo braquial, en 2 casos.

Henrik (según Baumgartner y Alary) da las cifras siguientes: C^4 sólo en el 25 por 100 de los casos; C^4 y C^5 en 37 por 100 de los casos; C^3, C^4 y C^5 en 23 por 100 de los casos; C^3 y C^4 en el 15 por 100 de los casos. Maurer, Rolland y Valtis dicen que el frénico nace de la cuarta cervical en tres octavos de los casos, de dos raíces (sea C^4 y C^5, sea C^4 y C^3) en tres octavos de los casos y, por último, de tres raíces (C^4, C^3 y C^5) en dos octavos de los casos.

Se han señalado orígenes anormales: según VALENTIN, todas las ramas cervicales de C^3 a C^8 pueden dar ramos al frénico, y se han podido ver ramos procedentes de C^1, C^2, C^6 y D^1 (HIRSCHFELD, KRAUSE, J. ALEXANDER).

El tronco principal del frénico está de ordinario constituído por la reunión de estas diferentes raíces a la altura de un plano horizontal que pasa por el borde

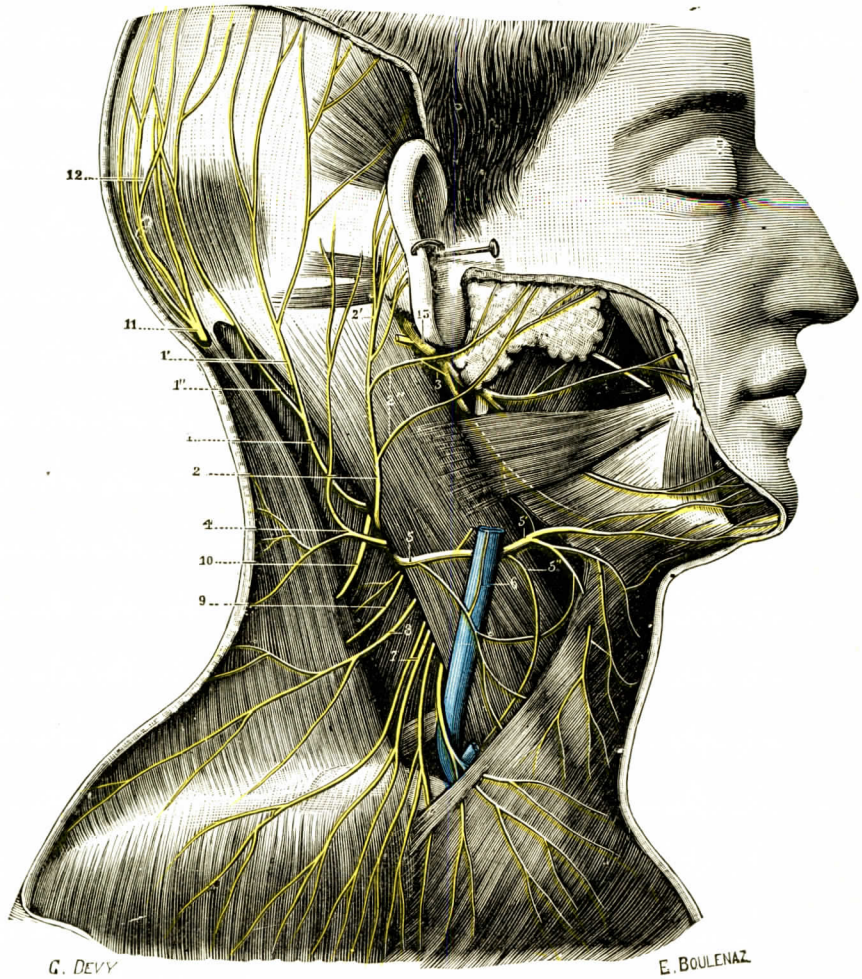

FIG. 241

Plexo cervical superficial.

1, rama mastoidea, con 1', su ramo anterior; 1'', su ramo posterior. — 2, rama auricular, con: 2', sus ramos auriculares; 2'', sus ramos parotídeos. — 3, anastomosis de esta última rama con el facial. — 4, mastoidea menor. — 5, rama cervical transversa, con: 5', sus ramos suprahioideos; 5'', sus ramos infrahioideos. — 6, ramo de la yugular externa. — 7, ramas supraclaviculares. — 8, ramas supraacromiales. — 9, rama trapecial del plexo cervical. — 10, rama trapecial del espinal. — 11, nervio suboccipital. — 12, su anastomosis con la rama mastoidea del plexo cervical. — 13, nervio facial.

superior del cartílago tiroides. Es un cordón de 1,5 milímetros de diámetro aproximadamente.

b) *Trayecto.* — Así constituído, el nervio frénico se dirige abajo y ligeramente adentro. Está al principio situado entre los escalenos, luego camina por la cara an-

terior del músculo escaleno anterior, que cruza oblicuamente dirigiéndose del borde externo del músculo hacia su borde interno. Llega así al extremo inferior del escaleno, o más exactamente, al ángulo abierto hacia dentro que forma este músculo con la primera costilla. Abandona entonces la región del cuello para descender al tórax, insinuándose entre la arteria y la vena subclavias. Al entrar en el tórax se oblicua un poco hacia dentro, comprendiendo en una ligera curva el vértice del cono pulmonar. Aplicado contra la pleura, desciende al mediastino anterior, sigue primero los grandes vasos de la base, luego la cara lateral del pericardio y llega a la cara superior del diafragma, donde termina según una modalidad que indicaremos en seguida.

Los dos nervios frénicos tienen un trayecto casi idéntico en su porción cervical. En el mediastino su dirección es diferente: el derecho es rectilíneo; el izquierdo, por el contrario, describe una ancha curva que comprende la cara izquierda del corazón.

c) *Relaciones.* — El frénico tiene relaciones importantes, que examinaremos sucesivamente en el cuello, a la entrada del tórax, en el mismo tórax.

α) *En el cuello* (fig. 243). — En el cuello, el frénico desciende, como hemos dicho, por la cara anterior del escaleno anterior, contenido en su vaina, dependencia de la aponeurosis cervical profunda. Adhiere a menudo a la hoja aponeurótica. Según ZEREN, si se gira la cabeza del lado opuesto al de la posición quirúrgica, el punto en que el nervio comienza a cruzar la cara anterior del escaleno anterior corresponde al centro de la línea que une el ángulo del maxilar inferior al centro de la clavícula. Esta línea cruza la clavícula a 7 u 8 centímetros por fuera de la articulación esternocostoclavicular. Si se traza otra línea perpendicular a la primera en su centro, esta segunda línea pasa exactamente por encima del cartílago cricoides (fig. 242). La línea que parte de este mismo punto por abajo y por dentro desde un ángulo de 25 a 30°, indica el trayecto del frénico en el cuello. Esta línea cruza la clavícula en un punto distante de 3 a 4 centímetros de la articulación esternocostoclavicular, es decir, en la unión del cuarto interno y de los tres cuartos externos de la clavícula.

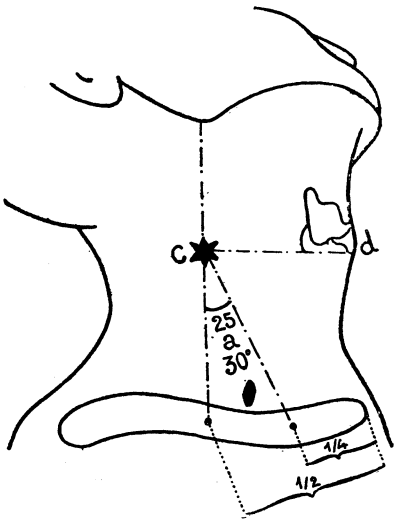

FIG. 242

Esquema del trayecto del nervio frénico en su porción cervical (según ZEREN).

Está en relación con diferentes órganos vasculares y nerviosos: las arterias cervical ascendente, tiroidea inferior, vertebral, cervical transversa y escapular superior, el paquete vásculonervioso del cuello, el simpático, el nervio del subclavio.

La *arteria cervical ascendente* sube por la misma vaina del escaleno siguiendo su lado interno. Dos venas, algunas veces voluminosas, la acompañan.

La *arteria tiroidea inferior* camina a lo largo del borde interno del escaleno anterior, por dentro del nervio

La *vertebral* se dirige por dentro de la precedente, hacia el agujero transverso de la sexta cervical.

La *arteria cervical transversa* cruza el frénico debajo de su porción escalénica, lo mismo que la escapular superior; estas dos arterias pasan por delante del nervio.

Por dentro del nervio frénico se encuentra el paquete vásculonervioso del cuello: carótida primitiva, yugular interna, neumogástrico, en su vaina particular, y la

rama descendente del hipogloso mayor. El simpático es prevertebral, contenido en un desdoblamiento de la aponeurosis prevertebral. En cuanto al nervio del subclavio, situado por fuera del frénico, se halla también en la vaina del escaleno anterior. Se recordará más adelante su importancia. Añadamos que delante del nervio se pueden encontrar ganglios linfáticos más o menos desarrollados. Por último, señalemos también a la izquierda el cayado del conducto torácico. Este con-

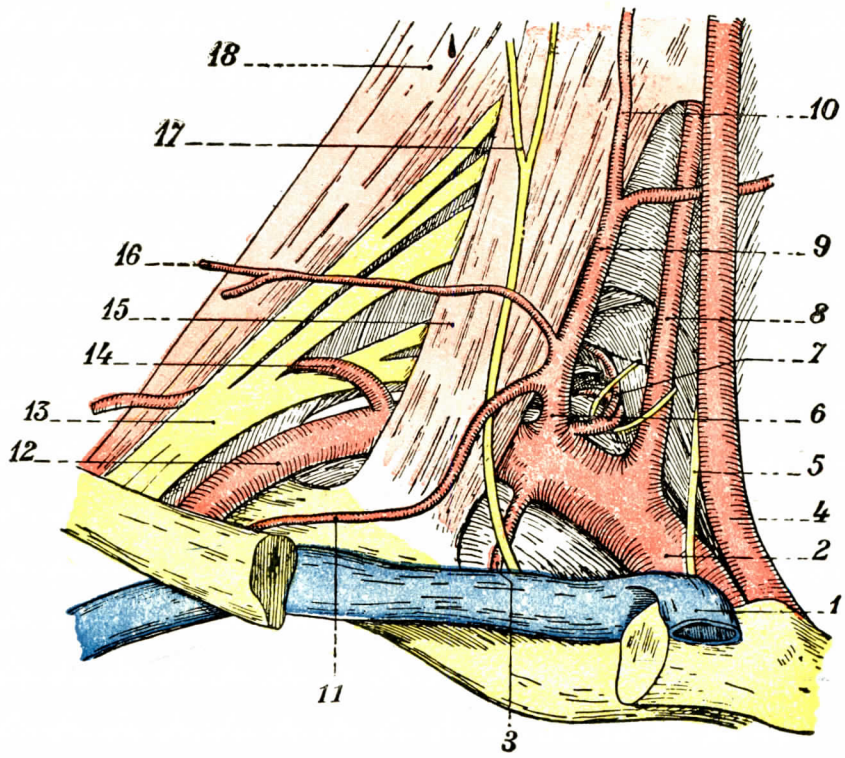

FIG. 245

Arteria subclavia derecha y sus ramas (según FARABEUF).

1, confluente de la yugular interna y la vena subclavia o arteria mamaria interna. — 2 y 12, arteria subclavia. — 3, nervio frénico que cruza por delante la arteria mamaria interna. — 4, arteria carótida primitiva. — 5, nervio neumogástrico que abandona la cara posterior de la carótida primitiva para pasar delante de la arteria subclavia. — 6, tronco tirobicérvicosupraescapular. — 7, arteria intercostal superior. — 8, arteria vertebral. — 9, arteria tiroidea inferior. — 10, arteria cervical ascendente preescalénica. — 11, arteria escapular superior o supraescapular, preescalénica. — 13, cordones del plexo braquial. — 14, arteria escapular posterior o arteria cervical transversa profunda, retroescalénica, que atraviesa las raíces del plexo braquial. — 15, músculo escaleno anterior. — 16, arteria cervical transversa superficial preescalénica. — 17, nervio frénico. — 18, músculo escaleno posterior.

ducto es en su conjunto más interno que el nervio y está siempre separado de éste por la aponeurosis escalénica, lo que explica que pueda lesionarse en el curso de la extirpación de los ganglios del cuello, mientras que el nervio frénico está cubierto por los dos planos músculoaponeuróticos del omohioideo y del esternocleidomastoideo. El omohiodeo sostiene la aponeurosis cervical media; cubre aproximadamente la mitad inferior del trayecto del nervio por su tendón intermedio y su vientre superior. Superficialmente, pasa el esternocleidomastoideo contenido en el desdoblamiento de la aponeurosis cervical superficial. Recordemos que entre las dos cabezas de este músculo (esternal y clavicular) se encuentra en la base del cuello el «punto frénico», donde se despierta la sensibilidad del nervio

en su neuralgia. Por último, enteramente en superficie se extienden la capa celular subcutánea, el cutáneo del cuello, la piel. En el tejido celular subcutáneo se encuentran ramos de la rama subclavicular del plexo cervical y la vena yugular externa. Esta vena perfora la aponeurosis superficial en el borde posterior del esternocleidomastoideo y cruza en seguida el nervio para ir al confluente venoso.

β) *A la entrada del tórax.* — El nervio frénico pasa entre la arteria subclavia por detrás y la vena subclavia por delante. Da a este nivel un filete anastomótico para el simpático. Este filete, para reunirse con el simpático, pasa por debajo de la arteria. Las relaciones del frénico con la arteria subclavia son algo diferentes a la derecha y a la izquierda. El frénico derecho cruza el primer segmento de la arteria, ligeramente ascendente. El frénico izquierdo cruza la subclavia izquierda, generalmente en la unión del trayecto torácico ascendente con el trayecto cervical transverso del vaso. Los dos frénicos cruzan la cara posterior de la vena subclavia cerca de su desembocadura, junto al borde externo de la vena yugular interna. En este punto el frénico está en relación con algunos nervios: por dentro de él se encuentra el neumogástrico; entre el frénico y el neumogástrico comprobamos el asa nerviosa de Vieussens; por fuera del frénico, en fin, se ve el nervio del músculo subclavio; este delgado filete nervioso pasa por delante de la vena subclavia y envía una anastomosis al frénico.

Después de haber cruzado los vasos subclavios, el nervio frénico, acentuando su oblicuidad hacia dentro, se aplica a la vertiente anterior de la cúpula pleural y encuentra la arteria mamaria interna: a la derecha cruza la cara anterior de este vaso; a la izquierda, por el contrario, cruza su cara posterior (Bonnet y Barbier). En esta misma región el frénico está en relación con la encrucijada venosa de Pirogoff y los conductos que acaban en ella: venas vertebrales, yugular posterior, yugular externa, gran vena linfática a la derecha, conducto torácico a la izquierda.

γ) *En el tórax* (fig. 244). — El frénico, aplicado a la pleura, desciende al mediastino anterior. La disposición asimétrica del corazón y los grandes vasos ocasiona para el frénico relaciones diferentes a derecha e izquierda.

El *frénico derecho* sigue el borde externo del tronco venoso braquiocefálico derecho; luego sigue la cara externa de la vena cava superior hasta el punto en que desaparece en el pericardio. Más abajo pasa por delante del hilio pulmonar, deslizándose a lo largo de la cara lateral del pericardio que lo separa de la pared externa de la aurícula derecha; por último, alcanza el diafragma.

El *frénico izquierdo*, después de haber abandonado la cara posterior de la vena subclavia, desciende a la izquierda del cayado aórtico, pero sin entrar en contacto con ella. Después de haber pasado a 2 centímetros aproximadamente por delante del pedículo pulmonar, se pega a la cara lateral izquierda del pericardio y describe una curva larga de concavidad anterior que se amolda a la convexidad del ventrículo izquierdo. Alcanza el diafragma algo por detrás de la punta del corazón.

En su trayecto torácico, los vasos diafragmáticos superiores, ramas de las mamarias internas, se reúnen al nervio frénico, a menudo por dentro del nervio, y describen a veces alrededor de él espirales más o menos complejas. Este paquete vásculonervioso diafragmático está envuelto en tejido conjuntivo pericardíaco, que a veces le forma como una especie de meso que lo destaca del pericardio y le permite deprimir la cavidad pleural, en la que parece flotar (Lagoutte y Durand).

d) *Modo de distribución.* — El nervio frénico da ramas colaterales y ramas terminales.

α) *Ramas colaterales.* — Según algunos autores, los nervios frénicos abandonarían en el curso de su trayecto algunos finos ramos a la pleura costal, a la pleura mediastínica y al pericardio. La existencia de estas ramas ha sido muy discutida. Cruveilhier y Sappey decían incluso que no existía ninguna. Parece que lo que

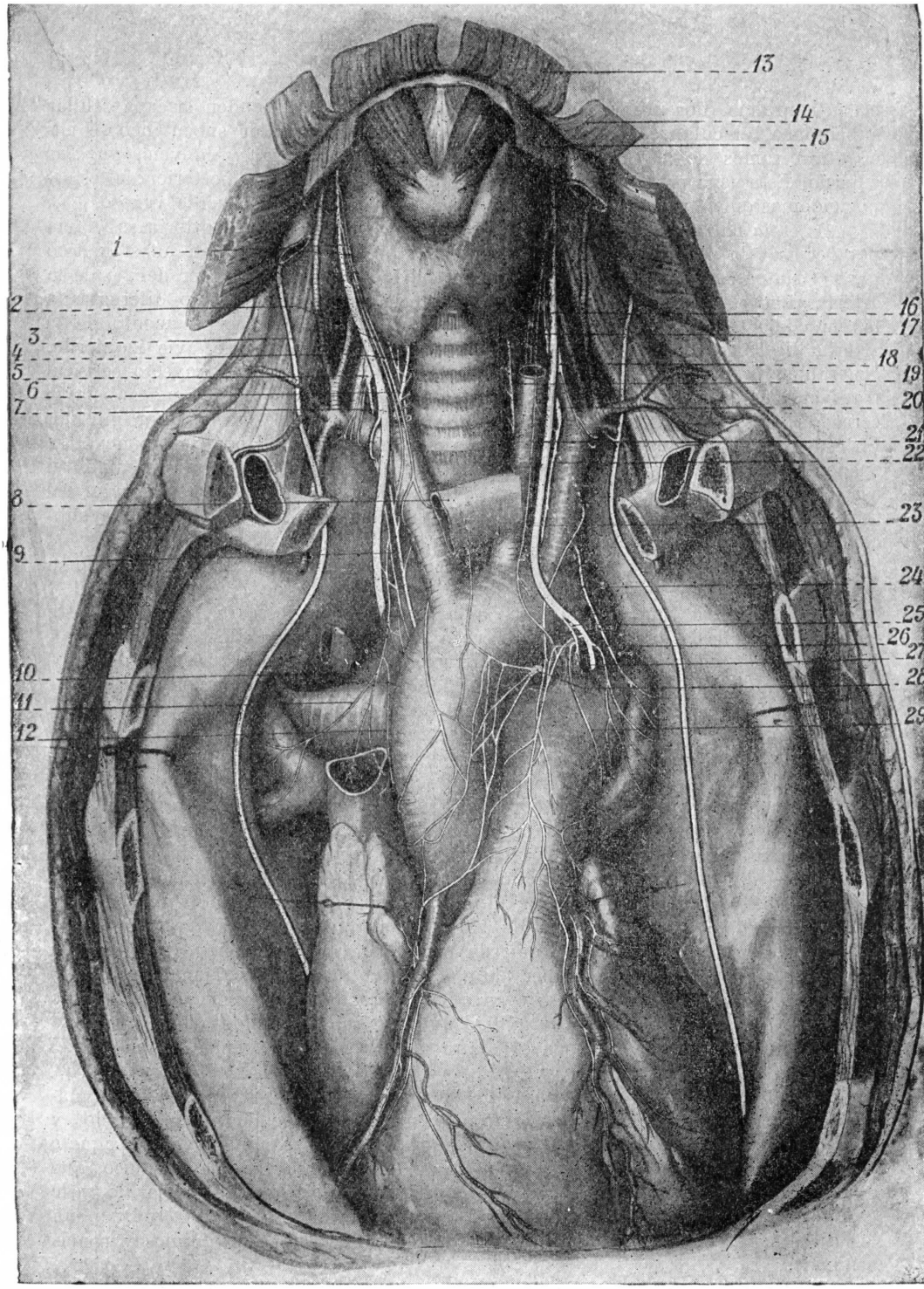

FIG. 244. — Nervios del corazón (HOVELACQUE).

1, nervios cardíacos superiores del neumogástrico. — 2, nervio cardíaco superior del simpático. — 3, nervio frénico. — 4, nervio cardíaco medio del simpático. — 5, ganglio intermedio. — 6, nervio recurrente. — 7, nervio cardíaco inferior del simpático. — 8, un segmento del tronco venoso braquiocefálico izquierdo. — 9, tronco común formado por la unión de los tres nervios cardíacos simpáticos. — 10, filetes del nervio cardíaco inferior del neumogástrico que llegan a la vena cava. — 11, filetes pulmonares nacidos del nervio cardíaco inferior del neumogástrico. — 12, filete del nervio cardíaco inferior del neumogástrico que se distribuye por la rama derecha y la rama terminal derecha de la arteria pulmonar. — 13, músculo esternohioideo. — 14, músculo omohioideo. — 15, músculo esternotiroideo. — 16, nervio cardíaco superior del simpático. — 17, nervio cardíaco medio del simpático. — 18, ganglio intermediario. — 19, nervio recurrente. — 20, ganglio estelar. — 21, nervio cardíaco superior del neumogástrico. — 22, nervio cardíaco inferior del simpático. — 23, anastomosis entre el nervio cardíaco superior del neumogástrico y los nervios cardíacos superior y medio del simpático. — 24, ramos pulmonares nacidos del nervio cardíaco inferior del simpático. — 25, anastomosis entre el neumogástrico y el recurrente. — 26, tronco común formado por los nervios cardíacos inferiores izquierdos y por ramos pulmonares. — 27, nervios cardíacos medios del neumogástrico. — 28, extremo anterior del ganglio de Wrisberg. — 29, filetes del neumogástrico que van a la rama izquierda de la arteria pulmonar.

algunos autores han descrito como filetes nerviosos no eran más que finos ramos vasculares nacidos de los vasos diafragmáticos superiores.

β) *Ramas terminales.* — El nervio frénico derecho llega a la cúpula diafragmática en el flanco derecho de la vena cava inferior, a nivel del centro frénico.

El frénico izquierdo llega al diafragma en un plano más anterior que el frénico derecho, por delante del folíolo izquierdo, por fuera del folíolo anterior, no lejos de ellos. No llega, pues, al centro frénico, sino a las lengüetas carnosas costales anteriores.

1.° *Nervio frénico derecho.* — En la mayoría de los casos, el nervio frénico derecho, llegado a un centímetro aproximadamente encima del diafragma, se divide en tres o cuatro ramas de desigual volumen. Una de estas ramas da, desde su origen, algunos filetes a la porción torácica de la vena cava inferior. Estos filetes recurrentes suben hacia la aurícula. Luego todas las ramas penetran en el espesor del diafragma, se introducen generalmente en la parte externa del agujero cuadrilátero por fuera de la vena cava inferior. Todas estas ramas, salvo una, que por su volumen y dirección puede ser considerada como la verdadera rama terminal del frénico derecho, se deslizan horizontalmente entre los fascículos tendinosos superpuestos del folículo derecho. Unas se dirigen hacia delante y adentro, otras hacia delante, otras a fuera, otras atrás, después de haberse dividido cada una en varias ramas. Llegan a la periferia del folíolo y caminan entre las digitaciones carnosas del diafragma. Después de cierto trayecto aparecen a la cara inferior del diafragma y penetran en las lengüetas carnosas por su cara abdominal. De todos estos filetes que caminan en el plano del diafragma, el más interno va en la línea media a anastomizarse con un filete semejante nacido del frénico izquierdo. Representado por Bourgery e Hirschfeld como prepericardíaco, este filete ofrece en realidad, con los fascículos carnosos del diafragma, las mismas relaciones que los demás filetes.

La *rama terminal del frénico derecho*, más gruesa que las otras, aparece rápidamente en la cara inferior o abdominal del diafragma. Se sitúa en la cara anterior de los pilares; por detrás de la vena cava inferior se une al tronco principal de la arteria diafragmática inferior, caminando, ora por fuera, ora por delante de ella, a veces cruzándola en **X**. Después de cierto trayecto termina por anastomosis cabo a cabo con una de las ramas del plexo solar. A menudo uno o varios ganglios bastante voluminosos se encuentran en el trayecto de este nervio, en la proximidad de la anastomosis. Aunque descritos por Cloquet, estos ganglios se designan con el nombre de ganglios frénicos de Luschka. Algunos filetes se desprenden de estos ganglios y se extienden sobre el diafragma. De esta rama terminal o abdominal del frénico derecho se desprenden colaterales: unas terminan en los pilares del diafragma, otras se dirigen hacia la línea media y pueden anastomizarse en el espesor del músculo con filetes semejantes nacidos del frénico izquierdo; dos o tres llegan al borde interno de la cápsula suprarrenal derecha; algunas, en fin, llegan a la pared posterior de la vena cava inferior.

En su trayecto, todas las ramas terminales del frénico derecho dan pequeñas colaterales que llegan al revestimiento peritoneal de la cúpula diafragmática. Estos filetes, ya señalados por Bourgery, son macroscópicamente casi imposibles de seguir, y es por otros procedimientos como Ramström y Willy Félix han podido limitar su territorio, que tapiza el centro frénico y la parte adyacente de la región lumbar.

2.° *Nervio frénico izquierdo.* — La terminación del nervio frénico izquierdo ofrece una disposición comparable a la del nervio frénico derecho. La rama abdominal es sensiblemente más delgada; se anastomiza con los filetes diafragmáticos nacidos del plexo solar; pero parece que nunca existe en su trayecto ganglio comparable al ganglio frénico del lado derecho.

e) *Anastomosis.* — En el curso de su trayecto el nervio frénico se anastomiza: *a)* con el nervio subclavio; *b)* con el gran simpático; *c)* con el hipogloso

mayor; *d)* también puede presentar anastomosis con el neumogástrico y el espinal.

α) La *anastomosis con el nervio del subclavio* está constituída por un filete muy tenue que se desprende de este último nervio delante del escaleno anterior y se echa en el frénico a su entrada en el tórax. Esta anastomosis aporta al frénico fibras que proceden de la quinta raíz cervical. Su estudio tiene relación con el del frénico accesorio que se describirá más adelante.

β) *Anastomosis con el gran simpático.* — Se describen: 1.°, una anastomosis entre los dos nervios en el tercio inferior del cuello; esta anastomosis es inconstante; 2.°, una anastomosis entre el ganglio cervical inferior y el frénico en la base del cuello (fig. 247, 12); 3.°, una anastomosis entre la rama terminal abdominal del frénico y una de las ramas del plexo solar.

γ) *Anastomosis con el hipogloso.* — Está representada por un pequeño ramo descendente que va del asa del hipogloso al frénico. Esta anastomosis no es constante.

δ) *Anastomosis raras.* — El nervio frénico puede unirse también con el neumogástrico y el espinal; pero estas anastomosis son raras.

f) *Frénico accesorio.* — Se designa con este nombre un filete nervioso, verdadera raíz secundaria del frénico, que, en lugar de reunirse con el tronco principal en su origen, sigue un trayecto independiente bastante largo antes de llegar a él.

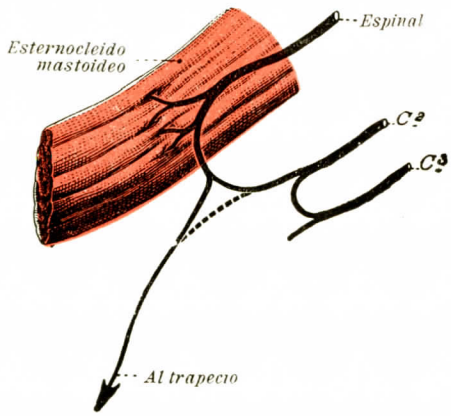

FIG. 245

Esquema de inervación del trapecio (según RICHER).

Su frecuencia es diferentemente estimada. Así HAUKÉ estima en un 25 por 200 los casos que ofrecen un frénico accesorio; según SAUERBRUCK, la frecuencia es mayor, 37,8 por 100; GOETZE lo encuentra 8 veces en 25 piezas; VILLY, 5 veces en 17; RUHEMANN, 6 en 17; YANO, 5 en 22; HOVELACQUE, 9 casos.

El nervio frénico accesorio se desprende ordinariamente de la quinta cervical, pero puede desprenderse en su totalidad o en parte de la tercera, de la cuarta o de la sexta raíces.

Ofrece dos tipos principales: en el primer caso queda independiente y camina por fuera del tronco principal; en el segundo se desprende del nervio del subclavio.

Este nervio frénico accesorio pasa por delante de la vena subclavia y viene a echarse en el tronco del frénico, en un punto variable entre la primera costilla y el hilio del pulmón. Sólo por excepción sigue un trayecto independiente hasta el diafragma.

C. RAMAS INTERNAS. — Las ramas internas del plexo cervical profundo son en número de dos, destinadas a los músculos recto anterior mayor y largo del cuello.

1.° *Nervio del recto anterior mayor.* — El recto anterior mayor de la cabeza recibe generalmente del plexo cervical dos o tres filetes, que se desprenden del primero y segundo arcos del plexo y llegan en seguida, por un trayecto transversal y muy corto, a la cara posterior del músculo.

2.° *Nervio del largo del cuello.* — El músculo largo del cuello recibe igualmente filetes múltiples, que tienen con los precedentes la mayor analogía. A veces proceden de los cuatro primeros pares cervicales.

D. RAMAS EXTERNAS. — Son cuatro, destinadas a los cuatro músculos siguientes: esternocleidomastoideo, trapecio, angular y romboides.

1.° *Nervio del esternocleidomastoideo* (fig. 245). — Nace, por dos raíces, del segundo y tercer nervios cervicales. Desde este punto se dirige a la cara profunda del esternocleidomastoideo y se anastomiza con la rama externa del espinal.

2.° *Nervio del trapecio.* — Este nervio toma su origen del tercer par cervical y algunas veces del cuarto. Dirigiéndose oblicuamente hacia abajo y afuera, sigue la rama externa del espinal, debajo de la cual se coloca, enviándole un ramo anastomótico, y se pierde en la masa profunda del músculo trapecio. El trapecio, como el esternocleidomastoideo, recibe, pues, sus nervios de dos orígenes diferentes: del espinal y del plexo cervical (véase MIOLOGÍA, tomo I).

3.° *Nervio del angular.* — El nervio del angular nace al mismo nivel que el precedente; rodea al escaleno posterior y luego penetra en el músculo angular del omóplato.

4.° *Nervio del romboides.* — El nervio del romboides se desprende igualmente del tercero o del cuarto pares cervicales. Rodea al escaleno posterior, se dirige hacia el ángulo del omóplato y se pierde en los fascículos superiores del músculo romboides.

RESUMEN DEL PLEXO CERVICAL

1.° *Ramas superficiales:* PLEXO CERVICAL SUPERFICIAL

a) *2 ascendente*
- R. auricular.
  - r. parotídeos.
  - r. auricular interno.
  - r. auricular externo.
- R. mastoidea.
  - r. anterior.
  - r. posterior.

b) *1 transversal*
- R. cervical transversa.
  - r. ascendentes.
  - r. descendentes.

c) *2 descendentes.*
- R. supraclavicular.
  - r. supraclaviculares.
- R. supraacromial
  - r. supraacromiales.

2.° *Ramas profundas:* PLEXO CERVICAL PROFUNDO

a) *2 ascendentes*
- N. del recto lateral.
- N. del recto anterior menor.

b) *2 descendentes.*
- R. descendente interna.
- N. frénico.
  - r. subpleurales.
  - r. subacromiales.

c) *2 internas*
- N. del recto anterior mayor.
- N. del largo del cuello.

d) *4 externas*
- N. del esternocleidomastoideo.
- N. del trapecio.
- N. del angular.
- N. del romboides.

ARTICULO IV

PLEXO BRAQUIAL

§ 1. — PLEXO PROPIAMENTE DICHO

Se ha dado el nombre de *plexo braquial* al entrelazamieto nervioso que forman, antes de su distribución periférica, las ramas anteriores de los cuatro últimos pares cervicales C^5, C^6, C^7, C^8 y del primero dorsal D^1. En la mayoría de los

casos C^5 recibe una anastomosis más o menos importante de C^4. Bastante a menudo también D^1 recibe una anastomosis de D^2.

1.° Modo de constitución del plexo. — Es clásico representar esquemáticamente el modo de constitución del plexo braquial de la manera siguiente:

La quinta rama anterior cervical, C^5, después de haber recibido la anastomosis procedente de la cuarta, se reúne a la sexta para formar un tronco que se denomina el *tronco primario superior*. La primera dorsal, después de haber recibido

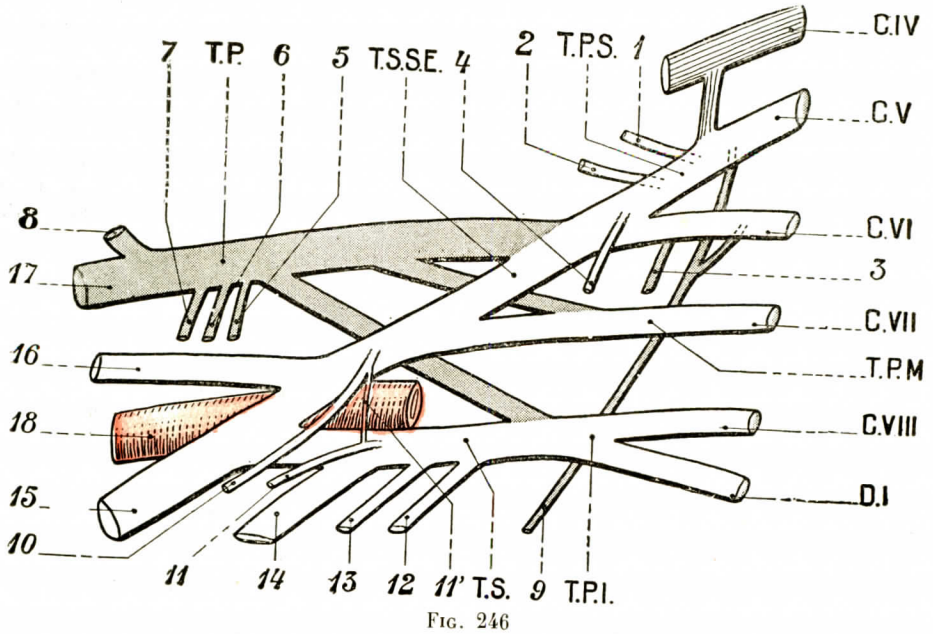

FIG. 246

Constitución del plexo braquial. Origen de sus ramas.

En blanco, plano anterior; *en gris*, plano posterior.

1, nervio del angular y nervio del romboides. — 2, nervio del supraescapular. — 3, nervio superior del subescapular. — 4, nervio del subclavio. — 5, nervio inferior del subescapular. — 6, nervio del dorsal ancho. — 7, nervio del redondo mayor. — 8, nervio circunflejo. — 9, nervio del serrato mayor. — 10, nervio del pectoral mayor. — 11, nervio del pectoral menor. — 11', asa nerviosa de los pectorales. — 12, accesorio del braquial cutáneo interno. — 13, nervio braquial cutáneo interno. — 14, nervio cubital. — 15, nervio mediano. — 16, nervio músculocutáneo. — 17, nervio radial. — 18, arteria axilar.

T.P.S., tronco primario superior. — T.P.M., tronco primario medio. — T.P.I., tronco primario inferior.

una anastomosis de la segunda, se une igualmente a la octava cervical para formar el *tronco primario inferior*.

La séptima cervical, que ha quedado independiente, forma el *tronco primario medio*.

Cada uno de estos troncos primarios se divide en dos ramas: una rama anterior y otra posterior.

a) Las ramas posteriores de los tres troncos se reúnen en un solo cordón para formar el tronco secundario posterior o *tronco radiocircunflejo*, que dará el circunflejo y el radial.

b) La rama anterior del tronco primario inferior recibe la rama anterior del tronco primario medio. De su unión resulta la formación del tronco secundario superior, ánteroexterno, que dará el *músculocutáneo* y la *raíz externa del mediano*. Se puede llamar *tronco mediomúsculocutáneo*.

Por último, la rama anterior del tronco primario inferior queda independiente, constituye el tronco secundario ánteroexterno, que dará la *raíz interna del mediano*, el *cubital*, el *braquial cutáneo interno y su accesorio*. Se puede dar a este tronco el nombre de *tronco mediocúbitocutáneo* (FARABEUF).

La descripción que acabamos de dar del modo de constitución del plexo braquial dista de corresponder a la realidad en muchos sujetos. Basta, para convencerse de ello, echar una ojeada sobre algunas preparaciones o dibujos tomados del natural. Se comprobará a menudo una intrincación de tal modo compleja que se presta difícilmente a un análisis claro y preciso; se presta tanto menos cuanto que está sujeta a variaciones individuales numerosas.

2.° Situación. Forma. — El plexo braquial está situado en parte en el cuello, en parte en la región axilar.

Considerado en su conjunto se extiende en sus extremos y se estrecha en su parte media retroclavicular. Presenta la forma de un reloj de arena. Simula bastante bien dos triángulos opuestos por sus vértices (HOVELACQUE). El triángulo superior cervical posee: 1.°, una base aplicada junto a la columna vertebral y que corresponde a la serie de los cinco agujeros de conjunción que dan paso a las cinco raíces constitutivas; 2.°, un lado inferior que corresponde al orificio superior del tórax; 3.°, un lado superior fuertemente oblicuo abajo y afuera. El triángulo inferior, más pequeño, más irregular, se opone al precedente Está situado en la axila. Su base corresponde al origen de las ramas terminales.

3.° Relaciones. — Consideraremos sucesivamente las relaciones del plexo braquial en el cuello, detrás de la clavícula, en la axila.

En el cuello. — El plexo presenta dos segmentos. Debemos estudiar: 1.°, las relaciones de los troncos radiculares; 2.°, las relaciones de los plexos propiamente dichos.

α) *Raíces.* — Las raíces anteriores C^5, C^6, C^7 caminan por los canales de las apófisis transversas, entre los dos músculos intertransversos, y aparecen entre el escaleno anterior y el escaleno medio. La arteria vertebral, acompañada de su vena y del nervio vertebral, más externa, pasa por delante de ellas en los espacios intertransversos. Las dos raíces inferiores (C^8 y D^1) aparecen en el fondo de la fosita suprarretropleural, limitada por fuera por el ligamento transversopleural, por dentro por el ligamento vértebropleural, por abajo por la vertiente posterior de la cúpula pleural, por detrás por el extremo posterior de las dos primeras costillas y por la columna vertebral. La octava cervical, después de su salida del agujero de conjunción, se aplica al cuello de la primera costilla. La primera dorsal, al principio situada por debajo de la primera costilla rodea su cuello, pasa por encima de ella en su tercio posterior y sale del tórax. En este punto está oculta por el ganglio estelar del simpático y es cruzada por la arteria intercostal superior. Se dirige en seguida hacia fuera entre los dos fascículos del ligamento costopleural; está separada de la arteria subclavia por las fibras del ligamento transversopleural expansionado sobre el vértice de la pleura.

β) *Plexo propiamente dicho* (fig. 247). — El plexo, formado por los troncos primarios y sus ramas de división, atraviesa el triángulo subclavicular. Una hoja fibrosa dependiente de la aponeurosis cervical profunda lo aplica por detrás a los músculos escalenos medio y posterior. La arteria subclavia circula por delante y debajo del conjunto del plexo (figs. 246 y 247). Una de sus ramas, la arteria cervical transversa, lo cruza de abajo arriba y a veces pasa a través de una de sus mallas, mientras que la arteria escapular posterior se desliza por delante del tronco primario medio para insinuarse entre él y el tronco primario superior con objeto de llegar a la región del ángulo súperointerno del omóplato. Más super-

ficialmente, es cruzado por la banda muscular del omohioideo. Pero su mayor porción está por debajo de este músculo, correspondiendo así al triángulo omoclavicular y, por consiguiente, a la parte baja de la aponeurosis cervical media. La

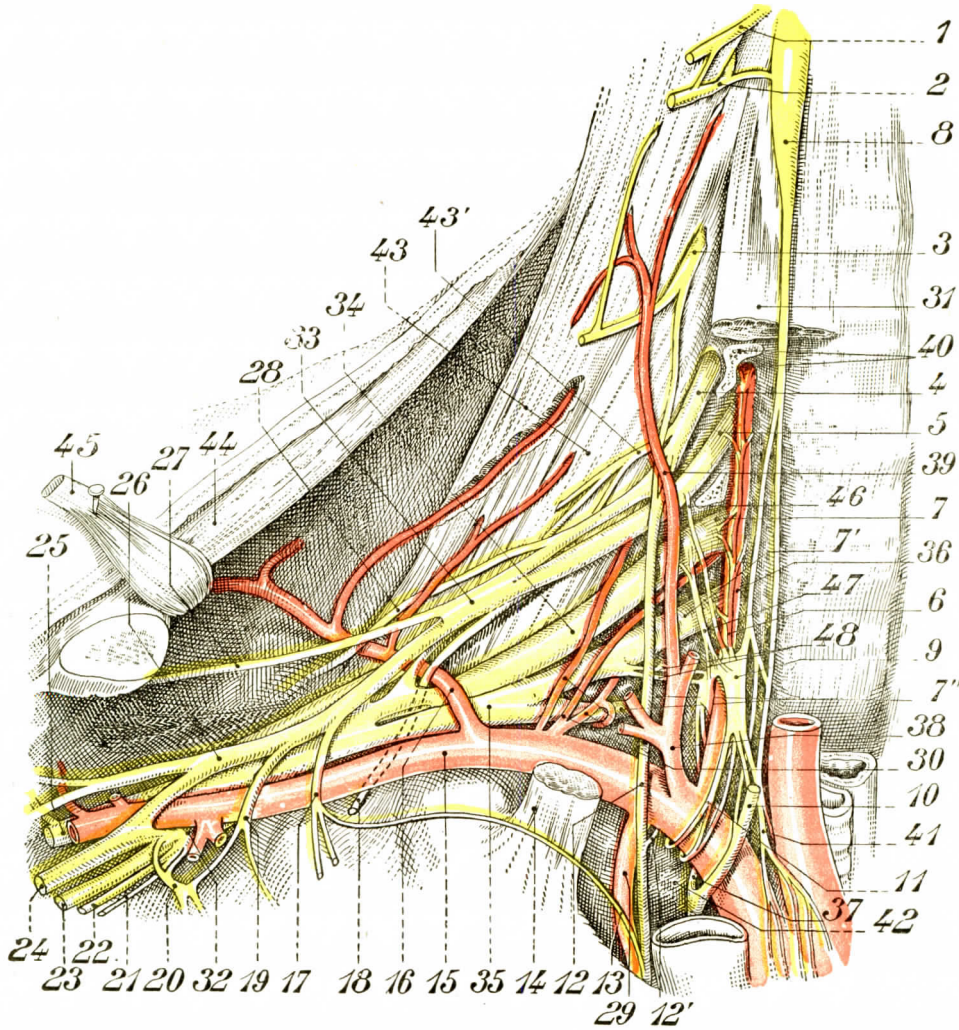

FIG. 247

Plexo braquial.

La clavícula se ha cortado; el músculo subclavio (45) se ha cortado y reclinado.

1, CII. — 2, CIII. — 3, CIV. — 4, CV. — 5, CVI. — 6, origen del nervio vertebral. — 7, CVII. — 7', CVIII. — 7'', DI.—8, ganglio superior del simpático cervical.—9, ganglio cervical inferior del simpático.—10, neumogástrico. —11, asa nerviosa de Vieussens.—12, nervio frénico.—12', su anastomosis para el simpático.—13, anastomosis del nervio subclavio y el nervio frénico. — 14, escaleno anterior. — 15, arteria subclavia. — 16, arteria escapular posterior. — 17, nervio del subclavio. — 18, nervio del serrato mayor. — 19, nervio del pectoral mayor. — 20, nervio del pectoral menor con la anastomosis interpectoral. — 21, nervio accesorio del braquial cutáneo interno. — 22, nervio braquial cutáneo interno. — 23, nervio cubital. — 24, nervio mediano. — 25, tronco radiocircunflejo. — 26, tronco secundario ánteroexterno. — 27, nervio supraescapular. — 28, nervio del angular y del romboides. — 29, arteria mamaria interna. — 30, arterias cervicales profundas que dan ramos a las raíces. — 31, músculo recto anterior. — 32, tronco secundario ánterointerno. — 33, tronco primario superior. — 34, tronco primario medio. — 35, tronco primario inferior. — 36, arteria vertebral y su plexo. — 37, origen del nervio recurrente derecho. — 38, tronco arterial tirocérvicoescapular. — 39, arteria cervical ascendente. — 40, apófisis transversa resecada y conducto transverso. — 41, nervio cardíaco inferior. — 42, vértice del pulmón. — 43, escaleno medio y posterior. — 43', sus nervios. — 44, músculo trapecio. — 45, músculo subclavio. — 46, ramo comunicante destinado a CVI. — 47, ramo comunicante que va a CVII. — 48, ramo comunicante que va a CVIII.

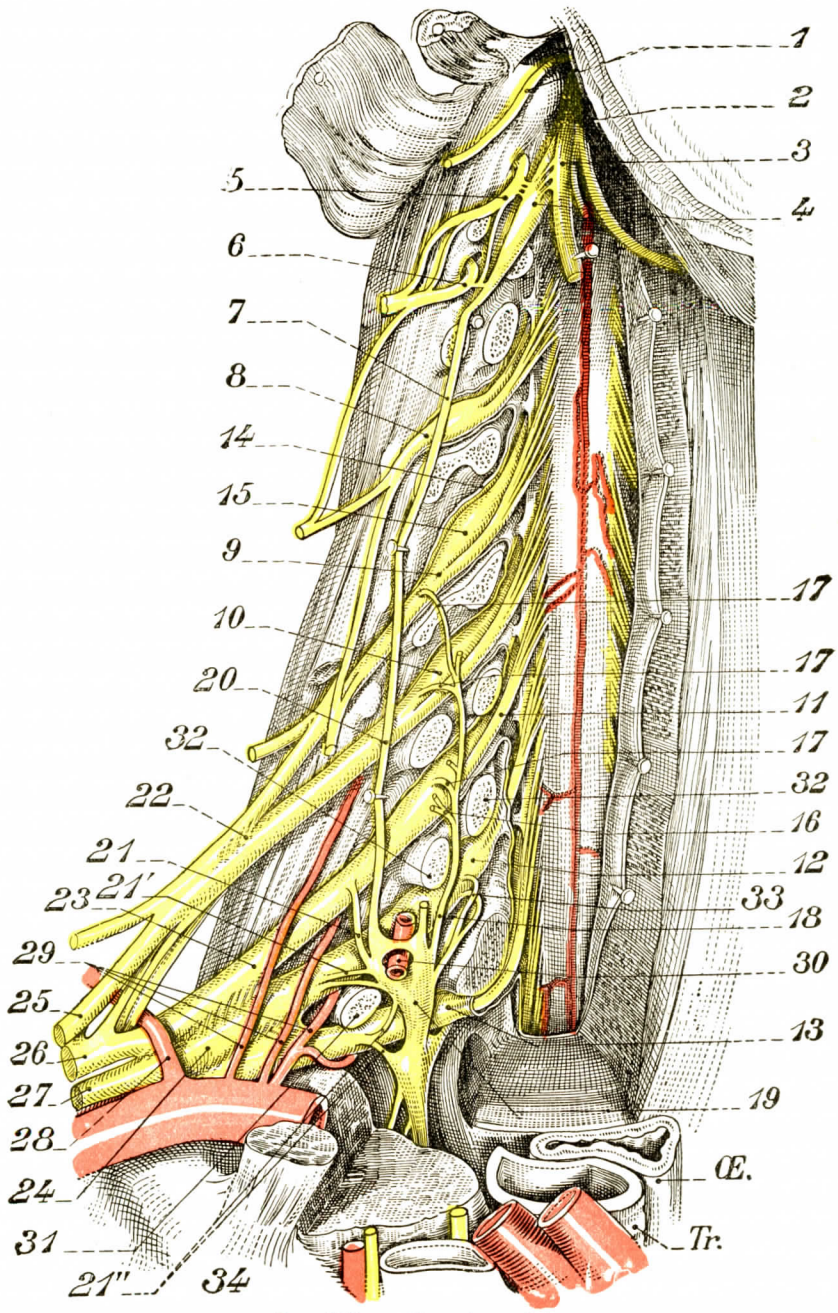

FIG. 248. — Plexo braquial.

(Plano profundo destinado a mostrar el ganglio estelar y los ramos comunicantes profundos. — Los agujeros de conjunción y el conducto vertebral se han abierto. Se ve la oblicuidad de las raíces. La arteria vertebral se ha cortado en su origen.)

1, rama externa del espinal. — 2, hipogloso mayor. — 3, neumogastrico y sus anastomosis con 4, ganglio simpático cervical superior. — 5, CII. — 6, CIII. — 7, cordón del simpatico cervical reclinado hacia fuera. — 8, CIV. — 9, CV. — 10, CVI. — 11, CVII. — 12, CVIII. — 13, DI. — 14, vena meningea radicular. — 15, ganglio espinal. — 16, ramo del nervio vertebral destinado al plexo vertebral. — 17, 17, ramos comunicantes que van del nervio vertebral a CVI, CVII, CVIII. — 18, nervio vertebral. — 19, ganglio estelar. — 20, tronco del simpático cervical. — 21, ramos comunicantes que van del ganglio estelar a CVII. — 21', ramos comunicantes para CVIII. — 21'', ramos para DI. — 22, tronco primario superior. — 23, tronco primario medio. — 24, tronco primario inferior. — 25, tronco secundario anteroexterno. — 26, tronco secundario posterior. — 27, tronco secundario anterointerno. — 28, arteria escapular posterior. — 29, arterias cervicales profundas. — 30, arteria vertebral. — 31, sección de la primera costilla. — 32, sección de la apófisis transversa y conducto transversal abierto. — 33, ramos comunicantes para CVIII. — 34, primera costilla.

cubierta más superficial está constituída por la piel, el cutáneo del cuello y la aponeurosis cervical superficial. Este plano está separado de la aponeurosis media por la masa adiposa de Meckel. Encontramos en ella la vena yugular externa, que atraviesa en su terminación las aponeurosis para terminar en la subclavia.

El plexo braquial llega al vértice del hueco de la axila pasando por debajo de la clavícula. El tronco ánteroexterno es el más superficial, el tronco ántero-interno es algo más profundo que el precedente (fig. 249); ambos ocultan el tronco posterior. La arteria y la vena subclavia están por dentro de los troncos nerviosos (véase *Arteria axilar*).

A nivel de la parte superior de la axila, en la región situada encima del borde superior del pectoral menor, los troncos secundarios del plexo braquial están también reunidos y situados por fuera de la arteria axilar (fig. 250). En la región que corresponde a la cara posterior del pectoral menor los cordones nerviosos se expansionan: el tronco mediomúsculocutáneo se desliza por fuera de la arteria; el

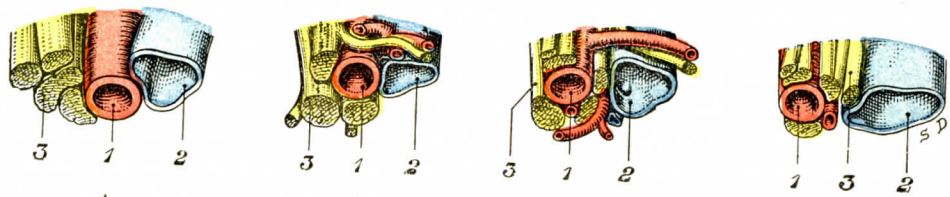

FIG. 249

Cuatro cortes transversales del paquete vásculonervioso de la axila para mostrar las relaciones de los cordones nerviosos del plexo braquial con la arteria y la vena axilares (lado derecho).

A, corte a nivel del borde anterior de la clavícula. — B, corte a 2 centímetros por debajo. — C, corte a 2 centímetros más abajo. — D, corte a 2 centímetros más abajo.

1, arteria axilar. — 2, vena axilar. — 3, cordones nerviosos del plexo braquial.

tronco mediocúbitocutáneo se insinúa por dentro, es decir, por entre la arteria y la vena; mientras que el tronco radiocircunflejo camina por detrás de los vasos.

Por debajo del pectoral menor el plexo se expansiona en sus ramas terminales.

4.° Anastomosis. — El plexo braquial se anastomiza:

a) *Con el plexo cervical* por una rama de tamaño variable tendida de la cuarta a la quinta cervicales.

b) *Con la segunda raíz dorsal* por un ramo que termina en la primera, este ramo sólo existe en los tres cuartos de los casos.

c) *Con el gran simpático.* — Los ramos comunicantes del simpático con el plexo braquial son ramos grises. Son variables en su disposición y número. Sin embargo, se puede decir con HOVELACQUE que están dispuestos según dos planos, uno superficial, otro profundo.

Los filetes que constituyen el plano *superficial* tienen por características llegar a las raíces de los plexos pasando por el intersticio interescalénico, mientras que los del plano profundo nacen del nervio vertebral y pasan al conducto transverso para llegar a los elementos del plexo muy cerca de su origen.

α) *Ramos del plano superficial.* — El ramo destinado a C^v nace del ganglio estelar en el origen del nervio vertebral y llega a C^v pasando entre el recto anterior y el fascículo del escaleno anterior que viene de la cuarta cervical (HOVELACQUE).

El *ramo comunicante del sexto nervio cervical* nace por fuera del precedente por varias raíces que salen del ganglio estelar (fig. 254, 17) y llegan a la cara anterior del sexto nervio a la altura del tubérculo de Chassaignac

El *ramo comunicante del séptimo nervio cervical*, nacido del ganglio estelar, se dirige transversalmente, por detrás de los vasos del tronco tirocérvicofacial (figura 248, 21), a la cara profunda del escaleno anterior. Termina en el séptimo nervio cervical, inmediatamente por fuera del tubérculo anterior de la apófisis transversa del séptimo cervical.

El *ramo comunicante del octavo nervio cervical* (fig. 248, 21'), constituído por dos o tres filetes, nece del borde externo del ganglio estelar y llega al nervio después de un trayecto muy corto por detrás del ligamento transversopleural, por lo demás inconstante.

El *ramo comunicante del primer nervio dorsal* es generalmente doble (figura 248, 21''). Nace de la parte externa del ganglio estelar, y después de un trayecto muy corto, llega al primer nervio dorsal, aplicado en este punto a la cara posterior de la cúpula pleural.

β) *Ramos del plano profundo.* — Nacen del nervio vertebral a alturas variables. Son extremadamente cortos, de 1 a 2 milímetros aproximadamente. En general D^{I} y C^{VIII} no reciben ninguno.

Nota. — Obsérvense en la figura 248, 17, dos ramos comunicantes que nacen del ganglio estelar y llegan a CVII. Estos ramos, situados por dentro de la arteria vertebral, pertenecen a la categoría de los ramos comunicantes profundos de Herbert. En realidad no pertenecen a la misma categoría que los que se desprenden del nervio vertebral. Son filetes nerviosos que desde su origen penetran a través de los músculos prevertebrales para llegar a los nervios raquídeos cerca de su nacimiento. HOVELACQUE hace de estos filetes nerviosos una tercera variedad de ramos comunicantes. Creemos que esto es inútil: como hemos dicho, no hay nada más variable que el trayecto de las anastomosis que unen el simpático al plexo braquial. Unicamente queda constante la división en ramos que nacen del simpático propiamente dicho (plano superficial) y ramos que nacen del nervio vertebral (plano profundo).

§ 2. — RAMAS DEL PLEXO BRAQUIAL

Estudiaremos: 1.°, las ramas colaterales; 2.°, las ramas terminales.

RAMAS COLATERALES

Las ramas colaterales del plexo braquial, prescindiendo de algunos ramos muy delgados que se pierden desde su origen en los músculos intertransversos y en los músculos escaleno, van a los músculos de la cintura escapular.

Las dividiremos en: 1.°, ramas anteriores, que van a los músculos anteriores de la cintura escapular; 2.°, ramas posteriores, que van a los músculos posteriores de la cintura escapular.

A. RAMAS ANTERIORES. — Son en número de tres: nervio del subclavio, nervio del pectoral mayor y nervio del pectoral menor.

1.° Nervio del subclavio. — El nervio del subclavio (fig. 247, 17), muy delgado, pero constante, se desprende generalmente de la parte alta del tronco primario superior o a veces por dos raíces del quinto y sexto cervicales. Desciende oblicuamente de fuera a dentro por delante del plexo braquial y de la arteria subclavia, y llega a la cara superior del escaleno anterior, en donde se divide en dos ramos: un ramo muscular, que se pierde en la parte media del músculo subclavio, y un ramo anastomótico importante, que va a parar al nervio frénico (véase *Nervio frénico*, pág. 267).

2.° Nervio del pectoral mayor. — El nervio del pectoral mayor (figs. 246, 10, y 247, 19), que a veces se designa también con el nombre de *nervio torácico ante-*

rior mayor, se desprende del plexo braquial a nivel de la clavícula. Nace, ora del extremo inferior del tronco primario superior, ora de su rama de división anterior. Siguiendo a partir de este punto un trayecto oblicuo hacia abajo y adentro, pasa por delante de la arteria axilar (puntos de referencia de FARABEUF para la ligadura de este vaso) y de la vena axilar. Luego, dirigiéndose a delante, perfora la parte media de la aponeurosis clavipectoral, con las ramificaciones de la arteria acro-

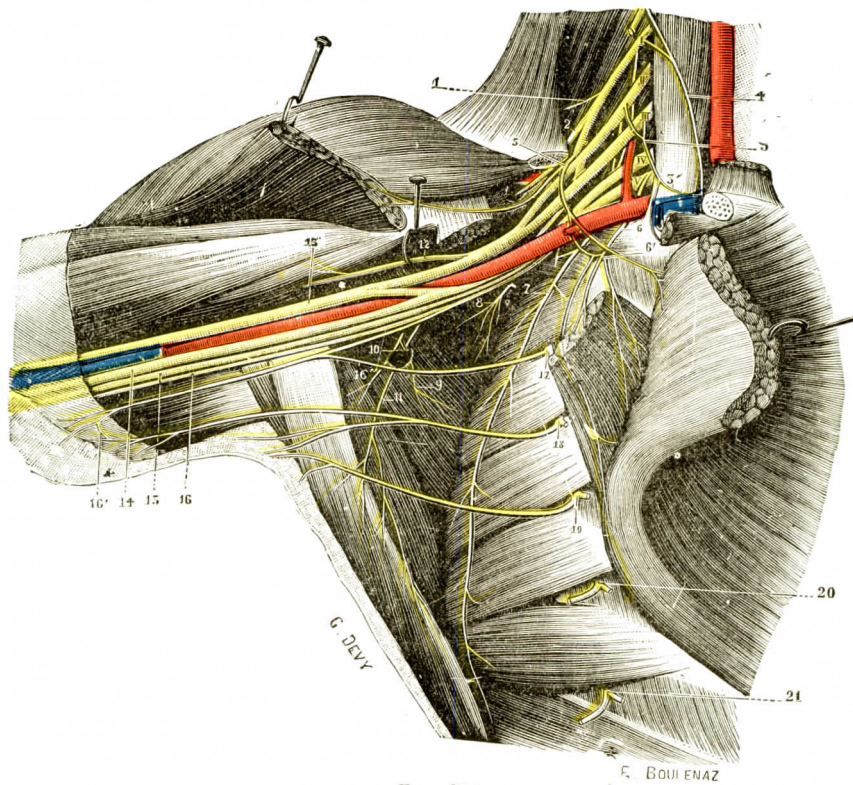

FIG. 250

Plexo braquial visto por delante.

I, II, III, IV, quinto, sexto, séptimo y octavo pares cervicales. — V, primer par dorsal. — 1, tronco común de los nervios del angular y del romboides. — 2, nervio supraescapular. — 3, nervio del subclavio, con: 3', su anastomosis; 4, el frénico. — 5, nervio del pectoral mayor. — 6, nervio del pectoral menor, con 6', su anastomosis con el nervio precedente. — 7, nervio del serrato mayor. — 8, nervio superior del subescapular. — 9, nervio inferior del mismo músculo. — 10, nervio del redondo mayor. — 11, nervio del dorsal ancho. — 12, nervio musculocutáneo. — 13, nervio mediano. — 14, nervio cubital. — 15, nervio braquial cutáneo interno. — 16, accesorio del braquial cutáneo interno, con 16' y 16'', sus anastomosis con los ramos perforantes de 17 y 18, segundo y tercer nervios intercostales. — 19, 20, 21, cuarto, quinto y sexto nervios intercostales.

miotorácica, llega a la cara profunda del pectoral mayor y se subdivide en gran número de ramas divergentes, que se pierden en este músculo. En el momento en que cruza la arteria subclavia, este nervio despide un filete anastomótico que rodea este vaso, describiendo una asa de concavidad superior, para venir a unirse al nervio siguiente. Esta anastomosis constituye *el asa nerviosa de los pectorales* o *la anastomosis interpectoral* (fig. 247, 20).

3.° Nervio del pectoral menor. — Este nervio (figs. 246, 11, y 250, 6), denominado también *torácico anterior menor*, se separa del plexo por detrás de la clavícula o muy poco por encima, a la misma altura que el nervio pectoral mayor.

Nace de la parte superior del tronco secundario inferior. Oblicuo hacia abajo y afuera, se insinúa debajo de la arteria axilar y se anastomiza con el ramo descendente que le envía el nervio del pectoral mayor, de modo que forma, como hemos visto, una asa que abraza el vaso. De la convexidad de este arco parten dos órdenes de ramos: a) *ramos superficiales*, que, después de haber atravesado la aponeurosis clavipectoral, llegan al espacio celular comprendido entre el pectoral menor y el pectoral mayor y finalmente se pierden en este último músculo; b) *ramos profundos*, que corren por debajo del pectoral menor y penetran en este músculo por su cara profunda. De estos filetes profundos, unos terminan en el pectoral menor y otros no hacen más que atravesarlos para ir a perderse en la cara profunda del pectoral mayor.

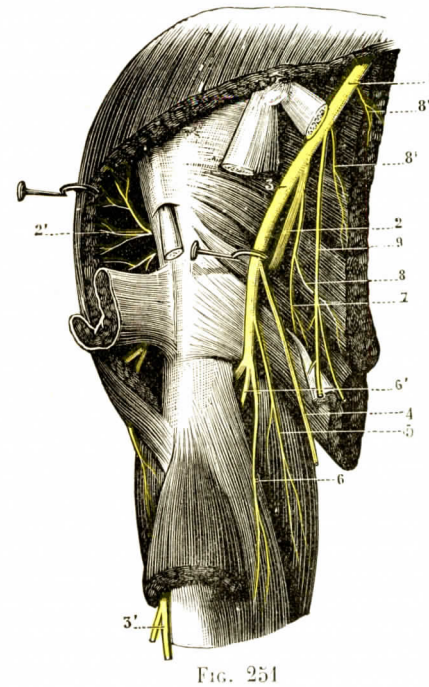

FIG. 251

Nervios profundos de la axila.

1, tronco común del radial y del circunflejo. — 2, nervio circunflejo, con 2', sus ramificaciones en la cara profunda del deltoides. — 3, nervio radial, desapareciendo en el canal de torsión. — 3', el mismo en el canal de torsión. — 4, su ramo cutáneo interno. — 5, nervio de la porción larga del triceps. — 6, nervio del vasto interno. — 6', nervio del vasto externo.—7, nervio del redondo mayor. — 8, nervio inferior del subescapular, naciendo por un tronco común con el precedente. — 8', 8'', nervio medio y nervio superior del subescapular. — 9, nervio del dorsal ancho.

B. RAMAS POSTERIORES. — Son en número de nueve: *nervio supraescapular, nervio del angular, nervio del romboides, nervio superior del subescapular, nervio inferior del subescapular, nervio del dorsal ancho, nervio del redondo mayor, nervio circunflejo* y *nervio del serrato mayor.*

1.° Nervio supraescapular. — Nacido del quinto par cervical en el momento en que éste va a unirse con el sexto (figs. 246, 2, y 247, 27), se dirige oblicuamente hacia abajo, afuera y atrás en el hueco supraclavicular, siguiendo el borde súperoexterno del tronco primario superior. Después de un corto trayecto, se coloca debajo del trapecio y del omohioideo; pasa por la escotadura coracoidea, convertida en agujero por un ligamento, y llega así a la fosa supraespinosa, debajo del músculo supraespinoso. Después de haber dado algunos ramos a este último músculo, rodea el borde externo de la espina del omóplato y penetra entonces en la fosa infraespinosa, en donde termina por varios ramos divergentes, que se pierden en el espesor del músculo infraespinoso.

2.° Nervio del angular. — Este nervio sale de la quinta raíz cervical, poco después de salir del agujero de conjunción (figs. 246, 1, y 247, 28). Primeramente corre sobre el escaleno posterior, rodea en seguida este músculo y viene a colocarse en la cara profunda del músculo angular del omóplato, en medio de cuya masa se pierde por numerosos ramos. Algunos de estos ramos se prolongan a veces hasta el romboides.

3.° Nervio del romboides. — Este nervio, lo mismo que el precedente, nace del quinto par cervical (figs. 246, 1, y 247, 28). Dirigiéndose hacia abajo y atrás, corre primero entre el escaleno posterior y el angular hasta el ángulo superior de

la escápula. Se introduce en seguida entre las costillas y el romboides y se pierde en la cara profunda de este músculo, muy cerca de sus inserciones escapulares. Uno de sus fieltes (Cruveilhier) perfora el romboides de delante atrás y viene a anatomizarse, en el espesor del músculo trapecio, con las ramas raquídeas posteriores.

4.° Nervio superior del subescapular. — Nacido de la parte posterior del plexo braquial (figs. 246, 3, y 251, 8''), unas veces de la parte terminal del tronco primario superior, otras de la rama de división posterior de este tronco, otras del

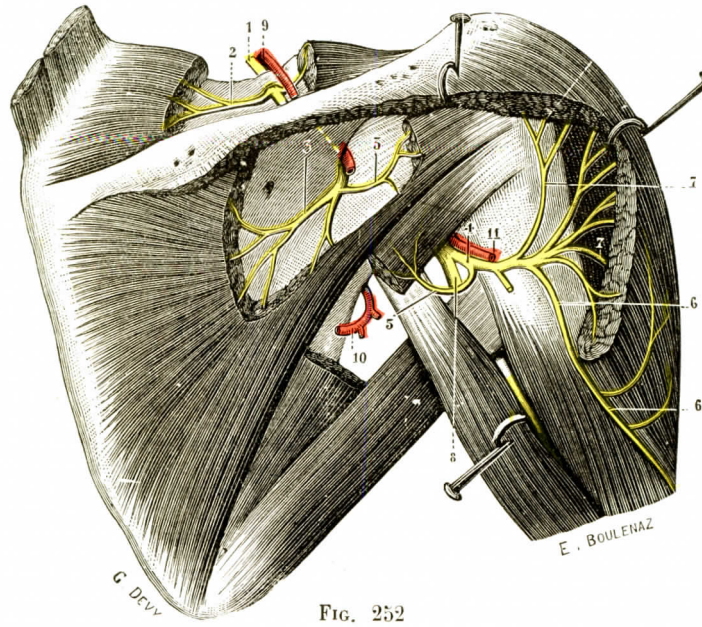

Fig. 252

Los dos nervios supraescapular y circunflejo vistos en la cara posterior del hombro.

1, nervio supraescapular, con; 2, sus ramos para el supraespinoso; 3, sus ramos para el infraespinoso. — 4, nervio axilar o circunflejo, que pasa por el agujero cuadrado de Velpeau, con 5, el nervio del redondo menor; 6, el ramo cutáneo del hombro; 7, 7, sus ramos deltoideos. — 8, nervio radial. — 9, arteria escapular superior. — 10, arteria escapular inferior. — 11, arteria circunfleja posterior.

tronco radiocircunflejo, el nervio superior del subescapular, en todos los casos muy delgado, se dirige hacia el borde superior del músculo subescapular, en el cual termina.

5.° Nervio inferior del subescapular. — Nace en la axila del tronco posterior radiocircunflejo (figs. 246, 5, y 251, 8), ora directamente, ora por un tronco común con el nervio circunflejo. Desciende por la cara anterior del músculo subescapular y se distribuye por los fascículos medios e inferiores de este músculo.

Existe frecuentemente un nervio medio del subescapular (fig. 251, 8').

6.° Nervio del dorsal ancho. — Se desprende también del tronco radiocircunflejo (figs. 250, 11, y 251, 9). Dirígese verticalmente hacia abajo siguiendo la cara anterior del subescapular, cruza oblicuamente la arteria escapular inferior y gana la cara profunda del músculo dorsal ancho, por la cual se distribuye.

7.° Nervio del redondo mayor. — Como el precedente, por fuera del cual está situado, el nervio del redondo mayor (figs. 250, 10, y 251, 7) nace del tronco

radiocircunflejo o del nervio circunflejo, o también, más raramente, por un tronco común con un nervio del dorsal ancho. Desciende sobre la cara anterior del redondo mayor y se pierde en este músculo después de haberse dividido en tres o cuatro ramos.

8.° Nervio circunflejo. — Nace del tronco secundario posterior radiocircunflejo, en el hueco de la axila, bastante alto, raramente debajo de un plano que pasa por el borde inferior del pectoral menor (fig. 251, 2).

Camina primero por la cara anterior del músculo infraescapular, rodea en seguida el borde inferior de este músculo y penetra, en compañía de la arteria circunfleja posterior, en el agujero cuadrado de Velpeau (limitado por arriba por el borde inferior del infraescapular, por abajo por el borde superior del redondo mayor, por fuera por el borde externo de la porción larga del tríceps, por dentro por el cuello quirúrgico del húmero y la parte inferior de la articulación del hombro) (figura 252). El nervio está en contacto con la cápsula de la articulación escápulohumeral. Al desembocar de este cuadrilátero de Velpeau, el nervio circunflejo, desde entonces situado en la cara posterior del hombro, se aplica al borde inferior del músculo redondo menor. Rodea horizontalmente el cuello quirúrgico del húmero, de atrás a delante, describiendo una curva de concavidad dirigida arriba y adelante, y se agota en sus ramas terminales.

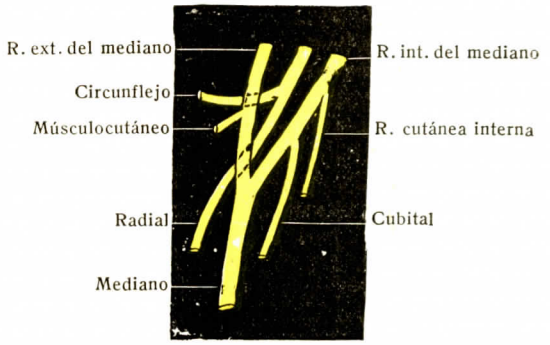

FIG. 253

Esquema que indica el modo de origen de las ramas terminales del plexo braquial.

Considerado desde el punto de vista de su distribución periférica, el nervio circunflejo suministra ramas colaterales y ramas terminales.

a) Las *ramas colaterales* son en número de dos: el nervio del redondo menor y el nervio cutáneo del hombro.

El *nervio del redondo menor* se desprende del tronco nervioso en el momento en que éste franquea de delante atrás el orificio cuadrado de Velpeau. De aquí se dirige hacia dentro y arriba y se pierde en el redondo menor (fig. 252, 11).

El *ramo cutáneo del hombro* nace al mismo nivel (fig. 252, 6). Sale del deltoides rodeando el borde posterior de este músculo y, después de haber perforado la aponeurosis, cubre el muñón del hombro y la cara externa del brazo con ramificaciones divergentes. Todas estas ramificaciones se pierden en la piel. Un filete se anastomiza con el accesorio del braquial cutáneo interno.

b) Las *ramas terminales* del nervio circunflejo, siempre muy numerosas y dispuestas en forma de abanico, se distribuyen por la masa del deltoides, en la cual penetran por su cara profunda. Estas ramas envían constantemente algunos ramúsculos a la articulación del hombro.

9.° Nervio del serrato mayor. — El nervio del serrato mayor o *nervio torácico inferior*, o *nervio respiratorio externo de Carlos Bell*, nace del quinto y sexto pares cervicales, inmediatamente después de su salida de los espacios intertransversos (fig. 251, 7) formando un plexo. Siguiendo a partir de este punto un trayecto verticalmente descendente, corre primero entre el escaleno posterior y el plexo bra-

quial, y después por la cara lateral del tórax, dentro del ángulo diedro abierto hacia delante que forman por su convergencia los músculos subescapular y serrato mayor. En realidad, los nervios del serrato mayor provienen de C^{V}, de C^{VI} y de C^{VII}; el octavo y el noveno intercostal dan nervios accesorios. El músculo tiene tres planos de inervación (véase tomo I).

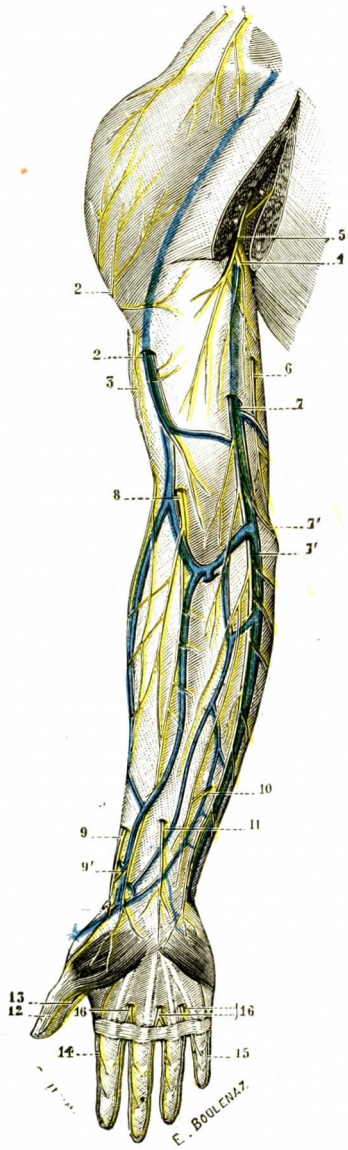

FIG. 254

Nervios superficiales del miembro superior, plano anterior.

§ 3. — RAMAS TERMINALES DEL PLEXO BRAQUIAL

Las ramas terminales del plexo braquial nacen en el hueco axilar y se desprenden de los troncos secundarios del plexo. De los troncos secundarios anteriores, mediomúsculocutáneo y mediocúbitocutáneo, se separan varios nervios que van a los músculos y a los tegumentos del lado de la flexión. Son, de fuera a dentro: el *nervio músculocutáneo*, el *nervio mediano*, el *nervio cubital*, el *nervio braquial cutáneo interno*, el *accesorio del braquial cutáneo interno*. El tronco secundario posterior, radiocircunflejo, sólo da una rama terminal, el nervio radial, que va a las masas musculares del lado de la extensión. Antes hemos descrito el nervio circunflejo como rama colateral del plexo.

I. — NERVIO MÚSCULOCUTÁNEO

El nervio músculocutáneo se desprende del tronco scundario superior, mediomúsculocutáneo. Las fibras que lo constituyen proceden casi en su totalidad del quinto y sexto pares cervicales; algunas proceden del séptimo.

1.° Trayecto. — El nervio músculocutáneo se origina en la axila, bastante arriba, en general detrás del músculo pectoral menor. Situado en su origen encima y fuera del mediano y de la arteria axilar, este nervio se dirige oblicuamente hacia abajo y afuera. Cruza primeramente el tendón del músculo subescapular, gana en seguida la parte interna del músculo córacobraquial y luego lo perfora, de donde proviene el nombre que se le ha dado de *nervio perforante del córacobraquial de Casserio*. A su salida de este último músculo se encuentra entre el bíceps, que está por delante, y el braquial anterior, que está por detrás. Atraviesa entonces diagonalmente la cara anterior del brazo

1, 1, rama supraacromial del plexo cervical. — 2, 2, ramo cutáneo del nervio circunflejo. — 3, ramo cutáneo externo del radial. — 4, ramo superior del braquial cutáneo interno. — 5, ramo perforante del segundo nervio intercostal. — 6, accesorio del braquial cutáneo interno. — 7, braquial cutáneo interno, con sus dos ramas de bifurcación; 7', la rama posterior o epitroclear; 7'', la rama anterior o cubital. — 8, rama cutánea o antebraquial del nervio músculocutáneo. — 9, rama terminal anterior del radial, con 9', su anastomosis con una de las divisiones de la rama precedente. — 10, anastomosis de un filete perforante del nervio cubital con una de las divisiones del braquial cutáneo interno. — 11, ramo cutáneo palmar del mediano. — 12, 13, colateral externo y colateral interno del pulgar. — 14, colateral externo del índice. — 15, colateral interno del meñique. — 16, 16, troncos de los demas colaterales.

para aparecer en el canal bicipital externo entre el supinador largo y el extremo inferior del bíceps. Hasta aquí el nervio camina en las capas profundas del brazo. Llega al pliegue del codo, perfora la aponeurosis superficial para hacerse subcutáneo, y se ramifica, como veremos luego, por la mitad externa de la piel del antebrazo. El punto en que perfora la aponeurosis está situado directamente por dentro de la vena mediana cefálica, pero a una altura variable de la interlínea articular, del codo, a menudo un poco más arriba, algunas veces debajo.

En el curso de su trayecto el nervio músculocutáneo da dos clases de ramas: *colaterales* y *terminales*.

2.° Ramas colaterales. — En su porción braquial el nervio músculocutáneo suministra ramas colaterales a los tres músculos anteriores del brazo, córacobraquial, bíceps y braquial anterior; el nervio diafisario del húmero, filetes vasculares, un nervio articular por la cara anterior del codo.

a) *Nervio del córacobraquial.* — El nervio del córacobraquial se desprende del músculocutáneo cerca de su emergencia y penetra en el músculo por encima del punto de perforación del nervio.

b) *Nervio del bíceps.* — El nervio del bíceps nace del nervio músculocutáneo después de su salida del músculo córacobraquial. Se divide, casi inmediatamente después de su origen, en dos ramos, que se distribuyen uno por la porción corta y el otro por la porción larga del bíceps. Estos dos ramos se subdividen ordinariamente en varios filetes antes de penetrar en sus respectivos músculos

c) *Nervio del braquial anterior.* — El nervio del braquial anterior nace algo por debajo del precedente y se divide en tres o cuatro filetes divergentes, que van a perderse lo más frecuentemente en el tercio superior del músculo. De estos filetes hay uno, sin embargo, más largo que los otros, al cual se le ve descender hasta la porción del braquial anterior próxima al codo: se le puede dar el nombre de *filete largo del braquial anterior* (fig. 259, 10).

d) *Nervio diafisario del húmero, nervios vasculares, nervio articular anterior del codo.* — Independientemente de los ramos musculares que hemos descrito, el nervio músculocutáneo suministra también: un filete óseo, que penetra con la arteria en el agujero nutricio del húmero; filetes vasculares que se distribuyen en la parte inferior de la

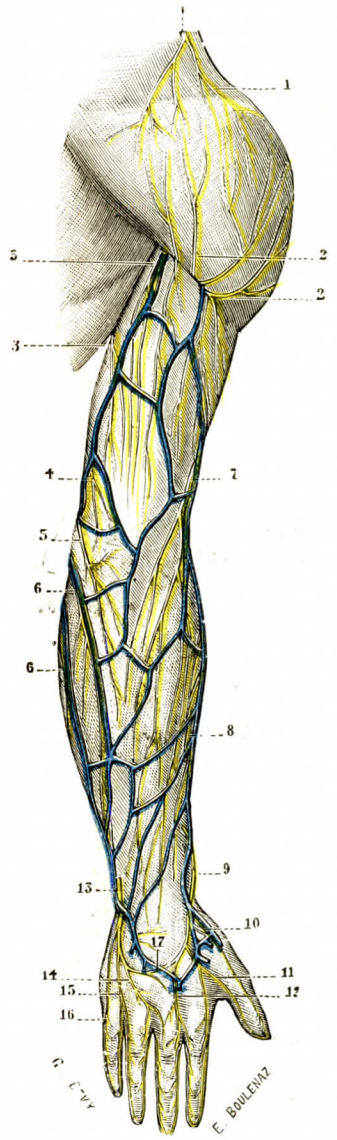

FIG. 255

Nervios superficiales del miembro superior, plano posterior.

1, ramificaciones de la rama supraacromial del plexo cervical. — 2, 2, ramos cutáneos del nervio axilar. — 3, 3, ramos perforantes del segundo y tercer nervios intercostales. — 4, ramo cutáneo interno del radial. — 5, rama posterior o epitroclear del braquial cutáneo interno. — 6, 6, ramos posteriores de la rama anterior del mismo nervio. — 7, ramo cutáneo externo del radial. — 8, ramos posteriores del músculocutáneo. — 9, terminación de la rama anterior o cutánea del radial, con 10, su ramo externo; 11, su ramo medio; 12, su ramo interno. — 13, rama dorsal del cubital, con 14, su ramo externo; 15, su ramo medio; 16, su ramo interno. — 17, anastomosis entre el radial y el cubital.

arteria axilar y a toda la arteria humeral; un filete articular para el codo. Este filete se desprende ora del tronco nervioso principal, ora del nervio del braquial anterior.

3.° Ramas terminales. — Una vez subcutáneo, el nervio músculocutáneo se divide en dos ramas terminales, una *anterior* y otra *posterior:*

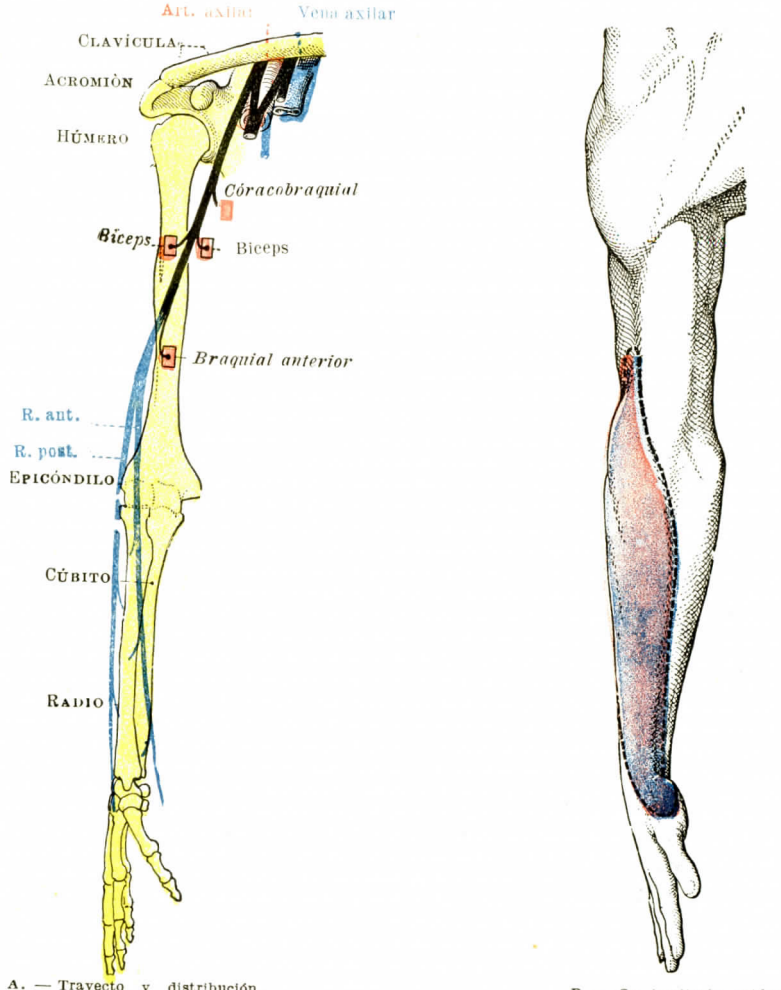

A. — Trayecto y distribución.

B. — Su territorio cutáneo.

Fig. 256

Nervio músculocutáneo (Pitres y Testut).

a) *Rama posterior.* — La rama posterior, dirigiéndose hacia abajo y afuera, pasa por detrás de la vena mediana cefálica, alcanza sucesivamente las caras externa y posterior del antebrazo y desciende hasta el cuerpo, suministrando numerosos ramos a la piel de la región pósteroexterna del antebrazo (lg. 255, 8). Es bastante frecuente ver a la rama posterior del músculocutáneo, descendiendo más que de costumbre, esparcir tenues ramos por la región del primer metacarpiano y por el primer espacio interóseo. Estos ramitos pueden seguirse en ciertos individuos hasta la comisura del pulgar y del índice.

De un modo casi constante, esta rama posterior se anastomiza, algo por encima de la estiloides radial, con la rama anterior del nervio radial.

b) *Rama anterior.* — La rama anterior continúa la dirección descendente del tronco del cual procede. Se sitúa delante de la mediana cefálica y avanza luego por la cara anterior del antebrazo (fig. 254, 8); termina en pequeños ramillos destinados a la piel de la región ánteroexterna del antebrazo. Se pueden seguir estos filetes terminales hasta los pliegues terminales de la muñeca, y aun muchas veces hasta la eminencia tenar. Los que van a esta eminencia, cuando existen, son extremadamete variables.

Algo por encima de la muñeca, la rama anterior del nervio músculocutáneo se anastomiza con el nervio radial, que es todavía subaponeurótico. Suministra, además, en la misma región, uno o dos ramúsculos, que se dirigen al encuentro de la arteria y acaban finalmente distribuyéndose por las partes blandas de la articulación radiocarpiana.

En su trayecto en el antebrazo la rama anterior del músculocutáneo emite por una parte filetes internos que llegan a la línea media y van a anastomizarse con los ramos más externos del nervio braquial cutáneo interno; por otra parte filetes externos que van a anastomizarse unos con ciertos filetes procedentes del ramo cutáneo externo del nervio radial, otros con ramos de la rama posterior.

4.° Anastomosis. — a) *Con el nervio mediano.* — Frecuentemente (una vez de cada tres) el nervio músculocutáneo se anastomiza en la parte media del brazo con el tronco del nervio mediano. Esta anastomosis es oblicua hacia abajo y afuera. Va del músculocutáneo al mediano. Su volumen es muy variable; es tanto mayor cuanto más débil es la raíz externa del mediano, e inversamente. Vendría determinada por el hecho de que cierto número de filetes del mediano estarían pegados al tronco del músculocutáneo en el brazo; estos filetes tomarían el trayecto del músculocutáneo antes de reunirse con el mediano.

b) *Con el braquial cutáneo interno.* — Se han descrito anteriormente y no insistiremos en ello.

Variedades. — El nervio músculocutáneo puede no existir como nervio distinto: en este caso sus diferentes ramos se desprenden aisladamente del tronco del mediano. Los elementos del músculocutáneo se han fusionado con el mediano. — Duplicidad del nervio: el músculocutáneo nace en la axila por dos ramas, que pueden no reunirse sino hasta el codo. — En lugar de perforar el córacobraquial, el nervio músculocutáneo se desliza por un lado. La anastomosis para el nervio mediano es muy variable en volumen, situación y trayecto.

RESUMEN DEL NERVIO MÚSCULOCUTÁNEO

a) *Ramas colaterales* . . . . . { N. del córacobraquial. / N. del bíceps. / N. del braquial anterior. / Filete óseo. / Filete perióstico. / Filete vascular.

b) *Ramas terminales* . . . . . { R. posterior. / R. anterior.

II. — Nervio mediano

1.° Origen. — El nervio mediano nace de la porción axilar del plexo braquial por dos raíces: una externa, otra interna (fig. 257). La *raíz externa* proviene del tronco secundario, superior, ánteroexterno o tronco mediomúsculocutá-

neo; la *raíz interna*, del tronco secundario ánterointerno, o tronco mediocúbitocutáneo. La raíz externa sigue el flanco externo de la arteria axilar; la raíz interna aparece entre la arteria y la vena axilares. Las dos raíces convergen una hacia la otra, se reúnen a la manera de los brazos de una **V** y se continúan por un tronco único, el *nervio mediano*.

La raíz externa es generalmente menos voluminosa que la interna; pero es de calibre variable según los sujetos. Se ha comprobado que es más débil cuanto mayor es la anastomosis que el músculocutáneo envía al mediano. Se estima que en este caso algunos filetes del mediano toman el trayecto del músculocutáneo antes de reunirse al tronco principal. En ciertos casos, también la raíz externa puede faltar. El mediano no se constituye entonces sino después de haber recibido la anastomosis del músculocutáneo.

2.° Trayecto. — El nervio mediano nace en la axila. Desciende verticalmente por el lado interno del brazo y llega a la cara anterior de la epitróclea. Aquí, inclinándose oblicuamente hacia fuera, se *aproxima* poco a poco al eje del miembro, llega a él y se hace mediano, situación que le ha valido su nombre. Recobrando entonces su dirección vertical, atraviesa sucesivamente la cara anterior del antebrazo, el conducto carpiano, y se expansiona en sus ramas terminales antes de la salida del conducto.

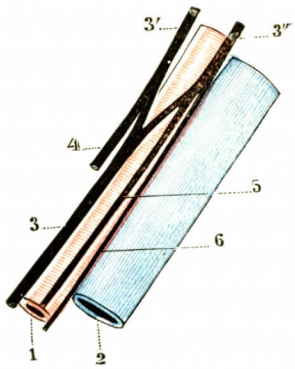

FIG. 257

Origen axilar del mediano.

1, arteria axilar. — 2, vena axilar. — 3, mediano, con 3', su raíz externa; 3'', su raíz interna. — 4, nervio músculocutáneo.—5, cubital.—6, braquial cutáneo interno.

3.° Relaciones. — En este largo trayecto el nervio tiene relaciones importantes, que examinaremos separadamente en la axila, en el brazo, en el codo, en el antebrazo, en el conducto carpiano.

a) *En la axila.* — Estudiaremos primero sus relaciones con los diferentes elementos del paquete vásculonervioso de la axila; luego las relaciones mediatas, es decir, las relaciones con las paredes de la cavidad axilar (fig. 258).

Las relaciones del nervio mediano con los elementos del paquete vásculonervioso son las siguientes: estando el brazo en abducción y ligera rotación externa, se encuentran, cuando se examina el plano superficial del paquete vásculonervioso de fuera a dentro: 1.°, el nervio músculocutáneo; éste sólo es visible en un corto trayecto: penetra pronto, en efecto, en el espesor del córacobraquial, al que perfora; 2.°, el nervio mediano con su horca que encierra la arteria en su origen; 3.°, la arteria axilar; 4.°, el cubital; 5.°, por último, el braquial cutáneo interno y su accesorio, nacidos de la raíz interna del mediano, situados enteramente por dentro de la arteria axilar. El nervio radial no puede ser visto; es retroarterial; para percibirlo sería necesario levantar y separar todos los elementos que acabamos de enumerar.

El nervio mediano es seguido por fuera por un músculo, el *córacobraquial*, su *músculo satélite*, que a veces lo cubre. Descansa por arriba en el músculo infraescapular, más abajo en el dorsal ancho y el redondo mayor. Está cubierto por los planos músculoaponeuróticos que constituyen la pared anterior de la axila.

b) *En el brazo.* — El nervio mediano y los vasos humerales que le acompañan descienden a la cara ánterointerna del brazo en el ángulo diedro comprendido entre el bíceps y el tabique intermuscular interno, tapizado por el tríceps por detrás, el braquial anterior por delante (fig. 259). Por delante y por dentro, mediano y vasos humerales están cubiertos por la aponeurosis braquial.

El nervio mediano cruza los vasos humerales en su trayecto braquial. Externo en la axila, se hace interno en la parte inferior del brazo. Pasa normalmete por delante de los vasos, excepcionalmente por detrás.

Al lado del mediano se encuentran otros dos nervios; pero sólo caminan poco tiempo por el conducto braquial: 1.°, el *braquial cutáneo interno* está primero situado por dentro del mediano, pero no tarda en hacerse satélite de la vena ba-

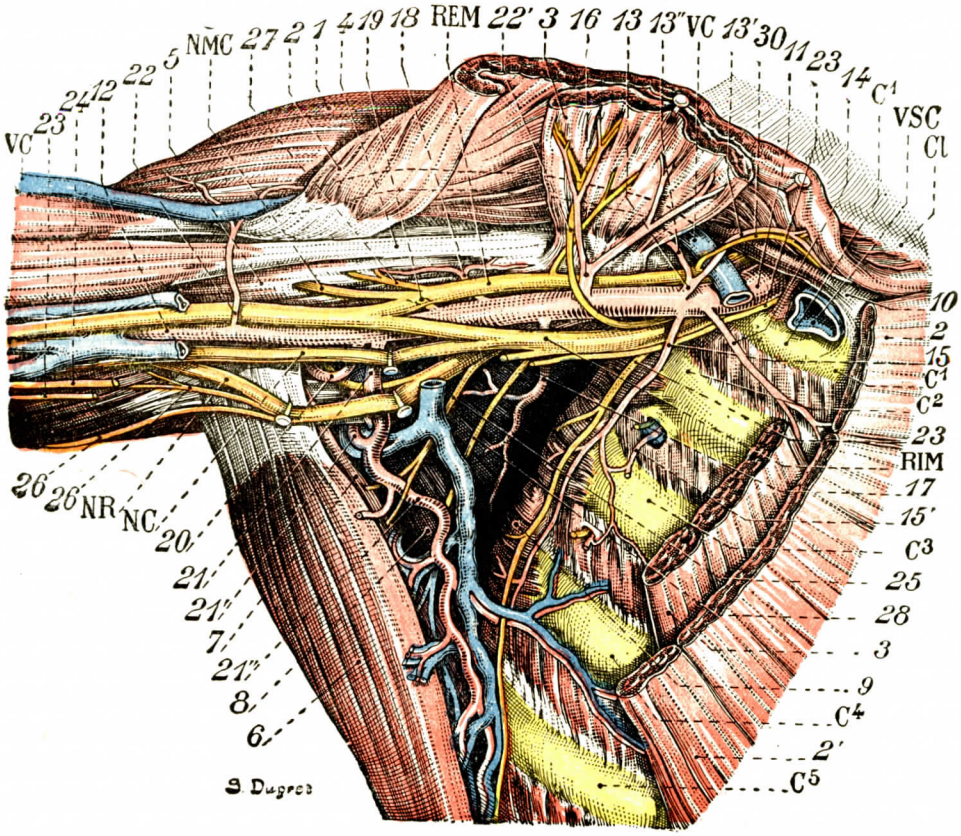

Fig. 258

Relaciones de la arteria axilar y sus ramas.

Cl, clavícula. — RIM, raíz interna del mediano. — REM, raíz externa del mediano. — NMC, nervio músculocutáneo. — NR, nervio radial. — NC, nervio cubital. — VC, vena cefálica. — VSC, vena subclavia. — C^1, C^2, C^3, C^4, C^5, cinco primeras costillas.

1, deltoides. — 2, 2, pectoral mayor. — 3, 3, pectoral menor. — 4, tendón del bíceps corto. — 5, coracobraquial. — 6, dorsal mayor. — 7, redondo mayor. — 8, subescapular. — 9, serrato mayor. — 10, subclavio. — 11, arteria axilar. — 12, arteria humeral. — 13, arteria acromiotorácica. — 13', 13'', sus dos ramas torácica y acromial. — 14, torácica superior. — 15, torácica inferior. — 15', anastomosis con una intercostal. — 16, torácica menor. — 17, arteria muscular. — 18, ramo muscular para el coracobraquial y bíceps. — 19, origen de la arteria circunfleja anterior oculta por la raíz externa del mediano. — 20, circunfleja posterior. — 21, escapular inferior. — 21', su rama escapular. — 21'', su rama torácica. — 22, arteria tegumentaria del muñón del hombro. — 23, 24, nervio braquial cutáneo interno y su accesorio. — 25, nervio del redondo mayor. — 26, 26, nervio del triceps braquial. — 27, nervio del coracobraquial. — 28, nervio del subescapular. — 29, nervio del serrato mayor. — 30, nervio del pectoral mayor.

sílica, con la que perfora la aponeurosis para hacerse subcutáneo; 2.°, el *nervio cubital* está situado también en la parte superior del brazo, por dentro de la arteria, aplicado al tabique intermuscular interno. Perfora este tabique hacia el tercio medio del brazo acompañado de la arteria colateral interna superior y desciende entonces entre el tabique intermuscular y el tríceps hasta la epitróclea.

c) *En el codo.* — El nervio mediano, situado por dentro de los vasos, está separado de ellos por un espacio triangular de vértice superior (fig. 260). Mientras que los vasos humerales descienden oblicuamente de dentro a fuera por un canal interno para llegar al centro del pliegue del codo, el nervio mediano desciende verticalmente hacia la cara anterior de la tróclea. Al principio subaponeurótico, penetra pronto, al alcanzar los músculos epitrócleos, entre los dos fascículos epitrócleo y coronoideo del pronador redondo. Llegado a la cara posterior de este músculo, cruza la arteria cubital pasando por delante de ella. Luego, prosiguiendo su trayecto, pasa por debajo del arco fibroso cúbitorradial del flexor común superficial de los dedos y viene a ocupar el eje del antebrazo.

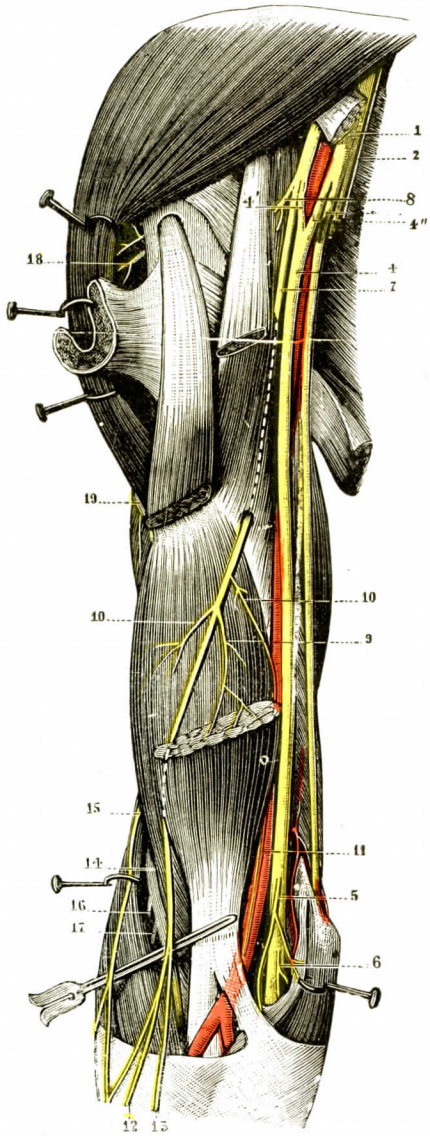

FIG. 259

Nervios profundos del brazo, cara anterior.

d) *En el antebrazo.* — El mediano ocupa bastante exactamente el centro de la cara anterior del antebrazo. En los dos tercios superiores del antebrazo corresponde por su cara profunda al intersticio que separa el músculo flexor común profundo de los dedos y el músculo flexor propio del pulgar.

Está cubierto por el músculo flexor común superficial. Notemos que camina por la vaina del flexor común superficial, enteramente carnoso a esta altura. El tronco de las arterias interóseas le envía una colateral, la arteria del nervio mediano, ordinariamente muy delgada.

En el tercio inferior del antebrazo aparecen los tendones del músculo flexor común superficial y las relaciones se modifican.

El mediano se sitúa por fuera de los tendones del músculo flexor común superficial y se hace más superficial. En la muñeca está solamente cubierto por la aponeurosis antebraquial y es accesible a través del intersticio comprendido entre el palmar mayor y el palmar menor. Tal y como lo ha demostrado BRAINE, el mediano tiene por dentro de él el tendón del flexor superficial del medio y descansa sobre el tendón flexor superficial del índice.

e) *En el conducto carpiano.* — El mediano se dirige un poco hacia fuera del eje

1, braquial cutáneo interno. — 2, su accesorio. — 3, cubital. — 4, mediano, con: 4', su raíz externa; 4'', su raíz interna.—5, ramo para el pronador redondo.—6, ramo para el palmar mayor y el menor.—7, nervio músculocutáneo, con: 8, su ramo del coracobraquial; 9, ramo del biceps; 10, ramo para el braquial anterior; 11, filete vascular para la humeral; 12 y 13, sus ramos cutáneos o antebraquiales. — 14, nervio radial, con: 15, su ramo cutáneo externo; 16, su ramo para el supinador largo; 17, su ramo para el primer radial externo. — 18, nervio circunflejo, con 19, su ramo cutáneo del hombro.

del brazo y pasa al conducto carpiano. Se sitúa en este canal inmediatamente por detrás del ligamento anular, delante de los tendones. Tiene por fuera de él el tendón del flexor propio del pulgar, por dentro, el tendón flexor superficial del medio. Descansa siempre en el tendón del flexor superficial del índice. Está en el intersticio que separa las dos sinoviales dígitocarpiana externa y dígitocarpiana interna.

Se divide en sus ramas terminales en la parte inferior del conducto carpiano.

4.º Distribución. — Durante el curso de su largo trayecto, el nervio mediano suministra dos órdenes de ramas: ramas colaterales y ramas terminales.

A. Ramas colaterales. — El nervio mediano atraviesa la parte inferior de la axila y la región ánterointerna del brazo sin dar ninguna rama colateral. En el codo y en el antebrazo, por el contrario, suministra ramas colaterales muy numerosas, que, según su origen y destino, se pueden repartir en cinco grupos: ramas articulares, nervio superior del pronadr redondo, ramos musculares, nervio interóseo y nervio cutáneo palmar.

a) *Ramos articulares.* — Son ramos en extremo pequeños, descritos por Rudinger, que van a la articulación del codo. Son ordinariamente dos, uno superior y otro inferior. El *filete articular* se desprende de la porción braquial del mediano a una altura variable. Inclinándose en seguida hacia abajo y afuera, llega a la cara anterior de la articulación del codo, siguiendo muy frecuentemente el espesor del músculo braquial anterior. Se distribuye por la cara anterior de la cápsula. El *filete articular inferior* procede generalmente del ramo que el mediano envía al músculo pronador redondo. Se distribuye, como el precedente, por la cara anterior de la cápsula.

b) *Nervio superior del pronador redondo.* — El nervio superior del pronador redondo se desprende del tronco del mediano algo por encima de la epitróclea y penetra en la cara profunda del pronador redondo, después de haber enviado algunos filetes muy delgados a la articulación del codo.

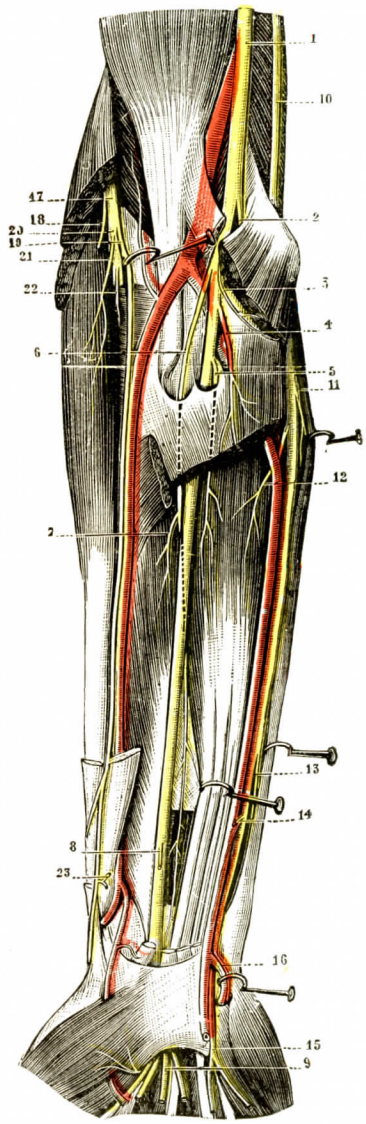

Fig. 260

Nervios profundos del antebrazo, cara anterior.

1, nervio mediano, con: 2, su ramo para el pronador redondo; 3, su ramo para el palmar mayor y el menor: 4, su ramo para el flexor superficial; 5, su ramo para el flexor profundo; 6, su ramo interóseo; 7, su ramo para el flexor propio del pulgar; 8, su ramo cutáneo palmar; 9, sus ramas terminales. — 10, nervio cubital, con: 11, su ramo para el cubital anterior; 12, su ramo para el flexor profundo; 13, su rama cutánea dorsal; 14, su filete anastomótico para el braquial cutáneo interno; 15, su rama palmar superficial; 16, su rama palmar profunda. — 17, nervio radial, con: 18, su ramo para el primer radial externo; 19, su rama terminal anterior; 20, su rama terminal posterior; 21, su ramo para el segundo radial externo; 22, su ramo para el supinador corto; 23, su anastomosis con el nervio músculocutáneo.

c) *Ramos musculars.* — Los ramos musculares que el nervio mediano da en el antebrazo se distinguen en anteriores y posteriores:

Los ramos musculares *anteriores* se separan del mediano en el tercio superior del antebrazo, aisladamente o por troncos comunes. Cualquiera que sea su origen, su distribución es siempre la misma; se dirigen al pronador redondo (que tiene así los dos nervios), al palmar mayor, al palmar menor y al flexor común superficial de los dedos.

Los ramos musculares *posteriores* se desprenden del mediano al mismo nivel que los precedentes. Son, por lo común, tres: uno de ellos inclinándose algo hacia fuera, va a terminar en el tercio superior del flexor largo propio del pulgar; los otros dos se pierden en los fascículos externos del flexor común profundo de los dedos (los fascículos internos de este último músculo, como vamos a ver dentro de poco, están inervados por el cubital).

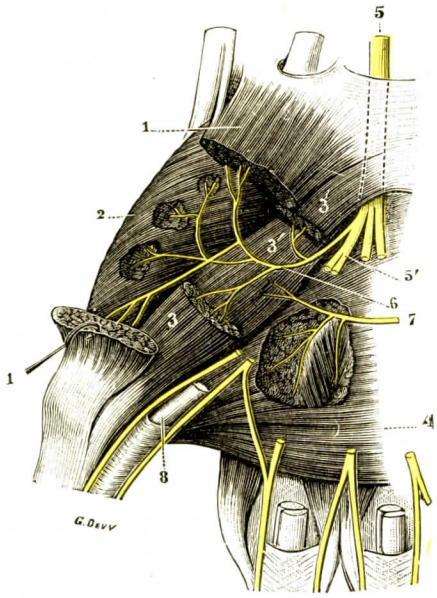

FIG. 261

Ramos motores de la eminencia tenar.

1, abductor corto del pulgar. — 2, oponente. — 3, 3', fascículo superficial y fascículo profundo del flexor corto. — 4, aductor del pulgar. — 5, nervio mediano, con 5', sus ramas terminales.—6, nervio de los músculos de la eminencia tenar *(ramo tenariano)*. — 7, rama profunda del cubital, terminando en el aductor y en el fascículo profundo del flexor corto. — 8, tendón del flexor largo propio del pulgar.

d) *Nervio interóseo.* — El nervio interóseo nace igualmente en el tercio superior del antebrazo. Satélite de la arteria interósea anterior, se aplica como ella sobre el ligamento interóseo y desciende verticalmente entre el flexor propio del pulgar y el flexor común profundo de los dedos. Después de haber suministrado algunos filetes a estos dos músculos, se introduce debajo del pronador cuadrado, le da muchos ramos y termina algo por debajo de este músculo, en las partes blandas de la articulación radiocarpiana.

e) *Nervio cutáneo palmar.* — El nervio cutáneo palmar se desprende del tronco del mediano, a 2-3 centímetros por encima de la muñeca. Sigue por algún tiempo el tronco del cual procede, perfora en seguida la aponeurosis entre el tendón del palmar mayor y el del palmar menor, y se divide en dos ramos: un ramo externo, que va a distribuirse por la piel de la eminencia tenar y se anastomiza con los filetes de la rama anterior del músculocutáneo (MORESTIN) y del radial (LEJARS), y un ramo interno, que desciende por delante del ligamento anular anterior del carpo y se ramifica por la piel de la región palmar media.

B. RAMAS TERMINALES. — Las ramas terminales del nervio mediano nacen en el canal carpiano por detrás del ligamento anterior del carpo. Son en número de seis. Las describiremos procediendo de fuera a dentro:

a) *Primera rama o ramo tenar.* — Inmediatamente después de su nacimiento se dirige hacia fuera, y al llegar a la eminencia tenar se divide ordinariamente en tres ramos: un ramo superficial para el músculo abductor corto del pulgar y dos ramos profundos, uno para el oponente y el otro para el fascículo externo del flexor corto del pulgar (fig. 261). Muchas veces este nervio del flexor corto nace de la segunda rama del mediano.

En la mayoría de los casos el mediano inerva, pues, el abductor corto del pulgar, el oponente y el flexor corto (fascículo externo). El nervio cubital inerva el fascículo interno del flexor corto y el aductor del pulgar. Pero hay que saber que muy a menudo el territorio del cubital se extiende con reducción del territorio del mediano o sin ella. En algunos casos también se ha podido observar la inervación de la totalidad de la eminencia tenar por el cubital (rama profunda de este nervio). No hay que asombrarse, pues, si algunos heridos que han tenido seccionado el mediano no han sufrido ningún trastorno trófico de los músculos tenares ni trastorno motor alguno de estos músculos.

b) *Segunda rama.* — Exclusivamente cutánea, sigue el tendón del flexor propio del pulgar, cruza la cara anterior de la articulación metacarpofalángica y viene a formar el colateral palmar externo del pulgar (fig. 262).

c) *Tercera rama.*—Constituye el *colateral interno del pulgar.*

d) *Cuarta rama o nervio colateral externo del índice.* — Esta rama, oblicua hacia abajo y afuera, cruza la cara anterior del aductor del pulgar, sigue el lado interno del primer lumbrical, al que suministra un filete especial, y se dirige a la parte externa de la primera falange del índice. Una vez allí se divide en dos ramos: uno anterior, que forma el colateral palmar externo del índice, y el otro posterior, que constituye su colateral dorsal externo.

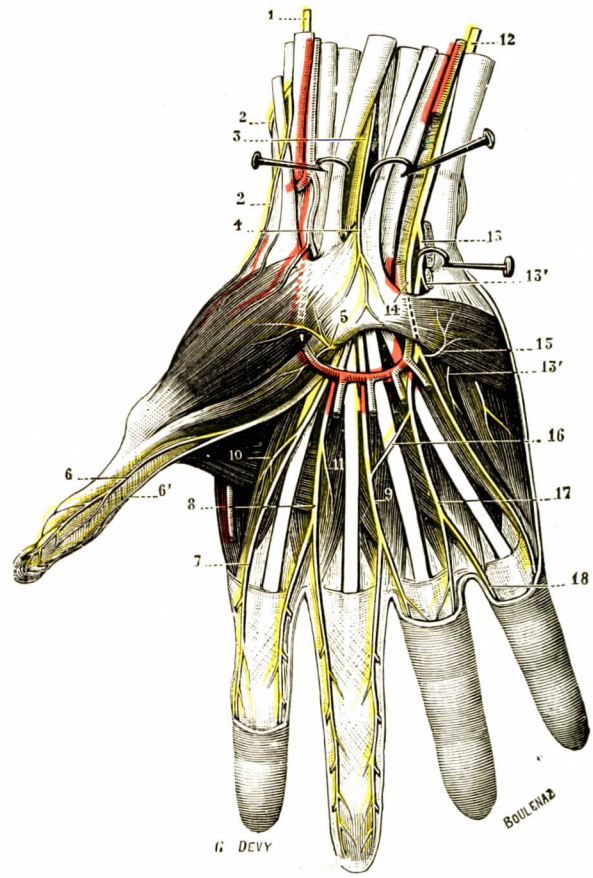

FIG. 262

Nervios de la región palmar, ramas superficiales.

1, rama anterior del radial, con 2, 2, sus ramos de bifurcación. — 3, nervio mediano.—4, su ramo cutáneo palmar.—5, ramo para los músculos de la eminencia tenar. — 6, 6', los dos colaterales del pulgar. — 7, colateral externo del índice. — 8, tronco común del colateral interno del índice y del colateral externo del medio. — 9, tronco común del colateral interno del medio y del colateral externo del anular. — 10, nervio del primer lumbrical. — 11, nervio del segundo lumbrical. — 12, nervio cubital. — 13, su rama profunda, con 13', su rama para los músculos de la eminencia hipotenar. — 14, su rama superficial. — 15, nervio del palmar cutáneo. — 16, anastomosis con el mediano. — 17, tronco común del colateral interno del anular y del colateral externo del meñique. — 18, colateral interno del meñique.

e) *Quinta rama.* — La quinta rama desciende verticalmente por delante del segundo espacio interóseo, da un filete al segundo lumbrical y en la raíz de los dedos se bifurca en dos ramos secundarios, destinados el externo a la parte interna del índice (colateral palmar interno del índice), y el interno, a la parte externa del medio (colateral palmar externo del medio). Cada uno de estos dos ramos, llegado a su dedo respectivo, se bifurca a su vez para formar el colateral palmar y el colateral dorsal.

f) *Sexta rama.* — La sexta rama del mediano se dirige oblicuamente hacia el tercer espacio interóseo, recibe una anastomosis del nervio cubital (fig. 262, 16)

y en la raíz de los dedos se bifurca en dos ramos: uno, externo, forma el colateral interno del medio, y el otro, interno, constituye el colateral palmar externo del anular. Del mismo modo que antes, cada uno de estos colaterales palmares suministra el colateral dorsal correspondiente.

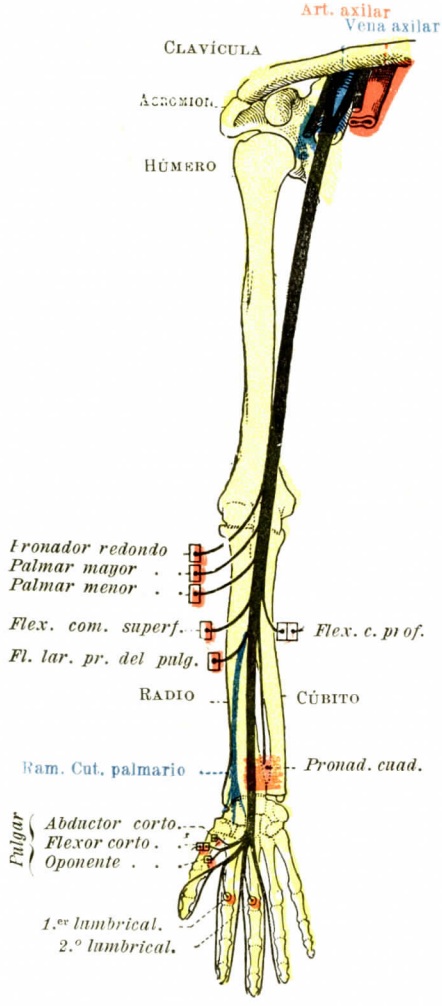

Fig. 263. — Trayecto y distribución.

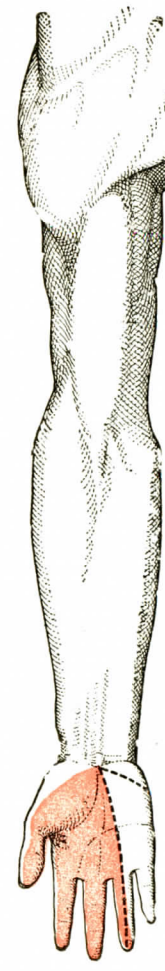

Fig. 264. — Territorio cutáneo.

Figs. 263 y 264

Nervio mediano (Pitres y Testut).

g) *Anastomosis.* — El nervio mediano se anastomiza:

1.º *Con el músculocutáneo, en el brazo* (véanse antes, *Músculocutáneo).*

2.º *Con el cubiteal.* — a) *En la parte superior del antebrazo.* — La anastomosis es inconstante, con variaciones de forma muy numerosas. b) *Anastomosis palmar superficial.* — Ya señalada, sabemos que es constante. c) *Anastomosis palmar profunda.* — Anastomosis entre el mediano y la rama profunda del cubital, llamada anastomosis de Cannieu y de Riche. Es inconstante.

3.° *Con el braquial cutáneo interno.* — Se extiende del ramo cutáneo palmar a un filete de la rama anterior del braquial cutáneo interno.

RESUMEN DEL NERVIO MEDIANO

- a) *R. colaterales.*
  - R. articulares.
  - N. superior del pronador redondo.
  - R. musculares anteriores para el: pronador redondo; palmar mayor; palmar menor; flexor superficial de los dedos.
  - R. musculares posteriores para el: flexor propio del pulgar; 1/2 flexor com. prof. de los dedos.
  - N. interóseos.
  - N. cutáneo palmar.
- b) *R. terminales*
  - 1.ª *rama.*: N. del abductor del pulgar; N. del flexor corto del pulgar (fascículo externo); N. del oponente del pulgar.
  - 2.ª *rama.*: 1.er colateral palmar.
  - 3.ª *rama.*: 2.° colateral palmar.
  - 4.ª *rama.*: N. del primer lumbrical; 3.er colateral palmar y 3.er colateral dorsal.
  - 5.ª *rama.*: N. del segundo lumbrical; 4.° colateral palmar y 4.° colateral dorsal; 5.° colateral palmar y 5.° colateral dorsal.
  - 6.ª *rama.*: 6.° colateral palmar y 6.° colateral dorsal; 7.° colateral palmar y 7.° colateral dorsal.

III. — Nervio cubital

El nervio cubital se desprende de la raíz interna del mediano, tronco secundario ánterointerno o mediocúbitocutáneo. Toma sus fibras del último nervio cervical y del primer nervio dorsal. Es un nervio voluminoso, si bien no tanto como el mediano, y se extiende, como él, desde la región de la axila a la punta de los dedos.

1.° Trayecto. — Nacido en la axila delante de la parte inferior del músculo subescapular, sigue desde su origen un trayecto verticalmente descendente. Sigue la parte interna del brazo, como el mediano, pero en un plano algo posterior. Llegado a la epitróclea, pasa por detrás de esta eminencia ósea y desciende a la cara posterior del codo, hasta el extremo superior de la diáfisis del cúbito. Aquí rodea de atrás a delante la parte interna de esta diáfisis, alcanza de este modo la cara ánterointerna del antebrazo y desciende entonces verticalmente hasta la región de la muñeca, en donde termina bifurcándose a la altura del pisiforme.

2.° Relaciones. — En este largo trayecto el nervio cubital tiene relaciones muy importantes, que examinaremos sucesivamente, como para el mediano, en la axila, en el brazo, en el codo, en el antebrazo y en la muñeca.

a) *En la axila.* — En su origen el nervio cubital está situado entre la arteria y la vena axilar (fig. 258). El mediano está por fuera de la arteria, el músculocutáneo más por fuera aún; el braquial cutáneo interno y su accesorio están por dentro del cubital, entre él y la vena axilar. Todos estos elementos del paquete vásculonervioso están en un mismo plano, hallándose el brazo en abducción y

ligera rotación externa. En cuanto al nervio radial, es posterior y externo, situado detrás de la arteria axilar.

El nervio cubital cruza por detrás el infraescapular primero, luego los tendones reunidos del dorsal ancho y redondo mayor. Está cubierto por los planos músculoaponeuróticos que constituyen la pared anterior de la axila.

b) *En el brazo.* — En la parte superior del brazo el nervio presenta con la arteria humeral las mismas relaciones que con la axilar (fig. 259). Sigue el lado pósterointerno de este vaso. El nervio mediano está por fuera de la arteria, el radial está siempre en un plano posterior y se dirige abajo y afuera de la arteria para llegar a la hendidura húmerotricipital. En la unión del tercio superior con los dos tercios inferiores del brazo aparece el tabique intermuscular interno. El nervio cubital, acompañado de la arteria colateral interna superior, pasa por detrás de este tabique al compartimiento posterior del brazo. Queda aplicado junto a este tabique. Está en relación: por detrás, con el músculo vasto interno; por delante, con el tabique intermuscular interno, que lo separa del músculo braquial anterior, de los vasos humerales y del nervio mediano.

c) *En el codo.* — El nervio cubital pasa al canal epitrócleoolecraniano, formado por la epitróclea por dentro y el olécranon por fuera.

Está cubierto primero por la aponeurosis superficial que adhiere a la epitróclea y al olécranon

Esta aponeurosis está reforzada por una cintilla de fibras transversales que, según LEDOUBLE y TESTUT, representaría los restos del músculo epitrócleocubital de los mamíferos, desaparecido en el hombre.

Más abajo, el nervio penetra entre los dos fascículos de origen del músculo cubital anterior (arco del cubital anterior); luego llega a la cara ánterointerna del antebrazo rodeando la cabeza del cúbito bajo el manojo epitrocleano del cubital anterior y viene a situarse por fuera del cuerpo de este músculo, sobre el flexor común profundo de los dedos y bajo la capa superficial de los músculos epitrócleos.

d) *En el antebrazo.* — Posterior al codo, el cubital se vuelve anterior en la unión del tercio superior y el tercio medio del antebrazo. Desciende entonces casi verticalmente hasta el pisiforme, *paralelo al borde anterior del músculo cubital*, su *músculo satélite* (fig. 260). Descansa en el músculo flexor común profundo de los dedos, en cuya vaina está contenido. Esta vaina, «imperceptible cerca del codo, se vuelve resistente en la muñeca» (FARABEUF). Es alcanzado, a 8 ó 10 centímetros por debajo del pliegue del codo, por la arteria cubital y sus venas satélites, que lo acompañan desde entonces hasta la muñeca siguiendo su lado externo, situadas como él en la vaina del flexor común profundo de los dedos. Superficialmente el nervio cubital está en relación en la parte superior del antebrazo con el músculo cubital anterior que lo cubre. En este punto los vasos cubitales cruzan la cara anterior del miembro de fuera a dentro, y caminan entre el flexor común profundo por detrás y el flexor común superficial por delante. A partir del tercer medio del antebrazo, vasos y nervios reunidos corresponden al intersticio que separa el flexor común superficial y el cubital anterior, pero el nervio está casi siempre oculto por el tendón del músculo cubital.

e) *En la muñeca.* — El nervio cubital, siempre acompañado de los vasos cubitales situados en su lado externo, queda superficial, mientras que el mediano penetra, como hemos demostrado precedentemente, en el conducto carpiano. El cubital pasa por delante del ligamento anular anterior del carpo, inmediatamente por fuera del pisiforme, al que lo aplica una expansión fibrosa procedente del ligamento anular dorsal. Se divide en sus ramas terminales al salir de esta corredera.

3.° Distribución. — El nervio cubital suministra durante su trayecto ramas colaterales y ramas terminales:

A. RAMAS COLATERALES. — En su trayecto braquial, el nervio cubital no suministra ninguna rama colateral. En el antebrazo, por el contrario, suministra numerosos ramos: ramos articulares, ramos musculares, un ramo cutáneo, el nervio cutáneo dorsal de la mano.

1.° *Ramos articulares.*— Los ramos articulares, en número variable (ordinariamente dos o tres), pero siempre muy delgados, se desprenden del cubital a su paso por el canal epitrócleoolecraniano y van a perderse en las partes posterior e interna de la articulación del codo.

2.° *Ramos musculares.*— Los ramos musculares nacen algo más abajo, pero a diferentes alturas. Se dirigen a los dos músculos cubital anterior y flexor común profundo de los dedos. Los ramos del cubital anterior, en número de dos o tres, penetran en este músculo por su cara profunda. A uno de ellos, nervio inferior del cubital anterior, se le puede seguir hasta la parte inferior del cuerpo muscular. El nervio del flexor común profundo, unas veces sencillo, otras veces doble, avanza por la cara anterior del músculo y después desaparece en su espesor. Sólo se distribuye por los dos fascículos internos del flexor, pues los dos fascículos externos están inervados por el mediano.

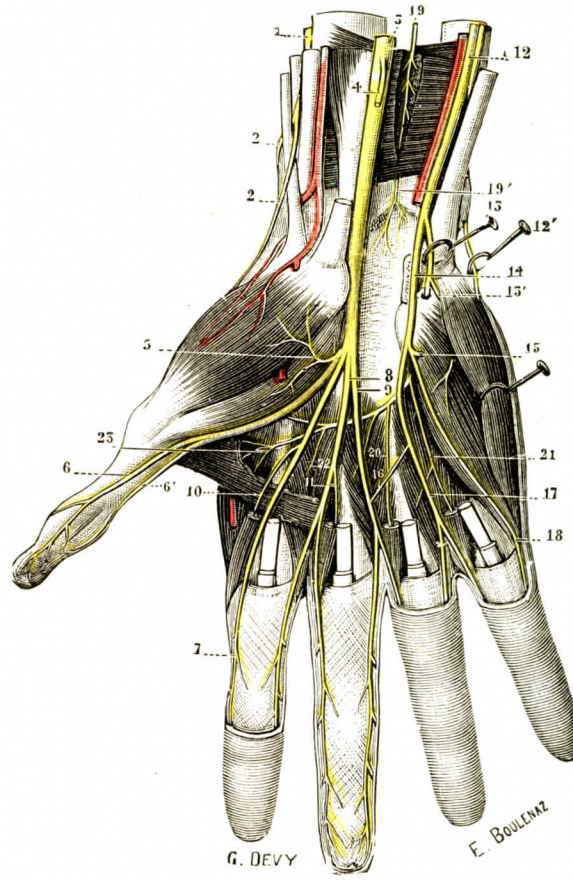

FIG. 265

Rama superficial y rama profunda del cubital.

De 1 a 11, como en la figura 262. — 12, nervio cubital, con 12', su rama cutánea dorsal. — 13, su rama profunda, con 13', su ramo para los músculos de la eminencia hipotenar. — 14, su rama superficial. — 15, nervio del palmar cutáneo. — 16, anastomosis con el mediano. — 17, tronco común del colateral interno del anular y el colateral externo del meñique. — 18, colateral interno del meñique. — 19, nervio interóseo, con 19', su terminación en el carpo. — 20, nervio del tercer lumbrical. — 21, nervio del cuarto lumbrical. — 22, ramo para los interóseos. — 23, ramo para el aductor del pulgar.

3.° *Nervio cutáneo dorsal de la mano.* — El nervio cutáneo dorsal de la mano, rama muy voluminosa, se desprende del cubital a tres o cuatro dedos por encima de la muñeca. Dirigiéndose en seguida hacia abajo, adentro y atrás, rodea el cúbito, pasando entre la cara interna de este hueso y el tendón del cubital anterior, y llega a la región posterior del antebrazo, en donde se divide en tres ramos: interno, medio y externo.

a) El *ramo interno* sigue el borde interno de la mano y viene a formar el nervio colateral dorsal interno del meñique.

b) El *ramo medio,* después de haber suministrado algunos filetes a la piel de la región dorsal de la mano, se dirige hacia el extremo inferior del cuarto espacio

interóseo. Aquí termina suministrando el colateral dorsal externo del meñique y enviando un pequeño ramillete de filamentos a la piel que cubre la cara dorsal de la primera falange del anular.

c) El *ramo externo* se anastomiza primero, hacia el extremo superior del segundo o del tercer espacio interóseo, con una de las divisiones del nervio radial, y se dirige luego hacia el extremo inferior de este tercer espacio, en donde termina enviando algunos filetes muy delgados, por una parte a la cara dorsal de la primera falange del anular (lado externo), y por otra a la cara dorsal de la primera falange del medio (lado interno).

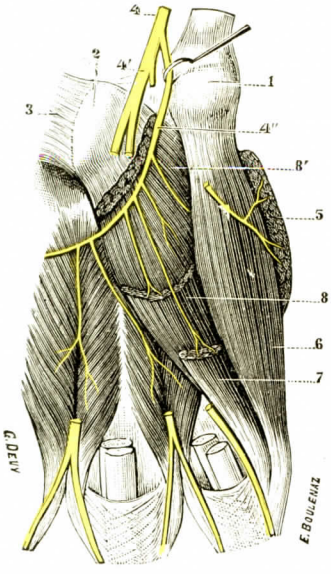

FIG. 266

Ramos motores de la eminencia hipotenar.

1, pisiforme.—2, apófisis unciforme del hueso ganchoso.—3, ligamento anular anterior del carpo. — 4, nervio cubital, con: 4', su rama superficial; 4'', su rama profunda.—5, palmar cutáneo.—6, abductor corto.—7, flexor corto.—8, 8', oponente.

B. RAMAS TERMINALES. — El nervio cubital se divide en la muñeca en dos ramas terminales que se distinguen, según su situación, en ramas superficial y rama profunda.

1.° La *rama superficial* se dirige verticalmente hacia abajo, siguiendo un trayecto por completo superficial, y llega al talón de la eminencia tenar, teniendo siempre por fuera de ella la arteria cubital, que constituye en este punto el primer segmento del arco palmar superficial. Está cubierta por la delgada aponeurosis palmar interna y por el músculo palmar cutáneo.

A poco de su nacimiento suministra algunos ramos muy delgados que se dirigen a la piel de la eminencia tenar y al palmar cutáneo; luego se divide en dos ramas: una interna y otra externa.

a) La *rama interna* cruza oblicuamente (figura 265, 18) la eminencia tenar y viene a formar el nervio colateral palmar interno del meñique.

b) La *rama externa*, más voluminosa que la interna, abandona la eminencia hipotenar, penetra por debajo de la aponeurosis palmar media y desciende por delante del cuarto espacio interóseo, y a nivel del extremo inferior de este espacio se divide en dos ramos: un ramo interno que va a formar el colateral palmar externo del meñique; un ramo externo que constituye el colateral palmar interno del dedo anular. De este último ramo se desprende el nervio colateral dorsal correspondiente

Algo por debajo de su origen, la rama externa que acabamos de describir suministra un pequeño ramo anastomótico, que se dirige oblicuamente hacia abajo y afuera y va a parar, después de un corto trayecto, a la sexta rama terminal del mediano. De esta anastomosis parten (ARLOING y TRIPIER) algunos ramúsculos cutáneos y vasculares.

2.° La *rama profunda del cubital es motora* (fig. 266). Se origina en el lado externo del pisiforme, algunas veces algo más arriba. De aquí se dirige oblicuamente hacia abajo, atrás y afuera. Acompañada por los vasos cúbitopalmares, desaparece en los orígenes del flexor corto del meñique. Pasa entre el aductor corto y el flexor corto del meñique, bajo el arco fibroso tendido del unciforme al pisiforme. Descansa en esta primera parte de su trayecto sobre la apófisis unciforme del hueso ganchoso. Cruza en seguida la cara anterior del oponente, oculto de modo superficial por el flexor corto, y aparece en el borde externo de la eminencia hipo-

tenar. Llegada al compartimiento palmar medio, la rama profunda del cubital se dirige transversalmente de dentro a fuera hasta el aductor del pulgar. Descansa entonces en los tres metacarpianos del centro, en la unión de su base con su cuerpo, separada de ellos por la aponeurosis profunda. Primero situada encima del arco

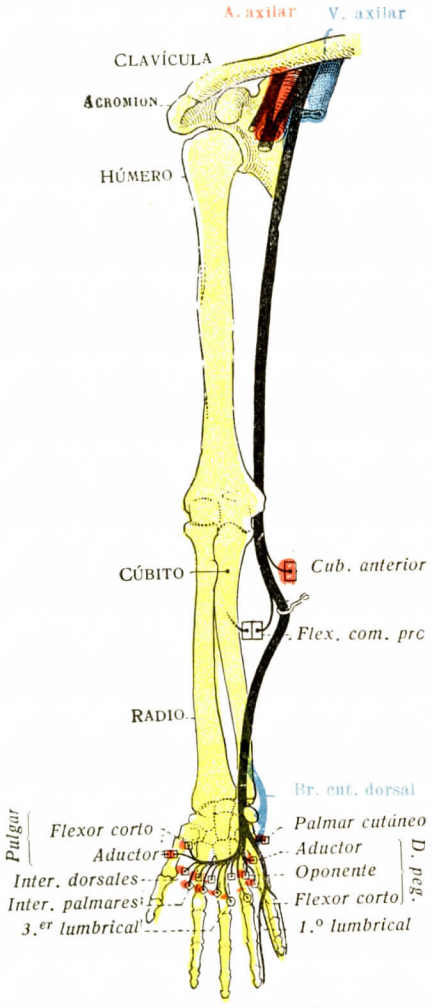

FIG. A. — Trayecto y distribución.

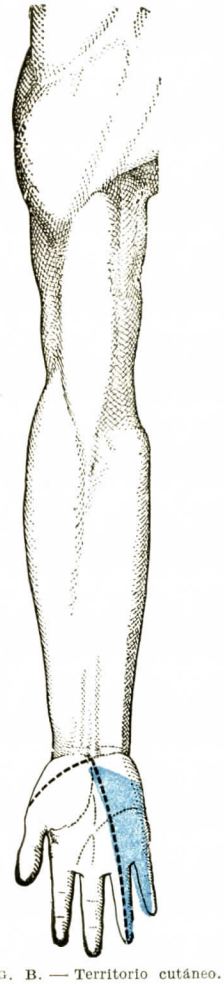

FIG. B. — Territorio cutáneo.

FIG. 267

Nervio cubital (PITRES y TESTUT).

palmar profundo, lo cruza en ángulo agudo para pasar por debajo. El cruzamiento se efectúa unas veces por delante, otras por detrás. Está primero oculta por los tendones flexores de los dedos y los lumbricales y se insinúa en fin bajo el aductor corto del pulgar.

La rama profunda del cubital describe, pues, en su conjunto una larga curva con la concavidad dirigida hacia fuera y arriba: es el arco nervioso palmar del cubital.

Este arco no suministra ningún ramo por su concavidad, excepción hecha de algunos filetes articulares, extremadamente tenues, que se pierden en las diferentes articulaciones de la muñeca.

De su convexidad, por el contrario, se desprenden numerosos ramos que, yendo de dentro a fuera, son: 1.°, ramos para los tres músculos subaponeuróticos de la eminencia hipotenar, el aductor corto, el flexor corto y el oponente del meñique; estos ramos se desprenden ordinariamente del tronco nervioso entre el pisiforme y el ganchoso; 2.°, ramos, siempre muy delgados, para los dos lumbricales internos. Estos ramos se desprenden bastante a menudo de los nervios interóseos (es de notar que, al contrario de los dos lumbricales externos, que reciben sus nervios por su cara superficial, los dos últimos lumbricales reciben los suyos por su cara profunda); 3.°, ramos para los tres interóseos palmares y los cuatro interóseos dorsales, o sea para todos los interóseos; 4.°, ramos para el aductor del pulgar y para el fascículo interno del flexor corto del pulgar. Ya sabemos que el fascículo externo de este músculo está inervado por el mediano. Estos últimos ramos destinados a la eminencia hipotenar pueden ser considerados como filetes terminales de la rama profunda del cubital.

Las variaciones de la rama profunda del cubital en la eminencia tenar son muy numerosas y muy importantes. A menudo toda la musculatura de la eminencia tenar está bajo la dependencia del cubital.

c) *Anastomosis.* — El nervio cubital se anastomiza:

1.° *Con el nervio mediano.* — *a)* El nervio mediano y el cubital están con bastante frecuencia anastomizados en la parte superior del antebrazo por un filete nervioso que camina entre el flexor común profundo y el flexor común superficial de los dedos. Esta anastomosis parece aportar al cubital fibras que pertenecen al mediano, fibras que se encuentran de nuevo en la rama profunda. No es, pues, sorprendente ver que el nervio cubital inerva en ciertos casos los músculos de la eminencia tenar, normalmente inervados por el mediano; *b)* en la palma de la mano los dos nervios están unidos: 1.°, por una anastomosis superficial que liga la rama terminal externa del cubital y la sexta rama terminal del mediano; 2.°, por una anastomosis profunda que antes hemos descrito (véase *Mediano)* con el nombre de *anastomosis de Cannieu-Riche*, entre los ramos que inervan los dos fascículos del flexor corto del pulgar.

2.° *Con el braquial cutáneo interno,* por una anastomosis inconstante que reúne en la muñeca la rama cutánea dorsal y los filetes de la rama anterior del braquial cutáneo interno.

3.° *Con el radial,* por ramos del nervio cutáneo dorsal (ramo externo), que se unen a algunas ramificaciones del ramo cutáneo externo del radial.

RESUMEN DEL NERVIO CUBITAL

- a) *Ramas colaterales*
  - R. articulares.
  - R. musculares para
    - el cubital anterior.
    - 1/2 flexor común profundo de los dedos.
  - R. anastomótico.
  - N. cutáneo dorsal
    - *r.* carpianos y metacarpianos.
    - 9.° y 10.° colaterales dorsales.
- b) *Ramas terminales*
  - *R. superficial.*
    - n. del plantar cutáneo.
    - anast. con el mediano.
    - 8.°, 9.° y 10.° colaterales palmares.
  - *R. profunda*
    - n. de los músculos hipotenares.
    - n. de los lumbricales 3.° y 4.°.
    - n. de los interóseos.
    - n. del aductor del pulgar.
    - n. del flexor corto del pulgar (haz interno).

IV. — Nervio braquial cutáneo interno

El nervio braquial cutáneo interno nace de la raíz interna del mediano, tronco secundario ánterointerno o mediocúbitocutáneo, por dentro y algo por encima del cubital. Sus fibras proceden del octavo nervio cervical y del primero dorsal.

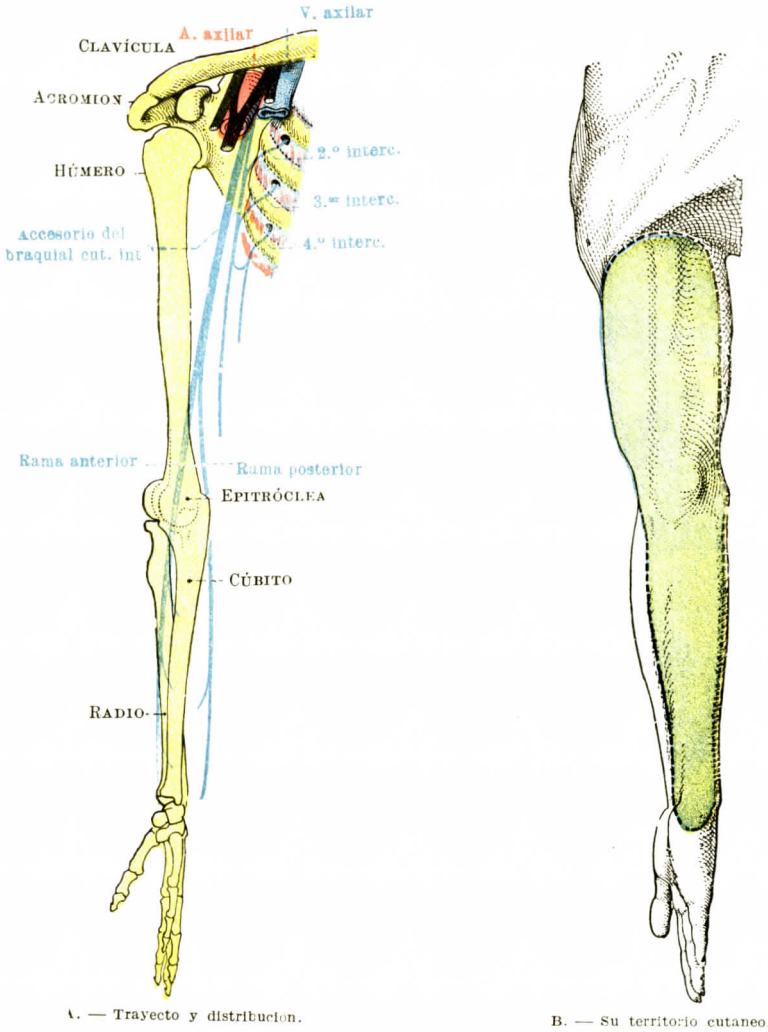

Fig. 268

Nervio braquial cutáneo interno y su accesorio (Pitres y Testut).

1.º Trayecto. Relaciones. — En su origen, el braquial cutáneo interno se encuentra en la axila, detrás del pectoral menor, situado en el flanco interno de la arteria axilar y por dentro del nervio cubital.

Atraviesa la parte inferior del hueco de la axila con el paquete vásculonervioso y penetra con los vasos humerales y el nervio mediano en el compartimiento anterior del brazo, mientras que el cubital pasa al compartimiento posterior.

En el brazo, el braquial cutáneo interno desciende por dentro de la arteria humeral, pero se dirige progresivamente hacia delante. Llegado al punto en que la vena basílica viene a desembocar en las venas humerales, atraviesa la aponeurosis superficial por el orificio que ha dado paso a la vena y se vuelve subcutáneo. Pegado a la vena basílica, camina verticalmente hasta el codo, donde termina bifurcándose (fig. 254).

2.° Distribución. — A. RAMAS COLATERALES. — Algo por debajo de su origen, el braquial cutáneo interno suministra un filete cutáneo braquial (algunas veces dos), que después de haber perforado la aponeurosis se distribuye por la piel de la región interna del brazo. Se puede seguir uno de estos ramos hasta el pliegue del codo.

Los filetes terminales de este filete cutáneo braquial pueden unirse con filetes del ramo cutáneo del hombro, rama del nervio circunflejo.

B. RAMAS TERMINALES. — Llegado al tercio inferior del brazo, algo por encima de la epitróclea, el braquial cutáneo interno se divide en dos ramas terminales, una posterior, otra anterior (figs. 254 y 255).

1.° La *rama posterior* llega a la superficie posterior del antebrazo y se distribuye por numerosos ramos en la piel de la región pósterointerna del antebrazo, desde el codo hasta la muñeca. Se anastomiza con el ramo cutáneo interno del radial.

2.° La *rama anterior*, más voluminosa que la precedente, continúa la dirección del tronco primitivo y llega al pliegue del codo. Aquí se divide en varios ramos que pasan unos por delante, los otros por detrás de la vena mediana basílica. Estos ramos descienden verticalmente por la cara anterior del antebrazo, hasta el carpo, y de paso cubren con sus divisiones secundarias la región ánterointerna del antebrazo. Se distribuyen por la piel de esta región.

Constantemente la rama de bifurcación anterior del nervio braquial cutáneo interno se anastomiza: 1.°, en la cara anterior del antebrazo, con los filetes terminales del nervio músculocutáneo; 2.°, algo por encima de la muñeca, con un ramo nacido del nervio cubital.

V. — NERVIO ACCESORIO DEL BRAQUIAL CUTÁNEO INTERNO

El nervio accesorio del braquial cutáneo interno se separa del tronco secundario ánterointerno algo por encima del braquial cutáneo interno. Sus fibras proceden de la primera raíz dorsal.

1.° Trayecto. Relaciones. — En su origen, como el braquial cutáneo interno, por dentro del cual está situado, el nervio accesorio del braquial cutáneo interno se encuentra por dentro de la arteria axilar. Se dirige abajo y adentro, cruza la cara anterior de la vena axilar y desciende por dentro de este vaso. En la parte inferior de la axila se anastomiza con el ramo perforante lateral del segundo nervio intercostal. Atraviesa en seguida la aponeurosis braquial en la parte superior del brazo y, una vez superficial, desciende por la cara interna del brazo hasta la epitróclea.

Suministra en el curso de su trayecto numerosos ramos sensitivos que se distribuyen por los tegumentos de la base de la axila y de la región interna del brazo, por encima y por detrás de las ramificaciones braquiales del braquial cutáneo interno.

2.° Anastomosis. — El nervio accesorio del braquial cutáneo interno se anastomiza:

1.° Con el ramo perforante del segundo nervio intercostal;
2.° Con el braquial cutáneo interno;
3.° Con algunos filetes de la rama cutánea del hombre, ramo del circunflejo.

VI. — Nervio radial

El nervio radial es continuación, después de la partida del nervio circunflejo, del tronco secundario posterior del plexo braquial. Sus fibras proceden de la sexta, séptima y octava raíces cervicales y de la primera dorsal.

1.° Trayecto. — El nervio radial nace en la axila en la parte posterior del plexo braquial, en un punto que corresponde de ordinario al borde inferior del pectoral menor. Atraviesa verticalmente la parte inferior de la cavidad axilar. Llegado al brazo, se dirige abajo, atrás y afuera, atraviesa la hendidura húmerotricipital y llega así a la cara posterior del húmero, al que cruza oblicuamente hacia abajo y afuera. Este trayecto espiral le conduce al tabique intermuscular externo. Lo atraviesa y desemboca en la cara anterior del brazo, a 10 centímetros aproximadamente por encima del epicóndilo, casi a igual distancia entre el epicóndilo y la punta de la **V** deltoidea. Va desde entonces por el fondo del canal bicipital externo hasta la proximidad de la interlínea articular del codo, en la que se divide en dos ramas terminales en un punto algo variable según los sujetos, unas veces encima, otras debajo del epicóndilo.

2.° Relaciones. — Estudiaremos las relaciones del nervio radial sucesivamente: *a)* en la axila; *b)* en la cara posterior del brazo; *c)* en el canal bicipital externo.

a) *En la axila.* — En la axila el nervio radial camina por la parte posterior del paquete vásculonervioso. Descansa primero en la parte inferior del músculo infraescapular, luego en el tendón nacarado del dorsal ancho. Recordemos que los elementos del paquete vásculonervioso que lo cubren y que constituyen el plano anterior, se disponen de la manera siguiente, yendo de fuera a dentro: músculocutáneo, mediano, arteria axilar, cubital, braquial, cutáneo interno y su accesorio, vena axilar. El radial está situado detrás de la arteria. En su trayecto axilar el radial cruza una rama importante de la arteria axilar, la arteria escapular inferior. Esta nace unas veces por dentro, otras por fuera del nervio.

b) *En el brazo.* — Abandonando el borde inferior del dorsal ancho, el nervio radial se dirige oblicuamente hacia abajo, afuera y atrás y llega a la cara posterior del brazo, pasando a través de la *hendidura húmerotricipital*, hendidura limitada por arriba, por el borde inferior de los músculos dorsal ancho y redondo mayor reunidos; por dentro, por el borde externo de la porción larga del tríceps; por fuera, por el cuello quirúrgico del húmero. La arteria humeral profunda le acompaña y se sitúa delante y fuera de él.

Llegado a la cara posterior del brazo, el nervio radial cruza oblicuamente de dentro a fuera la cara posterior del húmero (fig. 268). Camina en contacto mismo del hueso, en un surco confuso, situado por debajo «del canal infradeltoideo» (Farabeuf), impropiamente denominado «canal de torsión del húmero». La arteria humeral profunda está situada también encima y por fuera de él. El nervio se halla cubierto por la porción larga del tríceps y el vasto interno. Se insinúa entre los orígenes de los vastos: el canal del radial divide, en efecto, la cara posterior del húmero en dos territorios, uno súperoexterno, para el vasto externo, otro ínferointerno para el vasto interno. En la parte inferior, sin embargo, hacia el borde externo del húmero, el vasto externo abraza el canal radial y toma algunas inserciones inmediatamente por debajo de él, invadiendo algo el territorio ínferointerno.

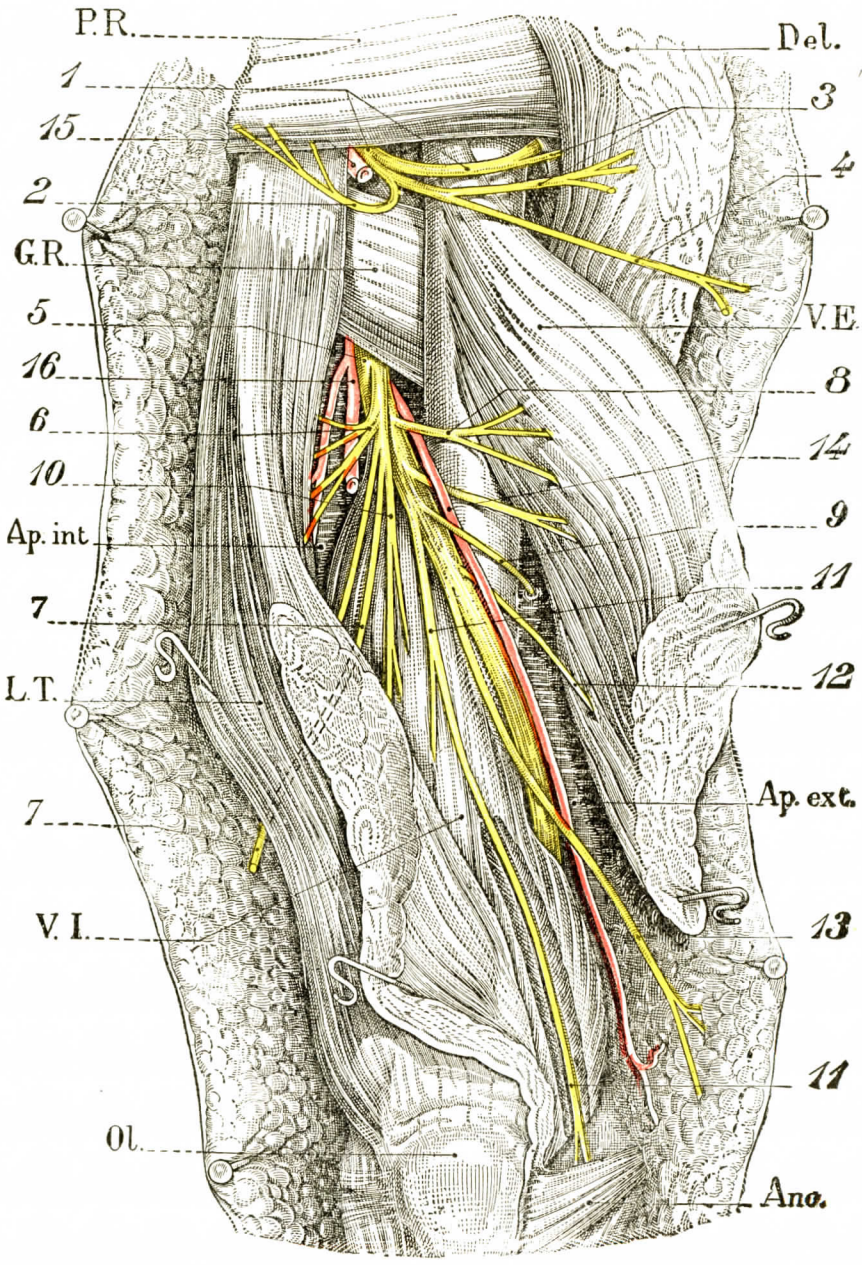

FIG. 269. — El nervio circunflejo y el nervio radial en el brazo.

G. R., redondo mayor. — P. R., redondo menor. — Del., deltoides. — V. E., vasto externo. — L. T., porción larga del tríceps. — V. I., vasto interno. — Ol., olécranon. — An., ancóneo. — Ap. int., Ap. ext., tabiques intermusculares interno y externo.

1, nervio circunflejo. — 2, ramo para el redondo menor. — 3, sus ramos para el deltoides. — 4, su ramo cutáneo. — 5, nervio radial. — 6, rama del triceps largo. — 7, ramo cutáneo interno. — 8, ramos superiores del vasto externo. — 9, filete cutáneo externo accesorio. — 10, ramos superiores del vasto interno. — 11, ramo inferior del vasto interno, con 11', su ramo para el ancóneo. — 12, ramo inferior del vasto externo. — 13, ramo cutáneo externo. — 14, arteria humeral profunda. — 15, arteria circunfleja posterior. — 16, arteria de la porción larga del triceps.

c) *En el canal bicipital externo.* — Después de haber perforado el tabique intermuscular externo, el nervio radial camina en el canal bicipital externo hasta la proximidad de la interlínea articular del codo, donde se divide en dos ramas terminales, una *anterior*, superficial, sensitiva, y otra *posterior*, profunda, motora. Está situado entre el supinador largo y el primer radial por fuera, el bíceps por dentro. En la parte superior del canal bicipital descansa directamente en la cara externa del hueso y está oculto por el braquial anterior. Se sitúa en seguida en la cara externa de este músculo, después de haber rodeado el borde. Está también acompañado por la arteria humeral profunda. Esta se divide en el canal en dos ramas: una posterior, que va al vasto; otra anterior, satélite del nervio; descienden ambas hasta la articulación y forman por sus anastomosis con las recurrentes radiales anterior y posterior el círculo epicondíleo.

3.° Distribución. — El nervio radial presenta al estudio ramas colaterales y rama terminales.

A. RAMAS COLATERALES (fig. 269). — En su trayecto braquial, el nervio radial da filetes motores para el tríceps y dos filetes sensitivos. Estas ramas colaterales nacen en el orden siguiente: ramo cutáneo interno; nervio de la porción larga del tríceps; nervio del vasto interno y del ancóneo; nervio del vasto externo; ramo cutáneo externo. En la cara anterior del brazo, el nervio radial suministra filetes para los músculos externos: supinador largo, primero y segundo radiales. Envía algunas veces un ramo al braquial anterior.

1.° *Ramo cutáneo interno* (fig. 269, 7). — El ramo cutáneo interno nace en la axila, en la cara anterior del dorsal ancho. Se dirige hacia abajo, llega por debajo del borde inferior del dorsal ancho al borde interno de la porción larga del tríceps y lo rodea para pasar a la cara posterior. Perfora la aponeurosis braquial y se distribuye por varios filetes por la piel de la región pósterointerna del brazo. Uno de estos filetes desciende de ordinario hasta la proximidad del olécranon.

2.° *Nervio de la porción larga del tríceps* (fig. 269, 6). — El nervio de la porción larga del tríceps nace también, como el precedente, en la base de la axila. Desciende por el borde interno de la porción larga del tríceps y se divide en varios ramos que penetran en la parte media del músculo; uno de ellos puede ser seguido hasta el tendón olecraniano en el espesor del cuerpo carnoso.

3.° *Nervio del vasto interno y del ancóneo* (fig. 269, 11, 11'). — Se origina en el extremo superior del canal radial. Da muchos ramos: unos, superiores, penetran directamente en el vasto interno; otros no penetran en el músculo sino después de un trayeco superficial bastante largo. Uno de ellos, el nervio inferior del vasto interno y del ancóneo, puede ser seguido en el espesor del vasto interno, al que envía ramos por sus dos bordes. Abandonando el vasto interno en su borde inferior, llega hasta el ancóneo, al que inerva. El vasto interno está a menudo inervado por otros ramos, los *ramos superiores* (fig. 269, 10).

4.° *Nervios del vasto externo.* — Se desprenden debajo del precedente, en el canal radial, y se dividen en varios ramos que se pierden en el vasto externo (figura 269, 8 y 12).

5.° *Ramo cutáneo externo.* — El ramo cutáneo externo se desprende del radial en la parte inferior del canal de torsión. Perfora el vasto externo y la aponeurosis braquial, por detrás del tabique intermuscular, en un punto variable en relación al epicóndilo, y se distribuye por filetes descendentes en la cara posterior del antebrazo.

6.° *Ramo del braquial anterior* (fig. 270, 8). — Nace del radial cuando éste penetra en el canal bicipital externo y se pierde en los fascículos más externos del braquial anterior. Es inconstante. PLATT (citado por LINELL) lo ha excitado directamente en la mesa de operaciones; no hubo respuesta muscular.

7.° *Nervio del supinador largo* (fig. 270,12). — Nace en la parte superior del canal bicipital externo y termina en la cara profunda del supinador largo.

8.° *Nervio del primer radial externo* y 9.° *Nervio del segundo radial externo.* — Cada uno de ellos se desprende del tronco debajo del precedente y penetra en el músculo correspondiente por su cara profunda (fig. 270, 5 y 6).

B. Ramas terminales.—Algo por encima de la interlínea

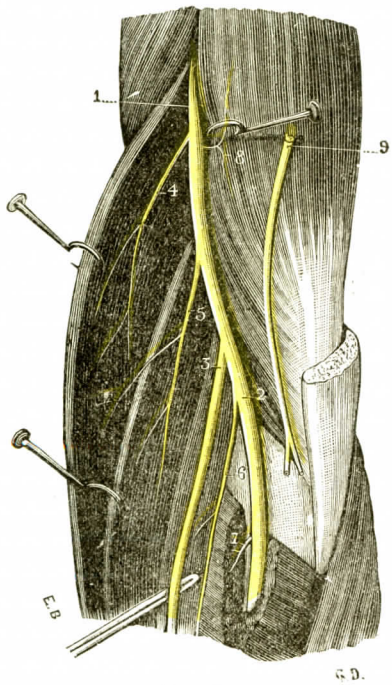

Fig. 270

El nervio radial en la flexura del codo.

1, nervio radial.—2, su rama de bifurcación posterior.—3, su rama de bifurcación anterior. —4, nervio del supinador largo.—5, nervio del primer radial externo.—6, nervio del segundo radial externo.—7, nervio del supinador corto. — 8, pequeño ramo destinado al braquial anterior. — 9, nervio músculocutáneo (su rama cutánea).

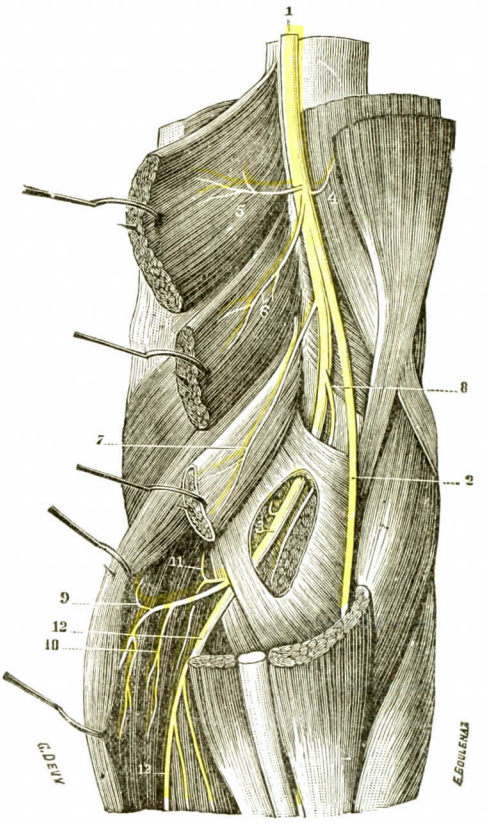

Fig. 271

Rama posterior del radial, en la parte externa del codo.

1, tronco del radial. — 2, su rama anterior. — 3, su rama posterior. — 4, filete destinado al braquial anterior. — 5, nervio del supinador largo. — 6, nervio del primer radial externo. — 7, nervio del segundo radial externo. — 8, nervio del supinador corto.—9, nervio del extensor común de los dedos.—10, nervio del extensor propio del meñique. — 11, nervio del cubital posterior. — 12, nervio destinado a los músculos profundos de la cara posterior del antebrazo.

articular del codo, el nervio radial se divide en sus dos ramas terminales, una anterior o cutánea, otra posterior o muscular (fig. 271, 2 y 3).

1.° *Rama posterior.* — La rama posterior o motora, la más importante de las dos ramas terminales del radial, se dirige hacia abajo, afuera y atrás, describiendo una especie de espiral alrededor del extremo superior del radio. En su trayecto cruza la cara anterior de la interlínea húmerorradial; luego, a 15 ó 20 milímetros por debajo de esta interlínea, perfora la parte superior de la cara anterior del músculo supinador corto y penetra en su espesor (fig. 272). Desde entonces

camina, en compañía de una arteriola procedente de la recurrente radial anterior y de venas, entre los dos manojos del supinador corto. Corresponde así sucesivamente, por medio de la capa profunda del supinador corto, sobre el que descansa, a la cara anterior del extremo superior del radio, luego a su cara externa, por último a su cara posterior. Desprendida del supinador corto, la rama profunda del radial llega entre los dos planos musculares de la región ánterobraquial posterior y se expansiona en un ramillete de ramas que vienen a distribuirse por los músculos de la región posterior del antebrazo.

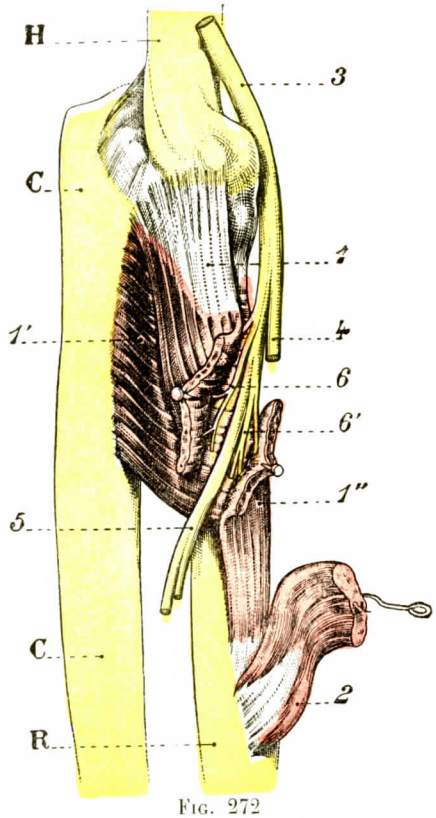

Fig. 272

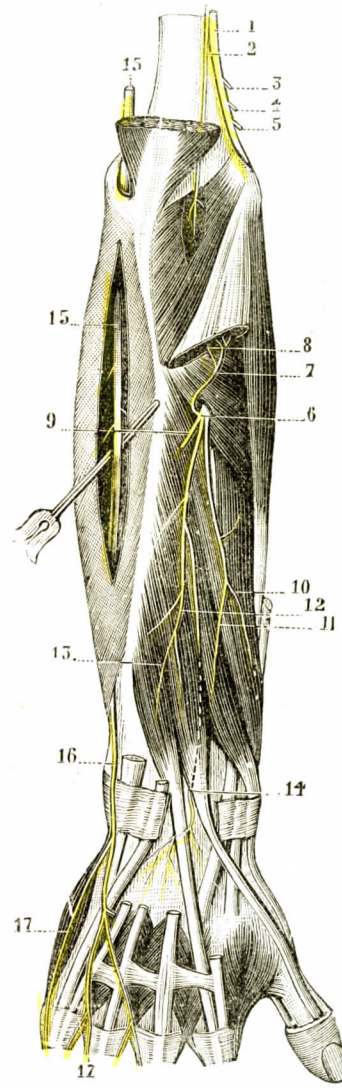

Fig. 273

Fig. 272. — Supinador corto y sus nervios.

H, húmero. — C, cúbito. — R, radio.

1, fascículo superficial del supinador corto. — 1', fascículo profundo del supinador corto. — 1'', tendón terminal del supinador corto. — 2, tendón radial del pronador redondo. — 3, nervio radial. — 4, rama anterior de este nervio. — 5, rama posterior. — 6, 6', nervios del supinador corto.

Fig. 273. — Rama posterior del radial vista en la cara posterior del antebrazo.

1, tronco del radial. — 2, nervio del vasto externo y del ancóneo. — 3, pequeño filete para el braquial anterior. — 4, nervio del supinador largo. — 5, nervio del primer radial externo. — 6, rama posterior del radial, desembocando en la cara posterior del antebrazo. — 7, nervio del extensor común de los dedos. — 8, nervio del cubital anterior. — 9, nervio del cubital posterior. — 10, nervio del abductor largo del pulgar. — 11, nervio del extensor corto del pulgar. — 12, nervio del extensor largo del pulgar. — 13, nervio del extensor propio del índice. — 14, rama terminal para el carpo. — 15, nervio cubital, con 16, su rama cutánea dorsal. — 17, colaterales dorsales de los dedos.

O. Jacob ha demostrado que las relaciones de la rama motora del radial con la interlínea humerorradial varían considerablemente en un mismo sujeto, según la mano esté situada en pronación o en supinación. El nervio se aproxima a la parte externa y posterior de la interlínea cuando la mano está en supinación forzada; se aleja, por el contrario, cuando la mano está en pronación forzada. En su trayecto entre los dos fascículos del supinador corto, la rama profunda del radial suministra dos o tres filetes a este músculo (fig. 272).

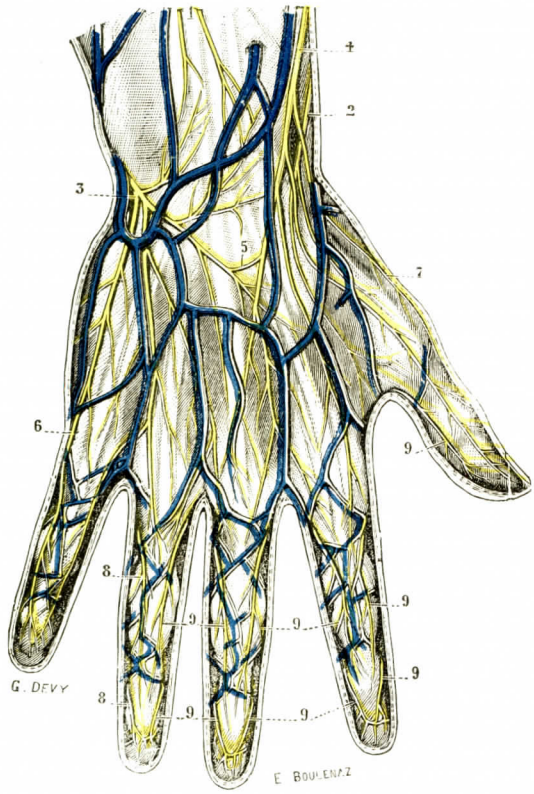

Fig. 274

Nervios de la cara dorsal de la mano.

1, ramos cutáneos de la cara dorsal del antebrazo.—2, nervio músculocutáneo.—3, nervio cubital.—4, nervio radial.—5, anastomosis entre estos dos nervios.—6, colateral dorsal interno del meñique. — 7, colateral dorsal externo del pulgar. — 8, ramos procedentes de una rama palmar del cubital. — 9, 9, 9, 9, 9, 9, ramos procedentes de las ramas palmares del mediano.

En su emergencia del supinador corto, algunas veces también en el espesor del músculo, la rama profunda del radial se divide en varios ramos: unos están destinados a los músculos de la capa superficial de la región antebraquial posterior y se designan con el nombre de *ramos posteriores;* otros se distribuyen por los músculos de la capa profunda y tienen el nombre de *ramos anteriores;* otro, en fin, largo y delgado, continúa el trayecto de la rama profunda hasta la muñeca con el nombre de *nervio interóseo;* se considera por algunos como el filete terminal de la rama motora.

a) Los *ramos posteriores* se dirigen hacia los tres músculos de la capa superficial: extensor común de los dedos, extensor propio del meñique y cubital posterior.

b) Los *ramos anteriores* o *ramos de la capa profunda* comprenden filetes externos y filetes internos; los externos inervan el abductor largo del pulgar, el extensor corto del pulgar; los filetes internos se pierden en la cara posterior del extensor largo del pulgar y del extensor propio del índice.

c) El *nervio interóseo* se aplica a la cara posterior del ligamento interóseo, se introduce en la cara posterior del carpo pasando por debajo del ligamento anular posterior, y se ramifica por la cara dorsal de las articulaciones de la muñeca y de los huesos del carpo.

2.° *Rama terminal anterior o superficial* (fig. 271, 2). — La rama de bifurcación anterior del radial es mucho más pequeña que la precedente. Situada primero en el canal bicipital externo, entre el bíceps por dentro, el supinador largo y el primer radial por fuera, camina en compañía de la arteria recurrente radial anterior hasta la inserción del bíceps sobre la tuberosidad del radio. Se reúne entonces con la arteria radial y, situada en el lado externo de esta última, desciende verticalmente paralela al borde anterior del supinador largo. Está pegada a

la cara profunda de este músculo, en la vaina del cual está comprendida. Cruza sucesivamente por detrás y de arriba abajo el supinador corto, el pronador redondo y, por último, el manojo radial del flexor común superficial de los dedos. Llegada al tercio inferior del antebrazo, la rama superficial del radial alcanza la región

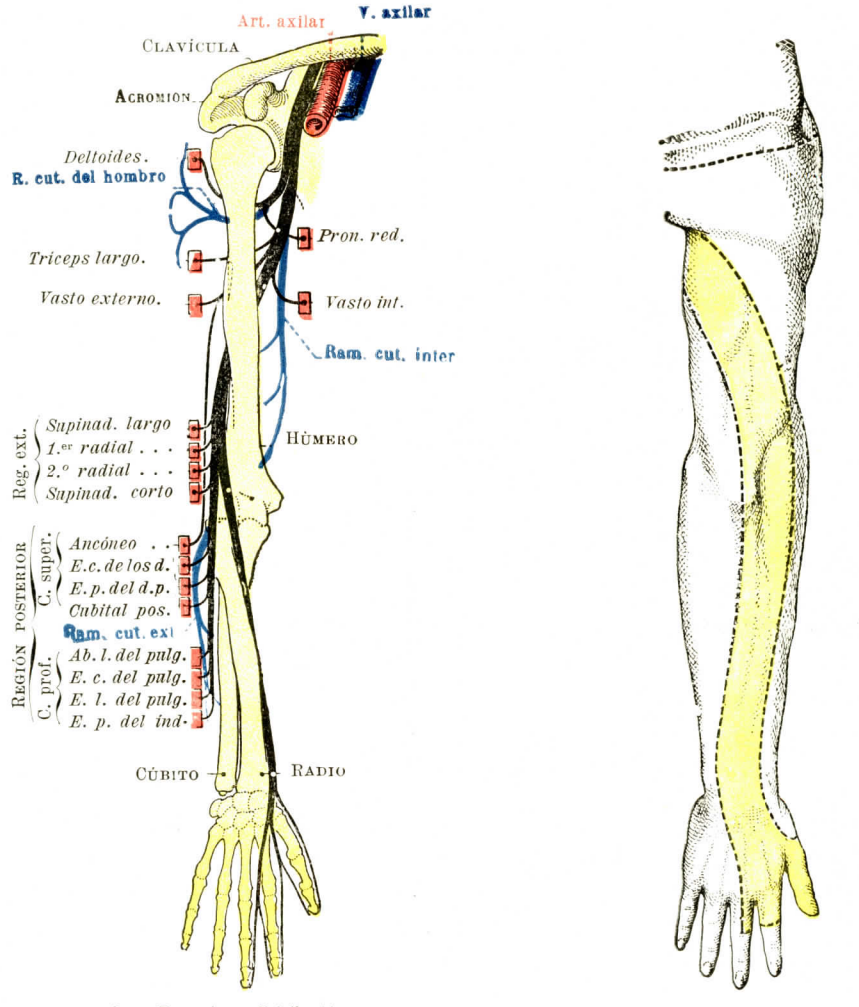

A. — Trayecto y distribución. B. — Sus territorios cutáneos.

Fig. 275

Nervios radial y circunflejo (Pitres y Testut).

antebraquial posterior pasando por encima del supinador largo. Perfora en seguida la aponeurosis por detrás de este tendón y se divide en tres ramos, que se distinguen, por su dirección, en externo, medio e interno.

a) El *ramo externo* sigue el borde externo de la mano y viene a constituir el nervio colateral dorsal externo del pulgar. Deja a veces, muy cerca de su origen, un filete a la eminencia tenar. Este filete tenar, bien descrito por Lejars,

se distribuye en parte por la eminencia tenar, en parte por el músculo abductor corto del pulgar, que, recibiendo por otra parte un ramo del mediano, se encuentra así con una doble inervación.

b) El *ramo medio* desciende por detrás del primer espacio interóseo y se subdivide a su vez en dos filetes: un filete externo que forma el nervio colateral interno del pulgar; un filete interno que se agota en filamentos muy finos en la piel que cubre la cara dorsal de la primera falange del índice.

c) El *ramo interno*, por último, después de haberse anastomizado con una rama del ramo cutáneo dorsal del nervio cubital, abandona algunos filetes muy delgados a la piel de la región dorsal de la mano y se divide en seguida en dos filetes terminales. Estos dos filetes se separan en ángulo agudo, se dirigen uno hacia la raíz del índice, el otro hacia la raíz del medio, y aquí suministran cada uno un pincel de ramillos a la piel que cubre la cara dorsal de la primera falange de estos dos dedos.

4.° Anastomosis. — 1.° *Con el músculocutáneo.* — Por el ramo cutáneo externo y por la rama terminal anterior.

2.° *Con el mediano.* — Anastomosis con el ramo cutáneo palmar del mediano por el filete tenar.

3.° *Con el cubital* en la cara dorsal de la mano.

4.° *Con el braquial cutáneo interno* por los ramos cutáneos externo e interno.

RESUMEN DEL NERVIO RADIAL

- a) *Ramas colaterales* . . . . . :
  - r. cutáneo interno.
  - n. del tríceps y del ancóneo.
  - r. cutáneo externo.
  - r. del braquial anterior.
  - r. del supinador largo.
  - r. del primer radial externo.
- b) *Ramas terminales* . . :
  - *R. posterior* . . :
    - r. del segundo radial externo.
    - r. del supinador corto.
    - r. para todos los músculos de la región posterior del antebrazo, menos el ancóneo.
    - r. articulares.
    - r. para el abductor corto del pulgar.
  - *R. anterior* . . :
    - r. carpianos y metacarpianos.
    - 1.° y 2.° colaterales dorsales.

§ 4. — Resumen de la inervación del miembro superior

El miembro superior o torácico recibe tres órdenes de nervios: 1.°, *nervios vasculares*, vasoconstrictores y vasodilatadores, que se distribuyen por los vasos y que regulando el aporte de la sangre tienen bajo su dependencia la calorificación y la nutrición; 2.°, *nervios motores*, que terminan en los músculos de la vida de relación y que presiden los movimientos, tan variados e importantes en el hombre, del brazo, del antebrazo y de la mano; 3.°, *nervios sensitivos*, por último, destinados a la sensibilidad.

1.° Nervios vasculares. — Los nervios vasculares forman alrededor de las arterias plexos abundantes que tienen el mismo nombre que los vasos sobre los cuales están situados y enlazan con sus mallas irregulares. Estos nervios proceden

en su mayoría del plexo subclavio (véase *Gran simpático)*, el cual, a su vez, tiene su origen en el ganglio cervical inferior. Pero a medida que se alejan de su lugar de origen, los plexos perivasculares son reforzados por filetes adicionales que se desprenden en puntos diversos de las diferentes ramas del plexo braquial. Ya antes hemos señalado el filete vascular que el nervio músculocutáneo envía a la arteria humeral, filete que se encuentra en el hombre en una proporción de una vez de cada seis. Filetes de la misma naturaleza se desprenden, en el antebrazo, del nervio cubital y del nervio radial y van a las arterias homónimas. Hemos visto en un caso, como antes hemos señalado, el nervio mediano atravesado en el pliegue del codo por la arteria cubital y suministrando a estos vasos dos filetes a la vez muy cortos y muy delgados.

También hemos encontrado frecuentemente, en la región palmar, filetes nerviosos muy tenues que se desprendían de las ramas palmares del mediano o del cubital y terminaban en las arterias digitales.

¿Cuál es la naturaleza de estos ramos que los nervios del sistema cerebroespinal echan, en el curso de su trayecto, sobre las arterias próximas? ¿Van a terminar en las fibras lisas de estas arterias y, en este caso, las solicitan a contraerse, o bien ejercen sobre ellas una influencia de detención? ¿Son, por el contrario, nervios sensibles que transportan continuamente a los centros medulares o periféricos sensaciones de presión intravascular y regulan así por vía refleja las circulaciones locales? Lo ignoramos completamente; sólo la experimentación fisiológica podría resolver el problema.

2.° Nervios motores. — Los músculos del hombro, del brazo, del antebrazo y de la mano reciben sus nervios del plexo braquial.

A. PROCEDENCIA DE LOS DIFERENTES NERVIOS MUSCULARES — El cuadro siguiente indica para cada músculo el modo de origen de su nervio.

I. — MÚSCULOS DEL HOMBRO

1.°	*Deltoides*	N. circunflejo.
2.°	*Supraespinoso*	N. supraescapular.
3.°	*Infraespinoso*	N. supraescapular.
4.°	*Redondo menor*	N. circunflejo.
5.°	*Redondo mayor*	N. del redondo mayor.
6.°	*Infraescapular*	N. inferior del infraescapular. N. superior del infraescapular.

II. — MÚSCULOS DEL BRAZO

a) Región anterior

1.°	*Porción larga del biceps*	N. músculocutáneo.
2.°	*Porción corta del bíceps*	N. músculocutáneo.
3.°	*Córacobraquial*	N. músculocutáneo.
4.°	*Braquial anterior*	N. músculocutáneo *(ramo principal)*. N. radial *(ramo accesorio)*.

b) Región posterior

1.°	*Porción larga del triceps*	N. radial.
2.°	*Vasto interno*	N. radial.
3.°	*Vasto externo*	N. radial.

III. — Músculos del antebrazo

a) Región anterior

1.°	*Pronador redondo*	N. mediano.
2.°	*Palmar mayor*	N. mediano.
3.°	*Palmar menor*	N. mediano.
4.°	*Cubital anterior*	N. cubital.
5.°	*Flexor común superficial*	N. mediano.
6.°	*Flexor común profundo* — *mitad interna*	N. cubital.
	Flexor común profundo — *mitad externa*	N. mediano.
7.°	*Flexor propio del pulgar*	N. mediano.
8.°	*Pronador cuadrado*	N. mediano.

b) Región posterior

1.°	*Extensor común de los dedos*	N. radial.
2.°	*Extensor propio del meñique*	N. radial.
3.°	*Cubital posterior*	N. radial.
4.°	*Ancóneo*	N. radial.
5.°	*Abductor largo del pulgar*	N. radial.
6.°	*Extensor corto del pulgar*	N. radial.
7.°	*Extensor largo del pulgar*	N. radial.
8.°	*Extensor propio del índice*	N. radial.

c) Región externa

1.°	*Supinador largo*	N. radial.
2.°	*Primer radial externo*	N. radial.
3.°	*Segundo radial externo*	N. radial.
4.°	*Supinador corto*	N. radial.

IV. — Músculos de la mano

a) Región tenar

1.°	*Abductor corto del pulgar*	N. mediano.
	Abductor corto del pulgar	N. radial.
2.°	*Flexor corto del pulgar* — *fascículo interno*	N. mediano.
	Flexor corto del pulgar — *fascículo externo*	N. cubital.
3.°	*Oponente del pulgar*	N. mediano.
4.°	*Aductor del pulgar*	N. cubital.

b) Región hipotenar

1.°	*Palmar cutáneo*	N. cubital.
2.°	*Aductor del meñique*	N. cubital.
3.°	*Flexor corto del meñique*	N. cubital.
4.°	*Oponente del meñique*	N. cubital.

c) Región palmar media

1.°	*Primer lumbrical*	N. mediano.
2.°	*Segundo lumbrical*	N. mediano.
3.°	*Tercer lumbrical*	N. cubital.
4.°	*Cuarto lumbrical*	N. cubital.
5.°	*Interóseos palmares*	N. cubital.
6.°	*Interóseos dorsales*	N. cubital.

B. RESUMEN. — En resumen, el nervio *circunflejo* va a dos músculos del hombro, el deltoides y el redondo menor; el nervio *radial* inerva todos los músculos de la región posterior del brazo, así como todos los músculos de las dos regiones posterior y externa del antebrazo. El nervio *músculocutáneo* se distribuye por los tres músculos de la región anterior del antebrazo. El nervio *mediano*, a su vez, inerva todos los músculos de la región anterior del antebrazo, excepto el cubital anterior y los dos fascículos internos del flexor común profundo de los dedos. Inerva también en la mano los dos primeros lumbricales y todos los músculos de la eminencia tenar, menos el aductor del pulgar y el fascículo interno del flexor corto del pulgar. El nervio *cubital*, por último, inerva todos los demás músculos, es decir, en el antebrazo, el cubital anterior y los dos fascículos internos del flexor común profundo de los dedos; en la mano, todos los músculos de la eminencia hipotenar, el aductor del pulgar, el fascículo interno del flexor corto del pulgar, los dos últimos lumbricales y todos los interóseos, palmares o dorsales.

C. NERVIOS FLEXORES Y NERVIOS EXTENSORES. — Pero el modo de distribución de los nervios motores del miembro superior puede ser referido a una fórmula mucho más simple. En efecto, los treinta y tres músculos del brazo, del antebrazo y de la mano, considerados desde un punto de vista general, pueden ser divididos en dos grupos. Unos se disponen en la cara posterior o dorsal del miembro y producen movimientos de extensión, de los que la supinación del antebrazo sólo es una variedad: son los *músculos supinoextensores*. Los otros, antagonistas de los primeros, se extienden por la cara anterior o ventral del miembro y tienen bajo su dependencia los movimientos de flexión, de los que la pronación del antebrazo no es más que una variedad: son los *músculos pronatoflexores*.

De estos dos grupos musculares el primero recibe sus nervios del radial, que de este modo llega a ser el *nervio supinatoextensor*, o, simplemente, el *nervio extensor del miembro superior*. El segundo grupo muscular está inervado por el mediano, por el músculocutáneo y por el cubital. Pero estos tres nervios ocupan en la axila el mismo plano superficial. Además, el cubital y el músculocutáneo se desprenden ambos del mediano, y podemos perfectamente, refiriendo estos tres nervios a un solo sistema, considerar el mediano como el tronco principal, y el músculocutáneo y el cubital, como dos ramas colaterales de este tronco nervioso. La anatomía comparada justifica plenamente tal síntesis. La inervación del grupo muscular pronatoflexor se encuentra así reducida a la unidad: todos los músculos que lo constituyen reciben sus ramos nerviosos del nervio mediano, que es entonces el *nervio pronatoflexor*, o, simplemente, el *nervio flexor del miembro superior*.

En suma, la inervación motriz del miembro superior se reduce a esta fórmula tan sencilla como precisa: todos los ramos destinados a los músculos proceden de dos troncos nerviosos:

α) El uno, el *nervio extensor* (nervio radial), ocupa el plano posterior o dorsal del miembro e inerva todos los músculos que, al contraerse, producen la extensión o la supinación.

β) El otro, el *nervio flexor* (nervio mediano con sus dos ramas principales, el cubital y el músculocutáneo), camina por un plano anterior o ventral del miembro y se distribuye por todos los músculos que, desde el punto de vista funcional, se refieren a la flexión o a la pronación.

3.° Nervios sensitivos. — Los nervios sensitivos se dirigen a todos los puntos donde hay impresiones que recoger: a los huesos, al periostio, a los mismos músculos, a las aponeurosis, ligamentos, serosas articulares, a la piel. De todos estos nervios, los más indispensables de conocer, los más importantes, son ciertamente los nervios cutáneos. Cada uno de ellos se distribuye por una parte determi-

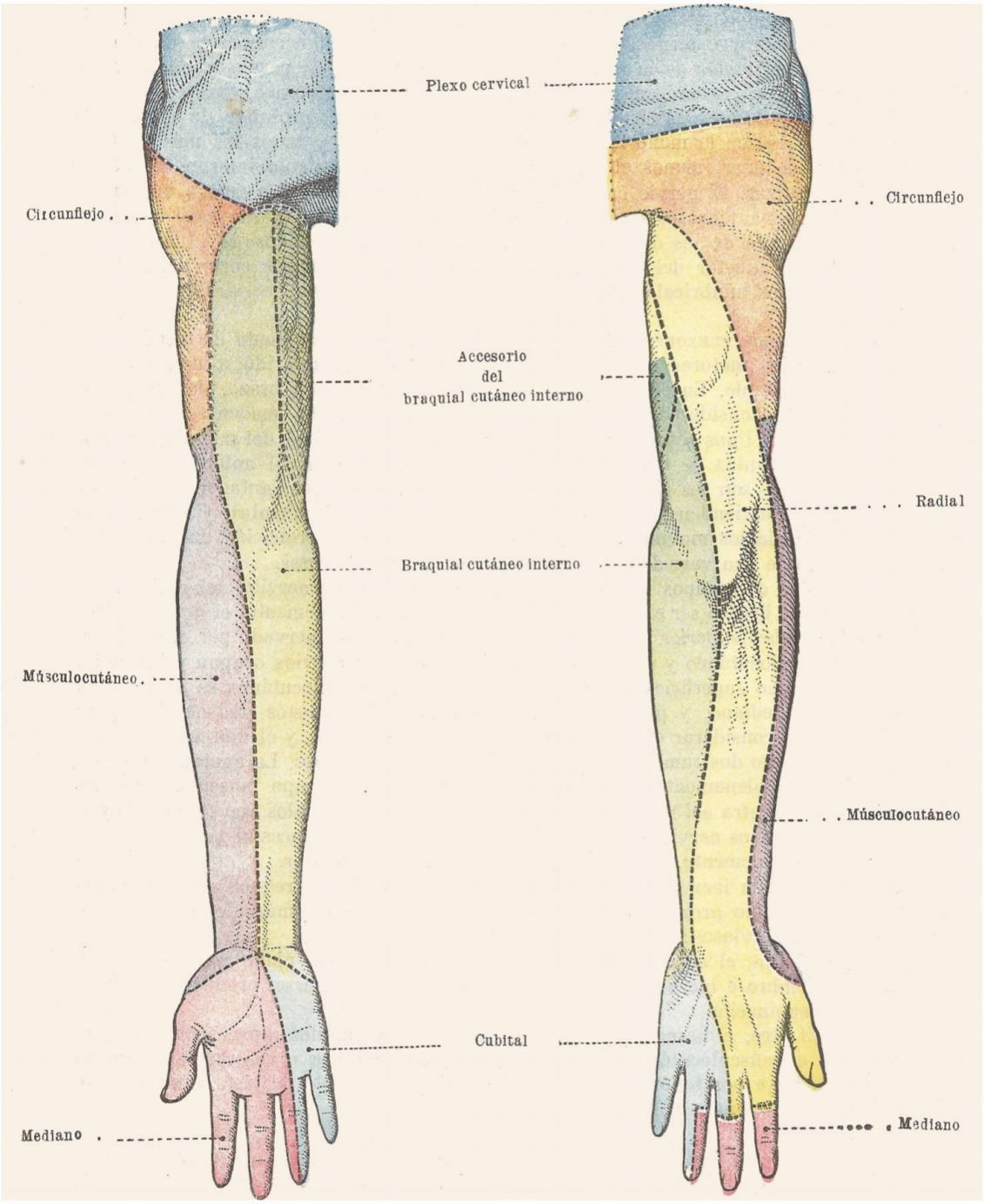

FIG. 276

Territorios sensitivos del miembro superior (PITRES y TESTUT).

nada de tegumentos, que constituye lo que se ha convenido en llamar su *territorio*. Estos territorios cutáneos de la inervación sensitiva son muy numerosos y con-

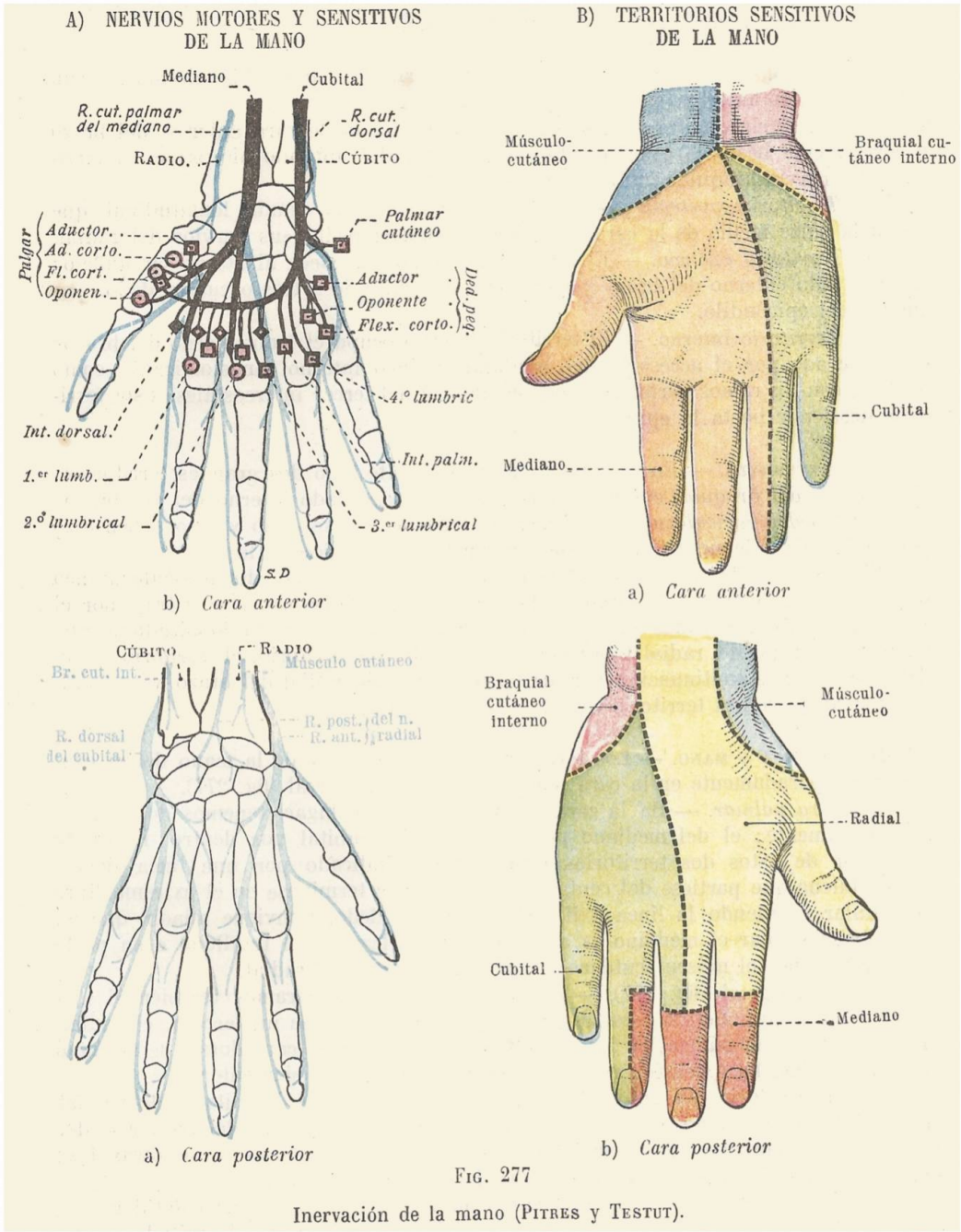

FIG. 277

Inervación de la mano (PITRES y TESTUT).

viene estudiarlos separadamente en el hombro, en el brazo, en el antebrazo, en la muñeca y en la mano (fig. 276).

A. Hombro. — La cara anterior del hombro recibe sus nervios de la rama supraacromial del plexo cervical. Su cara posterior está también inervada, en su parte más superior, por esta misma rama supraacromial; en su parte media y en su parte inferior recibe sus nervios del circunflejo.

B. Brazo. — El brazo nos ofrece cuatro territorios, que distinguiremos, según su situación, en anterior, posterior, interno y externo.

a) *Terriotrio anterior.* — Ocupa la parte media de la cara anterior del brazo y corresponde bastante exactamente a los límites del músculo bíceps: es el territorio del nervio braquial cutáneo interno.

b) *Territorio posterior.* — Tiene la forma de una banda longitudinal que ocupa la parte media de la cara posterior del brazo; recibe sus nervios del radial.

c) *Territorio externo.* — El territorio externo pertenece al nervio circunflejo; sigue el lado externo del brazo y se detiene de ordinario a tres o cuatro dedos por encima del epicóndilo.

d) *Territorio interno.* — El territorio interno ocupa el lado interno del brazo; está inervado por el accesorio del braquial cutáneo interno, anastomizado, como se sabe, con los ramos perforantes del segundo y del tercer intercostales. Este territorio desciende hasta la epitróclea.

C. Antebrazo. — En el antebrazo tenemos ante todo dos grandes territorios: el *territorio del braquial cutáneo interno*, que ocupa el lado interno del antebrazo; el *territorio del músculocutáneo*, situado en el lado exerno. Uno y otro suben algo por encima del pliegue del codo y descienden hasta la región de la muñeca.

El territorio del braquial cutáneo interno y el territorio del músculocutáneo se reúnen por delante a lo largo de la línea axil del miembro. Por detrás, por el contrario, están separados uno del otro por una zona o banda longitudinal que recibe sus nervios del radial y que constituye un tercer territorio, el *territorio radial del antebrazo;* es continuación por arriba del territorio radial del brazo y se continúa por abajo con el territorio radial del dorso de la mano.

D. Muñeca y mano. — Los territorios de la muñeca y de la mano deben examinarse separadamente en la cara palmar y en la cara dorsal (fig. 277).

a) *Cara palmar.* — En la cara palmar, en primer lugar, tenemos dos territorios únicamente: el del mediano por fuera, el del cubital por dentro. El límite separador de estos dos territorios está bastante indicado por una línea ligeramene oblicua que partiese del centro de la muñeca y terminase en el extremo libre del anular, siguiendo la línea axil de este último dedo. Conviene añadir que en la eminencia tenar el mediano es a mnnudo reemplazado, en totalidad o en parte únicamente, por el músculocutáneo o por el filete tenar del radial.

b) *Cara dorsal* (fig. 277). — En la cara dorsal encontramos también el mediano y el cubital. Pero a estos dos nervios viene a añadirse un tercero, el radial, que eleva a tres el número de los territorios sensitivos de la cara dorsal de la mano y de los dedos. La extensión respectiva de cada uno es la siguiente:

α) El *territorio del cubital* comprende en sus límites la mitad interna del dorso de la mano, todo el dedo meñique y una parte tan sólo del anular y del medio: en el anular ocupa la primera falange y la mitad interna de las otras dos; en el medio, únicamente la mitad interna de la primera falange.

β) El *territorio del radial*, a su vez, comprende la mitad externa del dorso de la mano, el pulgar, la primera falange del índice y únicamente la mitad externa de la primera falange del medio. Hemos de añadir, y esto tiene en clínica su importancia, que, en el dorso de la mano, el territorio del radial y el del cubital se compenetran más o menos, en la mayoría de los casos, en sus puntos de contacto sobre

la línea media, es decir, que están separados uno de otro no por una simple línea, sino más bien por una zona mixta, inervada a la vez por el cubital y el radial. La amplitud de esta zona varía mucho en los distintos sujetos: ZANDER ha visto muchas veces la piel de la región dorsal de la mano inervada simultáneamente por los dos nervios precitados, desde su borde radial hasta su borde cubital.

γ) Por último, el *territorio del mediano*, muy reducido, está limitado a los tres dedos del medio y ocupa en ellos las regiones respetadas por el cubital y el radial, es decir: 1.°, *en el índice*, el dorso de las falanges segunda y tercera; 2.°, *en el medio*, igualmente el dorso de las falanges segunda y tercera; 3.°, *en el anular*, únicamente la mitad externa de estas mismas falanges, perteneciendo la mitad interna a la zona cubital.

ARTICULO V

NERVIOS INTERCOSTALES

(*Ramas anteriores de los nervios dorsales* 1.°, 2.°, 3.°, 4.°, 5.°, 6.°, 7.°, 8.°, 9.°, 10.°, 11.° y 12.°)

Ramas anteriores de los doce pares torácicos, los nervios intercostales, a la vez sensitivos y motores, son en número de doce. Los once primeros siguen los espacios intercostales; el *duodécimo va por debajo de la duodécima costilla; es, pues, lumbar por su situación*. Estos nervios se distribuyen por la pared tóraco-abdominal y su musculatura; participan también en la inervación de la pleura y del peritoneo.

§ 1. — CARACTERES COMUNES A TODOS LOS NERVIOS INTERCOSTALES

1.° Origen. — El nervio intercostal se origina de la rama posterior del nervio torácico a la salida del agujero de conjugación. Corresponde al borde interno del ligamento costotransverso anterior.

2.° Trayecto. Relaciones. Anastomosis. — El nervio intercostal tiene la forma de una cinta de 4 a 5 milímetros de altura. Recorre el espacio intercostal en toda su longitud. En su origen está comprendido entre el intercostal externo y la fascia endotorácica que lo separa de la pleura. Se dirige hacia el borde superior de la costilla superior. A partir del ángulo costal está comprendido entre el intercostal interno y el intercostal externo. Más lejos, es decir, a la altura de la línea axilar, aparece el músculo intercostal medio, y el nervio engastado en la ranura o canal costal se desliza entre el intercostal medio y el intercostal interno. Completamente por delante, habiendo desaparecido el músculo intercostal interno, el nervio se sitúa entre el intercostal medio por fuera y la fascia endotorácica (véase tomo I, MIOLOGÍA).

En todo su trayecto el nervio está en relación con los vasos intercostales. En su origen el paquete vásculonervioso del intercostal está englobado en un tejido celular denso y laminoso. A este nivel cada intercostal envía dos ramos comunicantes al cordón del gran simpático. Esta cadena y los ramos comunicantes están en un plano anterior a los vasos intercostales (véase fig. 278). A veces los ramos no están situados en el mismo plano, y en este caso uno es anterior y el otro posterior, pasando este último frecuentemente por detrás de la arteria intercostal

(Latarjet y Bertrand). Por regla general el nervio intercostal recibe los ramos del segmento de la cadena simpática situado inmediatamente por encima de él.

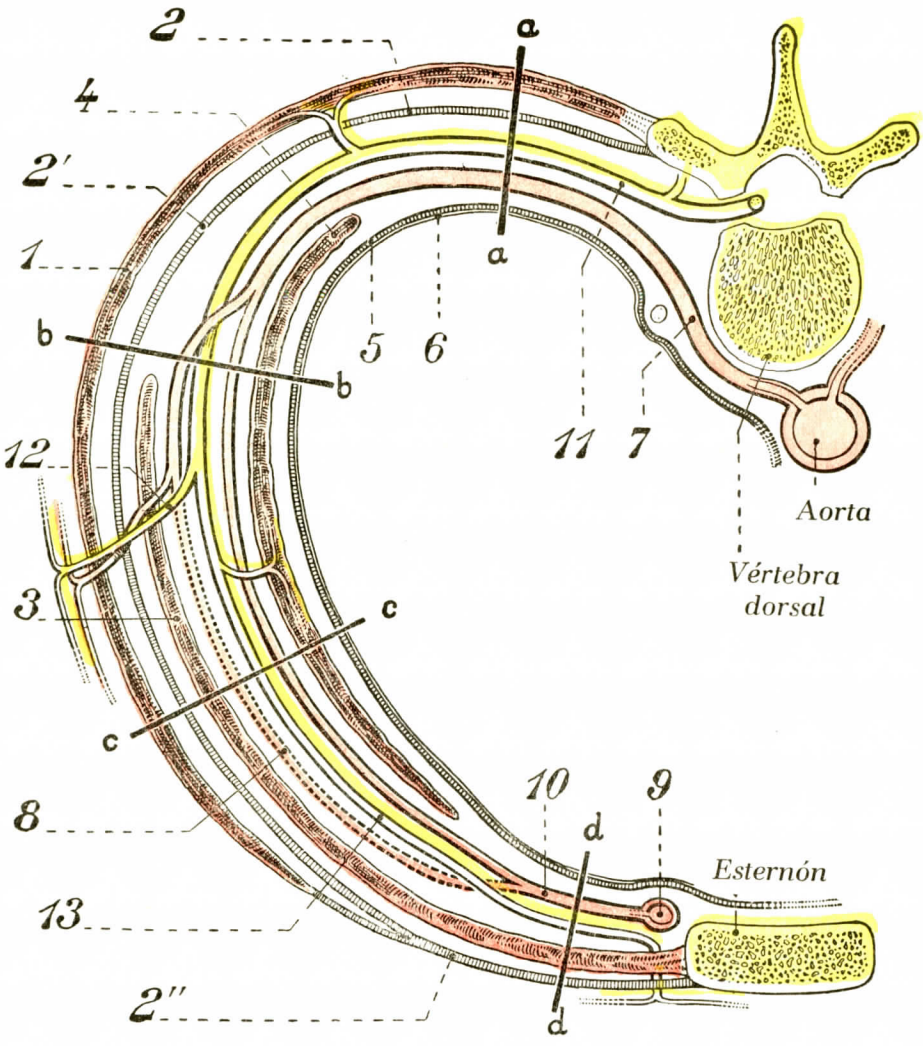

Fig. 278

Corte horizontal esquemático de un espacio intercostal (según Carrière).

1, músculo intercostal externo. — 2, aponeurosis intercostal externa posterior. — 2', aponeurosis intercostal externa anterior. — 3, músculo intercostal medio. — 4, músculo intercostal interno. — 5, fascia endotorácica. — 6, pleura parietal. — 7, arteria intercostal. — 8, en línea de puntos, la rama inferior de la arteria intercostal. — 9, arteria mamaria interna. — 10, anastomosis entre la intercostal posterior y la intercostal anterior. — 11, nervio intercostal. — 12, ramo perforante parietal lateral. — 13, terminación anterior del nervio intercostal.

aa, *bb*, *cc*, *dd*, direcciones según las cuales se han practicado los cortes representados en la figura.

Pero con bastante frecuencia se desprende un ramo del segmento suprayacente. El conjunto de la cadena y de sus ramos forma entonces un triángulo. A partir del punto de origen de los ramos el nervio intercostal toma una forma acintada.

En el espacio intercostal los vasos se sitúan por encima del nervio, la vena es el órgano más elevado; la arteria se pone entre ella y el nervio.

3.° Ramas colaterales. — Después de haber dado *filetes articulares* a las articulaciones costovertebrales, el nervio intercostal abandona una serie de ramas, que son:

a) *Nervios del subcostal.* — Filete muy delgado, nace de la cara interna del nervio a nivel de su tercio posterior y llega al músculo subcostal por su cara profunda después de haber seguido un trayecto oblicuo hacia delante y abajo.

b) *Nervio del supracostal.* — Ramo muy delgado, nace casi a nivel del ángulo costal y perfora la parte posterior del intercostal externo antes de llegar al músculo supracostal.

c) *Nervio del intercostal externo.* — Variable en número y en dimensiones, es a menudo único, constituído por un ramo que se desprende a la altura del nervio precedente y llega a la cara profunda del intercostal externo después de un trayecto pósteroanterior de algunos centímetros.

d) *Nervios del intercostal medio.* — En número de dos o tres, nacen a niveles diferentes, en general hacia la porción media del espacio.

e) *Nervios del intercostal interno.* — Nacen casi en el mismo punto que los precedentes en la porción del espacio correspondiente al músculo intercostal interno. Muy finos y muy cortos, llegan al músculo por su cara profunda.

f) *Rama perforante lateral.* — Esta rama, mucho más voluminosa que el mismo nervio, parece continuar el tronco de origen Nace en la región media del espacio intercostal y perfora los músculos intercostales medio y externo, a ras del borde inferior de la costilla suprayacente, en compañía de una rama colateral de la arteria intercostal. Llegada a la cara externa del tórax, junto a la cual está situada, se divide en dos ramas cutáneas: una anterior, otra posterior. La emergencia de estas ramas está situada entre las digitaciones del serrato mayor para los seis primeros espacios, entre este músculo y la primera digitación del oblicuo mayor para el séptimo y entre las digitaciones del oblicuo mayor para los últimos cinco. Esta emergencia describe en su conjunto un arco de círculo cóncavo hacia atrás cuyo vértice corresponde a la sexta rama perforante.

g) *Filetes pleurales.* — Son filetes muy delgados que se distribuyen en la pleura costal y en la pleura diafragmática.

h) *Ramas anastomóticas.* — Existen a veces filetes que se unen a los nervios intercostales de los espacios próximos cruzando la cara interna de la costilla (CRUVEILHIER).

4.° Ramas terminales. — La terminación de los nervios difiere en los seis primeros nervios y los seis últimos. Los seis primeros, llegados a la parte anterior del espacio intercostal, pasan delante de los vasos mamarios internos a algunos milímetros del borde esternal, perforan la pared y se distribuyen por la piel de la región ánterolateral del tórax. Esta terminación del nervio intercostal tiene el nombre de *rama perforante anterior* (fig. 280).

Los *seis últimos nervios intercostales* inervan el recto anterior del abdomen (figura 281). Estos filetes, después de haber abandonado el tórax siguiendo los espacios comprendidos entre las digitaciones del diafragma y las del transverso del abdomen, se deslizan entre el oblicuo menor y el transverso. Caminan así de atrás a delante y de arriba abajo y llegan al músculo recto mayor después de haberse dividido ya. Por término medio penetran en el recto diecisiete filetes (COINARD). El segmento condral del músculo es inervado por el séptimo; el segmento subcondral, por el octavo; el segmento supraumbilical, por el noveno; el segmento subumbilical, por el décimo, undécimo y duodécimo. Mientras que los nervios superiores se divi-

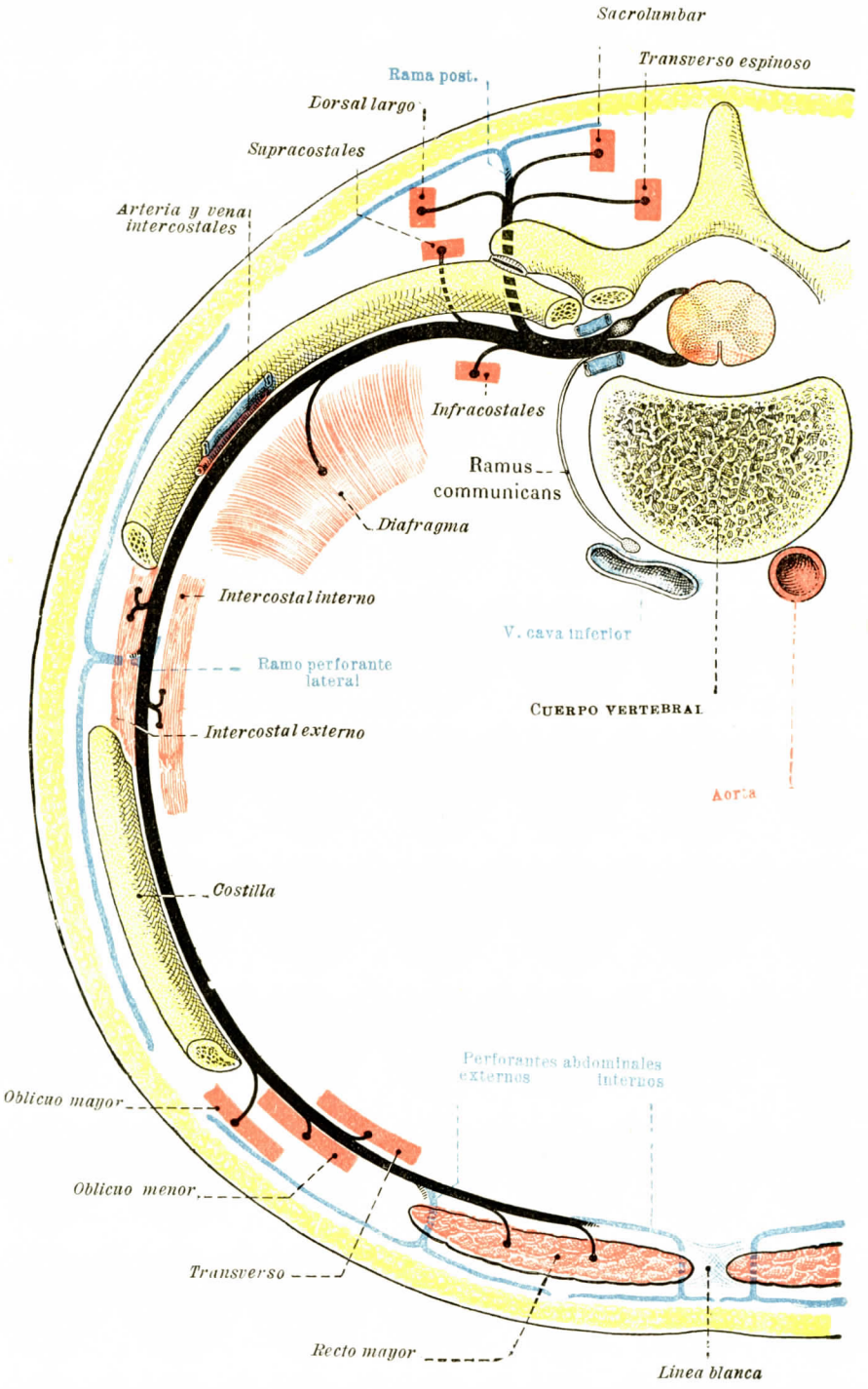

FIG. 279. — Esquema de los nervios intercostales (PITRES y TESTUT).
(No está representado el intercostal.)

den en el interior de la vaina del recto, los nervios inferiores se dividen más precozmente fuera de la vaina. Existen a veces anastomosis entre los nervios del recto; éstas son más importantes entre los nervios inferiores (COINARD).

Además de las ramas musculares, las ramas terminales de los últimos intercostales dan filetes sensitivos a la piel de la región inferior del abdomen.

NOTA. — Respecto a la cuestión de si los nervios intercostales inervan el diafragma, véase este músculo, tomo I.

§ 2. — CARACTERES PARTICULARES DE LOS DIFERENTES NERVIOS INTERCOSTALES.

1.° Primer nervio intercostal. — El primer nervio intercostal se distingue de todos los demás intercostales por su tenuidad relativa. Por lo demás, no representa más que una muy débil porción de la primera rama dorsal, puesto que la porción más gruesa de esta rama va a parar al plexo braquial.

El primer nervio intercostal se caracteriza también por el hecho de no tener ramo perforante lateral.

El equivalente de este ramo debe ser buscado, según SCHWALBE, en una parte de las fibras nerviosas que van al plexo braquial por la rama anterior del primer par dorsal, fibras que luego se unen al nervio braquial cutáneo interno o a su accesorio.

Considerado desde el punto de vista de su trayecto y distribución, el primer nervio intercostal rodea el borde externo de la primera costilla, llega hasta el esternón y en este punto se distribuye en la piel

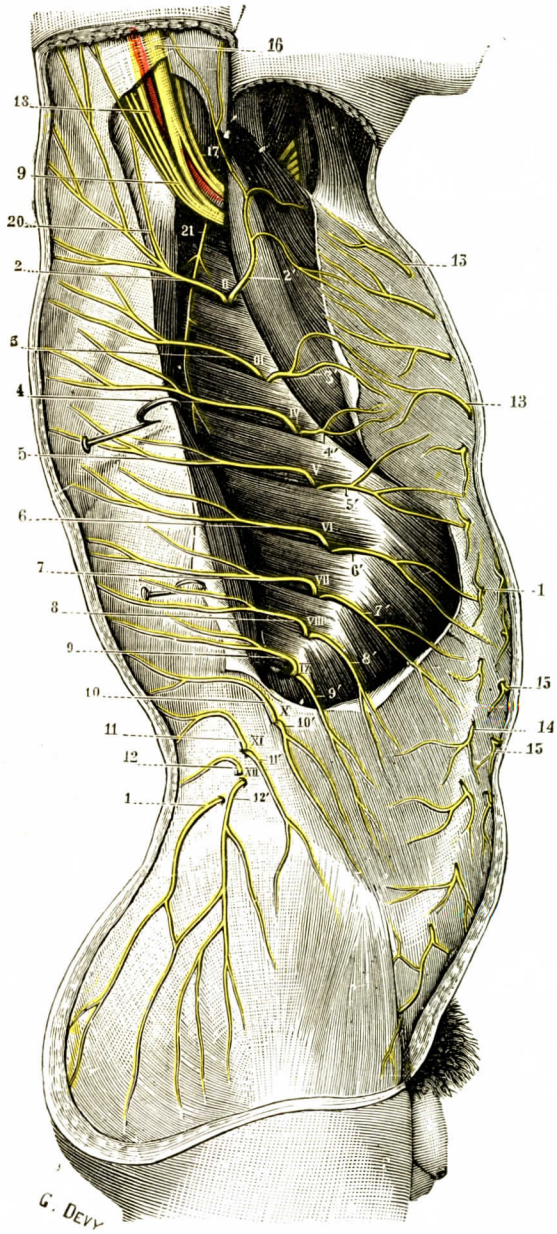

FIG. 280

Ramos perforantes de los nervios intercostales.

1, ramo del primer nervio lumbar destinado a la nalga. — II, III, IV..., XII, ramos perforantes laterales de los segundo, tercero, cuarto..., duodécimo nervios intercostales, con 2, 3, 4..., 12, sus filetes posteriores; 2', 3', 4'..., 12', sus filetes anteriores. — 13, 13, perforantes anteriores torácicos. — 14, 14, perforantes externos abdominales. — 15, 15, perforantes internos abdominales. — 16, nervio mediano. — 17, nervio musculocutáneo. — 18, nervio cubital. — 19, nervio braquial cutáneo interno y su accesorio. — 20, su anastomosis con el ramo perforante lateral del segundo intercostal. — 21, nervio del serrato mayor.

2.° Segundo nervio intercostal. — El segundo nervio intercostal ofrece la particularidad de que su ramo perforante lateral, en vez de distribuirse por los tegumentos del tórax, se dirige hacia fuera, penetra en la axila, da filetes a la

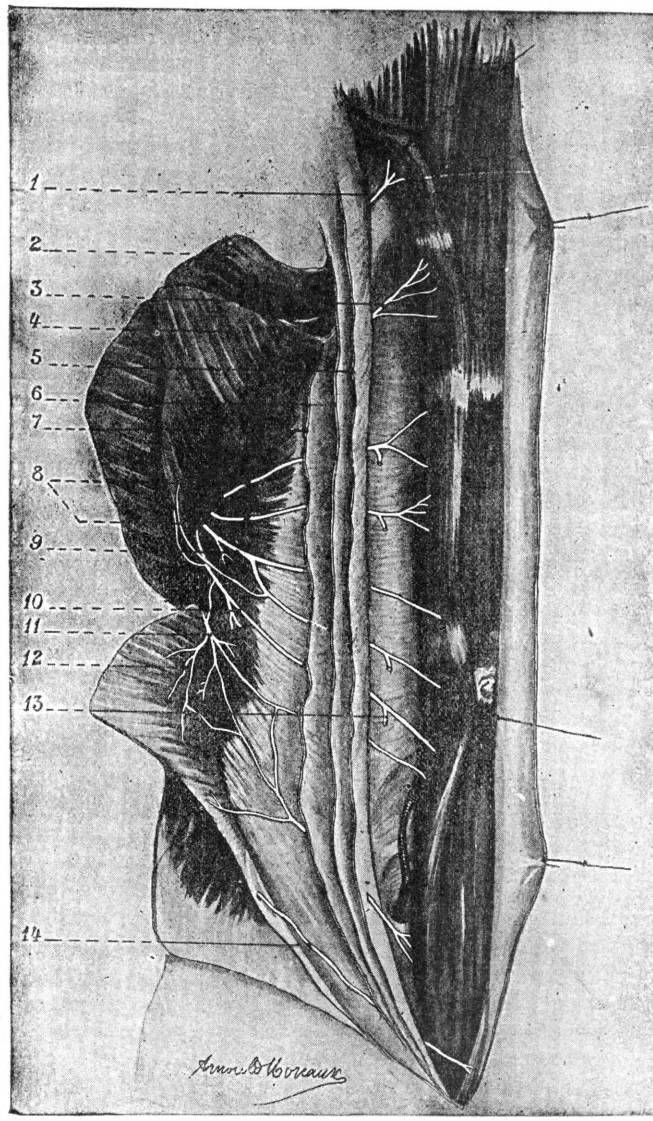

FIG. 281

Los nervios intercostales inferiores en la pared abdominal anterior (HOVELACQUE).

(Inervación de los músculos de la pared anterolateral.)

1, séptimo nervio intercostal. — 2, oblicuo mayor, incidido y reclinado hacia fuera. — 3, octavo nervio intercostal. — 4, oblicuo menor incidido y reclinado. — 5, hoja anterior de la vaina del recto, incidida y reclinada hacia fuera. — 6, aponeurosis, tendón del oblicuo mayor. — 7, aponeurosis, tendón del oblicuo menor. — 8, noveno nervio intercostal dividido en dos ramas terminales. — 9, décimo nervio intercostal con los filetes que da al transverso y al oblicuo menor. — 10, undécimo nervio intercostal y sus filetes colaterales. — 11, duodécimo nervio intercostal, que se divide rápidamente en dos ramas. — 12, ramito para el oblicuo menor. — 13, ramo cutáneo. — 14, filete del abdóminogenital mayor, que va a inervar el piramidal.

piel de esta región y de la cara interna del brazo, luego se anastomiza en ella con el accesorio del braquial cutáneo interno y finalmente se pierde en la piel de la región interna del brazo. Se da a veces a esta rama perforante el nombre de *nervio intercostohumeral de Hyrtl*. Ya hemos visto antes que ordinariamente (CUNNINGHAM) envía un ramo anastomótico a la rama que, desde el primer par *dorsal*, va al plexo braquial.

3.° Tercero y cuarto nervios intercostales. — Su ramo perforante lateral aparece, como el del nervio precedente, en la pared interna del hueco de la axila; da un pequeño filete a la piel de la región mamaria y en seguida se distribuye por la piel de la cara interna del brazo, anastomizándose con el accesorio del braquial cutáneo interno.

4.° Quinto y sexto nervios intercostales. — Suministran un filete al serrato menor posterior y superior: 1.°, el filete posterior de su ramo perforante lateral se distribuye por la cara posterior del hombro; 2.°, el filete anterior de este mismo ramo está principalmente destinado a la glándula mamaria y al pezón; 3.°, por último, su extremidad anterior da, cerca del esternón, algunos filetes motores al músculo triangular.

5.° Séptimo nervio intercostal. — Da ramos al oblicuo mayor.

6.° Octavo, noveno, décimo y undécimo nervios intercostales. — Su terminación es la que hemos descrito antes. Además, el noveno, el décimo y el undécimo envían un ramo al serrato menor posterior e inferior y muchos filetes motores al oblicuo menor y al transverso.

En cuanto a los ramos perforantes laterales del octavo, noveno, décimo y undécimo nervios intercostales, perforan el oblicuo mayor antes de ir al territorio cutáneo a que están destinados. Por lo demás, para llegar a esta zona siguen un trayecto cada vez más oblicuo hacia arriba y adelante.

7.° Duodécimo nervio intercostal. — El duodécimo nervio intercostal camina, pues, por debajo de la duodécima costilla. Después de haber suministrado al diafragma (FÉLIX), a los músculos del abdomen y a veces al piramidal del abdomen sus filetes terminales, se anastomiza con la rama perforante lateral del abdómino-genital mayor, primera rama del plexo lumbar.

El ramo perforante lateral del duodécimo nervio intercostal se diferencia de todos los demás por su trayecto y distribución. Después de haber perforado el músculo oblicuo mayor, se dirige verticalmente hacia abajo, en medio del tejido celular subcutáneo; cruza la cresta ilíaca, y entonces se subdivide en gran número de largos ramos que se distribuyen por la piel de la región glútea: es el *ramo cutáneo glúteo* del duodécimo nervio intercostal.

RESUMEN DE UN NERVIO INTERCOSTAL

a) *Ramos anastomóticos* para . . . . . { gran simpático. / nervios intercostales próximos.

b) *Ramos subcostales* para . . . . . { periostio. / hueso. / pleura costal.

c) *Ramos musculares* para . . . { intercostales interno, medio y externo. / subcostales. / supracostales. / serratos menores posteriores. / músculos del abdomen.

d) *Ramos cutáneos* . . . . . { perforante anterior. / perforante posterior.

ARTICULO VI

PLEXO LUMBAR

Es difícil dar una definición del plexo lumbar valedera para todos los casos «Lo que le caracteriza — como dice justamente nuestro discípulo BONNIOT en su tesis *(Anatomía del plexo lumbar en el hombre*, Lyón, 1922) — son las ramas de distribución: abdóminogenitales mayor y menor, génitocrural y nervios anteriores del miembro inferior. Su límite superior será señalado por la primera raíz de la que nace el primero de estos nervios. Su límite inferior será marcado por el primer nervio lumbar, que se distribuye enteramente por el plexo sacro.»

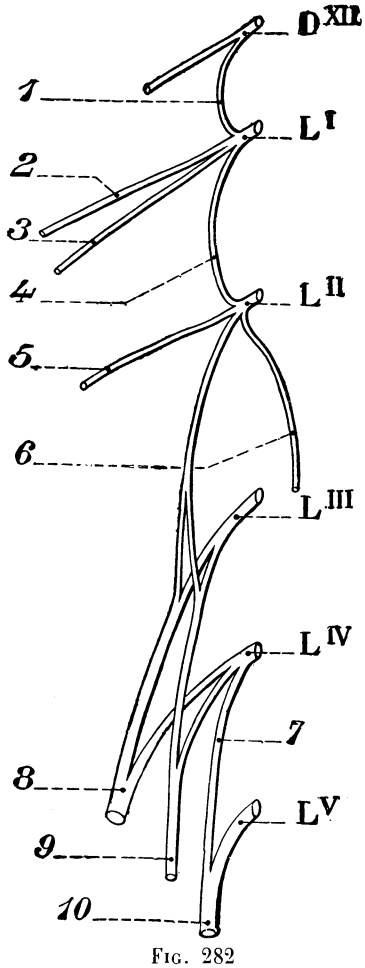

FIG. 282

Esquema del plexo lumbar normal clásico (según BONNIOT).

DXII, LI, LII, LIII, LIV, LV, ramas anteriores del XII nervio dorsal y de los cinco nervios lumbares.

1, anastomosis dorsolumbar. — 2, abdóminogenital mayor. — 3, abdóminogenital menor.— 4, primera asa lumbar. — 5, fémorocutáneo. —6, génitocrural. — 7, anastomosis lumbosacra.—8, crural.—9, obturador.—10, tronco lumbosacro.

1.° Modo de constitución del plexo (figura 282). — Existen, pues, numerosas variedades de plexos lumbares. Describiremos primero la disposición clásica, que es la más frecuente. Esta disposición se define así: el *plexo lumbar está normalmente constituído por el conjunto de las anastomosis que contraen entre sí, antes de su distribución periférica, las ramas anteriores de los tres primeros nervios lumbares y una parte de la rama anterior del cuarto nervio lumbar.* La rama anterior de la primera raíz lumbar recibe a menudo un ramo procedente del duodécimo nervio intercostal.

a) La *rama anterior del primer par lumbar* es la más delgada de todas las raíces del plexo. Después de haber recibido a su salida del agujero de conjugación una anastomosis del duodécimo nervio intercostal, se divide en tres ramas: dos, que continúan la dirección del tronco principal, constituyen los abdóminogenitales mayor y menor; la tercera, descendente, se une a la rama anterior de la segunda lumbar.

b) La *rama anterior del segundo par lumbar*, después de haber recibido una anastomosis procedente de la primera, da tres ramas: las dos primeras representan ramas colaterales, la fémorocutánea y la génitocrural; la tercera, descendente, constituye un ramo anastomótico para la tercera lumbar. Pero de este ramo se desprende un filete que representa la raíz superior del nervio obturador.

c) La *rama anterior del tercer par lumbar*, después de haber suministrado un ramo de origen al nervio obturador, prosigue un trayecto hacia dentro y constituye el nervio crural.

d) La *rama anterior del cuarto lumbar* se divide en tres ramos: un ramo ascendente, que se une al nervio crural y lo refuerza; un ramo medio, que no es

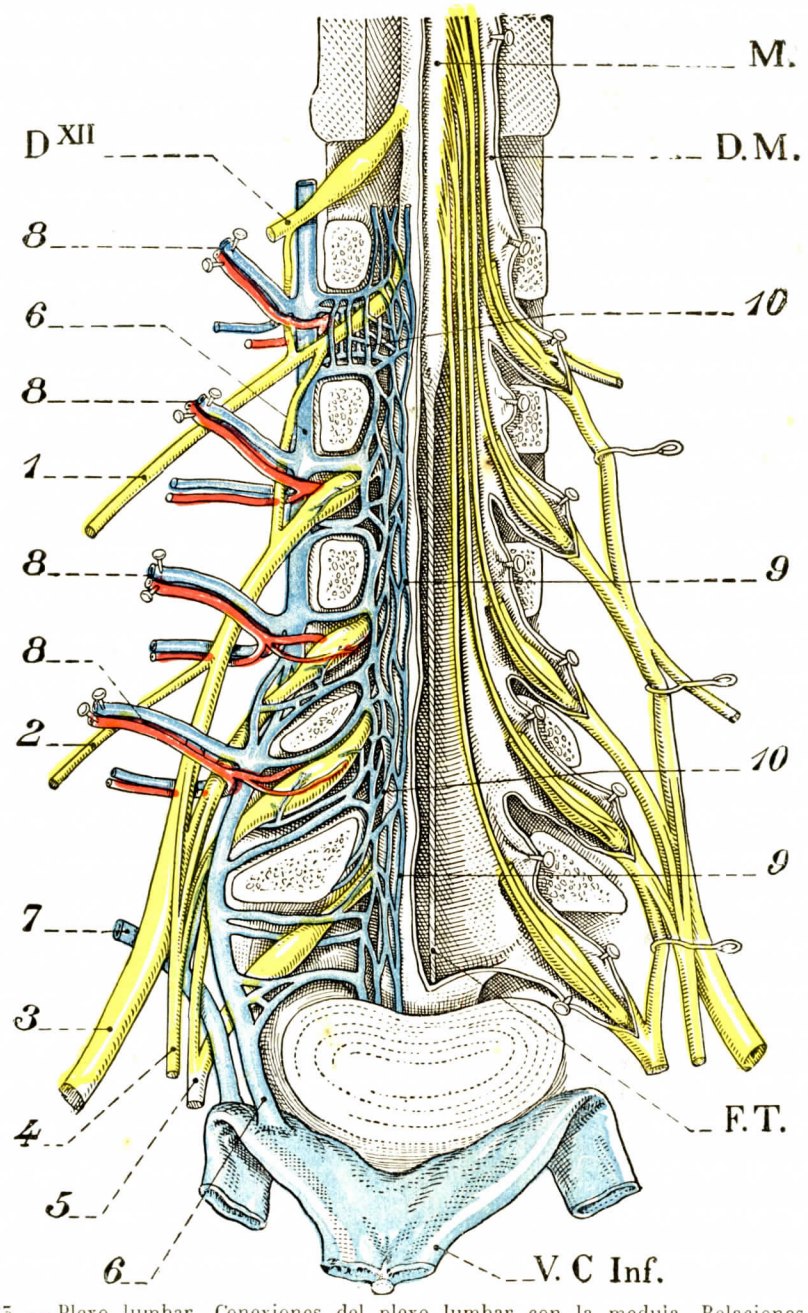

FIG. 285. — Plexo lumbar. Conexiones del plexo lumbar con la medula. Relaciones de las raíces y los nervios lumbares en el conducto raquídeo y en los agujeros de conjugación *(semiesquemática)* (según BONNIOT).

En el lado izquierdo de la figura se conservan la duramadre y las vainas durales de los nervios lumbares para mostrar las relaciones de éstos en los agujeros de conjugación. A la derecha se han abierto la duramadre y las vainas durales. Para hacer más claro el dibujo se han seccionado todos los nervios sacros.

M., medula. — D. M., duramadre. — V. C. inf., vena inferior. — F. T., filum terminale.

DXII, primer nervio dorsal. — 1, abdóminogenital menor. — 2, fémorocutáneo. — 3, crural. — 4, obturador. — 5, tronco lumbosacro. — 6, vena lumbar ascendente, anterior al plexo en su parte inferior, posterior por arriba. — 7, vena iliolumbar que pasa entre las dos raíces del tronco lumbosacro. — 8, 8, 8, 8, vasos lumbares seccionados desprendidos de los cuerpos vertebrales y reclinados hacia fuera. — 9, 9, plexos intrarraquídeos longitudinales anteriores. — 10, 10, plexos venosos anastomóticos en los agujeros de conjugación.

(Para no sobrecargar el dibujo sólo se ha representado completo el plexo del primer agujero de conjugación lumbar; tampoco se ha representado el genitocrural que pasa por delante del plexo.)

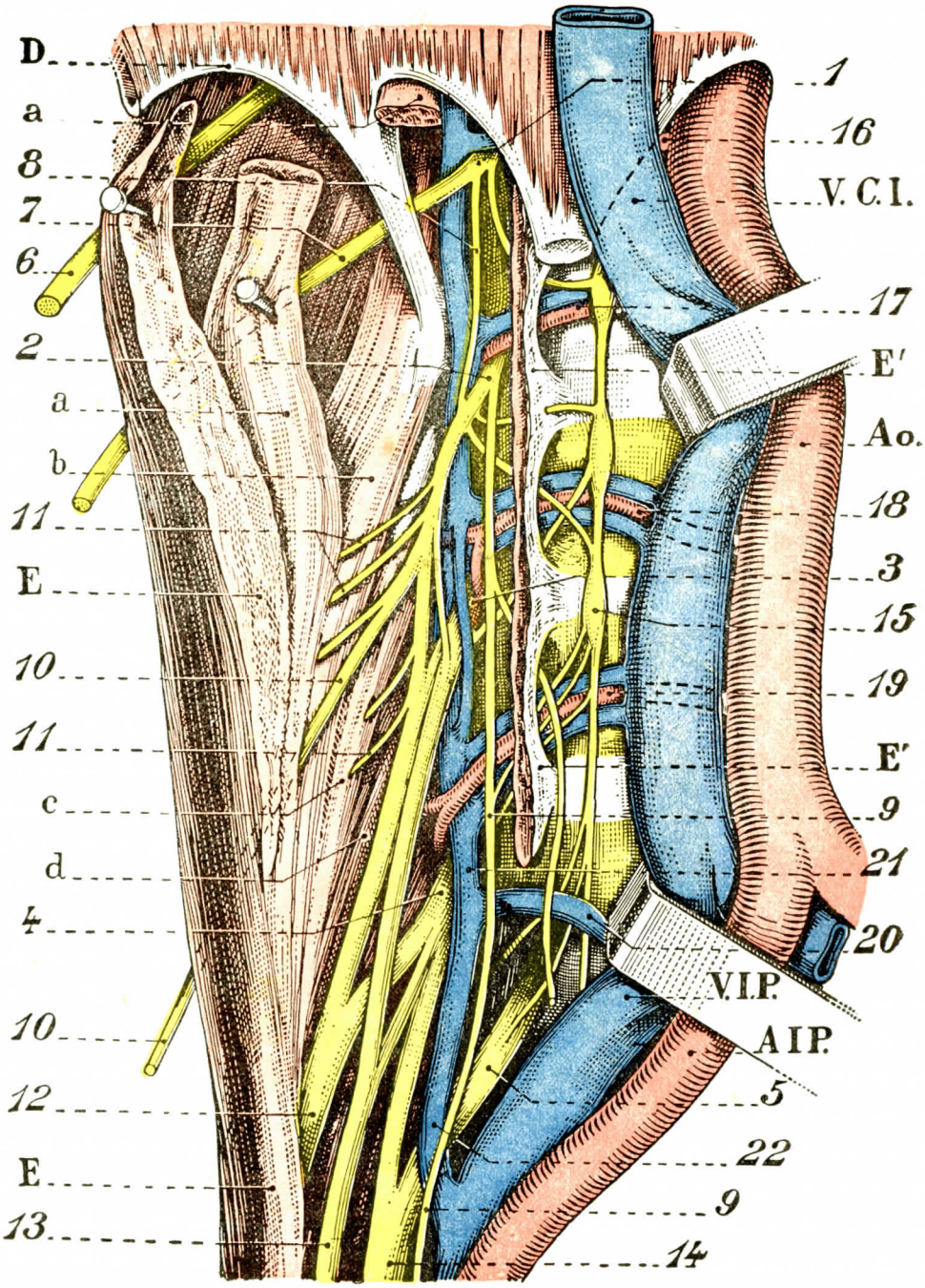

FIG. 284. — Relaciones del plexo lumbar derecho visto en situación después de cortados los fascículos superficiales del psoas (según BONNJOT).

V.C.I., vena cava inferior. — V.I.P., vena ilíaca primitiva derecha. — Ao., aorta. — A.I.P., arteria ilíaca primitiva derecha.—D, arco del cuadrado de los lomos.—E, E, fascículos anteriores del psoas seccionados y reclinados. —E', E', inserciones de estos fascículos en la columna.—*a*, *b*, *c*, *d*, primero segundo, tercero y cuarto fascículos costiformes del psoas.—1, 2, 3, 4, 5, primera, segunda, tercera, cuarta y quinta raíces lumbares.—6, abdóminogenital mayor.—7, abdóminogenital menor.—8, primera asa lumbar.—9, 9, genitocrural.—10, 10, fémorocutáneo.—11, 11, nervio del psoas.—12, crural.—13, obturador.—14, tronco lumbosacro.—15, gran simpático.—16, 17, 18, 19, primera, segunda, tercera y cuarta arterias y venas lumbares. — 20, quinta vena lumbar. — 21, vena lumbar ascendente. — 22, anastomosis de la vena lumbar ascendente con la vena ilíaca primitiva.

más que la porción principal del nervio obturador; un ramo descendente, que se dirige hacia la rama anterior del quinto lumbar y se reúne con ella para constituir el tronco lumbosacro, una de las ramas más importantes del plexo sacro.

Variaciones en el modo de constitución del plexo. — Hemos admitido, con BONNIOT, que los límites superior e inferior del plexo lumbar estaban señalados por las raíces de donde emergen sus ramas proximal y distal. Toda variación de origen de estas ramas es, pues, susceptible de modificar la constitución del plexo.

Se puede observar: 1.°, plexos extendidos hacia arriba por participación de la duodécima dorsal, de donde nacen a veces los abdóminogenitales mayor y menor; 2.°, plexos extendidos hacia abajo por participación de la rama anterior de la quinta lumbar; 3.°, plexos extendidos hacia arriba y abajo por participación de la duodécima dorsal y la primera lumbar. El número de las raíces constituyentes es, pues, variable y se describen plexos de 4, 5 y de 6 raíces. Entre 64 plexos examinados, ANGEL y SENCERT encuentran: 47 plexos de 4 raíces; 14 plexos de 5 raíces; 6 plexos de 3 raíces.

Normalmente el volumen de las raíces va creciendo de la raíz superior a la raíz inferior del plexo. Pero puede haber desplazamiento hacia arriba o hacia abajo de esta importancia relativa. En el primer caso, las raíces superiores crecen y las raíces del plexo tienden a igualarse en diámetro. En el segundo caso, el predominio de las inferiores se acentúa.

2.° Relaciones. — El plexo lumbar, en su conjunto, está profundamente situado en el vértice del ángulo diedro *vértebrocostiforme*, ángulo diedro que forman los cuerpos vertebrales con las apófisis transversas correspondientes. No todas las raíces están situadas en el mismo plano frontal. Están dispuestas según una curva de concavidad posterior que corresponde a la curvatura de la columna vertebral; las superiores y las inferiores son más posteriores que las medias. El plexo está contenido por completo en el interior del músculo psoas. Este está constituído por una masa muscular indivisa que las ramas de distribución del plexo deben atravesar a profundidades diferentes, pasando por entre los fascículos intrincados del músculo. Sólo en su parte más interna el músculo se divide en dos planos: uno anterior, que se inserta en los discos de los cuerpos vertebrales; otro posterior, formado por los fascículos costiformes. Entre estos dos planos musculares hay, a lo largo de la columna, un espacio celuloso, transversalmente muy estrecho, por el que caminan los troncos del plexo (BONNIOT). Por medio de la capa muscular posterior, los diversos elementos del plexo entran en relación con las apófisis costiformes. Pero estas relaciones del plexo con el esqueleto no pueden establecerse con precisión, pues las mismas dimensiones de las apófisis costiformes son muy variables de un sujeto a otro. Entre los dos planos musculares del psoas, al mismo tiempo que el plexo se encuentran vasos: 1.°, las arterias lumbares; 2.°, la vena lumbar ascendente.

1.° Las *arterias lumbares* nacen aisladamente de la cara posterior de la aorta abdominal, a la altura de las cuatro primeras lumbares. Penetran entre los cuerpos vertebrales y los arcos de origen del psoas. Cada una de ellas se divide por delante del plexo en intercostal lumbar y tronco dorsoespinal. La bifurcación está siempre situada algo por delante y por encima de la raíz correspondiente del plexo. La intercostal lumbar se dirige atrás y afuera; pasa por fuera y por encima de esta raíz del plexo, por dentro de los troncos nacidos de la raíz suprayacente; luego, curvándose hacia fuera para subir por el plano de las apófisis costiformes, pasa por detrás de estos troncos. En cuanto al tronco dorsoespinal, se dirige hacia atrás casi en contacto con la columna, pasando entre la vértebra por dentro y la raíz nerviosa que tiene el mismo número por fuera. Antes de bifurcarse, las arterias lumbares dan colaterales musculares para el psoas; éstas pasan todas por delante del plexo; dan igualmente algunas ramas para los nervios.

2.° *Venas.* — La *vena iliolumbar* rectilínea o cortada en arcos, sube en contacto con el plexo lumbar, pasando ora por delante, ora por detrás de sus ramas

constitutivas. Como hemos demostrado antes (véase *Venas*), esta vena iliolumbar representa una anastomosis extendida de la vena ilíaca primitiva a las venas ácigos. Constituye el tronco colector longitudinal de las venas raquídeas. Reúne por otra

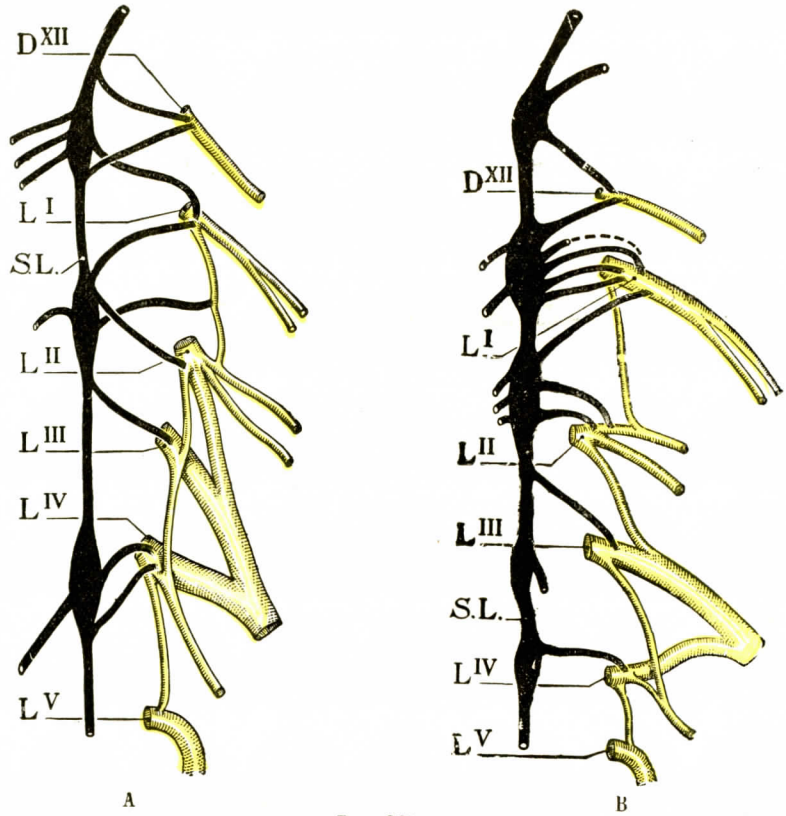

FIG. 285

Dos ejemplos de disposición de los rami communicantes, según HARMAN (A. BONNIOT).

En A, convergencia, en un mismo ganglio, de rami procedentes de la primera, segunda y tercera lumbares. — En B, multiplicidad de los ramos que vienen de un mismo nervio lumbar: cinco rami nacen de la primera lumbar y se dirigen a dos ganglios diferentes.

DXII, 12.ª dorsal. — LI, LII, LIII, LIV, LV, 1.º, 2.º, 3.º, 4.º, 5.º nervios lumbares. — S.L., simpático lumbar.

parte en escala las venas lumbares comunicando con cada una de ellas en cada agujero de conjunción (fig. 283).

3.º Anastomosis. — El plexo lumbar contrae las tres anastomosis siguientes:

a) *Con el duodécimo nervio intercostal* por la rama, antes mencionada, que este último nervio envía al primer nervio lumbar.

b) *Con el plexo sacro* por el ramo descendente que el cuarto nervio lumbar da al nervio lumbosacro.

c) *Con el simpático* por los *rami communicantes*, que atraviesan los arcos que presenta el psoas en su inserción en los cuerpos vertebrales. Los nervios lumbares no reciben un número constante de ramos comunicantes: uno, dos o tres, algunas veces hasta cinco. No todos estos ramos tienen el mismo volumen. Su dirección es variable y depende de la irregularidad de disposición de los ganglios simpáticos

(fig. 285). Muy oblicuos en un sentido o en el otro, no hacen más que cruzar los vasos lumbares en su cara externa; horizontales, se convierten en satélites de estos vasos, caminando con ellos en el canal excavado en la circunferencia de cada vértebra

4.° Distribución. — El modo de agrupamiento de los nervios periféricos del plexo lumbar varía según los autores. Adoptaremos la división en ramas colaterales y ramas terminales propuesta por BICHAT.

§ 1. — RAMAS COLATERALES DEL PLEXO LUMBAR

Se pueden distinguir ramas colaterales cortas y ramas colaterales largas.

1.° Ramas colaterales cortas. — En este grupo se incluyen: los nervios de los intertransversos; los nervios del cuadrado de los lomos; los nervios del psoas.

a) Los *nervios de los intertransversos* nacen de las ramas anteriores de los cuatro primeros nervios lumbares, muy cerca de su origen, y se pierden casi inmediatamente en los músculos.

b) Los *nervios del cuadrado de los lomos* nacen por fuera de los nervios de los intertransversos, de las dos o tres primeras ramas anteriores del plexo, se dirigen atrás, atraviesan la capa posterior del psoas y penetran en el músculo cuadrado de los lomos por su cara anterior.

c) Los *nervios del psoas*, en número variable, tres o cuatro en general, derivan su origen de la segunda y tercera asas lumbares. Se dirigen por delante del plexo y se pierden casi inmediatamente en las masas musculares del psoas.

2.° Ramas colaterales largas. — Las ramas colaterales largas son en número de cuatro, a saber: el abdóminogenital mayor, el nervio abdóminogenital menor, el nervio fémorocutáneo, el nervio génitocrural.

a) *Nervio abdóminogenital mayor.* — El nervio abdóminogenital mayor nace del primer nervio lumbar, aisladamente o por un tronco común con el abdóminogenital menor. Atraviesa el psoas por su parte superior y posterior. Dirigiéndose oblicuamente hacia abajo y afuera, se desliza primero por delante del cuadrado de los lomos, tapizado de su aponeurosis de cubierta (hoja anterior de trifurcación de la aponeurosis transversa). Llega a la cara anterior de la aponeurosis del transverso, la perfora a 3 ó 4 centímetros por fuera del borde externo del cuadrado de los lomos y penetra entre el músculo transverso y el músculo oblicuo menor. En esta parte de su trayecto corresponde por delante a la capa adiposa pararrenal de Gérota, situada por detrás del compartimiento renal; luego, por fuera del riñón, corresponde al tejido celular subperitoneal y al peritoneo.

Después de haber suministrado una rama colateral, el ramo perforante, el nervio abdóminogenital se divide en dos ramas teminales: un ramo abdominal y un ramo genital. El punto de división del nervio es variable.

α) *Ramo perforante.* — El ramo perforante se desprende de ordinario del abdóminogenital mayor, en el punto en que este nervio está situado entre el transverso y el oblicuo menor. Atraviesa de delante atrás el oblicuo menor, luego el oblicuo mayor, y aparece sobre la cresta ilíaca entre las inserciones de este último y las del glúteo mayor para ir a perderse en la piel de la nalga.

β) El *ramo abdominal* nace ora delante del transverso, ora en el intersticio que separa el transverso del oblicuo menor; pasa a 1 ó 2 centímetros por encima de la cresta ilíaca, luego se insinúa entre los dos oblicuos. Continuando su trayecto paralelamente al arco crural, llega a la vaina del músculo recto mayor (fig. 281) y se divide de un modo comparable al de los últimos intercostales, suministrando dos filetes: 1.°, un filete cutáneo, que se dirige de atrás a delante y viene a distribuirse por la piel que corresponde al lado externo del recto mayor; 2.°, un filete

músculocutáneo que penetra en el espesor del músculo recto mayor le deja algunos ramúsculos y, finalmente, lo perfora de atrás a delante en la proximidad de su

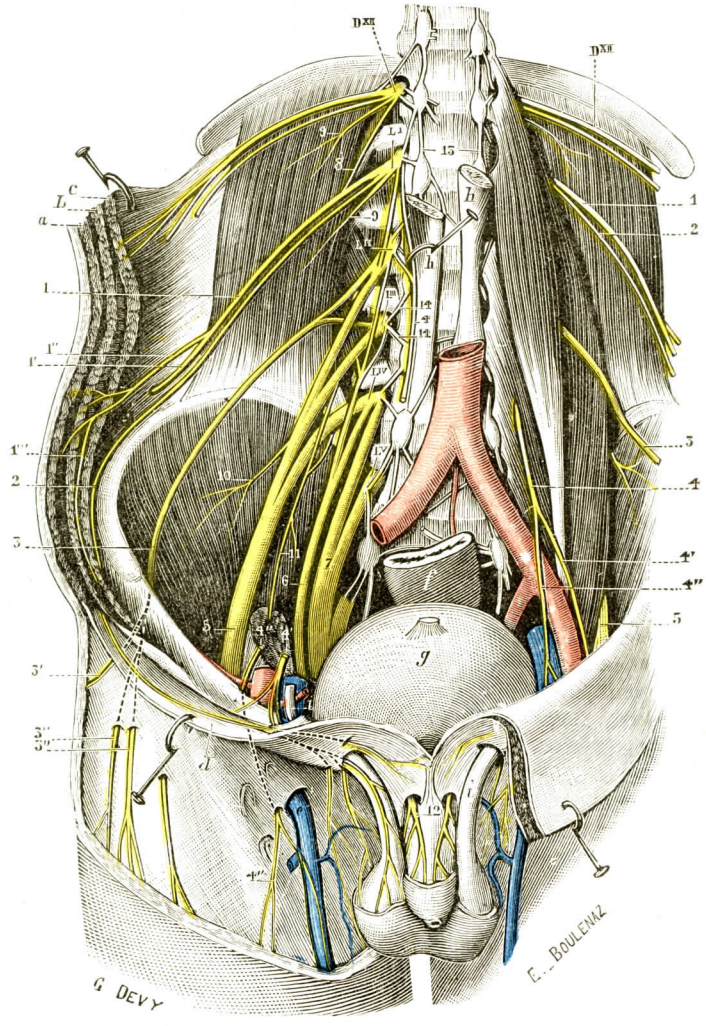

FIG. 286

Plexo lumbar y sus ramas *(esquemática)*

DXII, duodécimo nervio intercostal. — LI, LII, LIII, LIV, LV, ramas anteriores del primero, segundo, tercero, cuarto y quinto nervios lumbares.

1, nervio abdóminogenital mayor, con : 1', su ramo glúteo ; 1'', su ramo abdominal ; 1''', su ramo genital. — 2, nervio abdóminogenital menor. — 3, fémorocutáneo, con : 3', su ramo glúteo ; 3'', su ramo femoral. — 4, nervio genitocrural, con : 4', su ramo genital ; 4'', su ramo crural. — 5, nervio crural. — 6, nervio obturador. — 7, nervio lumbosacro. — 8, anastomosis del duodécimo intercostal con el primer nervio lumbar. — 9, 9, nervios del cuadrado lumbar. — 10, nervio del músculo ilíaco. — 11, nervio del músculo psoas. — 12, nervio dorsal del pene. — 13, porción lumbar del gran simpático. — 14, 14, rami communicantes.

a, músculo oblicuo mayor. — *b*, oblicuo menor. — *c*, transverso. — *d*, aponeurosis del oblicuo mayor, desviada hacia abajo para dejar ver el conducto inguinal. — *e*, vena safena interna. — *f*, recto. — *g*, vejiga. — *h*, *h*, pilares del diafragma. — *i*, cordón inguinal.

borde interno para terminar en los tegumentos próximos a la línea media. En el curso de su trayecto, entre los músculos anchos del abdomen, este ramo terminal

recibe una anastomosis del duodécimo nervio intercostal. Da pequeños ramos a los músculos transverso, oblicuo mayor y oblicuo menor.

γ) *Ramo genital.* — El ramo genital, continuando la dirección del tronco de que emana, se dirige oblicuamente de arriba abajo y de fuera a dentro. Como el precedente, atraviesa el oblicuo menor, corre cierto trecho entre los oblicuos mayor y menor y se introduce en seguida en el conducto inguinal, que recorre en toda su extensión. Al salir de este conducto da los dos filetes siguientes: un *filete pubiano*, que se dirige transversalmente hacia la piel del pubis; un *filete genital*, que desciende verticalmente y se pierde, por muchas ramificaciones muy sutiles, en la piel del escroto en el hombre y en la de los labios mayores en la mujer.

b) *Nervio abdóminogenital menor.* — El nervio abdóminogenital menor es algunas veces muy delgado. Falta bastante a menudo. Nace muchas veces de la rama anterior del primer nervio lumbar. Está situado por debajo del nervio abdómino genital mayor y corre paralelamente al mismo por el espesor de la pared abdominal, y como él, se divide, cerca de la espina ilíaca ánterosuperior, en dos ramos, un ramo abdominal y un ramo genital.

α) El *ramo abdominal*, destinado a la pared abdominal, se une en la mayoría de los casos con el ramo abdominal de la rama precedente y se distribuye como él. Cuando queda independiente, envía filetes motores a los músculos del abdomen y filetes cutáneos a los tegumentos que los cubren.

β) El *ramo genital* atraviesa el conducto inguinal y termina, como el ramo del mismo nombre correspondiente al nervio abdóminogenital mayor, dando un *filete pubiano* a la piel del pubis y un *filete genital* a la del escroto en el hombre y a la del labio mayor en la mujer.

c) *Nervio fémorocutáneo.* — Las variaciones de origen de este nervio son grandes; pero se desprende ordinariamente de la rama anterior del segundo lumbar. Atraviesa oblicuamente la parte posterior del psoas. El punto de emergencia fuera de este músculo es variable. Unas veces aparece detrás del borde cutáneo del psoas; otras veces, y lo más a menudo, emerge en la cara ánteroexterna convexa del psoas. Cruza el músculo ilíaco, junto al cual lo mantiene la fascia ilíaca, y sale de la pelvis por la escotadura innominada comprendida entre las dos espinas ilíacas anteriores (fig. 286). A su salida de la pelvis penetra en el espesor de la fascia lata y no sale de ella sino 2 ó 3 centímetros más abajo, por fuera del sartorio, para hacerse subcutáneo. Se divide entonces en sus ramas terminales: un ramo glúteo y un ramo femoral (fig. 286, 3' y 3'').

α) *Ramo glúteo.* — Este, dirigiéndose hacia fuera y atrás, cruza el músculo tensor de la fascia lata y se subdivide en seguida en numerosos filetes divergentes, que se distribuyen por la piel de la región glútea.

β) *Ramo femoral.* — El ramo femoral, continuando el trayecto vertical del nervio de que emana, desciende hasta la rodilla, cubriendo de ramificaciones la piel de la región ánteroexterna del muslo.

d) *Nervio génitocrural.* — El nervio génitocrural nace del segundo nervio lumbar. En seguida se introduce en el espesor del psoas, al cual atraviesa oblicuamente de arriba abajo y de atrás a delante. Al salir del psoas corre cierto trecho a lo largo de la cara anterior de este músculo, sigue en seguida por delante de las arterias ilíacas primitiva y externa, y un poco por encima del ligamento de Falopio se divide en dos ramos terminales: un ramo genital y un ramo crural.

α) *Ramo genital.* — El ramo genital se dirige hacia el orificio abdominal del conducto inguinal. En este punto da algunos filetes, siempre muy delgados, que se pierden en el músculo transverso y en el oblicuo menor hasta dentro del cremáster. Después de esto recorre en toda su extensión el conducto inguinal, sale por su orificio cutáneo y se distribuye por la piel del escroto en el hombre y por la del labio mayor en la mujer.

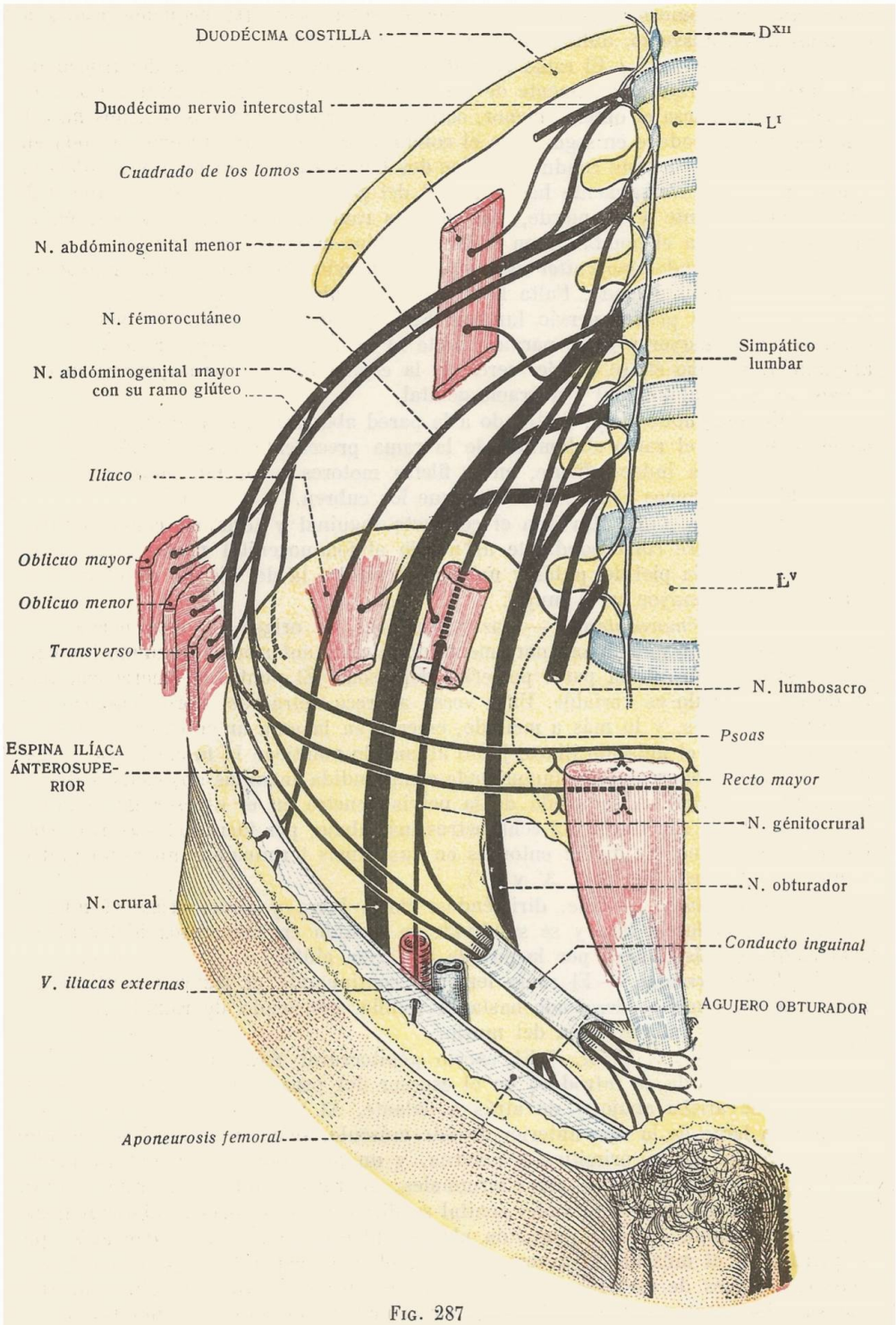

FIG. 287
Plexo lumbar (PITRES y TESTUT).

β) *Ramo crural.* — El ramo crural se dirige, con la arteria ilíaca externa, hacia el anillo crural. Cruza perpendicularmente la arteria circunfleja ilíaca, sale de la pelvis por la parte externa de la línea crural y penetra en el triángulo de Scarpa. Dentro de este triángulo está situado delante de la arteria femoral, inmediatamente debajo de la aponeurosis superficial, la cual, como se sabe, toma aquí el nombre de *fascia cribriformis*. Así desciende hasta 2 ó 3 centímetros más abajo del arco femoral, y luego, doblándose de atrás a delante, perfora la fascia cribriformis, y, al llegar al tejido celular subcutáneo, se divide en varios filetes cutáneos, que se distribuyen por la piel de la parte anterior y superior del muslo.

RESUMEN DEL PLEXO LUMBAR

- a) *Ramas colaterales*
  - N. abdóminogenital mayor → r. abdominal. / r. genital.
  - N. abdóminogenital menor → r. abdominal. / r. genital.
  - N. femorocutáneo → r. abdominal. / r. genital.
  - N. génitocrural → r. genital. / r. crural.
- b) *Ramas terminales*
  - N. CRURAL *(véase más adelante).*
  - N. OBTURADOR *(véase más abajo).*

§ 2. — RAMAS TERMINALES DEL PLEXO LUMBAR

Las ramas terminales del plexo lumbar son únicamente dos: el nervio obturador y el nervio crural, que salen de la pelvis, el primero por el agujero obturador y el segundo un poco por fuera del anillo crural.

A — NERVIO OBTURADOR

1.° Origen. — El nervio obturador, así llamado porque sale de la pelvis por la parte superior del agujero obturador, nace del plexo lumbar por tres raíces procedentes de los pares lumbares segundo, tercero y cuarto. Estas tres raíces se dirigen oblicuamente hacia abajo y afuera, al mismo tiempo que convergen entre sí, y se unen en el espesor mismo del psoas para formar el tronco nervioso.

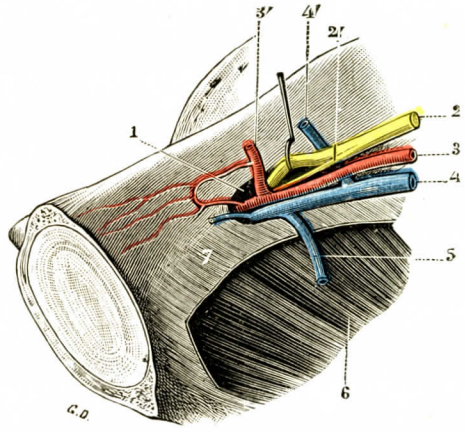

FIG. 288

El nervio obturador a su entrada en el conducto subpubiano (lado derecho).

1, conducto subpubiano. — 2, nervio obturador, con 2', el ramo superior del músculo obturador externo. — 3, arteria obturatriz, con 3', su anastomosis con la epigástrica. — 4, vena obturatriz, con 4', su anastomosis con la vena epigástrica. — 5, rama venosa que se dirige al plexo vesicoprostático. — 6, músculo obturador interno con su aponeurosis.

2.° Trayecto. — Así formado, el nervio obturador sale del psoas por la parte interna de este músculo, cruza la articulación sacroilíaca por encima del estrecho superior, pasa por el ángulo de bifurcación de la arteria ilíaca primitiva, sigue en seguida la cara interna de la pelvis, un poco por debajo de la línea innominada, y llega al agujero obturador o conducto subpubiano, en el cual se introduce junto con los vasos obturadores. Se divide en sus ramas

terminales, ora en el conducto subpubiano, ora a su salida, muy raramente en la pelvis.

3.° Relaciones. — a) *En el espesor del psoas.* — La raíz superior se une a la raíz media por debajo de la apófisis transversa de la tercera vértebra lumbar. El tronco así formado desciende por delante de las raíces del crural, entre los dos fascículos del psoas. La raíz inferior tiene por dentro de ella la raíz superior del tronco lumbosacro. El tronco del obturador se constituye definitivamente por debajo de la aponeurosis transversa de la quinta vértebra lumbar. La vena lumbar ascendente está en general por dentro de las raíces del obturador (fig. 284, 13 y 22).

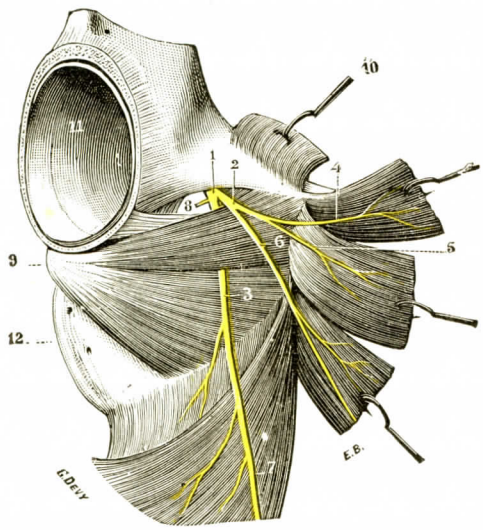

FIG. 289

El nervio obturador a su salida del conducto subpubiano.

1, nervio obturador, con 2, su rama anterior o interna; 3, su rama posterior o externa o nervio del aductor mayor. — 4, nervio del aductor mediano. — 5, nervio del aductor menor. — 6, nervio del recto interno. — 7, ramo del nervio del aductor mayor que desciende hasta la rodilla. — 8, ramo articular. — 9, obturador externo — 10, pectíneo. — 11, cavidad cotiloidea. — 12, isquion.

b) *En la fosita iliolumbar.* — A su salida del psoas, el nervio obturador penetra en la fosita iliolumbar. Corresponde a la cara superior de la aleta sacra. El tronco lumbosacro está por dentro y en un plano posterior. Por delante, el nervio obturador está oculto por los vasos ilíacos.

c) *En la pelvis menor.* — El nervio obturador cruza la articulación sacroilíaca por encima del estrecho superior. Apareciendo en la bifurcación de los vasos ilíacos, cruza el estrecho superior por encima de la gran escotadura ciática. Se aplica entonces a la pared lateral de la pelvis menor, tapizada por el músculo obturador interno, debajo de los vasos ilíacos externos. La arteria obturadora, nacida del tronco anterior de la arteria hipogástrica, está en un plano inferior al del nervio.

d) *En el conducto subpúbico.* — El nervio obturador y los vasos homónimos se disponen ordinariamente del modo siguiente: el nervio es el más elevado, sigue luego la arteria y, por debajo de la arteria, la vena.

4.° Distribución. — El nervio obturador suministra una rama colateral y ramas terminales.

a) *Rama colateral.* — El nervio obturador sólo suministra una rama colateral, el nervio del obturador externo. Este ramo se desprende en el conducto subpúbico, y después de un corto trayecto desaparece en el borde superior del músculo obturador externo. El ramo puede ser doble.

b) *Ramas terminales.* — Dentro del conducto subpubiano o a su salida del mismo, el nervio obturador se divide en dos ramas terminales, una anterior o superficial y otra posterior o profunda.

α) *Rama superficial.* — La rama anterior o superficial, continuando la dirección del tronco, sale por el orificio anterior del conducto subpubiano. Situada debajo del pectíneo y delante del obturador externo, se insinúa en seguida entre los aductores medio y menor y se divide en cuatro ramos, de los cuales tres están destinados al aductor mediano, al aductor menor y al recto interno, y el cuarto es cutáneo.

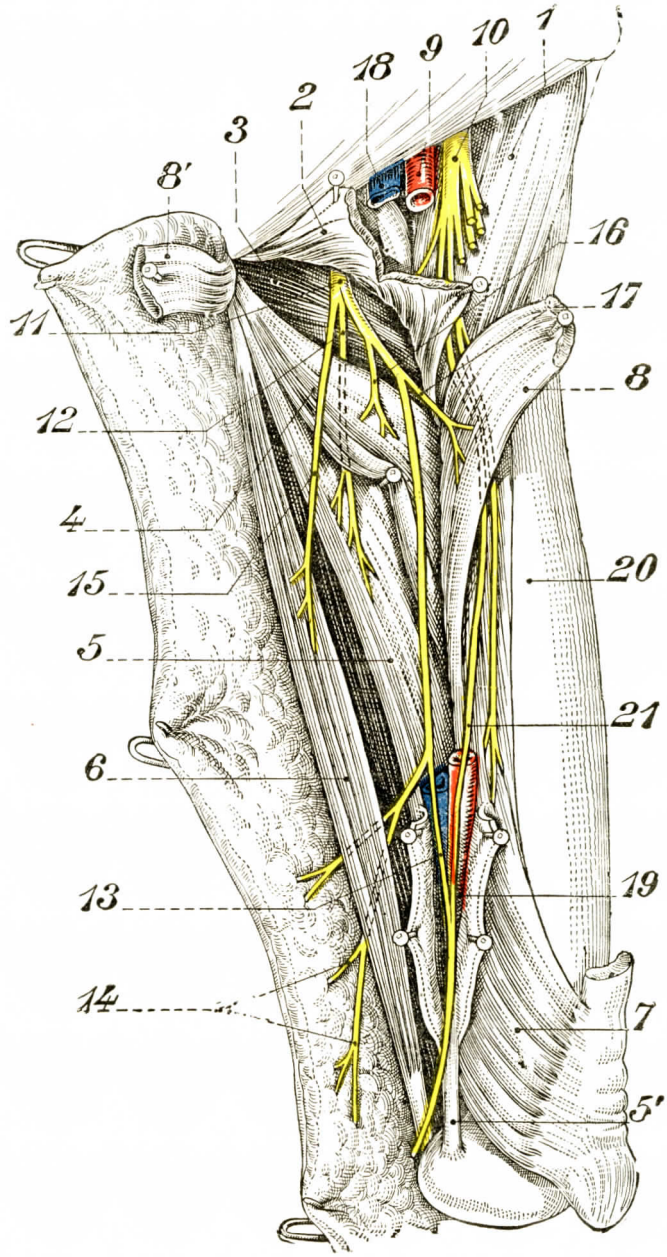

FIG. 290

Nervio obturador en la cara interna del muslo.

1, psoasilíaco. — 2, pectíneo. — 3, obturador externo. — 4, aductor menor. — 5, aductor mayor. — 6, recto interno. — 7, vasto interno. — 8 y 8', aductor mediano. — 9, arteria femoral. — 10, nervio crural. —11, nervio obturador, con : 12, su ramo para el aductor mayor ; 13, su anastomosis con el nervio safeno interno ; 14, sus ramos cutáneos ; 15, su ramo para el recto interno ; 16, su ramo para el aductor menor ; 17, su ramo para el aductor mediano. — 18, vena femoral. — 19, conducto de Hunter. — 20. fémur. — 21, nervio safeno interno.

El *nervio del aductor menor* penetra en este músculo por su cara anterior.

El *nervio del aductor mediano*, por el contrario, penetra en este músculo por su cara profunda.

El *nervio del recto interno*, oblicuo hacia abajo y adentro, llega al músculo por su cara profunda a la mitad de su altura.

El *ramo cutáneo* nace del tronco común o de una de las ramas musculares y se distribuye por la piel de la cara interna del muslo. Es posible seguir algunos de estos filetes hasta la parte interna de la región de la rodilla.

β) *Rama profunda o posterior.* — La rama posterior del nervio obturador, dirigiéndose directamente hacia abajo, sale del conducto subpubiano, unas veces, como la precedente, por el orificio anterior de este conducto, y otras veces atravesando los fascículos superiores del músculo obturador externo. Se desliza entre el aductor menor y el aductor mayor, y en la cara anterior de este último se divide en varios ramos, que distinguiremos en musculares y articulares:

Los *ramos musculares* se distribuyen en gran parte por el músculo aductor mayor, en el cual penetran por su cara anterior. Además de estos ramos destinados al aductor mayor, la rama posterior del obturador da de ordinario un ramo al músculo obturador externo (nervio inferior del obturador externo).

Los *ramos articulares* forman dos grupos: unos, superiores, se dirigen de fuera a dentro por debajo del pectíneo y se distribuyen por la parte interna de la articulación de la cadera; los otros, inferiores, corren primeramente por la cara anterior del aductor mayor; después, perforando este músculo, llegan al hueco poplíteo y finalmente se pierden en la parte posterior de la articulación de la rodilla.

Nervio obturador accesorio.—Este nervio, descrito por SCHMIDT (1744), es muy inconstante (12 por 100 de los casos aproximadamente). Es un filete nervioso que nace de ordinario en el tercero y cuarto pares lumbares. Sigue el trayecto del nervio obturador en su recorrido intrapélvico y se separa de él en el pubis para pasar, no ya al conducto subpúbico, sino por encima de la rama horizontal del pubis. Viene a terminar en el pectíneo y a veces en el aductor menor, después de haber dado filetes articulares. En ciertos casos va a anastomizarse directamente con una rama del crural o del obturador.

Según BONNIOT, este nervio no tiene entidad anatómica. «La rareza relativa de este ramo, su origen inconstante en la tercera y cuarta lumbares, raíces constantes del crural y del obturador; el hecho de que proceda indiferentemente de las raíces de uno u otro de estos nervios y que supla en parte unas veces a uno, otras a otro en su distribución periférica, nos inclinan a pensar que se han descrito con el nombre de nervio obturador accesorio, filetes erráticos que, en los casos considerados, sólo tenían de constante la parte pélvica de su trayecto.»

RESUMEN DEL NERVIO OBTURADOR

- a) *Ramas colaterales* . . . . . → N. superior del obturador externo.
- b) *Ramas terminales* . . . . .
  - R. anterior . . . → N. del recto interno; N. del aductor menor; N. del aductor mediano.
  - R. posterior . . . → N. inferior del obturador externo; N. del aductor mayor.
  - R. articulares . . → para la rodilla; para la cadera.

II. — NERVIO CRURAL

El nervio crural, la más voluminosa de las ramas del plexo lumbar, es un nervio a la vez sensitivo y motor, destinado a los músculos de la cara anterior del muslo y a la piel de la parte ánterointerna del miembro inferior.

1.° Origen. — Nace en la mayoría de los casos de los pares lumbares segundo, tercero y cuarto por tres raíces, que convergen entre sí y se reúnen en el espesor del músculo psoas. El tronco está constituído algo por debajo de la *apófisis* transversa de la 5.ª vértebra lumbar a menos de 3 centímetros de las caras laterales del cuerpo vertebral (BONNIOT).

2.° Trayecto. — El tronco del nervio crural sale del psoas por su parte externa, y entonces se coloca en el canal profundo formado por el psoas y el ilíaco, recorre este canal en toda su extensión y llega así al arco femoral, en donde termina dando cierto número de ramas, que luego describiremos.

3.° Relaciones. — a) *En el espesor del psoas.* — Las tres raíces del nervio crural se hallan en el espesor del psoas. La vena lumbar ascendente está generalmente por dentro de estas raíces y en un plano anterior (figura 284, 12).

b) *En la fosa ilíaca.* — En su trayecto pelviano, el nervio crural sigue constantemente el borde externo del psoas. Como sabemos ya (véase ANGIOLOGÍA), la arteria ilíaca externa sigue el borde interno de este músculo. Los dos cordones, nervio crural y arteria ilíaca externa, quedan, por tanto, separados uno de otro por todo el grosor del músculo psoas. Ahora bien, como el grosor de este músculo disminuye gradualmente a medida que se aleja de la columna lumbar, resulta de ello que el nervio crural está tanto más aproximado a la arteria cuanto más cerca del arco femoral se le examina. En este arco, la arteria y el nervio están únicamente separados entre sí por un muy pequeño fascículo de fibras musculares, cubierto por dentro por la cintilla iliopectínea.

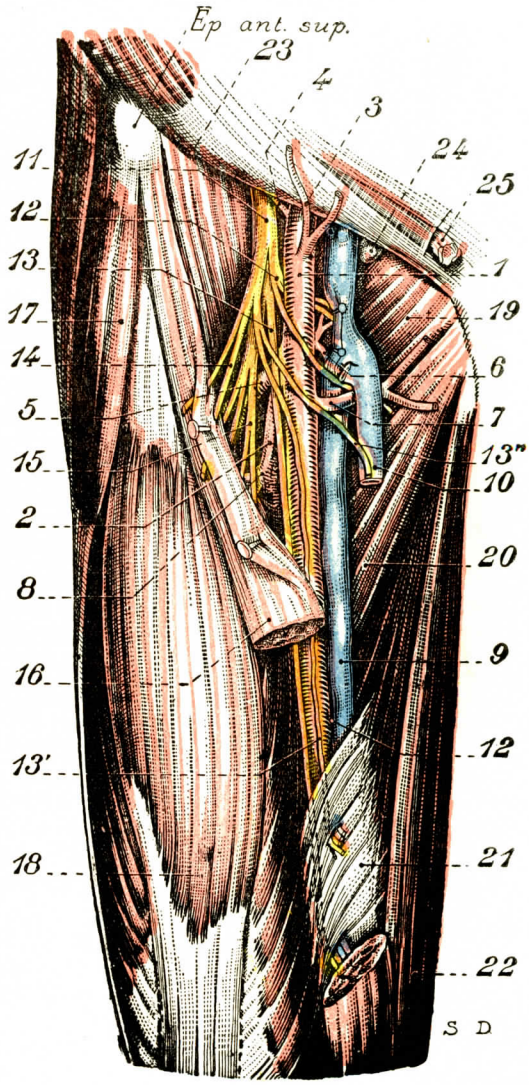

FIG. 291

Arteria femoral y nervio crural en el triángulo de Scarpa.

Ep. ant. sup., espina ilíaca ánterosuperior.

1, arteria femoral común. — 2, arteria femoral profunda. — 3, arteria tegumentaria abdominal.—4, arteria circunfleja ilíaca externa. — 5, arteria circunfleja anterior. — 6, arteria circunfleja posterior. — 7, arteria pudenda externa, dividida en dos ramas, superior e inferior. — 8, arteria del cuadriceps. — 9, vena femoral. — 10, vena safena interna. — 11, nervio crural. — 12, nervio músculocutáneo interno. — 13, nervio safeno interno. — 13', ramo profundo del safeno interno. — 14, nervio músculocutáneo externo. — 15, nervio del cuadriceps. — 16, sartorio. — 17, tensor de la fascia lata. — 18, recto anterior. — 19, pectíneo. — 20, aductor mediano. — 21, pared anterior del conducto de Hunter. — 22, aductor mayor. — 23, arco crural. — 24, ganglio de Cloquet. — 25, cordón espermático.

El nervio crural no es generalmente visible en el surco que separa el psoas del ilíaco; está parcialmente cubierto cuando menos por el psoas. Está situado debajo de la fascia ilíaca, que lo separa del peritoneo y de los órganos de la fosa ilíaca: ciego a la derecha, colon ilíaco a la izquierda.

c) *Debajo del arco crural.* — Antes de llegar al arco crural, el nervio crural es cruzado por la arteria circunfleja ilíaca que pasa por delante de él. Debajo del arco, el nervio crural se sitúa delante del psoas. Tiene por fuera de él el músculo psoasilíaco; por dentro, la cintilla iliopectínea lo separa de la arteria femoral.

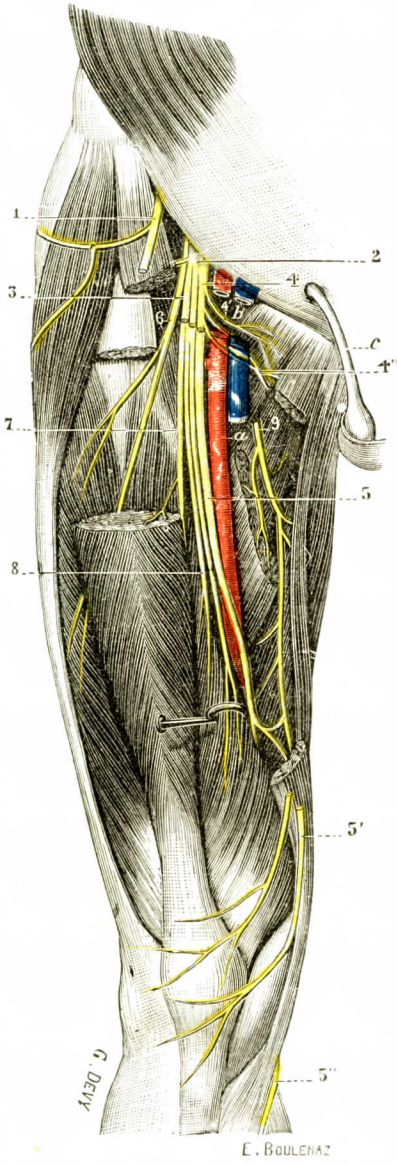

FIG. 292

Nervios profundos de la cara anterior del muslo.

4.° Distribución.—En el interior de la cavidad pélvica el nervio crural suministra algunas ramas colaterales, destinadas al psoasilíaco, al pectíneo y a la arteria femoral. Bajo el arco de Falopio se divide en sus ramas terminales (figs. 284, 291 y 292).

A. RAMAS COLATERALES.—1.° *Nervio del psoasilíaco.* — El psoas abandona: 1.°, un ramo interno destinado al psoas (nervio del psoas); penetra en el músculo por su cara posterior; 2.°, ramos externos, en número de dos a cuatro, que se dirigen oblicuamente hacia abajo y afuera, caminan algún tiempo por la cara profunda del músculo ilíaco y finalmente penetran en él (nervios del ilíaco).

2.° *Ramos de la arteria femoral.* — Son en número variable y nacen en puntos muy diferentes. SCHWALBE describe uno que nace muy arriba, camina primero pegado al nervio crural hasta el arco y luego se dirige al lado externo de los vasos femorales. Sería posible seguirle hasta la parte media del muslo.

3.° *Nervio del pectíneo* — Nace muy poco por encima del arco crural, *pasa debajo del origen de los vasos femorales* y llega al pectíneo por su cara anterior.

B. RAMAS TERMINALES. — Al llagar al muslo, el nervio crural se divide, inmediatamente por debajo del arco femoral, en cuatro ramas terminales, dispuestas de la manera siguiente: dos de estas ramas ocupan un plano anterior, y son: por fuera, el nervio músculocutáneo externo, y, por dentro, el nervio músculocutáneo interno. Las otras dos ocupan un plano posterior, y son: por fuera,

1, nervio femorocutáneo, con sus dos ramos. — 2, nervio crural. — 3, músculocutáneo externo. — 4, músculocutáneo interno, con: 4', su ramo muscular; 4'', su ramo cutáneo. — 5, nervio safeno interno, con: 5', su ramo rotuliano; 5'', su ramo tibial. — 6, nervio del vasto externo. — 7, nervio del recto anterior. — 8, nervio del vasto interno. — 9, nervio obturador.

a, arteria femoral. — *b*, vena femoral. — *c*, cordón inguinal y testículo.

el nervio del cuadríceps, y, por dentro, el nervio safeno interno. Vamos a estudiar separadamente cada una de estas ramas.

1.° *Nervio músculocutáneo externo.* — Rama terminal superficial y externa del nervio crural, este nervio se dirige hacia abajo y afuera entre el psoasilíaco y el sartorio. Divídese en dos órdenes de ramos: musculares unos y cutáneos los otros.

a) *Ramos musculares.* — Los ramos musculares se pierden en la cara profunda del músculo sartorio, al cual van destinados. Unos, ramos cortos, se distribuyen por el tercio superior de este músculo. Los otros, ramos largos, descienden más o menos a lo largo de su borde interno y no penetran en él hasta su tercio medio o tal vez hasta su tercio inferior.

b) *Ramos cutáneos.* — Los ramos cutáneos son en número de tres: el perforante superior, el perforante medio y el accesorio del safeno interno (fig. 293).

α) El *ramo perforante superior*, situado primero debajo del sartorio, perfora el borde interno de este músculo y la aponeurosis femoral en el tercio superior del muslo; después, dirigiéndose verticalmente hacia abajo, paralelo a la rama femoral del nervio fémorocutáneo, da gran número de filetes, que se distribuyen por la piel de la región anterior del muslo. Estos filetes pueden seguirse hasta la cara anterior de la rótula.

β) El *ramo perforante medio* perfora igualmente de atrás a delante el borde interno del sartorio y la aponeurosis femoral, en la parte media del muslo, y después se dirige hacia abajo y un poco adentro, distribuyéndose por la piel de la parte ánterointerna del muslo hasta la rodilla.

γ) El *ramo accesorio del safeno interno*, un poco más delgado que los dos precedentes, por dentro de los cuales está situado, se divide, poco después de su origen, en dos filetes, superficial y profundo. El *filete superficial* o *filete satélite de la vena safena interna*, desciende a lo largo del borde interno del sartorio, se coloca al lado de la safena interna y la acompaña hasta la parte interna de la articulación de la rodilla, en donde se anastomiza con el nervio safeno interno figura 293, 8). El *filete profundo* o *filete satélite*

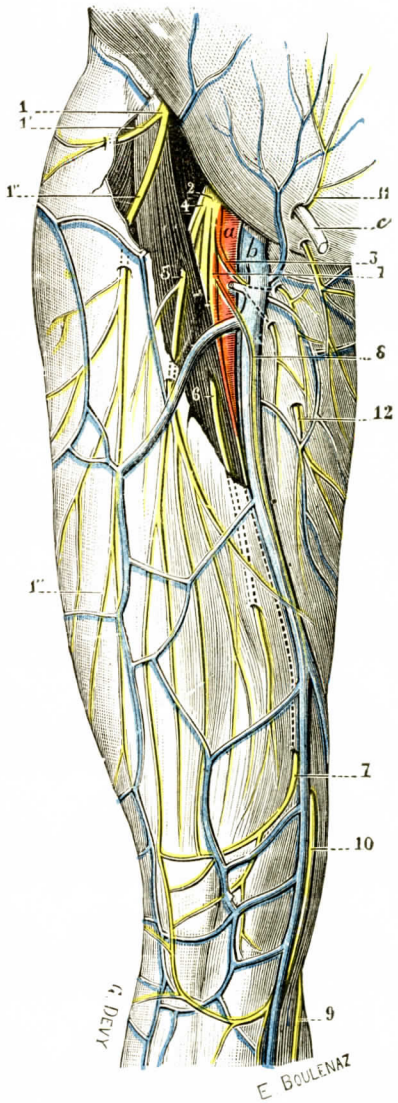

FIG. 293

Nervios superficiales de la cara anterior del muslo

1 nervio fémorocutaneo, con: 1', su ramo glúteo; 1'', su ramo femoral. — 2, nervio crural. — 3, músculocutáneo interno. — 4, músculocutáneoexterno. — 5, perforante superior. — 6, perforante medio. — 7, 7, accesorio del ramo safeno interno. — 8, filete satélite de la vena safena interna. — 9, ramo tibial del safeno interno. — 10, su ramo rotuliano, constituyendo el perforante inferior. — 11, ramos genitales del plexo lumbar. — 12, ramos cutáneos del obturador.

a, arteria femoral. — *b*, vena femoral. — *c*, cordón inguinal.

de la arteria femoral penetra en la vaina de los vasos femorales y acompaña a la arteria hasta el anillo del trecer aductor. En este punto se separa de ella, atraviesa la aponeurosis y entonces se divide en muchos filetes, que se anastomizan a la vez con filetes del safeno interno y con filetes del nervio obturador. De estas diferentes anastomosis resulta la formación de un pequeño plexo, del cual salen numerosos ramúsculos destinados a los tegumentos de la parte interna de la rodilla.

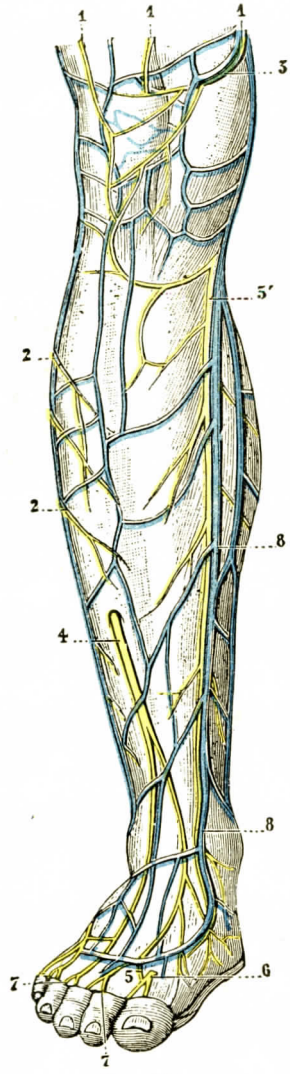

FIG. 294

Nervios superficiales de la cara anterior de la pierna.

1, 1, 1, ramos nerviosos superficiales que descienden del muslo. — 2, ramos del cutáneoperoneo. — 3, ramo rotuliano, y 3', ramo tibial del nervio safeno interno. — 4, nervio músculocutáneo. — 5, su anastomosis, con 6, el tibial anterior. — 7, nervios colaterales de los dedos. — 8, vena safena interna.

2.° *Nervio músculocutáneo interno.* — Rama terminal superficial e interna del nervio crural, el nervio músculocutáneo interno se divide, inmediatamente después de su origen, en numerosos filetes, que se distinguen en ramos musculares y ramos cutáneos. Estos filetes atraviesan la vaina de los vasos femorales, pasando unos por delante y otros por detrás de la arteria, y terminan del modo siguiente: los ramos musculares, en los dos músculos pectíneo y aductor mediano, y los ramos cutáneos, en la piel de la parte interna y superior del muslo.

3.° *Nervio del cuadríceps femoral.* — Rama terminal profunda y externa del nervio crural, el nervio del cuadríceps se divide en cuatro ramos, uno para cada uno de las cuatro porciones del músculo extensor de la pierna. Estos cuatro ramos, muy variables en su origen, se desprenden del nervio crural, unas veces aisladamente y otras veces por uno o muchos troncos comunes (fig. 292).

a) *Ramo del recto anterior.* — El ramo del recto anterior se dirige hacia abajo y afuera pasando por dabajo del músculo recto anterior, en donde se divide en dos filetes: uno ascendente, que sube hacia las inserciones ilíacas del músculo, y otro descendente, que sigue en cierto trecho su cara profunda y finalmente penetra en él a nivel de su parte media, después de haberse subdividido precedentemente en ramificaciones más tenues.

b) *Ramo del vasto externo.* — El ramo del vasto externo, dirigiéndose igualmente hacia abajo y afuera. se coloca debajo del recto anterior y se divide en dos filetes, de los cuales uno se distribuye por la parte posterior del vasto externo, al paso que el otro se distribuye más particularmente por la parte media del mismo. De este último filete se desprende un ramúsculo destinado a la articulación de la rodilla.

c) *Ramo del vasto interno.* — El ramo del vasto interno, dirigiéndose oblicuamente hacia abajo y un poco adentro, corre paralelamente al nervio safeno interno, por fuera del cual se coloca, y fácilmente podría confundirse con él en el primer momento. Pero mientras que el safeno gana la parte interna de la rodilla, el ramo del vasto interno, nervio motor, se pierde en el músculo vasto interno cerca del anillo del tercer aductor. En su trayecto, el nervio del vasto interno da ordinariamente: 1.°, un filete óseo que penetra en el

conducto nutricio del fémur; 2.°, muchos filetes periósticos, los cuales son siempre muy delgados, que se ramifican por el periostio del fémur y por el de la rótula; 3.°, por último, algunos filetes articulares, que se pierden por la parte interna de la rodilla.

d) *Ramo del crural.* — El ramo del crural nace comúnmente del nervio del vasto interno; desciende verticalmente colocado en el intersticio que separa los dos vastos y se divide en dos o tres filetes que se pierden en la superficie anterior del músculo crural. Uno de estos filetes, más largo que los demás, puede seguirse hasta el músculo subcrural y a veces más lejos todavía, hasta dentro de la sinovial de la articulación de la rodilla.

4.° *Nervio safeno interno.* — Rama terminal profunda e interna del nervio crural, este nervio desde su origen se dirige abajo y adentro por la parte externa de la vaina de los vasos femorales (figs. 291, 13, y 292, 5). Se introduce luego en esta vaina, en el punto de unión del tercio superior con el tercio medio del muslo, y entonces corre sobre la cara anterior de la arteria femoral hasta el anillo del tercer aductor. En este trayecto da comúnmente un filete articular para la rodilla y dos filetes cutáneos, los cuales, perforando la aponeurosis femoral entre el sartorio y el recto interno, vienen a distribuirse por la piel de la parte inferior y posterior del muslo.

Al llegar al anillo del tercer aductor, el nervio safeno interno sale de la vaina vascular, unas veces por un orificio que le es propio y otras por un orificio que le es común con la arteria anastomótica mayor. Se sitúa entonces debajo del músculo sartorio y se divide, a nivel del cóndilo interno del fémur, en dos ramos terminales: ramo rotuliano y ramo tibial.

a) *Ramo rotuliano.* — El ramo rotuliano está situado primeramente debajo del sartorio: perfora en seguida este músculo de atrás a delante, constituyendo así el *tercer ramo perforante del músculo*, o *ramo perforante inferior*. Al llegar a la piel, se dirige oblicuamente hacia abajo, adelante y afuera, describiendo por delante de la rótula una especie de asa de concavidad dirigida hacia arriba, y finalmente se divide en gran número de filetes divergentes que se distribuyen por la piel de la región rotuliana (fig. 294, 3).

b) *Ramo tibial.* — El ramo tibial, continuando la dirección del safeno interno, corre primeramente por entre el sartorio, que está por fuera, y el recto interno, que está por dentro. Cruza en seguida oblicuamente el tendón de este último músculo, atraviesa la aponeurosis tibial, y a partir de este momento se coloca al lado de la vena safena interna, con la cual desciende verticalmente hasta la parte interna de la garganta del pie (fig. 294, 3'). En su trayecto el ramo tibial abandona gran número de ramas colaterales, que se distribuyen por la piel de la mitad interna de la pierna, y a nivel de la garganta del pie termina dando algunos filetes articulares para la articulación tibiotarsiana y filetes cutáneos que se ramifican a lo largo del borde interno del pie hasta la raíz del dedo gordo.

C. Anastomosis. — 1.° *Anastomosis de las diferentes ramas del nervio crural entre sí.*

a) Los filetes terminales de los nervios perforantes se anastomizan entre sí; *b)* el ramo satélite de la arteria femoral del accesorio del safeno interno se anastomiza con el safeno interno en el conducto de Hunter; *c)* los ramos terminales de la rama rotuliana se anastomizan con los ramos de los perforantes.

2.° *Con el nervio obturador.* — *a)* A menudo un filete de la rama cutánea del obturador se reúne al nervio safeno interno en el triángulo de Scarpa; *b)* un ramo de la rama cutánea del obturador se anastomiza con el safeno interno a la entrada del conducto de Hunter. Otro ramo viene a anastomizarse con el filete profundo del ramo accesorio.

3.° *Con el génitocrural.* — La rama crural del génitocrural atraviesa la aponeurosis femoral, se distribuye por la piel del triángulo de Scarpa y se anastomiza con filetes del músculocutáneo externo.

4.° *Con el fémorocutáneo.* — Anastomosis de los filetes perforantes superiores con filetes del fémorocutáneo.

5.° *Con el ciático poplíteo externo.* — En el borde interno del pie, un ramo del safeno interno puede anastomizarse con el nervio cutáneo dorsal interno del pie que suministra la colateral del dedo gordo.

6.° *Con el ciático poplíteo interno.* — Un ramo del safeno interno puede anastomizarse en el maléolo interno con el ramo cutáneo supramaleolar del nervio tibial posterior.

RESUMEN DEL NERVIO CRURAL

- a) *R. colaterales.* . . . . . → r. para el psoas; r. para el ilíaco; r. vascular.
- b) *R. terminales.* . . .
  - N. músculocutáneo externo. → r. musculares; r. cutáneos. → *perforante superior*, *perforante medio*, acces. del safeno interno.
  - N. músculocutáneo interno. → r. musculares; r. cutáneos.
  - N. del cuadríceps. . . . → r. del recto anterior; r. del vasto externo; r. del vasto interno; r. del crural.
  - N. safeno interno. . . . → r. rotuliano o *perforante inferior*; r. tibial.

ARTICULO VII

PLEXO SACRO

(Ramas anteriores del 5.° nervio lumbar y de los nervios sacros 1.°, 2.°, 3.° y 4.°)

Se da el nombre de plexo sacro al entrelazamiento nervioso que forman, antes de la distribución periférica, el tronco lumbosacro y las ramas anteriores de los cuatro primeros pares sacros.

1.° Modo de constitución del plexo (fig. 295). — *a)* El *tronco lumbosacro* resulta de la fusión de la rama anterior de la quinta lumbar con una rama anastomótica que le envía la cuarta. Desciende a la cavidad pélvica por delante de la aleta del sacro y de la articulación sacroilíaca, por detrás de la arteria y vena ilíacas internas, y se dirige oblicuamente hacia abajo y algo por fuera hacia la escotadura ciática mayor.

b) La *rama anterior de la primera sacra* deslízase, después de su salida del sacro, al canal que continúa por fuera el tronco sacro anterior correspondiente. Se dirige abajo y afuera siguiendo el borde superior del músculo piramidal y se fusiona en la escotadura ciática mayor con el nervio lumbosacro. La arteria y las venas glúteas se sitúan en el ángulo formado por la reunión del tronco lumbosacro y la primera rama sacra.

c) El *segundo par sacro* (nervio bigémino de Jehring) aparece a su salida del agujero sacro en el intervalo de los fascículos de inserción superior del

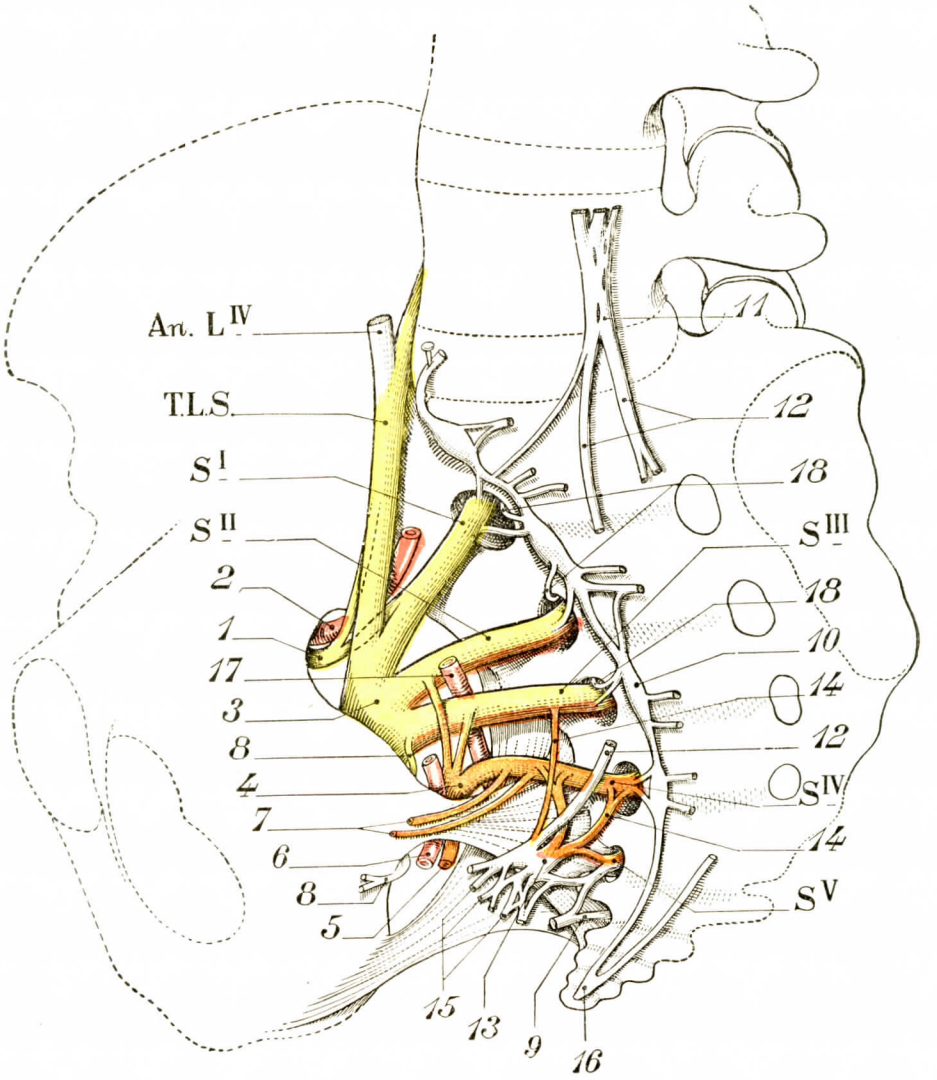

FIG. 295

Constitución del plexo sacro y del plexo pudendo *(esquemática)*.

SI, SII, SIII, SIV, SV, primera, segunda, tercera, cuarta y quinta sacras. — T.L.S., tronco lumbosacro. — An. LIV, anastomosis de la cuarta lumbar con el tronco lumbosacro.

1, nervio glúteo superior. — 2, arterias glúteas. — 3, nervio ciático. — 4, plexo pudendo. — 5, nervio pudendo interno. — 6, arteria pudenda interna. — 7, nervio del elevador del ano. — 8, 8, nervio del obturador interno. — 9, plexo coccígeo. — 10, simpático sacro. — 11, nervio presacro. — 12, nervios hipogástricos. — 13, ganglio hipogástrico. — 14, 14, nervios pelvicos procedentes de SIII y de SIV que van al ganglio hipogastrico. — 15, ramas eferentes del ganglio hipogástrico. — 16, ganglio de Walter. — 17, arteria isquiática. — 18, ramos del simpatico sacro, que van a constituir el nervio sinuvertebral.

Nótense los rami communicantes.

piramidal. Se divide en dos ramas: una superior que se reúne a las ramas precedentes, otra inferior que se dirige hacia el tercer par sacro.

d) El tercer par sacro. — La rama anterior del tercer par sacro, casi transversal, camina a lo largo del borde inferior del piramidal. Se pega casi entera a la rama de división inferior del segundo par sacro (nervio bigémino del Jehring).

e) La *rama anterior del cuarto par sacro* se divide a su salida del agujero sacro anterior en dos ramos: un ramo ascendente que se une en ángulo agudo con el tercer nervio sacro, un ramo descendente que se dirige hacia el quinto. Este último ramo en nada participa en la constitución del plexo sacro; pertenece al plexo sacrococcígeo. De este arco parte, en efecto, el *nervio anococcígeo.*

Las ramas constitutivas del plexo disminuyen notablemente de anchura de la parte superior a la parte inferior.

En su conjunto el plexo sacro tiene la forma de un vasto triángulo, cuya base corresponde a la línea vertical que une el último agujero de conjugación de la columna bulbar al cuarto agujero sacro anterior y cuyo vértice está situado delante de la escotadura ciática mayor por encima de la espina.

La constitución de este plexo es particularmente simple. La división en un plano ventral y un plano dorsal no aparece a primera vista. Sin embargo, en el caso en que el ciático poplíteo interno y el ciático poplíteo externo nacen aisladamente, el ciático poplíteo interno nace del plano ventral del plexo, el ciático poplíteo externo nace del plano dorsal.

Plexo pudendo. — Gran número de autores dividen el plexo sacro, tal como acabamos de describirlo, en dos partes, a saber: 1.°, el *plexo sacro* propiamente dicho, que comprende los nervios que van al miembro inferior y al cinturón pélvico, y el *plexo pudendo* destinado al perineo, a los órganos genitales externos y a las vísceras pélvicas asociándose al plexo hipogástrico (véase *Simpático*). Según esta concepción, por lo demás muy admisible, el plexo sacro está formado por el tronco lumbosacro, el primer sacro, la mayor parte del segundo sacro y una muy pequeña parte del tercer sacro; mientras que el plexo pudendo está constituído por una pequeña parte del segundo sacro, la mayor parte del tercero y la totalidad del cuarto. De estas raíces, que se podrían denominar las *raíces pudendas*, se desprenden las anastomosis destinadas al *plexo hipogástrico* (véase este plexo), cuyo conjunto constituye en ciertos animales un solo nervio, el *nervio erector de Eckhart.*

Consúltese: *Constitución anatómica del plexo pudendo*, L. A. González García, *Tesis de Bogotá*, 1925.

2.° Relaciones. — Profundamente situado en la pelvis menor, el plexo sacro descansa *por detrás* sobre el músculo piramidal, al que excede por arriba por el tronco lumbosacro. Está cubierto *por delante* por la aponeurosis del piramidal, tomando parte en la constitución de la aponeurosis pélvica, particularmente delgada en este punto. Por medio de esta aponeurosis el plexo sacro está en relación *por dentro* con el recto, que lo cubre más o menos, y con el simpático sacro, que desciende a lo largo de su lado interno por dentro de los agujeros sacros. *Por fuera*, el vértice del plexo toca la parte baja del borde anterior de la escotadura ciática mayor, tapizada por el borde posterior del músculo obturador interno. Está en relación con los vasos hipogástricos y más particularmente con ciertas ramas arteriales (fig. 296): 1.°, la arteria glútea se insinúa entre el tronco lumbosacro y el primer par sacro y desaparece en seguida encima del borde superior del músculo piramidal; 2.°, la arteria sacra lateral superior se dirige a dentro, cruza el primer par sacro casi perpendicularmente y penetra en el primer agujero sacro después de haber perforado la aponeurosis; 3.°, la arteria sacra lateral inferior desciende por la cara anterior del segundo, tercero y cuarto pares sacros; 4.°, la arteria isquiática cruza el segundo y tercer pares sacros; luego, perforando la aponeurosis, se insinúa entre el segundo y el tercero, camina detrás del tercero entre esta raíz y el músculo piramidal y desaparece, por último,

en el borde inferior del piramidal, entre este músculo y el ligamento sacrociático menor; 5.°, la arteria pudenda interna pasa por delante de todas las ramas del plexo, cerca del borde anterior de la escotadura ciática mayor, y sale de la pelvis

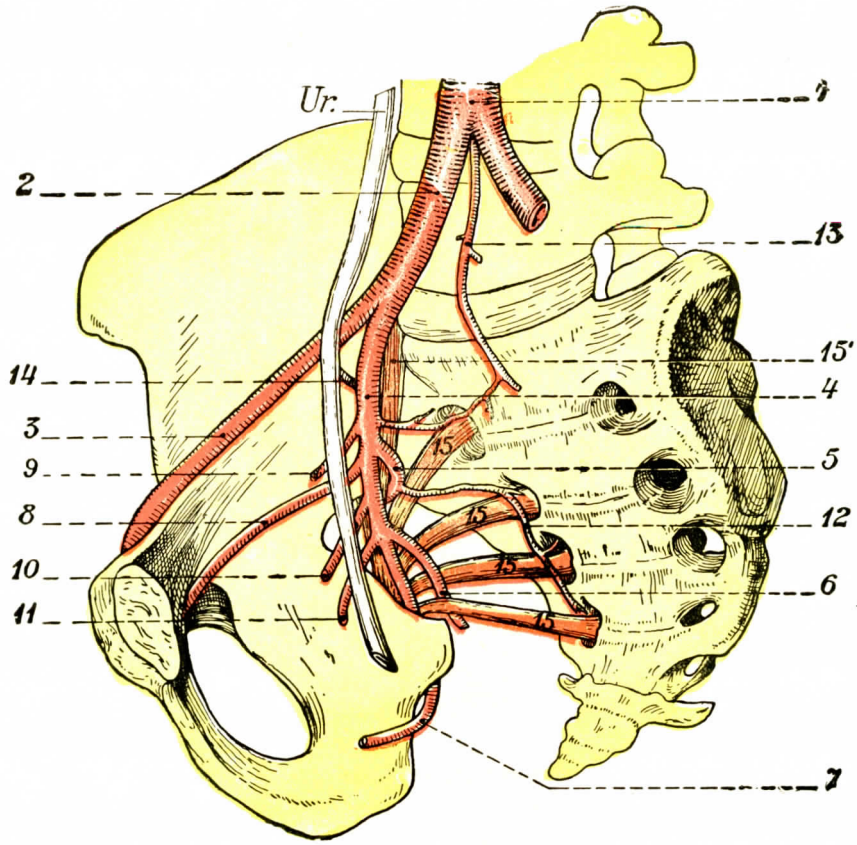

FIG. 296

Arteria ilíaca interna derecha. Sus relaciones con el plexo sacro y con el uréter (GRÉGOIRE).

Ur., uréter. — 1, aorta. — 2, arteria iliaca primitiva. — 3, arteria ilíaca externa. — 4, arteria ilíaca interna. — 5, arteria glútea. — 6, arteria isquiática. — 7, arteria pudenda interna. — 8, arteria obturatriz. — 9, arteria umbilical. — 10, 11, arterias viscerales. — 12, arteria sacra lateral. — 13, arteria sacra media. — 14, arteria ilio-lumbar. — 15, 15, 15, 15, plexo sacro. — 15', tronco lumbosacro.

por esta misma escotadura, debajo del piramidal, inmediatamente por encima de la espina ciática.

3.° Anastomosis. — El plexo sacro se anastomiza:

a) *Con el plexo lumbar*, por la gruesa rama que, desde el cuarto par lumbar, desciende hasta el quinto para formar el tronco lumbosacro;

b) *Con el plexo sacrococcígeo*, por el ramo descendente de la rama anterior del cuarto par sacro;

c) *Con el gran simpático*, por numerosos filetes que encontraremos más adelante (véase *Gran simpático*), los cuales, desde las ramas constitutivas del plexo, van a los ganglios sacros.

4.° Distribución. — El plexo sacro da: 1.°, numerosas ramas colaterales; 2.°, una sola rama terminal, que es el nervio ciático mayor.

§ 1. — Ramas colaterales del plexo sacro

Las ramas colaterales del plexo sacro, en número de diez, se dividen en ramas anteriores o intrapélvicas y ramas posteriores o extrapélvicas.

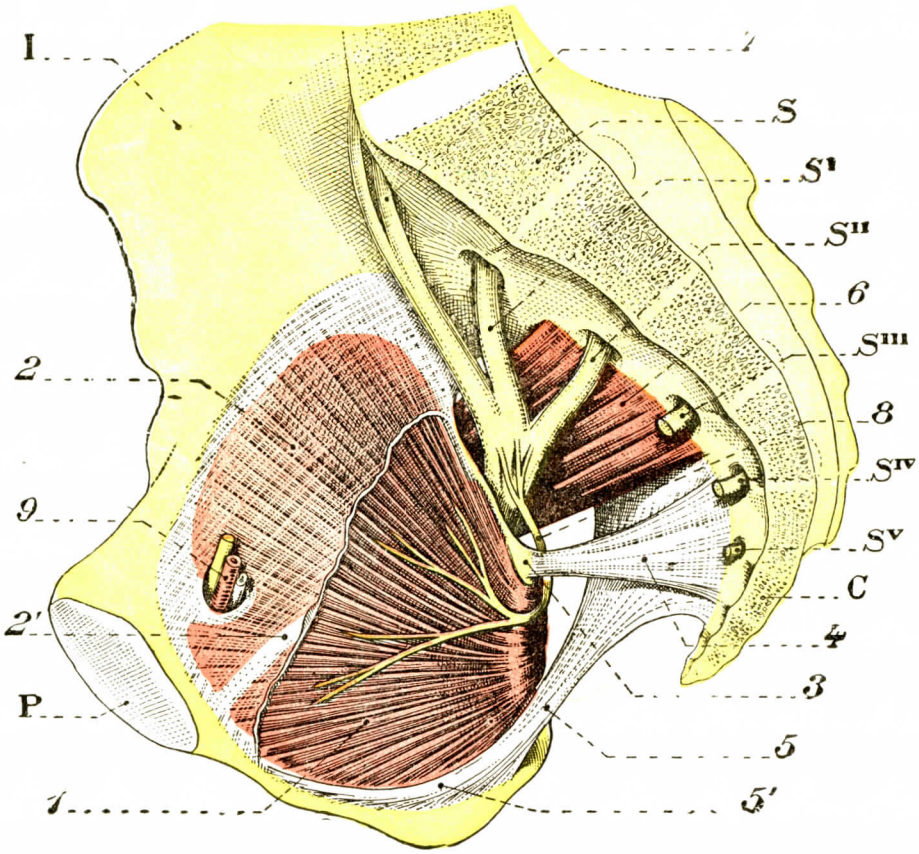

Fig. 297

Músculo obturador interno y su inervación (en parte, según Hovelacque).

I, hueso ilíaco. — P, pubis. — S, sacro. — C, cóccix.

1, músculo obturador interno. — 2, aponeurosis del obturador interno. — 2', engrosamiento de la aponeurosis (arco tendinoso). — 3, espina ciática. — 4, ligamento sacrociático menor. — 5, ligamento sacrociático mayor. — 5', prolongación falciforme del ligamento. — 6, piramidal. — 7, tronco lumbosacro. — SI, SII..., SV, raíces sacras. — 8, nervio del obturador interno. — 9, vasos y nervio obturadores que penetran en el conducto subpúbico.

A. — Ramas colaterales anteriores

Las ramas colaterales anteriores son cinco, a saber: nervio del obturador interno, nervio anal o hemorroidal, nervio del elevador del ano, nervio pudendo interno y nervios viscerales. Todos estos nervios se distribuyen, ya sea por los órganos contenidos en la pelvis, ya sea por el perineo.

1.° Nervio del obturador interno (fig. 297). — El nervio del obturador interno nace de la cara anterior del plexo, cerca de su vértice. Sale de la pelvis por la escotadura ciática mayor, rodea la espina ciática, entra de nuevo en la pelvis por la pequeña escotadura subyacente, sube hacia el músculo obturador interno y por último termina en gran número de ramos que se pierden en la cara externa de este músculo. Según QUAIN, este nervio suministra al gémino superior un ramo que se desprende de este nervio en el punto en que rodea la espina ciática. Por esto algunos le llaman *nervio del obturador interno y del gémino superior.*

2.° Nervio anal o hemorroidal. — Este nervio, de dimensiones bastante reducidas, pertenece al plexo pudendo; se destaca en el borde inferior del plexo de la tercera y cuarta sacras, unas veces como nervio distinto, otras como rama de división del nervio pudendo interno. Sale de la pelvis por la escotadura ciática mayor, rodea la espina ciática y se dirige en seguida hacia el ano por el tejdo céluloadiposo de la fosa isquiorrectal. Al alcanzar el ano se divide en numerosos filetes divergentes, que terminan, unos en el esfínter anal y otros en la piel que cubre este músculo.

3.° Nervio del elevador del ano (fig. 295, 7). — Es un ramo largo y delgado, a menudo doble, que se desprende de la parte anterior del plexo sacro, sobre todo del tercer par sacro, algunas veces del tercero y del cuarto. Como el precedente, pertenece, pues, al plexo pudendo; sigue en cierto trecho la cara superior del músculo isquiococcígeo y se pierde, por tres o cuatro filetes, en la cara interna del músculo elevador del ano.

4.° Nervio pudendo interno. — El nervio pudendo interno es la más voluminosa de las ramas anteriores del plexo sacro, o, si se quiere, del plexo pudendo. Este nervio nace del borde inferior del plexo, muy cerca de su vértice. Se desprende por varias raíces de la segunda, tercera y cuarta sacras. Sale de la pelvis con la arteria pudenda interna, por la parte inferior de la escotadura ciática mayor. Rodea entonces la espina ciática y, entrando de nuevo en la pelvis o más exactamente en la fosa isquiorrectal, por la escotadura ciática menor, viene a colocarse en la cara interna de la tuberosidad del isquion, en donde se divide en dos ramas terminales: una *inferior* o *perineal* y otra *superior* o *peneal* (fig. 298).

A. RAMA INFERIOR O PERINEAL. — La rama inferior o perineal desciende hacia la parte posterior del perineo: da en seguida algunos filetes a la parte anterior del esfínter anal (músculo y piel subyacente) y un ramo muy voluminoso, que se pierde en la piel del pliegue fémoroperineal. Más adelante se divide en dos ramos, superficial y profundo:

a) *Ramo superficial o cutáneo.* — El ramo superficial o cutáneo se dirige oblicuamente hacia delante y adentro, entre la aponeurosis perineal superficial y la piel. Después de haber dado algunos ramúsculos a los tegumentos de la porción anterior del perineo, se subdivide en gran número de filetes que se distribuyen por la piel del escroto y de la cara anterior del pene.

b) *Ramo profundo o músculouretral.* — El ramo profundo, llamado también *músculouretral,* pasa por encima del músculo transverso, perforándolo a veces, y entonces viene a colocarse en el triángulo isquiobulbar, formado, como se sabe, por detrás, por el músculo transverso; por fuera, por el isquiocavernoso, y por dentro, por el bulbocavernoso. Este nervio es a la vez motor y sensitivo.

Como nervio *motor,* da el *nervio del transverso,* el *nervio del isquiocavernoso* y el *nervio del bulbo caveronso.* Veremos estos nervios al estudiar el perineo (véase tomo IV).

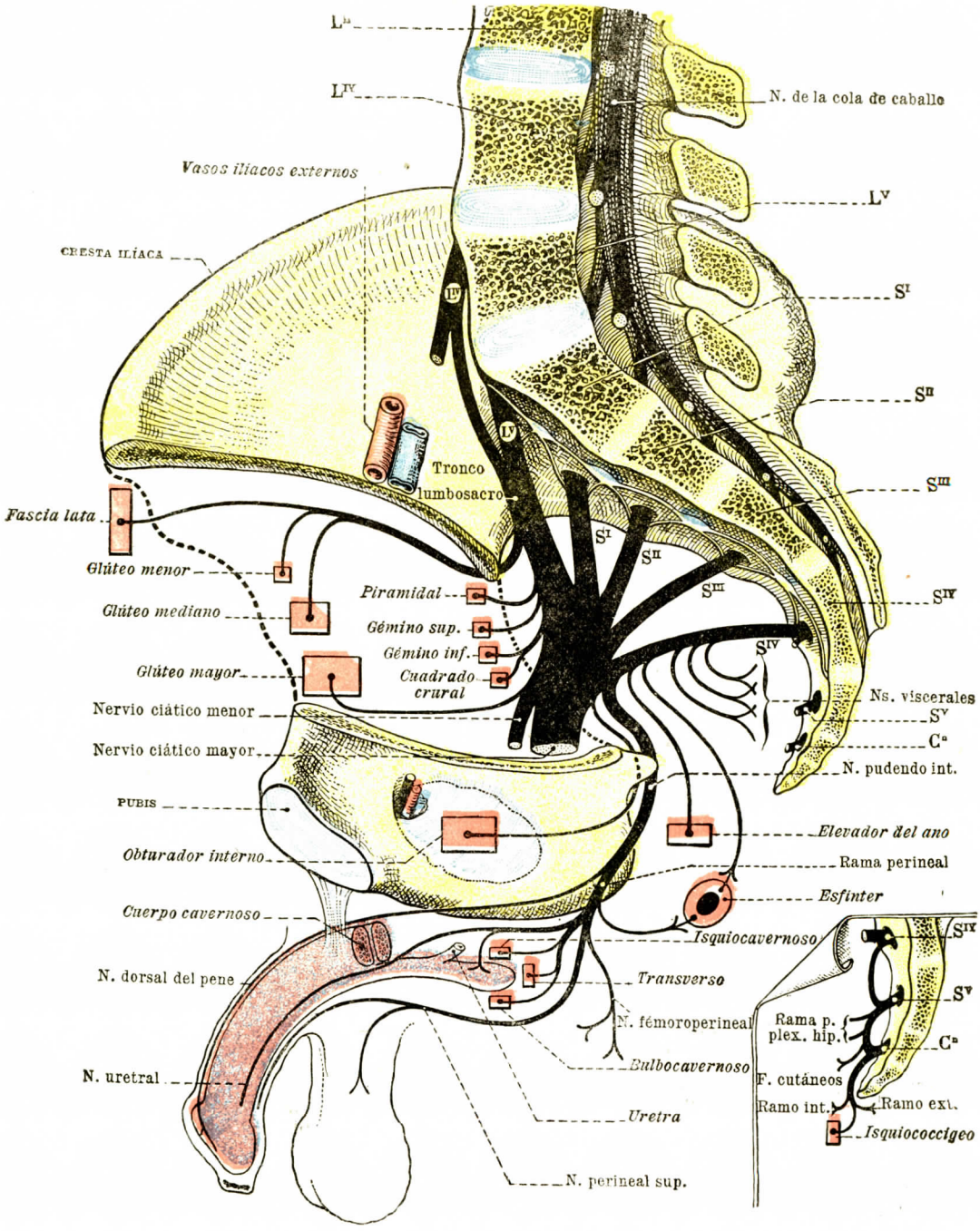

FIG. 298

Plexos sacro y coccígeo (PITRES y TESTUT).

Como nervio *sensitivo*, da: 1.°, un *filete bulbar*, que penetra en el bulbo con la arteria bulbar para distribuirse desde este punto por la mucosa de la uretra; 2.°, un *filete uretral*, largo y delgado, que sigue la línea media entre el bulbo y el músculo bulbocavernoso. Este último filete, que puede seguirse hasta la base del glande, da en su trayecto gran número de ramúsculos a la porción esponjosa de la uretra.

En la mujer, el ramo profundo del perineo se halla entre los músculos isquioclitorídeo y constrictor de la vagina, que inerva al mismo tiempo que el transverso superficial del perineo. Se pierde en seguida en el bulbo de la vagina. Algunos filetes llegan a la mucosa de la parte terminal de la uretra.

B. Rama superior o peneal. — La rama superior o peneal, que se designa también con el nombre de *nervio dorsal del pene* o *nervio dorsal del clítoris*, continúa el trayecto del nervio pudendo interno. Se dirige hacia arriba y adelante siguiendo el lado interno de las ramas isquiopubianas con los vasos pudendos internos, por encima y por fuera de los cuales está situada; perfora debajo del pubis el ligamento subpubiano, y entonces viene a colocarse en el lado externo del ligamento suspensorio del pene o del clítoris. Una vez superficial, el nervio dorsal se conduce de distinta manera en el hombre y en la mujer.

En el hombre, el nervio se dispone en la cara dorsal del pene, en el canal ánteroposterior que forman al adosarse los dos cuerpos cavernosos. Se extiende así hasta el glande. De paso deja hacia fuera numerosos ramos colaterales que se extienden debajo de los cuerpos cavernosos y se distribuyen en parte en los mismos cuerpos cavernosos y en parte en la piel que los cubre. Finalmente, la rama peneal del nervio pudendo interno termina en el glande por filetes muy sutiles, cuyas últimas divisiones terminan en parte en el tejido esponjoso de este órgano y las restantes en la mucosa que lo cubre.

En la mujer, el nervio dorsal del clítoris pasa por debajo de la sínfisis pubiana, encima de la raíz del clítoris, por fuera del ligamento suspensorio de este órgano. Se pierde entonces por sus ramificaciones terminales en la mucosa del clítoris y del capuchón clitorídeo, así como en la parte superior de los labios menores. Algunos filetes pueden ser seguidos en la parte ánterointerna de los labios mayores.

5.° Nervios viscerales. — Estos nervios, muy variables en número, pero siempre muy abundantes y muy delgados, nacen del tercero, del cuarto y algunas veces del quinto nervios sacros. Se dirigen hacia los lados de las vísceras contenidas en la pelvis menor. En el hombre van al recto y a la vejiga; en la mujer se distribuyen por el recto, vagina y vejiga. A veces estos nervios quedan independientes y constituyen nervios hemorroidales, vesicales y vaginales; otras se pierden en el plexo hipogástrico destinado a los órganos de la pelvis (véase *Gran simpático*).

B. — Ramas colaterales posteriores

Las ramas colaterales posteriores son cinco, a saber. nervio glúteo superior. nervio del piramidal, nervio del gémino superior, nervio del gémino inferior y del cuadrado crural y nervio glúteo inferior o ciático menor. Estos nervios pertenecen al plexo sacro propiamente dicho.

1.° Nervio glúteo superior. — Nace generalmente por dos raíces: la *superior* se desprende de la cara posterior del tronco lumbosacro, cerca del punto en que llega a la articulación sacroilíaca, antes de su unión con el primer nervio sacro; la *inferior* proviene de la cara posterior del primer par sacro. Las dos raíces

se unen en un cordón que ocupa la parte más elevada de la escotadura ciática mayor. Este nervio aparece, pues, en la región profunda de la nalga, en contacto con el hueso, debajo y por fuera de la arteria glútea. Reflejándose entonces en el borde de la escotadura ciática, se dirige hacia arriba entre el glúteo medio y el menor, debajo y muy cerca de la rama profunda de la arteria glútea. Entre estos dos músculos, a una altura variable por lo demás, se divide en dos ramos: ramo superior y ramo inferior

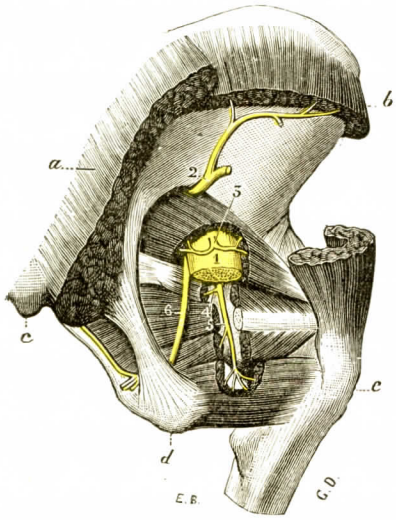

FIG. 299

Nervios de los músculos de la nalga.

1, nervio ciático mayor. — 2, nervio glúteo superior. — 3, nervio del piramidal. — 4, nervio del gémino superior. — 5, nervio del gémino inferior y del cuadrado crural. — 6, nervio pudendo interno.

a, glúteo mayor. — *b*, glúteo mediano. — *c*, cóccix. — *d*, isquion. — *e*, trocánter mayor.

El *ramo superior* circunda la línea curva anterior del hueso coxal, entre el glúteo mediano, que lo cubre, y el glúteo menor, sobre el cual descansa. Se distribuye entre estos dos músculos.

El *ramo inferior* se dirige transversalmente de dentro a fuera, también entre el glúteo mediano y el glúteo menor; da algunos filetes a estos dos músculos y viene a terminar en el tensor de la fascia lata.

2.° Nervio del piramidal.—Emana de la segunda sacra y se dirige directamente al piramidal, perdiéndose en la cara anterior del músculo, inmediatamente después de su salida de la pelvis (fig. 299).

En ciertos casos existen varios nervios para el músculo piramidal. Se desprenden generalmente de la primera y segunda sacras, más rara vez de la tercera.

3.° Nervio del gémino superior. — Este nervio se desprende de la cara anterior del plexo, cerca de su vértice. Desciende verticalmente entre la espina ciática y el gémino superior, al que llega por su cara profunda, muy cerca de la inserción isquiática.

Hemos visto anteriormente que este nervio puede provenir del obturador interno. Este último se denomina entonces *nervio del obturador interno y del gémino superior*.

4.° Nervio del gémino inferior y del cuadrado crural. — Este nervio nace de la cara anterior del plexo sacro, muy cerca de su vértice. Proviene generalmente del troncolumbosacro y de la primera sacra. Sale de la pelvis por la parte inferior de la escotadura ciática mayor, oculto por el tronco del ciático (fig. 299, 5), y se dirige verticalmente hacia abajo por delante del gémino superior y del obturador interno, que lo separan del ciático mayor. Cruza en seguida la cara profunda del gémino inferior, al cual da un filete; proporciona algunos ramúsculos al isquion, un filete muy delgado a la articulación de la cadera, y finalmente se distribuye por el músculo cuadrado crural, en el cual penetra por su cara anterior.

5.° Nervio glúteo inferior o ciático menor. — El nervio glúteo inferior nace de la parte posterior e inferior del plexo sacro por varias raíces distintas. Sale de la pelvis por la parte inferior de la escotadura ciática mayor, por debajo del borde inferior del músculo piramidal, al lado del nervio ciático mayor y sobre la cara posterior de éste. Siguiendo entonces un trayecto verticalmente descendente,

cruza en primer lugar el isquion, que está por delante, y el glúteo mayor, que está por detrás Pasa en seguida entre el grupo muscular de la cara posterior del músculo y la aponeurosis superficial, y desciende así hasta el hueco poplíteo, en donde termina.

A. RAMOS COLATERALES. — En este trayecto el nervio ciático menor da, como ramos colaterales, ramos glúteos, un ramo perineal y ramos femorales.

a) *Ramos glúteos.* — Los ramos glúteos se separan del nervio ciático menor inmediatamente por debajo del piramidal y se distribuyen por gran número de filetes divergentes en la cara profunda del músculo glúteo mayor. Sin embargo, algunos de ellos perforan este músculo o rodean de abajo arriba su borde inferior para venir a distribuirse por la piel de la región glútea (figura 300, 4).

b) *Ramo perineal.* — El ramo perineal nace un poco por debajo de los ramos precedentes. Inclinándose hacia dentro, se dirige hacia el pliegue cutáneo que separa el perineo del muslo y le sigue en toda su extensión, describiendo una larga curva de concavidad mirando hacia arriba. De paso da algunos filetes cutáneos a la nalga, al perineo y a la parte interna y superior del muslo, y viene a terminar en la piel del escroto en el hombre y del labio mayor en la mujer (fig. 300, 4'). Esta rama perineal del ciático menor se anastomiza constantemente en el escroto o en los labios mayores con el ramo perineal superficial del pudendo interno.

c) *Ramos femorales.* — Los ramos femorales, muy variables en número, pero siempre muy numerosos, se desprenden del ciático menor a diversas alturas y se dirigen unos hacia dentro y otros hacia fuera. A poco de su nacimiento, perforan de delante atrás la aponeurosis superficial y se distribuyen en filetes divergentes por la piel de la región posterior del muslo (figura 300, 5).

B. RAMOS TERMINALES. — Al llegar al hueco poplíteo, el nervio ciático menor perfora a su vez la aponeurosis y se hace subcutáneo. Entonces generalmente se divide en dos ramos terminales: uno de estos ramos se distribuye por la piel de la parte posterior y superior de la pierna, y el otro se pone al lado de la vena safena

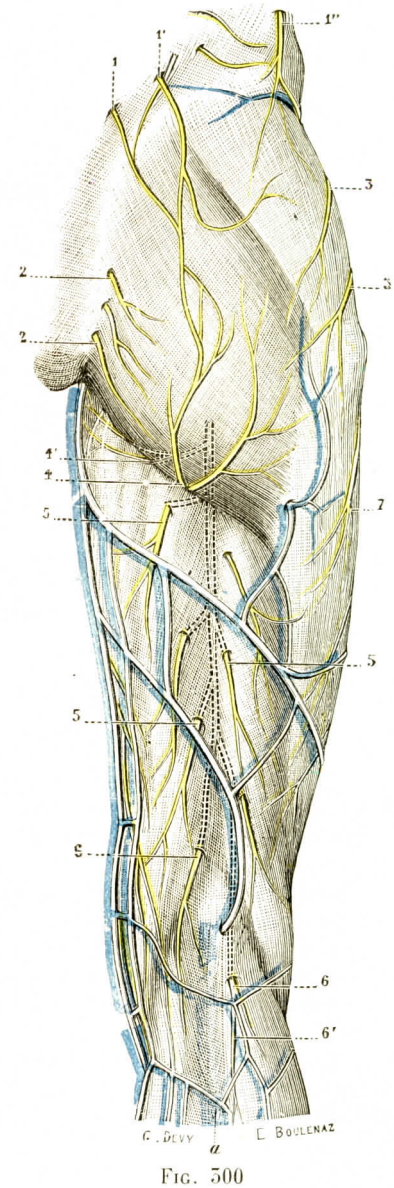

FIG. 500

Nervios superficiales de la región glútea y de la cara posterior del muslo.

1, 1', 1'', ramos del plexo lumbar. — 2, 2, ramas posteriores de los nervios sacros. — 3, 3, ramos glúteos del nervio fémorocutáneo. — 4, ramos glúteos, y 4', ramo perineal del ciático menor. — 5, ramos femorales del mismo nervio. — 6, 6, sus dos ramos terminales, con 6', nervio satélite de la vena safena externa. — 7, ramos femorales del fémorocutáneo.

a, vena safena externa, colocada inmediatamente debajo de la aponeurosis superficial.

externa, a la cual acompaña hasta la mitad inferior de la pierna; en este punto se anastomiza con el nervio safeno, rama del ciático poplíteo interno.

No todos los autores dan una descripción semejante del nervio ciático. Los autores extranjeros separan las dos ramas principales del ciático menor: el nervio glúteo inferior y el nervio cutáneo posterior del muslo. Las investigaciones de PATERSON y de EISLER apoyan esta manera de ver al demostrar que los dos nervios están a veces aislados y que no siempre tienen el mismo origen radicular. Las fibras del nervio glúteo inferior proceden del quinto lumbar y del primer sacro; las del nervio cutáneo posterior, del segundo sacro.

RESUMEN DEL PLEXO SACRO

- a) *R. colaterales anteriores.*
  - N. del obturador interno.
  - N. anal o hemorroidal.
  - N del elevador del ano.
  - N. pudendo int.
    - *r. inferior*
      - r. cutáneo.
      - r. músculocutáneo.
    - *r. superior*
      - r. de los cuerpos cavernosos.
      - r. del glande.
  - N. viscerales.
- b) *R. colaterales posteriores.*
  - N. glúteo superior.
  - N. del piramidal.
  - N. del gémino superior.
  - N. del gémino inferior y del cuadrado crural.
  - N. glúteo inferior.
    - *r. colaterales.*
      - r. glúteos.
      - r. perineal.
      - r. femorales
    - *r. terminales.*
      - r. tibiales.
- c) *R. terminal* . . . . . NERVIO CIÁTICO MAYOR (véase el párrafo siguiente).

§ 2. — RAMA TERMINAL DEL PLEXO SACRO: NERVIO CIÁTICO MAYOR

El plexo sacro suministra una sola rama, el *nervio ciático mayor*, destinado a los músculos posteriores del muslo, músculos y tegumentos de la pierna y del pie. Sigue a lo largo de la cara posterior del muslo un trayecto vertical: conserva su individualidad y nombre hasta el vértice del rombo poplíteo. Al llegar a este punto, se divide en dos ramas, ligeramente divergentes, que han recibido el nombre de *nervio ciático poplíteo interno* y *nervio ciático poplíteo externo*.

Los dos nervios ciático poplíteo interno y externo descienden hasta el pie y llegan hasta los dedos del mismo. Sin embargo, el ciático poplíteo interno, en el curso de su trayecto, cambia de nombre, pues debajo del anillo del sóleo se llama *nervio tibial posterior*.

Así estudiaremos en este párrafo sucesivamente: 1.°, el nervio ciático mayor; 2.°, el nervio ciático poplíteo externo; 3.°, el nervio ciático poplíteo interno; 4.°, el nervio tibial posterior.

A. — NERVIO CIÁTICO PROPIAMENTE DICHO

El nervio ciático mayor, rama terminal del plexo sacro, es el nervio más voluminoso del cuerpo humano.

1.° Origen. — Nace de la cuarta y quinta lumbares por medio del tronco lumbosacro, de la primera sacra y de una parte de la segunda y tercera sacras.

La reunión de estas raíces en un tronco único se hace en el borde anterior de la escotadura ciática mayor, en el borde inferior del músculo piramidal, por detrás del borde posterior del obturador interno, por debajo de la espina ciática.

2.° Trayecto.—Inmediatamente después de su origen, el nervio ciático mayor sale de la pelvis por la parte inferior de la escotadura ciática mayor, por donde entra en la nalga. Inclinándose entonces de arriba abajo y de fuera a dentro, desciende verticalmente por un profundo canal que le forman el isquion por dentro y el trocánter mayor por fuera, detrás de los músculos pelvitrocantéreos y el cuadrado crural. A su salida de este canal penetra debajo de la porción larga del bíceps y corre en seguida a lo largo de la cara posterior del muslo hasta el vértice del hueco poplíteo, en donde termina bifurcándose.

3.° Relaciones. — En este largo trayecto el nervio ciático mayor tiene importantes relaciones, que examinaremos sucesivamente: en su origen, en la región glútea y en la cara posterior del muslo.

a) *En su origen*, el nervio ciático mayor está en relación con el borde inferior del músculo piramidal, que lo cubre. El ciático menor se encuentra detrás de él, casi en su contacto. Las arterias isquiática y pudenda interna, como también el nervio pudendo interno, están en su lado interno.

b) *En la nalga*, el nervio ciático mayor descansa sucesivamente sobre el gémino superior, sobre el tendón del obturador interno, sobre el gémino inferior y sobre el cuadrado crural, al cual cruza en ángulo recto. También en este punto tiene íntimas relaciones con el nervio ciático menor y la arteria isquiática, los cuales, por detrás de él, siguen un trayecto sensiblemente paralelo. Está cubierto, por detrás, por los fascículos inferiores del músculo glúteo mayor.

c) *En la parte posterior del muslo*, el nervio ciático mayor descansa primero en la cara posterior del músculo aductor mayor. Ligeramente oblicuo hacia abajo y afuera, se aproxima progresivamente a la línea áspera

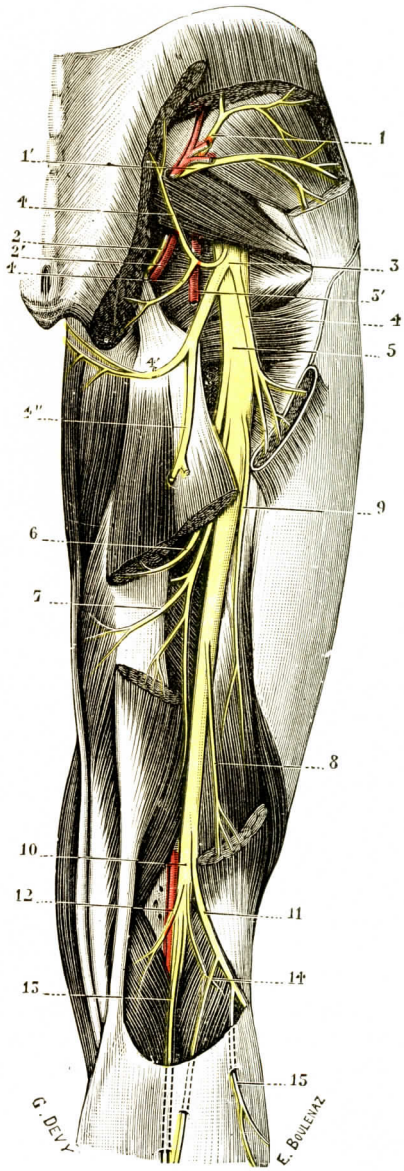

FIG. 301

Nervios profundos de la región glútea y de la cara posterior del muslo.

1, nervio glúteo superior, y 1', arteria homónima. — 2, nervio pudendo interno, y 2', arteria homónima. — 3, nervio ciático menor, y 3', arteria isquiática. — 4, ramos glúteos; 4', ramo perineal, y 4'', rama femoral del nervio ciático menor. — 5, ciático mayor, con: 6, nervio del semitendinoso; 7, nervio del semimembranoso; 8, nervio de la porción larga del bíceps; 9, nervio de la porción corta del bíceps. — 10, ciático poplíteo interno. — 11, ciático poplíteo externo. — 12, nervio de los gemelos. — 13, nervio safeno externo, con: 14, su accesorio. — 15, nervio cutáneo peroneo.

del fémur. Queda separado de ella por dentro por las inserciones del aductor mayor, por fuera por las del vasto externo primero y de la porción corta del bíceps en seguida. El nervio ciático menor lo ha abandonado para seguir un trayecto más superficial. Va siempre acompañado en su parte superior por la arteria isquiática, que le destaca una larga rama, la *arteria del nervio ciático*. A lo largo de su trayecto femoral caminan también las ramas anastomizadas de las arterias perforantes, acompañadas de las anastomosis venosas correspondientes. Las relaciones posteriores son variables según la altura considerada. En la parte superior del muslo, el nervio ciático mayor está situado por fuera del tendón de la porción larga del bíceps y se encuentra cubierto por las fibras inferiores del músculo glúteo mayor. Más abajo es cruzada por la porción larga del bíceps. En la mitad inferior del muslo está situado en el intersticio muscular formado por el bíceps por fuera, y el semitendinoso y el semimembranoso por dentro.

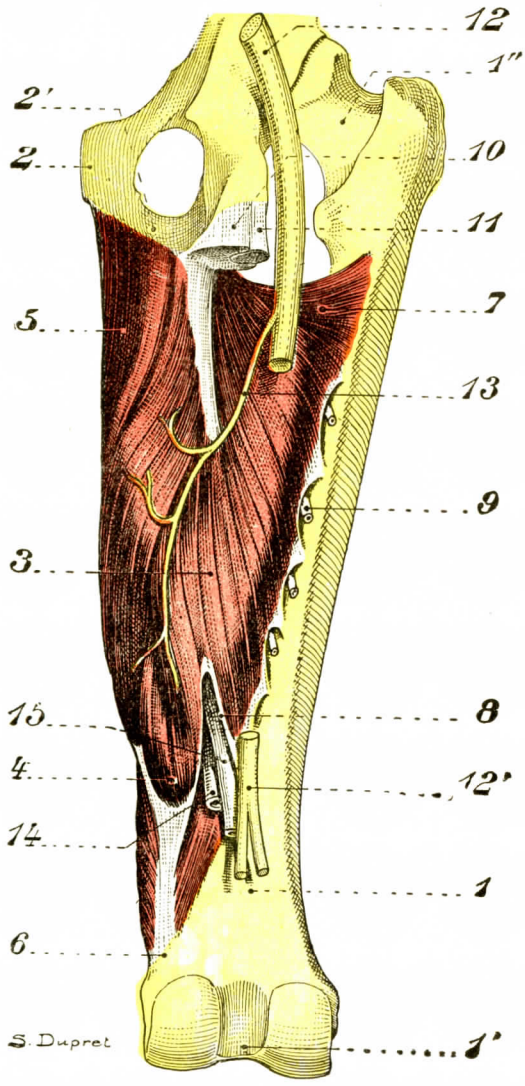

FIG. 302

Músculo aductor mayor.

1, fémur. — 1', escotadura intercondílea. — 1'', cuello del fémur. — 2, pubis. — 2', rama isquiopubiana. — 3, fascículo medio del aductor mayor. — 4, fascículo inferior. — 5, fascículo superior. — 6, tubérculo del cóndilo interno. — 7, fascículo superior del aductor mayor. — 8, anillo del aductor mayor. — 9, orificios vasculares. — 10, semitendinoso. — 11, cabeza larga del biceps femoral. — 12, 12', nervio ciático mayor. — 13, nervio del músculo aductor mayor. — 14, arteria poplítea. — 15, vena poplítea.

4.° Distribución. Ramas colaterales. — En el curso de su trayecto, el nervio ciático mayor emite algunas ramas colaterales destinadas a los músculos posteriores del muslo, todos ellos flexores de la pierna, y a la articulación de la rodilla. Son:

1.° *El nervio de la porción larga del bíceps.* — Esta rama, larga y delgada, se desprende a veces bastante arriba del nervio ciático mayor. Se dirige hacia fuera y se distribuye por filetes múltiples por la cara profunda del bíceps.

2.° *El nervio de la porción corta del bíceps.* — Su origen es variable, pero nace ordinariamente mucho más abajo que el precedente. Se dirige asimismo hacia fuera, como el anterior, y penetra en el tercio superior de la porción de ese mismo músculo.

3.° *El nervio del semitendinoso.* — Este filete, muy largo, llega a la cara anterior de este músculo, la sigue durante cierto tiempo y finalmente penetra en el tercio inferior del muslo. Se observan algunas veces dos nervios para el semitendinoso: el nervio *superior* y el nervio *inferior* del semitendinoso. El primero llega al músculo por su tercio superior; el segundo se desprende más abajo y alcanza la parte inferior del músculo.

4.° *El nervio del semimembranoso y del aductor mayor.* — La disposición de este nervio es muy variable. Unas veces se observa un nervio, a veces dos, para el semimembranoso y una rama especial para el aductor mayor. En este último caso el nervio del semimembranoso desciende directamente y se hunde en este músculo en su parte media. El ramo del aductor llega a este músculo por su tercio superior, muy cerca de sus inserciones en la línea áspera. Algunas veces, sin embargo, desciende más y se pierde en filetes delgados en la mitad inferior del aductor mayor. Ya hemos visto que este músculo recibía sus ramos principales del nervio obturador.

5.° *Ramos articulares.* — Los ramos articulares se dividen en superior e inferior. El *ramo articular superior*, a menudo múltiple, se desprende de la extremidad superior del tronco nervioso y se distribuye por la articulación de la cadera, atravesando la cara posterior del ligamento capsular. El *ramo articular inferior*, sale unas veces del ciático y otras de la rama que este nervio envía a la porción corta del bíceps. Al alcanzar la articulación se divide en varios filetes muy delgados, que caminan profundamente en medio del tejido adiposo del hueco poplíteo y vienen a perderse en la cara externa de la articulación de la rodilla.

RESUMEN DEL NERVIO CIÁTICO MAYOR

- a) *R. colaterales.*
  - Ramos musculares.
    - N. de la porción larga del bíceps.
    - N. de la porción corta del bíceps.
    - N. del semitendinoso.
    - N. del semimembranoso.
    - N. del aductor mayor.
  - Ramos articulares.
    - R. articular superior.
    - R. articular inferior.
- b) *R. terminales*
  - N. CIÁTICO POPLÍTEO EXTERNO (véase párrafo siguiente más adelante).
  - N. CIÁTICO POPLÍTEO INTERNO (véase pág. 362).

B. — Nervio ciático poplíteo externo

Rama externa de bifurcación del ciático mayor, el ciático poplíteo externo nace en el ángulo superior del hueco poplíteo, en el punto en que el bíceps se separa del semimembranoso.

1.° Trayecto. — Se dirige oblicuamente de arriba abajo y de dentro a fuera, siguiendo el tendón del bíceps crural. Llega a la cabeza, después al cuello del peroné, penetra en el compartimiento externo de la pierna y se divide en dos ramas terminales: una externa, que forma el *nervio músculocutáneo;* la otra interna, que constituye el *nervio tibial anterior.*

2.° Relaciones. — En el hueco poplíteo, el nervio ciático poplíteo externo está situado inmediatamente debajo de la aponeurosis. Camina oblicuamente a lo largo del borde interno del bíceps, por fuera de los vasos poplíteos y del nervio ciático poplíteo interno, que siguen en el hueco poplíteo un trayecto vertical. Corresponde por delante y arriba a la cara posterior del fémur, del que está separado por una abundante capa de grasa; más abajo cruza la cara posterior del

músculo gemelo externo, que lo separa del cóndilo externo, luego de la interlínea articular de la rodilla y de la articulación tibioperoneal superior; más abajo todavía se aplica a la cara posterior del sóleo, que excede por fuera al músculo gemelo externo y separa el nervio de la cara profunda de la cabeza del peroné. Abandonando el hueco poplíteo, el ciático poplíteo externo atraviesa el tabique intermuscular que separa los músculos del compartimiento posterior de los músculos del compartimiento externo de la pierna (fig. 303). Aplicado al cuello del peroné, camina entre las inserciones superiores del peroneo lateral largo en un conducto músculo-fibroso, en el interior del cual se divide en sus ramas terminales.

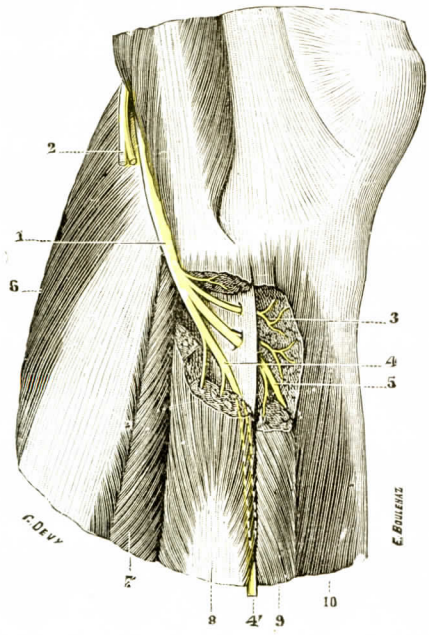

FIG. 303

El nervio ciático poplíteo externo sobre la cabeza del peroné.

1, ciático poplíteo externo. — 2, nervio cutáneo-peroneo.—3, ramos colaterales destinados al músculo tibial anterior. — 4, 4', nervio musculocutáneo. —5, nervio tibial anterior. — 6, gemelo externo.— 7, sóleo. — 8, peroneo lateral largo. — 9, extensor común de los dedos. — 10, tibial anterior.

3.° Ramas colaterales. — Las ramas colaterales del ciático poplíteo externo son cinco, a saber: un ramo articular, el accesorio del safeno externo, el cutáneo peroneo y dos ramos musculares, los nervios superiores del tibial anterior.

1.° *Ramo articular.*—El ramo articular se dirige verticalmente hacia abajo entre el bíceps y el fémur. A llegar sobre el cóndilo externo se divide en cierto número de pequeños filetes, que se pierden en la parte pósteroexterna de la articulación de la rodilla. Algunos pueden seguirse hasta la articulación peroneotibial superior.

2.° *Nervio accesorio del safeno externo.* — El nervio accesorio del safeno externo (*safeno peroneo* de algunos autores) sale de ordinario de la parte media del ciático poplíteo externo. Inclinándose entonces oblicuamente hacia abajo y adentro, se dirige hacia la línea media, atraviesa la aponeurosis en un punto siempre variable, se hace superficial, y entonces se une con el safeno externo, rama colateral del ciático poplíteo interno, distribuyéndose juntamente con él (fig. 307, 5).

Nada más variable que el punto en que se verifica esta unión del safeno externo y su accesorio. Comúnmente se la observa en la parte media de la pierna; pero se la encuentra también en el tercio superior y en el inferior. TESTUT la ha visto efectuarse en la región posterior de la garganta del pie en varios sujetos.

En otros casos el accesorio del safeno externo se limita a enviar a este último nervio una anastomosis más o menos delgada, y siguiendo su trayecto descendente viene a distribuirse en filetes maleolares y filetes calcáneos por la piel que cubre el maléolo peroneo y la cara externa del talón.

3.° *Nervio cutáneo peroneo* (fig. 308, 10). — El nervio cutáneo peroneo generalmente muy delgado, se desprende del ciático poplíteo externo a la altura del cóndilo externo del fémur, frecuentemente por un tronco común con el anterior. No tarda en atravesar la aponeurosis y, siguiendo entonces un trayecto descendente, se distribuye en ramos cada vez más tenues por la piel que cubre la cara externa de la pierna. Pueden seguirse sus ramificaciones hasta cerca del talón.

4.° *Nervios superiores del tibial anterior.* — Son dos pequeños ramos que nacen del extremo inferior del ciático poplíteo externo a nivel del cuello del peroné. Desde este punto se dirigen hacia delante y llegan al extremo superior del tibial anterior, al que están destinados, atravesando el tabique aponeurótico que separa el compartimiento anterior del compartimiento externo de la pierna.

4.° Ramas terminales. — Al llegar a la parte externa del cuello del peroné, el ciático poplíteo externo se divide en dos ramas terminales: el nervio músculocutáneo y el nervio tibial anterior.

1.° *Nervio músculocutáneo.* — Rama de bifurcación externa del ciático poplíteo externo, el nervio músculocutáneo se dirige verticalmente hacia abajo a lo largo de la cara externa del peroné. Contenido primeramente en el espesor mismo del peroneo lateral largo, se desprende de este músculo a nivel de la inserción superior del peroneo lateral corto, corre cierto trecho entre los dos peroneos y viene en seguida a alojarse en el intersticio celuloso que separa el peroneo lateral corto del extensor común de los

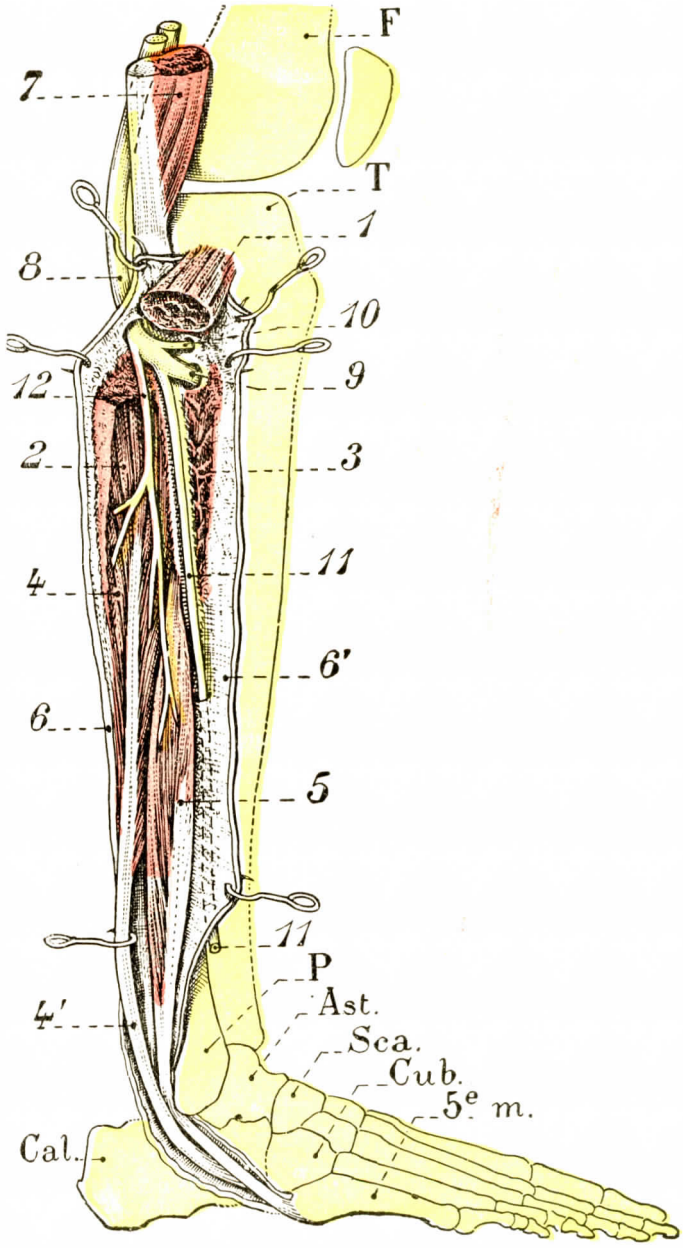

FIG. 304

Músculos peroneos laterales y sus nervios.

F., fémur. — T., tibia. — P., maléolo externo. — Cal., calcáneo. — A., astrágalo. — Cub., cuboides. — Sca., escafoides. — 5.° m., quinto metatarsiano.

1, cabeza superior del peroneo lateral largo. — 2, cabeza inferoexterna. — 3, cabeza inferointerna. — 4, peroneo lateral largo. — 5, peroneo lateral corto. — 6, 6', aponeurosis tibial que forma el compartimiento externo o compartimiento de los peroneos. — 7, biceps crural. — 8, nervio ciático poplíteo externo. — 9, nervio tibial anterior. — 10, ramo para el músculo del mismo nombre. — 11, 11, nervio músculocutáneo. — 12, nervio de los peroneos laterales corto y largo.

dedos. Hasta este punto es subaponeurótico; pero al llegar al tercio inferior de la pierna atraviesa la aponeurosis superficial, y entonces se divide en dos ramas terminales, ligeramente divergentes, que se dirigen oblicuamente hacia abajo y adentro en busca de la cara dorsal del pie

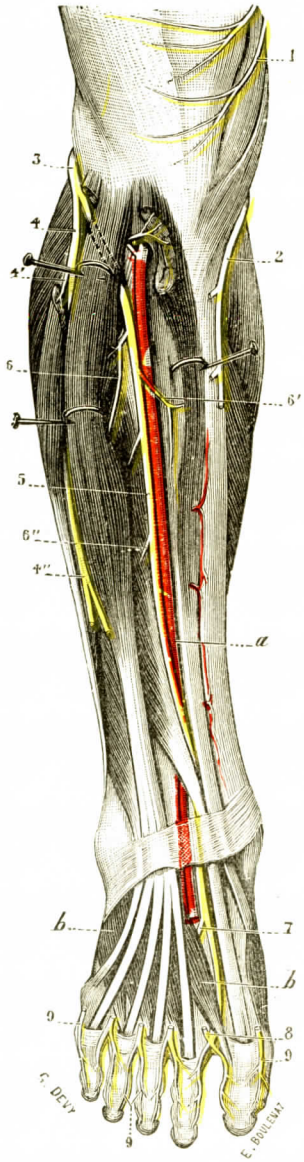

FIG. 305

Nervios profundos de la cara anterior de la pierna.

A. RAMAS COLATERALES. — Mas antes de su bifurcación, el nervio músculocutáneo ha dado algunos ramos colaterales, que son:

1.° Uno o dos filetes para el músculo peroneo lateral largo *(nervios del peroneo lateral largo)*.

2.° Un filete para el peroneo lateral corto *(nervio del peroneo lateral corto)*.

3.° Un *filete maleolar*, que se desprende de la porción subcutánea del nervio y viene a ramificarse en la piel de la parte inferior y externa de la pierna.

B. RAMAS TERMINALES. — Las dos ramas terminales del nervio músculocutáneo se distinguen en interna y externa (fig. 290):

a) *Rama interna.* — La rama interna, que es la más voluminosa, se divide en la cara dorsal del pie en tres ramos: interno, medio y externo. El *ramo interno*, dirigiéndose oblicuamente hacia abajo y adentro, cruza oblicuamente el primer metatarsiano, llega a la parte interna de la articulación metatarsofalángica del dedo grueso y termina dando el colateral dorsal interno de este dedo. En el borde interno del pie se anastomiza con las divisiones terminales del nervio safeno interno. El *ramo medio* desciende al primer espacio interóseo, en donde se anastomiza casi siempre con el tibial anterior, y al llegar a la comisura de los dos primeros dedos se divide en dos filetes: uno interno, que forma el colateral dorsal externo del dedo grueso, y otro externo, que constituye el colateral interno del segundo dedo. Asimismo el *ramo externo* desciende por delante del segundo espacio interóseo y termina en el extremo anterior de este espacio, dando los dos colaterales siguientes, es decir, el colateral dorsal externo del segundo dedo y el colateral dorsal interno del tercero. Este ramo externo sale a veces de la rama siguiente.

b) *Rama externa.* — La rama externa camina por delante del tercer espacio interóseo y, al llegar al extremo anterior de este espacio, se divide en dos ramos: uno interno, que forma el colateral dorsal externo del tercer dedo del pie, y otro externo, que es el colateral dorsal interno del cuarto dedo.

1, ramo rotuliano del safeno interno. — 2, su ramo tibial. — 3, ciático popliteo externo. — 4, nervio músculocutáneo, con: 4', su ramo para el peroneo lateral largo; 4'', su rama superficial o cutánea. — 5, nervio tibial anterior, con: 6, 6', 6'', sus ramos musculares; 7, su ramo externo para el pedio. — 8, anastomosis con el nervio musculocutáneo. — 9, 9, 9, los colaterales de los dedos, procedentes: los siete primeros, del músculocutáneo, y los tres últimos, del safeno externo.

a, arteria tibial anterior. — *b*, *b*, pedio.

2.° *Nervio tibial anterior.* — Rama interna de bifurcación del ciático poplíteo externo, el nervio tibial anterior nace, como el precedente, en la cara externa del cuello del peroné. Desde este punto, dirigiéndose oblicuamente hacia abajo, adelante y adentro, atraviesa sucesivamente las inserciones superiores del peroneo lateral largo y del extensor común de los dedos del pie, y alcanza, sobre el ligamento interóseo, la arteria tibial anterior, a la cual seguirá en lo sucesivo en su trayecto y relaciones.

Siguiendo como ella un trayecto casi vertical, camina primeramente entre el extensor común de los dedos y el tibial anterior, y más abajo, entre este último músculo y el extensor largo propio del dedo grueso.

Considerado especialmente en sus relaciones con la arteria tibial anterior, el nervio tibial anterior está situado primeramente a su lado externo; en el tercio inferior de la pierna, y a menudo más arriba, pasa por delante de ella y, cruzándola en X, viene a colocarse en su parte interna, situación que conserva hasta su terminación.

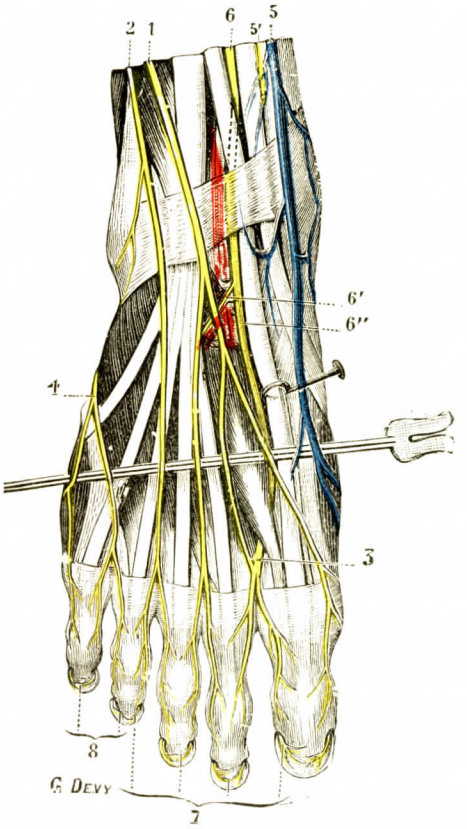

FIG. 306

Nervios de la cara dorsal del pie.

1, rama interna del músculocutáneo, que da los colaterales dorsales primero, segundo, tercero, cuarto y quinto. — 2, rama externa del mismo nervio, que da los dos colaterales siguientes. — 3, anastomosis de la primera de estas ramas con la rama terminal interna del tibial anterior.—4, safena externa, que da los tres últimos colaterales dorsales.—5, vena safena interna.—5', nervio safeno interno. — 6, nervio tibial anterior, con 6', su rama terminal externa para el pedio; 6'', su rama terminal interna, que da los colaterales dorsales segundo y tercero.—7, 7, 7, ramos del nervio plantar interno.—8, 8, ramos del nervio plantar externo.

A. RAMAS COLATERALES.—En su trayecto descendente a través de la región anterior de la pierna, el nervio tibial anterior da ramos siempre múltiples a los cuatro músculos de la región, a saber: 1.°, al tibial anterior *(nervio del tibial anterior);* 2.°, al extensor común de los dedos *(nervio del extensor común de los dedos del pie);* 3.°, al extensor propio del dedo grueso *(nervio del extensor propio del dedo grueso);* 4.°, al peroneo anterior *(nervio del peroneo anterior).* Asimismo en la parte inferior de la pierna da un pequeño *ramo articular* que se distribuye por la parte anterior, penetra debajo del ligamento anular anterior del tarso, siguiendo la misma corredera ósteofibrosa que el extensor propio del dedo grueso, y se divide inmediatamente después en dos ramos, interno y externo (fig. 306).

a) *Ramo externo.* — El ramo externo se dirige oblicuamente hacia abajo y afuera, entre los huesos del tarso y el músculo pedio. Se distribuye en gran parte por este músculo, al cual envía ordinariamente dos o tres filetes. Independientemente de estos filetes musculares, el ramo externo del tibial anterior da cierto número de filetes articulares, que van a las articulaciones del tarso, del metatarso y hasta a las metatarsofalángicas.

b) *Ramo interno.* — El ramo interno, que podemos considerar como la continuación del tibial anterior, desciende hacia el primer espacio interóseo por entre

el pedio y la arteria pedia, que están por fuera, y el tendón del extensor propio del dedo grueso, que está por dentro. En el punto de unión entre el tarso y el metatarso penetra debajo del fascículo interno del músculo pedio, y entonces sigue dentro del primer espacio interóseo. Al llegar a la parte anterior de este espacio, encuentra el ramo correspondiente del nervio músculocutáneo. Se anastomiza con él en la mayoría de los casos y termina en seguida de distintos modos según los sujetos: unas veces se distribuye por la piel que cubre el espacio interóseo; otras veces y esta disposición se observa cuando el músculocutáneo no da el colateral dorsal externo del dedo grueso y el colateral interno del segundo dedo, da por sí solo estos dos colaterales dorsales. Otras veces, en fin, por efecto de la anastomosis entre el tibial anterior y el músculocutáneo, estos dos nervios toman parte simultáneamente en la constitución de los dos colaterales precitados.

RESUMEN DEL NERVIO CIÁTICO POPLÍTEO EXTERNO

- a) *R. colaterales.* . . . . . → R. articular. / Accesorio del safeno externo. / N. cutáneo peroneo. / R. musculares para el tibial anterior.
- b) *R. terminales.*
  - N. MÚSCULOCUTÁNEO.
    - *R. colaterales.* → N. del peroneo lateral largo. / N. del peroneo lateral *corto*. / R. maleolar.
    - *R. terminales.* → Los siete primeros colat. dorsales.
  - N. TIBIAL ANTERIOR.
    - *R. colaterales.* → N. del tibial anterior. / N. del extensor común. / N. del extensor propio. / R. articular.
    - *R. terminales.* → Ramo externo. / Ramo interno *(se anastomiza con el músculocutáneo y da a veces los colaterales dorsales 2.° y 3.°)*

C. — Nervio ciático poplíteo interno

Rama de bifurcación interna del ciático mayor, el nervio ciático poplíteo interno es mucho más voluminoso que el externo.

1.° Origen. Trayecto. Terminación. — Nace en la parte superior del rombo poplíteo, en el punto en que el bíceps se separa del semimembranoso.

Siguiendo a partir de su origen un trayecto vertical según el eje mayor del hueco poplíteo, penetra debajo de los gemelos a nivel de la interlínea articular y atraviesa el anillo del sóleo, en donde cambia de nombre, pues más abajo de este anillo se le describe con el nombre de *nervio tibial posterior*.

2.° Relaciones. — El ciático poplíteo interno está situado más profundamente que el ciático poplíteo externo. Hemos visto precedentemente que los dos nervios se separan a partir del vértice del rombo poplíteo, dirigiéndose el ciático poplíteo externo hacia fuera, hacia el borde del bíceps crural.

a) *Relaciones anteriores.* — En la primera parte de su trayecto, el nervio ciático poplíteo interno está aislado, sin relaciones vasculares y separado de la cara poplítea del fémur por una abundante capa de grasa. Reúnese pronto con vasos que desde el anillo de los aductores se dirigen oblicuamente hacia abajo y afuera, hacia el eje del rombo. La arteria y la vena poplíteas están pegadas, rodeadas de una vaina común de naturaleza fibrosa. La vena excede la arteria por

fuera y está más próxima al nervio. El nervio es externo en relación a estos vasos y está separado de ellos por una capa de grasa bastante gruesa. En cuanto a los vasos, corresponden por arriba a la cara posterior del fémur, del cual están separados por una nueva capa de grasa, y por abajo, a la cara posterior del poplíteo.

b) *Relaciones posteriores.* — Por arriba, el nervio ciático poplíteo interno corresponde al intersticio formado por el bíceps y el semitendinoso. Más abajo, cuando está desprendido de estos músculos, sólo está cubierto por la aponeurosis de envoltura del miembro. La vena safena externa, casi mediana, camina en un desdoblamiento de la aponeurosis poplítea. Se arroja a la vena poplítea, describiendo su cayado hacia el lado interno del nervio ciático poplíteo interno. En su extremo inferior, por último, el ciático poplíteo interno se hace de nuevo profundo. Los dos gemelos se aproximan uno a otro, contactan y lo cubren.

3.° Ramas colaterales. — En el curso de su trayecto, el nervio ciático poplíteo interno suministra ramas colaterales. Son: ramos musculares, ramos articulares y un nervio cutáneo, el nervio safeno externo.

1.° *Ramos musculares.* — En número de cinco o seis, estos ramos se distribuyen por los músculos de la cara posterior de la pierna inmediatos al hueco poplíteo. Salen del ciático unas veces aisladamente y otras por troncos comunes.

a) El *nervio del gemelo interno* y el *del gemelo externo* se dirigen verticalmente hacia abajo, penetran en los gemelos por su borde poplíteo o por su cara anterior y se pierden en estos músculos, dando cada uno de ellos tres o cuatro ramos.

b) El *nervio del plantar delgado*, muy tenue, como el músculo a que va destinado, se dirige oblicuamente hacia abajo y afuera, llega al plantar delgado y penetra en este músculo, unas veces por su borde interno y otras por su cara posterior.

c) El *nervio superior del sóleo*, frecuentemente doble, desciende por debajo del gemelo externo y llega pronto al borde superior del sóleo. En este punto suele dividirse en dos o tres ramos, que penetran en el músculo cerca de sus inserciones superiores.

d) El *nervio del poplíteo* desciende, como el precedente, por debajo de los gemelos, llega al músculo poplíteo y se pierde en la cara posterior de este músculo. Este nervio comúnmente da un filete articular a la articulación peroneotibial superior.

2.° *Ramos articulares.*—Muy delgados y en número muy variable, estos filetes articulares salen del ciático poplíteo interno a distintas alturas. Se dirigen hacia delante siguiendo comúnmente el trayecto de los vasos articulares, penetran en la articulación de la rodilla a través del ligamento posterior y se distribuyen por los elementos de esta articulación.

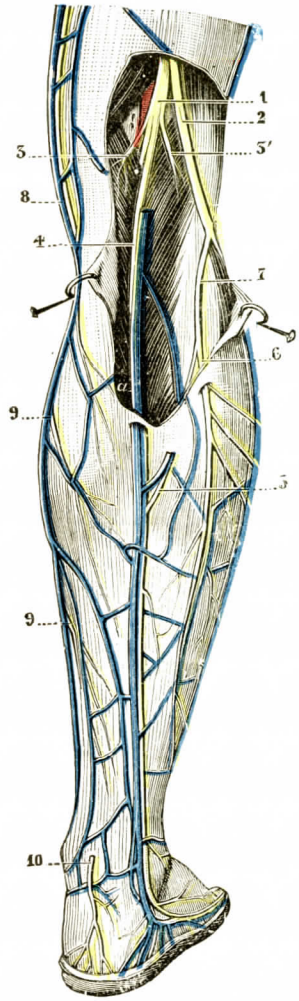

FIG. 307

Nervios superficiales de la cara posterior de la pierna.

1, nervio ciático poplíteo interno.—2, nervio ciático poplíteo externo.—3, ramo del gemelo interno. — 3', ramo del gemelo externo.—4, nervio del safeno externo.—5, accesorio del safeno externo.—6, cutáneo peroneo, naciendo del ciático poplíteo externo por un tronco, 7, que le es común con el accesorio del safeno externo. — 8, nervio safeno interno. — 9, ramos posteriores de este nervio. — 10, ramos calcáneos y ramo cutáneo plantar del nervio tibial posterior. — *a*, vena safena externa.

3.° *Nervio safeno externo.* — El nervio safeno externo, que se designa también con el nombre de *safeno tibial*, por oposición al safeno peroneo que hemos encontrado más arriba naciendo del ciático poplíteo externo, se desprende del ciático poplíteo interno en la parte media del hueco poplíteo. Desciende primero aplicado a la cara posterior de este nervio bajo la aponeurosis poplítea. Cruza el cayado de la safena externa, pasando casi siempre por dentro de este vaso. Llegado a la altura de los músculos gemelos, el nervio safeno externo penetra en el espesor de la aponeurosis y va por un conducto aponeurótico especial por dentro de la vena. Se hace finalmente subcutáneo, cruza la vena safena externa para ir fuera de ella, viene a situarse en el borde externo del tendón de Aquiles y desciende así hasta el borde posterior del maléolo externo. Luego, rodeando este maléolo de atrás a delante, llega al borde externo del pie, donde termina. En este punto variable de su trayecto el nervio safeno exerno recibe una anastomosis del safeno interno, que, nacido subaponeurótico, puede quedar en tal situación o atravesar la aponeurosis.

a) Ramos colaterales. — Desde el hueco poplíteo hasta el tercio inferior de la pierna, el safeno externo no da ninguna rama colateral. Al llegar al lado externo del tendón de Aquiles, da varios ramos: tibiales inferiores, calcáneos y maleolares externos, que se distribuyen por los tegumentos que cubren la parte anterior y externa del tendón. Da también algunos filetes articulares a las articulaciones tibiotarsiana y astrágalocalcánea.

β) *Ramos terminales.* — Al llegar al borde externo del pie, por debajo y delante del maléolo externo, el nervio safeno externo termina comúnmente bifurcándose en dos ramos: interno y externo.

1.° El *ramo externo*, continuando la dirección del nervio de que emana, sigue el borde externo del metatarso y termina en la parte externa del quinto dedo, del cual forma el colateral dorsal externo.

2.° El *ramo interno*, inclinándose un poco hacia fuera, llega al cuarto espacio interóseo y se bifurca en el extremo inferior de este espacio para formar el colateral dorsal interno del quinto dedo y el colateral dorsal externo del cuarto. Este ramo interno puede faltar, y en tal caso los dos colaterales que da provienen del músculocutáneo. De paso haremos notar que el nervio músculocutáneo, rama del ciático poplíteo externo, y el nervio safeno externo, rama del ciático poplíteo interno, contribuyen por sí solos a la inervación de la cara dorsal del pie y de los dedos del mismo, pero en proporción muy desigual, puesto que el nervio músculocutáneo da los siete primeros colaterales dorsales, al paso que el nervio safeno externo da los tres últimos. En algunos casos, como hemos hecho notar antes, el safeno externo termina en el lado externo del quinto dedo, y en este caso el músculocutáneo da los nueve primeros colaterales dorsales de los dedos.

RESUMEN DEL NERVIO CIÁTICO POPLÍTEO INTERNO

- a) *R. colaterales.* . . . . .
  - Ramos musculares para
    - los dos gemelos.
    - el plantar delgado.
    - el sóleo.
    - el poplíteo.
  - Ramos articulares para la rodilla.
  - N. safeno externo. . .
    - r. calcáneo externo.
    - r. maleolar.
    - r. articular.
    - colaterales dorsales 8.°, 9.° y 10.°
- b) *R. terminales.* . . . . . Nervio tibial posterior (véase a continuación).

D. — Nervio tibial posterior

Como hemos indicado ya, el nervio ciático poplíteo interno no se detiene en el anillo del sóleo. Es continuado, inmediatamente por debajo del anillo, por el tibial posterior, que constituye, por decirlo así, su rama terminal.

1.° Origen. Trayecto. Terminación. — El nervio tibial posterior comienza en el anillo del sóleo Camina por la cara posterior de la pierna siguiendo un trayecto oblicuo hacia abajo y adentro y llega así detrás del maléolo interno (fig. 308, 11). Termina en el conducto calcáneo bifurcándose en nervio plantar interno y nervio plantar externo.

2.° Relaciones. — En este largo trayecto el nervio tibial posterior ofrece relaciones importantes.

a) *Relaciones inmediatas o relaciones con los vasos tibiales posteriores.* — El nervio tibial posterior acompaña a los vasos tibiales posteriores. En el anillo del sóleo el nervio está situado detrás del tronco tibioperoneo. Cruza en seguida la cara posterior de la arteria tibial posterior, cerca de su origen, para situarse por fuera de este vaso y en un plano ligeramente posterior al mismo, conservando esta posición hasta el canal calcáneo.

b) *Relaciones mediatas.* — En sus dos tercios superiores el nervio tibial posterior camina entre las dos capas musculares de la región posterior de la pierna. Está, como se sabe, situado muy profundamente. En su tercio inferior, el nervio tibial posterior se desprende de la profundidad y viene a situarse a lo largo del borde interno del tendón de Aquiles. En esta última parte de su trayecto es, pues, relativamente superficial. Por delante el nervio descansa primero en el tibial posterior, luego más abajo sobre el flexor común profundo o flextor tibial. En la parte inferior de la pierna, por último, se sitúa en el intersticio entre el flexor común y el flexor propio del dedo grueso. Por detrás y en sus dos tercios superiores está cubierto por la aponeurosis tibial profunda y se encuentra en relación, por medio de esta aponeurosis, con los músculos superficiales de la cara posterior de la pierna, a saber: el sóleo, el plantar delgado y los dos gemelos. Por detrás y abajo, el nervio tibial posterior sólo está oculto por el borde interno del tendón de Aquiles y únicamente cubierto por las dos aponeurosis: aponeurosis profunda y aponeurosis superficial.

3.° Distribución. — El nervio tibial posterior suministra ramas colaterales y dos ramas terminales.

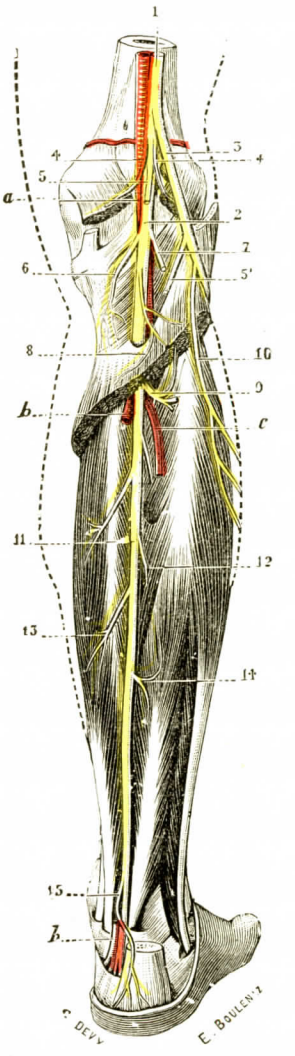

Fig. 308

Nervios profundos de la cara posterior de la pierna.

1, nervio ciático mayor. — 2, ciático poplíteo interno. — 3, ciático poplíteo externo. — 4, 4, ramos destinados al gemelo. — 5, nervio safeno externo, con 5', su accesorio. — 6, nervio del poplíteo. — 7, nervio del plantar delgado. — 8, nervio superficial, y 9, nervio profundo del sóleo. — 10, nervio cutáneo peroneo. — 11, nervio tibial posterior. — 12, nervio del músculo tibial posterior. — 13, nervio del flexor común de los dedos. — 14, nervio del flexor propio del dedo grueso. — 15, tronco común del nervio cutáneo plantar y del ramo calcáneo del tibial posterior.

a, arteria poplítea. — *b*, arteria tibial posterior. — *c*, arteria peronea.

A. RAMAS COLATERALES. — Las ramas colaterales que el tibial posterior da en la pierna se dividen en ramos musculares, ramo articular, ramo calcáneo y ramo cutáneo plantar.

1.° *Ramos musculares.* — Los ramos musculares, en número muy variable, van destinados a los músculos profundos de la región posterior de la pierna y al sóleo y toman el nombre de los músculos por los que se distribuyen. Se desprenden del tronco en un punto mucho más elevado que aquel por donde penetran en el músculo.

a) El *nervio del poplíteo* se distribuye por la parte inferior del músculo de este nombre. Ya hemos visto antes que este músculo recibe en su parte superior un ramo del ciático poplíteo interno.

b) Los *nervios del tibial posterior*, del *flexor propio* y del *flexor común de los dedos*, generalmente en número de dos o tres para cada músculo, penetran en el cuerpo muscular por su cara posterior y a alturas variables según los sujetos (fig. 308).

c) El *nervio inferior del sóleo* (ya hemos visto que el ciático poplíteo interno da un nervio superior a este músculo) se dirige hacia abajo y atrás en busca de la cara profunda del sóleo y finalmente desaparece en la parte inferior de este músculo.

2.° *Ramo articular.* — Este ramo articular, a menudo doble, se desprende del nervio tibial posterior algo por encima de su bifurcación y se pierde en la parte externa de la articulación de la garganta del pie.

3.° *Nervio calcáneo interno.* — El ramo calcáneo interno se separa del tibial posterior algo por encima de la articulación de la garganta del pie y viene a distribuirse por la piel de la cara interna del talón

4.° *Nervio cutáneo plantar.* — Este nervio nace al mismo nivel que el precedente y a menudo por un tronco común con el mismo. Desciende a la planta del pie y se distribuye por la piel de esta región.

B. RAMAS TERMINALES. — Al llegar al canal calcáneo el nervio tibial posterior se divide en dos ramas terminales: el nervio plantar interno y el nervio plantar externo (fig 309).

1.° *Nervio plantar interno.* — Más voluminoso que el plantar externo, del que se separa en ángulo muy agudo, el nervio plantar se dirige a delante, entre los músculos de la región plantar externa y los de la región plantar media. En su origen el nervio plantar se encuentra en el canal calcáneo. Nacido detrás de la arteria tibial posterior, se sitúa delante de este vaso. Está en relación con los tendones flexores; descansa sobre el tendón del flexor propio y se encuentra situado detrás del flexor común. Está cubierto por las dos aponeurosis tibiales que forman por su adosamiento el ligamento anular interno. En la parte inferior del canal calcáneo el nervio plantar interno se introduce entre la cara interna del calcáneo y la cara profunda del músculo aductor del dedo grueso. Es alcanzado en este punto por la arteria plantar interna, rama de bifurcación de la arteria tibial posterior, que la separa del nervio plantar externo. Este nervio se encuentra, por otra parte, situado entre las dos ramas de bifurcación de la arteria tibial posterior: la plantar interna y la plantar externa. Todos estos órganos vásculonerviosos caminan por la cara profunda del aductor del dedo grueso, en pequeños túneles ósteofibrosos.

Llegado a la planta del pie, el nervio plantar, acompañado de la arteria plantar interna que ha venido a situarse por dentro de él, camina de atrás a delante por el intersticio que separa el aductor del dedo grueso del flexor corto plantar, por debajo de los tendones flexores de los dedos, es decir, flexor común y flexor propio. Hacia la base de los metatarsianos el nervio se divide en sus ramas terminales

El nervio plantar interno da ramas colaterales y ramas terminales

A. Ramas colaterales. — A nivel del tarso da, tanto por dentro como por fuera, varias ramas colaterales, que son:

1.° Ramos cutáneos, que se distribuyen por la piel de la cara inferior del talón y por la piel de la región plantar interna.

2.° Ramos musculares, para el aductor del dedo grueso, el flexor corto plantar y el accesorio (porción interna únicamente) del flexor corto común de los dedos del pie

B. Ramas terminales. — De ordinario el nervio plantar interno se divide en sus ramas terminales en la base del primer metatarsiano. El modo de división es variable según los sujetos; pero en general el nervio plantar interno se divide en una rama interna y una rama externa.

La *rama interna*, algo oblicua hacia dentro, sigue el flexor corto del dedo grueso, abandona uno o varios filetes a este músculo y termina en el lado interno del dedo grueso formando el primer colateral plantar.

La *rama externa* pasa por debajo del tendón del flexor común y sigue el borde externo del flexor propio del dedo grueso, descansando en el flexor plantar corto. Llegado al extremo posterior del primer espacio interóseo, este nervio se divide en tres ramos que constituyen los nervios interóseos o nervios plantares comunes del primero, segundo y tercer espacios intermetatarsianos. El nervio interóseo del primer espacio se dirige a delante y ligeramente a fuera, cubre el tendón del flexor largo del dedo grueso por dentro y los del flexor común y flexor corto del segundo dedo, y llega al extremo anterior del primer espacio. En las articulaciones metatarsofalángicas este ramo se divide en *colateral externo del dedo grueso* y *colateral del segundo dedo*. En el curso de su trayecto el nervio interóseo del primer espacio da un filete motor al primer lumbrical. Los nervios interóseos del segundo y tercer espacios se dirigen a fuera, pasan entre los tendones del flexor largo y del flexor plantar corto, llegan al extremo anterior del espacio interóseo correspondiente y se dividen en nervios colaterales de los dedos. El nervio interóseo del segundo espacio da el colateral plantar externo del segundo dedo y el colateral plantar interno del tercer dedo; el nervio interóseo del tercer espacio suministra el colateral plantar externo del tercer dedo y el colateral interno del cuarto.

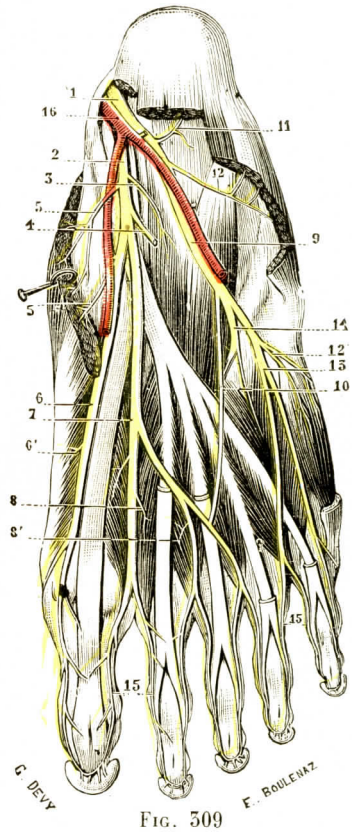

Fig. 309

Nervios plantar interno y plantar externo.

1, nervio tibial posterior. — 2, nervio plantar interno. — 3, su ramo para el accesorio de los flexores. — 4, su ramo para el flexor corto plantar. — 5, 5, sus ramos para el aductor del dedo gordo.—6, colateral plantar del dedo gordo, que da, en 6', un ramo al flexor corto del dedo gordo. — 7, otra rama del plantar interno, que da los seis colaterales siguientes. — 8, 8', nervios de los dos pequeños lumbricales. — 9, nervio plantar externo. — 10, su anastomosis con el plantar interno. — 11, su ramo para el accesorio de los flexores. — 12, 12', sus ramos para los músculos aductor y flexor corto del dedo pequeño. — 13, su rama superficial, de la cual emanan los tres últimos colaterales. — 14, su rama profunda. — 15, colaterales de los dedos del pie. — 16, arteria tibial posterior, dividiéndose en plantar interna y plantar externa.

Antes de su división el nervio interóseo del segundo espacio suministra un ramo destinado a inervar el segundo músculo lumbrical.

Muy frecuentemente el nervio interóseo del tercer espacio recibe una anastomosis de la rama superficial del nervio plantar externo. Esta anastomosis es muy

variable. Es generalmente oblicua hacia delante y adentro y se desliza entre el flexor corto y la aponeurosis plantar media.

2.° *Nervio plantar externo.* — Es la rama externa de bifurcación del nervio tibial posterior. A su salida del canal calcáneo, el nervio plantar externo se dirige oblicuamente hacia delante y afuera, caminando entre el flexor plantar corto y el accesorio del flexor largo, hasta el extremo posterior del cuarto espacio interóseo, en el que termina. Los vasos plantares externos, primero situados por dentro del nervio, lo cruzan pasando por debajo de él y le son externos. En la interlínea tarsometatarsiana abandonan el nervio para hundirse hacia el esqueleto.

El nervio plantar externo suministra ramas colaterales y ramas terminales.

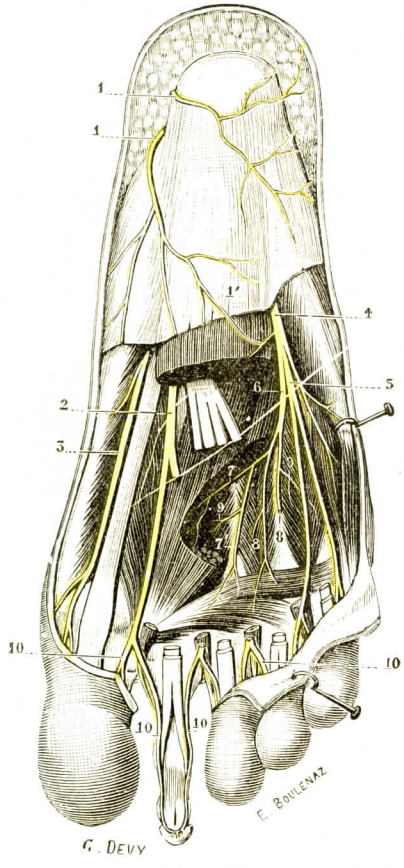

FIG. 310

Rama profunda del nervio plantar externo

1, 1, ramas cutáneas plantares del tibial posterior anastomizándose, en 1', con una rama cutánea del plantar externo.—2, nervio plantar interno.—3, colateral interno del dedo gordo, procedente de este último nervio. — 4, nervio plantar externo, con: 5, su rama superficial; 6, rama profunda. — 7, nervio del aductor oblicuo. — 7', nervio del aductor transverso. — 8, 8, nervios de los últimos lumbricales. — 9, 9, nervios de los interóseos. — 10, 10, colaterales de los dedos.

A. RAMAS COLATERALES. — En el curso de su trayecto el nervio plantar externo da dos ramas colaterales, una para el accesorio del flexor largo (porción externa únicamente) y la otra para los dos músculos abductor y flexor corto del dedo pequeño.

B. RAMAS TERMINALES. — Llegado al extremo posterior del cuarto espacio interóseo, el nervio plantar externo se divide en dos ramas terminales, rama superficial y rama profunda.

a) *Rama superficial.* — La rama superficial continúa el trayecto del plantar externo y no tarda en dividirse en dos ramos:

1.° Un *ramo interno*, que desciende al cuarto espacio interóseo y se bifurca para formar el colateral externo del cuarto dedo y el colateral interno del quinto.

2.° Un *ramo externo*, que, después de haber dado algunos filetes al flexor corto plantar, viene a formar el colateral externo del quinto dedo.

b) *Rama profunda.* — La rama profunda, acompañada de la arteria plantar externa, cambiando bruscamente de dirección, se dirige oblicuamente hacia delante y adentro, entre el abductor oblicuo del dedo grueso y los interóseos plantares. Esta rama describe así una larga curva, cuya concavidad mira hacia arriba y adentro. Termina en la parte media del primer espacio interóseo, enviando uno o más filetes al abductor oblicuo del dedo grueso. Por otra parte, da por su convexidad numerosas ramas colaterales, que son:

1.° Ramos articulares, muy delgados, para las articulaciones tarsianas y tarsometatarsianas;

2.° Dos ramos musculares, para el tercero y cuarto lumbricales;

3.° Uno o varios ramos destinados al aductor transverso del dedo grueso del pie;

4.° Un ramo para cada uno de los músculos interóseos, tanto plantares como dorsales.

RESUMEN DE LOS NERVIOS PLANTARES

1.° N. PLANTAR INTERNO.	*R. musculares*, para	aductor del dedo gordo.	
		flexor corto del dedo gordo.	
		flexor corto plantar.	
		accesorio del flexor largo.	
		lumbricales 1.° y 2.°	
	R. cutáneos . . .	filetes plantares.	
		colat. plant. 1.°, 2.°, 3.°, 4.°, 5.°, 6.° y 7.°	
2.° N. PLANTAR EXTERNO.	*R. musculares*, para	accesorio del flexor largo.	
		abductor y flexor corto del dedo pequeño.	
		abductor oblicuo y transverso.	
		lumbricales 3.° y 4.°	
		todos los interóseos.	
	R. cutáneos . . .	colaterales plantares 8.°, 9.° y 10.°	

§ 3. — Resumen de la inervación del miembro inferior

El miembro inferior, lo mismo que el superior, recibe tres clases de nervios: 1.°, *nervios vasculares*, vasoconstrictores y vasodilatadores, que se distribuyen por los vasos; 2.°, *nervios motores*, destinados a los músculos; 3.°, *nervios sensitivos*, destinados a la sensibilidad.

1.° Nervios vasculares. — Los nervios vasculares o nervios vasomotores están dispuestos alrededor de las arterias en ricos plexos que llevan el mismo nombre que los vasos sobre los cuales están situados. Estos nervios proceden en su mayoría de los dos plexos lumboaórtico e hipogástrico. Pero aquí, lo mismo que en el miembro superior, los plexos perivasculares, a medida que se alejan de su punto de origen, son reforzados de trecho en trecho por filetes adicionales que se destacan de las diferentes ramas del plexo lumbar y del plexo sacro. De modo que la arteria femoral recibe a veces ramos del nervio crural, y las arterias tibial posterior y peronea reciben de la misma manera algunos filetes del nervio tibial posterior, etc. En un caso hemos visto que el nervio safeno tibial daba dos pequeños filetes nerviosos a la vena anastomótica que se extiende desde la extremidad superior de la vena safena externa a la vena safena interna.

2.° Nervios motores. — Los músculos de la nalga, del muslo, de la pierna y del pie reciben sus nervios, en parte, del plexo lumbar y, en parte, del plexo sacro. El cuadro siguiente indica la procedencia de cada uno de estos nervios:

I. — Músculos de la nalga y de la pelvis

1.°	*Glúteo mayor*	N. glúteo inferior o ciático menor *(Pl. sacro)*.
2.°	*Glúteo mediano*	N. glúteo superior *(Pl. sacro)*.
3.°	*Glúteo menor*	N. glúteo superior *(Pl. sacro)*.
4.°	*Piramidal*	N. del piramidal *(Pl. sacro)*.
5.°	*Obturador interno*.	N. del obturador interno *(Pl. sacro)*.
6.°	*Obturador externo*.	N. obturador *(Pl. lumbar)*.
7.°	*Cémino superior*	N. del gémino superior *(Pl. sacro)*.

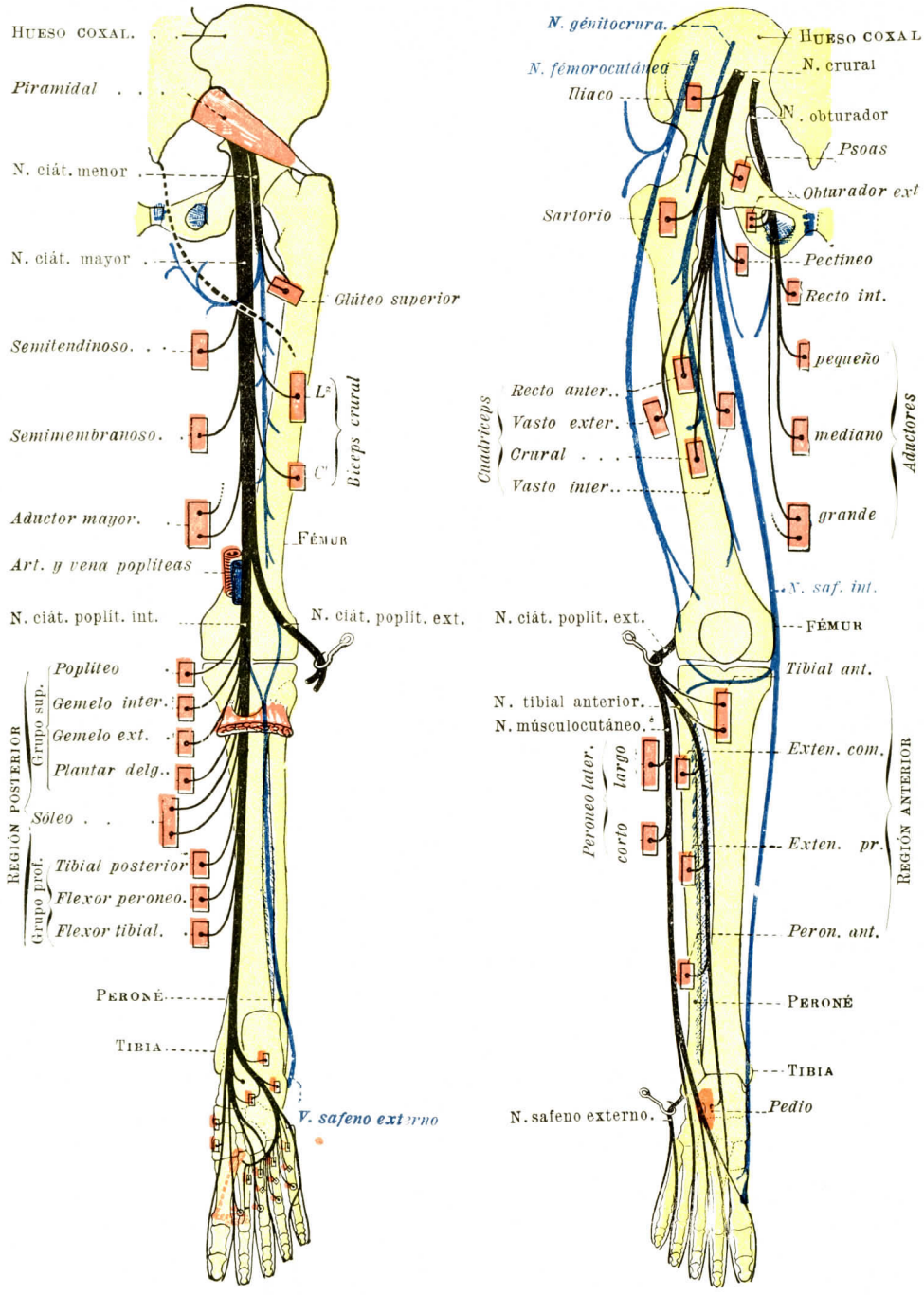

A. — Vista posterior. (plexo sacro).

B. — Vista anterior. (plexo lumbar y plexo sacro).

Fig. 311. — Nervios del miembro inferior (Pitres y Testut).

8.°	*Gémino inferior*	N. del gémino inferior y del cuadrado crural *(Pl. sacro)*.
9.°	*Cuadrado crural*	

II. — Músculos del muslo

a) Región ánteroexterna

1.°	*Tensor de la fascia lata.*	N. glúteo superior *(Pl. sacro)*.
2.°	*Sartorio*	N. crural *(Pl. lumbar)*.
3.°	*Cuadríceps crural.*	N. crural *(Pl. lumbar)*.

b) Región pósterointerna

1.°	*Recto interno*	N. obturador *(Pl. lumbar)*.
2.°	*Pectíneo*	N. crural *(Pl. lumbar)*.
3.°	*Primer aductor.*	N. obturador *(Pl. lumbar)*. N. crural *(Pl. lumbar)*.
4.°	*Segundo aductor*	N. obturador *(Pl. lumbar)*.
5.°	*Tercer aductor.*	N. obturador *(Pl. lumbar)*. N. del ciático mayor *(Pl. sacro)*.
6.°	*Bíceps crural*	N. del ciático mayor *(Pl. sacro)*.
7.°	*Semitendinoso*	N. del ciático mayor *(Pl. sacro)*.
8.°	*Semimembranoso*	N. del ciático mayor *(Pl. sacro)*.

III. — Músculos de la pierna

a) Región anterior

1.°	*Tibial anterior.*	N. ciático poplíteo externo *(Pl. sacro)*. N. tibial anterior *(Pl. sacro)*.
2.°	*Extensor común de los dedos del pie.*	N. tibial anterior *(Pl. sacro)*.
3.°	*Extensor propio del dedo gordo* . . .	N. tibial anterior *(Pl. sacro)*.
4.°	*Peroneo anterior*	N. tibial anterior *(Pl. sacro)*.

b) Región externa

1.°	*Peroneo lateral largo.*	N. músculocutáneo *(Pl. sacro)*.
2.°	*Peroneo lateral corto.*	N. músculocutáneo *(Pl. sacro)*.

c) Región posterior

1.°	*Gemelo interno.*	N. ciático poplíteo interno *(Pl. sacro)*.
2.°	*Gemelo externo.*	N. ciático poplíteo interno *(Pl. sacro)*.
3.°	*Sóleo*	N. ciático poplíteo interno *(Pl. sacro)*. N. tibial posterior *(Pl. sacro)*.
4.°	*Plantar delgado*	N. ciático poplíteo interno *(Pl. sacro)*.
5.°	*Poplíteo*	N. ciático poplíteo interno *(Pl. sacro)*. N. tibial posterior *(Pl. sacro)*.
6.°	*Flexor largo común de los dedos del pie.*	N. tibial posterior *(Pl. sacro)*.
7.°	*Flexor largo propio del dedo gordo.* .	N. tibial posterior *(Pl. sacro)*.
8.°	*Músculo tibial posterior.*	N. tibial posterior *(Pl. sacro)*.

IV. — Músculos del pie

a) Región superior o dorsal

	Pedio o extensor corto de los dedos del pie.	N. tibial anterior *(Pl. sacro)*.

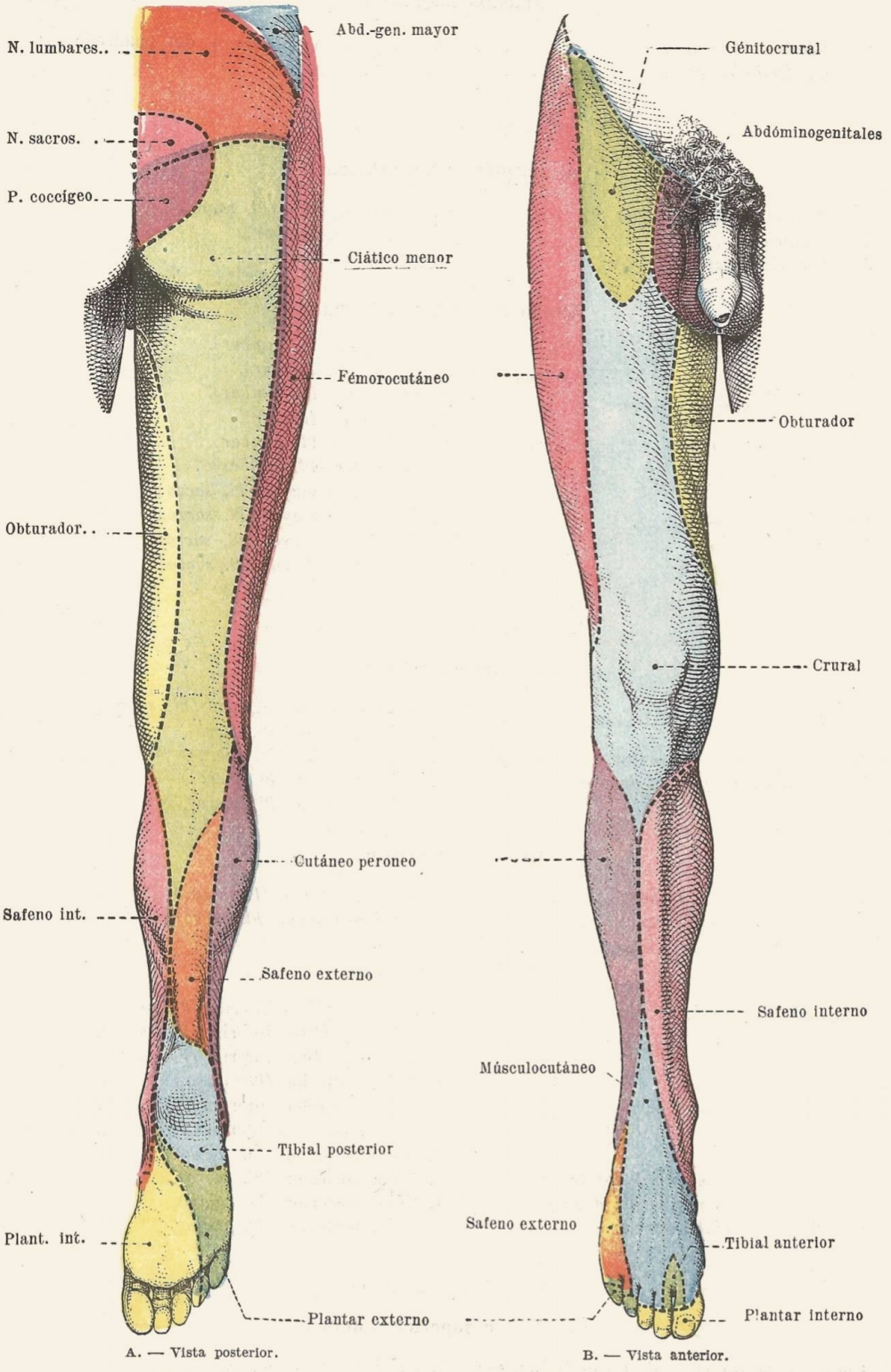

FIG. 312. — Territorios sensitivos del miembro inferior (PITRES y TESTUT).

b) Región plantar interna

1.°	*Aductor del dedo gordo*	N. plantar interno *(Pl. sacro)*.
2.°	*Flexor corto del dedo gordo*	N. plantar interno *(Pl. sacro)*.
3.°	*Abductor del dedo gordo*	N. plantar externo *(Pl. sacro)*.

c) Región plantar externa

1.°	*Abductor del quinto dedo*	N. plantar externo *(Pl. sacro)*.
2.°	*Flexor corto del quinto dedo*	N. plantar externo *(Pl. sacro)*.
3.°	*Oponente del quinto dedo*	N. plantar externo *(Pl. sacro)*.

d) Región plantar media

1.°	*Flexor corto plantar*	N. plantar interno *(Pl. sacro)*.
2.°	*Accesorio del flexor largo*	N. plantar interno *(Pl. sacro)*. N. plantar externo *(Pl. sacro)*.
3.°	*Primer lumbrical*	N. plantar interno *(Pl. sacro)*.
4.°	*Segundo lumbrical*	N. plantar interno *(Pl. sacro)*.
5.°	*Tercer lumbrical*	N. plantar externo *(Pl. sacro)*.
6.°	*Cuarto lumbrical*	N. plantar externo *(Pl. sacro)*.
7.°	*Interóseos plantares*	N. plantar externo *(Pl. sacro)*.
8.°	*Interóseos dorsales*	N. plantar externo *(Pl. sacro)*.

3.° Nervios sensitivos. — Lo mismo que en el miembro superior, los nervios sensitivos acuden a todos los puntos donde hay impresiones que recoger: en los huesos, en el periostio, en los músculos mismos, en las aponeurosis, en los ligamentos, en las serosas articulares y en la piel. Los nervios cutáneos, con mucho los más importantes, se distribuyen aquí, como en el miembro superior, por regiones determinadas de los tegumentos, constituyendo sus respectivos *territorios*. Estos territorios hemos de examinarlos separadamente en las *regiones de la nalga*, *muslo*, *pierna* y *pie* (véanse figs. 312 y 313).

1.° Rergión glútea. — La piel de la región glútea está inervada por seis grupos de nervios, que circunscriben en esta región *seis territorios distintos*. Si dividimos la región en tres zonas longitudinales, *interna*, *externa* y *media*, vemos que cada una de estas zonas se divide en dos territorios, superior e inferior (figura 312).

a) *Zona media.* — La zona media está inervada: *por arriba*, por las ramas posteriores de los nervios lumbares, y *por abajo*, por los ramos ascendentes o ramos glúteos del ciático menor.

b) *Zona externa.* — Situada por fuera de la precedente, recibe como ésta dos órdenes de nervios: *por arriba*, el ramo glúteo del abdóminogenital mayor; *por abajo*, el ramo posterior o glúteo del fémorocutáneo.

c) *Zona interna.* — La zona interna corresponde al sacro y al cóccix y está inervada, *por arriba*, por las ramas posteriores de los nervios sacros, y *por abajo*, por los ramos eferentes del plexo sacrococcígeo.

2.° Muslo. — Hemos de considerar en él cuatro caras: anterior, posterior, interna y externa. — En la *cara posterior* hay un solo territorio, inervado por el ciático menor. — La *cara externa* está ocupada por un solo territorio, el del fémorocutáneo. — La *cara interna* la ocupa también un solo territorio, el del obturador. — Respecto de la *cara anterior*, recibe sus nervios de tres orígenes distintos: en la parte superior, y sobre la línea axil del miembro, los recibe de la rama crural

del nervio génitocrural; en la parte superior y hacia dentro, de las ramas genitales de los tres nervios abdóminogenital mayor, abdóminogenital menor y génito-

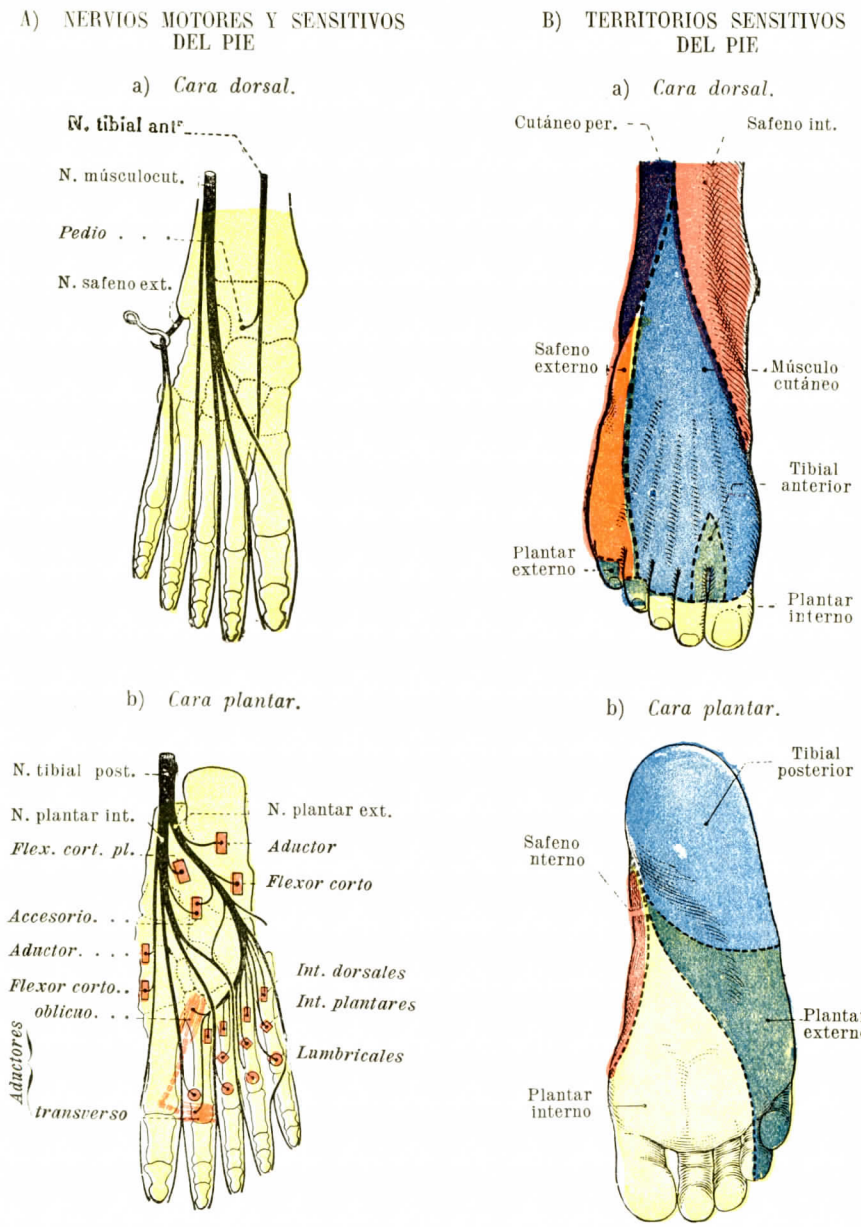

FIG. 313

Inervación del pie (PITRES y TESTUT).

crural; en todo el resto de su extensión, del nervio crural. Todos estos nervios proceden del plexo lumbar.

3.° PIERNA. — En la pierna, como en el antebrazo, encontramos desde luego dos grandes territorios: el del safeno interno, que ocupa la parte interna de la pierna, y el del cutáneo peroneo, que ocupa la parte externa

Estos dos territorios se unen *por delante* en la mayor parte de su extensión; pero en el tercio inferior de la pierna están separados uno de otro por la porción más elevada del territorio del músculocutáneo, que se introduce entre los dos a manera de cuña.

En la parte posterior de la pierna, los dos precitados territorios están separados en toda la altura de la misma por una zona longitudinal inervada por arriba por las ramas terminales del ciático menor, y por abajo, por el safeno externo.

4.° PIE. — Los territorios nerviosos del pie, como los de la mano, han de ser examinados separadamente en la *cara plantar*, en la *cara dorsal* y en los *dedos:*

a) *Cara plantar.* — En la cara plantar (fig. 313) la piel del talón está inervada por los ramos calcáneo y cutáneo plantar del tibial posterior.

Por delante de este territorio existen otros dos: el del plantar interno por dentro y el del plantar externo por fuera. El límite de separación de estos dos territorios está con bastante exactitud representado por una línea fuertemente oblicua que partiese del borde interno del pie, en el punto de unión de su tercio posterior con sus dos tercios anteriores, y terminase en el extremo libre del cuarto dedo, siguiendo el eje de éste.

Considero innecesario insistir sobre la analogía que existe entre el modo de inervación de la región plantar y el de la región palmar, en la cual el plantar interno y el plantar externo están exactamente representados, el primero por el mediano y el segundo por el cubital. Por último, a lo largo del borde interno del pie hemos de señalar un nuevo territorio muy estrecho, que corresponde a la terminación del safeno externo.

b. *Cara dorsal.* — En la cara dorsal del pie propiamente dicha (fig. 313) encontramos tres territorios principales: 1.°, *por dentro*, el territorio del safeno interno, que ocupa la parte interna del pie; 2.°, *por fuera*, el territorio del safeno externo, que ocupa la parte externa; 3.°, *entre los dos*, el territorio del músculocutáneo. A este último territorio viene a añadirse otro, menos importante, el del tibial anterior, que ocupa el primer espacio interóseo y los lados adyacentes de los dos primeros dedos.

c) *Dedos del pie.* — Los dedos del pie están inervados a la vez: 1.°, por el músculocutáneo, anastomizado con el tibial anterior; 2.°, por el safeno externo, y 3.°, por el plantar interno. La repartición de estos diferentes nervios en las tres falanges de los dedos del pie recuerda a corta diferencia la de los nervios de la mano en las falanges de los dedos.

ARTICULO VIII

PLEXO SACROCOCCIGEO

(Ramas anteriores de los nervios sacros 4.° y 5.° y del nervio coccígeo)

Hemos dado el nombre de *plexo sacrococcígeo* al conjunto de las anastomosis (figura 314) que contraen entre sí, por delante del sacro y del cóccix, las ramas anteriores de los dos últimos nervios sacros y del nervio coccígeo.

1.° Modo de constitución del plexo. — El quinto nervio sacro, a su salida del conducto sacro, se divide en dos ramas: 1.°, una *rama superior*, que viene a unirse con un ramo descendente, indicado ya, del cuarto nervio sacro; 2.°, una *rama inferior*, que se une asimismo, algo más lejos, con un ramo ascendente del nervio coccígeo.

Tal es el plexo sacrococcígeo. Como se ve, está constituído por dos asas sobrepuestas: una *superior*, que va del cuarto nervio sacro al quinto; otra *inferior*, que une el quinto nervio sacro al nervio coccígeo.

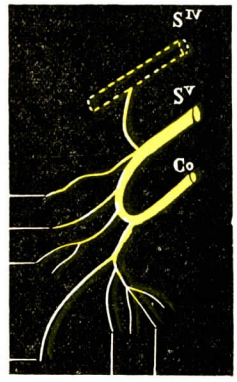

FIG. 314

Plexo sacrococcígeo *(esquema)*.

SIV, SV, cuarto y quinto pares sacros.
Co, nervio coccígeo.

2.° Distribución. — De estas dos asas anastomóticas que constituyen el plexo salen dos órdenes de ramos: 1.°, *ramos anteriores*, que van al plexo hipogástrico; 2.°, *ramos posteriores*, que se dirigen hacia atrás, en donde se anastomizan con las ramas posteriores de los dos últimos nervios sacros y terminan en la piel que cubre el cóccix.

Por su parte, el nervio coccígeo (figura 314), después de haber dado la anastomosis precitada para el quinto nervio sacro, se divide en dos ramos muy delgados, uno interno y otro externo: el *ramo interno* atraviesa de delante atrás el músculo isquiococcígeo, al que da un filete, y viene a terminar en los tegumentos de la región coccígea; el *ramo externo*, después de haber atravesado igualmente el músculo isquiococcígeo y el ligamento sacrociático mayor, viene a terminar en los fascículos inferiores del músculo glúteo mayor, en estos fascículos que muy probablemente representan, aunque de modo muy rudimentario, el músculo caudofemoral de los mamíferos con cola.

CAPITULO IV

CONSTITUCION GENERAL DEL SISTEMA ORGANOVEGETATIVO O SISTEMA GRAN SIMPATICO

ARTICULO PRIMERO

INTRODUCCION

Tal como lo hemos descrito, el sistema nervioso comprende el eje cerebroespinal y sus prolongaciones periféricas, los nervios craneales y raquídeos. Esta descripción es incompleta. La disección muestra, en efecto, otros filetes nerviosos y masas ganglionares que extienden más el dominio del aparato neural.

Estos filetes y estos ganglios constituyen lo que se llama el *sistema gran simpático* o también el *sistema nervioso ganglionar, el sistema nervioso autónomo,* el *sistema nervioso de la vida vegetativa,* etc.

Los anatomistas han descrito desde hace mucho tiempo una cadena nerviosa constituída por dos largos cordones, uno derecho, otro izquierdo, situados a cada lado de la columna vertebral, que se extienden sin interrupción de la primera vértebra cervical a la última vértebra sacra. Esta doble cadena, que denominaremos *cadena láterovertebral,* ofrece numerosos engrosamientos ganglionares fusiformes, dispuestos metaméricamente. Da origen a ramos que van, ora a los nervios raquídeos, ora a las vísceras y a los vasos.

Las disecciones han demostrado también desde hace mucho tiempo que esta doble cadena, al prolongarse hacia las vísceras, encuentra en el tórax y en el abdomen, cerca de los órganos, o hasta en su contacto, plexos nerviosos laminares con engrosamientos gangliformes que dan origen a su vez a múltiples ramos. El conjunto de estos plexos situados por delante de la columna vertebral merece el nombre de cadena de los *plexos previscerales* o *esplácnicos.* Se le da también el nombre de cadena *prevertebral* para oponerla a la cadena láterovertebral.

Macroscópicamente, en fin, el tinte gris de todos los nervios de este aparato había sorprendido a los antiguos observadores. La histología mostró más tarde que la ausencia de mielina les daba esta coloración. El microscopio extendió aun más el dominio de esta porción del sistema nervioso al demostrar que en las mismas vísceras los nervios simpáticos se prolongaban *por pequeños ganglios nerviosos viscerales* de los que partían filetes terminales para las túnicas viscerales.

Al mismo tiempo, los fisiólogos profundizaban más el foso que la anatomía había excavado entre estas dos porciones del sistema nervioso. Con BICHAT, se oponen a los *nervios blancos del sistema nervioso cerebroespinal* o de la vida de relación los *nervios grises del sistema nervioso simpático,* que participan en las funciones de la vida vegetativa o de nutrición. Para recordar la definición de MORAT

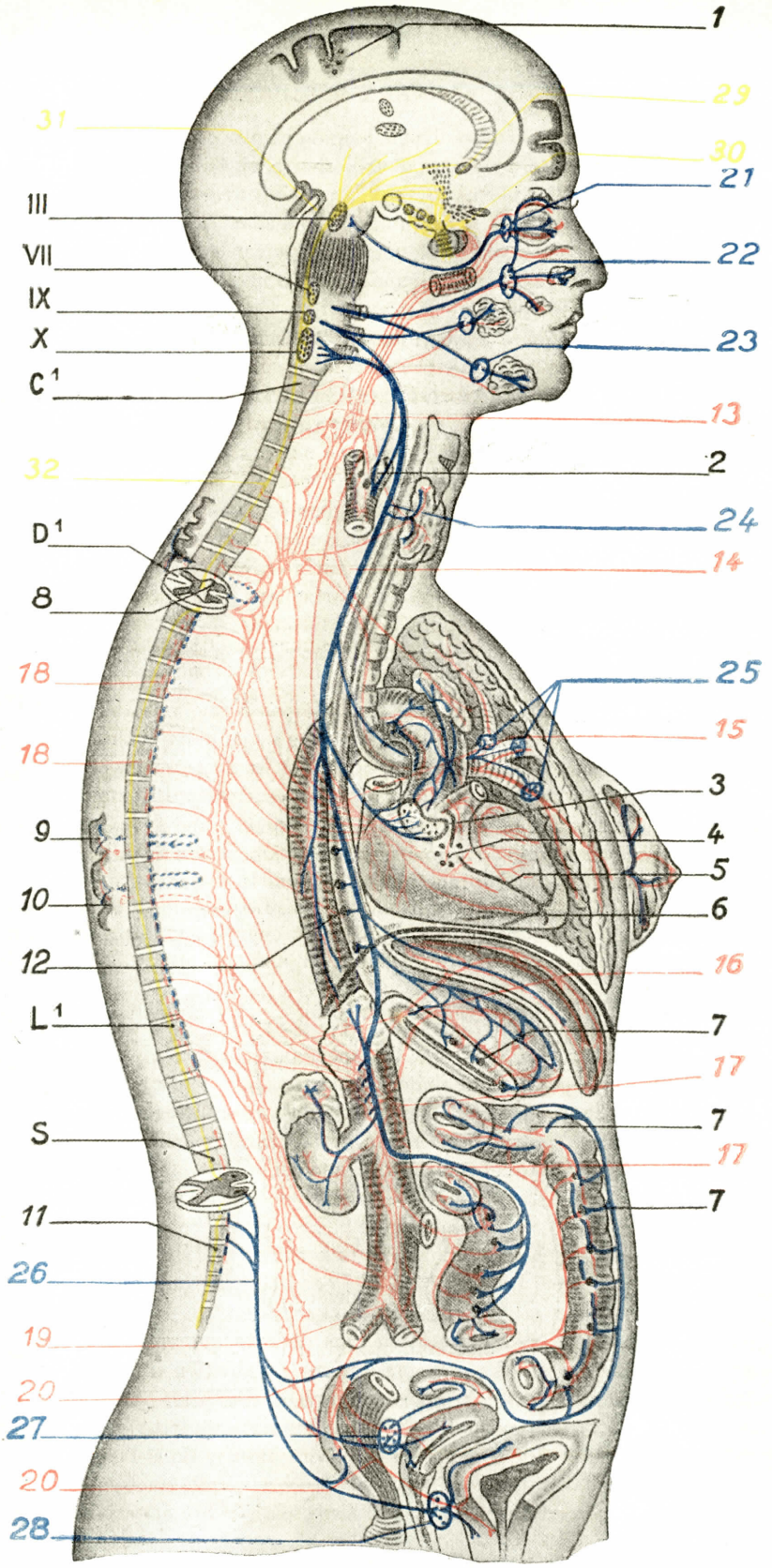
1
29
31
30
21
III
VII
22
IX
X
23
C 1
13
32
2
24
D 1
14
8
25
18
15
18
3
9
4
5
10
6
12
16
L 1
7
17
S
7
17
11
7
26
19
20
27
20
28

Fig. 315

«el primero establece las relaciones entre el organismo y el exterior, el segundo establece las relaciones entre los órganos del mismo organismo».

En realidad, la dualidad fisiológica no se asocia a una verdadera dualidad anatómica. Es evidente que cada uno de los dos sistemas tiene individualidad real, pero no es posible oponer al sistema cerebroespinal, cuyos centros están contenidos en la medula y el cerebro, un sistema simpático cuyos centros fuesen únicamente extrarraquídeos y ganglionares. Cuando MORAT decía que el gran simpático era una *especie de medula diseminada en los aparatos de nutrición*, quería manifestar este carácter distintivo del gran simpático, a saber: la presencia de centros ganglionares periféricos extrarraquídeos, sin olvidar, naturalmente, que los centros simpáticos ganglionares no eran los únicos y que otros residían en la medula como en los nervios de la vida de relación. Reunidos, por una parte, en una porción de sus centros, en el neuroeje; unidos íntimamente, por otra parte, por lo que denominaremos *ramos comunicantes;* intrincados, en fin, en sus filetes terminales, los dos sistemas no pueden reivindicar una independencia completa ni anatómica ni fisiológica. La concepción de una independencia total de dos partes de un mismo sistema ¿no aparece, por lo demás, como un absurdo biológico?

Estas pocas consideraciones dejan entrever que es imposible a la anatomía sola (disección y estudio histológico) trazar exactamente los límites del dominio simpático. Los métodos adoptados para el estudio del sistema nervioso deben practicarse aquí también: estudios experimental y fisiológico (excitación, sección y estudio de las degeneraciones secundarias), estudio anatomoclínico. Pero las funciones del simpático no son, en sus efectos, de comprobación siempre tan simple como las del sistema nervioso central: el efecto de la excitación del ganglio simpático cervical es, por ejemplo, de interpretación más delicada que el de la excitación de tal o cual nervio raquídeo; las lesiones consecutivas a la ablación de un ganglio simpático son mucho más difíciles de interpretar que la degeneración secundaria de un nervio raquídeo después de su sección y las atrofias musculares localizadas que son su consecuencia. Por esto muchos puntos quedan todavía obscuros en la obra de los fisiológicos y en la colaboración que aportan al estudio anatómico del simpático. Así es que ciertas pruebas endocrinas, es decir, tomadas de las glándulas de secreción interna, órganos que estudiaremos más tarde, han servido para limitar en el dominio del sistema nervioso de la vida vegetativa dos territorios, antagonistas: 1.º, el *parasimpático*, que paralizaría la atropina y que

---

FIG. 315

Sistema nervioso vegetativo (Colección de C. N. B. LARUELLE) (Dibujo de REUMONT).

Estan representados:

En negro: 1, los centros vegetativos corticales (1) (lóbulo frontal, lóbulo paracentral con vías córticodiencefálicas).

N. B. — Este sistema, cortical o subcortical, clínica y experimentalmente presumido, no está identificado anatómicamente.

2, los centros ganglionares situados en las paredes viscerales (corazón, estómago, intestinos, etc.) (2, 3, 4, 5, 6 y 7).

En amarillo: las vías que nacen de los núcleos del hipotálamo (núcleo supraóptico, núcleo paraventricular, núcleos láterobasales del túber, núcleo substancia gris central) y unen este centro vegetativo regulador superior a la hipófisis y a los centros vegetativos, representados por los núcleos escalonados del mesencéfalo al cono terminal (substancia gris alrededor del acueducto, núcleos autónomos de Edinger-Westphal (III), del motor ocular común, del facial (VII), del glosofaríngeo (IX), del neumogástrico (X) y de la medula intermedia en toda su altura.

En azul: el parasimpático craneal y sacro, y el parasimpático medular, cuyos núcleos de origen son intraaxiles y cuyas neuritas hacen sinapsis en los ganglios periféricos: ganglio ciliar (21) para el III, ganglio esfenopalatino (22) y ganglio submaxilar (23) para el VII, ganglio ótico para el glosofaríngeo, ganglio bronquial (25), ganglio cardíaco y otros ganglios viscerales.

El parasimpático medular está figurado por fibras que inervan el sistema muscular liso y las glándulas de la piel (9 y 10).

En rojo: sistema simpático (ortosimpático) que nace en las columnas vegetativas de la medula intermedia (18).

Las fibras preganglionares hacen estación, ora en los ganglios de la cadena láterovertebral (13, 14), ora en los ganglios prevertebrales (plexo solar, ganglio mesentérico) (17), o en los ganglios previsserales.

estimularían electivamente la secreción interna del páncreas y la de la corteza de la glándula suprarrenal; 2.°, el *simpático* propiamente dicho, que excitarían la adrenalina y la secreción del tiroides y de la hipófisis. Ahora bien, estas pruebas o *tests* no son, sin embargo, tan precisas como la experimentación parece indicar y harían creer, por ejemplo, sus efectos antagonistas sobre el ritmo cardíaco, siendo una de ellas frenadora y la otra aceleradora.

Más discutibles todavía son las nociones que ciertos fisiopatólogos han intentado introducir en el dominio morfológico fundándose en los trastornos de origen simpático. Hay que reconocer, en efecto, que la oposición comprobada entre los individuos sometidos a una acción predominante del parasimpático, individuos que se denominan *vagotónicos*, y los que parecen particularmente sensibles a las acciones del simpático, los *simpáticotónicos*, no es tan categórica como los esquemas patológicos dan a entender. Si existe un disfuncionamiento de dos porciones antagonistas del sistema neurovegetativo, la limitación clínica es a menudo delicada de establecer. Las conclusiones anatomopatológicas que han podido derivarse de este antagonismo son todavía demasiado inciertas para ser aceptadas sin reserva por la anatomía. De esta imprecisión, o más bien de la complejidad del problema causal, parece haber resultado una terminología harto variada. La multiplicidad de los términos que designan la misma cosa no ha contribuído a aclarar la descripción general del sistema neurovegetativo: sistema neuroglandular, sistema de la vida órganovegetativa, sistema nervioso involuntario, sistema holosimpático, sistema autónomo, son términos que comprenden todo el sistema. El término *parasimpático*, definitivamente admitido, ha nacido, como hemos visto, de datos fisiológicos. Designa una parte del gran sistema. Más adelante veremos su significación precisa.

Para nosotros, anatomistas, es actualmente imposible contentarnos con datos suministrados por la disección macroscópica. Es imposible también seguir en todas sus concepciones fisiológicas a ciertos autores que engloban con el sistema nervioso vegetativo ciertas glándulas de secreción interna, como los órganos cromafines, órganos probablemente del mismo origen embriológico que el simpático. Limitándonos a fronteras normales y bien precisas, nos atendremos, pues, a los resultados adquiridos: 1.°, por la disección macroscópica; 2.°, por la histología; 3.°, por ciertos hechos de orden anatomofisiológico, particularmente decisivos para aclarar la sistematización de nervios complejos.

Diversas concepciones del sistema nervioso órganovegetativo simpático o parasimpático

1.° Recuerdos históricos. — El simpático era ya conocido en la nomenclatura de los antiguos anatomistas. Galeno y Vesalio describían con el nombre de nervio craneal el simpático cervical. Willis designaba con el nombre de nervios intercostales las cadenas ganglionares láterovertebrales. Haller vió las relaciones entre el ganglio simpático y los ganglios raquídeos y describió los ramos comunicantes. Pero Winslow fué quien substituyó el nombre de nervios intercostales por el de *gran simpático*, «a causa de sus comunicaciones frecuentes con la mayoría de los otros nervios principales de todo el cuerpo humano». Insistió por lo demás en la presencia de los ganglios, que se pueden considerar, dice, como otros orígenes de gérmenes dispersos a lo largo de este gran par de nervios simpáticos y, por consiguiente, como otros tantos pequeños cerebros».

Bichat fué quien puso los fundamentos del edificio actual. Fundándose en la oposición conocida de antiguo entre la vida vegetativa u orgánica y la vida llamada animal o de relación, Bichat ha demostrado que el sistema anatómico de la cadena

ganglionar preside a la primera, mientras que la vida animal es regida por el eje cerebroespinal y los nervios que de él dependen. Según él, este cordón medular que es el gran simpático, no es un nervio, sino la reunión de pequeños centros nerviosos, de ramos comunicantes. Creyó — y éste fué el error que ha retardado ulteriormente el establecimiento de nuestras concepciones actuales — en la independencia recíproca de los dos sistemas, y para él los centros simpáticos verdaderos eran los ganglios.

Desde el punto de vista anatómico puro, los tratados, aun los recientes, comprenden solamente con el nombre de sistema simpático los dos largos cordones derecho e izquierdo, situados a cada lado de la columna vertebral, extendiéndose de la primera vértebra cervical a la última sacra: es la cadena simpática ganglinoar de los fisiólogos.

CAJAL, desde el punto de vista anatómico descriptivo, distingue: 1.°, el gran simpático propiamente dicho, cadena de ganglios escalonados a lo largo de la columna vertebral; 2.°, el sistema simpático visceral, cuyos ganglios se asientan en el intestino, el corazón, las glándulas. Considera, por lo demás, desde el punto de vista fisiológico, el gran simpático como un sistema reflejo motor, subordinado al cuerno anterior, sistema diferenciado a fin de regir y coordinar anatómicamente los movimientos de las vísceras y los vasos.

Por lo demás, ésta es la opinión que había sostenido MORAT. Según él, las comunicaciones entre el eje cerebroespinal y la cadena simpática no son dudosas: la masa cerebral y espinal no está excluída del gobierno de la nutrición. Desde el punto de vista de la anatomía descriptiva, la diferencia fundamental entre el sistema de la vida animal y el de la vida vegetativa es la siguiente: el primero tiene sus centros contenidos por completo en la cavidad céfalorraquídea, mientras que el segundo posee una parte en la substancia gris céfalorraquídea y otra fuera. Esta substancia gris extrarraquídea está representada por los ganglios del sistema simpático. MORAT hace también notar que teniendo el simpático su origen principal en la medula torácica, sus ramos experimentan en cierto modo una doble extensión, hacia el extremo cefálico por una parte, hacia el abdomen y la parte inferior del cuerpo por otra parte (fig. 316). Un plano que pasa por la octava o novena vértebra torácica marca la separación de las dos mitades. Por

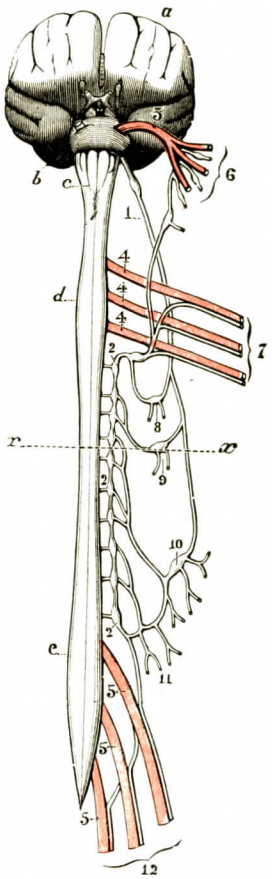

FIG. 316

Esquema destinado a demostrar, por el ejemplo de los nervios más característicos, la disposición de conjunto de los dos sistemas nerviosos (de la vida animal y de la vida vegetativa), sus principales puntos de origen en los centros y los puntos de refuerzo de estos orígenes en la medula y en el bulbo (según MORAT).

Los nervios de la vida animal *(rojo)* están representados por el trigémino, el plexo braquial y el plexo lumbosacro. Los nervios de la vida vegetativa *(blanco)* están representados por el neumogástrico y el gran simpático.

a, cerebro. — *b*, cerebelo. — *c*, bulbo raquídeo. — *d*, engrosamiento cervical de la medula. — *e*, engrosamiento dorsolumbar. — 1, nervio neumogástrico. — 2, cadena del simpático, con sus raíces espinales. — 3, nervio trigémino. — 4, ramas constitutivas del plexo braquial. — 5, ramas constitutivas del plexo lumbosacro. — 6, nervios de la cara. — 7, nervios del miembro superior. — 8, nervios del corazón *(plexo cardiaco)*. — 9, nervios de los pulmones *(plexo pulmonar)*. — 10, nervios de los órganos abdominales *(plexo solar)*. — 11, nervios de los órganos de la pequeña pelvis *(plexo lumboaórtico)*. — 12, nervios del miembro inferior.

(La línea de puntos *xx* indica el límite de separación de los orígenes de los nervios simpáticos del miembro superior y de los del miembro inferior.)

último, este fisiólogo insistió en el hecho de que el simpático de origen medular recibía elementos de refuerzo funcionalmente idénticos. Entre estos elementos, unos están contenidos en los orígenes de los nervios craneales (III, V, VII, IX, X), el vago, suministrando por los demás elementos a la vez para la mitad superior y para la mitad inferior del cuerpo; los demás, que tienen su origen en la medula sacra, siguen la vía de los nervios erectores y se lanzan en el plexo hipogástrico (véase este último órgano).

2.° Concepciones fisiológicas del sistema nervioso órganovegetativo. — Pero poco a poco intervienen nociones fisiológicas en la definición del simpático. Después de los experimentos de Claudio BERNARD, que había demostrado el papel del simpático en la vasomotilidad, las secreciones glandulares, los fisiólogos han entrado en una nueva fase fisioquímica. Así pudo demostrar LANGLEY, como ya hemos dicho, la acción electiva de la nicotina sobre la sinapsis de las células simpáticas en la estación ganglionar y de este modo ver cuáles fibras simpáticas se detenían en tal o cual ganglio. La escuela inglesa moderna, con LANGLEY, GASKELL, mostró la importancia de la electividad de las reacciones de los sistemas orgánicos a las substancias farmacológicas. Así es que la adrenalina es presentada como un excitante específico del gran simpático, y por aquí se ve la intrincación de las glándulas endocrinas y del sistema simpático, mientras que la pilocarpina se hace el excitante específico de otra porción del sistema nervioso de la vida vegetativa, el parasimpático.

A las definiciones anatómicas se han superpuesto definiciones morfofisiológicas que permiten incluir en el sistema nervioso vegetativo, al lado del gran simpático y de su cadena láterovertebral, elementos anexos a la medula alargada, al tronco cerebral, elementos que forman el *parasimpático.*

A. CONCEPCIONES DE LANGLEY. — Según LANGLEY, el sistema nervioso en conjunto comprende dos sistemas: el *sistema somático*, que regula la vida de relación, y el *sistema autónomo.* El sistema autónomo está constituído por células y fibras nerviosas, gracias a las cuales las impulsiones eferentes se distribuyen a tejidos distintos de los músculos estriados multinucleados. La estación constante de las neuronas de las conducciones en los ganglios es la característica histológica del sistema autónomo.

El sistema autónomo comprende a su vez tres formaciones: el simpático, el parasimpático y el sistema entérico.

El *simpático propiamente dicho* es el conjunto eferente, más o menos dependiente de los centros medulares tóracolumbares.

El *parasimpático* se divide en dos grupos: el parasimpático ocular, cuyas neuronas tienen sus células de origen en el mesocéfalo; el otro grupo, croanal o bulbosacro, tiene sus células de origen en el bulbo y en la columna celular autónoma de la medula sacra.

El *sistema entérico* comprende los plexos de Auerbach y de Meissner.

A continuación se han dado denominaciones diversas que han venido a complicar más el problema. Así es que GASKELL llama *involuntario* lo que LANGLEY denomina *autónomo.* La escuela vienesa, deformando o limitando el sentido del término de que se había servido LANGLEY, llama autónoma la parte no simpática del sistema vegetativo.

B. CONCEPCIÓN DE GUILLAUME. — Este, en una revisión general de conjunto, hace del sistema nervioso vegetativo un todo fisiológico, en el que los elementos endocrinos intervienen, y designa el conjunto simpático, parasimpático y glándulas endocrinas con el nombre de *sistema neuroglandular de la vida órganovegetativa,* sistema que opone al sistema de la vida de relación.

C. CONCEPCIÓN DE LAIGNEL-LAVASTINE. — A continuación de trabajos personales interesantes, LAIGNEL-LAVASTINE define el simpático: el sistema nervioso regulador de las funciones de nutrición. Según él, este sistema nervioso simpático, o mejor *holosimpático* (ολος, entero), es el conjunto del sistema regulador de las funciones de nutrición tomadas en su acepción más amplia, es decir, el sistema regulador de las funciones que no son sensitivovoluntarias.

En este sistema LAIGNEL-LAVASTINE reconoce: 1.°, el *ortosimpático* (ορθος, recto) o gran simpático, es decir, el simpático de LANGLEY, cuyas protoneuronas eferentes han nacido de la medula tóracolumbar; 2.°, el *simpático medio* (es, por lo demás, el término de WINSLOW), es decir, el parasimpático de LANGLEY, que comprende inervación vegetativa dependiente del neumogástrico o parasimpático bulbar y el erector sacro o parasimpático pélvico; 3.°, el simpático menor, es decir, lo que queda del parasimpático de LANGLEY, con eliminación del vago y del erector sacro: con los elementos vegetativos del motor ocular común (parasimpático ocular o tectal), del intermediario de Wrisberg (cuerda del tímpano) y del glosofaríngeo (nervio de Jacobson).

3.° Concepciones anatomofisiológicas del sistema nervioso órganovegetativo. — Es evidente que las concepciones fisiológicas se alejan demasiado de la concepción anatómica del sistema simpático. No podemos describir con el simpático ciertas glándulas endocrinas que por su origen embriológico (parte medular de la suprarrenal, paraganglios) son las hermanas del sistema autónomo; están asociadas a los nervios simpáticos y sus productos de secreción son los *chemical messagers* de esta asociación neuroendocrina. Así, la adrenalina de la suprarrenal es un excitante electivo del simpático, mientras que el páncreas desempeñaría un papel idéntico respecto al parasimpático (GARRELON y SANTENOISE). Esta concepción neuroglandular del sistema excede las fronteras de la morfología. No obstante lo que acabamos de decir, recordemos el hecho de que la anatomía macroscópica y la histología son incapaces por sí solas de definir el dominio del sistema órganovegetativo, y que es necesario recurrir a la fisiología, a los modos de reacciones físicoquímicas del sistema, para llegar a describir una sistematización precisa. La disección sola asigna al sistema una área restringida; la fisiología sola extiende demasiado extensamente su dominio.

La disección y la histología pura nos han demostrado la constitución del sistema: cadena láterovertebral, plexos previsceral es, plexos murales o viscerales. Nos dejan sospechar las relaciones del sistema con los centros nerviosos por el análisis y el trayecto de los *rami communicantes*. La fisiología, por otra parte, nos ha permitido comprender la sistematización de este sistema. Funciona como el sistema de la vida de relación; las fibras periféricas sensibles aferentes reciben las impresiones viscerales periféricas y las transmiten a centros que las reflejan sobre fibras eferentes motoras y secretorias.

Pero mientras que en el sistema nervioso de la vida de relación los centros están todos en el neuroeje, siendo, por consiguiente, centrales, en el de la vida vegetativa los centros reflejos son centrales o periféricos, constituyendo entonces los ganglios característicos del sistema simpático. Hemos visto estos ganglios dispuestos en varias estaciones, desde la cadena situada cerca del neuroeje hasta el interior de la pared visceral misma (plexos y ganglios de las túnicas intestinales, por ejemplo). Estos plexos y ganglios viscerales constituyen entonces arcos reflejos extremadamente cortos.

Es preciso recordar la noción de que los ganglios, centros periféricos del simpático, pueden ser un centro reflejo posible. En todo caso hay aquí una estación celular, una interrupción, una articulación o inapsis del nervio orgánico que viene de los centros simpáticos situados en el interior del neuroeje.

Para comprender la complejidad del problema, recordemos que principalmente en el funcionamiento simpático es donde intervienen estos reflejos de axonas descritos por STARLING y BAYLISS, que no exigen el arco reflejo anatómico completo y que explican la condición antidrómica del influjo nervioso en la axona. La reacción del aparato nervioso de la vida de relación es completamente diferente. El influjo nervioso marcha rápidamente para provocar reflejos rápidos o movimientos generalmente conscientes. Aquí, en el sistema autónomo, las neuronas ganglionares son asiento de reflejos que aseguran la autonomía, el automatismo de los órganos; el funcionamiento es normalmente inconsciente; es rítmico, continuo, asegurando tanto en la vigilia como en el sueño la vida órganovegetativa.

No hay que olvidar tampoco que, contrariamente a la opinión de BICHAT, el sistema nervioso vegetativo tiene centros axiles situados en el interior del neuroeje, en la medula y el tronco cerebral, y por encima de estos centros inferiores otros centros, más o menos mezclados o asociados a los de la vida de relación. Estos últimos centros intervienen, por decirlo así, los centros inferiores y nos explican la intrincación fisiopatológica que encontramos en los dos sistemas nerviosos. Conocemos, por ejemplo, la repercusión de los fenómenos psíquicos (miedo, cólera, emociones de todas clases) sobre el simpático, que reacciona por fenómenos vasomotores y secreciones glandulares de diversos órganos.

Para terminar, digamos además que la fisiología es la que ha demostrado que había en el sistema nervioso órganovegetativo dos formaciones especiales de funciones antagonistas, cuando menos en apariencia: el *simpático* y el *parasimpático*. La anatomía, confirmando los datos fisiológicos, ha demostrado que si las terminaciones de estos dos sistemas secundarios se interpenetraban en ciertas vísceras, cada uno de ellos tiene un origen central diferente. Están establecidos sobre el mismo tipo, pero su sistematización no es semejante. Veremos más adelante cuáles son las diferencias que los separan.

Desde hace algunos años, la clínica ha obtenido un singular beneficio de todos estos conocimientos. La medicina y la cirugía han visto extender sus campos. Por lo demás, ellas, a su vez, aportan una preciosa contribución al estudio del sistema órganovegetativo normal. Esta operación adquiere el valor de un experimento. Por esto el cirujano reclama del anatomista más precisión en la exposición de las relaciones y de las conexiones de un sistema que, en otro tiempo, dejaba al médico bastante indiferente. Por estas razones hemos hecho preceder la morfología de un preámbulo tan largo y hemos dado a la descripción de los diferentes sectores del sistema simpático desarrollos que los antiguos tratados descuidaban (1).

ARTICULO II

CONSTITUCION GENERAL

Antes de describir los diferentes sectores del sistema órganovegetativo lo consideraremos, pues, sucesivamente en este artículo:

1.° La *constitución histológica* del simpático.

2.° El *aspecto general de las formaciones periféricas:* la cadena láteroverte-bral, los ganglios previscerales, el sistema visceral con plexos murales.

3.° El *modo de reunión* de estas diversas formaciones entre sí y con los centros simpáticos contenidos en el eje cerebroespinal, reunión que se establece por los *ramos comunicantes*.

(1) Conservamos el nombre de sistema gran simpático por respeto a la tradición, pero confesamos que convendría más el nombre de sistema órganovegetativo.

4.° Los *centros simpáticos del neuroeje.*

5.° La *sistematización de las vías de conducción del simpático:* fibras pre y postganglionares, vías de la sensibilidad simpática.

6.° Las *diversas concepciones del simpático.* Veremos a este propósito lo que debe entenderse por simpático propiamente dicho y por parasimpático.

§ 1. — Constitución histológica del sistema simpático

Estudiaremos la constitución de los nervios simpáticos, la de los centros cerebroespinales de estos nervios y la de los ganglios simpáticos, únicos que son verdaderamente característicos de este sistema vegetativo.

1.° Nervios simpáttcos. — Sabemos, desde Remak, que la mayoría de las fibras nerviosas del simpático son grises. Este aspecto particular es debido al predominio de las *fibras amielínicas.* No insistiremos sobre la constitución de estas fibras, descritas precedentemente (véase pág. 53). Recordemos que sólo comprenden un cilindro cubierto del sincitio de Schwann, neuroglia periférica, y que se trata de fibras compuestas. Si la mayor parte de las fibras simpáticas está constituída por fibras amielínicas, existen también fibras mielínicas, fibras de menor talla, es cierto, que las del sistema nervioso de la vida de relación. Por último, no es raro encontrar en los nervios simpáticos células nerviosas simpáticas que, sin formar ganglios verdaderos, constituyen masas ganglionares que tienen también el valor de una estación.

Finalmente, no hay que olvidar que las fibras simpáticas no siempre constituyen nervios anatómicamente distintos, sino que forman a menudo plexos difíciles de aislar por el escalpelo y que algunas fibras simpáticas vienen a mezclarse con fibras de los nervios mixtos sensitivomotores de la vida de relación para llegar a la periferia.

2.° Centros simpáticos del neuroeje. — El estudio histológico de estos centros ha mostrado (Larulle) que las células nerviosas simpáticas tenían una morfología y una disposición a menudo particulares (véase tomo II).

3.° Ganglios. — Los ganglios son característicos del sistema simpático. Son netamente aislables macroscópicamente, forman cuerpos ovoideos o fusiformes a lo largo de las cadenas láterovertebrales.

El elemento característico es la *célula simpática motora.* Redonda u ovoidea, es algo más pequeña que la célula ganglionar raquídea. Ofrece, como ésta, una cápsula conjuntiva, elementos satélites de significación neuróglica, un cuerpo celular con formaciones cromáticas de Nissl, una red neurofibrilar, pigmento y un núcleo voluminoso. Pero esta célula no es unipolar como la del ganglio raquídeo, es multipolar con dos clases de prolongaciones: 1.°, la axona, fina, delgada, sale de la cápsula después de cierto número de vueltas; luego se hace fibra amielínica, yendo a un músculo liso o a una glándula. Veremos ulteriormente que se trata de una fibra postganglionar; 2.°, las dendritas son gruesas, cortas, varicosas y terminan, ora dentro de la cápsula, ora fuera de ella en plexo pericapsular. Estas dendritas están en relación sobre todo con ramificaciones de axonas procedentes de las células del eje cerebroespinal y que veremos constituir las fibras preganglionares. A menudo estas dendritas constituyen en la cápsula, o alrededor de ella, un verdadero glomérulo.

Al lado de esta célula simpática motora existen en el ganglio otras células tan voluminosas como las precedentes, pero de dendritas largas, delgadas, que van tal

vez, como las fibras mielínicas, hasta las mucosas; el cilindroeje, imposible de distinguir de las dendritas, terminaría alrededor de las células motoras. Estas células, que serían sensitivas, son discutidas y no todos los neurólogos las admiten.

Finalmente, el ganglio contiene fibras que lo atraviesan o se interrumpen en él *(fibras preganglionares o aferentes)* y fibras que parten de él o que lo atraviesan *(fibras postganglionares eferentes o comisurales)* (fig. 319, 6 y 7). *Las fibras preganglionares son mielínicas; las fibras postganglionares son amielínicas.*

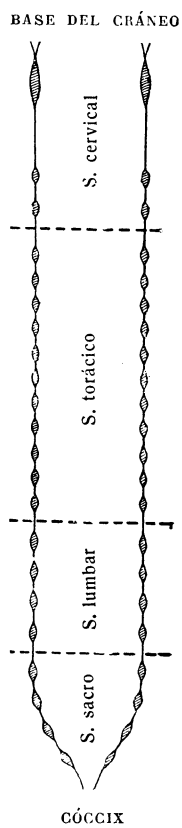

FIG. 517

Esquema que representa la disposición de la cadena simpática láterovertebral en el hombre (PITRES y TESTUT).

Los ganglios simpáticos no poseen un eje conjuntivo central semejante al de los ganglios raquídeos, pero presentan la misma cápsula conjuntiva. Los dispositivos vasculares son, en cambio, sensiblemente los mismos en estas dos clases de ganglios, constituyendo alrededor de las cápsulas celulares las mismas cestas de capilares sanguíneos.

2. — FORMACIONES PERIFÉRICAS DEL SISTEMA SIMPÁTICO

La porción periférica del sistema simpático comprende tres grupos ganglionares reunidos entre sí por fibras nerviosas:

1.° Un grupo de ganglios situados a cada lado de la cara anterior del raquis: es la *cadena simpática láterovertebral.*

2.° Un grupo situado delante del raquis, más lejano de él que los precedentes y repartido en varias masas o plexos; son los *plexos previscerales,* que podemos denominar también *ganglios esplácnicos* o *prevertebrales.*

3.° Por último, existen formaciones ganglionares yuxta o intraviscerales y que constituyen los *aparatos viscerales locales* de GUILLAUME, aparatos que también podemos denominar los *plexos murales,* indicando así que están contenidos en las paredes viscerales.

4.° Veremos finalmente lo que debemos pensar de los ganglios simpáticos anexos a los nervios craneales.

1.° Esquema de la cadena simpática láterovertebral o sistema catenario. — Ciertos autores han dado a esta cadena el nombre de porción central del gran simpático. Se extiende de la primera vértebra cervical hasta las vértebras coccígeas. Se distinguen en ella cuatro segmentos que tienen el nombre de la columna vertebral correspondiente: un *segmento cervical,* un *segmento torácico,* un *segmento lumbar* y un *segmento sacrococcígeo* (fig. 317).

a) *La cadena.* — Los ganglios ensanchados están unidos por cordones intermedios, de ahí el aspecto moniliforme de la cadena. En la región sacrococcígea se encuentra un ganglio medio delante del cóccix: es el *ganglio coccígeo,* en relación pero no confundido, con la glándula de Luschka; una asa reúne por abajo las dos cadenas simpáticas. Los cuatro ganglios sacros están situados en la cara anterior del sacro. Igualmente los cuatro ganglios lumbares y los once ganglios torácicos

corresponden al centro de los espacios que separan las ramas anteriores de los pares raquídeos. Se observa aquí la misma metamerización que en el sistema de la vida de relación; a cada segmento medular corresponden un par de raíces raquídeas, un ganglio espinal, un ganglio simpático láterovertebral. Pero si el par raquídeo tiene su centro en el segmento medular correspondiente, no ocurre así en el ganglio simpático: su centro medular, como veremos más adelante, no le corresponde segmentariamente.

En la columna cervical, el primero y el segundo ganglios dorsales se fusionan con el ganglio cervical inferior formando el *ganglio estrellado* o *estelar*, y los ganglios cervicales están condensados en tres ganglios: cervical superior, cervical medio y cervical inferior. Del ganglio estrellado, el simpático llega a la base del cráneo por dos vías: una, anterior, pasa por los ganglios cervicales medio y superior y por el plexo carotídeo; la otra posterior, pasa por el nervio vertebral y por los plexos del tronco basilar. En el hexágono de Willis estas dos vías se reúnen entre sí y unen por asas nerviosas la parte superior de las cadenas láterovertebrales.

b) *Las colaterales.* — Cada ganglio, hemos dicho, está unido a los ganglios supra y subyacentes por el *cordón intermedio* y ofrece colaterales: externas, internas, anteriores y posteriores.

α) *Colaterales externas.* — Son los *ramos comunicantes* que reúnen la cadena láterovertebral a los treinta y un nervios raquídeos. Veremos ulteriormente su constitución y esquematización.

β) *Colaterales internas.* — Son *ramas viscerales;* van a las vísceras, ora directamente, ora después de la travesía de un plexo mediano.

γ) *Colaterales anteriores.* — Son *vasculares* y van a formar redes alrededor de la aorta y de las arterias, constituyendo plexos arteriales que llegan hasta la periferia.

δ) *Colaterales posteriores.* — Estas, mínimas, comprenden ramos *óseos* para las vértebras y ramos *musculares.*

2.° Ganglios y plexos previscerales o esplácnicos. — Estos plexos, extendidos desde la base del cráneo hasta la pelvis, reciben de la cadena láterovertebral numerosas ramas que entran en conexión con sus ganglios. Reciben también ramos del parasimpático (fig. 318). Estos plexos previscerales o ganglios medianos son:

a) El *plexo faríngeo* y *tiroideo*, constituído por filetes directos del simpático cervical.

b) El *plexo cardíaco* con sus ramos cardíacos procedentes del simpático; con los venidos del neumogástrico y el ganglio de Wrisberg.

c) El *plexo pulmonar.*

d) El *plexo solar*, que recibe los esplácnicos mayor y menor y presenta los ganglios semilunares. Un ramo del neumogástrico derecho se echa en el cuerno *interno* del ganglio semilunar derecho y forma con el esplácnico mayor derecho que llega al cuerno externo el *asa memorable de Wrisberg.* Al plexo solar se unen también los *ganglios aórticorrenales*, los ganglios *mesentéricos superiores* y el *plexo celíaco* que recubre las ramas del tronco celíaco.

Debajo del plexo solar encontramos el *plexo lumboaórtico*, y en la cavidad pélvica el *plexo hipogástrico.* Para este último es preferible emplear la denominación indicada por uno de nosotros (LATARJET): el *nervio presacro*, que comprende masas ganglionares, continúa el plexo lumboaórtico, luego se divide en *nervios hipogástricos* derecho e izquierdo. Cada uno de estos nervios termina en el *ganglio hipogástrico*, que recibe ramas no solamente del simpático, sino también del parasimpático. Estas últimas siguen el nervio pélvico, que contiene en particular los nervios erectores.

Estos ganglios previsserales o esplácnicos contenidos en el tórax, el abdomen y la pelvis, no son formaciones ganglionares únicas: se trata no de un solo ganglio

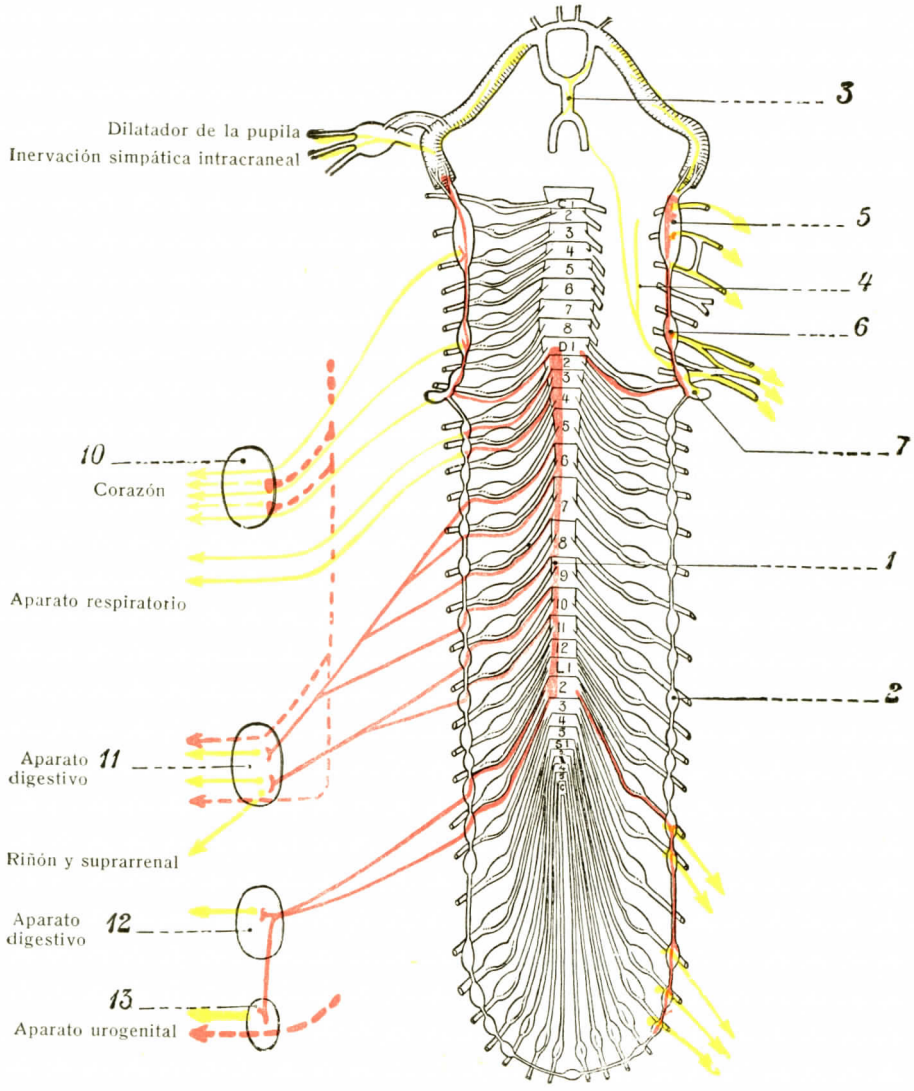

FIG. 318

Territorios del simpático.

(*En rosa*, las fibras preganglionares; *en amarillo*, las fibras postganglionares; *en línea de puntos*, las fibras del parasimpático que entran en el mismo plexo que las fibras postganglionares. A la izquierda, inervación simpática visceral. A la derecha, inervación simpática de los miembros (nervios vasomotores, sudorales, pilomotores, etc.)

1, columna simpática medular dorsolumbar. — 2, cadena láterovertebral ganglionar. — 3, plexo vascular intracraneal alrededor del polígono de Willis. — 4, nervio vertebral. — 5, ganglio cervical superior. — 6, ganglio cervical medio. — 7, ganglio cervical estrellado. — 10, plexo de Wrisberg. — 11, plexo solar. — 12, plexo mesentérico. — 13, plexo hipogástrico.

voluminoso, sino de masas de ganglios reunidos unos con otros por filetes nerviosos y que toman el aspecto plexiforme. Son los *plexos ganglionares*.

La anatomía macroscópica nos informa sobre la forma y la topografía de estos plexos. La histología muestra que algunas fibras experimentan una parada en los ganglios. Pero la excitación, después de nicotinización del ganglio, permite reconocer qué fibras se estacionan en los ganglios y cuáles los atraviesan sin detenerse. Así es que ha sido posible determinar que los plexos no pertenecen en bloque a uno u otro de los dos sistemas anatomofisiológicos que hemos dicho constituyen el sistema neurovegetativo, sino que cabalgan sobre estas dos vías.

En un plexo cualquiera las fibras de uno de los dos sistemas tienen una estación en el ganglio, mientras que las del otro lo atraviesan sin interrumpirse. En el plexo perteneciente al primer sistema de fibras del segmento no hacen más que transitar. Por ejemplo, para el plexo ganglionar cardíaco de Wrisberg, las fibras

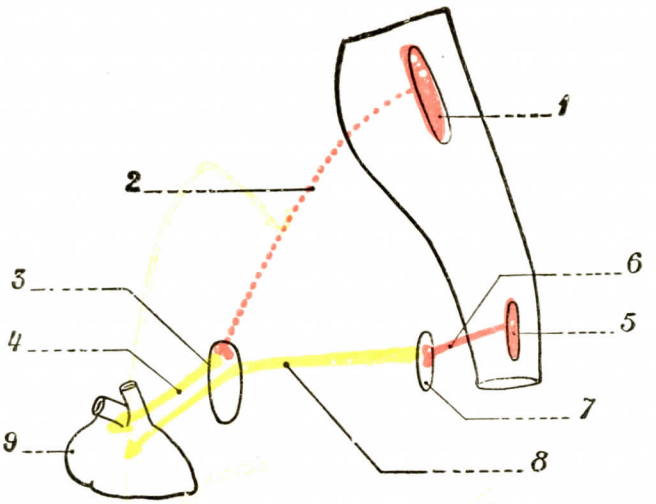

FIG. 319

Modo de distribución del simpático y el parasimpático en el plexo cardíaco.

1, núcleo orgánico del neumogástrico (parasimpático craneal). — 2, fibras preganglionares. — 3, plexo de Wrisberg (parasimpático). — 4, fibras postganglionares parasimpáticas. — 5, tracto intermedio-lateralis (simpático medular). — 6, fibras preganglionares simpáticas. — 7, ganglio estelar. — 8, fibras postganglionares simpáticas que atraviesan el ganglio de Wrisberg sin detenerse. — 9, corazón.

que se interrumpen en el ganglio pertenecen al vago, mientras que las fibras del simpático lo atraviesan sin detenerse (fig. 319). Este plexo forma, pues, parte del sistema parasimpático. Para el plexo solar sería lo contrario; parece pertenecer en totalidad al simpático; las fibras del vago no hacen más que atravesarlo.

3.° Ganglios viscerales; aparatos autónomos locales. — Los plexos murales o sistema nervioso intraparietal. — De los plexos previsceral es o medianos parten ramos que llegan a las vísceras, ora por los plexos periarteriales, ora por ramos directos que van a entrar en la constitución de las formaciones simpáticas viscerales contenidas en las paredes del órgano, como los plexos de Auerbach y de Meissner del tubo digestivo. Por esto es posible designarlos con el nombre general de *plexos murales* o *intraparietales*. Constituyen el último piso histológico del aparato ganglionar periférico.

En resumen, este aparato comprende la cadena láterovertebral, los plexos ganglionares previsceral es y los plexos ganglionares intraparietales situados en las mismas vísceras y de los que parten filetes terminales que van a los elementos celulares y a los tejidos (fig 319).

No describiremos esas formaciones intraparietales, pero queremos llamar la atención sobre ciertos puntos importantes: 1.° Algunos de los ganglios parenquimatosos pertenecen o dependen de los sistemas simpático y parasimpático. Así es

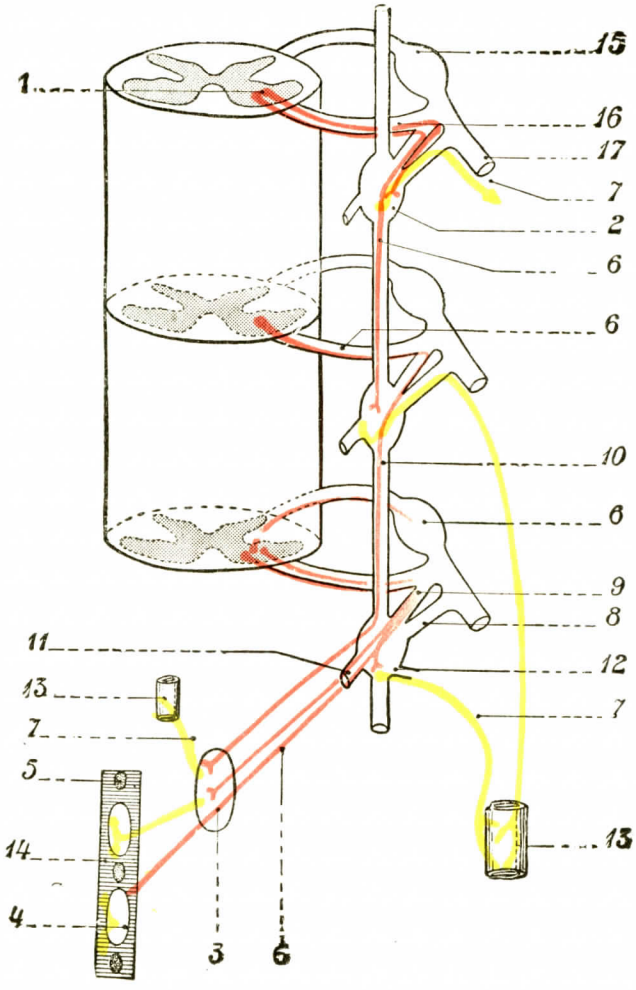

FIG. 320

Sistematización del simpático.

1, centro medular. — 2, ganglios de la cadena láterovertebral. — 3, ganglio previsceral. — 4, un ganglio parenquimatoso o visceral. — 5, un aparato autonomo local. — 6, 6, fibras preganglionares *(rosa)*. — 7, fibras postganglionares *(amarillo)*. — 8, ramo comunicante gris. — 9, ramo comunicante blanco. — 10, cordón intermedio. — 11, colateral interna. — 12, colateral anterior. — 13, un vaso. — 14, una víscera. — 15, raíz posterior y ganglio raquídeo. — 16, raíz anterior. — 17, nervio raquídeo.

que el plexo de Auerbach, del tubo digestivo, está bajo la dependencia del aparato simpático, del que es una estación.

2.° Otras formaciones contenidas igualmente en las túnicas viscerales parecen diferentes; es lo que KEITH denomina el *tejido nodal*, constituído por células neuromusculares especiales, encontradas en el hombre y especialmente en ciertas regiones del tubo digestivo. Estos elementos son bien dirigidos por el sistema sim

pático suprayacente; pero pueden durante un tiempo bastante largo pasarse sin estos sistemas y entretener su actividad por sus propios medios. Son los *aparatos autónomos locales* de GUILLAUME.

Los primeros de estos elementos, puestos bajo la dependencia del sistema nervioso vegetativo, no pueden prescindir de él y forman parte integrante de los arcos reflejos largos; los segundos, en el curso del funcionamiento normal, son evidentemente impresionados por los sistemas simpático y parasimpático; pero pueden pasarse sin ellos; forman parte de los arcos reflejos cortos y son susceptibles de mantener la vida en un segmento de órganos separados de sus conexiones centrales tanto tiempo como se mantenga el medio químico adecuado.

4.° Ganglios simpáticos anexos a los nervios craneales. — Veremos que por su extremo superior el ganglio cervical superior emite un ramo yugular, el cual envía una anastomosis sobre los cuatro últimos nervios craneales por el agujero rasgado posterior.

El mismo ganglio cervical manda por el plexo carotídeo filetes o formaciones ganglionares: ganglios oftálmico, esfenopalatino, ótico, submaxilar, que parecen anexos al trigémino. Se han considerado estos filetes simpáticos como ramos comunicantes y referido así todos los ganglios del trigémino al gran simpático craneal Pero en realidad estos ganglios de la porción craneal sólo tienen conexiones aparentes y no reales con la porción tóracolumbar del simpático. Las fibras simpáticas, como más tarde veremos, no se interrumpen en los ganglios orgánicos craneales, los atraviesan; las fibras que se detienen en estos ganglios pertenecen al parasimpático craneal, y más lejos veremos que el ganglio oftálmico o ciliar descrito con la rama oftálmica del V, debe ser referido al III; el ganglio esfenopalatino, descrito con el maxilar superior, rama del V, pertenece al VII; los ganglios maxilar y sublingual, descritos con el nervio maxilar inferior, pertenecen al nervio de Wrisberg; el ganglio ótico o de Arnold, descrito con el maxilar inferior, pertenece al IX.

Los ganglios simpáticos craneales existen, pero no sin los homólogos craneales de los ganglios láterovertebrales de la cadena tóracolumbar. Entran, por el contrario, en el grupo de los plexos o de los ganglios medianos viscerales, en el que serían el grupo cefálico opuesto al grupo del tronco. Además, no pertenecen al gran simpático craneal, sino al parasimpático bulbar (véase *Sistema vegetativo encefálico*).

§ 3. — RELACIONES DE LAS FORMACIONES SIMPÁTICAS PERIFÉRICAS ENTRE SÍ Y CON EL SISTEMA CEREBROESPINAL

Las diversas formaciones que acabamos de describir están, por una parte, reunidas entre sí por filetes nerviosos que van de los gangios láterovertebrales a los plexos previscerales y de éstos al sistema mural. Están reunidos, por otra parte, *al eje cerebroespinal* de un modo que parece variar según la región y cuya realización más esquemática está constituída por los ramos comunicantes que unen los ganglios torácicos a los nervios raquídeos.

1.° Existen, pues, filetes nerviosos que se desprenden de los ganglios láterovertebrales y van a los plexos previscerales o plexos medios. De éstos parten también otras colaterales que van a los plexos intraviscerales.

2.° Los *rami communicantes*. — Estos conectan la cadena láterovertebral a los treinta y un pares de nervios raquídeos. Por medio de éstos, los centros ganglionares simpáticos periféricos se relacionan con los centros simpáticos situados en la columna gris de la medula (fig. 320). Como la cadena no presenta por término medio sino veintidós ganglios simpáticos, existen más ramos comunicantes

que ganglios. Así es que en la región cervical existen a menudo más de ocho ramos por tres ganglios.

Sea lo que fuere, el ramo comunicante se desprende ora del nervio raquídeo mixto antes de su división en sus dos ramas anterior y posterior, ora de la raíz anterior, ora también de las dos raíces, y entonces es doble (fig. 321). Llega al ganglio y envía una rama al nervio sinuvertebral de Luschka. Cada ramo comunicante está constituído por dos elementos, unas veces pegados, otras más o menos distintos: el *ramo comunicante blanco*, formado de fibras de mielina, y el *ramo comunicante gris*, formado principalmente de fibras sin mielina de Remak y de algunas fibras de mielina.

Tal es el tipo normal del ramo comunicante. Veremos su número, su trayecto y su topografía al establecer la descripción morfológica de cada territorio del simpático.

Respecto a los *nervios craneales* y a los *ganglios simpáticos* que les parecen anexos, las relaciones son algo diferentes. En este punto no se encuentran ya los rami communicantes de los nervios raquídeos, y los filetes simpáticos, análogos a rami, que se echan en los ganglios, no hacen en realidad sino atravesarlos sin detenerse en ellos. Estos ganglios forman parte del parasimpático craneal, cuyas fibras llegan por los mismos nervios (véase *Núcleos orgánicos del tronco vertebral*).

§ 4. — Centros órganovegetativos del neuroeje

Los centros simpáticos ganglionares periféricos están en relación con una porción del sistema simpático, admitida hoy por todos los autores y que comprende fibras y centros situados en la substancia gris central del sistema cerebroespinal.

Existen: 1.°, centros simpáticos inferiores situados en la substancia gris de la medula y del tronco cerebral y que corresponde estrato por estrato a las formaciones ganglionares periféricas que acabamos de describir; 2.°, centros superiores que están situados en el encéfalo propiamente dicho.

1.° Centros de la medula y del tronco cerebral. — *A.* Centros órganovegetativos medulares. — Hemos estudiado la estructura y la topografía celular de estos centros al tratar de la medula espinal (véase tomo II). Recordaremos solamente aquí los datos esenciales de una sistematización que, por lo demás, todavía está en estudio.

Fig. 321

Sistema nervioso vegetativo (Colección de C. N. B. Laruellle) (Dibujo de Reumont).

Están representados:

En negro: 1, los centros vegetativos corticales (1) (lóbulo frontal, lóbulo paracentral con vías córticodiencefálicas).

N. B. — Este sistema, cortical o subcortical, clínica y experimentalmente presumido, no está identificado anatómicamente.

2, los centros ganglionares situados en las paredes viscerales (corazón, estómago, intestinos, etc.) (2, 3, 4, 5, 6 y 7).

En amarillo: las vías que nacen de los núcleos del hipotálamo (núcleo supraóptico, núcleo paraventricular, núcleos láterobasales del túber, núcleo substancia gris central) y unen este centro vegetativo regulador superior a la hipófisis y a los centros vegetativos, representados por los núcleos escalonados del mesencéfalo al *cono terminal* (substancia gris alrededor del acueducto, núcleos autónomos de Edinger-Westphal (III), del motor ocular común, del facial (VII), del glosofaríngeo (IX), del neumogástrico (X) y de la medula intermedia en toda su altura.

En azul: el parasimpático craneal y sacro, y el parasimpático medular, cuyos núcleos de origen son intraaxiles y cuyas neuritas hacen sinapsis en los ganglios periféricos: ganglio ciliar (21) para el III, ganglio esfenopalatino (22) y ganglio submaxilar (23) para el VII, ganglio ótico para el glosofaríngeo, ganglio bronquial (25), ganglio cardíaco y otros ganglios viscerales.

El parasimpático medular está figurado por fibras que inervan el sistema muscular liso y las glándulas de la piel (9 y 10).

En rojo: sistema simpático (ortosimpático) que nace en las columnas vegetativas de la medula intermedia (18).

Las fibras preganglionares hacen estación, ora en los ganglios de la cadena láterovertebral (13, 14), ora en los ganglios prevertebrales (plexo solar, ganglio mesentérico) (17), o en los ganglios previscerales.

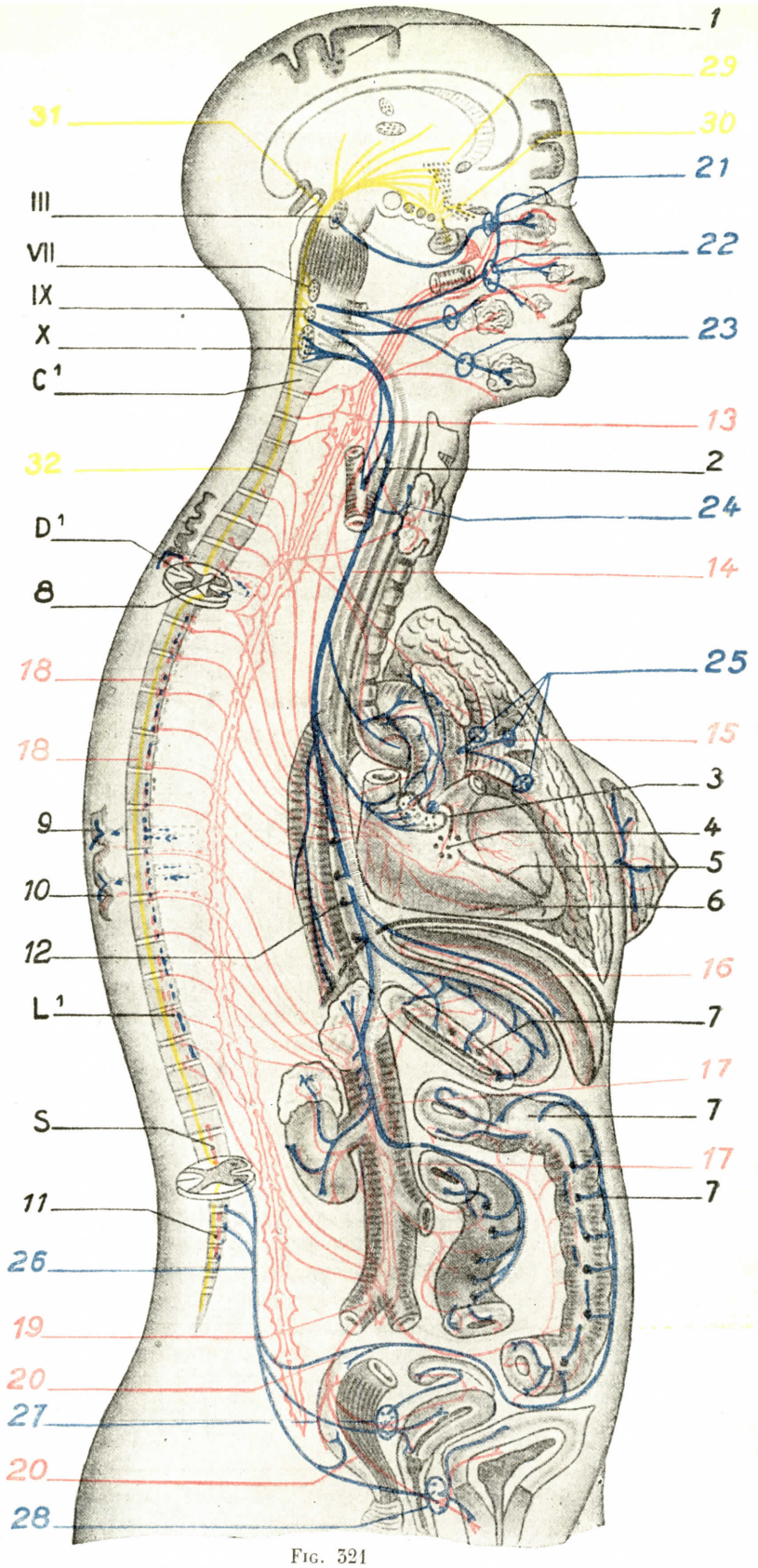
1
29
31
30
21
III
VII
22
IX
X
23
C¹
13
32
2
24
D¹
14
8
25
18
15
18
3
9
4
5
10
6
12
16
L¹
7
17
S
7
17
11
7
26
19
20
27
20
28

Fig. 321

Indiquemos ante todo que la medula vegetativa, como la medula de la vida de relación, se extiende por toda la altura de este eje nervioso. Pero existen variaciones regionales: variaciones topográficas, variaciones en densidad celular. Esquemáticamente, el área vegetativa está localizada en la *porción intermedia de la medula*, es decir, en la región comprendida entre los cuernos anteriores y posteriores: es la *pars intermedia*. Esta porción intermedia es particularmente importante entre las zonas especialmente afectas a las regiones motrices de los miembros; pero se la encuentra por todas partes con sus células de tipo vegetativo, ora en forma de columna fraccionada en nidos celulares, ora en forma de columna continua. Esta *pars intermedia* envía expansiones ventral y dorsal.

En esta masa se puede individuar, en un corte transversal, varios núcleos (fig. 323), de los cuales el principal es el *núcleo del cuerno lateral* o *columna intermedia externa* de Laruelle. Esta columna se hace muy densa a nivel de C^8, D^1, D^2

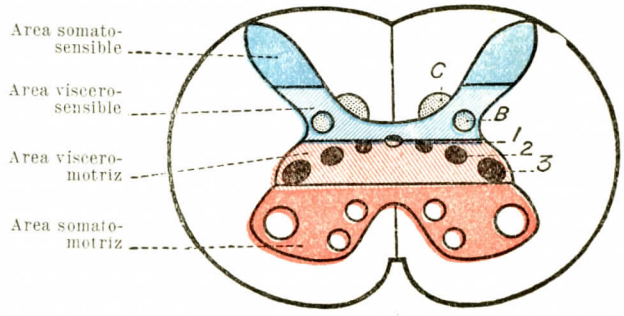

FIG. 322

Areas fisiológicas del eje gris de la medula y reparto de las agrupaciones celulares (LHERMITTE, MASQUIN y TRELLES).

1, núcleo intermedio interno, o paraependimario o paracentral. — 2, células intermediarias o intercaladas. — 3, núcleo columna intermedia externo del cuerno lateral o núcleo simpático superior de Jacobson. — B, núcleo de Bechterew. — C, columna de Clarke.
N. B. — En lo que concierne a la columna de Clarke, se la sitúa ahora en la zona somatosensible.

y D^3; aquí es donde asienta el *centro cilioespinal de Budge* o *centro iridodilatador*. Queda siempre bien individuada en toda la altura de la medula torácica, en la que encontramos, escalonados de arriba abajo, un *centro cardíaco (centro acelerador medular)*, un *centro pulmonar* (de D^1 a D^5), *centros sudorales* escalonados y *centros vasomotores* escalonados también, para los miembros superiores, el tronco y los miembros inferiores, *centros esplácnicos* superiores e inferiores.

Por otra parte, por detrás del conducto del epéndimo existe un *núcleo comisural posterior*, especie de enlace transversal entre los núcleos derecho e izquierdo del cuerno lateral. Por último, alrededor del conducto del epéndimo existen nidos celulares vegetativos que constituyen la *columna paraependimaria* de Laruelle. Las localizaciones funcionales de estas diferentes prolongaciones no están todavía precisadas.

En la *medula sacra*, los centros vegetativos adquieren una importancia considerable. En ella se encuentra la columna intermedia externa muy desarrollada y que *parece ser el centro de la inervación simpática* de los órganos pélvicos. Además, aparece en esta región una columna vegetativa nueva, cuyas células poseen prolongaciones entrelazadas, y de ahí el nombre de *columna en franja* que le da LARUELLE. Según este autor, esta columna daría asilo a los centros del parasimpático pélvico y sería, o bien el centro de inervación de la musculatura estriada de los órganos pélvicos (esfínter estriado de la vejiga, elevador del ano, etc.), o bien un

centro de coordinación entre los aparatos musculares destinados a la micción, a la defecación o a la cópula.

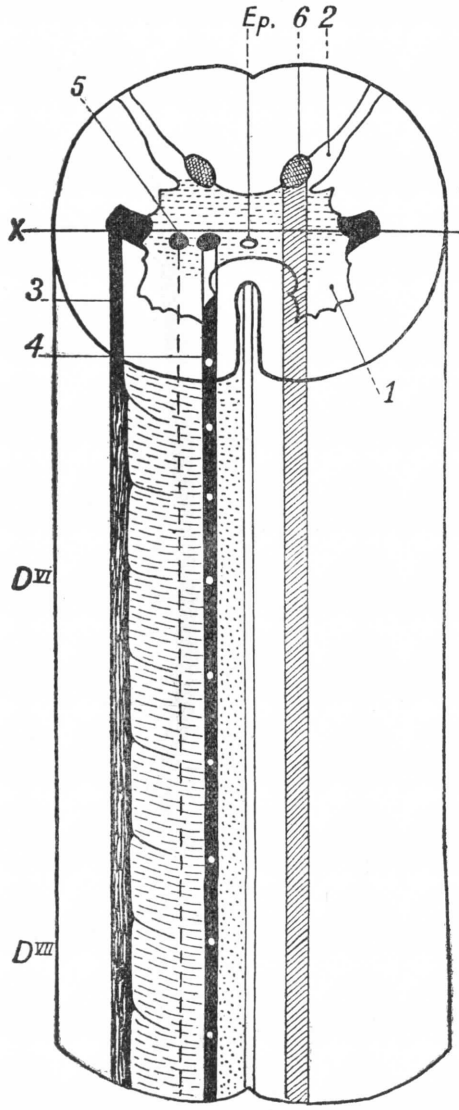

FIG. 323, A

Topografía de la substancia vegetativa espinal a la altura de D^6 y D^7 (según LARUELLE).

Ep., conducto del epéndimo. — 1, asta anterior. — 2, asta posterior. — 3, columna intermediointerna lateral. — 4, columna intermediointerna. — 5, zona intermedia con células intercaladas. — columna de Clarke.

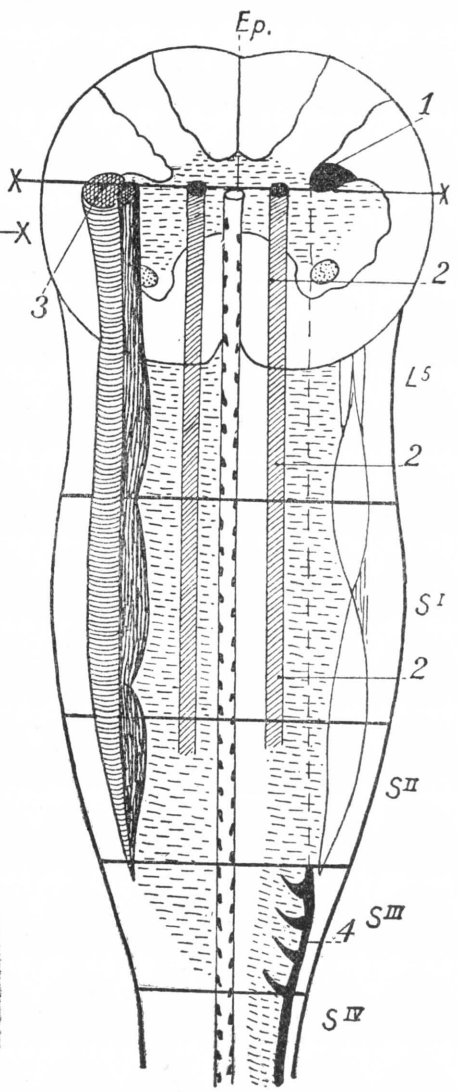

FIG. 323, B

Topografía de la substancia gris vegetativa a la altura de la medula lumbosacra (según LARUELLE).

Los cortes pasan por la parte posterior del canal ependimario.

Ep., canal del epéndimo. — 1, columna intermedia lateral sacra. — 2, 2, 2, columna paraependimaria. — 3, columna pósteroexterna. — 4, columna con franja.

La substancia gris fundamental vegetativa está indicada en punteado. La línea X X indica el plano de los cortes frontales.

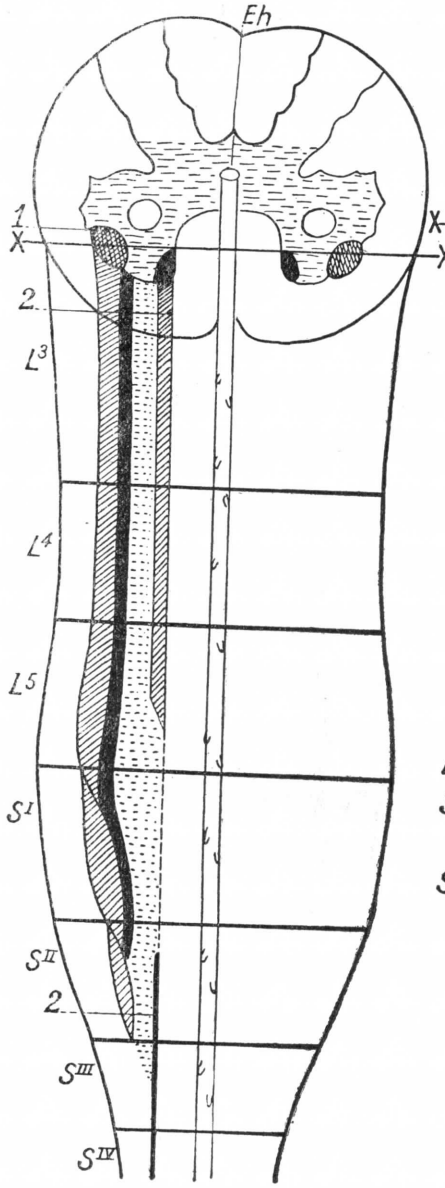

FIG. 324, A

Topografía de la substancia gris vegetativa a la altura de la medula lumbosacra (según LARUELLE).

Los cortes longitudinales pasan por la parte ventral del asta anterior.

Eh., conducto del epéndimo. — 1, columna ánteroexterna. — 2, 2, columna ánterointerna que forma la columna comisural en SII, SIII y SIV.

La línea X X indica el plano de los cortes longitudinales frontales.

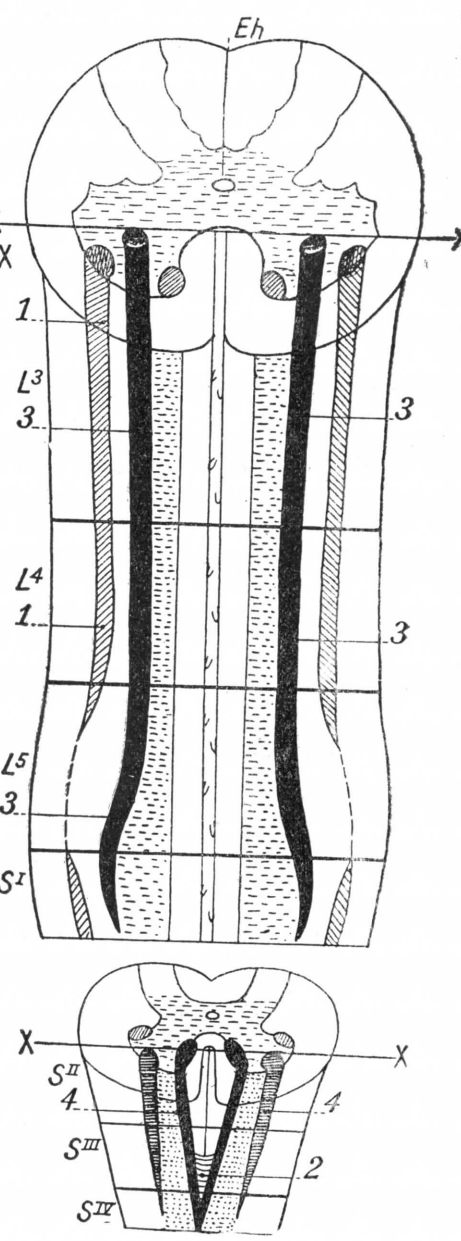

FIG. 324, B y C

Topografía de la substancia gris vegetativa a la altura de la medula lumbosacra (según LARUELLE).

Eh., conducto del epéndimo. — 1, columna ánteroexterna. — 2, columna ánterointerna que forma la columna comisural en SII, SIII y SIV. — 3, 3, columna central. — 4, columna en franja.

En C, segmento terminal de la medula sacra. La línea X X indica el plano de los cortes longitudinales frontales.

B. Centros organovegetativos del tronco cerebral. — Se encuentran en el tronco cerebral los núcleos siguientes (fig. 325).

a) En el *pedúnculo cerebral*, el núcleo orgánico del III o *núcleo pupilar*, situado debajo del acueducto de Silvio: es el núcleo dorsal y anterior, situado en el extremo superior de la columna motora del motor ocular común.

b) En la *protuberancia*, cerca del bulbo, el núcleo orgánico del VII, distinto del núcleo motor del facial: es el *núcleo lagrimal*.

c) En el *bulbo:*

α) El núcleo orgánico del nervio de Wrisberg o *núcleo salival superior* (glándula submaxilar y sublingual), situado dorsalmente a los precedentes, encima y detrás del núcleo del fascículo solitario.

β) El núcleo orgánico del glosofaríngeo (IX) o *núcleo salival inferior* (parótida), situado debajo del precedente, detrás del fascículo solitario.

γ) El núcleo orgánico del vago o del neumogástrico es el más importante de los núcleos orgánicos bulbares. Es el *núcleo dorsal del vago*, al que se refiere el *núcleo intercalar de Staderini*. Los dos núcleos están situados detrás del núcleo motor ventral del X, núcleo ambiguo, es decir, del núcleo motor de la vida de relación, y detrás del fascículo solitario (núcleo sensitivo). Este núcleo se denomina también *núcleo cardioneumoentérico* a causa de la extensión de su territorio de distribución.

δ) Existe además un núcleo bulbar orgánico, el del espinal (XI), que reúne las fibras del vago, al que hay que referir las fibras orgánicas nacidas de la medula cervical y aportadas por las raíces medulares del espinal.

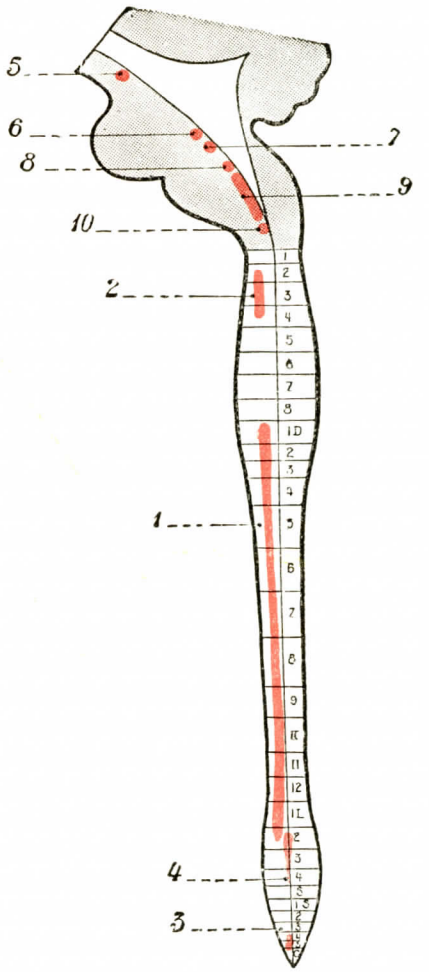

Fig. 325

Centros órganovegetativos del tronco encefálico y de la medula. Centros simpáticos medulares (tracto intermediolateral).

1, segmento dorsolumbar simpático. — 2, segmento cervical simpático.—3, segmento sacro. (Nótese la interrupción de la columna a nivel de los segmentos medulares correspondientes a la inervación de los miembros.) — 4, parasimpático pélvico. — 5, centro parasimpático del motor ocular común.—6, del facial.—7, del intermediario de Wrisberg.—8, del glosofaríngeo.—9, del neumogástrico. — 10, del espinal.

2.° Centros superiores del simpático. — Morat escribía hace ya mucho tiempo: «El efecto motor de la excitación de la corteza cerebral no se limita a la contracción de los músculos del esqueleto; esta excitación repercute igualmente en los movimientos de la circulación, del intestino, de los reservorios glandulares, así como en los mismos órganos excretorios. En suma, ningún órgano se libra de la influencia cerebral.»

Si, como decíamos antes, la histología no ha podido caracterizar en el neuroeje los centros simpáticos, la fisiología normal y patológica no permite poner en

duda su existencia. GRASSET escribía: «Sin duda la corteza no interviene constantemente en la vida fisiológica de estos aparatos que quedan de los aparatos automáticos inferiores; su acción es necesaria, pero es eficaz, es decir, que se puede ejercer en ciertas condiciones.»

¿Cuáles son estos centros superiores? Consideraremos sucesivamente: 1.°, los centros corticales; 2.°, los centros optoestriados; 3.°, los centros infundíbulo-

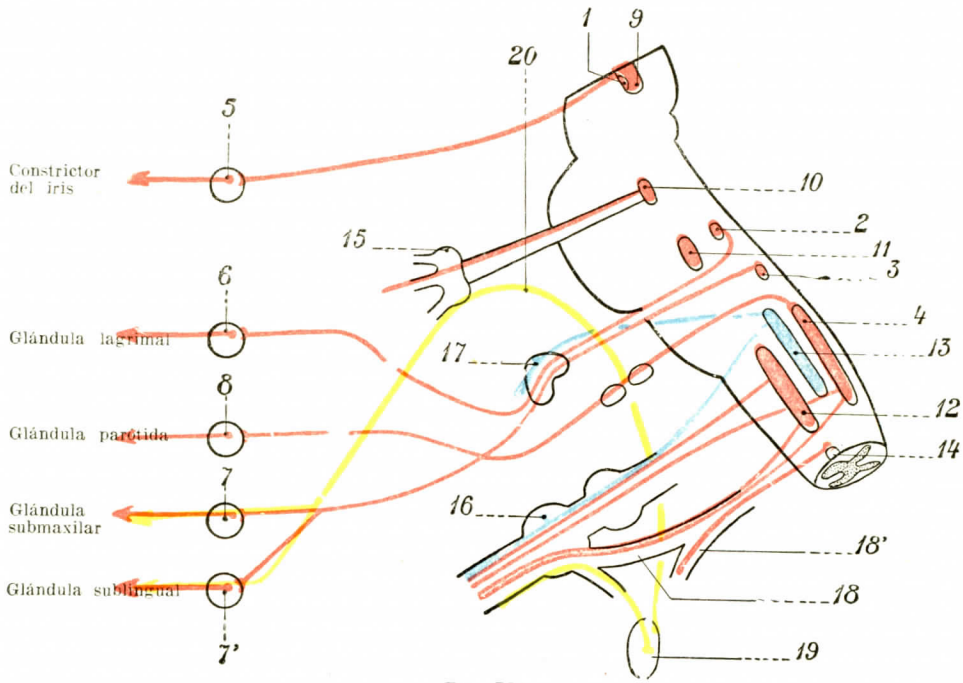

FIG. 526

Centros del parasimpático craneal.

(*En rojo*, los núcleos motores; *en rosa*, los núcleos parasimpáticos; *en amarillo*, las fibras postganglionares, *en azul*, los núcleos sensitivos.)

1, núcleo orgánico del motor ocular común. — 2, núcleo orgánico del facial. — 3, núcleo orgánico del intermediario de Wrisberg. — 4, núcleo orgánico del glosofaríngeo, del neumogástrico y del espinal. — 5, ganglio oftálmico. — 6, ganglio de Meckel. — 7, ganglio submaxilar. — 7', ganglio sublingual. — 8, ganglio ótico. — 9, núcleo motor del motor ocular común. — 10, núcleo motor del trigémino. — 11, núcleo motor del facial. — 12, núcleo motor del neumogástrico. — 13, fasciculo solitario. — 14, núcleo motor medular del espinal. — 15, ganglio de Gasser. — 16, ganglio del neumogástrico. — 17, ganglio geniculado. — 18, 18', rama interna y rama externa del espinal. — 19, ganglio cervical superior. — 20, fibras simpáticas postganglionares.

tubéricos, y 4.°, las vías de proyección de estos centros superiores sobre los centros inferiores.

a) *Centros corticales.* — No se puede negar la influencia ejercida por los fenómenos mentales, el desarrollo de las emociones y de los procesos afectivos sobre el sistema vegetativo. Toda emoción va acompañada de fenómenos orgánicos. La actividad del córtex cerebral repercute a veces de una manera violenta sobre el sistema vegetativo.

Con L. MULLER, ciertos autores rechazan todo centro individuado vegetativo en el córtex; otros, con BECHTEREW, procuran precisar la topografía de los focos corticales cuya excitación limitada desencadena reacciones vegetativas electivas. Desde hace mucho tiempo algunos autores (PINELES y MARBUR, FORSTER y KLEIST, SHERRINGTON), después de haber notado desde el punto de vista anatomo-

clínico que las lesiones de la zona motora de los miembros inferiores van acompañadas de perturbaciones en el juego de los reservorios vesical y rectal, han procurado poner de manifiesto en el lóbulo paracentral centros de inervación vesical y rectal. De sus trabajos experimentales resulta que existen en esta región dos centros

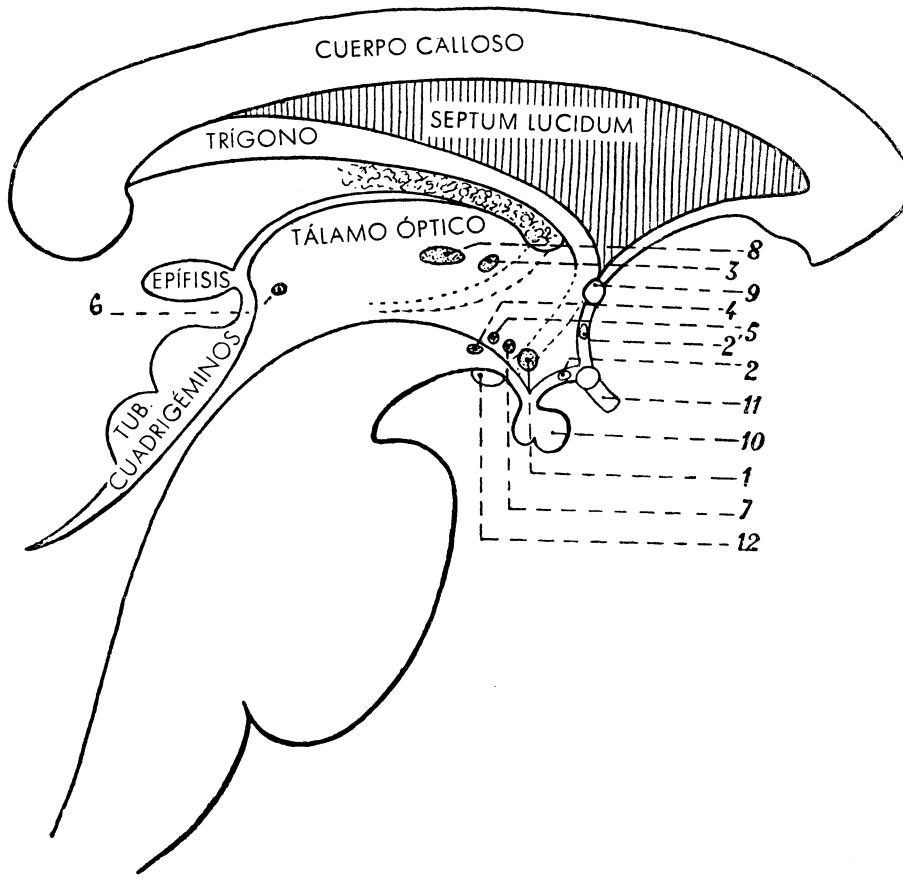

FIG. 527

Localización probable de los centros diencefálicos o de la región infundibulotubérica (GABRIELLE).

1, centro de la regulación térmica. — 2 y 2', centros reguladores del agua. — 3, centros glucorreguladores. — 4, centros sudorales. — 5, centro pupilar. — 6, centro del sueño. — 7, centros vasomotores o centros de la regulación circulatoria. — 8, comisura gris. — 9, comisura blanca anterior. — 10, hipófisis. — 11, cintilla óptica. — 12, tubérculos mamilares.

antagonistas, cuya destrucción ocasiona para el uno la retención de la orina y para el otro la incontinencia de la vejiga.

Las manifestaciones intestinales de la epilepsia, suprimidos por la exéresis de la corteza motora, muestran que existe a nivel de esta corteza una zona que rige la actividad del tracto digestivo. Las comprobaciones anatomoclínicas y especialmente los trastornos simpáticos de la hemiplejía (PÉRISSON) muestran que existe una representación cortical del tono en las células piramidales de la zona rolándica en medio de las células motoras. Existen, pues, centros corticales simpáticos repartidos por

toda la corteza cerebral, pero con predominio en la zona sensitivomotora. Se ha dicho que la destrucción del lóbulo frontal ocasionaba el enflaquecimiento, y la del lóbulo occipital, la adiposidad. Pero estos hechos son discutibles. La acción ejercida por los centros psíquicos sobre los centros simpáticos corticales que reaccionan sobre todo el sistema simpático no es dudosa (palidez o enrojecimiento emotivos, diarreas de los combatientes, enflaquecimiento por penas).

Aunque la localización sea imprecisa, la fisiología normal y patológica nos obliga a admitir la representación cortical del simpático.

Los centros superiores del encéfalo contienen, pues, a la vez centros psíquicos, centros de la vida de relación, centros de la vida orgánica, que fisiológica y patológicamente se hallan en estado de interdependencia y de reciprocidad y que influyen unos sobre los otros.

b) *Centros simpáticos optoestriados.* — El papel de los núcleos grises de la base en la función simpática es mal conocido. SHERRINGTON incluye centros vasomotores. OTT, HALE-WITTE piensan que la parte anterior de los cuerpos estriados y del tálamo (en este último núcleo terminan las vías de sensibilidad) sería un centro simpático afecto a la regulación térmica, a la vasomotilidad, etc. El papel del cuerpo estriado en la vida vegetativa se ha invocado de nuevo después de la comprobación de los trastornos vasomotores, sudorales, secretorios, observados en los síndromes parkinsonianos y postencefalíticos en que se han afectado los núcleos grises.

Según PÉRISSON, el estudio anatomoclínico de los trastornos simpáticos de la hemiplejía permite pensar que los núcleos estriados son una estación en la vía eferente de los centros simpáticos corticales.

c) *Centros subtalámicos: la región infundíbulotubérica.* — La corteza gris de la base del cerebro, correspondiente a la región infundíbulotubérica, parece dotada de gran importancia fisiológica en el dominio del simpático. Sin querer reanudar la discusión acerca de los síndromes hipofisarios (FROMENT) y los síndromes tuberales (CAMUS y ROUSSY), discusión en la que la noción de la neurocrinia hipofisaria (COLLIN) parece servir de transacción, hay que reconocer que los núcleos grises tuberales, la substancia gris periependimaria de esta región del suelo del III ventrículo desempeñan el papel de un centro vegetativo importante, cuya actividad se manifiesta en el metabolismo del agua, de los hidratos de carbono, de los lípidos, albuminoides. También tienen un papel importante en la regulación del sueño y de la temperatura, en la regulación de las funciones sexuales, en el mecanismo del hambre y de la sed, etc. (Para más detalles, véase tomo II, *Región infundíbulotubárica.)*

d) *Vías de proyección de los centros superiores.* — De los centros superiores parten fibras eferentes que van a los centros superiores del tronco cerebral y de la medula. La cápsula interna da paso a estas fibras en su brazo posterior, entre los territorios motores y sensitivos (GUILLAUME). PÉRISSON, fundándose en los datos anatomoclínicos de la hemiplejía, admite que la vía de conducción que dirige la regulación del tono simpático comprende una vía principal que parte de las células de la zona rolándica y termina en el cuerpo estriado. Después de esta estación importante, las fibras parten y descienden por la cápsula interna siguiendo las fibras piramidales con las cuales están intrincadas. En el fascículo geniculado se hace un entrecruzamiento para las fibras destinadas al extremo cefálico; las otras se entrecruzan más abajo. Existe igualmente una vía accesoria que parece seguir la vía de la sensibilidad. Pero en realidad de verdad no poseemos datos anatómicos precisos sobre las vías que reúnen los centros superiores a los centros medulares.

§ 5. — Sistematización de las vías de conducción del sistema simpático

Los datos que nos pueden suministrar la disección y la anatomía macroscópica sobre las relaciones entre las diversas formaciones simpáticas que acabamos de estudiar son insuficientes. Han sido completados por el estudio de las degeneraciones después de sección, por métodos fisiológicos, especialmente por la excitación combinada con la aplicación de nicotina sobre los ganglios.

Entre estos hechos, hay uno particularmente importante: es el de la excitación de los ganglios después de la aplicación de la nicotina sobre su propia substancia (Langley), ex-

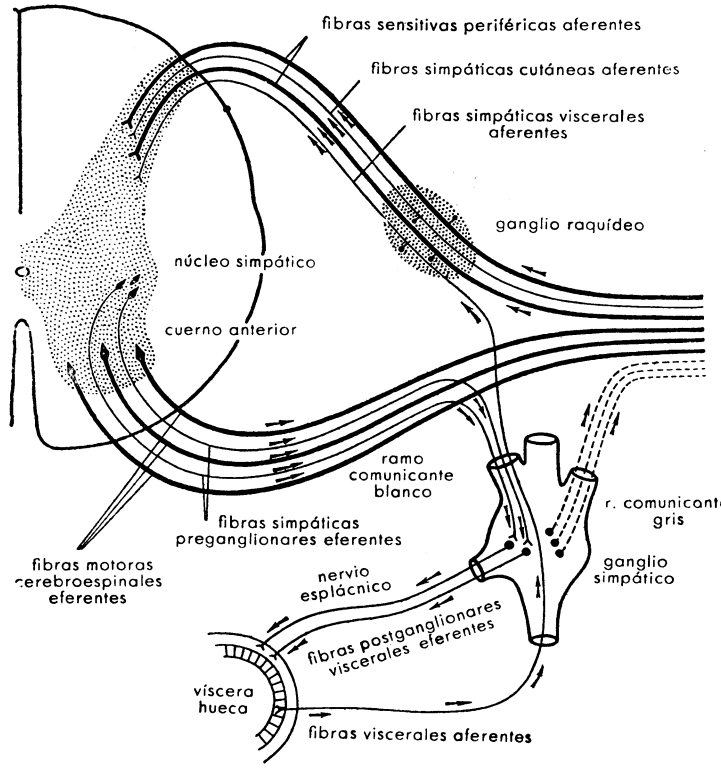

Fig. 328

Conexiones entre un ganglio simpático y un nervio espinal en la región torácica o abdominal (Purves-Stewart).

perimento que realiza una especie de disección química. En efecto, la nicotina tiene la propiedad de suprimir momentáneamente las sinapsis, es decir, desunir la terminación de los cilindroejes que terminan en un ganglio y las arborizaciones dendríticas de las neuronas que parten de este ganglio. Es un maravilloso interruptor de corriente. La excitación eléctrica de una fibra ganglionar aferente que haya sufrido una aplicación de nicotina no va seguida de ningún efecto si esta fibra presenta una estación ganglionar; la excitación, por el contrario, atraviesa el ganglio y es efectiva si la fibra misma atraviesa el ganglio sin detenerse en él. Gracias a este método se puede discernir en un plexo ganglionar, por una parte las fibras que tienen en él una estación, y por otra parte, las que no hacen más que atravesarlo sin interrumpirse en él. Este procedimiento experimental tan curioso ha permitido penetrar más íntimamente en la sistematización del sistema simpático.

Se ha llegado a encontrar así el origen y el trayecto de lo que denominaremos las fibras preganglionares, la porción del ganglio donde se efectúan sus sinapsis, el trayecto y la terminación de las fibras postganglionares. Estas nociones permiten continuar la comparación del sistema nervioso de la vida vegetativa y de la vida animal. Veremos, en efecto, que los centros medulares y del tronco cerebral son los orígenes reales del sistema simpático, que los ganglios láterovertebrales o prevertebrales, o intraviscerales, sólo son estaciones escalonadas, unidas a los centros del neuroeje por filetes nerviosos que la disección ha permitido aislar.

Vamos, pues, a estudiar la sistematización de los ramos comunicantes; definiremos las fibras pre y postganglionares; y finalmente, diremos algunas palabras del problema anatómico de las vías sensitivas simpáticas.

1.° Sistematización de los ramos comunicantes. — Son los que aseguran el enlace de los centros simpáticos medulares y ganglionares periféricos (fig. 325).

A. El RAMO COMUNICANTE BLANCO está constituído por dos clases de fibras. Unas, las más numerosas, tienen su origen real en la medula y son centrífugas. Son las prolongaciones cilindroaxiles de las células simpáticas de los cuernos laterales. Son motoras, secretorias y llevan a la cadena lateral la influencia de la medula. Veremos que se trata de fibras preganglionares.

Las otras son prolongaciones dendríticas, centrípetas y celulípetas, que tienen su origen real en las neuronas multipolares o de prolongación en T de los ganglios espinales. El influjo nervioso se propaga por ellas de la cadena hacia los ganglios espinales y hacia la medula: son fibras sensitivas que tienen la misma estructura que las fibras motoras. En la medula cervical no hay ya ramos comunicantes blancos.

B. El RAMO COMUNICANTE GRIS contiene algunas fibras de mielina; está formado principalmente de fibras de Remak y sus orígenes reales están en las neuronas de los ganglios láterovertebrales. Las fibras nacidas del ganglio llegan al nervio raquídeo correspondiente y lo siguen hasta sus extremos en los territorios adonde va; son motoras y secretorias, sin fibras postganglionares. Hay, tal vez, también entre ellas fibras sensitivas procedentes de las neuronas sensitivas de los ganglios simpáticos. Este ramo se llama eferente gris o somático y da la raíz simpática del nervio sinuvertebral de Luschka.

C. En el tronco cerebral no hay el homólogo de los ganglios láterovertebrales; los rami communicantes no existen y los filetes simpáticos que parecen representarlos y asegurar la comunicación con la medula no se detienen en estos ganglios, sino que los atraviesan. Los filetes simpáticos que van de los núcleos del tronco cerebral a estos ganglios parasimpáticos están mezclados con las fibras de los nervios craneales.

2.° Fibras preganglionares y postganglionares. — Desde su origen real, es decir, de los núcleos medulares o encefálicos, las fibras mielínicas salen por los ramos comunicantes blancos después de haber recibido por sus prolongaciones dendríticas las excitaciones aportadas por las neuronas centrales, medulares o encefálicas. Sus cilindroejes de mielina, que son los homólogos de los filetes radiculares anteriores de los nervios motores de la vida de relación, reúnen el centro medular al aparato ganglionar periférico: son las fibas preganglionares o centroganglionares. Después de un trayecto variable, estas fibras se expansionan en un ganglio determinado y efectúan su sinapsis con las dendritas de las neuronas de este ganglio. Los cilindroejes de éstas salen entonces del ganglio, constituyendo

los filetes simpáticos, filetes formados de fibras amielínicas, postganglionares o ganglioorgánicas que van sin interrumpirse a terminar en los diversos órganos. Veremos que del estudio de las fibras pre y postganglionares se puede derivar una diferencia entre simpático y parasimpático.

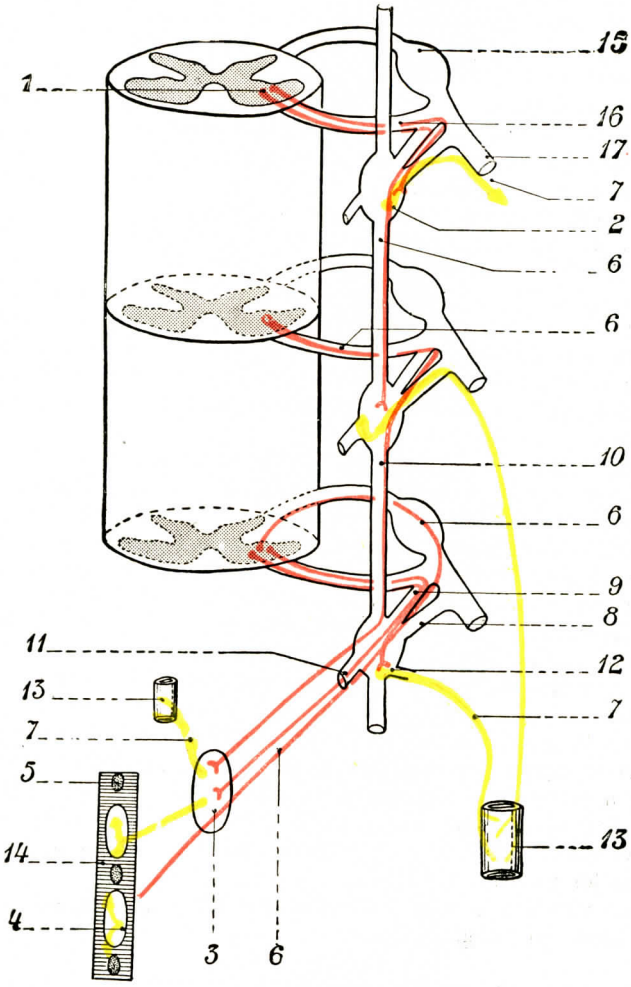

FIG. 329

Sistematización del simpático.

1, centro medular. — 2, ganglios de la cadena láterovertebral. — 3, ganglio previsceral. — 4, un ganglio parenquimatoso o visceral. — 5, un aparato autónomo local. — 6, 6, fibras preganglionares *(rosa)*. — 7, fibras postganglionares *(amarillo)*. — 8, ramo comunicante gris. — 9, ramo comunicante blanco. — 10, cordón intermedio. — 11, colateral interna. — 12, colateral anterior. — 13, un vaso. — 14, una víscera. — 15, raíz posterior y ganglio raquídeo. — 16, raíz anterior. — 17, nervio raquídeo.

a) Respecto a las fibras *preganglionares*, fibras de mielina, la mayoría de ellas pasan por el ramo comunicante blanco después de haber seguido la raíz anterior (figs. 328 y 329). Según MORAT y BONNE, algunas, como hemos visto, siguen la raíz posterior: estas conclusiones no son aceptadas por LANGLEY. Recuérdese que una fibra se denomina preganglionar desde su origen en el eje cerebroespinal

hasta su sinapsis neuronal en un ganglio y que, por otra parte, para ir de los centros del neuroeje al órgano que inerva, sólo presenta una estación, no hace más que una sinapsis con una neurona ganglionar. Por último, esta sinapsis puede hacerse en estratos diferentes, pues la longitud de las fibras preganglionares es muy variable. Ciertas fibras hacen, en efecto, su sinapsis en un primer nivel en el ganglio láterovertebral correspondiente al mismo segmento medular o bien en el ganglio supra o subyacente, pero siempre en la cadena láterovertebral. Otras fibras hacen su sinapsis en el tercer nivel, en los plexos o ganglios medianos prevertebrales, después de haber atravesado sin detenerse los ganglios del primer estrato. Las más largas, después de haber atravesado sin detenerse los dos estratos precedentes, van, pues, de la medula hasta los ganglios intraviscerales.

b) Las *fibras postganglionares*, que son fibras *amielínicas*, nacen en el ganglio y forman la estación. Son tanto más cortas cuanto más larga es la fibra preganglionar, lo que equivale a decir que emergen de neuronas ganglionares más próximas a la periferia.

Algunas de estas fibras postganglionares procedentes de los ganglios láterovertebrales son las fibras somáticas que forman los ramos comunicantes grises, ramos que unen los ganglios láterovertebrales con los nervios mixtos raquídeos. Estas fibras los siguen entonces hasta sus terminaciones en los tejidos inervados por ellos. Unicamente los ganglios láterovertebrales dan fibras somáticas para los nervios raquídeos.

Otras fibras, nacidas de los ganglios láterovertebrales y de otros ganglios simpáticos, forman las fibras viscerales o esplácnicas que van a inervar los órganos de los aparatos la vida vegetativa por una doble vía: una directa por los plexos y los nervios simpáticos; la otra indirecta al echarse sobre los vasos de la proximidad (en particular las arterias), sobre los que forman plexos secundarios.

c) Fibras ganglionares comisurales. — Algunos autores admiten que ciertas fibras postganglionares, en lugar de distribuirse por las vísceras o de volver a los nervios raquídeos por las fibras somáticas, servirían para reunir entre sí diversos ganglios de la cadena láterovertebral; mas no todos los autores admiten estas fibras comisurales.

Pero hay un hecho no dudoso, y es que cierto número de estas fibras preganglionares que se detienen por completo en un ganglio simpático emiten colaterales antes de llegar a este ganglio, al que están destinadas. Así, una misma fibra ganglionar puede articularse con fibras postganglionares de varios ganglios de la cadena láterovertebral en altura o en profundidad y con fibras de los ganglios prevertebrales y de los ganglios viscerales.

Así se crean vías comisurales y anastomosis tanto más numerosas cuanto más largas son las fibras preganglionares.

3.° El problema de las vías sensitivas simpáticas. — Diremos al comenzar que si el sistema nervioso de la vida vegetativa funciona como el de la vida de relación, las fibras periféricas sensibles aferentes reciben en los diversos órganos impresiones que transmiten a centros que las reflejan sobre fibras motoras. Debe, pues, existir un verdadero arco reflejo con sus vías aferentes sensitivas y eferentes motoras.

Hasta ahora no hemos estudiado sino la parte motora eferente de este arco reflejo. ¿Cómo está constituída su parte sensitiva? Las opiniones son distintas y los autores no están de acuerdo.

a) Algunos pretenden que el aparato ganglionar simpático es únicamente motor, que los ganglios no son el asiento de verdaderos reflejos con neuronas sensitivas y motoras, sino que presentan seudorreflejos o reflejos de axonas que no exigen el doble arco anatómico, reflejos que pueden explicarse por la conducción antidrómica

del influjo nervioso a la axona. Hoy, según A. THOMAS, los fisiólogos no admitirían ya los reflejos puramente ganglionares. Se podría, pues, concebir que los dos sistemas nerviosos tienen una parte común sensitiva, pero están perfectamente diferenciados en su sistema eferente, es decir, motor.

b) Según otros, por el contrario, existirían elementos celulares especiales para las funciones sensitivas del simpático. Algunos autores han descrito, en efecto, en los ganglios simpáticos células simpáticas de dendritas largas y amielínicas que van hasta las mucosas y que serían elementos sensitivos cuya axona corta iría a ramificarse en el ganglio alrededor de las células motoras simpáticas. Pero la concepción de este arco reflejo anatómico ganglionar es hipotética.

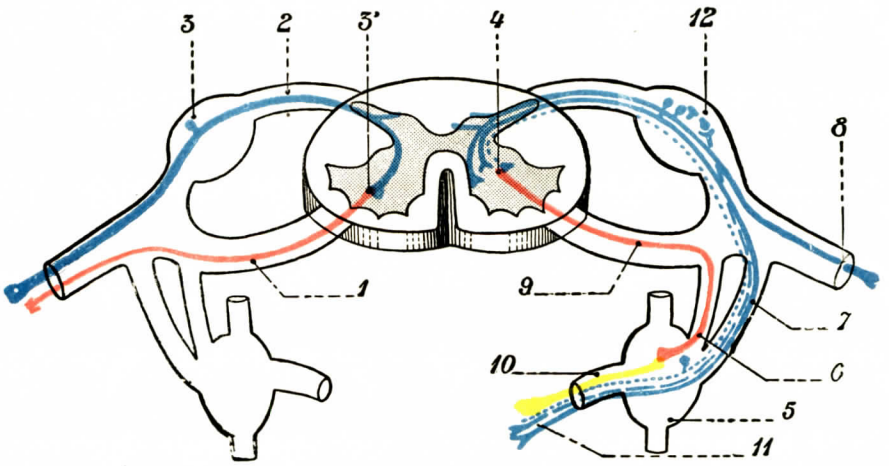

FIG. 330

Los arcos reflejos simpáticos y las diferentes concepciones de las vías de la sensibilidad simpática.

(*En azul*, las vías de la sensibilidad simpática idénticas a las de la vida de relación; *en línea de puntos*, neuronas simpáticas de la sensibilidad; *en trazos interrumpidos*, células de Dogiel del ganglio espinal.) A la izquierda, el arco reflejo de la vida de relación. A la derecha, el arco reflejo de la vida simpática con la estación ganglionar.

1, raíz anterior. — 2, raíz posterior. — 3, ganglio espinal. — 3', cuerno anterior y neurona motora periférica. — 4, tracto intermediolateral en el que desembocan las fibras de sensibilidad. — 5, ganglio simpático. — 6, ramo comunicante blanco. — 7, ramo comunicante gris. — 8, nervio raquídeo. — 9, fibras preganglionares que parten del tracto intermediolateral. — 10, fibras postganglionares. — 11, fibras de la sensibilidad. — 12, célula de Dogiel.

DOGIEL, en fin, ha descrito en los ganglios espinales células de asociación que asegurarían la conexión de las vías sensitivas orgánicas y de las vías sensitivas animales.

c) Pero, según otros autores, no son necesarios dispositivos anatómicos especiales. Podemos representarnos las vías de sensibilidad simpática de la manera siguiente (fig. 330):

En primer lugar, las fibras sensitivas orgánicas son idénticas por su origen y su trayecto a las de la vida de relación.

a) Las *fibras periféricas* tienen por origen real y centro trófico la neurona unipolar del ganglio raquídeo y de los ganglios homólogos de los nervios craneales. Estas fibras llegan al ganglio espinal por dos vías. Las fibras sensitivas simpáticas del cuello, de la cabeza, del tronco, de los tegumentos llegan al neuroeje siguiendo las raíces posteriores de los nervios raquídeos y craneales; las que vienen de las vísceras torácicas, abdominales y pélvicas atraviesan sin detenerse el ganglio simpático y pasan por los ramos comunicantes blancos y algunas por el ramo gris y

llegan al ganglio espinal por la raíz posterior. Desde su penetración en la medula, las fibras sensitivas simpáticas se conducen como fibras sensitivas de la vida de relación. Existen, en efecto, vías directas segmentarias homolaterales y cruzadas que van a articularse con las células de la columna simpática motora del mismo segmento medular. Existen, por último, vías de asociación escalonadas que llegan, gracias a las fibras largas, a los núcleos de Goll y Burdach por los cordones posteriores. En cuanto a las fibras medias, terminan en la columna de Clarke-Stilling, que sirve de estación, y no parece dudoso que ciertos grupos celulares de esta columna de Clarke desempeñen un papel importante como repartidor sensitivo de las fibras de las vías medianas.

Las fibras sensitivas nacidas de los ganglios anexos a los nervios craneales penetran en el bulbo y la protuberancia y se estacionan en los núcleos sensitivos bulbares.

β) Las *fibras centrales*, nacidas de los núcleos de la columna de Clarke o de los núcleos de Goll y Burdach, llegan por las mismas estaciones que las vías sensitivas de la vida de relación al cerebelo, al tálamo o a la corteza cerebral sensitiva.

Algunas de las fibras sensitivas simpáticas hacen sinapsis en el tálamo con las neuronas de los centros subcorticales del simpático que mantienen la regularidad de las funciones vegetativas.

No es dudoso que las impresiones órganovegetativas llegan a la corteza cerebral, probablemente en la zona sensitivomotora. Las epilepsias con espina visceral son una prueba de ello; pero las vías son bastante imprecisas en todo caso en estado normal. Las sensaciones provocadas en los centros corticales por las fibras simpáticas forman, sin embargo, el fondo principal de la cenestesia o sentido de la existencia, la conciencia del yo físico de Grasset. Se podría creer, por esta descripción, que las fibras simpáticas se confunden con las de la vida de relación. No hay, dice Guillaume, vías anatómicas sensitivas orgánicas particulares; sólo hay modos de excitación que difieren: el excitante habitual de la mucosa digestiva en los límites normales, por ejemplo, la alcalinidad o la acidez, ocasionará la reacción habitual, la secreción; pero si la acidez se hace demasiado grande (hiperclorhidria), el tubo digestivo responde por el dolor al excitante demasiado violento. Así se comprende por qué el intestino es cortado sin dolor, mientras que traduce su sufrimiento por la influencia de un estirón o de una distensión exagerada.

No obstante, en ciertos casos, las fibras sensitivas se desprenden de las de la vida de relación; así es que el *nervio depresor de Cyon* es un nervio sensitivo cardíaco especial; de ahí se puede explicar la acción bilateral de una simpaticectomía periarterial unilateral (Leriche) por la existencia de fibras vasculares sensitivas. Para mostrar aun más la estrecha asociación de las sensibilidades viscerales y cutáneas de la vida de relación, hay que recordar igualmente las hiperalgias cutáneas que acompañan a ciertas afecciones viscerales, *dolores referidos* de Langley, *zonas hiperálgicas* de Head, que es posible por lo demás explicar por la acción en un mismo segmento medular de las fibras de la sensibilidad visceral sobre aquellas, próximas, de la sensibilidad cutánea.

§ 6. — Paralelo entre el gran simpático y el parasimpático

Modos de reacción farmacológica diferencian estos dos sistemas. La adrenalina, hemos dicho ya, parece ser el excitante específico del simpático, y la pilocarpina, el del parasimpático. Pero tal vez se trata más de una cuestión de dosis que de un efecto químico realmente específico.

Desde el punto de vista endocrino, la acción de la suprarrenal, glándula asociada al simpático, parece oponerse a la del páncreas unido al parasimpático (GARRELON y SANTENOISE).

Funcionalmente son antagonistas uno del otro en cada una de las vísceras a que se distribuyen (iris, corazón, etc.), de suerte que desde el punto de vista fisiológico y anatómico el funcionamiento de ciertas vísceras parece asegurado de la manera siguiente: 1.°, el sistema nervioso local contenido en la víscera misma asegura el funcionamiento automático visceral aun en ausencia del sistema órganovegetativo que le es superficial; 2.°, el sistema órganovegetativo y sus centros encéfalomedulares dirigen el sistema autónomo local de que acabamos de hablar, gracias a dos órdenes de fibras de funciones antagonistas: las fibras simpáticas y las fibras parasimpáticas.

Pero lo que nos interesa particularmente desde el punto de vista anatómico es conocer cuáles son las diferencias morfológicas que permiten separar esos dos órdenes de fibras, o mejor, estos dos sistemas contenidos en uno solo. Vamos a comprobar que sus principales diferencias anatómicas consisten: 1.°, en la sistematización de sus centros respectivos; 2.°, en las vías seguidas por fibras y en la extensión de los territorios que inervan. Estudiemos, pues, primero los centros del simpático y del parasimpático, luego el modo de distribución del simpático y del parasimpático.

1.° Centros del simpático y del parasimpático en el neuroeje (fig. 331). — Respecto a los centros superiores, es decir, a los que están situados en el cerebro, sólo poseemos datos todavía inciertos. A ellos hemos aludido al estudiar el sistema nervioso central (núcleos optoestriados, región del túber, circunvolución del cuerpo calloso o gran circunvolución límbica, etc.).

a) *Centros simpáticos.* — Respecto a los centros inferiores del simpático, se puede considerar que se asientan únicamente en la medula (véase *Medula espinal).*

b) *Centros parasimpáticos.* — El parasimpático tiene centros superiores e inferiores. Los centros superiores están contenidos en el tronco cerebral, donde constituyen los núcleos órganovegetativos del III, del VII, del IX, del X y del XI. Los hemos estudiado con los nervios craneales; la figura adjunta nos muestra su situación (fig. 333). Los centros inferiores se asientan en la medula sacra (véase página 394). Algunos autores (GILIS) incluso se preguntan si los núcleos de origen de los nervios vasodilatadores que se asientan en las regiones de la medula cervical, torácica y lumbar debieran ser considerados como centros del parasimpático.

2.° Modos de distribución del simpático y del parasimpático. — De los centros que acabamos de señalar parten fibras que van a los ganglios periféricos. ¿Cómo se conducen estas fibras en relación a estos ganglios?

A. Vías seguidas por las fibras simpáticas propiamente dichas. — Vamos a considerar aquí sucesivamente las fibras preganglionares y las fibras postganglionares.

a) *Fibras preganglionares.* — Los cilindroejes partidos de los centros medulares escalonados del octavo segmento cervical (C VIII) al segundo segmento lumbar (L II) llegan a los ganglios de la cadena láterovertebral y en ellos se detienen. Se da a estas fibras el nombre de *fibras preganglionares* (LANGLEY). Algunas de estas fibras no se detienen, sin embargo, en los ganglios láterovertebrales y llegan a los plexos previscerales.

Para llegar a los ganglios, las fibras preganglionares del sistema simpático destinadas a las vísceras pasan todas por los ramos comunicantes de la columna dorsolumbar. Como acabamos de decir, tienen generalmente una estación en estos ganglios, pero a veces los atraviesan sin detenerse en ellos. He aquí lo que se obser-

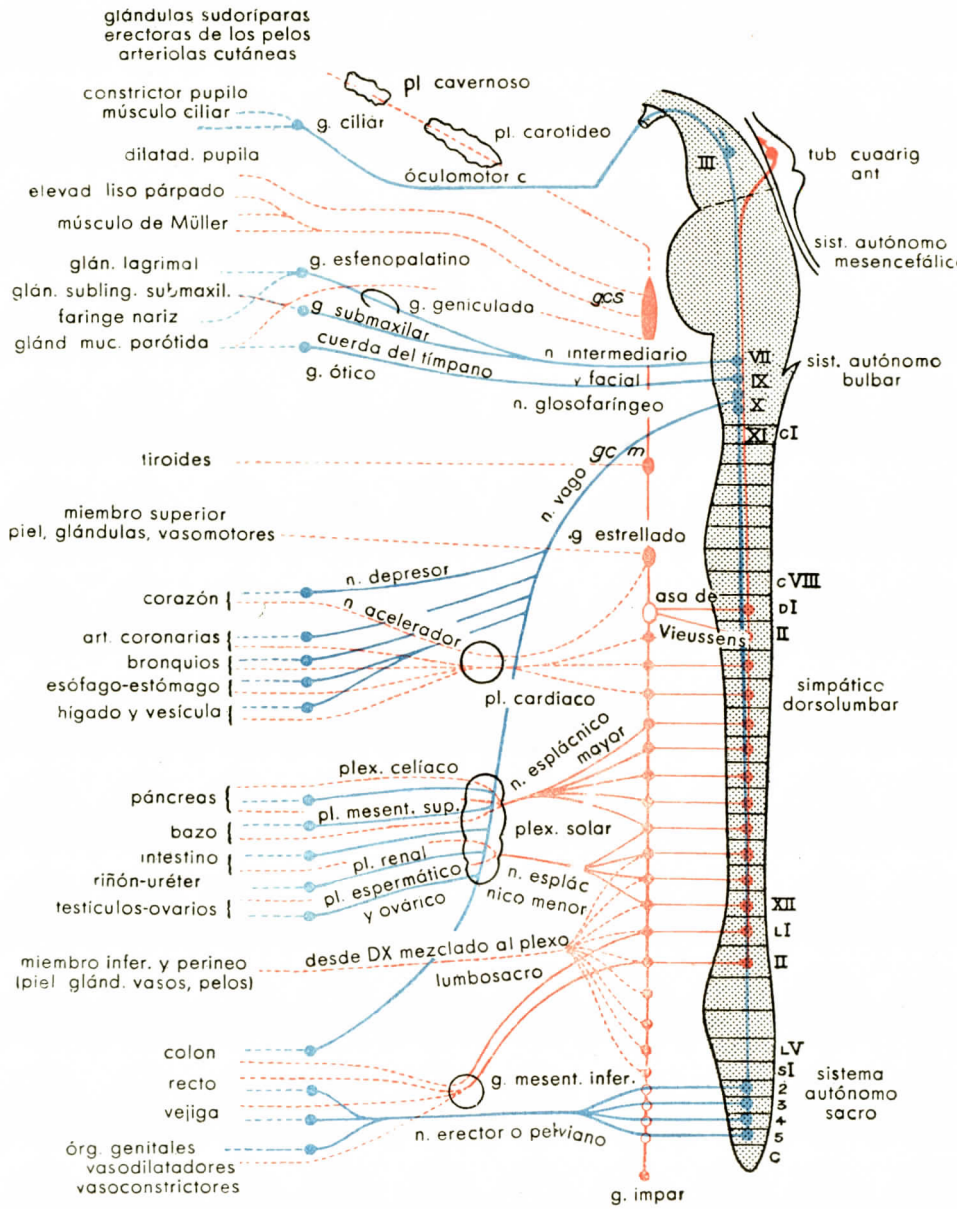

FIG. 331

El sistema nervioso vegetativo con sus divisiones autónoma y simpática (PURVES-STEWART).

va según los niveles considerados: 1.°, en el *simpático cefálico* las fibras preganglionares se detienen todas en los ganglios cervicales. Las *fibras postganglionares*, es decir, que parten de ellos, llegan a los nervios craneales y atraviesan los ganglios anexos a estos nervios sin detenerse en ellos; 2.°, en el *simpático cardíaco*

las fibras preganglionares se detienen en los ganglios cervicales, luego llegan a las paredes del corazón sin detenerse en los ganglios del plexo. Ocurre absolutamente lo contrario en las fibras de parasimpáticos (fig. 332). Estas, en efecto, partidas de sus centros, se detienen en los ganglios del plexo cardíaco; 3.°, en el *plexo solar* las fibras preganglionares simpáticas, representadas por las fibras mielínicas de los nervios esplácnicos, se detienen en los ganglios del plexo, mientras que las fibras preganglionares del parasimpático atraviesan los ganglios sin detenerse en ellos; 4.°, en el *plexo mesentérico inferior y el plexo hipogástrico* las fibras

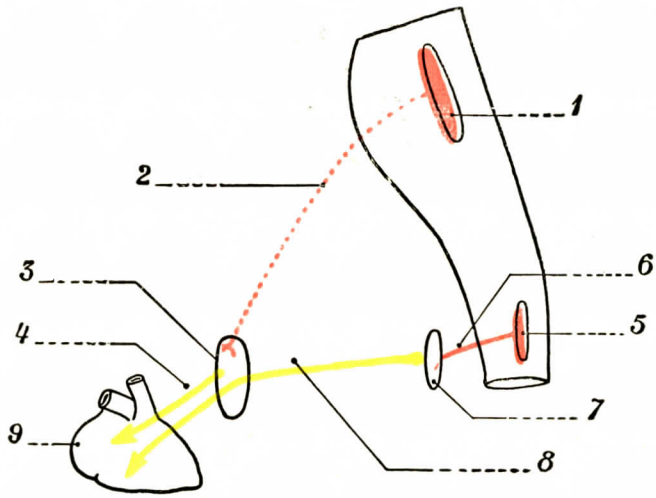

FIG. 332

Modo de distribución del simpático y del parasimpático en el plexo cardíaco.

1, núcleo orgánico del neumogástrico (parasimpático craneal). — 2, fibras preganglionares. — 3, plexo de Wrisberg (parasimpático). — 4, fibras postganglionares parasimpáticas. — 5, tracto intermediolateralis (simpático medular). — 6, fibras preganglionares simpáticas. — 7, ganglio estelar. — 8, fibras postganglionares simpáticas que atraviesan el ganglio de Wrisberg sin detenerse. — 9, corazón.

preganglionares del simpático se interrumpen en el plexo, mientras que la mayoría de las fibras preganglionares del parasimpático no se detienen en él.

b) *Fibras postganglionares.* — En cuanto a las fibras simpáticas que parten de los ganglios de la cadena láterovertebral, atraviesan generalmente los plexos viscerales y los ganglios, que son sus equivalentes, a la altura de los nervios craneales sin detenerse en ellos, para llegar a las túnicas viscerales.

B. *Vías seguidas por las fibras parasimpáticas.* — En el sistema parasimpático las relaciones son diferentes. Consideremos sucesivamente las fibras preganglionares y las fibras postganglionares.

a) *Fibras preganglionares.* — Estas fibras son mucho más largas que las del simpático. Podemos considerarlas en el parasimpático craneal y el parasimpático pélvico.

α) *Parasimpático craneal.* — Hemos visto que las fibras parasimpáticas pertenecientes al III, al VII y al IX se interrumpen en los ganglios de estos nervios, mientras que las fibras postganglionares del simpático los atraviesan sin detenerse en ellos. Las fibras preganglionares del parasimpático, por tanto mielínicas, contenidas en el simpático, parten del núcleo de origen del nervio craneal y siguen el tronco de éste (fig. 333). Las destinadas al corazón llegan al plexo de Wrisberg, asimilable a un ganglio mural, en el que tienen una estación (fig. 333). Por el

contrario, las que llegan al plexo solar lo atraviesan sin detenerse y llegan a los ganglios interparietales y al plexo de Auerbach (fig. 336, 13).

β) *Parasimpático pélvico.* — Estas fibras del parasimpático siguen por los nervios emanados de las raíces sacras o nervios erectores y llegan directamente a los

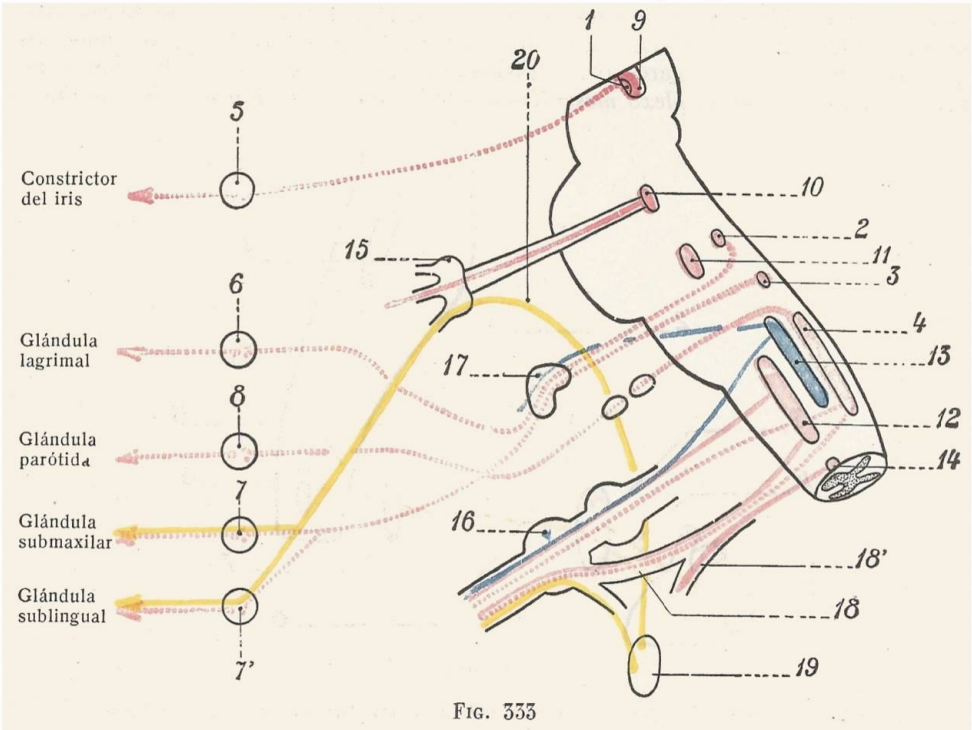

FIG. 333

Centros del parasimpático craneal.

(*En rojo*, los núcleos motores; *en rosa*, los núcleos parasimpáticos; *en amarillo*, las fibras postganglionares; *en azul*, los núcleos sensitivos.)

1, núcleo orgánico del motor ocular común. — 2, núcleo orgánico del facial. — 3, núcleo orgánico del intermediario de Wrisberg. — 4, núcleo orgánico del glosofaríngeo, del neumogástrico y del espinal. — 5, ganglio oftálmico. — 6, ganglio de Meckel. — 7, ganglio submaxilar. — 7', ganglio sublingual. — 8, ganglio ótico. — 9, núcleo motor del motor ocular común. — 10, núcleo motor del trigémino. — 11, núcleo motor del facial. — 12, núcleo motor del neumogástrico. — 13, fascículo solitario. — 14, núcleo motor medular del espinal. — 15, ganglio de Gasser. — 16, ganglio del neumogástrico. — 17, ganglio geniculado. — 18, 18', rama interna y rama externa del espinal. — 19, ganglio cervical superior. — 20, fibras simpáticas postganglionares.

ganglios murales de las vísceras de la pelvis menor. La mayoría de ellas atraviesan sin detenerse los ganglios hipogástricos.

b) *Fibras postganglionares.* — Estas fibras postganglionares, por lo tanto amielínicas, son forzosamente muy cortas, puesto que parten de los ganglios contenidos en las vísceras para llegar a las túnicas.

c) *Resumen.* — Si esquematizamos en una vista de conjunto el paralelo que acabamos de establecer, podemos decir primero que las fibras del parasimpático en general, craneal o pélvico, llegan a un ganglio periférico siempre próximo a las vísceras o también contenido en la túnica visceral. Por el contrario, las fibras preganglionares del simpático terminan generalmente en los ganglios próximos a los centros nerviosos, es decir, en los de la cadena láterovertebral. En consecuencia, para una víscera considerada que recibe fibras simpáticas y parasimpáticas se puede decir que la fibra preganglionar simpática es siempre más corta que la

del parasimpático. Por este motivo la fibra postganglionar es larga. La figura 334 pone de manifiesto este hecho. Vemos también que el gran simpático posee una

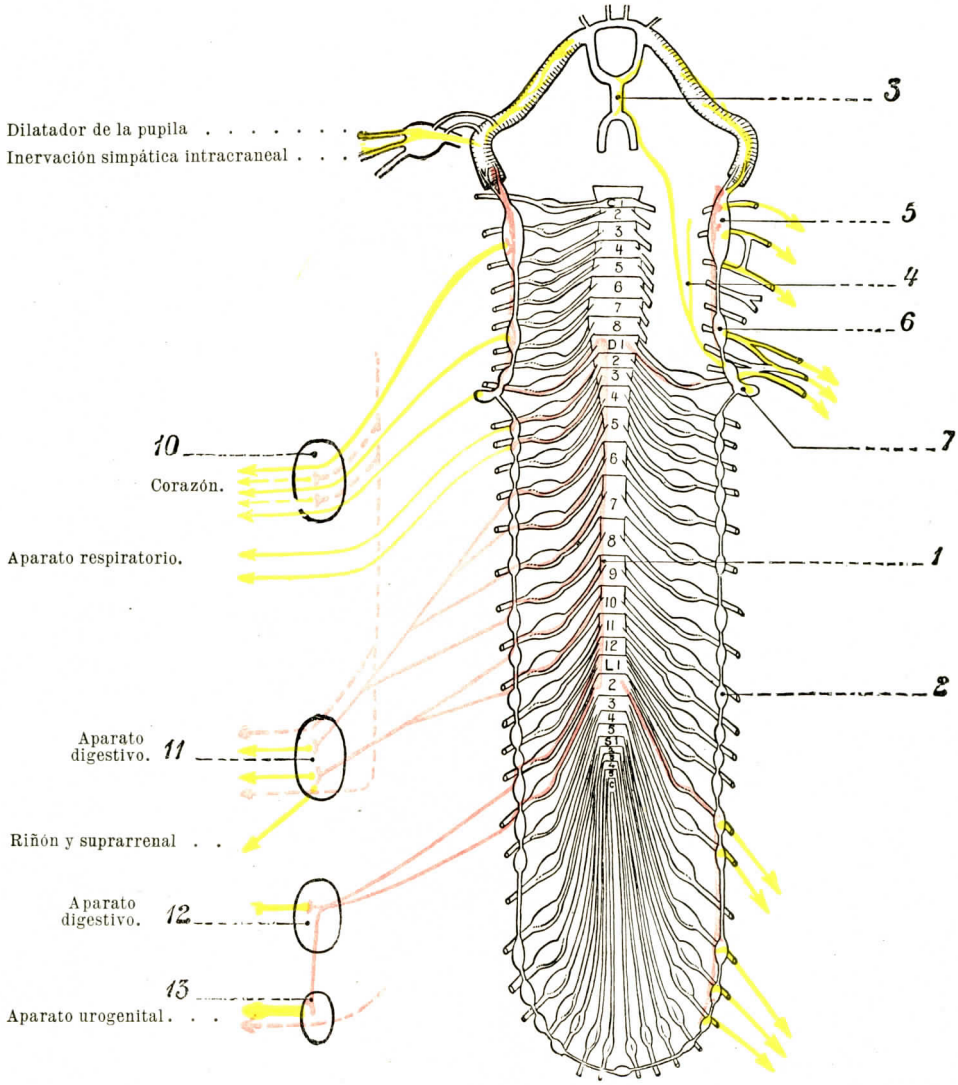

FIG. 334

Territorios del simpático.

(*En rosa*, las fibras preganglionares; *en amarillo*, las fibras postganglionares; *en línea de puntos*, las fibras del parasimpático que entran en el mismo plexo que las fibras postganglionares.) A la izquierda, inervación simpática visceral. A la derecha, inervación simpática de los miembros (nervios vasomotores, sudorales, pilomotores, etc.).

1, columna simpática medular dorsolumbar. — 2, cadena láterovertebral ganglionar. — 3, plexo vascular intracraneal alrededor del polígono de Willis. — 4, nervio vertebral. — 5, ganglio cervical superior. — 6, ganglio cervical medio. — 7, ganglio cervical estrellado o estelar. — 10, plexo de Wrisberg. — 11, plexo solar. — 12, plexo mesentérico. — 13, plexo hipogástrico.

primera estación en los ganglios de la cadena láterovertebral, mientras que el parasimpático atraviesa estos ganglios láterovertebrales y generalmente asimismo los

ganglios previsceral es, para estacionarse en los plexos murales que le pertenecen en propiedad.

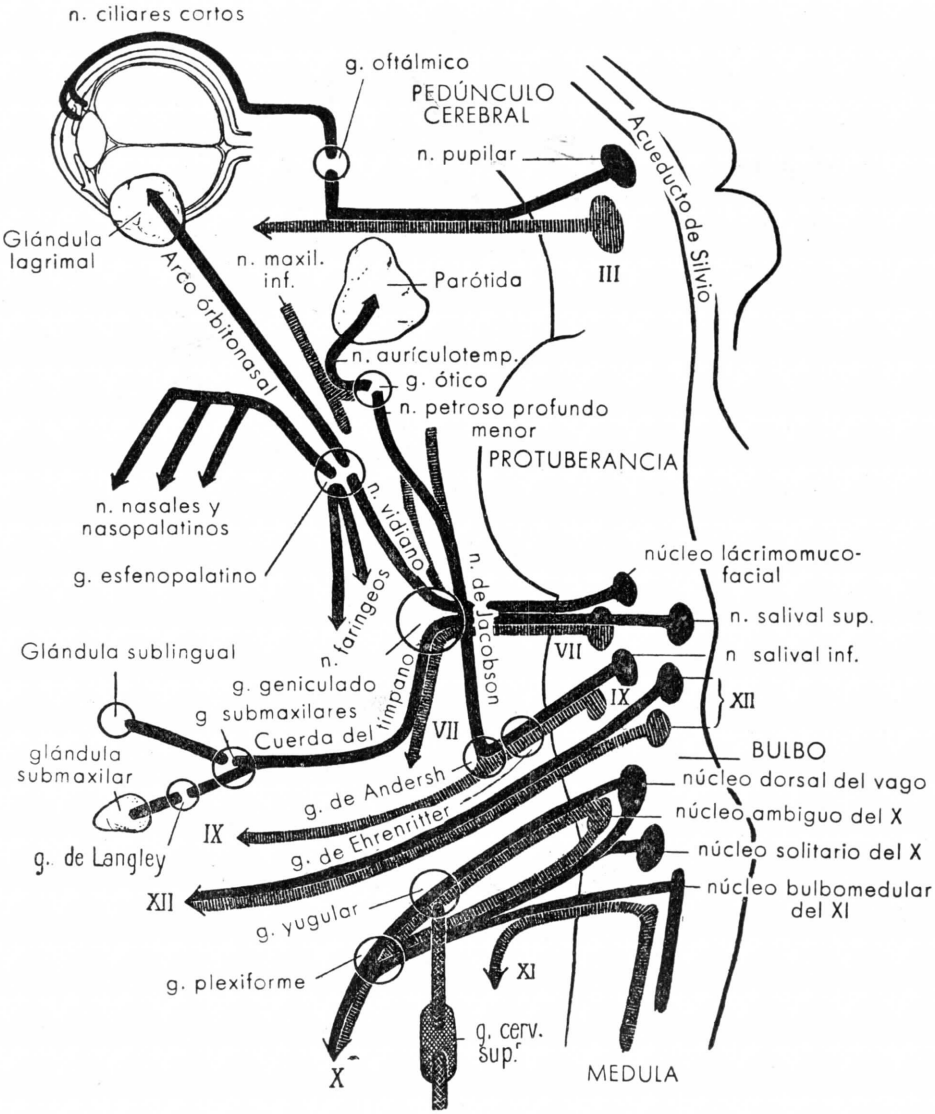

FIG. 335

Sistematización del parasimpático craneal en trazos gruesos (según GUILLAUME).

3.° Territorios del simpático y del parasimpático. — Consideremos sucesivamente uno y otro sistemas.

A. TERRITORIOS DEL GRAN SIMPÁTICO. — La cadena láterovertebral y los nervios que de ella parten se escalonan de arriba abajo en la columna vertebral. Aun-

que los centros estén localizados en la medula, en la región dorsolumbar de ésta, el simpático extiende su dominio hacia la cabeza y el encéfalo gracias a las pro-

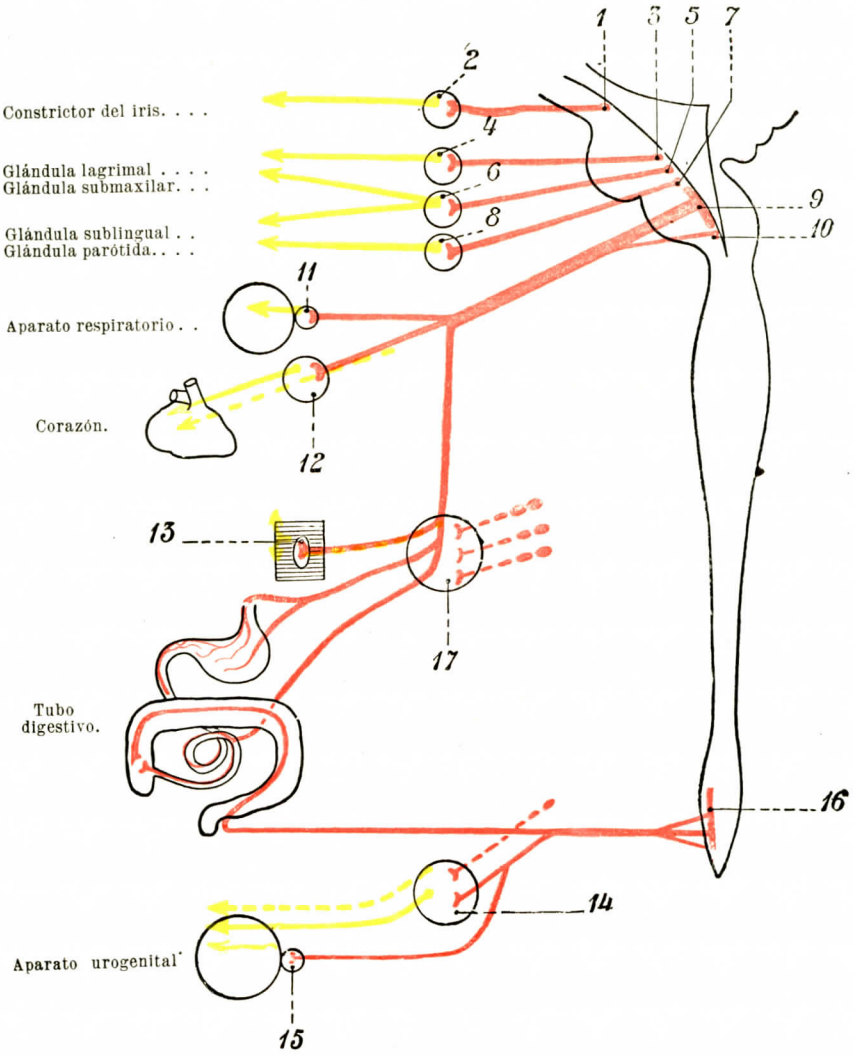

FIG. 556

Territorios del parasimpático craneal y pélvico.

(*En rosa*, fibras preganglionares; *en amarillo*, fibras postganglionares; *en línea de puntos* hay las fibras simpáticas que vienen a constituir plexos con las fibras parasimpáticas.)

1, núcleo orgánico del III. — 2, ganglio cefálico. — 3, núcleo orgánico del VII. — 4, ganglio de Meckel. — 5 núcleo orgánico del intermediario de Wrisberg. — 6, ganglios submaxilar y sublingual. — 7, núcleo orgánico del IX. — 8, ganglio ótico. — 9, núcleo orgánico del X. — 10, núcleo orgánico del XI. — 11, plexo visceral del pulmón. — 12, plexo de Wrisberg. — 13, plexo de Auerbach del tubo digestivo. — 14, plexo hipogastrico. — 15, ganglio yuxtavisceral del aparato urogenital. — 16, columna sacra del parasimpático pélvico. — 17, plexo solar.

longaciones intracraneales emanadas del ganglio cervical superior (véase *Simpático cervical)*. En la parte inferior de la cadena extiende su dominio al abdomen

y la pelvis por mediación de los nervios que emanan de los plexos mesentéricos e hipogástricos. Su dominio no se extiende solamente a las vísceras, sino a todos los vasos, a los aparatos de la vida de relación, a los órganos de los sentidos y a los revestimientos cutáneos. Sus fibras alcanzan:

1.° La *piel y sus anexos* (glándulas sebáceas, sudoríparas, pelos, músculos lisos de la dermis). El simpático suministra los nervios sudorales y pilomotores.

2.° Los *músculos lisos de todos los vasos*. El simpático es vasomotor.

3.° El *plexo cardíaco*. El simpático es el nervio acelerador del corazón.

4.° El *aparato respiratorio*. Es, con el parasimpático, el nervio motor constrictor de los músculos lisos de este aparato y secretorio de estas glándulas.

5.° El *tubo digestivo*. Es el nervio motor de los músculos y esfínteres lisos de este aparato. Es el nervio secretorio de estas glándulas propias o de estas glándulas anexas (hígado, páncreas).

6.° La *musculatura y los esfínteres lisos del aparato génitourinario de ambos sexos*.

7.° Las *glándulas endocrinas*.

8.° La *musculatura lisa del ojo*. Es el nervio íridodilatador.

Como se ve, la extensión del territorio del simpático es, pues, considerable.

B. Territorio del parasimpático. — El dominio parasimpático parece menos extenso (fig. 335).

a) *Parasimpático craneal*. — 1.° Las fibras que emanan del núcleo órgano-vegetativo del motor ocular común obran sobre el cristalino (acomodación) y sobre la pupila (íridocontracción).

2.° Las fibras parasimpáticas del facial y del intermediario de Wrisberg aseguran la secreción de las glándulas mucosas nasales, bucales, faríngeas; de las glándulas sublinguales y submaxilares.

3.° Las fibras que acompañan al glosofaríngeo aseguran la secreción de la parótida.

4.° Su campo de acción se extiende muy lejos gracias a las fibras que parten del núcleo orgánico del neumogástrico y del espinal.

Por este hecho llega a ser con el parasimpático el nervio excitomotor de la musculatura lisa respiratoria y de las glándulas anexas a este aparato; es el nervio excitosecretorio del tubo digestivo hasta el origen del intestino grueso, así como de las glándulas anexas al tubo digestivo. Por último, es el nervio inhibidor del corazón o cardiomoderador.

b) *Parasimpático pélvico*. — El parasimpático pélvico completa el territorio del vago:

1.° Por los plexos mesentérico e hipogástrico, es el nervio excitomotor y secretorio de la porción terminal del tubo digestivo, excepto el esfínter rectal;

2.° Por el plexo hipogástrico inerva la musculatura vesical, que hace contraer, mientras que el esfínter queda bajo la dependencia del simpático;

3.° Es el nervio vasodilatador de los aparatos eréctiles de los órganos genitales externos *(nervios erígenos)*.

4.° En fin, inerva el útero y la vagina.

La topografía del parasimpático parece, pues, menos extensa que la del simpático. Es también más limitada si se considera un aparato particular; en efecto, las fibras postganglionares de este sistema son cortas y generalmente intraparietales. No hay, pues, conexiones tan difusas, tan extensas, como las que caracterizan el sistema simpático. Vemos, sin embargo, que en todas las vísceras se encuentra una doble inervación simpática que viene a superponerse o intervenir la acción de los aparatos autónomos locales.

Señalemos la concepción fisiológica general, seductora, pero hipotética, de GASKELL. Según este autor inglés, la inervación del simpático es especialmente vascular (musculatura lisa) y dérmica (musculatura lisa y glándulas). GASKELL, en efecto, admite que los esfínteres son de origen dérmico. El sistema simpático llega a ser para este autor un sistema vasodérmico, mientras que el parasimpático, por sus dos porciones craneal y pélvica, es ante todo el aparato nervioso orgánico digestivo (el aparato respiratorio y las vísceras son los derivados del tubo digestivo embrionario).

4.° Oposición funcional del simpático y el parasimpático. — En los órganos donde se encuentran y cuyo buen funcionamiento aseguran por su doble inervación, no es posible sorprenderse de su antagonismo. Así es que si el simpático dirige los músculos pupilodilatadores, el parasimpático craneal inerva el esfínter constrictor de la pupila. Igualmente el parasimpático inhibe las contracciones cardíacas, es frenador del ritmo, mientras que el simpático es acelerador.

El parasimpático rige la contracción de los músculos digestivos destinados a facilitar el trabajo alimenticio; el simpático inhibe los efectos del vago, ocasiona la contractura de las esfínteres lisos y determina la retención del contenido.

Así podrían multiplicarse los ejemplos. Estos hechos, que son del dominio fisiológico, han sido completados por otros hechos, tal vez más filosóficos que fisiológicos. Así es que el estudio del metabolismo general y de la influencia de los dos sistemas sobre las glándulas endocrinas demuestra, sirviéndonos de las expresiones de GASKELL, que la acción del gran simpático sería catabólica y acelera la destrucción de las reservas, mientras que el parasimpático sería anabólico o constructor de reservas utilizables.

CAPITULO V

ESTUDIO MACROSCOPICO DEL SISTEMA NERVIOSO ORGANOVEGETATIVO

Conservaremos el término de sistema simpático para designar los diferentes tramos que estudiaremos sucesivamente. Conservaremos este término, que es siempre clásico y cómodo, pero el alumno procurará recordar las consideraciones que antes hemos estudiado largamente. Recordará la parte que corresponde al simpático y al parasimpático en las formaciones que vamos a describir, tal como las descubre el escalpelo.

Dividiremos el estudio del simpático en cinco porciones fundadas en la topografía, división completamente convencional, y describiremos sucesivamente: una porción cefálica, una porción cervical, una porción torácica, una porción lumbar, una porción pélvica. Para cada una de estas regiones consideraremos sucesivamente: 1.°, los ganglios y el mismo tronco del simpático; 2.°, los ramos comunicantes, y 3.°, las ramas eferentes. Referiremos forzosamente a estas ramas eferentes los plexos previscerales y los nervios que de ellos parten. Descuidaremos, sin embargo, la descripción de las ramas teminales, ora por haberlas ya estudiado, ora por reservarnos estudiarlas más completamente a propósito de cada víscera.

ARTICULO PRIMERO

SIMPATICO CEFALICO

(Sistema órganovegetativo de la cabeza)

No volveremos a describir lo que hemos descrito ya en varias ocasiones. El sistema órganovegetativo de la cabeza está constituído por diferentes elementos. Comprende primero todos los ganglios anexos a los nervios craneales, ganglios que habían sido referidos en otro tiempo al gran simpático y que se refieren ahora al parasimpático. Estos ganglios son los siguientes (fig. 337):

1.° El *ganglio oftálmico*, pegado al costado externo del nervio óptico (véase página 104); 2.°, el *ganglio ótico*, colgado del lado interno del maxilar inferior (véase pág. 125); 3.°, el *ganglio esfenopalatino*, referido al nervio maxilar superior (véase pág. 113); 4.°, el *ganglio submaxilar*, referido al borde inferior del nervio lingual (véase pág. 124), y, por último, 5.°, el *ganglio sublingual* o *de Blandin*, dependiente del nervio sublingual (véase pág. 125).

Comprende igualmente elementos procedentes de la columna órganovegetativa cervical que siguen el trayecto del espinal medular. Se le refieren finalmente filetes nerviosos, fibras postganglionares procedentes de los ganglios simpáticos cervicales, es decir:

1.° Del ganglio cervical superior por las anastomosis que envía a los cuatro últimos nervios craneales. Estas fibras atraviesan los ganglios antes descritos sin detenerse en ellos.

2.° Del mismo ganglio, por el *plexo carotídeo* y el *plexo cavernoso*, cuyos filetes se prolongan a todas las ramas de la carótida interna.

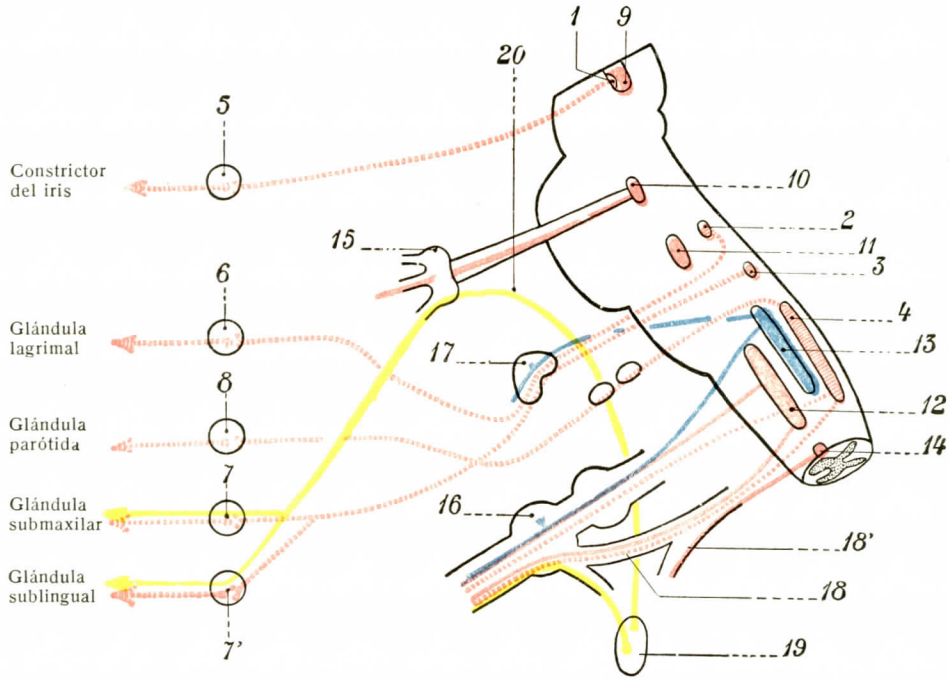

FIG. 337

Centros del parasimpático craneal.

(*En rojo*, los núcleos motores; *en rosa*, los núcleos parasimpáticos; *en amarillo*, las fibras postganglionares; *en azul*, los núcleos sensitivos.)

1, núcleo orgánico del motor ocular común. — 2, núcleo orgánico del facial. — 3, núcleo orgánico del intermediario de Wrisberg. — 4, núcleo orgánico del glosofaríngeo, del neumogástrico y del espinal. — 5, ganglio oftálmico. — 6, ganglio de Meckel. — 7, ganglio submaxilar. — 7', ganglio sublingual. — 8, ganglio ótico. — 9, núcleo motor del motor ocular común. — 10, núcleo motor del trigémino. — 11, núcleo motor del facial. — 12, núcleo motor del neumogástrico. — 13, fascículo solitario. — 14, núcleo motor medular del espinal. — 15, ganglio de Gasser. — 16, ganglio del neumogástrico. — 17, ganglio geniculado. — 18, 18', rama interna y rama externa del espinal. — 19, ganglio cervical superior. — 20, fibras simpáticas postganglionares.

3.° Del ganglio estelar por el plexo vertebral que termina en el plexo del tronco basilar y sus ramas.

Nos damos cuenta así de la complejidad del sistema nervioso órganovegetativo de la cabeza y del encéfalo.

No se trata ya de la antigua sistematización que lo concede todo al simpático. En la actualidad hay que dar a cada uno lo que le corresponde.

El sistema órganovegetativo de la cabeza comprende, pues:

1.° *Ganglios periféricos parasimpáticos* en los que vienen a terminar las fibras preganglionares de los centros parasimpáticos del tronco cerebral.

2.° *Fibras simpáticas postganglionares* procedentes de los ganglios simpáticos cervicales. Algunas de estas fibras atraviesan sin detenerse los ganglios parasimpáticos precedentes. Recordemos que las fibras simpáticas preganglionares que ter-

minan en estos ganglios tienen su origen en los centros simpáticos medulares dorsales superiores.

(Por lo que se refiere a la anatomía de los filetes nerviosos de este sistema, remitimos al capítulo de los *Nervios craneales.)*

ARTICULO II

SIMPATICO CERVICAL

§ 1. — Límites y aspectos

El simpático cervical, primera parte del largo tracto nervioso órganovegetativo que desciende a cada lado de la columna vertebral, se extiende desde la base del cráneo, a la altura de la apófisis basilar del occipital, hasta el cuello de la primera costilla, por lo tanto al orificio superior del tórax. Se extiende así por toda la altura del cuello. Está representado por un cordón de coloración grisácea, en el cual se escalonan tres engrosamientos o ganglios: los *ganglios cervicales superior, medio* e *inferior;* existe a veces un cuarto ganglio intercalado entre los ganglios medio e inferior. Es el *ganglio intermedio.* En cuanto el ganglio cervical inferior está en la inmensa mayoría de los casos fusionado con el primer ganglio torácico, formando entonces una sola masa, el *ganglio estrellado de Neubauer* o *ganglio estelar.* La reducción de los ganglios en relación con los segmentos vertebrales es la consecuencia de la fusión de los ganglios primitivos dispuestos metaméricamente.

La cadena cervical descansa sobre la aponeurosis prevertebral, delante de las apófisis transversas de las vértebras. Está situada en las láminas conjuntivas mal individuadas, tendidas de la cara anterior de la columna, por una parte, a las vainas que rodean los vasos del cuello, y las vísceras, por la otra parte, a las láminas, descritas por Cabanac, corresponden a las láminas sagitales de Charpy. Vamos a describir ante todo los elementos del simpático cervical, luego las relaciones de la cadena en su conjunto, las relaciones de los ganglios, y por último estudiaremos las numerosas ramas eferentes que de ellos parten.

§ 2. — Descripción de los ganglios

1.° Ganglio cervical superior. — Este ganglio es con mucho el más voluminoso de los tres engrosamientos del simpático cervical. De forma ovoidea, muy afilado, algo aplanado en sentido ánteroposterior, es comparable a un hueso de dátil. Su longitud es de 4 a 5 centímetros; su anchura, de 6 a 12 milímetros; su calibre ánteroposterior, de 2 a 3 milímetros. Por excepción, aparece en forma de una lámina más o menos dispuesta en plexo. Su forma en huso, su coloración gris rojiza, su superficie lisa, como pulida, permite distinguirlo de los elementos linfáticos y nerviosos que le rodean.

2.° Ganglio cervical medio. — El ganglio medio puede faltar. Esta ausencia es excepcional, pero su forma y sus dimensiones son muy variables. Siempre poco voluminoso, excede excepcionalmente de 1 centímetro de longitud por 3 a 4 milímetros de anchura. Su forma, irregular, es generalmente la de un triángulo burdamente dibujado; pero puede ser redondeado, fusiforme y hasta en pedazos.

3.° Ganglio cervical inferior. — Fusionado generalmente (80 por 100 de los casos) con el primer ganglio torácico, forma una masa voluminosa que mide

aproximadamente 2 centímetros de longitud por 7 a 10 milímetros de anchura. Figura a veces un bloque único; muy a menudo una estrangulación, más o menos acentuada, marca el punto de unión de su parte cervical y de su parte torácica. A menudo también, en su polo superior, al que llega el cordón simpático cervical, existe un engrosamiento más o menos distinto de la masa, engrosamiento que ha recibido el nombre de *ganglio intermedio*.

Esta partición del estelar en dos ganglios se ve en el 60 a 80 por 100 de los casos y existe incluso un equilibrio entre el volumen respectivo de estas dos masas. Cuando existe el ganglio intermedio, lo que es por decirlo así la regla, éste es «vertical, en longitud, muy visible y el primero que se presenta al operador» (LERICHE).

En cuanto a la forma del ganglio estelar propiamente dicho, es irregular y poliédrico. Su parte inferior se continúa directamente con el cordón del simpático torácico.

4.° Cordón del simpático. — El cordón es delgado. Su diámetro excede raramente de 5 milímetros. Nacido del polo inferior del ganglio superior, desciende verticalmente, alcanza el polo superior del ganglio medio y continuando su curso viene a terminar en el extremo interno del ganglio cervical inferior del estelar.



FIG. 558

Esquema que representa el simpático cervical.

CI, CII, CIII, etc., primero, segundo, tercero, etc., pares cervicales, con sus rami communicantes. — DI, primer dorsal. — 1, 1, simpático cervical. — 2, ganglio cervical superior. — 3, ganglio cervical medio. — 4, ganglio cervical inferior. — 5, filete craneal posterior. — 6, filete craneal anterior. — 7, plexo carotídeo. — 8, plexo cavernoso. — 9, filete carótico-timpánico. — 10, ramo carotídeo del nervio vidiano, con 10', su ramo craneal. — 11, nervio vidiano. — 12, ganglio esfenopalatino. — 13, nervio maxilar superior. — 14, simpático torácico. — 15, carótida interna.

§ 3. — RELACIONES DE LA CADENA SIMPÁTICA EN SU CONJUNTO

De todos los elementos que se hallan en el cuello, la cadena simpática es el más profundo y el más interno del compartimiento lateral del cuello. Siguiendo un trayecto descendente, paralelo al paquete carotídeo, está situada por detrás y *por* dentro de éste, aplicada al plano de las apófisis transversas, o más exactamente a la altura en que éstas se implantan en los lados de las vértebras (punto en el que se apoya el cuello de las costillas en la región torácica). Aplicada sobre el plano esquelético, se adapta a su curva de convexidad anterior. Señalemos que esta sucesión de apófisis transversas no se hace sin que algunas sobresalgan más que las otras; así es que el tubérculo lateral del atlas excede netamente por fuera las vértebras subyacentes. Igualmente, la sexta cervical posee una apófisis transversa más eminente que las demás. (Veremos ulteriormente el interés de estas eminencias como punto de referencia de los ganglios.)

Pero este plano óseo está acolchado por los músculos prevertebrales: recto anterior mayor de la cabeza, recto anterior menor, largo del cuello. La situación del cordón simpático en relación con este plano muscular ha sido interpretada diversamente. Para algunos, TILLAUX, CHARPY, estaría colocado detrás de la apo-

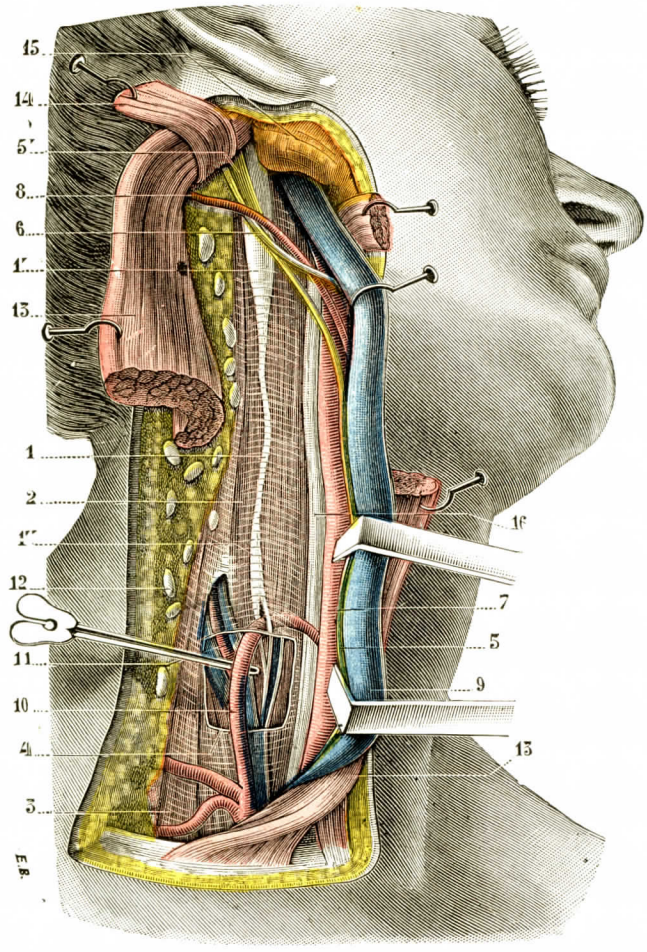

FIG. 339

El simpático cervical (T.-J.).

Los músculos esternocleidomastoideo y digástrico han sido seccionados y luego apartados hacia delante y atrás. El paquete vásculonervioso del cuello ha sido fuertemente desviado hacia delante para descubrir el plano prevertebral, sobre el cual se ve, a través de la aponeurosis prevertebral, el nervio gran simpático.

1, gran simpático, con : 1', su ganglio superior, y 1'', su ganglio medio. — 2, largo del cuello. — 3, escaleno anterior. — 4, ventana practicada en la aponeurosis prevertebral para mostrar la situación subaponeurótica del cayado de la arteria tiroidea inferior. — 5, neumogástrico, con 5', su ganglio. — 6, hipogloso. — 7, carótida primitiva. — 8, arteria occipital. — 9, yugular interna. — 10, tiroidea inferior. — 11, vertebral. — 12 ganglios linfáticos. — 13, esternocleidomastoideo. — 14, digástrico. — 15, parótida. — 16, esófago.

neurosis prevertebral, ésta, a su vez, directamente aplicada sobre el plano músculo-esquelético. Para otros sería dependiente de la vaina celulosa pericarotídea. En realidad (DROBNICK, BÉRARD), el simpático está sumergido en una atmósfera celulosa laxa por arriba, más densa hacia la parte inferior del cuello (HERBET), dispuesta

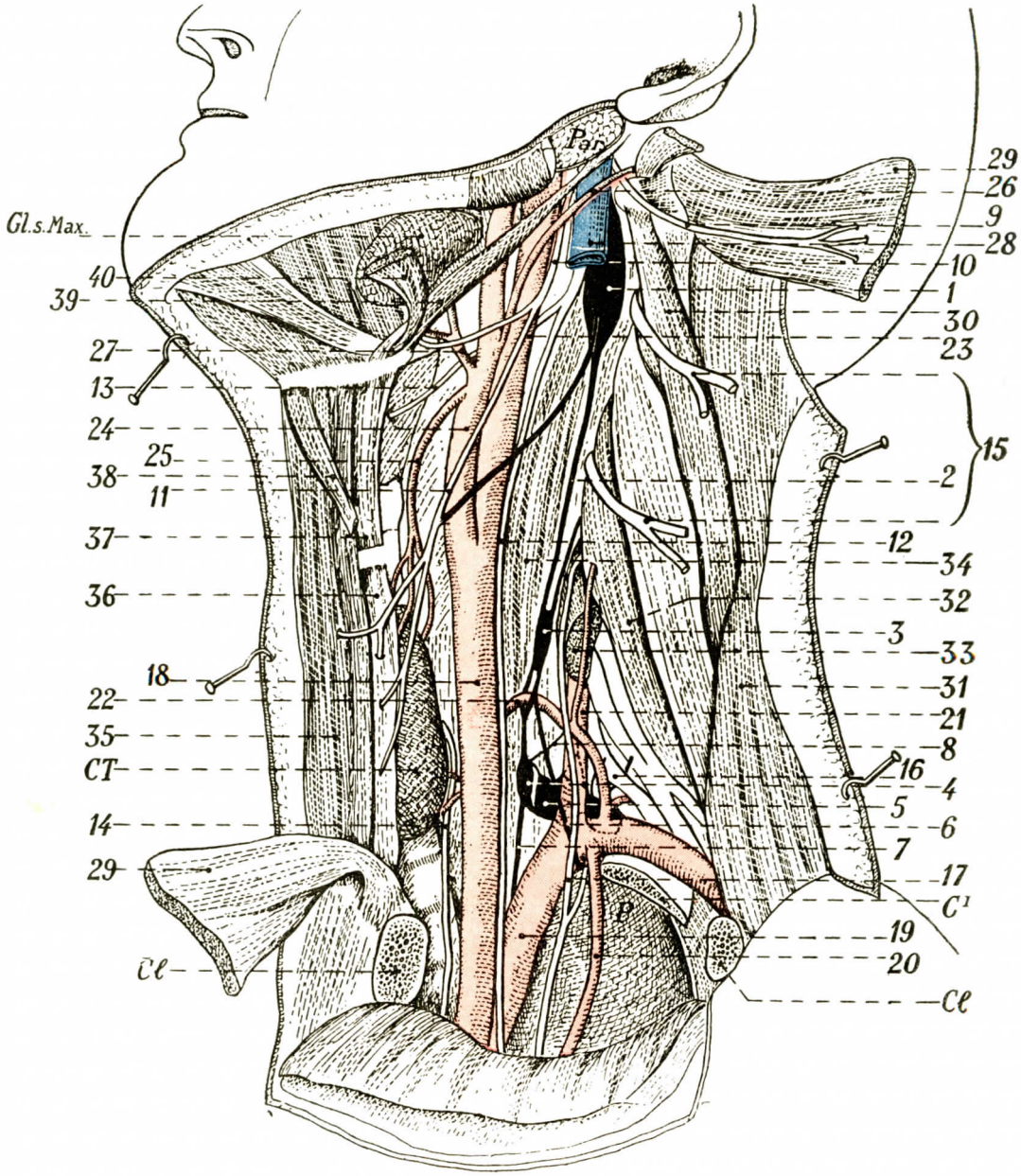

FIG. 340

La cadena simpática cervical (lado izquierdo) (el simpático en *negro lleno*).

Cl, clavícula. — Ci, primera costilla. — CT, cuerpo tiroides. — Par., parótida. — Gl.s.Max., glándula submaxilar. — 1, ganglio cervical superior. — 2, cordón simpático. — 3, ganglio cervical medio. — 4, ganglio intermedio. — 5, ganglio estelar. — 6, asa de Vieussens. — 7, nervio cardíaco. — 8, rama anterior del nervio vertebral. — 9, nervio espinal. — 10, nervio hipogloso mayor. — 11, rama descendente del hipogloso que recibe una anastomosis del ganglio cervical superior. — 12, nervio neumogástrico. — 13, nervio laríngeo superior. — 14, recurrente izquierdo. — 15, plexo cervical. — 16, una de las raíces del plexo braquial (C7). — 17, nervio frénico y su anastomosis en el simpático. — 18, arteria carótida primitiva. — 19, arteria subclavia. — 20, arteria mamaria interna. — 21, arteria vertebral. — 22, arteria tiroidea inferior. — 23, arteria carótida interna. — 24, arteria carótida externa. — 25, arteria tiroidea superior. — 26, arteria occipital. — 27, tronco común de la arteria lingual y de la arteria facial. — 28, vena yugular interna seccionada. — 29, segundo esternocleidomastoideo. — 30, angular. — 31, trapecio. — 32, escaleno posterior. — 33, escaleno anterior seccionado. — 34, largo del cuello. — 35, esternocleidohioideo. — 36, esternotiroideo. — 37, tirohioideo. — 38, omohioideo seccionado. — 39, estilohioideo. — 40, digástrico.

en láminas sagitales más o menos distintas. Es pues, difícil, en su parte superior, separarla del tejido celular que rodea los vasos carotídeos, mientras que en su parte inferior es independiente de él.

§ 4. — Relaciones de los ganglios

1.° Ganglio cervical superior. — Ligeramente oblicuo hacia abajo y hacia fuera, representa el elemento más posterior y más profundo del espacio retroestíleo o hueco subparotídeo posterior (fig. 341).

A. Relaciones con las paredes del hueco subparotídeo. — *Por detrás*, descansa sobre el plano ósteomuscular, representado aquí por las apófisis transversas de la segunda y tercera vértebras cervicales que están detrás del recto anterior menor de la cabeza y el largo del cuello en su origen, músculos del que está separado por la aponeurosis prevertebral.

Por dentro, corresponde a la cara lateral de la faringe, formada por el constrictor superior de ésta, músculo junto al cual está aplicado el plexo venoso faríngeo superior.

Por fuera, su parte superior está señalada superficialmente por la eminencia ósea de la apófisis mastoidea, en cuya cara interna se inserta el músculo digástrico; el borde inferior de éste es seguido por la arteria occipital. Su mitad inferior está oculta detrás de las inserciones mastoideas del esplenio, cuyo borde anterior lo cruza en banda, y es la clave de su acceso. Las inserciones del esternocleidomastoideo cubren el vértice de la mastoidea, y desde este punto, en toda la altura del cuello, este músculo constituye la relación muscular externa de la cadena cervical.

Por delante, el tabique de los músculos estíleos, desarrollados en aleta a partir de la apófisis estiloides, queda separado del ganglio por todo el espesor del paquete vásculonervioso .

Por arriba, el vértice del ganglio dista aproximadamente 2 centímetros de la base del cráneo. En ésta se abren el extenso agujero rasgado posterior; más adelante, el orificio inferior del conducto carotídeo; y, en la parte pósterointerna, el agujero condíleo anterior. Está fijado a la arteria carótida interna por el nervio carotídeo, que continúa el simpático cervical en el interior del cráneo.

Por abajo, el ganglio se continúa con el cordón cervical. Por otra parte está fijado a la bifurcación carotídea por los nervios intercarotídeos.

B. Relaciones vásculonerviosas (fig. 341 y 342). — Delante del ganglio se elevan la vena yugular interna y la carótida interna, que se dirigen la una hacia el agujero rasgado posterior, la otra hacia el conducto carotídeo; limitan con la base del cráneo, el *triángulo caróticoyugular*, en cuya área se inscriben todos los nervios craneales que convergen en este punto. Estos son (fig. 341):

1.° *El nervio hipogloso mayor*. Este nervio, a su salida del agujero condíleo posterior, cruza la cara posterior, luego la cara externa del ganglio en su tercio superior, antes de llegar al paquete carotídeo. La relación en inmediata.

2.° *El neumogástrico*. Este, pegado al flanco pósterointerno de la vena después de su salida del agujero rasgado posterior, se hincha formando el *ganglio plexiforme*, algunos de cuyos caracteres le distinguen del ganglio simpático: dimensiones menores, consistencia más firme, coloración más gris. Además, el simpático es más interno, francamente retrocarotídeo, y recibe los ramos de los nervios cervicales. Por lo demás, el ganglio plexiforme está sumergido en la misma atmósfera celulosa que el paquete carotídeo y emite por su polo inferior el *nervio laríngeo superior*, el cual, dirigiéndose por dentro hacia la faringe, cruza la cara anterior del simpático.

3.° *El nervio glosofaríngeo.* Pasa entre la vena y la arteria y queda en todo su trayecto más anterior que el ganglio (fig. 342, 4).

4.° En cuanto al *nervio espinal*, está situado muy arriba, no entra en contacto con el ganglio; pero sus relaciones con el simpático son, sin embargo, muy preciosas en la investigación del ganglio. En efecto, el nervio espinal salido del

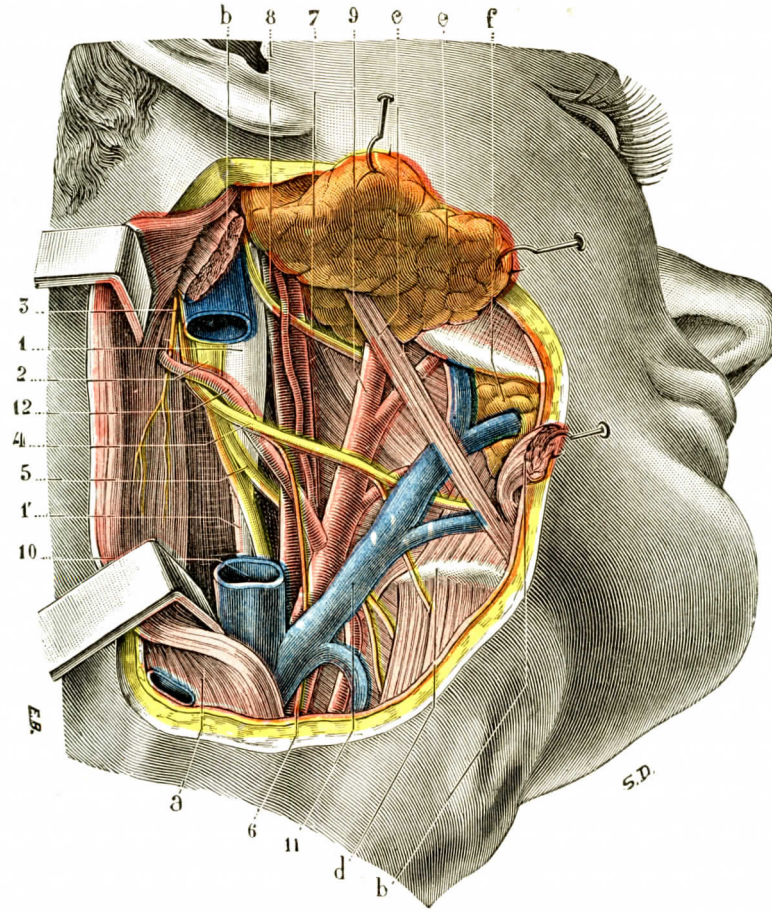

FIG. 341

Ganglio cervical superior del gran simpático (T.-J.).

1, ganglio cervical superior. — 1', tronco del simpático. — 2, ganglio neumogástrico. — 3, rama externa del espinal. — 4, hipogloso. — 5, laringeo superior. — 6, asa descendente del hipogloso. — 7, glosofaríngeo. — 8, carótida interna. — 9, carótida externa. — 10, yugular interna. — 11, tronco venoso tirolinguofacial. — 12, arteria occipital.

a, esternocleidomastoideo. — *b*, *b*, digástrico seccionado. — *c*, estilohioideo. — *d*, hueso hioides. — *e*, parótida erinada hacia delante y arriba. — *f*, glándula submaxilar.

cráneo por el agujero rasgado posterior da casi inmediatamente su corta rama interna al ganglio plexiforme, mientras que la rama externa continúa su trayecto hacia fuera. Esta cruza el ganglio a la altura de su polo superior, generalmente, por detrás de éste, más raramente por delante, y pasa entre él y la vena yugular interna. Este trayecto, pues, conduce al espinal detrás del músculo esternocleidomastoideo; encuentra aquí las raíces superiores del plexo cervical a su salida de

los músculos intertransversos y se anastomiza en este punto por el segundo par cervical.

Tales son los elementos vásculonerviosos del hueco subparotídeo posterior que parecen gravitar alrededor del ganglio cervical superior del simpático.

2.° El cordón simpático y el ganglio cervical medio. — Cordón y ganglio medio no pueden ser disociados en su estudio topográfico. Se hallan en la misma región: la porción carotídea del simpático cervical (fig. 340).

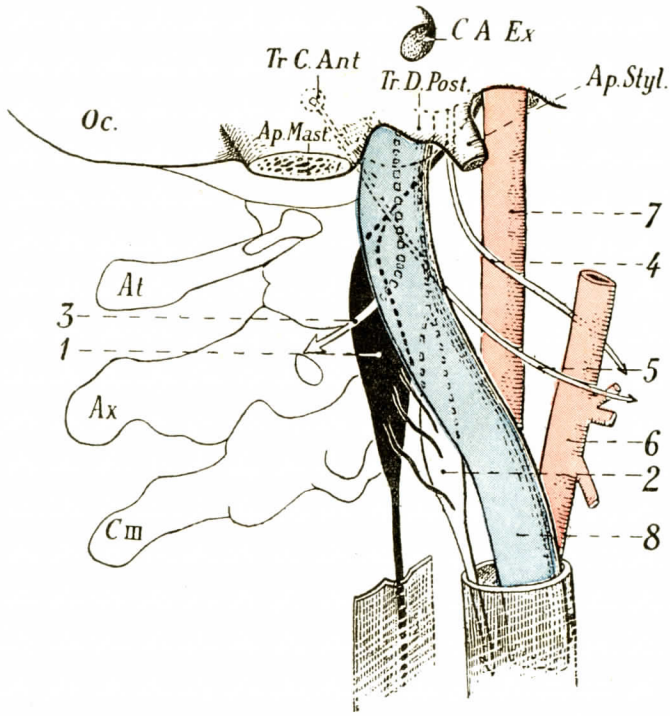

FIG. 342

Relaciones del ganglio cervical superior del simpático (muy esquemática) (el simpático va en *negro lleno*).

Oc., occipital. — Ap.Mast., apófisis mastoides. — Av.Styl., apófisis estiloides. — Tr.C.Ant., proyección del agujero condíleo anterior. — Tr.D.Post., agujero rasgado posterior. — C.A.Ex., conducto auditivo externo. — At., atlas. — Ax., axis. — CIII, tercera vértebra cervical.

1, ganglio cervical superior. — 2, ganglio plexiforme del neumogástrico. — 3, nervio espinal. — 4, nervio glosofaríngeo. — 1, nervio hipogloso mayor. — 6, arteria carótida externa. — 7, arteria carótida interna. — 8, vena yugular interna.

Un hecho es constante, la situación del ganglio medio delante de la apófisis transversa siempre saliente de la sexta cervical, el *tubérculo de Chassaignac*. Por otra parte, la constancia de la relación de la arteria tiroidea inferior es un segundo hecho importante; esta relación ha valido de HALLER el nombre de *ganglio tiroideo* al ganglio que nos ocupa.

A. RELACIONES PARIETALES. — *Por detrás*, el intersticio del largo del cuello y de las inserciones del escaleno anterior sobre las cuales se reúnen las raíces del nervio frénico jalona el paso del simpático.

Por dentro, el compartimiento visceral del cuello dibuja el ángulo esófago-traqueal por el que sube el recurrente.

Por fuera, el esternocleidomastoideo forma la cubierta de la región.

Por delante, la vaina vásculonerviosa carotídea es muy distinta del cordón simpático que tiene sobre el plano vertebral un tejido celular apretado y denso.

B. Relaciones vasculares. — Por debajo del ganglio medio se comprueba la entrada de la arteria vertebral en el conducto transverso de la sexta cervical. En caso de ausencia del ganglio, la arteria permanece, sin embargo, siempre en contacto con el simpático. En cuanto a la *tiroidea inferior*, en el punto en que ella se curva por dentro al pasar delante de la arteria vertebral y detrás de la carótida primitiva es donde encuentra el ganglio. Este encuentro difiere algo a la derecha y a la izquierda (Drobnick-Bérard). Pasa generalmente por delante de él, *a la izquierda, tan a menudo detrás de él como delante a la derecha*. La relación es tan íntima que muy a menudo el vaso atraviesa un ojal abierto en la masa ganglionar. Esta relación vascular es de conocimiento fundamental; constituye el mejor punto de referencia para descubrir el ganglio medio.

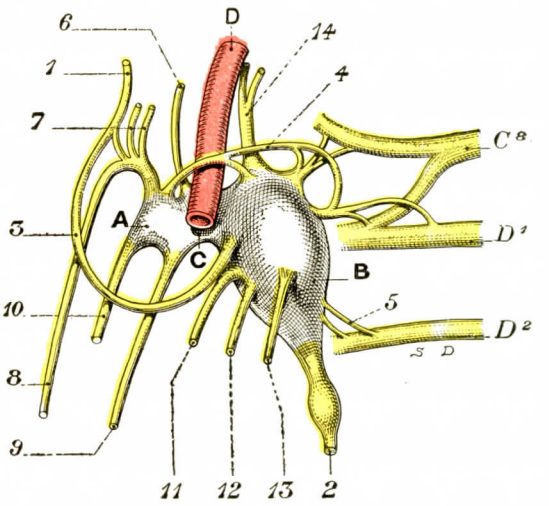

Fig. 343

Ganglio cervical inferior izquierdo. (Vista anterior [*esquemática*], según un dibujo de Guillaume).

A, masa ánterointerna del ganglio. — B, masa pósteroexterna. — C, porción intermedia. — D, arteria vertebral. — C⁸, octavo nervio cervical. — D¹, primer nervio dorsal. — D², segundo nervio dorsal. 1, simpático cervical. — 2, simpático torácico.—3, asa de Vieussens. — 4, asa prevertebral. — 5, 5, 5, rami communicantes para el 8.º nervio cervical y el 1.º y 2.º nervios dorsales. — 6, ramos prevertebrales. — 7, ramos tiroideos. — 8, nervio cardíaco medio. — 9, nervio cardíaco inferior. — 10, anastomosis para el frénico. — 11 anastomosis para el recurrente. — 12, ramo esofágico. — 13, nervio pulmonar. — 14, nervio vertebral.

3.º Ganglio cervical inferior o estelar (figs. 344, 345 y 346). — El ganglio estrellado o estelar puede, esquemáticamente, ocupar tres posiciones: media, baja y alta.

Posición media. — Es la más frecuente; el ganglio corresponde entonces al cuello de la segunda costilla (84 por 100 de los casos, según Cordier y Couloma; el 78 por 100, según Grangeon).

Posición baja (19 por 100 de los casos). — El ganglio corresponde entonces al primer espacio intercostal y su polo inferior está en contacto con la segunda costilla.

Posición alta excepcional. — El ganglio está situado entonces a algunos milímetros por encima del cuello de la primera costilla.

Estas variaciones de posición interesan al cirujano, pues la ablación es tanto más fácil cuanto más arriba está situado el ganglio.

Lo que caracteriza las relaciones del ganglio estelar es la situación de éste en la encrucijada cérvicotorácica, en la unión de la región prevertebral y del orificio superior del tórax. Esta situación nos explica que únicamente la parte superior del ganglio era fácilmente aparente, mientras que su mitad inferior, sumergida en el tórax, sólo puede ser exteriorizada por tracción. A este nivel, por otra parte, viene a formar hernia en la parte baja del cuello la cúpula pleural. Detrás de esta cúpula se excava el pequeño compartimiento supraretropleural de Sébileau. El ganglio está en este compartimiento.

Este está constituído: por detrás, por el flanco del cuerpo de la séptima vértebra cervical, continuado por fuera por su apófisis transversa y por la primera vértebra dorsal que prolonga el cuello de la primera costilla. Esta porción del esqueleto forma un arco de círculo de concavidad interna. El lado de las vértebras contacta en este punto con el largo del cuello.

Por delante y abajo, la cúpula pleural forma el suelo del compartimiento. Este es completado por diversos elementos: la arteria subclavia, los ligamentos llamados suspensores de la pleura. La arteria subclavia pasa por delante de la cúpula pleural, por debajo de su vértice, algo más arriba a la izquierda que a la derecha. Completa la pared anterior del compartimiento y constituye una seria barrera. Alrededor de esta arteria pasan las tres asas nerviosas siguientes el asa frénico-simpática por fuera; el asa de Vieussens por el centro, y el asa del recurrente por dentro.

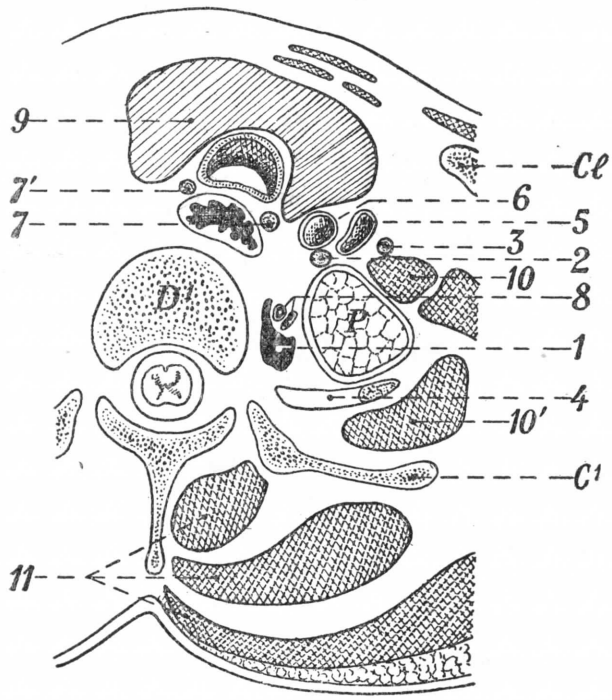

FIG. 344

Parte derecha del corte del orificio superior del tórax que pasa por D^1 (lado derecho esquemático) (el simpático en *negro lleno*).

Cl, clavícula. — C^1, primera costilla. — D^1, primera vértebra dorsal. — P, vértice del pulmón.

1, ganglio estelar derecho. — 2, nervio neumogástrico derecho. — 3, nervio frénico derecho. — 4, primera raíz dorsal. — 5, vena yugular interna. — 6, arteria carótida primitiva. — 7, nervio recurrente derecho, y 7', nervio recurrente izquierdo. — 8, arteria y vena vertebrales. — 9, cuerpo tiroides. — 10, escaleno anterior, y 10', escaleno posterior. — 11, músculos de la nuca.

El ligamento vértebro-pleural está por dentro del compartimiento. Está tendido del cuerpo de C^{VII} a la cúpula pleural. Por fuera, el ligamento transverso pleural se extiende de la apófisis transversa de C^{VII} a la cúpula (fig. 346). Por último, más atrás, encontramos el ligamento costopleural. Estos ligamentos, condensaciones fibrosas del tejido conjuntivo peripleural, cierran el compartimiento por los lados. Es, pues, detrás de la cúpula pleural y de la arteria subclavia, en un pozo profundo, donde se encuentra alojado el ganglio estelar. Aquí contrae relaciones importantes.

Relaciones vásculonerviosas. — Descansando sobre el cuello de la primera costilla del que le separa una delgada capa de tejido celular, el ganglio entra en relación íntima con la arteria y las venas vertebrales, el tronco arterial cérvico-intercostal, las dos raíces inferiores del plexo braquial y, a la izquierda, el conducto torácico.

La *arteria vertebral* nace de la convexidad de la arteria subclavia, acompañada por delante y por fuera de su vena, se eleva en el triángulo de Waldeyer. Este triángulo está constituído por el largo del cuello por dentro, el escaleno anterior por fuera y la primera costilla por abajo. En el área de este triángulo la arteria vertebral llega al ganglio estelar a algunos milímetros de su origen. El ganglio se

amolda muy a menudo a la arteria. Su cara anterior se hace entonces cóncava por delante. Esta relación íntima es a menudo acentuada por anastomosis nerviosas dispuestas en asa, que forman alrededor del vaso un anillo nervioso. La arteria vertebral es un punto de referencia fundamental en la búsqueda del ganglio. Como dice GRANGEON, «el estelar nunca falta a la *cita vertebral*» (fig. 345).

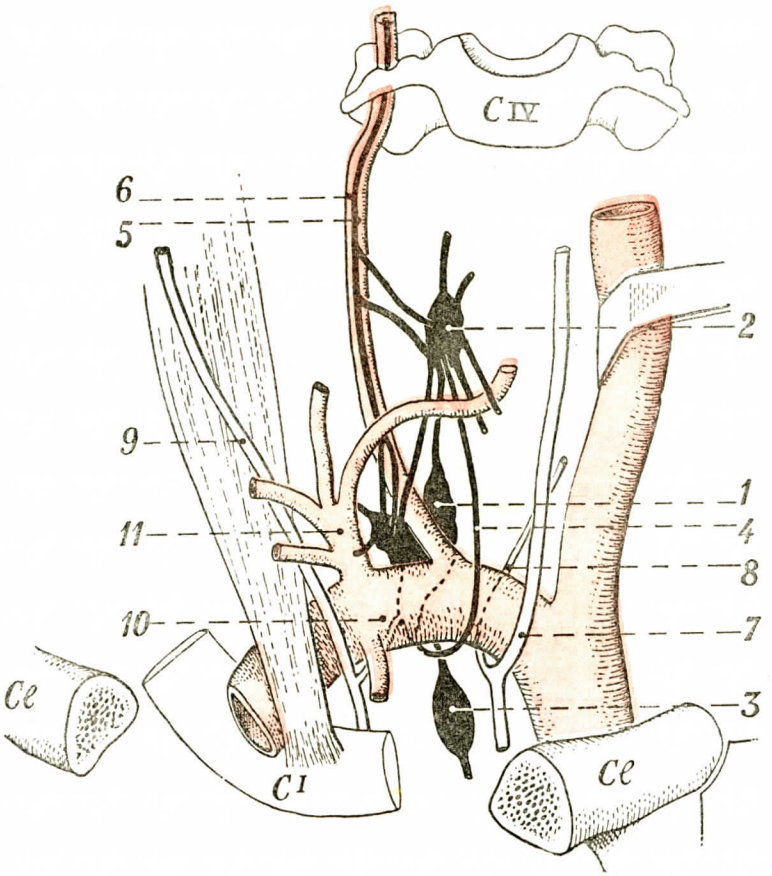

FIG. 345

Ganglio estelar: relaciones anteriores (muy esquemático), lado derecho (el simpático en *negro lleno*).

Cl, clavícula seccionada. — C1, primera costilla. — CIV, cuarta vértebra cervical.

1, ganglio estelar derecho. — 2, ganglio cervical medio, particularmente desarrollado en esta preparación. — 3, segundo ganglio torácico. — 4, asa de Vieussens. — 5, nervio vertebral. — 6, arteria vertebral. — 7, nervio neumogástrico derecho que da origen al recurrente. — 8 y 9, frénico derecho en la cara anterior del escaleno anterior. — 10, arteria subclavia. — 11, tronco tirobicérvico escapular.

El *tronco arterial cérvicointercostal* pasa por el borde externo del ganglio, generalmente en contacto con él. Se divide casi inmediatamente en dos ramas: la arteria cervical profunda y la intercostal superior. La *arteria cervical profunda* se dirige hacia arriba, pasa por encima de la primera costilla y llega al plano muscular. La intercostal superior propiamente dicha se curva, camina por la cara posterior del ganglio y desciende a lo largo de la pared interna del tórax para dar las primeras arterias intercostales (fig. 346).

A la izquierda, el *cayado del conducto torácico* está próximo al ganglio, del que sólo la separa un tejido celular más o menos denso.

A la derecha y a la izquierda, las dos raíces inferiores del plexo braquial contraen relaciones íntimas con el ganglio estelar. El *primer nervio dorsal* cruza su

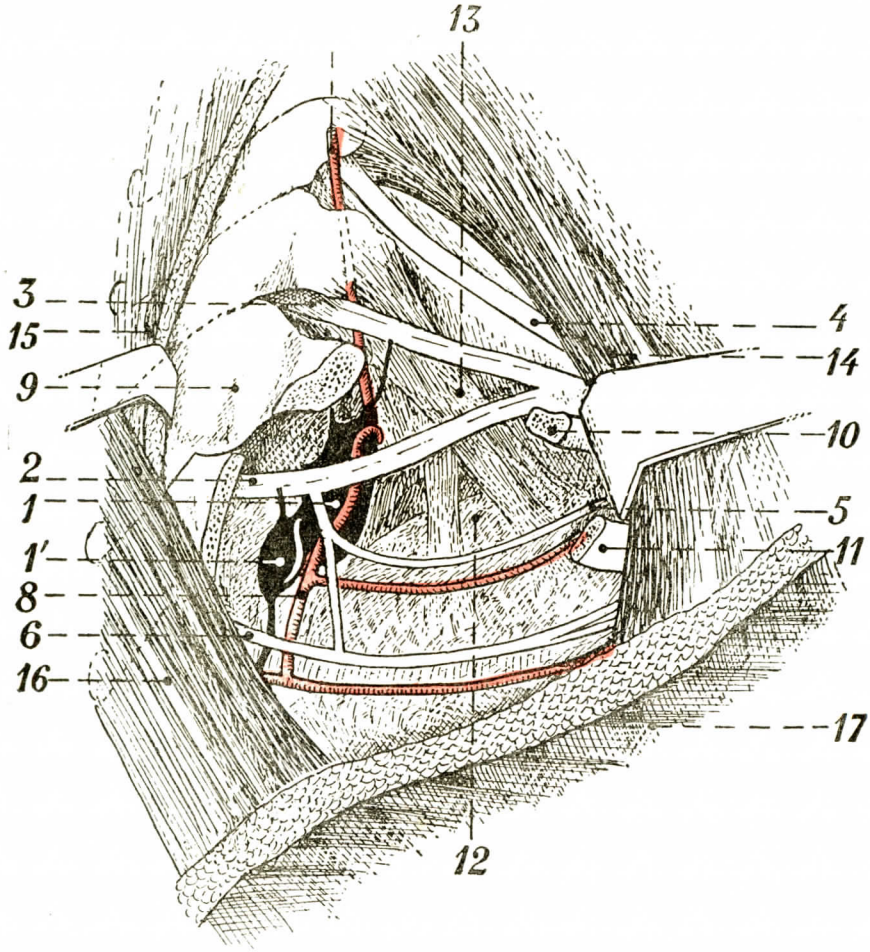

FIG. 346

El ganglio estelar visto por su cara posterior después de separados los músculos de la nuca y resecados los elementos costotransversos (el simpático en *negro lleno*).

1, 1', ganglio estelar. — 2, primera raíz dorsal. — 3, octava raíz dorsal. — 4, séptima raíz cervical. — 5, primer nervio intercostal. — 6, segundo nervio intercostal. — 7, arteria cervical profunda. — 8, arteria intercostal superior. — 9, primera vértebra dorsal. — 10, primera costilla seccionada. — 11, segunda costilla seccionada. — 12, cúpula pleural en la que viene a fijarse el ligamento transverso pleural, 13. — 14, músculos escalenos reclinados. — 15, músculos vertebrales seccionados. — 16, serrato menor posterior y superior. — 17, trapecio seccionado por encima de la espina del omóplato.

cara posterior (fig. 346), luego su plano externo, mientras que el octavo nervio cervical, situado más arriba, se aplica al cuello de la primera costilla (véase *Plexo braquial*).

Como se ve, el ganglio estelar ocupa una situación muy profunda; está rodeado de elementos importantes vásculonerviosos que dificultan su acceso. Además, existe

superficialmente una deformación que aumenta las dificultades de las vías quirúrgicas.

Por detrás, el ganglio está protegido por la gruesa masa de los músculos de la nuca y de la región supraescapular y por la barrera ósea del aparato costotransverso. La vía quirúrgica posterior es difícil, y por decirlo así, abandonada.

Por delante, el músculo esternocleidomastoideo forma el primer plano de cobertura. Ocupa el músculo omohioideo que subtiende la aponeurosis cervical media. Detrás de estos elementos encontramos la confluencia de los vasos carotídeos y subclavio, en contacto del borde interno del escaleno inferior, por delante del cual pasa el nervio frénico. Al ganglio se llega por vía anterior o por vía ánteroexterna, y, en este último caso, el escaleno anterior constituye la clave del descubrimiento del estelar (GASK y ROSS).

§ 5. — RAMAS COLATERALES DEL SIMPÁTICO CERVICAL

Hemos visto que el simpático cervical emitía únicamente ramos eferentes. Las colaterales se originan, pues, en los ganglios o cerca de ellos, antes de llegar directamente a los órganos o a los nervios periféricos.

Estudiaremos estas ramas en cada ganglio.

I. — RAMAS EFERENTES DEL GANGLIO CERVICAL SUPERIOR

Dividiremos éstas, por su dirección, en cinco grupos: superior, externo, posterior, anterior e interno.

1.° Ramas superiores. — *A.* RAMO Y PLEXO CAROTÍDEOS. — Del polo superior del ganglio parte un ramo voluminoso que parece atarlo a la base del cráneo. Este ramo superior penetra en el conducto carotídeo después de haberse dividido en dos ramas que serpentean en la superficie del vaso, cambiando entre sí filetes más o menos numerosos. Este *plexo carotídeo* se prolonga al seno cavernoso, en el que forma el *plexo cavernoso*. A la salida del seno los filetes periarteriales se prolongan por las ramas de terminación de la carótida y la oftálmica.

En el interior del plexo cavernoso, finas ramificaciones arteriales penetran en las mallas del plexo nervioso; de ahí el nombre de plexo arteriovenoso de Walther.

a) *Ramas eferentes del plexo carotídeo.* — Son en número de dos. La primera, el *filete caróticotimpánico*, se desprende del plexo en el primer codo de la carótida, de su porción ascendente. Penetra por detrás en la pared petrosa que corresponde al suelo de la caja del tímpano. Llegado a ésta, deslízase sobre el promontorio y se une al nervio de Jacobson, rama del glosofaríngeo. La segunda, el *filete simpático del nervio vidiano*, se desprende del plexo a nivel del orificio interno del conducto carotídeo. Se echa en los dos nervios petrosos mayores superficial y profundo reunidos, constituyendo así el nervio vidiano.

b) *Ramas eferentes del plexo cavernoso.* — Del plexo cavernoso nacen: 1.°, ramos anastomóticos para el motor ocular externo, para el motor ocular común, para el patético, para la rama oftálmica del trigémino, finalmente para el ganglio de Gasser; 2.°, la raíz simpática del ganglio oftálmico, filete largo y delgado que penetra a través del anillo de Zinn, camina en la órbita por debajo de la arteria oftálmica y llega al ganglio oftálmico en su parte posterior entre la raíz sensitiva procedente del nasal y la raíz motora procedente del motor ocular común; 3.°, ramos para el lóbulo hipofisario, destinados sin duda al lóbulo ante-

rior de la hipófisis; 4.°, ramos meníngeos que se pierden en la duramadre del canal basilar; 5.°, filetes vasculares que se extienden por las ramas de la carótida interna y se anastomizan con los ramos homólogos del lado opuesto a lo largo de la arteria comunicante anterior, en la que, según RIBES, se podría encontrar un pequeño ganglio; 6.°, ramos mucosos (VALENTIN) destinados a la mucosa de los senos esfenoidales.

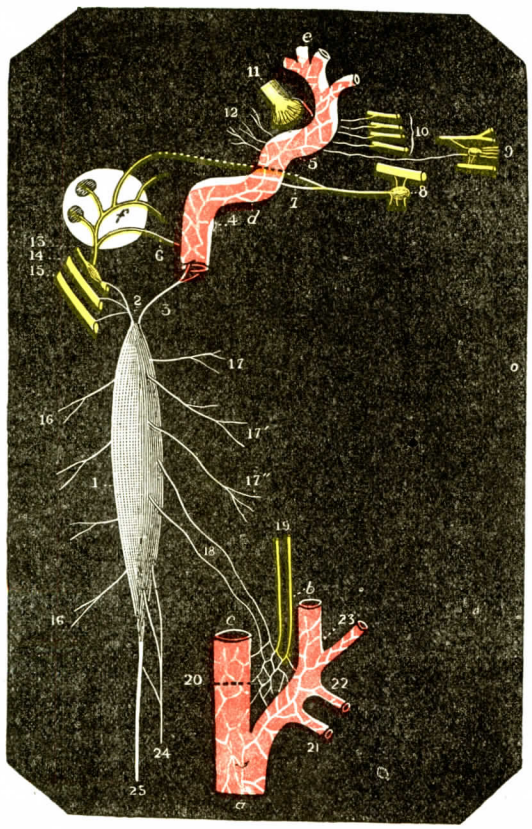

FIG. 347

Ramas eferentes del ganglio cervical superior (lado derecho).

a, arteria carótida primitiva. — *b*, carótida externa con sus tres primeras ramas. — *c*, carótida interna. — *d*, la misma arteria dentro del cráneo. — *e*, sus ramas terminales. — *f*, pared interna de la caja del tímpano, con las ramificaciones del nervio de Jacobson. 1, ganglio cervical superior, visto por el lado externo. — 2, rama craneal posterior. — 3, rama craneal anterior. — 4, plexo carotídeo. — 5, plexo cavernoso. — 6, filete caróticotimpánico. — 7, filete carotídeo del nervio vidiano. — 8, ganglio esfenopalatino. — 9, ganglio oftálmico. — 10, nervios del ojo. — 11, ganglio de Gasser. — 12, filetes mucosos y meníngeos. — 13, glosofaríngeo.—14, neumogástrico. — 15, hipogloso mayor. — 16, ramas posteriores del ganglio. — 17, ramos faríngeos. — 17', ramos laríngeos. — 17'', ramos tiroideos. — 18, ramos carotídeos. — 19, dos ramos del glosofaríngeo y del neumogástrico que van al plexo intercarotídeo. — 20, plexo intercarotídeo. — 21, plexo tiroideo superior. — 22, plexo lingual. — 23, plexo facial. — 24, nervio cardíaco superior. — 25, cordón cervical del gran simpático.

El ramo anastomótico que el plexo cavernoso envía al ganglio de Gasser, *anastomosis cérvicogasseriana*, muy delgado en el hombre tiene un volumen muy considerable en los animales, probablemente por razón del mayor desarrollo de la cara en estos últimos. Fundándose principalmente en los resultados de la experimentación fisiológica, MORAT lo considera como la continuación de la cadena del simpático dentro del cráneo. Lo cierto es que contiene las fibras íridodilatadoras, como también los elementos vasomotores y secretorios que el gran simpático cervical suministra a la cara. Es útil recordar, sin embargo, que no todos los elementos simpáticos del trigémino le son suministrados por esta anastomosis; por sus propios orígenes, principalmente por su raíz inferior, el trigémino posee, sin duda alguna, como ya hemos visto (véase *Orígenes reales de los nervios craneales*), cierto número de fibras simpáticas, que le envían los equivalentes bulbares del tracto intermediolateral.

B. RAMAS ANASTOMÓTICAS CRANEALES.—De la parte superior del ganglio parten varios filetes. El *primero*, el *nervio yugular de Arnold*, llega al agujero rasgado posterior, donde se divide en dos filetes, uno de los cuales termina en el ganglio yugular y el otro en el ganglio de Andersch.

El *segundo* va al ganglio plexiforme del neumogástrico.

Esta última anastomosis parece importante. Anatómicamente se presenta a menudo en forma de una fusión completa o mejor de una adhesión del neumogástrico y el simpático sobre varios centímetros de longitud. Descrito por CRUVEILHIER, encontrado por FICK (cuatro veces entre 28 cadáveres), este dispositivo no nos parece muy raro; lo hemos encontrado varias veces en el hombre en nuestras salas de disección. Recordemos que esta disposición es normal en el perro, en el que la adhesión se extiende entre el ganglio cervical superior y el ganglio

cervical medio. Esta anastomosis con el neumogástrico contendría fibras blancas y fibras grises: las primeras, centrípetas, terminan en el ganglio yugular, mientras que las fibras grises se dirigen hacia la periferia (FICK e IWAMA).

El *tercero* va al hipogloso.

2.° Ramas externas. — Tres o cuatro rami communicantes se desprenden del borde externo del ganglio cervical superior para llegar al primero, segundo y tercer nervios cervicales. Se dirigen a fuera transversalmente para alcanzarlos (véase *Plexo cervical*, pág. 263).

3.° Ramas posteriores. — Estos ramos se dirigen, ora hacia el músculo recto mayor anterior de la cabeza, ora, después de haber perforado este músculo, al cuerpo de la segunda, tercera y a veces cuarta vértebras cervicales.

4.° Ramas anteriores. — Las ramas anteriores pueden ser denominadas ramas vasculares. En número de dos a seis, se desprenden de la cara anterior del ganglio y se dirigen al ángulo de bifurcación de la carótida primitiva, formando un plexo tanto más tupido cuanto más próximo está a este ángulo. En el plexo intercarotídeo se descubre un pequeño corpúsculo: el *ganglio intercarotídeo*.

(Para la anatomía y conexiones de este corpúsculo, véase *Glándulas de secreción interna*, tomo III.)

El plexo pericarotídeo e intercarotídeo se prolonga por las ramas de la arteria carótida externa, y así se puede describir: 1.°, un plexo *tiroideo superior;* 2.°, un plexo *lingual*, del que se desprendería la raíz simpática para el ganglio sublingual de Blandin, por lo demás inconstante; 3.°, un plexo *facial* que daría algunos filetes a la glándula submaxilar y su ganglio; 4.°, un plexo *auricular posterior;* 5.°, un plexo *occipital;* 6.°, un plexo *faríngeo inferior;* 7.°, un plexo *temporal superficial;* 8.°, un plexo *maxilar interno*. De los filetes nerviosos que rodean la arteria meníngea media se desprende la raíz simpática del ganglio ótico.

Así como el plexo cavernoso es el punto de partida de la mayor parte de los nervios vasomotores del encéfalo, así el plexo pericarotídeo y los plexos de sus ramas son el origen de los vasomotores de la cara y de sus cavidades.

5.° Ramas internas viscerales. — Se dividen según su terminación en ramos faríngeos, esofágicos, laríngeos, tiroideos y cardíacos. El origen y el modo de distribución de estos ramos son extremadamente variables.

a) Los *ramos faríngeos*, siempre múltiples (tres o cuatro), se dirigen a las paredes laterales de la faringe pasando por la cara interna de la carótida. Se unen a los ramos del glosofaríngeo y del neumogástrico para formar el plexo faríngeo, cuya parte superior descansa en el constrictor superior y la parte inferior en el constrictor medio. De este plexo parten filetes motores sensitivos y vasculares.

b) Los *ramos esofágicos* terminan en la parte superior del esófago.

c) Los *ramos laríngeos* y *tiroideos* son filetes muy delgados que se extienden del ganglio a los filetes del laríngeo superior o del laríngeo externo. Estas anastomosis son raras. Cuando existen resulta la formación de un pequeño plexo, el *plexo laríngeo de Haller*.

d) Los *ramos cardíacos*, en número de dos o tres, se desprenden de la parte interna del ganglio, se reúnen y constituyen el nervio cardíaco superior (véase *Nervios del corazón*, tomo II).

II. — Ramas eferentes del ganglio cervical medio

El ganglio cervical medio, cuando existe, emite algunas ramas.

1.° Rami communicantes. — En general dos ramos van a las ramas anteriores del IV y del V nervios cervicales (véase pág. 263).

2.° Ramas tiroideas. — Ramos finos y delgados, van al cuerpo tiroides siguiendo un trayecto independiente del de las arterias.

3.° Ramas vasculares. — Estos ramos se dirigen a la tiroidea inferior y la carótida primitiva.

4.° Ramas cardíacas. — El nervio cardíaco medio nace a menudo por una raíz desprendida del ganglio. Ha sido descrito con los nervios cardíacos (véase Angiología, tomo II).

Exepcionalmente se encuentra una anastomosis del ganglio con el recurrente y con el nervio frénico.

III. — Ramas eferentes del ganglio cervical inferior

El ganglio cervical inferior o ganglio estelar emite gran número de ramos que distinguiremos en cuatro grupos: rami communicantes, ramas externas, ascendentes y descendentes.

1.° Rami communicantes (fig. 348). — Según Hovelacque, que lo ha estudiado bien, estos ramos comunicantes están dispuestos en dos planos, uno superficial, otro profundo, representado por el nervio vertebral (1).

a) *Plano superficial.* — El plano superficial comprende los ramos comunicantes propiamente dichos. Esquemáticamente se cuenta una raíz, pero es frecuente ver que aumenta este número.

α) El *ramo destinado al quinto nervio cervical*, nacido del ganglio estelar o de una de las raíces del nervio vertebral, se dirige arriba y afuera y llega al quinto nervio pasando entre el fascículo del recto anterior mayor que viene del quinto cervical y el fascículo del escaleno anterior que viene del cuarto cervical.

β) El *ramo comunicante del cuarto nervio cervical* nace por varias raíces del ganglio estelar y llega al sexto nervio a la altura del tubérculo de Chassaignac, después de haber pasado por delante o más raramente por detrás del fascículo inferior de inserción del escaleno anterior.

γ) El *ramo comunicante del séptimo nervio cervical* nace de la parte inferior del ganglio estelar y se echa en el nervio por fuera del tubérculo anterior de la apófisis transversa de la séptima cervical.

ε) El *ramo comunicante del octavo cervical* es generalmente doble o triple. Nacido de la parte baja del ganglio estelar, llega al octavo nervio pasando por encima del tronco cérvicointercostal.

ε) El *ramo del primer nervio dorsal* es generalmente doble. Profundamente ocultos en la fosita retropleural, los ramos alcanzan el primer nervio dorsal por dentro del ligamento costopleural. Señalemos que este ramo contiene fibras motoras destinadas al iris (Mme. Déjerine-Klumpke) (véase *Iris*).

A veces los ramos superficiales caminan por el interior del recto anterior en lugar de pasar a su superficie, llegando a la rama anterior del nervio cervical en la salida del conducto transverso (Herbet y Hovelacque).

(1) Hemos resumido ya esta descripción al tratar del plexo braquial, mas no creemos inútil insistir aquí.

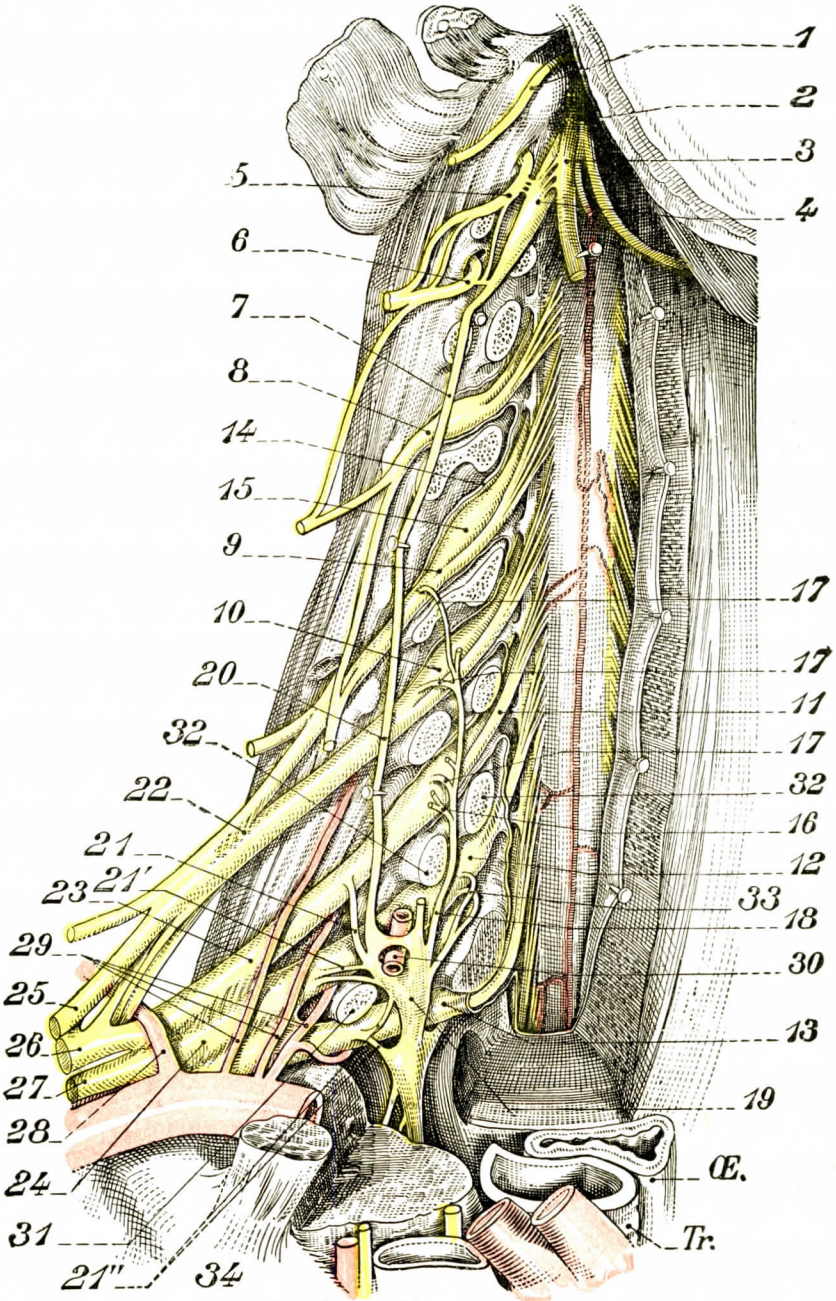

FIG. 548. — Plexo braquial.

(Plano profundo destinado a mostrar el ganglio estelar y los ramos comunicantes profundos. Los agujeros de conjunción y el conducto vertebral se han abierto. Se ve la oblicuidad de las raíces. La arteria vertebral se ha cortado en su origen.)

1, rama externa del espinal. — 2, hipogloso mayor. — 3, neumogástrico y sus anastomosis, con 4, ganglio simpático cervical superior. — 5, CII. — 6, CIII. —7, cordón del simpático cervical reclinado hacia fuera. — 8, CIV. — 9, CV. — 10, CVI. — 11, CVII. — 12, CVIII. — 13, DI. — 14, vena meníngea radicular. — 15, ganglio espinal. — 16, ramo del nervio vertebral destinado al plexo vertebral. — 17, 17, ramos comunicantes que van del nervio vertebral a CVI, CVII, CVIII. — 18, nervio vertebral. — 19, ganglio estelar. — 20, tronco del simpático cervical. — 21, ramos comunicantes que van del ganglio estelar a CVII. — 21', ramos comunicantes para CVIII. — 21'', ramos para DI. — 22, tronco primario superior. — 23, tronco primario medio. — 24, tronco primario inferior. — 25, tronco secundario ánteroexterno. — 26, tronco secundario posterior. — 27, tronco secundario ántero-interno. — 28, arteria escapular posterior. — 29, arterias cervicales profundas. — 30, arteria vertebral. — 31, sección de la primera costilla. — 32, sección de la apófisis transversa y conducto transversal abierto. — 33, ramos comunicantes para CVIII. — 34, primera costilla.

b) *Plano profundo.* — Los ramos del plano profundo están constituídos por filetes que se desprenden del nervio vertebral y se echan a cada raíz del plexo, a 1 ó 2 milímetros por fuera de su origen. Según HOVELACQUE, estos ramos son constantes para C^{V}, C^{VI}, C^{VII}.

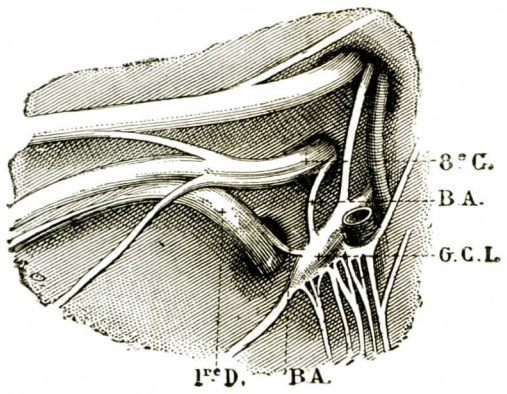

FIG. 349

Anastomosis del simpático con el octavo par cervical y el primero dorsal (según RAYMOND).

G. C. I., ganglio cervical inferior. — 8.° C, octavo cervical. — 1.er D, primero dorsal. — BA, BA, dos rami communicantes que van desde los nervios precedentes al ganglio cervical inferior.

2.° Ramas externas o vasculares. — Estos ramos se dirigen a la arteria subclavia y sus ramas colaterales, extendiéndose hasta la porción inicial de la arteria axilar; los vasos del extremo libre del miembro superior reciben sus filetes simpáticos de los nervios del plexo braquial (KRAMER). Ramos musculares llegan al largo del cuello o al recto anterior.

3.° Ramas ascendentes, nervio vertebral. — El nervio vertebral nace de la parte superior de la masa estelar por varias raíces. Los troncos que resultan de su reunión siguen la arteria, forman alrededor de ella, por las anastomosis que cambian, un verdadero plexo que se continúa por las ramas colaterales de la arteria vertebral sobre el tronco basilar y sus ramas.

Hemos visto que al lado de estos nervios vasomotores el nervio vertebral emitía ramos comunicantes profundos. Por último, pequeños filetes se dirigen a dentro, al interior del conducto vertebral, constituyendo las raíces simpáticas del *nervio sinuvertebral*, cuyas raíces cerebroespinales proceden de los nervios raquídeos.

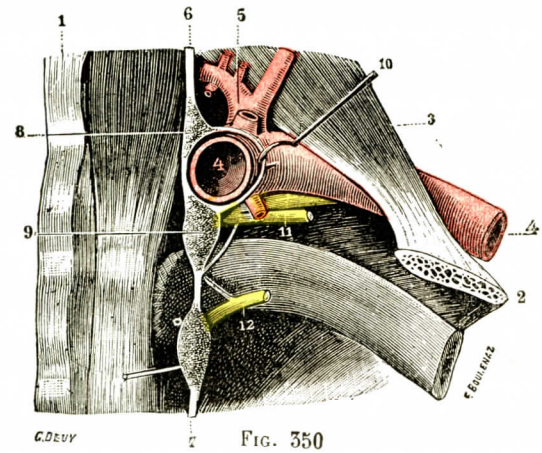

FIG. 350

Esquema del asa subclavia de Vieussens (lado izquierdo).

1, columna vertebral. — 2, primera costilla. — 3, escaleno anterior. — 4, arteria subclavia. — 5, tronco tirocervical. — 6, simpático cervical. — 7, simpático torácico. — 8, ganglio cervical inferior. — 9, primer ganglio torácico. — 10, asa subclavia de Vieussens, levantada por medio de una erina.

4.° Ramas descendentes. — Entre estas ramas descendentes señalaremos: 1.°, el *nervio cardíaco inferior* (véase tomo II, ANGIOLOGÍA); 2.°, *filetes para la cúpula pleural* y el *esófago;* 3.°, una *anastomosis con el neumogástrico*, inconstante, pero frecuente. Esta anastomosis alcanza el neumogástrico en el origen del recurrente.

5.° El asa de Vieussens. — Esta asa, formada de varios ramos proviene de la parte interna del ganglio estelar, pasa por la cara anterior del origen de la vertebral, luego por la cara anterior del ganglio estelar, después de haberse condensado en uno o dos ramos relativamente voluminosos (fig. 350).

6.° Anastomosis con el frénico (véase este nervio, pág. 268).

7.° Nervios cardíacos. — Los nervios cardíacos, capítulo importante del simpático cervical, han sido estudiados con el corazón (véase tomo II, ANGIOLOGÍA).

8.° Vascularización. — Resultando cada ganglio de la fusión de varias masas primitivas, es irrigado por fuentes múltiples. Parece que cada ganglio posee un manantial de irrigación fijo y manantiales secundarios variables (DELAMARRE y TANASESCO). Para el *ganglio superior*, la faríngea ascendente es el manantial fijo, mientras que los vasos de proximidad, carótida, tiroidea superior, son variables. Para el *ganglio medio*, la tiroidea inferior es el manantial fijo; la laríngea inferior y la cervical ascendente, los manantiales variables. El *ganglio estelar* tiene su fuente vascular fija en la tiroidea inferior y sus fuentes variables en la intercostal superior, la cervical ascendente y la cervical profunda.

ARTICULO III

SIMPATICO TORACICO

§ 1. — TRONCO Y GANGLIOS

1.° Consideraciones generales. — En la región torácica, la cadena simpática desciende verticalmente a cada lado de la columna vertebral, descansando en la parte externa de la cabeza de las costillas, por delante de los vasos intercostales, por detrás de la pleura. El número de ganglios raramente llega a doce. En general, como hemos visto, el primer ganglio está fusionado con el ganglio cervical inferior para formar el ganglio estelar. El duodécimo ganglio torácico se fusiona bastante a menudo, por otra parte, con el primer ganglio lumbar.

La diferenciación ganglionar es mucho menos marcada de lo que nos figuramos ordinariamente y en modo alguno está representada en el adulto por formaciones estelares. Se trata de ensanchamientos alargados, sin gran espesor, o más bien de ensanchamientos escalonados de la cadena, que a su vez es plana. Su numeración está sujeta a error. Si se quiere establecer de modo preciso el segmento de la cadena, hay que numerar los espacios intercostales. Por este hecho el ganglio simpático no corresponde únicamente a la cara anterior de la articulación costotransversa, como se dice habitualmente, sino que invade más o menos la parte posterior del espacio intercostal. En su conjunto la cadena simpática torácica se parece a una cinta con ensanchamientos y estrechamientos alargados (1).

En la parte inferior del tórax, la cadena simpática, disminuída por la partida de los esplácnicos, pierde su importancia volumétrica; los ganglios recobran sus caracteres habituales y el primer ganglio lumbar está netamente ensanchado. En la travesía del diafragma, la cadena simpática no es tan voluminosa como el gran esplácnico (fig. 352).

2.° Relaciones. — La cadena simpática torácica, los ramos comunicantes que parten de ella y los nervios viscerales en su origen *no están adheridos a la hoja parietal de la pleura* que está en contacto con ellos y que los cubre. La cadena aparece, por lo demás, sin disección alguna, salvo en los sujetos demasiado gordos. La serosa es fácilmente despegable y no puede arrastrar la cadena simpática que está aplicada junto al plano vértebrocostal por la fascia endotorácica y fuertemente arrimada a los

(1) En el feto y el recién nacido la diferenciación ganglionar es siempre más marcada que en el adulto.

nervios intercostales por los ramos comunicantes. La *cadena simpática es un órgano de la pared*, topográficamente por lo menos, lo mismo que los vasos y nervios intercostales (figs. 351 y 352).

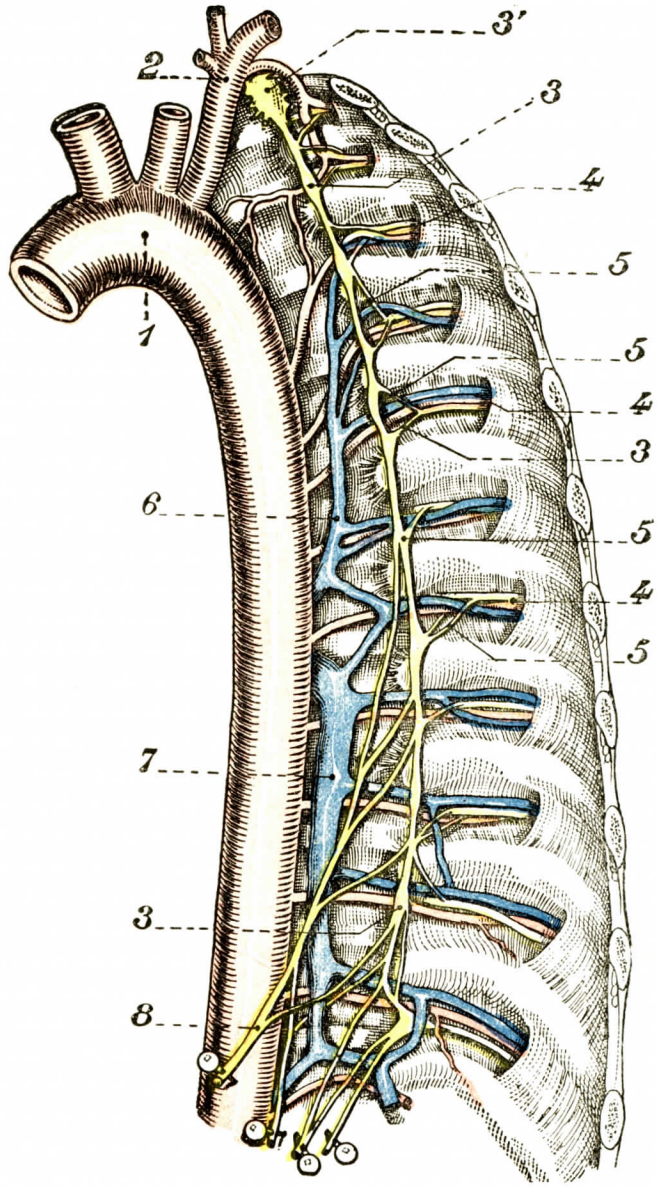

FIG. 351

Esquema de la cadena simpática torácica izquierda (LATARJET y BERTRAND).

1, aorta. — 2, subclavia izquierda. — 3, 3, 3, ganglios simpáticos. — 3', ganglio estelar. — 4, 4, 4, nervios intercostales. — 5, 5, 5, rami communicantes. — 6, tronco común de las venas intercostales superiores izquierdas. — 7, semiácigos inferior. — 8, esplácnico mayor.

En la región dorsal superior está situada ligeramente por fuera de la interlínea costovertebral (cuatro primeras costillas); pasa por delante de esta interlínea en la

quinta y sexta articulaciones; por último, de la séptima a la undécima está ligeramente por dentro de las interlíneas costovertebrales.

La cadena simpática y los ramos comunicantes *se hallan en un plano anterior a los vasos intercostales.*

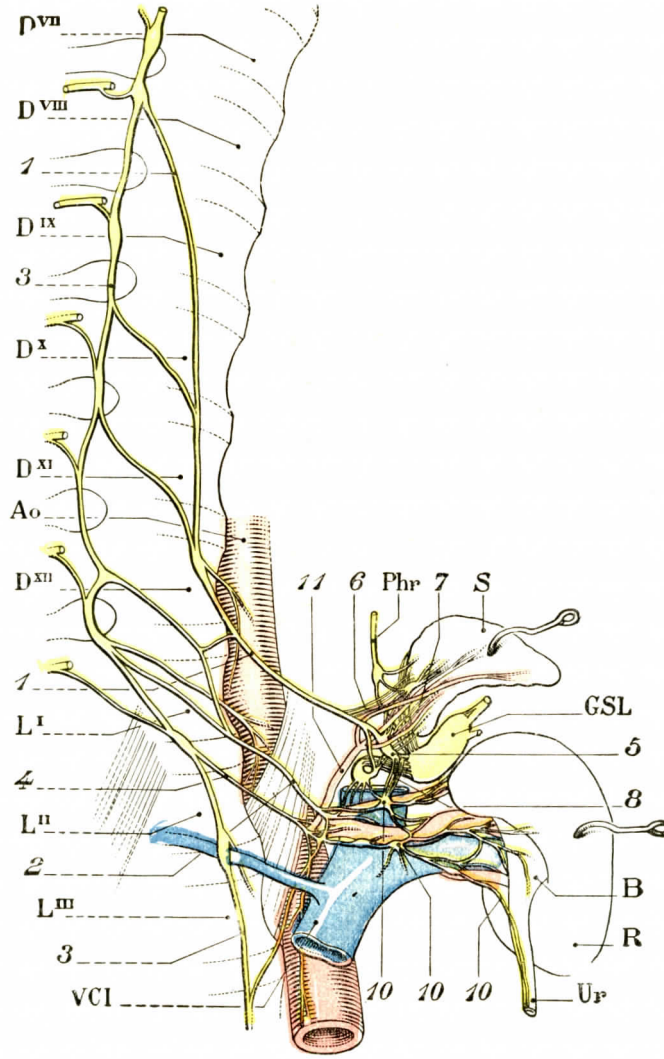

FIG. 352

Los nervios esplácnicos con los nervios del riñón y de la cápsula suprarrenal (LATARJET y BERTRAND).

Lado derecho. El riñón y la cápsula suprarrenal están representados completamente desprendidos de la pared lumbar, levantados y reclinados hacia dentro.

Ao., aorta. — V.C.I., vena cava inferior. — R., riñón. — S., suprarrenal. — B., pelvis renal. — U., uréter. — G.S.L., ganglio semilunar. — Phr., frénico derecho.

1, esplácnico mayor. — 2, esplácnico menor. — 3, cadena simpática. — 4, esplácnico inferior o abdominal. — 5, ganglio suprarrenal principal. — 6, filetes directos del esplácnico mayor que van a la suprarrenal. — 7, filetes destinados a la suprarrenal emanados del ganglio suprarrenal principal y formando con los precedentes (6) el pedículo nervioso posterior. — 8, anastomosis nerviosas suprarrenales. — 9, nervios del grupo posterior del riñón. — 10, ganglios supra y subarteriales. — 10', nervio superior del uréter. — 11, arteria capsular inferior. — DVII, DVIII, etc., vértebras dorsales. — LI, LII, LIII, vertebras lumbares.

A derecha e izquierda, la *arteria intercostal superior, rama de la arteria subclavia, está por fuera del cordón simpático. Las arterias intercostales superiores, na-*

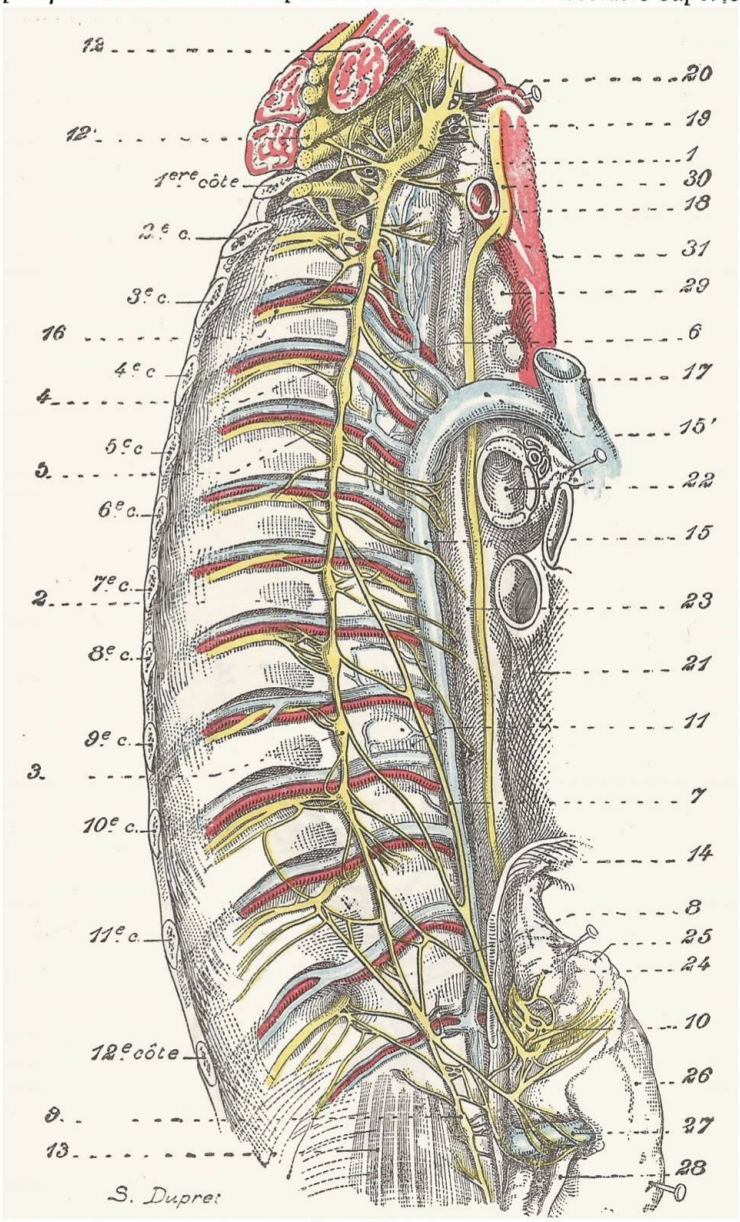

FIG. 353

La cadena simpática torácica del lado derecho. Se han quitado la pleura y la fascia endotorácica (LATARJET y BERTRAND).

1, ganglio estelar. — 2, cadena simpática. — 3, un ganglio simpático. — 4 y 5, ramos comunicantes. — 6, rama visceral que va al esófago. — 7, esplácnico mayor. — 8, una raíz del esplácnico mayor. — 9, primer ganglio lumbar. — 10, ganglio semilunar derecho. — 11, cuerpo vertebral. — 12, escaleno anterior. — 12', raíces del plexo braquial. — 13, psoas. — 14, diafragma. — 15, vena ácigos mayor. — 15', cayado de la ácigos. — 16, nervio intercostal. — 17, vena cava superior. — 18, arteria subclavia derecha. — 19, arteria vertebral. — 20, arteria tiroidea inferior. — 21, aurícula derecha. — 22, bronquio derecho. — 23, esófago. — 24, nervios de la cápsula suprarrenal. — 25, cápsula suprarrenal reclinada. — 26, riñón visto por su cara posterior. — 27, arteria renal — 28, uréter. — 29, ganglio linfático pretráqueobronquial. — 30, neumogástrico derecho. — 31, recurrente derecho.

cidas de la aorta, están por dentro del simpático. Las arterias del primer espacio tienen dirección ascendente; a partir del quinto espacio intercostal, las arterias tienen dirección perpendicular a la del simpático. Es posible, pues, considerarles dos segmentos, uno intrasimpático, otro extrasimpático (figs. 351 y 352) (LATARJET y BERTRAND).

A la izquierda, las ramas de origen y el tronco común de las venas intercostales izquierdas, después de su cruzamiento con la cadena simpática, caminan paralelamente al nervio gris a un centímetro y medio por dentro de él.

La hemiácigos izquierda es posterior al esplácnico, por dentro de su origen, por dentro, por consiguiente, de la cadena simpática y a dos centímetros de ella. A la derecha, la ácigos mayor tiene las mismas relaciones.

A la izquierda, como a la derecha, la cadena simpática torácica cruza las articulaciones costotranversas.

La fascia endotorácica, fibrosa, densa, adhiere al simpático, al que está unida por un entrecruzamiento adiposo a veces muy abundante. Este tejido céluloadiposo es principalmente marcado por detrás y por fuera del simpático, en la parte posterior de los espacios intercostales. La celulitis de estas regiones, cuando es muy marcada, puede, como se concibe, englobar fácilmente el cordón simpático.

§ 2. — RAMAS EFERENTES

Llegada a su parte inferior, la cadena se desliza por la fisura comprendida entre los pilares del diafragma y la lámina muscular emanada del arco del psoas.

1.° Rami communicantes. — Los ramos comunicantes, unos blancos, otros grises, imposibles, por lo demás, de diferenciar a simple vista, están destinados a los nervios intercostales. Son siempre por lo menos dos, a veces tres y hasta cuatro por espacio intercostal. Nacen por lo general de la parte externa del ganglio. En el origen son siempre anteriores a la arteria intercostal. Pero frecuentemente no están situados en el mismo plano. En el caso más simple, cuando hay dos y están dirigidos en el mismo sentido, uno es anterior y superficial, el otro es posterior y profundo; este último pasa entonces frecuentemente por detrás de la arteria intercostal, que así parece atravesar una asa nerviosa.

El nervio intercostal recibe en general sus rami del segmento de la cadena situado inmediatamente debajo de él. El conjunto de los rami está, pues, situado de abajo arriba y de dentro a fuera. Pero con bastante frecuencia un ramo se desprende del segmento suprayacente. El cordón de la cadena comprendido entre el intervalo de origen de dos rami, terminando éstos en el nervio intercostal, forma un triángulo en cuya área aparece la arteria intercostal (véase fig. 352).

El punto de reunión de los rami en el nervio está en un plano posterior por relación a su origen en el cordón. Se encuentra inmediatamente después o en contacto mismo del nacimiento de la rama posterior del nervio intercostal.

De longitud variable, de un centímetro y medio a dos centímetros y medio, atraviesan la parte posterior del espacio intercostal, no solamente con los vasos intercostales, sino con el tejido céluloadiposo láterovertebral y las venas que se encuentran a la salida de los agujeros de conjunción, venas que hacen comunicar los plexos raquídeos con la circulación venosa extrarraquídea.

2.° Ramas de destino torácico. — En la parte superior de la cadena principalmente, es decir, encima del origen de los nervios esplácnicos, es donde estos filetes son numerosos. Estos ramos se desprenden de la parte interna de los ganglios que se dirigen a dentro, siempre aplicados junto a la columna vertebral, en

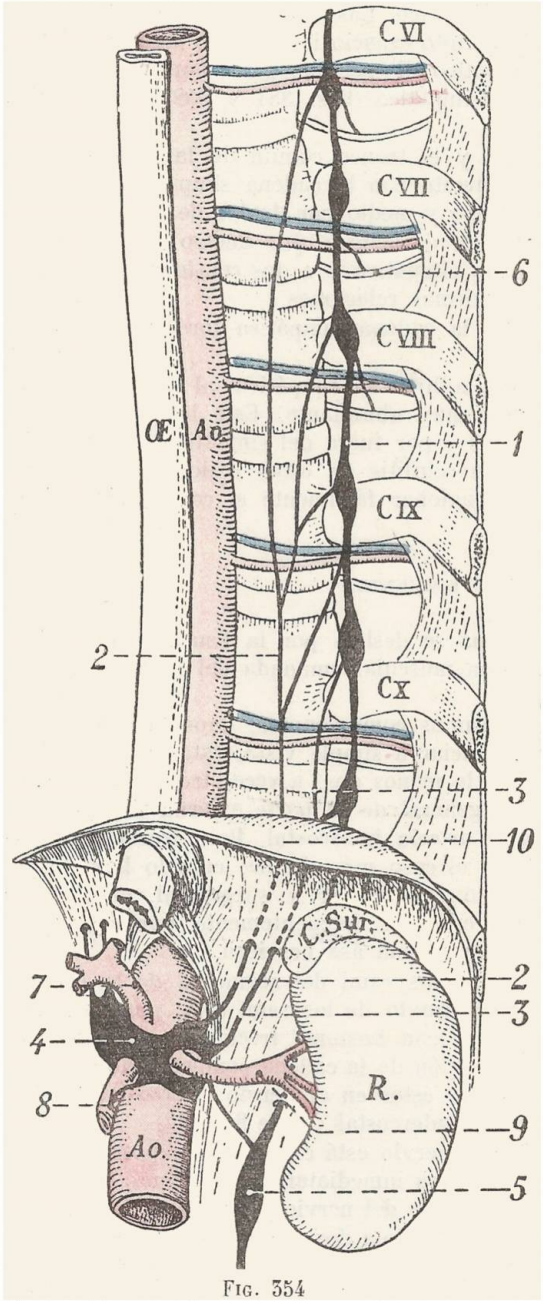

FIG. 354

El simpático torácico y los dos nervios esplácnico mayor y esplácnico menor del lado izquierdo *(esquemática)*.

Œ., esófago torácico. — Ao., aorta. — R., riñón izquierdo. — C.sur., cápsula suprarrenal.
1, cadena simpática torácica. — 2, 2, esplácnico mayor. — 3, 3, esplácnico menor. — 4, plexo solar. — 5, cadena simpática lumbar (primer ganglio). — 6, nervio intercostal que recibe un ramo comunicante. — 7, tronco celíaco. — 8, arteria mesentérica superior. — 9, arteria renal. — 10, cúpula diafragmática seccionada.

dirección de la aorta. En el camino dejan ramos óseos, musculares, vasculares para las intercostales, las ácigos y el conducto torácico, el esófago y el pulmón (fig. 352). Estos últimos filetes siguen la dirección de las arterias bronquiales y van a anastomizarse con las ramas del neumogástrico para formar el *plexo pulmonar*. Estos filetes llegan finalmente a la aorta, donde forman un plexo, el *plexo aórtico* de mallas alargadas en que ciertos filetes, más voluminosos que los otros, siguen la dirección descendente del vaso. A menudo hemos comprobado entre éstos la presencia de un filete posterior voluminoso, que se puede seguir desde la quinta raíz dorsal hasta el plexo celíaco, en el que se pierde.

De la parte anterior de los nervios aórticos torácicos parten filetes delgados que terminan en el esófago y se anastomizan con filetes homólogos del neumogástrico *(plexo esofágico)*.

3.° Ramas de destino abdominal. Nervios esplácnicos. — Se pueden describir tres nervios esplácnicos. Dos son nervios toracoabdominales: son el *esplácnico mayor* y el *esplácnico menor;* el otro es una formación abdominal: es el *esplácnico inferior*.

A. *Nervio esplácnico mayor* (gran nervio suprarrenal de CHAUSSIER) (figs. 351, 352, 353 y 354).

a) *Origen y trayecto.* — Este nervio se desprende por varias ramas, en general tres, del cordón del simpático. Más raramente existen dos; más excepcionalmente aún, cuatro, cinco y hasta seis. Nacen, por lo común, de los ganglios VII, VIII y IX o de la parte del cordón próxima a ellos. La primera forma un ramo voluminoso a la altura del disco que separa la séptima vértebra dorsal de la octava; la segunda raíz, delgada,

nace a la altura del disco de la novena y la décima dorsales y se reúne con la primera en el borde inferior de la décima dorsal. La tercera raíz nace a nivel de la décima articulación costovertebral y se une al tronco principal en el borde superior de la segunda vértebra dorsal. Más abajo, el esplácnico mayor recibe a menudo una anastomosis del nervio esplácnico menor. Como la raíz superior es la más voluminosa, las que le son subyacentes aparecen como anastomosis tendidas entre la cadena y el cordón simpático. El punto de convergencia de estas raíces es variable; está comprendido entre la novena y la duodécima dorsales.

Existe bastante a menudo en este punto de convergencia un pequeño engrosamiento ganglionar, denominado *ganglio de Lobstein*, del que parten algunos filetes destinados a la aorta.

Entonces el nervio penetra en las inserciones del diafragma, a las que atraviesa; aparece en la parte lateral de la región celíaca y viene a terminar, después de un corto segmento oblicuo, hacia abajo y adentro en el ganglio semilunar, después de haber inervado la suprarrenal. Esta terminación se estudiará con detalle en el capítulo dedicado al plexo solar.

b) RELACIONES. — Por tenue que sea el nervio esplácnico mayor, sus relaciones merecen ser precisadas con cuidado, pues sus conexiones terminales con la suprarrenal, el riñón y sus vasos, con todas las vísceras intraabdominales, hacen de él un elemento interesante, no solamente para el anatomista y el fisiólogo, sino también para el cirujano: la cirugía del esplácnico mayor ha entrado en el dominio de las realizaciones prácticas.

α) *Segmento torácico.* — El nervio esplácnico mayor es, hasta la travesía diafragmática, un elemento de la pared posterior del tórax aplicado a la cara ánterolateral de las tres o cuatro últimas vértebras dorsales, siguiendo el nivel en que el nervio se constituye definitivamente. Por fuera, la línea regular de los cuerpos y de los discos se rompe por la eminencia de las cabezas costales que prolongan, por detrás y por fuera, el cuello, luego el cuerpo de las costillas novena, décima y undécima. La resección de la undécima costilla es lo que permite llegar a la región en que el nervio está casi siempre representado por un tronco único (Max PEET). Esta región es de este modo extremadamente profunda, puesto que por detrás de las costillas se superponen las capas musculares de la región dorsal inferior.

Por delante, la pleura parietal, procedente de la pared pósterolateral del tórax, tapiza el esqueleto del seno costovertebral antes de replegarse por delante sobre los lados del mediastino. En este seno, la adherencia pleuroparietal es débil, pues el tejido celular que tapiza la pleura es bastante laxo y consistente, sin embargo, por constituir aquí una prolongación de la fascia endotorácica. Así, este tejido celular permite el despegamiento pleuroparietal que hace delicada la extrema delgadez de la hojuela pleural. El esplácnico mayor no adhiere a la pleura. Queda en contacto de los cuerpos vertebrales, en el seno del tejido celular. Con él caminan órganos vasculares nerviosos, de los cuales unos son verticales y otros transversales.

Transversalmente. — Por detrás del esplácnico mayor caminan los vasos intercostales (fig. 353). A la derecha, como a la izquierda, estos vasos se insinúan entre el sistema simpático, su tronco y sus ramas, para alcanzar, por fuera y por detrás, los espacios intercostales. Las venas son a menudo voluminosas, y su adherencia a los cuerpos vertebrales las hace muy frágiles al impedirlas huir en el curso de una disección demasiado brutal. Estos vasos están por otra parte unidos a la pleura por finos ramos que provocan pequeñas hemorragias en el despegamiento pleuroparietal.

Verticalmente. — *Por fuera* del esplácnico mayor desciende el simpático torácico, del que ha nacido y del que se separa en ángulo muy agudo. Entre el simpático torácico y el esplácnico mayor se inscribe el origen del nervio esplácnico menor, situado más inferiormente, y más delgado todavía (fig. 354, 3).

Por dentro asciende el sistema de las venas ácigos. A la derecha, la vena ácigos mayor desborda a veces el nervio por su borde externo. Pero no es raro que esté bastante próxima a la línea media y desaparezca detrás del esófago (HOVELACQUE). A la izquierda, la hemiácigos inferior sigue el trayecto del nervio, al que se aproxima a medida que desciende hacia el diafragma.

Por delante, la aorta torácica, a la izquierda, cubre el esplácnico, que queda siempre por detrás de ella. A la derecha, el esófago es demasiado mediano y anterior, sobre todo en la proximidad del diafragma, para constituir una relación inmediata de importancia práctica (fig. 354).

Por último, en el tejido celular que rodea al nervio esplácnico mayor, la disección permite aislar cierto número de pequeños vasos o de pequeños filetes nerviosos nacidos de la cadena simpática, destinados unos y otros a la aorta torácica, a la pleura, al esófago, a la cara posterior del pericardio y a las venas pulmonares inferiores.

El nervio esplácnico mayor, en su segmento torácico, se encuentra así situado en la cara anterior de un plano óseo muy profundo, oculto por detrás por una red vascular importante, cubierto por delante por una pleura delgada y frágil en un tejido celular bastante laxo, en donde no está solo. Esto indica las dificultades de su acceso y de su busca.

β) *La travesía diafragmática.* — El nervio esplácnico mayor atraviesa el diafragma entre el pilar interno y el pilar medio. Esta travesía se efectúa en un plano netamente superior en relación al orificio aórtico, que está por dentro, y el orificio utilizado por la cadena simpática, que está por fuera. Por otra parte, el intersticio en el que se insinúa el esplácnico sirve también para la raíz interna de la vena ácigos, cuando existe, lo que es la regla. Se sabe que esta raíz interna está constituída por el tronco común de las venas lumbares, y, a veces, por un tronco anastomótico tendido de la vena renal izquierda a la hemiácigos (tronco renoácigolumbar de Lejars).

En el curso de esta travesía el nervio da finos ramos al músculo diafragma (LOBSTEIN).

γ) *Segmento abdominal.* — Aunque breve, este segmento es extremadamente importante. Debe tal importancia, no solamente al abanico de sus ramas terminales, sino también a su tronco, cuya topografía conviene precisar. El segmento abdominal del nervio esplácnico mayor no suele medir más de 2 centímetros en el adulto. Desde su salida del diafragma, el nervio se acoda casi en ángulo recto para dirigirse hacia dentro, adelante y algo hacia abajo. Cruza así la cara anterior del pilar interno del diafragma y termina casi inmediatamente en el cuerno externo del ganglio semilunar correspondiente.

Cubierto a la derecha por la vena cava inferior y por la suprarrenal, a la izquierda por la suprarrenal cubierta por delante por el páncreas, el esplácnico mayor es el elemento más superior y posterior de la región lumbar. Prolongado por detrás del suprarrenal, la fascia de Zurkerkandl le separa de la glándula. Entre nervio y fascia, un tejido celular laxo permite el desdoblamiento.

Este plano de desdoblamiento desciende a lo largo de la pared anterior de la región lumbar, y no es difícil encontrarlo yendo de abajo arriba. Aquí, como en el tórax, el esplácnico nos aparece, no como un huésped del compartimiento renal, sino como un elemento de su pared posterior, junto a la cual queda aplicado. Por dentro de él, las venas suprarrenales y lumbares convergen hacia el diafragma y rodean de muy cerca para hacer delicada su disección.

Por detrás, está señalado por el extremo interno de la duodécima costilla. Al deslizarse debajo de ella y al perforar el fondo de saco pleural, una larga aguja pasada por delante y por dentro puede tomar contacto con los cuerpos vertebrales,

y, enderezándose, alcanzar el nervio esplácnico mayor, al que de este modo puede infiltrar.

b) *Nervio esplácnico menor* (fig. 352, 2, y 354, 3). — El nervio esplácnico menor (nervio suprarrenal menor de CHAUSSIER) nace del cordón simpático por una o dos raíces que emanan de los ganglios décimo y undécimo. Estas raíces son cortas. Constituído el nervio, se dirige abajo y adelante y atraviesa el diafragma por un orificio más externo que el del esplácnico mayor. Camina, en efecto, por fuera de este nervio y por dentro del cordón simpático. Llegado al abdomen, da las ramas que van a la suprarrenal y al plexo solar, ramas que estudiaremos con este plexo.

c) *Nervio esplácnico inferior o abdominal* (nervio renal posterior de WALTER). — Se origina del simpático en su travesía diafragmática a la altura del duodécimo ganglio dorsal. Llega al plexo renal por fuera del esplácnico menor (fig. 352, 4). Este nervio es inconstante. (Para la terminación de los nervios esplácnicos véase la descripción del plexo solar.)

Vascularización. — Las arterias ganglionares son unas veces cortas (2 centímetros), otras largas (de 2 a 4 centímetros). Proceden de las arterias intercostales. Los esplácnicos tienen irrigación propia.

ARTICULO IV

SIMPATICO LUMBAR

§ 1. — TRONCO Y GANGLIOS

1.° Consideraciones generales. — Cuando la cadena torácica entra en el abdomen, el cordón nervioso ha disminuído singularmente de volumen. En algunos sujetos es filiforme, hasta el extremo que se vacila en reconocerlo en el filete nervioso que lo representa. Este filete se inclina hacia dentro, se tiende en la parte anterior lateral de la columna vertebral, por encima y en la parte interna del psoas. En la segunda lumbar, el cordón nervioso se hace más voluminoso, se redondea. A lo largo de su trayecto se comprueban de tres a cuatro ganglios, más raramente cinco; en efecto, la fusión del primer ganglio lumbar con el duodécimo dorsal es frecuente, así como la del quinto lumbar con el primer ganglio sacro. Esta fusión es la marca de las modificaciones considerables que experimenta la región lumbar, requeridas por el desarrollo de los miembros inferiores (BONNIOT).

Inversamente, se pueden observar desdoblamientos ganglionares. HARMAN ha encontrado hasta ocho. Existen además variaciones de un lado a otro en el mismo sujeto.

La forma de estos ganglios es verticalmente alargada. En la parte inferior el cordón simpático que los reúne tiende a desdoblarse, a disociarse hasta en varios filetes reunidos unos con otros, dando a este cordón la forma de una cinta.

2.° Relaciones. — El simpático lumbar, aplicado junto a la columna vertebral, desciende por delante de las arterias lumbares, a las que cruza perpendicularmente a su dirección (fig. 355). Del lado izquierdo, la cadena sigue la aorta a alguna distancia de ella. A la derecha, la vena cava inferior cubre la cadena en todo su trayecto. En la parte inferior de la región, los vasos ilíacos primitivos pasan forzosamente a ambos lados por delante de la cadena. *Por fuera*, el simpático cruza las inserciones vertebrales de los arcos del psoas. Según LAUX y GUERRIER, la cadena lumbar puede tener diferentes situaciones con relación al músculo psoas y a su aponeurosis. Por lo general, descansa en la aponeurosis del psoas;

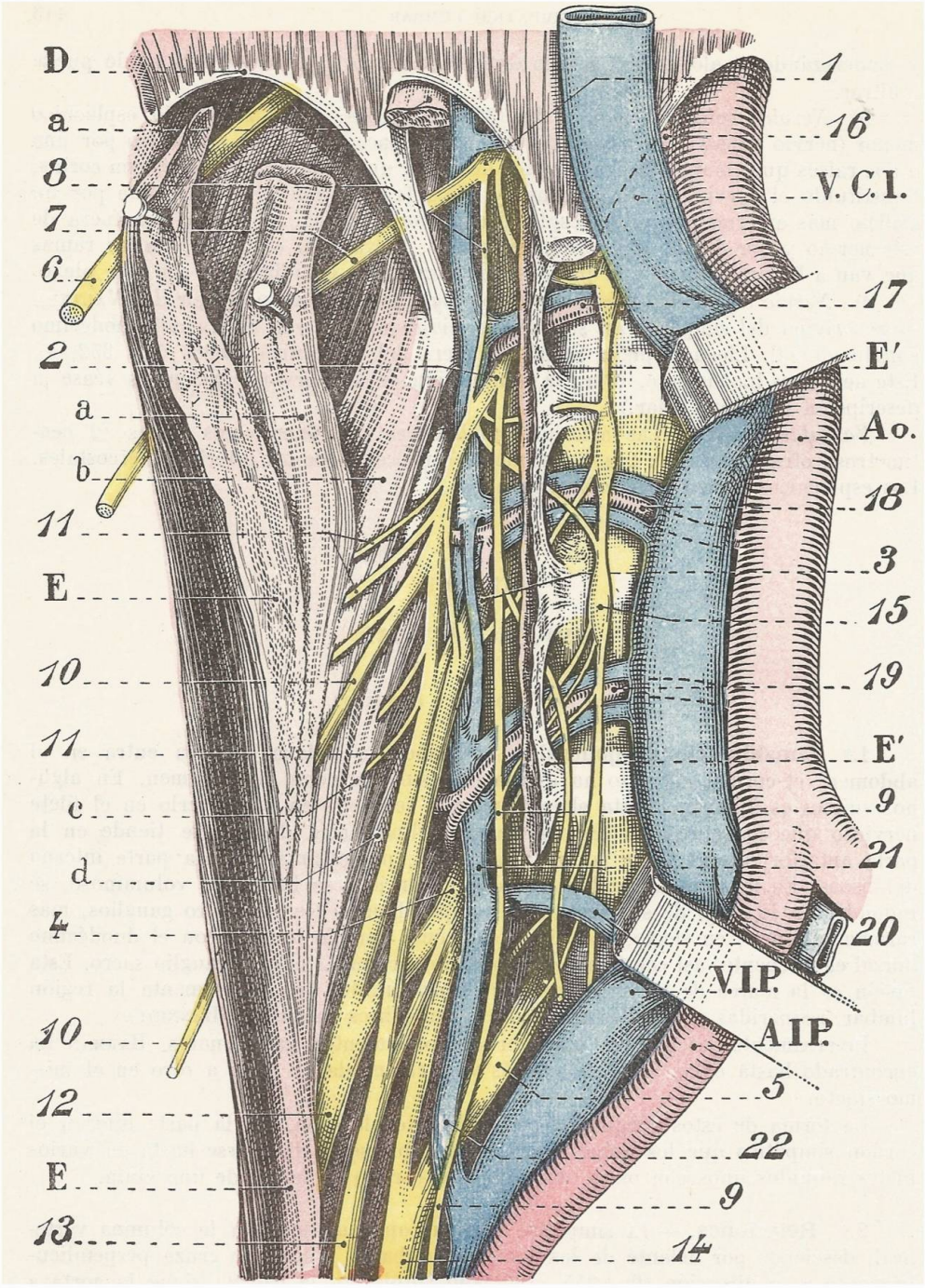

FIG. 355. — Relaciones del plexo lumbar derecho visto en situación después de cortados los fascículos superficiales del psoas (según BONNIOT).

V.C.I., vena cava inferior. — V.I.P., vena ilíaca primitiva derecha. — Ao., aorta. — A.I.P., arteria ilíaca primitiva derecha. — D, arco del cuadrado de los lomos. — E, E, fascículos anteriores del psoas seccionados y reclinados. — E', E', inserciones de estos fascículos en la columna. — *a*, *b*, *c*, *d*, primero, segundo, tercero y cuarto fascículos costiformes del psoas. — 1, 2, 3, 4, 5, primera, segunda, tercera, cuarta y quinta raíces lumbares. — 6, abdóminogenital mayor. — 7, abdóminogenital menor. — 8, primera asa lumbar. — 9, 9, génitocrural. — 10, 10, femorocutáneo. — 11, 11, nervio del psoas. — 12, crural. — 13, obturador. — 14, tronco lumbosacro. — 15, gran simpático. — 16, 17, 18, 19, primera, segunda, tercera y cuarta arterias y venas lumbares. — 20, quinta vena lumbar.—21, vena lumbar ascendente.—22, anastomosis de la vena lumbar ascendente con la vena ilíaca primitiva.

pero puede ser subaponeurótica y hasta, pero raramente, intramuscular o submuscular, entre el músculo y el plano vertebral. Por último, a ambos lados, ganglios linfáticos, sobre todo desarrollados a la izquierda (grupo yuxtaaórtico), pasan delante de la cadena y pueden adherirse a ella.

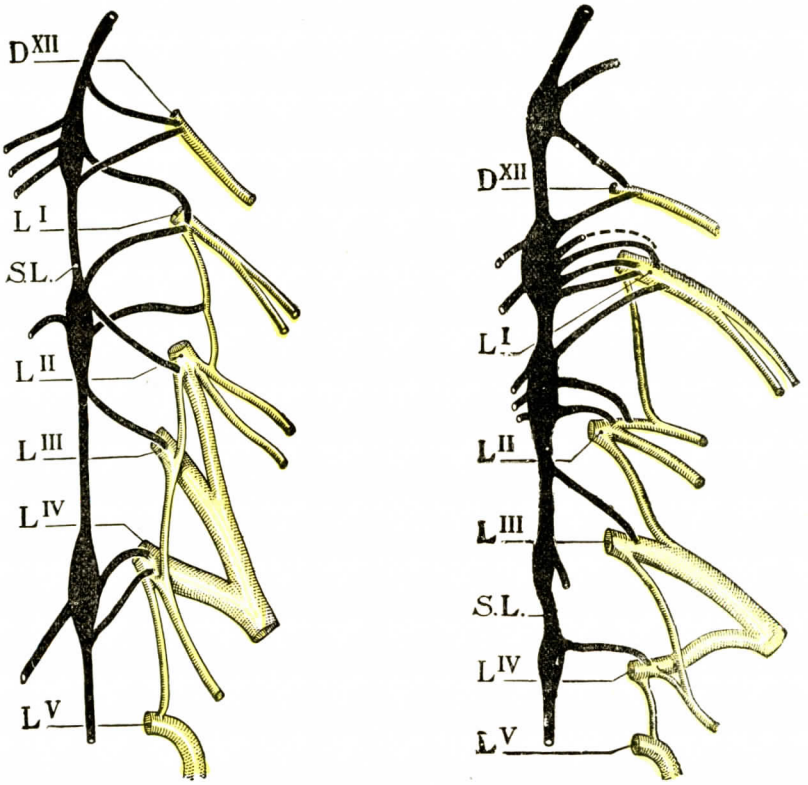

FIG. 356

Dos ejemplos de disposición de los rami communicantes, según HARMAN (A. BONNIOT).

En A, convergencia en un mismo ganglio de ramos procedentes de la primera, segunda y tercera lumbares. — En B, multiplicidad de los ramos que vienen de un mismo nervio lumbar; cinco ramos nacen de la primera lumbar y se dirigen a ganglios diferentes.

DXII, 12.° dorsal. — LI, LII, LIII, LIV, 1.°, 2.°, 3.°, 4.° y 5.° nervios lumbares. — S.L., simpático lumbar.

§ 2. — RAMAS EFERENTES

1.° Rami communicantes (fig. 356). — Los ganglios lumbares están unidos al plexo lumbar por ramos comunicantes, en número variable, que salen de la parte externa del ganglio para penetrar en los orificios ósteofibrosos del psoas y atravesar el mismo músculo antes de terminar en la cara anterior de los nervios lumbares. Existen, pues, para cada rama un primer segmento libre y un segundo segmento oculto, intramuscular.

Su dirección es diferente según los segmentos considerados. «Se dirigen hacia abajo para los ganglios superiores, transversalmente para los medios, algo hacia arriba para los inferiores.» Esta fórmula de LONGET corresponde sensiblemente a

la mayoría de los casos. Pero la variabilidad es extremadamente grande. La longitud de los rami lumbares es más considerable; la cadena simpática está, en efecto, muy próxima a la línea media y el origen de los nervios raquídeos queda sensiblemente en la misma línea vertical. El número de los rami es muy variable. Es difícil fijarlo. Bastante a menudo sólo existe uno por nervio, pero muy frecuentemente existen dos, tres o más. HARMAN ha visto que el primer nervio lumbar emitía hasta cinco. Desde el punto de vista de su constitución, recordemos el hecho importante de que los rami de los dos primeros nervios lumbares son ramos blancos y grises, es decir, contienen fibras eferentes y aferentes. Debajo del segundo nervio lumbar no hay, por decirlo así, sino fibras grises amielínicas. El límite inferior de emergencia de los nervios viscerales eferentes corresponde al vigésimosegundo de los pares raquídeos, que es por regla general el segundo lumbar (HARMAN).

2.° Ramos óseos, musculares y vasculares. — Los primeros penetran en los cuerpos verticales, los segundos se distribuyen en el interior del psoas, los terceros son satélites de las arterias lumbares. Otros filetes llegan a la aorta, en la que contribuyen a enriquecer el plexo periaórtico.

3.° Ramos viscerales. — Estos ramos van a los plexos perivertebrales, que describiremos más tarde.

Vascularización. — Son las arterias lumbares las que envían ramos comparables a los de las intercostales a los ganglios lumbares.

ARTICULO V

SIMPATICO SACRO

§ 1. — TRONCO Y GANGLIOS

1.° Consideraciones generales. — La porción sacra del cordón simpático está situada en la excavación pelviana. Descansa en la cara anterior del sacro, algo por dentro de los agujeros sacros anteriores, y va terminar en la cara anterior del plexo.

El número de los ganglios es de tres a cuatro, raramente cinco. Son alargados, algo menos voluminosos que los ganglios lumbares y tanto más pequeños cuanto más próximos al cóccix. En este hueso, la cadena simpática se une a menudo a la del lado opuesto por una asa nerviosa anastomótica, cuyo arco corresponde a la primera vértebra coccígea. Puede observarse un pequeño engrosamiento ganglionar en su vértice, el *ganglio de Walther*. En ciertos casos el arco es delgado y otras fibras se esparcen por los tejidos fibrosos vecinos. Por último, el arco puede faltar en absoluto.

Algunos filetes parecen terminar en esta formación curiosa denominada glándula coccígea (véase *Glándulas de secreción interna*).

2.° Relaciones. — La cadena sacra se encuentra echada por detrás sobre la cara anterior del sacro, por dentro de los agujeros sacros; por fuera está en relación con la arteria sacra lateral y las ramas del plexo sacro. Por delante, la cadena está cubierta por el tejido celular presacro, denso y delgado, que tapiza el peritoneo,

formando en algunos casos, por condensación, una especie de hoja de apariencia aponeurótica.

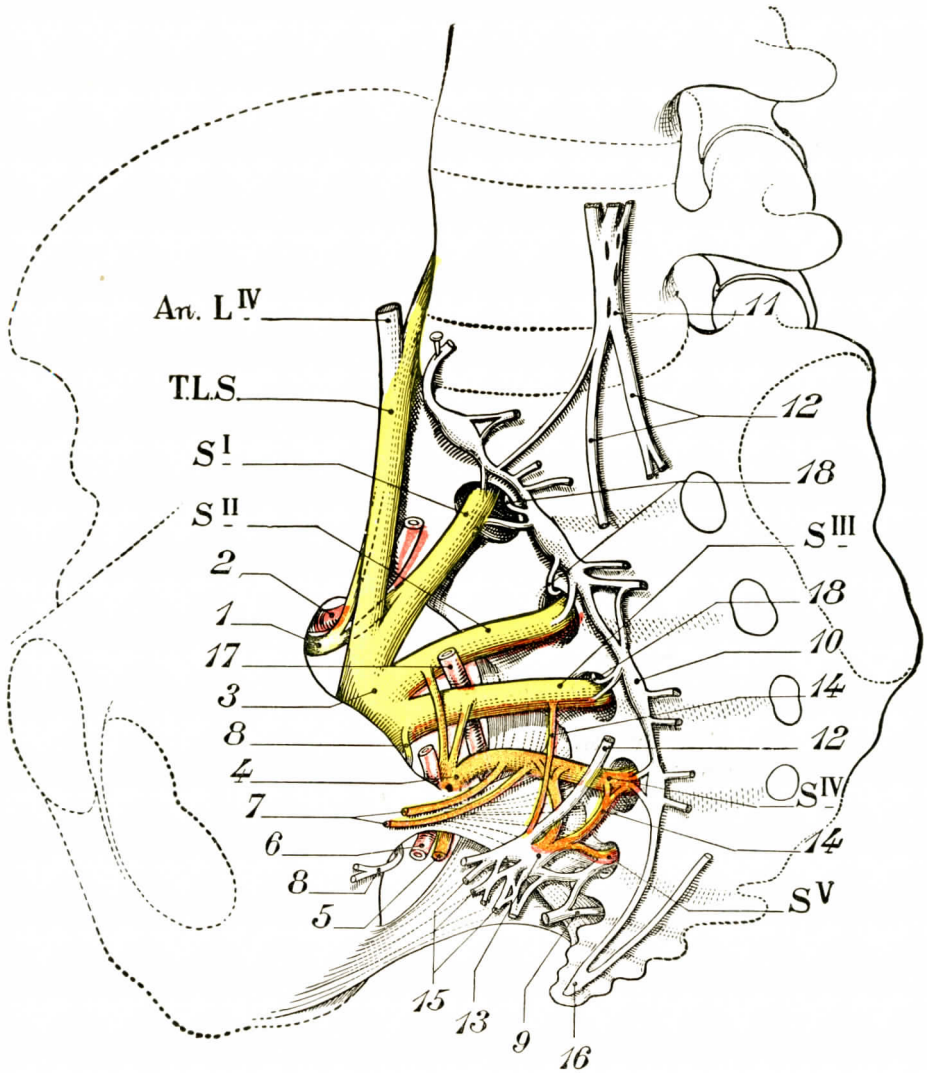

FIG. 357

Constitución de los plexos sacro y pudendo *(esquemática)*.

SI, SII, SIII, SIV, SV, primera, segunda, tercera, cuarta y quinta sacras. — T.L.S., tronco lumbosacro. — An. LIV, anastomosis de la cuarta lumbar con el tronco lumbosacro.

1, nervio glúteo superior. — 2, arterias glúteas. — 3, nervio ciático. — 4, plexo pudendo. — 5, nervio pudendo interno. — 6, arteria pudenda interna. — 7, nervios del elevador del ano. — 8, 8, nervio del obturador interno. — 9, plexo coccígeo. — 10, simpático sacro. — 11, nervio presacro. — 12, nervios hipogástricos. — 13, ganglio hipogástrico. — 14, 14, nervios pélvicos procedentes de SIII y de SIV que van al ganglio hipogástrico. — 15, ramas eferentes del ganglio hipogástrico. — 16, ganglio de Walther. — 17, arteria isquiática. — 18, ramos del simpático sacro, que van a constituir el nervio sinuvertebral.

Nótense los rami communicantes.

El recto excede a veces lateralmente la cadena sacra y descansa sobre ella en el decúbito horizontal.

§ 2. — Ramas eferentes

1.° Rami communicantes. — Como hemos dicho ya para la región lumbar, los rami communicantes están constituídos únicamente por fibras amielínicas. El número de los ramos es variable, pero en general existen dos o tres ramos por nervio. Unos llegan a los nervios sacros, por fuera del seno sacro anterior; los otros penetran en el interior del agujero sacro para alcanzar el nervio.

2.° Ramos óseos, musculares y vasculares. — Los ramos óseos penetran en la cara anterior de las vértebras sacras. Los filetes musculares, muy delgados, terminan en el elevador del ano y del piramidal. Los ramos vasculares van a la arteria sacra media.

3.° Ramos viscerales. — Estos ramos van al nervio hipogástrico (anastomosis que viene del segundo y del tercer ganglio), o bien a las ramas eferentes del ganglio hipogástrico.

ARTICULO VI

PLEXOS PREVISCERALES O ESPLACNICOS

Hemos estudiado ahora la cadena simpática a cada lado de la columna vertebral. Le hemos dado el nombre de *cadena láterovertebral* o sistema exterior. Nacida de la medula espinal, ha conservado caracteres metaméricos. Pero al lado de esta cadena existe delante de la columna vertebral, o mejor, de los vasos prevertebrales, o aun mejor, cerca de las vísceras una segunda cadena nerviosa, impar, destinada particularmente a las vísceras y a los vasos y que adquiere su mayor desarrollo en la cavidad abdóminopelviana. Se extiende, sin embargo, desde la base del cráneo, y a nivel del cuello y del tórax, el neumogástrico y los filetes simpáticos y parasimpáticos, que se mezclan a él para alcanzar las vísceras cervicales y torácicas, constituyen la parte superior de esta cadena.

Hemos ya señalado las diferentes partes al estudiar los nervios craneales y en particular el neumogástrico, o al estudiar el simpático cervical. Las encontraremos de nuevo con las víceras. Son: 1.°, el *plexo faríngeo;* 2.°, el *plexo tiroideo,* plexos que reciben filetes directos de la cadena láterovertebral (véase *Simpático-cervical);* 3.°. el *plexo cardíaco* con sus tres ramos nacidos del neumogáctrico y sus tres ramos nacidos del simpático, su ganglio de Wrisberg y los ramos que parten de él (plexo coronario, plexo intracardíaco) (véase *Corazón);* 4.°, el *plexo pulmonar* con sus ramas parasimpáticas y simpáticas.

Por debajo del diafragma los ganglios y plexos prevertebrales adquieren una importancia considerable a consecuencia del volumen de las vísceras abdominales. Los caracteres morfológicos de esta cadena se acentúan. Está formada por el entrecruzamiento indisociable en apariencia de conectivos nerviosos, planos, englobados en un tejido conjuntivo denso, unidos unos con otros por anastomosis cortas y numerosas: de ahí el aspecto plexiforme y el nombre de plexo dado a los diferentes pisos de la cadena. Aquí el carácter metamérico ha desaparecido. Los ganglios están representados por tres grupos principales: los *ganglios semilunares,* los *ganglios mesentéricos,* los *ganglios hipogástricos.* A excepción de los ganglios semilunares, cuerpos irregulares y gruesos, la mayoría de los ganglios tienen el carác-

ter laminoso de los nervios que a ellos van o de ellos parten. Son hojas nerviosas aplastadas, ramificadas y perforadas, de espesor variable, cuyo contorno, irregular y festoneado, se continúa sin demarcación definida con los ramos aferentes o eferentes. Los nervios viscerales que se desprenden son, como uno de nosotros (LATARJET) ha demostrado desde hace mucho tiempo, bastante constantes, relativamente independientes unos de otros en su trayecto, y poseen, desde el punto de vista visceral, territorios distintos. Gracias a estas particularidades, sobre las que hemos insistido en muchas ocasiones, es posible practicar en el hombre enervaciones viscerales más o menos extensas, localizadas en una víscera determinada o en un territorio visceral.

Esta larga cadena, tendida del cráneo a la pelvis, está unida al sistema simpático láterovertebral por numerosos ramos y, por otra parte, a lo que se ha convenido en llamar el parasimpático. Sus relaciones con el parasimpático craneal están establecidas por el neumogástrico, y con el parasimpático pelviano, por las anastomosis que unen el segundo, tercero y cuarto nervios sacros, formando el nervio pelviano o erector, y terminan en el ganglio hipogástrico (véase más adelante).

Nos falta estudiar estos ganglios y los plexos previscerales abdominales, que comprenden: el plexo solar, los ganglios mesentéricos, los ganglios hipogástricos; todas estas formaciones están reunidas entre sí por los cordones de la cadena preaórtica.

§ 1. — PLEXO SOLAR

I. — GANGLIOS

El plexo solar comprende una masa de ganglios clásicamente en número de seis, pares y simétricos: los ganglios semilunares, aórticorrenales y mesentéricos superiores. En realidad esta disposición es excepcional. Fuera de los ganglios semilunares, bastante fáciles de aislar unos de otros, los ganglos aórticorrenales y mesentéricos superiores no presentan tal individualidad. Después de haber estudiado estos ganglios, estudiaremos sus ramas aferentes y sus ramas eferentes.

1.° Consideraciones generales. — a) *Ganglios semilunares.* — Irregulares y abollados, ofrecen la forma general de una semiluna de concavidad superior; están situados a derecha e izquierda del tronco celíaco. Están a menudo divididos en dos masas irregulares, unidas por un puente más o menos grueso. El ganglio semilunar derecho es en general más voluminoso que el izquierdo. Constituye por sí solo la mitad superior de la masa solar correspondiente (P. WALTHER). Están separados uno de otro por un intervalo variable que excede a menudo de un centímetro. Se puede distinguir en cada uno un borde superior, más o cenos cóncavo, que recibe a la derecha un ramo del frénico; un borde inferior, convexo, en el que terminan algunos pequeños filetes del esplácnico menor; un extremo interno que recibe, a la derecha, el neumogástrico derecho, y a la izquierda, de modo inconstante, un ramo del neumogástrico derecho (LAIGNE-LAVASTINE). Por su cuerno externo el ganglio recibe filetes del esplácnico mayor.

En realidad es más frecuente ver, como hemos visto a menudo y como P. WALTHER ha descrito en su tesis *(Estudio del plexo solar*, París, 1924), cada ganglio semilunar constituído por dos ramas ganglionares, una interna yuxtacelíaca, que recibe la rama del neumogástrico, la otra externa, que hemos denominado el *ganglio suprarrenal principal* y que WALTHER designa con el nombre de *suprarrenoesplácnico*, la cual recibe filetes esplácnicos y da filetes numerosos a la suprarrenal *(pedículo posterior* de LATARJET y BETRAND).

b) *Ganglios aórticorrenales.* — Se asientan en la parte inferoexterna del plexo solar. Son igualmente en número de dos o tres, situados transversalmente por delante del origen de las arterias renales, ora algo por encima, ora algo por debajo. Están unidos a los ganglios semilunares por filetes cortos y gruesos. Filetes trans-

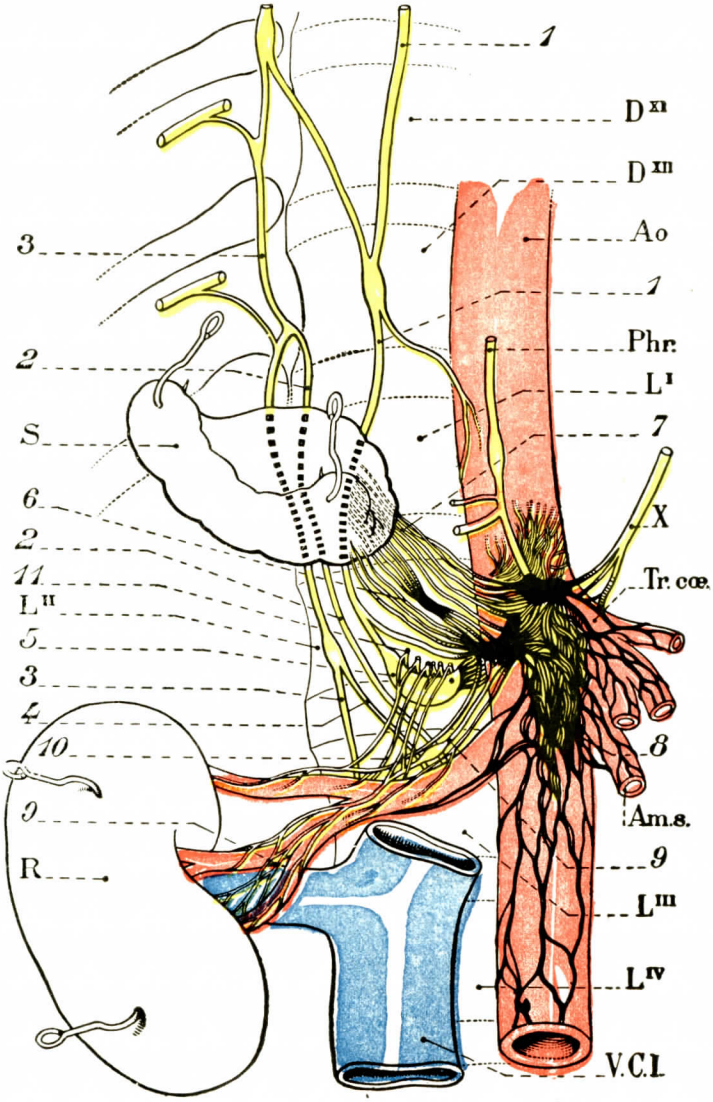

FIG. 358

Terminación de los esplácnicos. Nervios del riñón y de la suprarrenal, lado derecho, vista anterior. La suprarrenal está reclinada hacia arriba y afuera (LATARJET y BERTRAND).

Ao., aorta. — V.C.I., vena cava inferior. — R., riñón. — S., suprarrenal. — Phr., frénico. — X., neumogástrico derecho. — A.m.s., mesentérica superior. — Tr. cœ., tronco celíaco.

1, 1, esplácnico mayor. — 2, 2, esplácnico menor. — 3, 3, cadena del simpático. — 4, esplácnico inferior. — 5, ganglio suprarrenal principal. — 6 y 7, filetes nerviosos que van del plexo solar a la suprarrenal y constituyen el pedículo nervioso interno. — 8, ganglio y plexo mesentéricos superiores. — 9, 9, nervios del grupo anterior del riñón. — 10, anastomosis suprarrenales. — 11, filetes nerviosos que constituyen una parte del pedículo nervioso posterior de la suprarrenal; han sido seccionados para mostrar el pedículo nervioso interno.

versales preaórticos reúnen los del lado derecho con los del lado izquierdo (figura 361).

c) *Ganglios mesentéricos superiores.* — En el origen de la arteria mesentérica superior se descubren generalmente dos pequeñas masas ganglionares reunidas por arriba a los ganglios semilunares y por fuera a los ganglios aórticorrenales. Se les da el nombre de ganglios mesentéricos superiores (fig. 361). Los del lado

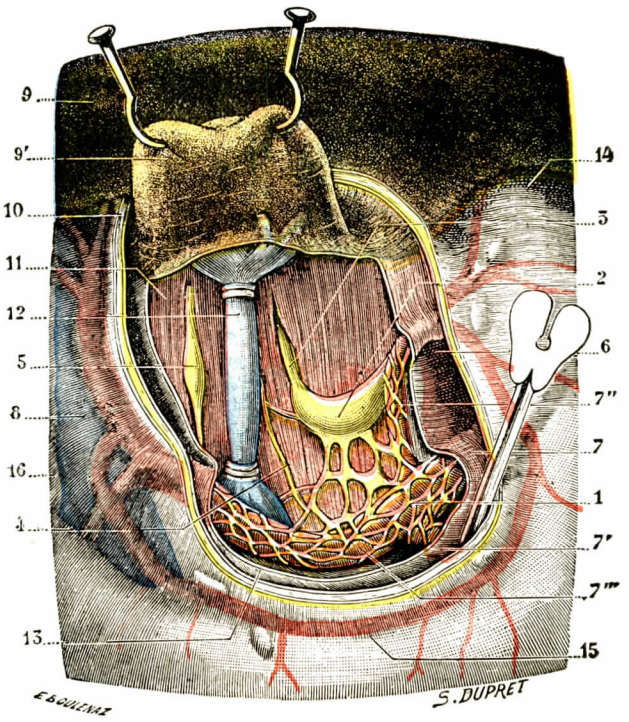

FIG. 359

Región celiaca, vista de frente (T.-J.).

1, plexo solar. — 2, ganglio semilunar derecho. — 3, esplácnico mayor. — 4, nervio esplácnico menor. — 5, simpático lumbar con uno de sus ganglios. — 6, aorta. — 7, tronco celíaco, con: 7', esplénica; 7'', coronaria estomáquica; 7''', hepática. — 8, vena porta. — 9, cara inferior del hígado, con 9', lóbulo de Spiegel. — 10, abertura practicada en el epiplón menor. — 11, pilares del diafragma. — 12, vena cava inferior apretada entre dos ligaduras para disminuir su amplitud. — 13, hoja peritoneal posterior, ampliamente fenestrada para descubrir el plexo solar. — 14, cardias. — 15, curvatura pequeña del estómago. — 16, colédoco.

derecho están conectados con los del lado izquierdo por anastomosis transversales, de las que se desprenden nervios eferentes.

2.° Relaciones. — Los ganglios solares forman una masa irregular aproximadamente de tres centímetros de altura por tres centímetros de anchura, situada delante de la parte inferior de la segunda vértebra dorsal y de la primera lumbar. No están situados frontalmente, sino de canto. Además, no están dispuestos simétricamente a una y otra parte de la línea media, pues la masa izquierda está por completo a la izquierda de la línea, mientras que la masa derecha invade el plano medio (P. WALTHER).

Por detrás, los ganglios descansan por dentro en la cara anterior de la aorta, por fuera en los pilares del diafragma (fig. 359).

Por delante, la masa ganglionar izquierda es retropancreática en la mayor parte de su extensión. Corresponde a la porción retrogástrica de la trascavidad de los epiplones.

Delante de ella circulan la arteria y la vena esplénicas. Numerosos manojos fibrosos, entre ellos el músculo de Treitz, inserto en el pilar diafragmático por encima del orificio aórtico y descendiendo por la vaina de la arteria mesentérica superior, pasan a la parte interna de los ganglios y forman así una masa conjuntiva densa de disección difícil. La parte externa está rodeada de un tejido más laxo que se continúa por la suprarrenal.

A la derecha, la masa ganglionar corresponde a la cara posterior de la cabeza del páncreas, excediendo ligeramente, sin embargo, el borde superior de la misma. La porción retropancreática está en relación con la vena porta por dentro, luego por fuera con la vena cava, que recibe aquí la vena renal izquierda. El tejido celular que separa la vena cava de los ganglios es laxo.

Por fuera, las dos masas ganglionares están en íntima relación con la cápsula suprarrenal correspondiente, a la que están unidas por filetes nerviosos extremadamente numerosos y por tejido celular fácil de disociar.

El *borde superior* de la masa excede el páncreas por la izquierda y por la derecha. A la derecha, únicamente la parte interna del borde superior viene a situarse en la región celíaca de Luschka, sobre el flanco derecho del tronco celíaco, mientras que la parte externa está completamente cubierta por la vena cava inferior. A la izquierda, la parte superior excede constantemente el páncreas, en relación, por consiguiente, con la trascavidad de los epiplones, de la que está separada por la hoja posterior. La parte externa está cubierta por la cápsula suprarrenal.

Walther ha inyectado, para practicar anestesias solares, el tejido celuloso perignglionar. Así ha limitado un espacio que se abre por fuera en el compartimiento renal, mientras que un tabique impermeable parece aislarlo por dentro del espacio del lado opuesto. Estas conclusiones concuerdan con las de Roussiel, quien pretende que el líquido anestésico inyectado alrededor de la porción abdominal del nervio esplácnico se infiltra alrededor de los ganglios solares.

II. — Ramas aferentes

Las ramas aferentes comprenden: los esplácnicos, el neumogástrico derecho y el frénico.

1.° Esplácnico mayor. — Hemos visto antes el trayecto torácico de este nervio (véase pág. 440). La travesía abdominal es corta. Sólo conserva su individualidad en una longitud que no excede de un centímetro y medio a dos centímetros. Por lo demás, está a menudo dividido cuando aparece en la cavidad abdominal. Hemos demostrado (Latarjet y Bertrand, *Lyon chirurgical*, 1923) que termina generalmente trifurcándose (fig. 360).

a) Da filetes nerviosos que van directamente a la cápsula suprarrenal, filetes delgados que forman el *pedículo nervioso posterior* de esta glándula.

b) Una rama voluminosa o varias ramas lo unen al ganglio suprarrenal principal o suprarrenales esplácnicos. Algunas veces la unión con este ganglio está representada por un filete muy voluminoso que parece la continuación misma del nervio esplácnico mayor.

c) Una tercera rama, más posterior que las otras dos, une el esplácnico con la cara profunda de la parte externa del ganglio semilunar propiamente dicho, constituyendo la *anastomosis esplacnolunar*.

Nunca hemos visto que el nervio esplácnico mayor diera filetes directos para el riñón; en cambio da constantemente filetes directos a la suprarrenal, *siendo*

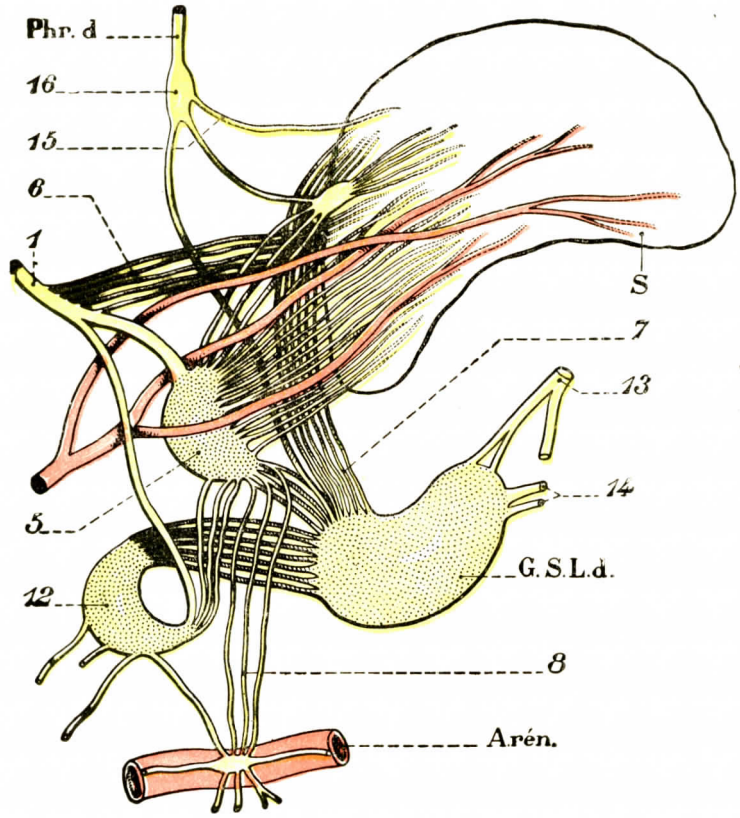

FIG. 360

Terminación del gran simpático. Nervios de los riñones y de la cápsula suprarrenal. (LATARJET y BERTRAND).

Ampliación de una parte de la figura 358 semiesquemática. Esta figura muestra: la anastomosis del frénico derecho que va al ganglio semilunar derecho; los nervios de la suprarrenal, de los que unos (6) proceden del nervio esplácnico mayor (1) y del ganglio suprarrenal (5), constituyendo el pedículo nervioso posterior, y los otros (en líneas más obscuras) vienen del ganglio semilunar y forman el pedículo nervioso interno (7). Se ven también las anastomosis renosuprarrenales (8) y la terminación del nervio esplácnico mayor por medio de un ganglio supernumerario o de una parte desprendida del ganglio semilunar. — 13, terminación del neumogástrico derecho en el ganglio semilunar. — 14, filete que une el ganglio semilunar de un lado al del lado opuesto. — 15, ramo del frénico derecho que va a la suprarrenal. — 16, un ganglio frénico.

estos filetes tanto más numerosos cuanto menos aislado está el ganglio suprarrenal principal de la masa del ganglio solar (véase *Suprarrenales*).

2.° Nervio esplácnico menor. — El esplácnico menor, cuyo trayecto abdominal es más largo que el del esplácnico mayor, queda por fuera de este nervio y se dirige hacia el origen de la arteria renal, describiendo una asa que cruza la cara posterior de este vaso. No le hemos visto llegar al ganglio semilunar. En cambio, se anastomiza con el esplácnico inferior o abdominal cuando éste existe.

Da ramas terminales que van a los ganglios aórticorrenales y mesentéricos superiores.

3.° Esplácnico inferior. — Este, más externo y a veces más voluminoso que el precedente, se pierde en los nervios que del ganglio semilunar y aórticorrenal van al riñón. Es inconstante.

Como se ve, el nervio esplácnico menor y el esplácnico inferior no terminan en los ganglios semilunares.

4.° Nervio neumogástrico derecho. — El nervio neumogástrico derecho, después de haber abandonado la región del cardias, se dirige hacia el plexo cardíaco luego de haber cruzado la curvatura menor y haberse reunido con la arteria coronaria en el punto en que ésta describe su curva. En este trayecto vertical pierde su forma de cordón bien individuado. Mientras que de estos filetes esparcidos parten los nervios posteriores de la curvatura menor del estómago, entre ellos el nervio principal posterior (LATARJET) (para más detalles véanse *Neumogástrico* y *Estómago)*, los demás filetes llegan a esta masa inextricable que forma la parte superior del plexo solar y terminan clásicamente: 1.°, por un ramo constante que termina en el ganglio solar derecho; 2.°, por un ramo inconstante para el ganglio semilunar izquierdo; 3.°, por algunos filetes que llegan al plexo mesentérico superior, al plexo esplénico y al plexo hepático. Por nuestra parte, fuera de los filetes gástricos extremadamente netos y de los filetes, relativamente bastante fáciles de seguir, que van al ganglio solar derecho, nos ha parecido siempre difícil seguir los demás filetes en la red nerviosa pericelíaca, cuando menos en el adulto.

Recordemos que el esplácnico derecho, ganglio solar derecho y neumogástrico constituyen el *asa memorable de Wrisberg*. Según LAIGNEL-LAVASTINE, existiría uno a la izquierda, menos visible que a la derecha, pero también constante.

5.° Frénico derecho. — De modo inconstante, pero indiscutible, este nervio puede enviar algunos filetes al ganglio semilunar derecho. P. WALTHER y HOVELACQUE nunca han observado este hecho. Nosotros sí, y varias veces, de modo muy manifiesto, con nuestro preparador BERTRAND. En un caso existía un pequeño engrosamiento ganglionar en el mismo trayecto del frénico (fig. 360, 16).

III. — RAMAS EFERENTES

Las ramas eferentes del plexo solar están destinadas a las vísceras del compartimiento superior de la cavidad abdominal, inervando su propio tejido o sus vasos.

Uno de nosotros (LATARJET) ha insistido desde hace mucho tiempo sobre el hecho de que los plexos que van a las vísceras siguen en general los vasos, pero no son esclavos del trayecto de éstos. Caminan en su compañía porque tienen un destino común. Si la arteria tiene un origen o un trayecto anormal, los nervios no la acompañan ya; siguen entonces el trayecto normal y no se reúnen con el vaso sino cuando éste ha vuelto a encontrar su camino habitual. Nervios viscerales y vasos sanguíneos siguen, pues, a menudo la misma ruta, pero quedan independientes unos de otros.

Estudiaremos, como hemos hecho para las arterias, los nervios de los órganos al estudiar éstos (véase tomo IV): con el hígado estudiaremos los nervios del hígado; con el estómago, los nervios del estómago, etc. Aquí no haremos sino enumerar los nervios viscerales, describiendo únicamente los plexos que no terminan en las vísceras.

1.° Plexo diaframágtico inferior. — Este plexo par está formado por varios ramos (de dos a cuatro) que se desprenden del ganglio semilunar y se dirigen, más o menos próximos a la arteria diafragmática inferior e independientes de ella, junto a los pilares y a la cara inferior de la bóveda diafragmática. Estos nervios inervan los pilares, se anastomizan con las ramas del frénico y darían, según ciertos autores, algunos filetes al peritoneo regional.

2.° Plexo celíaco. — Se trata de una verdadera vaina conjuntivonerviosa que engloba la arteria celíaca en un entrecruzamiento que se prolonga hacia fuera con las fibras de los ganglios semilunares que contribuyen a formar estas anastomosis transversales interlunares tendidas delante de la aorta, que hemos ya señalado.

3.° Plexo coronario estomáquico. — Prolonga a lo largo de la arteria coronaria las fibras del plexo celíaco y las del neumogástrico que vienen a su encuentro. De esta vaina nerviosa pericoronaria parten, independientes, los filetes gástricos que describiremos con el estómago, pero quedan alrededor de la arteria filetes que siguen los vasos hasta la curvatura menor. Algunos de ellos van a anastomizarse con los filetes gástricos de los neumogástricos, siguiendo la curvatura menor, mientras que otros penetran con los vasos en las túnicas.

4.° Nervios del estómago. — (Véase tomo II, *Neumogástrico*, y tomo IV, *Estómago.)*

5.° Nervios del hígado y plexo hepático. — Estos nervios se disponen en dos planos, uno anterior, satélite de la arteria hepática cuando ésta es normal; el otro posterior, retrobiliar. Estudiaremos en detalle estos nervios con el hígado (véase tomo IV, *Nervios del hígado)*.

6.° Plexo esplénico. — Este plexo está formado por algunos grandes filetes desprendidos del plexo celíaco, de los ganglios semilunares y a veces del neumogástrico derecho; siguen la arteria esplénica. Según WALTHER, los filetes nacidos del ganglio solar izquierdo forman un tronco nervioso que se sitúa en la cara posterior del vaso, mientras que el procedente del ganglio derecho se sitúa en la cara anterior. Estos dos troncos se anastomizan entre sí formando un plexo de mallas largas a lo largo de la arteria; en el curso del camino abandonan filetes al páncreas y llegados cerca del hilio del bazo forman una especie de confluente nervioso por anastomosis de los troncos, de donde parten: 1.°, ramos que siguen las arterias del bazo para penetrar en el tejido esplénico; 2.°, ramos muy delgados que siguen los vasos cortos para llegar con ellos a la curvatura mayor del estómago (P. WALTHER) (son probablemente filetes vasculares; personalmente nunca hemos podido seguirlos); 3.°, en fin, un ramo muy delgado que sigue la arteria gástrica izquierda (probablemente ramo vascular).

7.° Nervios de la suprarrenal. — La arteria escapular media, como todos los vasos, tiene nervios que la acompañan, pero los nervios de la suprarrenal, extremadamente numerosos y muy particulares, nacen de dos orígenes: del esplácnico o del ganglio suprarrenal principal para formar el pedículo posterior, mientras otros provienen directamente de los ganglios semilunares (fig. 360). (Para más detalles, véase *Glándulas suprarrenales*, tomo IV.)

8.° Plexo mesentérico superior. — Este plexo, extremadamente tupido y formado por un tejido conjuntivo abundante procedente del diafragma y del músculo de Treitz, está constituído por filetes en redes inextrincables y que envainan la arteria. Los filetes del plano anterior al vaso parecen provenir del neumogástrico

derecho y de los ganglios aórticomesentéricos. Los nervios del plano posterior, menos numerosos, nacen de los ganglios aórticomesentéricos y del arco nervioso que une estos ganglios derechos por debajo del vaso. Los nervios de este plexo, dispuestos así en varios planos o capas perivasculares, disposición que explica las algias violentas de las arteritis mesentéricas, abandonan algunos filetes a la cara posterior del duodenopáncreas, luego se dirigen hacia las asas delgadas, filetes delgados y raros si se les compara con los vasos. No forman en general sino un solo arco, a distancia del intestino, a menudo paralelo a un arco vascular. De estos arcos parten los filetes terminales que se distribuyen por el delgado, el apéndice y el ciego, el colon descendente y el colon transverso (para más detalles, véase *Nervios del intestino*).

9.° Plexo renal. — Los nervios del riñón provienen de orígenes múltiples, esplácnicos, ganglios semilunares, aórticomesentéricos y simpáticos lumbares. El estudio de estos nervios, que hemos hecho expresamente (LATARJET y BERTRAND), se expondrá al tratar de los riñones (véase tomo IV).

10. Plexos espermático y úteroovárico. — Los ramos nerviosos emanados de este plexo se distribuyen por los testículos o los ovarios. Nacen del plexo renal y del plexo mesentérico superior. Estudiaremos el trayecto de estos filetes nerviosos y sus modos de distribución al estudiar el testículo y el ovario (véase tomo IV).

11. Plexo aórticoabdominal. — Desde los ganglios mesentéricos, o más bien desde el origen de la mesentérica superior hasta un nivel correspondiente a dos centímetros aproximadamente por encima de la bifurcación de la aorta, por lo tanto debajo de la mesentérica inferior, descienden filetes nerviosos por los lados del vaso. Reciben ramos nacidos de los ganglios superiores del simpático lumbar y se anastomizan entre sí por filetes oblicuos que pasan diagonalmente por delante de la aorta (fig. 361). A la altura de la arteria mesentérica inferior los filetes izquierdos, aumentados en uno o dos filetes derechos, parecen condensarse para reconstruir el plexo mesentérico inferior. Más abajo, los filetes del plexo aórticoabdominal se aproximan a la línea media; luego forman una hoja plana, constituída por estos filetes paralelos unos a otros, formando entonces el plexo hipogástrico superior, al que hemos dado el nombre de *nervio presacro* (LATARJET y BONNET).

12.° Plexo mesentérico inferior. — El origen de la arteria mesentérica inferior está englobado por un plexo tupido, pero menos espeso que el que rodea la arteria mesentérica superior. Se trata de una encrucijada nerviosa en la que se encuentra bastante a menudo un ganglio, engrosamiento nodal que puede estar solo o acompañado de pequeñas masas ganglionares que se prolongan hacia el origen de las arterias cólicas. Hemos visto antes su constitución. Este plexo se prolonga por los vasos y se distribuye por la parte izquierda del colon transverso, por el colon descendente y por el colon sigmoide hasta el recto, después de haber formado arcos subperitoneales o en el espesor del mesosigmoide (fig. 361) y haberse anastomizado con los nervios del riñón izquierdo.

En la parte inferior de éste los filetes intestinales se anastomizan con ramos procedentes del nervio presacro, de los nervios hipogástricos y hasta de los ganglios (véase para más detalles tomo IV, *Nervios del intestino grueso*).

3.° Plexo hipogástrico. — El plexo hipogástrico, destinado a la inervación de los vasos y de la mayoría de los órganos intrapélvicos, extiende su territorio hasta los órganos genitales externos. Se le pueden distinguir cuatro partes: su

segmento inicial, el ganglio hipogástrico, las anastomosis y, por último, las ramas de distribución.

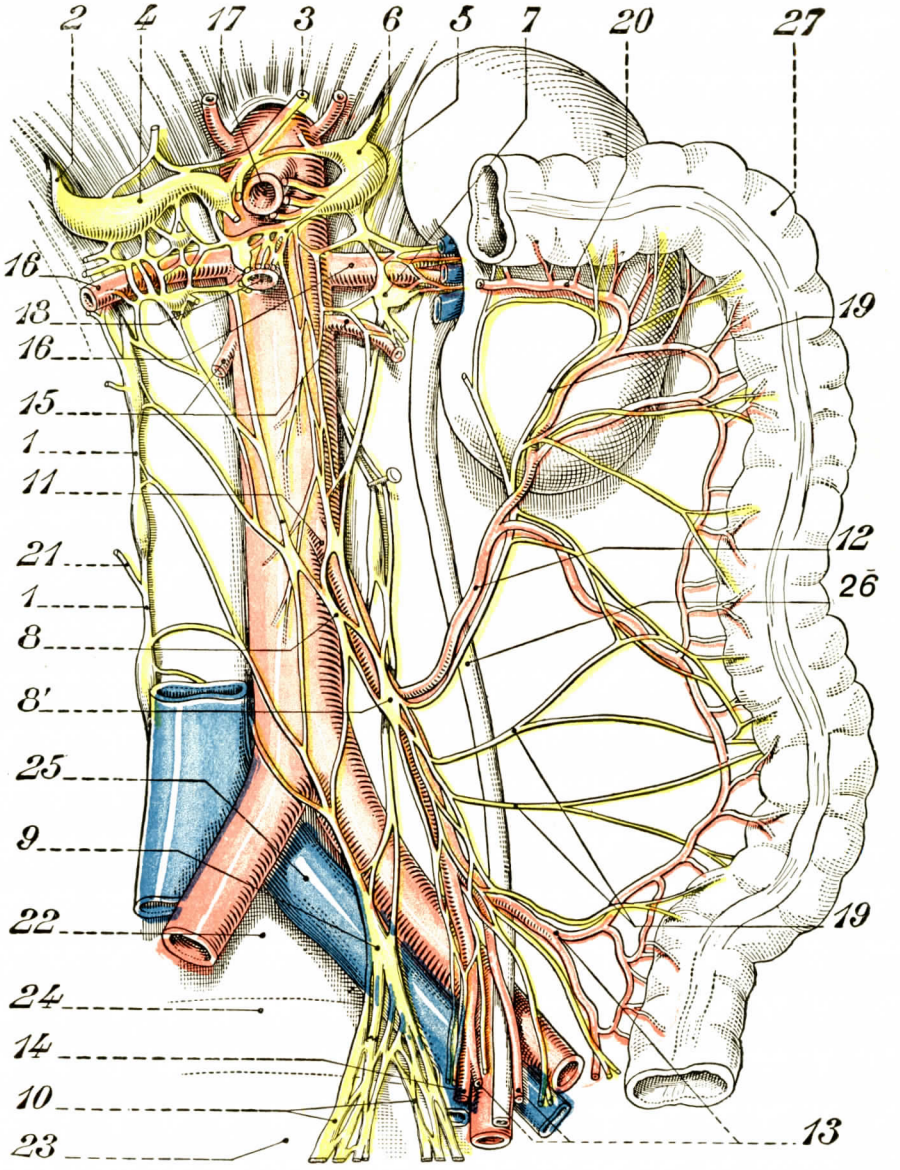

FIG. 561

Simpático abdominal. Plexo mesentérico inferior. Nervio presacro y sus orígenes.

1, cadena simpática lumbar. — 2, nervio esplácnico mayor derecho. — 3, nervio neumogástrico derecho. — 4, ganglio semilunar derecho y asa memorable de Wrisberg. — 5, ganglio y plexo mesentéricos superiores. — 6, ganglio semilunar izquierdo. — 7, ganglio aórticorrenal y plexo renal. — 8, plexo mesentérico inferior. — 8', ganglio mesentérico inferior. — 9, nervio presacro. — 10, nervios hipogástricos. — 11, arteria mesentérica inferior. — 12, arteria cólica izquierda superior. — 13, arterias sigmoideas. — 14, arteria hemorroidal superior. — 15, arteria espermática. — 16, arteria renal. — 17, tronco celíaco. — 18, arteria mesentérica superior. — 19, 19, nervios del colon izquierdo. — 20, arco de Riolano. — 21, rami communicantes. — 22, V vértebra lumbar. — 23, sacro. — 24, disco intervertebral que separa L^5 de S^1. — 25, vena ilíaca primitiva. — 26, uréter izquierdo. — 27, ángulo izquierdo del colon.

a) *Segmento inicial.* — Cuando la aorta se divide en ilíacas primitivas, los filetes preaórticos no siguen la misma disociación. Abandonan algunos filetes delgados que acompañan a los vasos, mientras que la mayoría de las conexiones nerviosas se agrupan en un cordón plano, irregular, formado de fascículos densos unidos unos con otros por anastomosis cortas y por tejido conjuntivo denso. A esta porción inicial del plexo hipogástrico que posee individualidad real hemos dado el nombre de *nervio presacro* (Latarjet y Bonnet), indicando así la condensación o

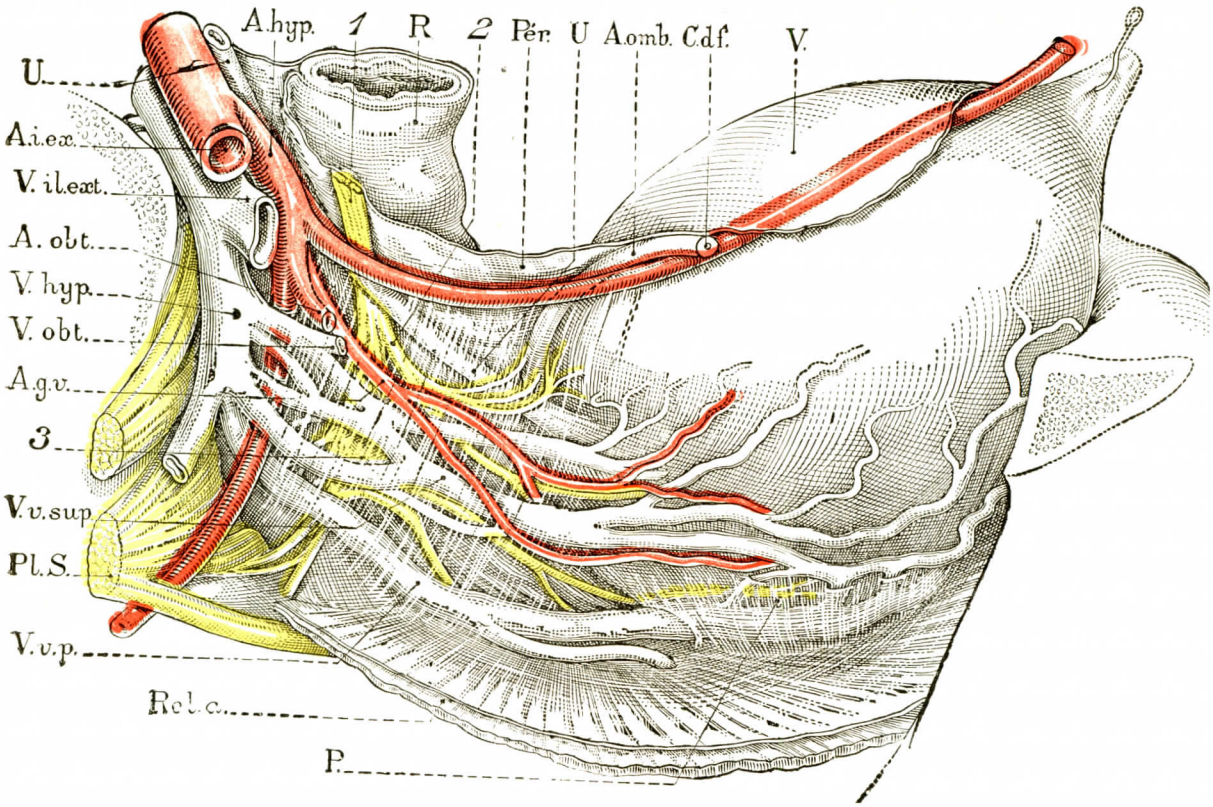

Fig. 362

Plexo hipogástrico: sus relaciones con los vasos (lado derecho) (Latarjet y Bonnet).

1, 2, nervio hipogástrico. — 3, ganglio hipogástrico. — A.g.v., arteria génitovesical. — A.hyp., arteria hipogástrica. — A.i.ex., arteria ilíaca externa. — A.obt., arteria obturadora. — A.omb., arteria umbilical. — C.df., conducto deferente. — P., próstata. — Pér., peritoneo. — Pl.S., plexo sacro. — R., recto. — Rel.a., elevador del ano. — U., uréter. — V., vejiga. — V.il.ext., vena ilíaca externa. — V.hip., vena hipogástrica. — V.obt., vena obturadora. — V.v.sup., venas vesicales superiores. — V.v.p., venas vesicales prostáticas que forman con las precedentes el pedículo venoso vésicoprostático.

Se ve el nervio hipogástrico (1) cubierto por la aponeurosis en la cara interna de los vasos.

más bien la aproximación íntima de los nervios preaórticos y la situación general de esta formación (figs. 361 y siguientes). El nervio presacro desciende paralelamente a la línea media, franquea la vena ilíaca primitiva izquierda pasando por su cara anterior y viene a saltar la eminencia del promontorio. Se le percibe por transparencia a través del peritoneo en todos los sujetos jóvenes y flacos. La hoja celulosa presacra se densifica a su contacto, lo cubre y engloba. En su caída pél-

vica, el nervio se ensancha, los filetes que lo constituyen se separan unos de otros, y de ahí el aspecto fenestrado y plexiforme que la disección obtiene. Está oculto a nivel de la primera sacra por la porción terminal del mesosigmoide, pero no hay relación alguna de contacto inmediato con los vasos hemorroidales superiores, que son yuxtaintestinales, mientras que el nervio es yuxtaesquelético. Más abajo, des-

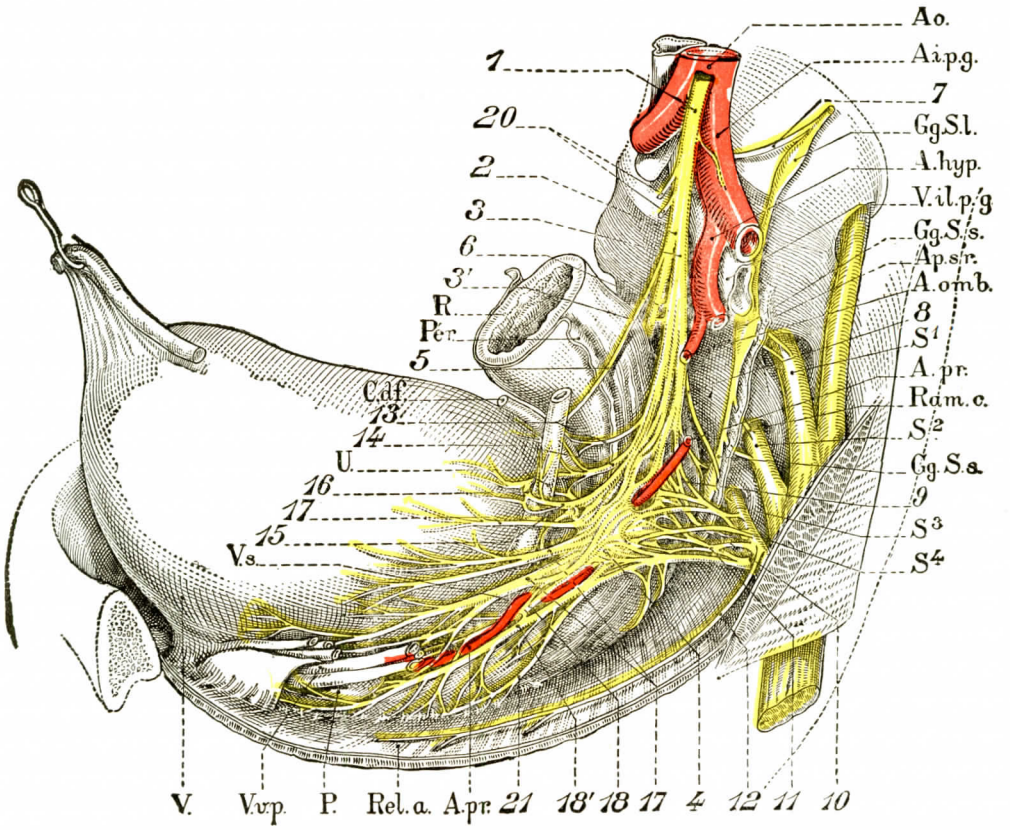

FIG. 363

Plexo hipogástrico izquierdo en el hombre (cara interna) (LATARJET y BONNET).

Ao., aorta. — Ap.s.r., aponeurosis sacrorrectal. — A.hyp., arteria hipogástrica. — A.i.p.g., arteria ilíaca primitiva izquierda. — A.omb., arteria umbilical seccionada. — A.pr., arteria prostática. — C.df., conducto deferente. — Gg.S.l., ganglio simpático lumbar. — Gg.S.s., ganglio simpático sacro. — Per., peritoneo. — P., próstata. — Ra.c., rami communicantes. — R., recto. — Rel.a., elevador del ano. — S^1, S^2, S^3, S^4, 1.ª, 2.ª, 3.ª, 4.ª sacras. — U., uréter. — V.v.p., vasos vésicoprostáticos. — V.il.p.g., vena ilíaca primitiva izquierda. — V.s., vesícula seminal. — V., vejiga.

1, plexo lumboaórtico. — 2, nervio presacro. — 3, 3', nervios hipogástricos. — 4, ganglio hipogástrico. — 5, nervio ureteral principal. — 6, anastomosis transversales entre los nervios hipogástricos. — 7, anastomosis superiores del simpático. — 8, anastomosis medias del simpático. — 9, anastomosis con la 3.ª sacra. — 10, anastomosis con la 4.ª sacra. — 11, anastomosis con la unión de la 3.ª y 4.ª sacras. — 12, nervio del elevador. — 13, nervio diferencial. — 14, nervio uréterovesical interno. — 15, nervio uréterovesical externo. — 16, asa nerviosa preureteral. — 17, 17, nervios laterales de la vejiga. — 18, 18', nervios prostáticos principales. — 19, nervio lateral del recto. — 20, nervios destinados al colon sigmoide.

pués de un recorrido de 4 a 6 centímetros, el nervio presacro se disocia en dos ramas que divergen a derecha y a izquierda de la línea media. Esta disociación dibuja una Y invertida cuya horquilla abraza al recto. Hemos dado el nombre de *nervio hipogástrico* a cada una de estas ramas de bifurcación. Cada nervio hipogástrico se desliza debajo del peritoneo lateral del recto hasta el punto en que la

cubierta intestinal se reúne al peritoneo parietal. Antes de separarse definitivamente, los nervios hipogástricos cambian entre sí anastomosis muy delgadas bastante numerosas, bien visibles en el recién nacido y en el niño pequeño.

Existen a menudo diferencias de volumen, bastante apreciables en el mismo sujeto entre cada nervio hipogástrico. Su longitud varía según la altura del modo

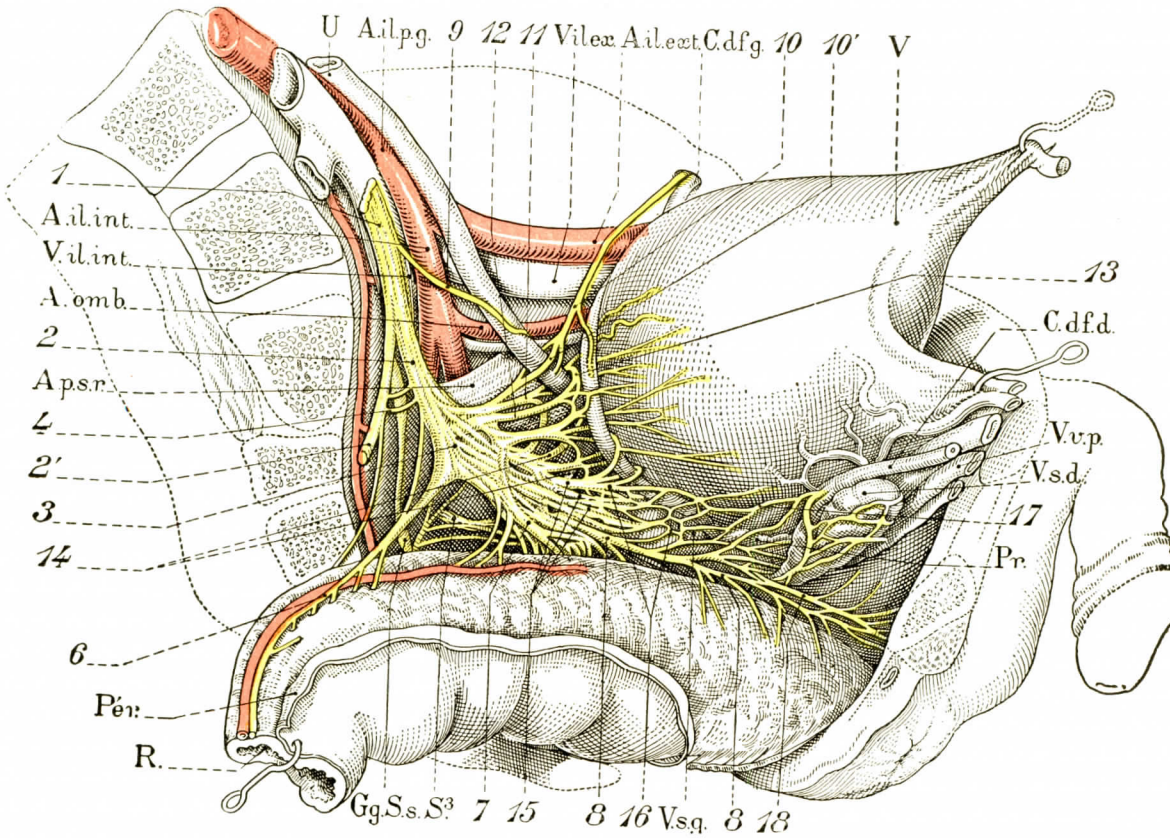

FIG. 364

Plexo hipogástrico izquierdo en el hombre (cara externa) (LATARJET y BONNET).

Ap.s.r., aponeurosis sacrorrectal. — A.il.ex., arteria ilíaca externa. — A.il.int., arteria ilíaca interna. — A.il.p., arteria ilíaca primitiva. — A.omb., arteria umbilical. — C.df.d., conducto deferente derecho. — C.df.g., conducto deferente izquierdo. — Gg.S.s., ganglios simpáticos sacros. — Per., peritoneo rectal. — Pr., próstata. — R., recto. — S^3, tercera rama sacra. — U., uréter. — V., vejiga. — V.il.ext., vena ilíaca externa. — V.il.int., vena ilíaca interna. — V.v.p., vasos vésicoprostáticos. — V.s.d., vesícula seminal derecha. — V.s.g., vesícula seminal izquierda.

1, nervio presacro. — 2, nervio hipogástrico izquierdo. — 2', nervio hipogástrico derecho. — 3, ganglio hipogástrico. — 4, anastomosis transversal entre los nervios hipogástricos. — 5, anastomosis medianas del simpático. — 6, nervios superiores del recto. — 7, nervios medianos del recto. — 8, nervios inferiores del recto. — 9, nervio principal del uréter. — 10, nervio deferencial. — 10', asa nerviosa periuretral. — 11, nervio uréterovesical externo. — 12, nervio uréterovesical interno. — 13, asa nerviosa preuretral. — 14, 14, nervios laterales de la vejiga. — 15, 15, 15, nervios del plexo seminal. — 16, 16', ganglios seminales. — 17, anastomosis entre los dos plexos seminales. — 18, nervio prostático y probablemente uretral.

de división del nervio presacro. Se obtienen así dos tipos extremos del nervio hipogástrico, largo o corto, según su bifurcación sea alta o baja. Por término medio cada nervio tiene aproximadamente de 8 a 10 centímetros de longitud.

Antes de terminar en el ganglio hipogástrico cada nervio se desliza entre el recto por dentro y la vena hipogástrica por fuera; el nervio, ya plexiforme, se

disocia más, de suerte que la transición entre el ganglio y él es insensible. Constituye el cuerno superior y posterior de la hoja nerviosa.

b) *Ganglio hipogástrico.* — El ganglio hipogástrico es una hoja nerviosa irregular y fenestrada (figs. 363 y 364). Está dispuesto en el sentido sagital cuando la vejiga está atraída hacia arriba y adelante. Cuando los órganos están *in situ*, el sujeto en posición horizontal, se inclina hacia la vertiente del suelo pélvico, ofre-

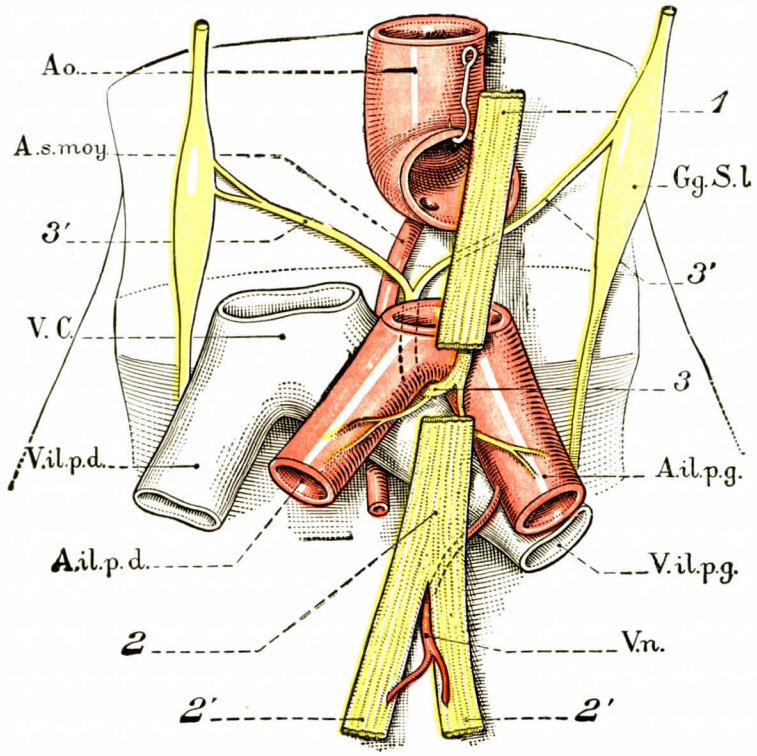

FIG. 365

Plexo hipogástrico: sus anastomosis con el simpático lumbar (LATARJET y BONNET).

A.il.p., arteria ilíaca primitiva. — Ao., aorta. — A.s.moy., arteria sacra media. — V.c., vena cava inferior. — V.il.p., vena ilíaca primitiva. — V.n., vasa nervorum.

1, plexo lumboaórtico — 2, nervio presacro. — 3, 3', 3', anastomosis con Gg.S.L., ganglio simpático lumbar —4, filetes vasculares.

ciendo una cara pósteroexterna o parietal y una cara ánterointerna o visceral. Esta hoja aplastada, groseramente cuadrilátera, de bordes irregulares y prolongados por ramos numerosos y apretados, es de gran tamaño: 3 a 4 centímetros en el sentido ánteroposterior, 2 a 3 centímetros en el sentido vertical.

Si suponemos la vejiga erinada hacia arriba en la actitud propicia a la disección, se pueden considerar al ganglio una cara externa, una cara interna y cuatro bordes.

α) *Cara externa.* — Esta cara está oculta por los elementos arteriales y venosos del pedículo génitovesical (figs. 362 y 363). Este pedículo comprende dos pisos: uno superior, formado por la arteria umbilical y sus venas; uno inferior, que comprende los vasos vésicoprostáticos, cuyas venas son enormes. Rodeados de tejido

conjuntivo, los vasos y sus vainas forman una *hoja conjuntivovascular situada por fuera de la hoja nerviosa*. Se pueden despegar los vasos del ganglio con bastante facilidad por detrás gracias a la presencia de una hoja celulosa delgada; por delante, una disección larga y minuciosa permite el aislamiento. El plano de despegamiento ha desaparecido.

β) *Cara interna.* — Esta cara está en contacto con la cara lateral del recto. Por delante el conducto deferente y el uréter cruzan la parte superior de esta cara cuando la vejiga es atraída hacia delante (fig. 364).

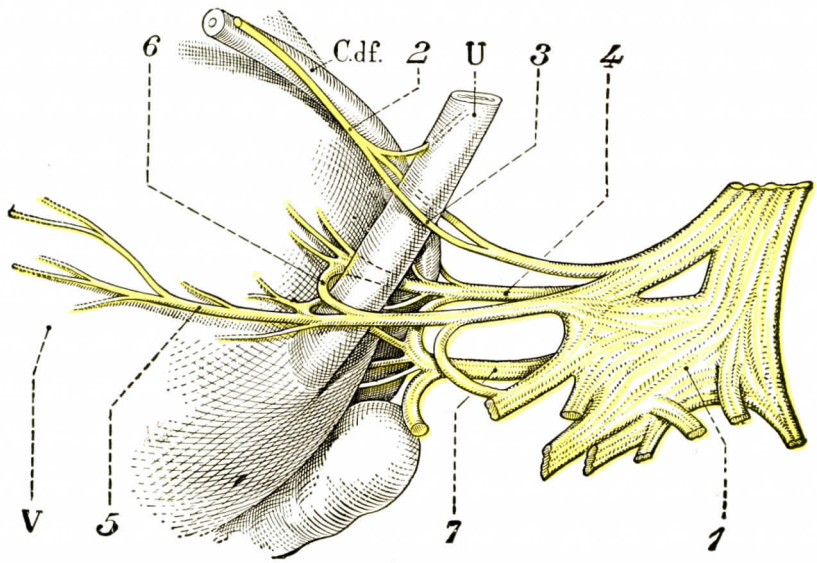

FIG. 366

Las asas nerviosas periureterales (LATARJET y BONNET).

C.df., canal deferente. — U., uréter. — V., vejiga.

1, ganglio hipogástrico. — 2, nervio del conducto eferente. — 3, asa nerviosa periuretral. — 4, nervio uréterovesical interno. — 5, nervio ureterovesical externo. — 6, arco nervioso preureteral. — 7, nervio del plexo seminal.

γ) *Bordes.* - El borde superior cruza la cara lateral del recto y se prolonga hasta la embocadura del uréter en la vejiga; es subyacente a la arteria umbilical y al uréter.

El *borde inferior*, cóncavo, está en contacto con el suelo pélvico.

El *borde posterior* corresponde al sacro, frente a los orificios sacros. Es figurado por la reunión del nervio hipogástrico con el ganglio y por las anastomosis emanadas de S^2.

El *borde anterior*, festoneado por el punto de partida de ramas eferentes, corresponde a la pared posterior de la vejiga y a la vesícula seminal correspondiente.

Tal es la descripción esquemática de esta hoja nerviosa que recibe anastomosis múltiples y emite numerosos filetes eferentes.

c) *Anastomosis.* — El plexo hipogástrico está en conexión directa, por una parte, con la cabeza del simpático, y por otra parte, con el plexo sacro.

α) *Anastomosis con la cadena del simpático.* — Están constituídas por ramos finos difíciles de aislar; se pueden dividir en tres grupos según su situación: anastomosis superiores, medias e inferiores.

Anastomosis superiores. — Están constituídas por dos ramos, uno derecho, otro izquierdo; ambos parten del último ganglio lumbar y se reúnen en la cara anterior del cuerpo vertebral de la quinta lumbar, dibujando un ángulo en relación con la arteria sacra media (fig. 365). El ramo que resulta de esta reunión sigue el relieve de la vena ilíaca primitiva izquierda y termina en la parte posterior del nervio presacro. Esta anastomosis envía algunos filetes que llegan a los vasos hipogástricos y a la arteria sacra media.

Anastomosis medias. — Proceden de la cadena sacra y van al nervio hipogástrico (fig. 363, 8). Las dos más constantes parecen nacer del segundo y del tercer ganglios sacros. La primera termina en la parte superior o media del nervio hipogastrico; la segunda, en la parte inferior del mismo nervio y a veces también en el ganglio.

Anastomosis inferiores. — Estas anastomosis más delgadas aun que las precedentes, nacen del segundo terminal de la cadena sacra; se unen ordinariamente a las ramas eferentes del ganglio hipogástrico.

β) *Anastomosis con el plexo sacro.* — Estas anastomosis se establecen con las ramas anteriores del tercero y cuarto pares sacros, ramas, como recordaremos, que contribuyen a formar en su mayor parte el *plexo pudendo* o *genital*. Estas anastomosis, que representan el *nervio erector* de Eckardt, están constituídas por filetes relativamente voluminosos que nacen de las raíces sacras a poca distancia de la emergencia de los agujeros sacros anteriores (fig. 363, 9, 10, 11). En número de dos o tres para cada raíz, estos filetes terminan en la parte inferior del ganglio hipogástrico y le constituyen amarras bien evidenciadas cuando se tiende el ganglio hipogástrico en posición sagital. Sumergidos en el tejido conjuntivo presacro, son atravesados por arteriolas o venillas emanadas de los vasos hemorroidales medios. Antes de terminar en el ganglio, la cuarta sacra abandona siempre al recto algunos ramos directos. En cambio, no existe ningún ramo directo vesical. Estos filetes nerviosos aportan al ganglio hipogástrico la influencia medular de los nervios sacros. Esta porción del simpático pertenece al sistema que se ha convenido en denominar, como hemos visto, el parasimpático.

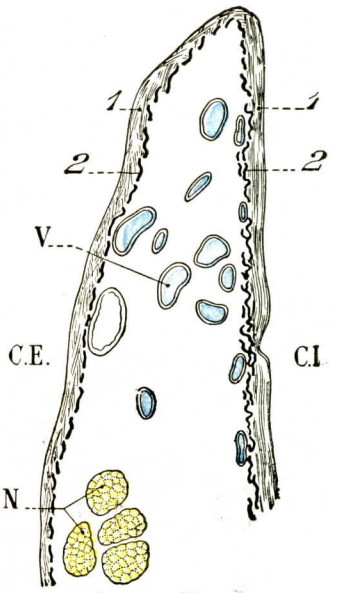

Fig. 367

Corte frontal esquemático de un ligamento úterosacro (parte superior del corte) (Latarjet y Rochet).

C.I., lado interno.—C.E., lado externo. 1, lámina muscular lisa. — 2, hoja conjuntiva subperitoneal.

V, venas. — N, nervios.—S, fibras elásticas.

d) Ramas eferentes del plexo hipogástrico. — Estas ramas serán particularmente estudiadas a propósito de cada víscera pélvica. Nos contentaremos con enumerarlas.

1.° *Ramos eferentes del nervio presacro.* — El nervio presacro emite algunos filetes que penetran en el mesocolon iliopélvico y van a anastomizarse por una parte, arriba, con los nervios procedentes del plexo mesentérico inferior, y por otra parte, con los nervios emanados del ganglio hipogástrico.

El nervio presacro suministra algunos ramos vasculares que llegan al plexo periarterial de las ilíacas primitivas y de la arteria sacra media.

2.° *Ramos eferentes del nervio hipogástrico.* — Son raros; el más importante se desprende de la porción mediana del nervio y llega al uréter en el mo-

mento en que éste franquea el estrecho superior; se pega al conducto urinario y viene a anastomizarse más abajo con ramos ureterales nacidos del ganglio hipogástrico. Hemos dado a este filete nervioso (LATARJET y BONNET) el nombre de *nervio ureteral principal* de la porción pélvica del uréter. Nace con bastante frecuencia del nervio presacro cuando éste es largo (fig. 363, 5).

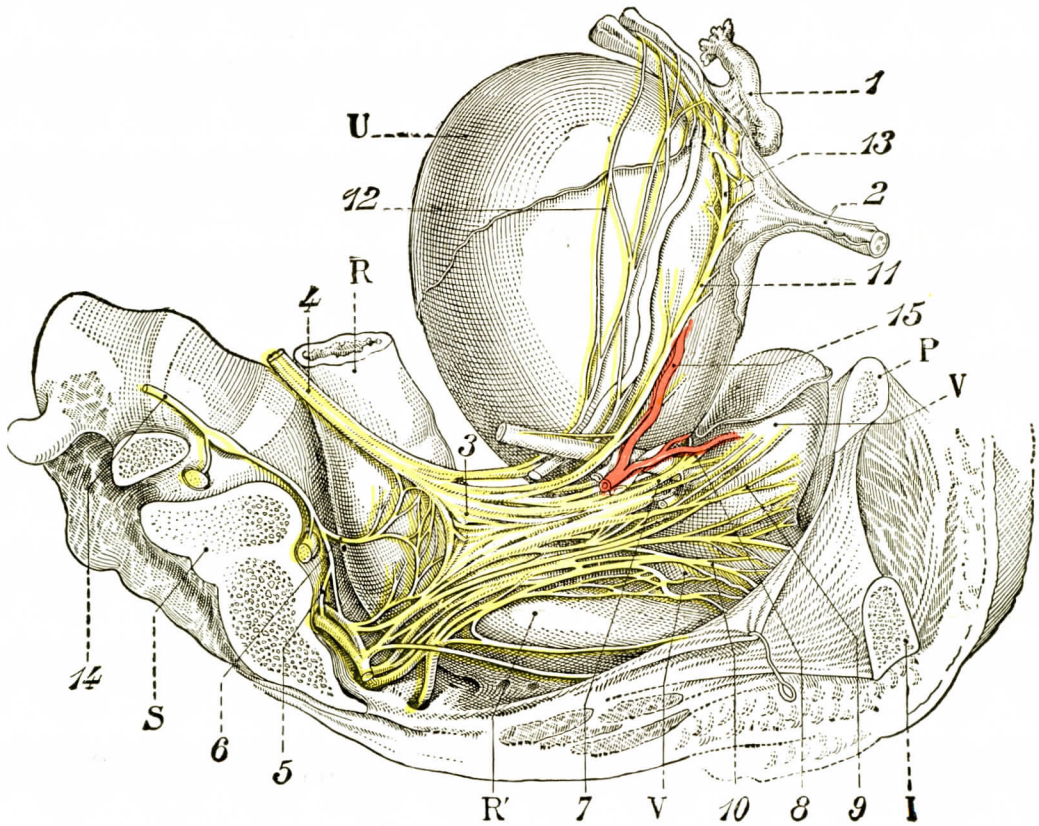

FIG. 568

El ganglio hipogástrico y sus ramas en la mujer.
Mujer muerta ocho días después del parto (veinticuatro años) (LATARJET y ROCHET).

1, trompa. — 2, ligamento redondo. — 3, ganglio hipogástrico. — 4, nervio hipogástrico. — 5, anastomosis sacra. — 6, nervios rectales. — 7, nervio ureteral externo. — 8, asa nerviosa pleural. — 9, nervios vesicales. — 10, nervios vaginales. — 11, nervio lateral del útero. — 12, nervios del ligamento ancho, nervios tubáricos. — 13, plexo de la base del ligamento redondo. — 14, cadena simpática lumbar. — 15, arteria uterina.

U, útero. — Va., vagina. — V., vejiga. — RR'., recto. — P., pubis. — I., rama isquiopúbica. — S., sacro.

3.° *Ramos eferentes del ganglio hipogástrico.* — La hoja nerviosa hipogástrica es el centro del que irradian una cantidad considerable de nervios destinados a todos los órganos de la pelvis menor. Como hemos dicho ya, insistiremos en estos nervios al estudiar las vísceras. Contentémonos con decir aquí que es posible distinguir: 1.°, la inervación del recto con tres grupos de nervios, superiores, medios e inferiores; 2.°, la inervación lateral de la vejiga y de la próstata, que comprende en general cinco o seis filetes nerviosos voluminosos e importantes (figs. 363 y 364); 3.°, la inervación de la cara posterior de la vejiga, de la porción vesical del uréter, de las vesículas seminales y del conducto deferente.

Desde el punto de vista topográfico, la parte pósterointerna del ganglio suministra especialmente los nervios destinados a la parte superior del recto. La parte anterior e inferior emite ramos rectales por su lado interno y ramos prostáticos por su lado externo. La parte anterior y superior da origen a ramas externas, voluminosas, que son los nervios laterales de la vejiga, y a ramas internas más delgadas destinadas a la cara posterior del reservorio urinario, a las vesículas seminales y al conducto deferente (véase tomo IV).

4.° *Plexo hipogástrico en la mujer.* — De igual forma que en el hombre, el ganglio hipogástrico presenta, como se concibe, relaciones diferentes. Situado en su mayor parte por detrás del útero y de la vagina, está en contacto con la cara externa de la ampolla rectal, en el espesor del ligamento úterosacro correspondiente (fig. 367). La parte inferior de este ligamento y su base contienen elementos nerviosos densos que corresponden a nuestros ganglios, en particular a los elementos emanados de este ganglio que llegan al istmo del útero (LATARJET y ROCHET). Situadas, como en el hombre, por dentro de los grandes vasos intrapélvicos, las venas uterinas posteriores están particularmente en relación íntima con la hoja nerviosa. Estas gruesas venas ocultan la hoja ganglionar y dificultan su dirección. El borde anterior del ganglio corresponde a la parte posterior del tejido celular de la base del ligamento ancho o parametrio (véase *Utero*).

El uréter está tendido por encima de él y constituye un punto de referencia precioso para llegar a él por vía intraperitoneal.

Aparte los nervio rectales, vesicales, ureterales, semejantes a los del hombre, el ganglio hipogástrico se distribuye por el útero y la vagina. Estudiaremos más largamente estos nervios con dichos órganos. Contentémonos con señalar aquí que los nervios del útero forman dos grupos (LATARJET y ROCHET): 1.°, un *grupo principal* que procede del cuerno ánterosuperior y del borde anterior del ganglio hipogástrico y que llega al istmo uterino; 2.°, un *grupo secundario* cuya rama principal es el nervio lateral del útero, que sube paralelamente al borde externo de la matriz, por detrás de la arteria uterina (fig. 368, 11). Estos ramos nerviosos se anastomizan con los nervios tubáricos y ováricos que provienen del plexo úteroovárico.

5.° *Vascularización del plexo hipogástrico.* — El *nervio presacro* recibe una arteriola que procede ora de la porción terminal de la aorta, ora de la arteria sacra media en su origen. La arteria ilíaca primitiva le envía algunas veces arteriolas minúsculas.

El *nervio hipogástrico* es irrigado por el mismo tronco de la arteria hipogástrica y por arterias presacras (arteria sacra media o lateral).

El *ganglio hipogástrico* está vascularizado ricamente por la rama prostática de la arteria génitovesical, que la mayoría de las veces atraviesa la hoja nerviosa.

Hemos terminado la descripción del simpático. A propósito de los diferentes órganos consideraremos el trayecto preciso de los filetes que les están destinados y los plexos intratunicarios o murales contenidos en ellos

LIBRO VIII

ORGANOS DE LOS SENTIDOS

Los órganos de los sentidos son aparatos especiales, productos de diferenciación del ectodermo, que se disponen en la periferia del cuerpo y tienen por función poner al hombre y a los animales que los poseen en relación con el mundo exterior. Por ellos venimos en conocimiento de las propiedades físicas de los cuerpos y nos damos cuenta, en todos los momentos de nuestra existencia, de las mil cualidades o condiciones, fijas o variables, útiles o nocivas, del medio en que vivimos.

Por la multiplicidad de las nociones que suministran al *sensorio común*, los sentidos constituyen tal vez el principal origen de nuestras ideas y adquieren por lo mismo una considerable influencia sobre los actos llamados psíquicos. Son además, para el individuo, agentes preciosos de protección; ellos le advierten, en efecto, como lo haría un centinela avanzado, de los diversos peligros que le amenazan, y le permiten por lo mismo prevenirlos por medio de una reacción apropiada, ya voluntaria, ya refleja. Las impresiones producidas en las superficies sensoriales por los estimulantes exteriores son transportadas al cerebro, el cual las percibe y las elabora; entonces se convierten en *sensaciones*. Estas sensaciones completamente *especiales*, que debemos distinguir de las sensaciones llamadas *generales*, se dividen, según su propia naturaleza, en cinco grupos: sensaciones táctiles, sensaciones gustativas, senaciones oftálmicas, sensaciones ópticas y sensaciones auditivas; a cada uno de estos cinco grupos de sensaciones corresponde un sentido especial. Existen, pues, cinco sentidos: 1.°, el *sentido del tacto*, que está en relación con las sensaciones táctiles; 2.°, el *sentido del gusto*, que nos hace conocer las cualidades sápidas de los cuerpos; 3.°, el *sentido del olfato*, que nos hace percibir los olores; 4.°, el *sentido de la vista*, que responde al excitante luz y nos da a conocer la forma, tamaño y color de los objetos luminosos o simplemente iluminados; 5.°, finalmente, el *sentido del oído*, que nos hace percibir los sonidos con sus variantes de intensidad, tono y timbre.

Cada uno de los aparatos de los sentidos se compone esencialmente de tres partes:

1.° Una *parte periférica*, destinada a ser impresionada por los estimulantes de diversa naturaleza que le envían los cuerpos exteriores, ondas sonoras, ondas luminosas, efluvios odoríferos, etc.; éste es el *aparato de recepción;*

2.° Una *parte central*, situada en el neuroeje, que está encargada de percibir la impresión producida sobre el aparato periférico, elaborarla y transformarla: éste es el *aparato de percepción;*

3.° Una *parte intermediaria* o *aparato de transmisión*, que une las dos partes antedichas y está encargada, como su nombre indica, de transmitir la impre-

sión desde el aparato de recepción hasta el aparato de percepción; está constituída por los nervios llamados *sensoriales*.

De estas tres partes esenciales de los aparatos de los sentidos, las dos últimas han sido ya estudiadas en el libro precedente, una (el aparato de percepción) con el sistema nervioso central y la otra (el aparato de transmisión) con el sistema nervioso periférico. Sólo debemos, pues, ocuparnos aquí en la tercera, o sea el aparato de recepción periférico u órgano sensorial propiamente dicho.

Sin embargo, creemos necesario recordar aquí (y la adjunta figura nos lo demuestra muy claramente) que la *vía de conducción sensorial*, exactamente formada como la *vía de conducción sensitiva*, se compone también de dos neuronas cuando menos: una *neurona*

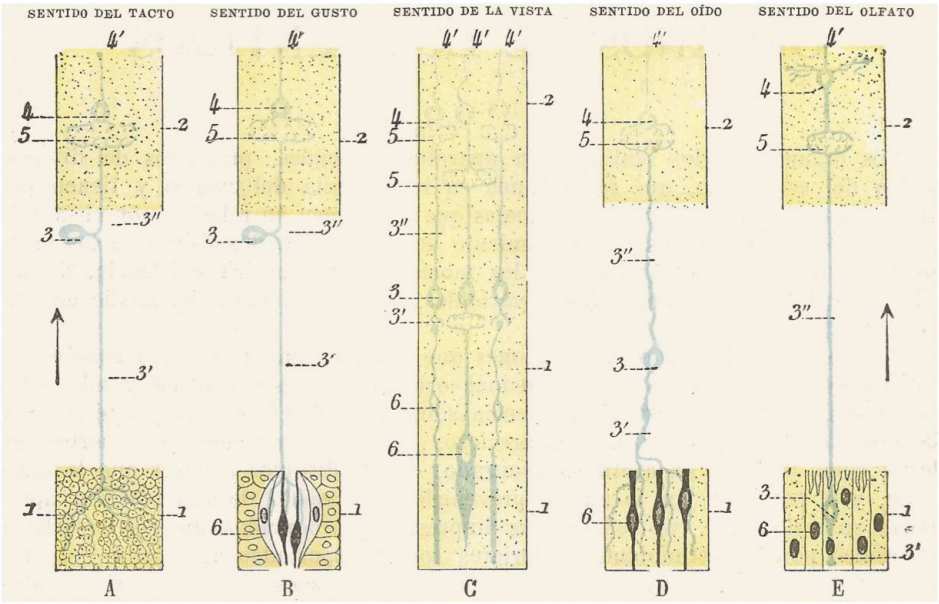

FIG. 369

Figura esquemática para demostrar la disposición general y las homologías de las diferentes neuronas sensoriales.

1, membrana sensorial (*mucosa olfativa* para el sentido del olfato, *cresta acústica* y *órgano de Corti* para el sentido del oído, *retina* para el sentido de la vista, *mucosa lingual* para el sentido del gusto, *piel* para el sentido del tacto). — 2, centros nerviosos. — 3, neurona sensorial periférica, con: 3', su prolongación periférica o celulípeta; 3'', su prolongación central o celulífuga. — 4, neurona sensorial central (*células mitrales* para el sentido del olfato, *células nerviosas de la retina* para el sentido de la vista), con 4', su prolongación cilindroaxil o celulífuga. — 5, punto de contacto entre la neurona periférica y la neurona central (articulación de las dos neuronas). — 6, células epiteliales diferenciadas en células sensoriales.

periférica y una *neurona central* (ésta puede ser doble), cada una de las cuales posee una célula nerviosa, una prolongación protoplasmática o celulípeda y una prolongación cilindroaxil o celulífuga. Así es que, para la vía olfatoria (fig. 369, E): 1.°, la *neurona periférica* tiene por célula la célula nerviosa que se encuentra en la pituitaria misma; como prolongación protoplasmática, la prolongación externa de esta célula, y como prolongación cilindroaxil, la prolongación interna de esta misma célula que va a parar al bulbo olfatorio; 2.°, la *neurona central* tiene como célula la *célula mitral* del bulbo olfatorio; como prolongación protoplasmática, la prolongación descendente de esta célula mitral, y como prolongación cilindroaxil, la prolongación ascendente de esta misma célula mitral que va a parar a la corteza cerebral. Tal es la *vía olfatoria*, es decir, el conjunto de conductores que sigue la impresión olfatoria para llegar a los centros psíquicos: recogida en las fosas nasales por la prolongación externa de la célula olfatoria, llega primero a esta célula; luego, a lo largo de su prolongación interna, llega a la articulación de ésta con la prolongación

protoplasmática de la neurona central; pasa a esta prolongación protoplasmática, que la conduce a la célula mitral o neurona central, y, por último, de esta célula mitral pasa a la prolongación cilindroaxil, la cual la transporta hasta las células de la corteza cerebral. Las otras cuatro vías sensoriales, salvo algunas modificaciones de detalle, nos presentan exactamente los mismos elementos y, como se ve, en cada una de ellas podemos considerar las tres porciones que antes hemos descrito: una porción periférica, que constituye el *aparato de recepción;* una porción central, que corresponde a la corteza cerebral y es el *aparato de percepción;* una porción intermedia, formada por conductores que van del uno al otro y representada a la vez por la neurona periférica y la neurona central. Ahora nos ocuparemos nuevamente en el *aparato receptor periférico*, que debe ser más especialmente objeto de este libro.

El aparato receptor periférico de las impresiones está representado en realidad por las fibrillas terminales de los nervios sensoriales, o, para emplear un lenguaje más científico, que estamos ya, sin embargo, en el caso de comprender, por las *prolongaciones externas de las neuronas sensoriales periféricas.* Estas prolongaciones, como nos lo demuestra claramente la figura 369, son muy variables en su longitud: unas son relativamente muy largas, como las de las neuronas pertenecientes al sentido del tacto (A), que se extienden desde su territorio cutáneo hasta los ganglios espinales; otras son muy cortas, como las de las neuronas olfatorias (E), que ocupan solamente una pequeña parte de la mucosa pituitaria, o como las de las neuronas ópticas (C), que no ocupan sino una mínima parte de la retina. Pero, sean largas o cortas, siempre son *morfológicamente homólogas:* son las prolongaciones protoplasmáticas de las neuronas correspondientes y por esto gozan de la conducción centrípeta o celulípeta.

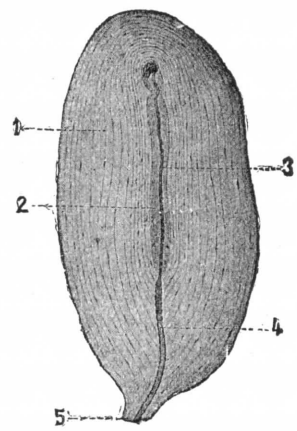

FIG. 370

Un corpúsculo de Pacini del mesenterio del gato visto en un corte óptico (según TOURNEUX).

1, laminillas del perineuro.—2, bulbo central.—3, cilindroeje. — 4, tubo nervioso con mielina.—5, pedículo del corpúsculo.

Los descubrimientos más recientes nos enseñan que estas prolongaciones terminan por extremidades libres, ya en pequeños aparatos especiales, como los corpúsculos de Pacini (fig. 370) y de Meissner, ya en el seno de células epiteliales, las cuales en bastantes puntos se diferencian al contacto de las fibras nerviosas *(células sensoriales)* para facilitar la función de éstas y desempeñar así, en la recepción de las impresiones, un papel mal definido aún, pero cierto y probablemente muy activo: tales son las *células gustativas*, derivadas de las células epiteliales de la mucosa lingual y que constituyen formaciones especiales, que se denominan *corpúsculos del gusto;* las *células auditivas*, que provienen del epitelio de revestimiento del laberinto membranoso, y las *células visuales*, que se desarrollan en la parte externa de la retina y cuyas prolongaciones externas, muy diferenciadas, constituyen los conos y los bastoncillos.

Las terminaciones nerviosas sensoriales, con aparatos especiales o sin ellos y células sensoriales o sin ellas, se instalan en el espesor de las membrnas que les sirven de substrato anatómico y en la constitución de las cuales toman una parte más o menos importante. Estas membranas vienen así a ser partes integrantes de los aparatos sensoriales. Estas son: la *piel* o *tegumento externo*, para los nervios del tacto; la *mucosa lingual*, para los nervios del gusto; la *pituitaria*, para los nervios olfatorios, la *retina*, para las fibras del nervio óptico; el *laberinto membranoso*, para las fibras del acústico.

A estas membranas sensoriales, que son las *partes esenciales* de los órganos de los sentidos, vienen a juntarse o añadirse, a título de *anexos*, cierto número de formaciones accesorias, que tienen por atribución, según los casos: 1.°, proteger las membranas antedichas, de por sí muy delgadas y delicadas; 2.°, facilitar la llegada a su superficie del estimulante que debe poner en juego su excitabilidad; 3.°, favorecer la acción de este estimulante, ya reforzándola, ya aumentando su duración; 4.°, dosificar, por decirlo así, este estimulante, como lo hace el iris para la luz, a fin de hacer la impresión más clara y pura. Estas partes accesorias, que constituyen para los órganos de los sentidos verdaderos aparatos de perfeccionamiento, varían naturalmente, para cada uno de ellos, en su configuración externa y en su estructura. Por esta razón se comprende que se presten difícil-

mente a un estudio de conjunto. Nosotros las describiremos por separado y detalladamente al tratar de cada uno de los cinco sentidos a los cuales van anexas.

Estudiaremos los órganos de los sentidos, partes esenciales y partes accesorias, por el orden siguiente:

1.° *Sentido del tacto;*
2.° *Sentido del gusto;*
3.° *Sentido del olfato;*
4.° *Sentido de la vista;*
5.° *Sentido del oído.*

CAPITULO PRIMERO

SENTIDO DEL TACTO

(PIEL Y SUS ANEXOS)

El sentido del tacto tiene su asiento en la *piel* o *tegumento externo.*

La piel tiene en el hombre la forma de una vasta membrana, que envuelve el cuerpo entero y contiene en su espesor, entre otros elementos constituyentes, toda una serie de pequeños aparatos nerviosos destinados a recoger las impresiones llamadas *táctiles.*

Pero no se limita a esto el objeto de la piel; por su espesor y resistencia, protege los órganos subyacentes contra los peligros que podrían alcanzarles en su funcionalismo o bien en su constitución anatómica. De este modo adquiere todo el valor de un aparato de protección de primer orden, al cual vienen a añadirse además, como auxiliares preciosos, las *uñas* y los *pelos,* por lo menos en los animales que poseen estas dos clases de órganos en estado de perfecto desarrollo.

Finalmente, por las numerosas glándulas que entran en su constitución, *glándulas sudoríparas* y *glándulas sebáceas,* la piel desempeña un papel importante en la excreción; constituye, como el riñón, un vasto emuntorio a través del cual se eliminan los materiales de desecho de las combustiones orgánicas.

Debemos, pues, estudiar con respecto a la piel:

1.° Su *conformación exterior;*

2.° Su *constitución anatómica general;*

3.° Sus *anexos,* comprendiendo con este título de *anexos* las *glándulas sudoríparas,* las *glándulas sebáceas,* las *uñas* y los *pelos.*

ARTICULO PRIMERO

CONFORMACION EXTERIOR DE LA PIEL

La piel ofrece a nuestra consideración: 1.°, sus *caracteres físicos;* 2.°, su *superficie externa;* 3.°, su *superficie interna;* 4.°, las *formaciones subcutáneas.*

§ 1. — CARACTERES FÍSICOS

1.° Extensión. — La piel se extiende sobre toda la periferia del cuerpo. Recubre sucesivamente todas sus eminencias y depresiones y reproduce exactamente, rodeándolas más o menos, todas las formas exteriores de los órganos subyacentes.

Su superficie debiera ser, al parecer, igual a la del mismo cuerpo. Es, sin embargo, en realidad algo más considerable a causa de los pliegues que forma el

tegumento externo en ciertas regiones, principalmente en el prepucio, en la vulva, en la entrada de las fosas nasales y en el pabellón de la oreja. Según las mediciones de SAPPEY, la superficie de la piel, en un hombre de talla y corpulencia medianas, es igual aproximadamente a 15.000 centímetros cuadrados, distribuídos del modo siguiente:

Para la cabeza	1.323	centímetros	cuadrados
Para el cuello.	540	»	»
Para el tronco.	4.546	»	»
Para los dos miembros superiores . . .	3.558	»	»
Para los dos miembros inferiores . . .	5.516	»	»
Para el escroto, el perineo y el pene. .	214	»	»
Para los dos pabellones de las orejas. .	62	»	»
Total.	15.359	centímetros	cuadrados

Para estas mediciones, SAPPEY se ha valido de un procedimiento llamado *geométrico:* ha considerado sucesivamente la cabeza como una esfera; el cuello, el tronco y los miembros como otros tantos cilindros, y ha podido, por un cálculo de los más sencillos, evaluar la superficie de estos diferentes segmentos del cuerpo; después, sumando los resultados parciales, ha obtenido la superficie total del tegumento externo. WILMART (*La Clinique*, 1896), empleando dos procedimientos distintos, a los cuales él mismo ha dado los nombres de *procedimientos de embadurnamiento* y *entapizamiento*, ha obtenido, con respecto a la superficie de la piel, cifras algo más elevadas que las obtenidas por SAPPEY: el primer procedimiento le ha dado 18.700 centímetros cuadrados; el segundo, 16.400 centímetros cuadrados. Por otra parte, BORDIER, por medio de un aparato especial, que denomina *integrador de las superficies*, ha obtenido resultados que concuerdan bastante con los de WILMART; para un individuo de 1,65 metros, 16.717 centímetros cuadrados; para un individuo de 1,66 metros, 17.067 centímetros cuadrados; finalmente, para un individuo de 1,75 metros, 19.450 centímetros cuadrados.

La piel, que se continúa en todas partes consigo misma, forma, por decirlo así, una membrana sin fin. A nivel de las aberturas naturales del cuerpo se refleja sobre el contorno de esas aberturas para continuarse sin línea de demarcación bien precisa con el tegumento interno, o sea las membranas mucosas. Esta especie de continuidad entre el tegumento externo y el interno a nivel de los orificios naturales no es exactamente la misma para todos ellos. Presenta, por el contrario, para cada uno disposiciones especiales, que estudiaremos ulteriormente al tratar de los *párpados*, de la *boca*, del *ano*, de la *vulva* y de la *uretra*.

2.° Espesor. — El espesor de la piel varía según los individuos y, aun en el mismo sujeto, según las regiones. Muy delgada en algunos puntos, los párpados y el pene, por ejemplo, es muy gruesa en otros, como la palma de las manos y la planta de los pies, en donde su espesor parece aumentar con el roce que experimenta.

Es digno de notar lo que sucede con los miembros, en los cuales la piel es más delgada en la cara interna que en la externa y en la superficie de flexión que en la de extensión.

El espesor de la piel, expresado en números, oscila en general de medio milímetro a dos milímetros. Es de tres milímetros en la palma de la mano y planta de los pies, y puede llegar a cuatro milímetros en la región de la nuca.

3.° Resistencia. — La resistencia de la piel es considerable. Resulta de experiencias muy precisas practicadas sobre este punto por SAPPEY que tirillas de piel que tienen dos milímetros de ancho por tres de grueso pueden soportar un peso de dos kilogramos. Tirillas de doble anchura soportan doble peso. Las tiras de piel de 10 a 12 milímetros de ancho no se rompen con un peso de 7 a 8 kilogramos, y pueden incluso resistir pesos de 10 a 12 kilogramos.

Al efectuar estas experiencias, las tiras, cediendo a la acción del peso, se alargan visiblemente, y al mismo tiempo, como se comprende con facilidad, disminuyen de anchura y espesor.

La resistencia de la piel se debe principalmente a las fibras conjuntivas y a las fibras elásticas que entran en la constitución de la dermis.

4.º Coloración. — La coloración de la piel varía según las *edades*, las *regiones* y las *razas*.

Varía desde luego con las edades: sabemos que en la época del nacimiento la piel es generalmente de un blanco rosado. Más tarde, en el niño y el adolescente, pierde poco a poco su coloración rosada y se vuelve blanca. Esta coloración blanquecina persiste y se acentúa en el adulto. En el viejo, finalmente, la piel, experimentando los efectos de la caducidad general que ataca a todos los órganos, se adelgaza, se arruga y toma al mismo tiempo un tinte más obscuro o bien un matiz ligeramente amarillento.

Ciertas regiones del cuerpo tienen la piel más obscura que otras; tales son los órganos genitales en el hombre, y en la mujer la aréola de las mamas y los grandes y pequeños labios. Todos sabemos que las partes que están ordinariamente al descubierto, como las manos, el cuello y la cara, son más obscuras que las ocultas por las ropas. Hay que notar también que la coloración de la piel es generalmente algo más clara en la cara anterior del tronco que en su cara posterior, y por lo que toca a los miembros, más clara en la superficie de flexión que en la superficie de extensión.

Pero la influencia étnica o de raza es la que, más que otra alguna, modifica la coloración del tegumento externo. Ya desde hace mucho tiempo los antropólogos, colocándose en este punto de vista especial, han dividido las razas humanas en *razas blancas*, *amarillas* y *negras*. Tal clasificación es verdaderamente demasiado compendiosa; los hombres blancos, amarillos o negros no son, en efecto, más que tipos fundamentales, entre los cuales se desarrolla una larga serie de tipos intermedios. Así es que Broca ha podido introducir en su *cuadro cromático de la piel* hasta treinta y cuatro matices diferentes. Se les podría aumentar todavía, pues sólo por gradaciones casi insensibles se pasa de uno a otro extremo de la escala étnica, de los blancos que habitan en nuestros países a las poblaciones negras que viven en África y en la Melanesia.

Pero, sea de eso lo que fuere, la coloración de la piel en la especie humana depende de dos elementos: 1.º, de la materia colorante roja de la sangre o *hematina*, que circula por las redes capilares de la dermis y se ve por transparencia a través de la delgada capa de la epidermis; 2.º, de la materia colorante negra o *melanina*, que se encuentra en forma de granulaciones en las células de la capa profunda de la epidermis. A la hematina y a la melanina es preciso añadir, en el estado patológico, las materias colorantes de la bilis, que se elaboran en el hígado y, resorbidas por los vasos, comunican a la piel un tinte amarillo más o menos pronunciado *(tinte ictérico, tinte subictérico)*.

§ 2. — Cara libre o superficial

La superficie exterior de la piel dista mucho de ser lisa. Aparte las producciones córneas, las uñas y los pelos, que estudiaremos al ocuparnos en los anexos de la piel, ésta presenta *eminencias*, *surcos* y *orificios:*

1.º Eminencias. — Las eminencias son de dos clases:

α) Unas, *permanentes*, están formadas por las papilas de la dermis, en las cuales volveremos a ocuparnos dentro de poco. Son principalmente visibles en la palma de las manos y en la planta de los pies, en donde se disponen en hileras regulares, ya rectilíneas, ya curvilíneas. En el pulpejo de los dedos forman un sistema de curvas concéntricas de concavidad dirigida hacia arriba (fig. 371).

β) Las otras, meramente *temporales*, se forman por la proyección hacia fuera de los folículos pilosos bajo la influencia del frío o a consecuencia de una viva emoción. Su aparición brusca en la superficie de la piel es vulgarmente conocida con el nombre de *piel de gallina*.

2.° Surcos o pliegues. — Los surcos o pliegues que presenta la cara o superficie externa de la piel se dividen, según su modo de inserción, en cuatro órdenes:

α) Notaremos primero los *surcos interpapilares*, que separan unas de otras las hileras de papilas antes descritas.

β) Tenemos en seguida los *pliegues musculares*, que se producen en las porciones del tegumento donde vienen a insertarse los músculos, por ejemplo en la frente y en la cara. Estos pliegues resultan de la contracción de las fibras musculares subyacentes, y su dirección es siempre perpendicular a la de la fibras que los determinan. Son al principio temporales, permaneciendo solamente el tiempo que dura la contracción. Pero más tarde, a fuerza de reproducirse, se marcan poco a poco en los tegumentos, se hacen cada vez más considerables y acaban por hacerse permanentes.

FIG. 371

Disposición de las crestas papilares en la cara palmar de la falangeta del pulgar.

γ) Tenemos en tercer lugar los *pliegues articulares* o *pliegues de locomoción*, debidos a los movimientos que ejecutan unas sobre otras las diferentes palancas del esqueleto. Estos pliegues están situados en la proximidad de las articulaciones, y como su posición es ordinariamente fija, se convierten para el cirujano en excelentes puntos de referencia. Como ejemplo de pliegues de locomoción recordaremos los pliegues transversales que se observan en la cara anterior del codo y de la muñeca. Recordaremos también los pliegues transversales u oblicuos de la región palmar, que, bajo el nombre de *líneas de la mano*, sirvieron de base a la quiromancía. Respecto a la disposición de estos pliegues palmares y sus relaciones con los vasos subyacentes, véanse los *Tratados de Anatomía topográfica*.

δ) Finalmente, un cuarto orden de pliegues, que podríamos llamar *pliegues seniles*, está constituído por las arrugas propias de la vejez. Estas arrugas resultan de la desaparición progresiva de la grasa debajo de los tegumentos envejecidos, que, no pudiendo retraerse, resultan demasiado extensos para la superficie que han de cubrir y forman entonces pliegues.

3.° Orificios. — La superficie externa de la piel está, por decirlo así, acribillada de orificios. Estos orificios, de forma y dimensiones muy variables, corresponden: 1.°, a los folículos pilosos, que dan paso a los pelos; 2.°, a las glándulas sebáceas y sudoríparas, por las cuales se derraman la materia sebácea y el sudor Los encontraremos más adelante al tratar de los anexos de la piel.

4.° Crestas papilares (1). — Los tegumentos ofrecen, en diversas regiones del cuerpo, cara palmar de la mano (fig. 371), cara plantar del pie y, en mucho menor grado, escroto y labios mayores, eminencias exteriores que corresponden a las crestas dérmicas de las papilas. Estas eminencias dibujan líneas más o menos curvas, en cuyo vértice se abren los orificios de las glándulas sudoríparas, separadas por surcos.

(1) Damos las gracias a nuestro buen amigo el Dr. LOCARD, el eminente director del Laboratorio de policía de Lyón. Nos ha comunicado los detalles de esta descripción y la nueva iconografía que la ilustra.

Parece que los dibujos papilares, especialmente los de las falangetas, son conocidos desde la prehistoria, puesto que se encuentran figuras muy netas, especialmente en los petroglifos de Kejimboojik, en Nueva Escocia, y en los menhires de Gavrinis, en Morbihán. En todo caso, los chinos japoneses e indios han notado la existencia de estos dibujos, puesto que han empleado desde el siglo VII la aplicación de la falangeta como comprobación de firmas.

La disposición de las crestas papilares fué observada por primera vez en 1686 por MALPIGHI. Pero la primera descripción se debe a PURKINJE, de Breslau (Tesis de doctorado, 1823). Esta descripción fué ampliada por HUSCHKE y por KÖLLIKER. Después se hicieron descripciones cada vez más completas por FAULDS, GALTON, Enrique FÉRÉ, ALIX, FORGEOT, TESTUT y SCHLAGINHAUFEN. Todas estas descripciones han tendido a sistematizar los dibujos digitales, palmares y plantares, y a incluirlos en las clasificaciones. Después, los criminalistas han utilizado, simplificándolas, esas clasificaciones para hacer impresiones, y sobre todo impresiones digitales, medio de identificación de los criminales y, en particular, de los reincidentes.

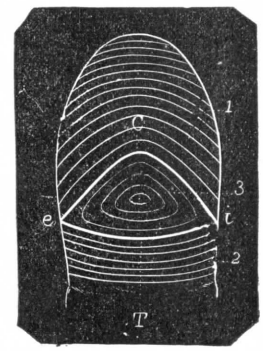

FIG. 372

Impresiones del pulgar derecho. Triángulo dibujado por la curva de las crestas *(esquemática)*.

1, líneas curvas. — 2, líneas transversales.—3, líneas intermedias. — C, la más inferior de las líneas curvas. — T, la más elevada de las líneas transversales. — *e*, *i*, lado externo y lado interno del pulgar.

MORFOLOGÍA DE LAS CRESTAS. — Las crestas papilares no son continuas ni simples. Ofrecen particularidades que consisten en interrupciones, en bifurcaciones, en anastomosis, en islotes y en anillos. Las particularidades son principalmente abundantes en las falangetas y en el límite de la palma, en el espacio interdigital. Son más raras en las falanginas y en la palma, mucho más raras en las falanges y en la planta del pie.

DIBUJOS DIGITALES (figs. 372 y 373). — La falangeta ofrece el máximo de complicación de las crestas papilares. Pero todos los dibujos pueden reducirse a uno de los cuatro tipos siguientes:

Sin triángulo	Arco.
Un triángulo a la derecha	Asa izquierda.
Un triángulo a la izquierda	Asa derecha.
Dos triángulos.	Verticilo.

El triángulo está condicionado por la incurvación de las crestas (fig. 372). En efecto, en las formas más extremadamente simples de dibujos digitales, tanto palmares como plantares, las crestas son todas paralelas entre sí. Esto es lo que se observa, por ejemplo, en las plantas y en las palmas de las ratas y en la parte desnuda de la cola de los monos del Nuevo Continente (monos de cola prensil). En el hombre, el paralelismo nunca es tan estricto, pero se encuentran, sin embargo, dibujos en que las crestas, sin ser nunca horizontales, tienen curvas poco variadas y en los que en todo caso todas las líneas van del borde radial al borde cubital sin que ninguna vuelva sobre sí misma. Es lo que se denomina dibujo en arco. Pero si una línea o dos se pliegan sobre sí mismas dibujando una asa abierta, ora del lado radial, ora del lado cubital, las líneas situadas encima de esta asa experimentarían para rodearla una deformación angular. Aquí está el origen del triángulo. Cuando gran número de crestas se flexionan en asa, lo que es la regla, y forman el dibujo típico en el hombre, el triángulo se hace extremadamente neto y aparente. Estará necesariamente situado en el lado en que las líneas se curvan: del

mismo lado, por consiguiente, que el centro de la figura de la curva. Por último, si la curva es cerrada, en forma de almendra o de círculo, o si está constituída por una doble asa, las crestas se separarán de ambos lados de estas figuras centrales y dibujarán dos triángulos.

La presencia del triángulo es característica de los dibujos digitales del hombre. No se le observa nunca ni en los monos ni en los demás mamíferos (marta, perro, lobo, ruseta) o pájaros (trepadores). El triángulo es el que condiciona la disposición de las asas. Cuando no hay triángulo, lo que es la excepción, todas las crestas



FIG. 373

Diferentes tipos de las líneas papilares de la falangeta del pulgar.
(Fotografías prestadas por el Dr. LOCARD).

son sensiblemente transversales, con una acodadura mayor o menor en su centro. Cuando el triángulo está a un lado, las crestas toman una disposición en asa abierta del lado opuesto al triángulo. Finalmente, cuando hay un triángulo a cada lado, se tiene ora una figura cerrada en forma de círculo, en óvalo o espiral, ora dos asas gemelas abiertas cada una del lado opuesto a la otra. Excepcionalmente puede haber tres triángulos: en este caso se encuentra, en principio, una figura cerrada entre el triángulo mediano y cada uno de los triángulos laterales.

Cuando hay dos triángulos es bastante raro que estén situados a una misma altura. Muy habitualmente su base o, por lo menos, las crestas que los prolongan, están separadas por algunas crestas intermedias. Se ha deducido de esta variación uno de los medios de clasificación de los dibujos digitales. En cuanto a la forma del triángulo en sí mismo se reduce a dos tipos. Unas veces el centro del triángulo está formado por una delta, cada uno de cuyos ángulos puede estar abierto o cerrado; otras veces este centro está constituído por un trípode, es decir, por tres rectas que divergen de un centro común.

La parte más aparente del dibujo digital es lo que se denomina la *figura central*, condicionada, como acabamos de decir. por la existencia y la posición del triángulo. Puede tener una de las formas siguientes (fig. 373):

1.° *Arco.* — Todas las líneas son transversales sin plegarse sobre sí mismas. Pero a veces las líneas se levantan en su centro y constituyen el arco en tienda. Excepcionalmente este levantamiento medio contiene algunas pequeñas líneas verticales: es un tipo común al chimpancé y a algunos pocos degenerados, epilépticos e idiotas (tipo simiesco de FORGEOT. *Tipo cipolar* de CEVIDALLI).

2.° *Asa.* — El dibujo en asa, condicionado por un triángulo lateral, está formado de crestas curvadas sobre sí mismas; el asa puede abrirse hacia la derecha o hacia la izquierda. Puede ser casi completamente horizontal o enderezada en todas las posiciones hasta el ángulo recto. El centro del asa, o como dicen los anatomistas ingleses, el *point of core*, puede estar constituído por una varilla de terminación libre (tipo normal), por una varilla que llega a la primera asa, por dos o tres varillas, por dos varillas unidas por el extremo, por un signo de interrogación, por un pequeño círculo o por una raqueta. Estas tres últimas formas constituyen el grupo de las *bolsas centrales*.

3.° *Verticilo.* — Son las figuras de dos deltas. Su centro puede estar constituído por un círculo, un óvalo, una espiral dextrógira o sinistrógira, o por asas gemelas.

4.° *Compuesta.* — Casos teratológicos, no raros, ofrecen en una misma falangeta un arco y una asa, un arco y un verticilo, una asa y un verticilo, tres asas.

Entre el triángulo y el asa en las figuras monodélticas, entre cada triángulo y un lado del verticilo en las figuras bideltas, se extiende la *zona deltocentral*. Aquí se encuentran las particularidades más numerosas de las crestas. El número de líneas cortadas por la línea ideal (línea de GALTON) que une el centro del triángulo al *point of core* es uno de los medios esenciales de clasificación de los dibujos digitales. Es lo que los ingleses llaman el procedimiento del *ridge counting*.

Alrededor de la parte esencial constituída por el triángulo, la figura central y la zona deltocentral, hay las zonas periférica; zona basal hacia la articulación falanginofalangética; zona marginal, en los lados del dedo; zona distal, hacia el extremo del dedo. Las crestas distales ofrecen una particularidad extremadamente interesante.

De un modo constante para el pulgar y frecuente para los demás dedos, excepto el índice, las crestas distales son oblicuas y descienden hacia el lado cubital. Si se encuentra, pues, la impresión de una falangeta, la *dirección de las crestas distales indica de qué mano proviene la huella*.

La falangina y la falange no ofrecen dibujos comparables a los de la falangeta. En ellas se encuentran sobre todo líneas transversales más o menos oblicuas. El número de particularidades es restringido, sobre todo para la falange.

DIBUJOS PALMARES. — Los dibujos palmares son de una variedad casi tan grande como los de las falangetas, especialmente en las zonas interdigitales y en la base del pulgar.

En la base de los cuatro dedos índice, medio, anular y auricular existen constantemente deltas. De cada una de estas deltas parten tres radios que continúan sus vértices y que van a perderse ora en los espacios interdigitales, ora en cualquier punto de los bordes laterales de la palma. Por la variación de estas terminaciones se pueden clasificar más comodamente los dibujos palmares y sus impresiones. Por otra parte existe siempre, por lo menos en estado de bosquejo, una delta denominada *triángulo carpal*, en medio del pliegue de la muñeca, entre las bases de las eminencias tenar e hipotenar.

En la eminencia tenar existe un dibujo análogo al centro de figura de las falangetas y que parece tener cierto valor de determinación étnica. Algunas razas tendrían, en efecto, un verticilo alargado, mientras que otras tienen dibujos abiertos análogos a las asas falangéticas. En cuanto a la eminencia hipotenar, es raro que

presente algo más que líneas bastante regularmente paralelas, pero más o menos oblicuas.

El resto de la palma está constituído por crestas que envuelven las figuras interdigitales, las crestas de la base de los dedos, la figura de la eminencia tenar y el triángulo carpal

Dibujos plantares. — La planta del pie ofrece, desde el punto de vista de la disposición de las crestas papilares, cierta analogía con la palma. Primero los

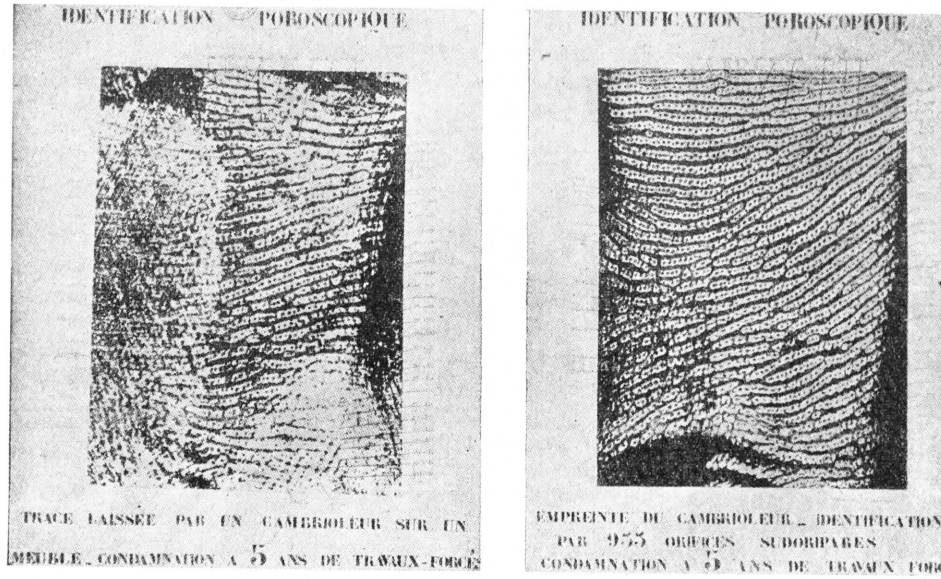

A B

Fig. 374

Huellas digitales tomadas en el Laboratorio de policía municipal de Lyón (Dr. Locard).

dibujos de los dedos del pie presentan variedades análogas a las de las falangetas de la mano. Pero los dibujos son a la vez menos complejos y menos polimorfos, excepto para el dedo gordo, especialmente estudiado por Féré.

Hay en el pie, como en la mano, figuras en cada espacio interdigital y triángulos en la base de cada uno de los cuatro últimos dedos. Pero las crestas que parten de los vértices de estos triángulos se pierden entre las crestas próximas del modo más caprichoso, en lugar de llegar, como en la mano, a los espacios interdigitales o a los bordes del tarso.

Orificios sudoríparos (fig. 376). — Los orificios sudoríparos ofrecen los mismos fenómenos de inmutabilidad y de perennidad que las crestas papilares. Su disposición queda invariable desde el nacimiento hasta la muerte. Están dispuestos a intervalos variables en el vértice de las crestas. Generalmente forman una serie simple, pero se observan a veces estrías geminadas y excepcionalmente series triples. La forma del orificio puede ser circular, oval, elíptica o en triángulo curvilíneo.

En las regiones que no ofrecen crestas papilares, es decir, en las partes del tegumento distintas de la palma y de la planta, las glándulas sudoríparas no tienen la alineación tan característica de los dibujos palmares y plantares. Los

orificios sudoríparos están entonces dispersos de modo irregular, pero quedan constantemente inmutables en un mismo individuo, al mismo tiempo que son extremadamente variables de un sujeto a otro. La disposición de estos orificios en los órganos genitales (escroto y labios mayores) constituye dibujos muy curiosos que merecerían un estudio profundo. En el antebrazo y brazo, la disposición de los orificios sudoríparos ha sido estudiada por AUBERT desde el punto de vista fisiopatológico, y por LOCARD, del Laboratorio de policía técnica de Lyón, desde el punto de vista de las huellas dejadas por contacto (criminalística). Estas huellas aparecen en forma de un punteado sin líneas directrices (fig. 374).

El estudio de los dibujos papilares, completado por el de los orificios sudoríparos, ha recibido aplicaciones diarias en criminología; los dibujos de las crestas, y en particular los dibujos falangéticos, representan el mejor de los signos de identidad.

Consúltense, para el estudio de las líneas papilares de la mano: FORGEOT, *Tesis de Lyón*, 1891; — FÉRÉ (CH.), *Notas sobre las manos y las impresiones de algunos monos*, «Journ. de l'Anat. et de la Physiol.», 1900; — DEL MISMO, *Les lignes papillaires de la paume de la main*, ibíd., 1900; — DEL MISMO, *Les lignes papillaires de la plante du pied*, ibíd., 1900; — LOCARD, *La dactyloscopie*, Lyón, 1903; — YVERT, *L'identification par les empreintes digitales palmaires*, *Tesis de Lyón*, 1904; — BÉCLERE, *Journ. de Radiologie et d'Electrologie*, tomo IV, número 4, 1920.

§ 3. — CARA ADHERENTE O PROFUNDA

La cara adherente de la piel es muy irregular. Está excavada por una serie de depresiones más o menos profundas, llenas de pelotones adiposos. Presenta numerosos orificios, a través de los cuales penetran los vasos destinados a la piel.

§ 4. — FORMACIONES SUBCUTÁNEAS

En toda la extensión de la capa profunda la piel está unida a los órganos subyacentes por una capa de tejido conjuntivo más o menos rico en grasa: es el *tejido celular subcutáneo*, que se llama también *hipodermis*, *panículo céluloadiposo* o simplemente *panículo adiposo*. A veces se desarrollan en él *bolsas serosas*. También se encuentran en ciertos puntos formaciones musculares, que se designan con el nombre de *músculos cutáneos*. Estudiemos sucesivamente estos diversos elementos.

1.° Panículo céluloadiposo, fascia superficialis. — El panículo céluloadiposo (fig. 380, C) está dispuesto generalmente de la manera siguiente: los fascículos conjuntivos subcutáneos se condensan en la cara profunda de la piel, para formar, debajo de ella, una especie de membrana reticulada íntimamente unida a la dermis. De igual modo se fusionan por encima de la aponeurosis y dan así origen a una nueva lámina, constituída como la precedente, pero mucho más delgada. Tractos conjuntivos de dirección vertical y oblicua unen entre sí estas dos láminas y circunscriben de este modo un sistema de celdillas o aréolas, en las cuales se acumula el tejido adiposo. Dispuesto así, el panículo céluloadiposo toma en anatomía topográfica el nombre de *fascia superficialis* y se compone, como vemos: 1.°, de dos hojas de tejido conjuntivo, una superficial o dérmica, otra profunda o supraaponeurótica; 2.°, de una capa de grasa comprendida entre estas dos hojas. También por entre las dos hojas de la fascia superficialis corren los vasos y nervios llamados *superficiales* o *subcutáneos*.

Así como la hoja superficial de la fascia superficialis está íntimamente unida a la dermis y forma cuerpo con ella, la hoja profunda está separada de la aponeurosis por una capa de tejido conjuntivo laxo, que le permite deslizarse fácilmente sobre ella. Eso explica la movilidad de los tegumentos sobre las capas subyacentes: no es la piel la que se mueve sobre el panículo céluloadiposo, sino la piel y el panículo los que, juntos, se deslizan sobre la aponeurosis.

Es cosa sabida que la movilidad de la piel es distinta según sea el sitio en que se la estudie, habiendo ciertos puntos en que es muy limitada. Existen algunas regiones en que los tegumentos puede decirse que son inmóviles; tal ocurre en el hueco axilar, en la palma de las manos y en la planta de los pies. En estas regiones el tejido celular subcutáneo ofrece una disposición muy especial: en lugar de las dos hojas conjuntivas que caracterizan la fascia superficialis, encontramos fascículos fibrosos muy cortos, a la vez que muy resistentes, que arrancan de la cara profunda de la dermis para insertarse directamente en la aponeurosis. Unen de este modo a las dos membranas de una manera íntima, en tal forma, que no puede una de ellas deslizarse sobre la otra. Estos fascículos fibrosos, que van de la dermis a la aponeurosis, circunscriben entre sí una serie de estrechas aréolas rellenas de tejido adiposo apelotonado. Resulta, pues, que la grasa se encuentra, por así decirlo, en un estado de compresión permanente; en efecto, cuando en ciertas regiones se seccionan la piel y el tejido celular subcutáneo, se ve a los pelotones adiposos formar hernia en la superficie de sección. Dispuestos de un modo parecido se hallan los tegumentos de la palma de la mano y de la planta del pie, debiéndose a esto la elasticidad y resistencia característica de los mismos, que los hacen maravillosamente aptos para la función que deben desempeñar.

2.° Bolsas serosas subcutáneas. — Las bolsas serosas subcutáneas, llamadas también *bolsas mucosas*, son cavidades más o menos grandes, excavadas en el tejido celular subcutáneo y destinadas a favorecer el deslizamiento de la piel sobre las capas subyacentes.

A. Situación y modo de desarrollo. — Se encuentran, en general, en todos los puntos en que la piel cubre alguna parte saliente del esqueleto, y se desarrollan a causa del roce de la misma piel sobre el punto saliente. En efecto, a causa de estos roces, los fascículos conjuntivos que unen la dermis a la aponeurosis o al periostio se alargan, se adelgazan, se resorben y acaban por desaparecer. Al propio tiempo que esto sucede, las aréolas que ellos limitan se agrandan y paulatinamente se fusionan para pronto formar no más que una sola cavidad, tabicada o no, que no es otra cosa que una bolsa serosa.

Producidas por los roces de la piel, las bolsas serosas subcutáneas son, como se comprende, tanto más grandes cuanto más extensos sean los roces que las motivan o más frecuente la repetición de los mismos. Por idéntico motivo se desarrollan con el progreso de la edad; están más desarrolladas en el adulto que en el niño, y son más considerables aún en la vejez que en la edad adulta. La mayoría de ellas sólo aparecen después del nacimiento, formándose, agrandándose y regulándose por los diferentes actos de locomoción. Algunas, sin embargo, constantes por la herencia, existen ya en el feto de término: son las llamadas *congénitas*, en oposición a las otras, que son *adquiridas* en el transcurso de la vida extrauterina.

B. Constitución anatómica. — Las paredes de las bolsas serosas subcutáneas son desiguales y rugosas y están formadas por fibras de tejido conjuntivo mezcladas con fibras elásticas. Adquieren a veces, por la compresión de estas fibras, un espesor y una resistencia considerables. Nunca forman una membrana

aislable, si bien se encuentran en su superficie libre algunas células aplanadas, jamás se elevan a la categoría de verdaderas membranas serosas.

La cavidad de la bolsa serosa es irregular y anfractuosa. Se encuentra comúnmente atravesada por tractos conjuntivos que, bajo la forma de filamentos o laminillas, se extienden de una a otra pared, dividiendo de este modo la bolsa serosa en un número variable de cavidades secundarias *(bolsas multiloculares)*. Por lo demás, los departamentos múltiples de que en este caso se compone la cavidad serosa pueden ser del todo independientes o comunicantes unos con otros por orificios más o menos grandes.

Las bolsas serosas subcutáneas, tanto si son uniloculares como multiloculares, se hallan llenas de un líquido claro y transparente, análogo a la linfa.

C. DIVISIÓN. — Dividiremos las bolsas serosas subcutáneas en tres grandes grupos: 1.°, *bolsas serosas normales;* 2.°, *bolsas serosas accidentales;* 3.°, *bolsas serosas profesionales.*

α) Las *bolsas serosas normales* resultan de los roces que se producen normalmente en todos los individuos.

β) Las *bolsas serosas accidentales* se hallan en ciertos puntos de la piel accidentalmente comprimidos, sea por tumores, sea por eminencias óseas occidentales.

γ) Las *bolsas serosas profesionales*, como su nombre indica, existen sólo en ciertas profesiones, variando, según sean éstas, la situación y extensión de las mismas. Las bolsas serosas profesionales tienen una importancia muy grande en medicina legal; en efecto, pueden en ciertos casos resolver cuestiones de identidad indicando a la justicia la profesión del sujeto en que se las encuentra.

D. REPARTICIÓN TOPOGRÁFICA. — Véase, resumida en forma de tabla, la enumeración de las diferentes bolsas serosas subcutáneas, repartidas según la clasificación antes mencionada. Frente a cada una va el nombre del anatomista que la ha descubierto o descrito.

1.ª CLASE: **Bolsas serosas normales**

a) CABEZA Y CUELLO

Alrededor de la bola adiposa de Bichat	VERNEUIL.
En el ángulo de la mandíbula inferior	BÉCLARD.
Por debajo de la sínfisis mentoniana	VELPEAU.
Entre el hueso hioides y la membrana tirohioidea	MALGAINE.
Por delante de la nuez de Adán	BÉCLARD.
Sobre la apófisis espinosa de la 7.ª vértebra cervical *(inconstante)*	BÉCLARD.

b) TRONCO

En el acromion	BÉCLARD.
En el borde anterior de la clavícula *(inconstante)*	?
En la cara externa del dorsal ancho *(inconstante)*	BÉCLARD.
En la región lumbar *(inconstante)*	CRUVEILHIER

c) MIEMBRO SUPERIOR

En la epitróclea	BÉCLARD.
En el epicóndilo	VELPEAU.
Por detrás del olécranon	CAMPER.
En la apófisis estiloides del radio	BOURGERY.
En la apófisis estiloides del cúbito	BOURGERY.

Por detrás de las articulaciones metacarpofalángicas	BÉCLARD.
Por delante de las articulaciones metacarpofalángicas	VELPEAU.
Por detrás de las articulaciones interfalángicas	BÉCLARD.

d) MIEMBRO INFERIOR

En la espina ilíaca ánterosuperior	BOURGERY.
En el trocánter mayor	BÉCLARD.
Sobre el isquion	VELPEAU.
En la cara externa del muslo *(inconstante)*	VELPEAU.
En la cara anterior del muslo *(inconstante)*	VELPEAU.
En la mitad inferior de la rótula	CAMPER.
En el ángulo superior externo de la rótula	PADIEU.
En las partes laterales de los cóndilos del fémur	VELPEAU.
En las tuberosidades laterales de la tibia	VELPEAU.
En la tuberosidad anterior de la tibia	?
En la cresta de la tibia	ZOJA.
En la cresta del peroné	ZOJA.
En los dos maléolos	VELPEAU.
En la porción pósteroinferior del calcáneo	LENOIR.
En la cara dorsal de las articulaciones de los dedos	BÉCLARD.
En la cara dorsal del escafoides del pie *(inconstante)*	VELPEAU.
Sobre el tubérculo del mismo hueso *(inconstante)*	VELPEAU.
En la articulación tarsometatarsiana *(inconstante)*	BRODIE.
Por dentro de la cabeza del primer metatarsiano *(inconstante)*	BRODIE.
En la extremidad posterior del quinto metatarsiano *(inconstante)*	VELPEAU.
En el lado externo del extremo anterior del mismo hueso *(inconstante)*	VELPEAU.
Por debajo de la cabeza del quinto metatarsiano	LENOIR.
Por debajo de la cabeza del primer metatarsiano	LENOIR.

2.ª CLASE: **Bolsas serosas accidentales**

En el vértice de la gibosidad en los jorobados	?
En las hernias antiguas	BROCA.
En los tumores voluminosos y antiguos	?
En la eminencia que en el pie zambo se apoya en el suelo	BRODIE.
En el muñón de los amputados	BÉCLARD.
En los callos de los pies	?
En las durezas de los pies y las manos	?

3.ª CLASE: **Bolsas serosas profesionales**

a) DESARROLLADAS EN PUNTOS EN QUE NORMALMENTE NO EXISTEN

En la región dorsolumbar	En los *traperos*.
Por delante del esternón	» *carpinteros*.
En la cara externa del dorsal ancho y a los lados del raquis	» *mozos de cuerda*.
En el borde externo y superior del trapecio	» *aguadores*.
En el vértex	» *cargadores en mercados*.
En el codo (en que se apoya la maya)	» *zurradores de pieles*.
En la parte ánterointerna del antebrazo izquierdo	» *doradores de metales*.
En la parte posterior del cúbito izquierdo y encima de la cara dorsal del cuarto y quinto metatarsianos	» *obreros en papeles pintados*.
Por encima del carpo derecho, en el vértice y por debajo de la articulación acromioclavicular izquierda	» *aserradores*.
En las callosidades de las manos	» *jornaleros*.
Por delante del trocánter mayor derecho y en la parte inferior del muslo derecho	» *organilleros*.

Por delante de la parte inferior del muslo	En los *zapateros.*
En la garganta del pie derecho	» *fregadores de suelos.*
En el sacro y en las rodillas	» *deshollinadores.*

b) EXCESIVO DESARROLLO EN SEROSAS NORMALES

De las dos serosas olecranianas	En los *joyeros grabadores.*
De la serosa olecraniana derecha.	» *joyeros torneros.*
De la serosa de la espina iliaca ánterosuperior	» *tejedores.*
De las dos serosas prerrotulianas	» *limpiabotas.*
» »	» *pizarreros.*
» »	» *acepilladores de suelos de madera.*
» »	» *religiosos.*

3.° Músculos cutáneos. — En algunas regiones del cuerpo la piel se apoya sobre fascículos musculares que en parte o en totalidad se insertan en la dermis:

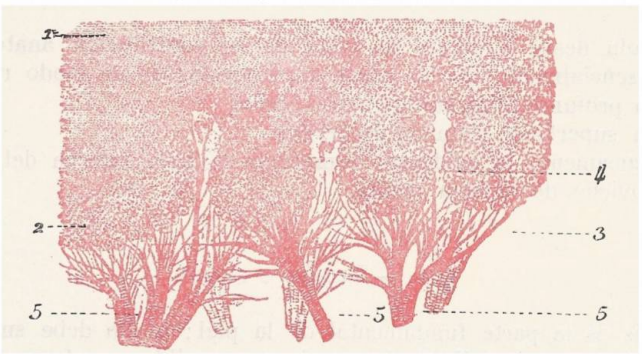

FIG. 375

Terminación de los músculos cutáneos en la piel (según PODWYSSOZKI).

1, red de Malpighi de la epidermis. — 2, capa basal. — 3, dermis. — 4, papila dérmica. — 5, 5, 5, fascículos musculares (después de numerosas divisiones se les ve terminar entre las células epiteliales; un fascículo atraviesa de abajo arriba toda la altura de una papila).

por esta razón se denominan *músculos cutáneos.* Estos músculos pueden dividirse en dos grupos: unos constituídos por *fibras estriadas;* otros formados por *fibras lisas.*

a) *Músculos cutáneos de fibras estriadas.* — Los músculos cutáneos de fibras estriadas tienen por tipo el occípitocraneal y los músculos de la cara.

A este mismo grupo pertenecen el cutáneo del cuello, rudimento del *panniculus carnosus* que en ciertos mamíferos, el caballo especialmente, envuelve el tronco a manera de vasta capa.

Estos músculos cutáneos no se insertan en la cara profunda de la dermis, como comúnmente se dice, sino que, como lo han demostrado ROBIN primero y después PODWYSSOZKI, penetran en el espesor de la misma dermis o todavía más lejos, en plena epidermis. Los fascículos musculares, al llegar a la cara profunda de la dermis, se descomponen en una serie de hacecillos cada vez más pequeños, que penetran en la dermis y se dirigen hacia las papilas. Un poco por debajo de la basal, cada uno de ellos termina en un tendón, que es continuación del fascículo. Estos tendones terminales se disocian a su vez (fig. 375) en una serie de fibras tendinosas muy divergentes: unas se fijan en la basal, ya a nivel de las papilas, ya en los espacios interpapilares: las otras atraviesan la basal y se introducen en las capas profundas de la red de Malpighi y terminan en los intersticios de las células epiteliales.

b) *Músculos cutáneos de fibras lisas.* — Los músculos cutáneos de fibras lisas son en el hombre en número de cuatro. Estos son: 1.°, el *músculo subareolar*, que se extiende por debajo de la piel del pezón y de la aréola; 2.°, el *músculo perineal superficial*, que se desarrolla en el tejido celular subcutáneo de la región perineal; 3.°, el *músculo peripeneal*, que envuelve el pene; 4.°, finalmente, el *dartos*, que constituye una de las envolturas del testículo. Nos concretaremos en este punto con esta sumaria enumeración, esperando describir detalladamente estas diversas formaciones musculares al tratar de la mama, del perineo, del pene y del escroto (véase *Sistema urogenital*).

ARTICULO II

CONSTITUCION ANATOMICA DE LA PIEL

Considerada desde el punto de vista de su constitución anatómica, la piel se compone esencialmente de dos capas superpuestas de un modo regular:

1.° Capa profunda, llamada *dermis* o *corion;*

2.° Capa superficial, llamada *epidermis.*

Embriológicamente la epidermis representa la hoja externa del blastodermo; la dermis proviene de la hoja media.

§ 1. — Dermis o corion

La dermis es la parte fundamental de la piel; a ella debe su resistencia y elasticidad, así como su cualidad de membrana sensible, puesto que en la dermis es donde se diseminan los aparatos terminales del tacto (fig. 376).

1.° Espesor. — Examinando cortes de dermis, aparece bajo el aspecto de una membrana blanquecina y semitransparente. El espesor es muy variable según las regiones, oscilando entre un tercio de milímetro y 2 ó 3 milímetros.

2.° Conformación exterior. — La dermis ofrece, lo mismo que la piel, dos caras: una profunda y otra superficial:

a) *Cara profunda.* — La cara profunda es la misma cara profunda de la piel; recordaremos que está en relación con el tejido celular subcutáneo, que está surcada de aréolas más o menos profundas, las cuales se hallan ocupadas por las glándulas sudoríparas o por los pelotones de tejido adiposo, y que ofrece un gran número de orificios pequeños, por donde penetran los vasos y los nervios cutáneos.

b) *Cara superficial.* — La cara superficial está en relación con la epidermis. Se encuentran en la mayor parte de su extensión una multitud de eminencias pequeñas, ordinariamente cónicas, conocidas con el nombre de *papilas.* Luego las describiremos.

La dermis cutánea se halla limitada por el lado de la epidermis por una delgada capa hialina, extendida sin interrupción por todo el tegumento externo: es la *basement membrane* de los histólogos ingleses, la *membrana basal* de Ranvier, la *capa vítrea* de Renaut. Es regularmente plana en las partes desprovistas de papilas. En las regiones en que existen éstas, se eleva al propio tiempo que ellas, siguiéndolas de un modo regular en todas las sinuosidades.

La porción más superficial de la dermis se denomina *capa reticular* o *cuerpo reticular*. El cuerpo reticular se encuentra en la base de las papilas, y entre las papilas, en los mamelones epiteliales de la epidermis que descansan en él. Se distingue del resto de la dermis o corion propiamente dicho por ser un tejido más delicado y también por su coloración gris rojiza, indicio de una rica vascularización.

3.° Papilas dérmicas. — Descubiertas en 1664 por MALPIGHI, son muy variables en número, dimensiones, dirección, forma y naturaleza morfológica:

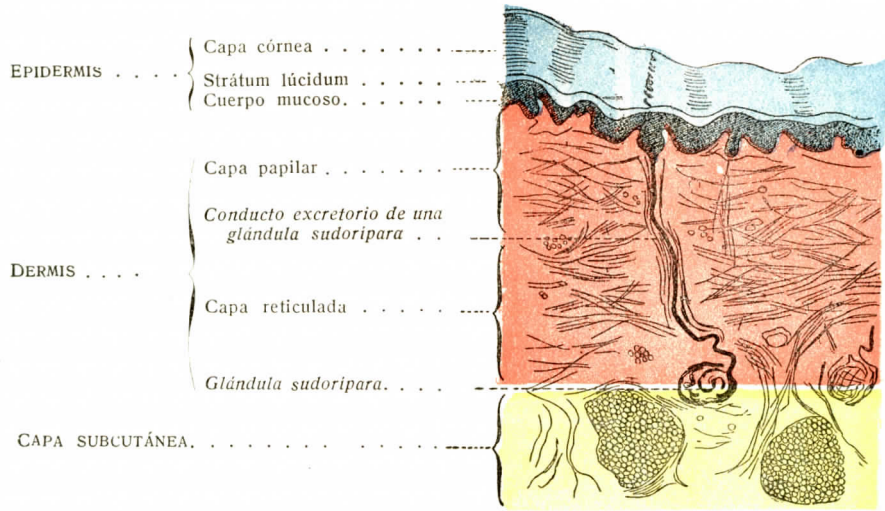

FIG. 376

Sección perpendicular de la piel del dedo de un hombre adulto (según STŒHR).

a) *Número.* — SAPPEY ha contado un promedio, por milímetro cuadrado, de 36 papilas en la palma de la mano y en la planta del pie, y de 75 a 130 en los demás regiones del cuerpo.

b) *Dimensiones.* — Desde el punto de vista de su tamaño, se dividen en grandes, medianas y pequeñas. Las más pequeñas miden de 35 a 55 μ de altura: se las encuentra en la mama de la mujer, en el escroto y en la raíz del pene, en la cara y especialmente en los párpados, en la frente, en la nariz, en las mejillas y en el mentón (KOELLIKER). Las más grandes tienen una altura de 110 a 225 μ: se las encuentra en la palma de la mano, en la planta del pie, por debajo de la uña y en los labios menores.

c) *Dirección.* — Las papilas dérmicas son, por regla general, perpendiculares a la superficie de la dermis. Se ven asimismo algunas que son oblicuas, es decir, más o menos inclinadas sobre su superficie de implantación; pero esta inclinación es poca acentuada.

Según algunos autores, las papilas serían primitivamente oblicuas, y sólo más tarde, en el curso de su desarrollo, se enderezarían para tomar lentamente la dirección vertical que las caracteriza en el adulto.

d) *Forma: papilas simples y papilas compuestas.* — Desde el punto de vista de su forma exterior, las papilas se dividen en papilas simples y papilas compuestas:

α) Las *papilas simples* son las que tienen un solo vértice. Ofrecen con preferencia la forma cónica; se ven, sin embargo, que son hemisféricas, cilíndricas o ligeramente abultadas en su extremo libre.

β) Las *papilas compuestas* se denominan de este modo porque, si bien ofrecen una sola base, tienen, en cambio, dos o tres vértices, y a veces cuatro o cinco. Se encuentran en las palmas de las manos y en las plantas de los pies, dispuestas de un modo muy espe-

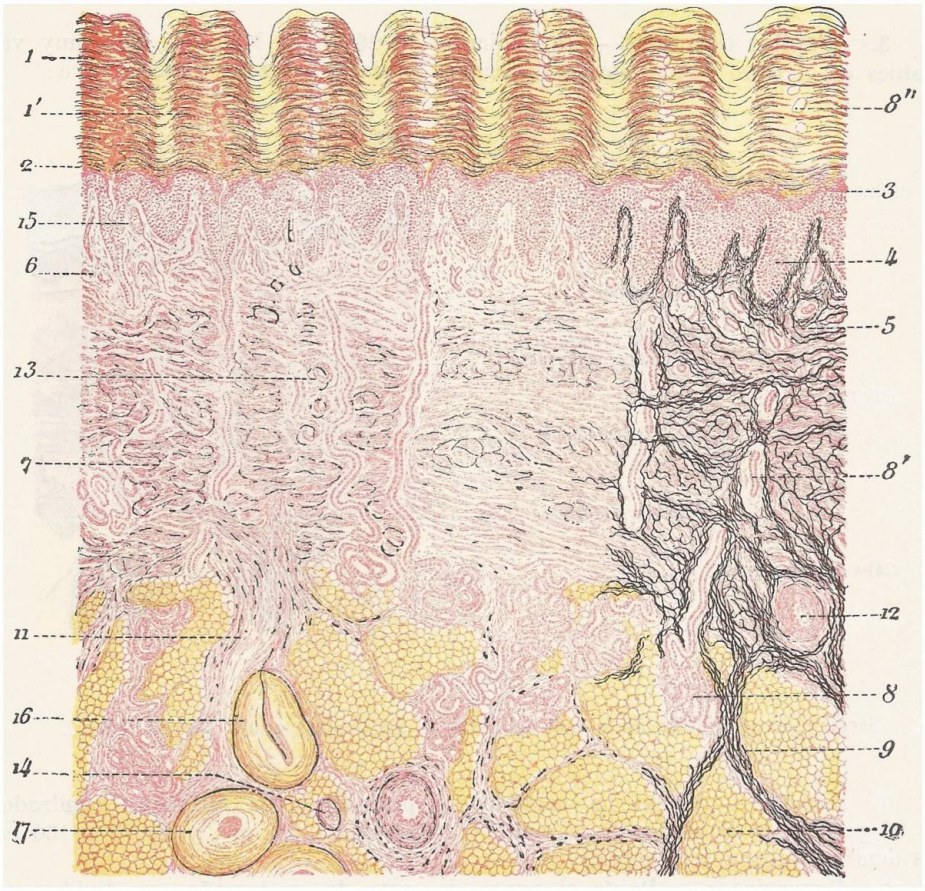

FIG. 377

Corte perpendicular de la piel del dedo gordo (según DARIER).

(Todos los detalles que se observan en la figura han sido reproducidos del natural; pero observados en cortes diferentes, han sido repartidos, cada uno en su sitio exacto, en el dibujo de un primer corte que ha servido de borrador.)

1, capa córnea, con 1', eleidina difundida en esta capa. — 2, strátum lúcidum. — 3, strátum granulósum. — 4, cuerpo mucoso de Malpighi. — 5, capa generatriz. — 6, papilas de la dermis. — 7, fascículos conjuntivos en corte transversal. — 8, glándula sudorípara, con: 8', un conducto excretorio atravesando la dermis; 8'', un conducto excretorio atravesando la capa córnea. — 9, red elástica (en trazos negros) de las papilas, de la dermis y de la hipodermis. — 10, lóbulos adiposos de la hipodermis. — 11, tabique conjuntivo elástico separando los lóbulos adiposos. — 12, arterias cortadas de través. — 13, venilla cortada transversalmente. — 14, nervio cortado de través. — 15, corpúsculo del tacto. — 16, corpúsculo de Pacini cortado a lo largo. — 17, corpúsculo de Pacini cortado de través.

cial. En efecto, en lugar de diseminarse sin orden alguno, como ocurre en la mayor parte de las regiones del cuerpo, se yuxtaponen unas al lado de las otras formando series regularmente lineales, conocidas con el nombre de *crestas dérmicas*. Estas crestas dérmicas se hallan separadas unas de otras por surcos que tienen la misma dirección; miden una longitud de 2 a 7 décimas de milímetro, observándose muy claramente en la superficie de la epidermis, sin el auxilio de ningún instrumento amplificador. En la planta de la mano, o

bien son rectilíneas o bien ofrecen la forma de una curva de pequeño radio. En el pulpejo de los dedos forman, como ya dijimos, curvas de radio corto muy regularmente concéntricas, mirando las concavidades hacia la raíz de los dedos. Vistas las crestas dérmicas por arriba (figura 378, 5), ofrecen los vértices de las papilas que las constituyen, los cuales se disponen, para cada una de ellas, en dos filas principales. Estas dos filas se encuentran separadas una de otra por un surco irregular y poco profundo, en el fondo del cual vienen a abrirse las glándulas sudoríparas.

γ) *Papilas vasculares y papilas nerviosas.* — Las papilas de la dermis contienen en su centro, o bien vasos, o bien un corpúsculo del tacto: de aquí una nueva división de estas papilas en *vasculares* y *nerviosas* (fig. 379). — Las primeras se hallan uniformemente esparcidas por toda la superficie del tegumento externo. — Las papilas nerviosas se encuentran exclusivamente en la cara palmar de la mano y en la cara plantar del pie. Se encuentran especialmente en gran número en los dedos, como lo demuestran las cifras siguientes: Meissner, en la tercera falange del dedo índice, ha contado 108 en una extensión de 22 milímetros cuadrados. En una superficie de igual extensión, el número descendía a 40 en la segunda falange del índice, y a 15 en la primera falange del mismo dedo. No había más que 8 en la piel de la eminencia tenar y en la que cubre la parte media de la palma de la mano.

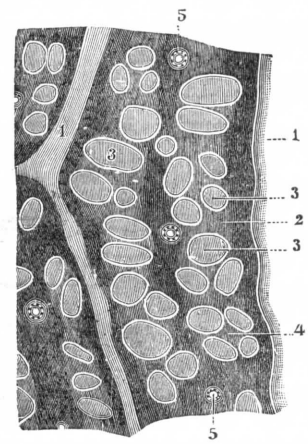

Fig. 378

Sección horizontal a través de los vértices de las papilas de una cresta entera y de dos mitades de cresta; aumento de 60 diámetros (según Kœlliker).

1, capa córnea de la epidermis en el intervalo de las crestas interesadas (en la sección a través del vértice de las papilas) a causa de su trayecto ondulado. — 2, capa de Malpighi. — 3, papilas compuestas. — 4, capa de Malpighi situada entre las papilas que descansan sobre una base común. — 5, conductos sudoríferos.

4.° Estructura general de la dermis. — La dermis cutánea está esencialmente constituída por tejido conjuntivo, fibras elásticas, fibras musculares lisas y grasa. A esos diversos elementos deben añadirse vasos y nervios. El tejido conjuntivo es el elemento predominante. Las fibras musculares lisas pertenecen a los músculos cutáneos o a los músculos erectores de los pelos. La grasa sólo aparece en las capas profundas de la dermis.

§ 2. — Epidermis

La epidermis o capa superficial de la piel se extiende a manera de barniz protector por la superficie externa de la dermis. Deriva de la hoja externa del blastodermo y se caracteriza anatómicamente por el doble hecho de estar constituída por células epiteliales y por carecer de vasos canaliculados, tanto sanguíneos como linfáticos.

1.° Espesor. — Su espesor, perfectamente estudiado en 1879 por Drosdorff, varía mucho según los puntos donde se la considera. En la mayor parte de las regiones del cuerpo oscila entre 0,05 y 0,10 milímetros a nivel de las papilas, y entre 0,06 y 0,15 milímetros a nivel de los espacios interpapilares; en ciertos puntos, sin embargo, se eleva el grosor a 0,28 y a 0,30 milímetros. En las extremidades la epidermis ofrece un desarrollo mucho más notable; tanto es así, que, dejando aparte los casos patológicos, ofrece un espesor de 0,60 a 1,50 milímetros en las palmas de las manos y en las plantas de los pies, y de 0,80 a 1,56 a nivel de los pulpejos de los dedos. Este espesor notable de la epidermis de los extremos de los miembros torácicos y de los miembros abdominales se debe evidentemente a las presiones y a los roces de que las superficies citadas son asiento de continuo.

2.° Conformación exterior. — La epidermis, lo propio que la dermis, nos presenta dos caras, una superficial y otra profunda.

a) *Cara superficial.* — La cara superficial no es más que la superficie exterior de la piel. Precedentemente ha sido descrita. Recordaremos solamente: 1.°, que ofrece numerosas *eminencias* permanentes o temporales; 2.°, que se presentan en la misma *surcos* y *pliegues* de muchas clases; 3.°, finalmente, que está acribillada de *orificios* para el paso de los pelos, de la materia sebácea y del sudor.

b) *Cara profunda.* — La cara profunda se amolda sobre la dermis, reproduciendo fielmente invertidas todas las eminencias que presenta esta última. Hay

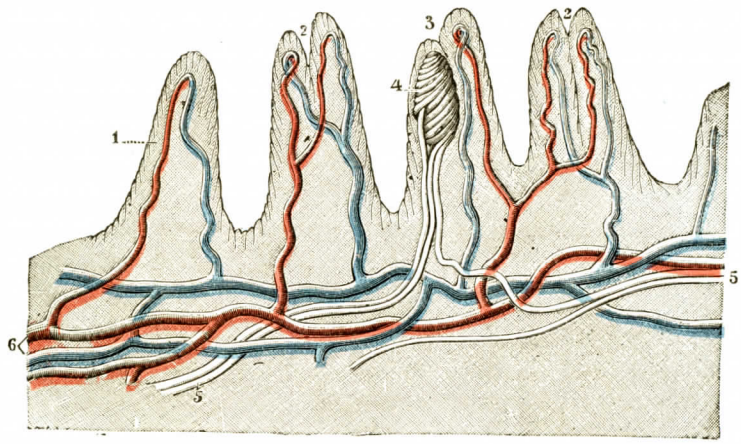

FIG. 379

Papilas de la dermis, con sus vasos y un corpúsculo del tacto.

1, papila simple, con una asa vascular. — 2, 2, papilas bífidas con dos asas vasculares. — 3, papila bífida con una asa vascular y un corpúsculo del tacto, 4. — 5, tubos nerviosos que terminan en el corpúsculo del tacto. — 6, red sanguínea subpapilar.

más: la epidermis, como después veremos, envía prolongaciones epiteliales a las glándulas sudoríparas, a las glándulas sebáceas y a los folículos pilosos que ocupan el espesor de la dermis.

3.° Estructura general de la epidermis. — La epidermis está esencialmente constituída por células epiteliales, llamadas *células epidérmicas*, que se disponen en estratos regulares sobre la superficie de la dermis. Aunque estas células tienen un origen común, se van modificando en su forma y en sus propiedades biológicas a medida que se alejan de la dermis. De aquí resulta que, examinando la epidermis en cortes perpendiculares a la superficie del tegumento, no aparece uniforme, sino que ofrece un aspecto muy diferente en las partes superficiales y en las profundas. A este objeto se la divide en cinco capas superpuestas, que son, contando de las partes profundas a las superficiales: 1.°, la *capa basilar;* 2.°, la *capa de Malpighi;* 3.°,, la *capa granulosa;* 4.°, la *capa transparente;* 5.°, la *capa córnea* (véanse los *Tratados de Histología*).

ARTICULO III

ANEXOS DE LA PIEL

Comprendemos con el título de anexos de la piel: 1.°, las *glándulas sudoríparas;* 2.°, las *glándulas sebáceas;* 3.°, las *uñas;* 4.°, los *pelos.*

Las glándulas sudoríparas y las glándulas sebáceas, si bien situadas en el espesor de la dermis o por debajo de la misma, presentan en su interior un revestimiento epitelial que depende de un modo manifiesto de la epidermis.

En cuanto a las uñas y a los pelos, están enteramente constituídos (prescindiendo de su órgano productor) por elementos de procedencia epidérmica y no tienen con la dermis más que simples relaciones de vecindad. Unas y otros forman parte del grupo de las *faneras*, palabra introducida en la ciencia por BLAINVILLE para designar el conjunto de los órganos defensivos que sobresalen (de *ριλνερός*, evidente) en la superficie de las membranas tegumentarias dermopapilares.

§ 1. — GLÁNDULAS SUDORÍPARAS

Las glándulas sudoríparas tienen por función secretar el sudor y derramarlo en la superficie de la piel.

1.° Conformación exterior. — Cada una de ellas (fig. 356) está constituída por un tubo largo y delgado, uno de cuyos extremos se abre en la superficie libre de la epidermis, mientras que el extremo opuesto termina en fondo de saco. Seguido desde la extremidad abierta a la extremidad cerrada, este tubo es al principio rectilíneo: después se dobla y apelotona sobre sí mismo, de modo que forma una pequeña masa esferoidal. Esta última porción constituye el cuerpo de la glándula propiamente dicha, el *glomérulo glandular.* La porción rectilínea que sale de éste constituye su conducto excretorio y se denomina *conducto sudoríparo.*

2.° Número. — Las glándulas sudoríparas son muy numerosas. SAPPEY, que se ha dedicado a contarlas en el hombre, y después LEUWENHOEK y EICHORN, han encontrado un promedio de 39 para una superficie de 25 milímetros cuadrados, sobre la totalidad del cuerpo humano. En la palma de las manos y en la planta de los pies son mucho más numerosas. Los citados observadores han contado 106 en una superficie de igual extensión. Teniendo en cuenta estas diferentes evaluciones, según las regiones, y la superficie total del tegumento externo, SAPPEY ha calculado que la cifra de 2.000.000 representa aproximadamente el número de glándulas sudoríparas del hombre.

3.° Repartición topográfica. — Consideradas desde el punto de vista de su repartición topográfica, las glándulas sudoríparas existen en casi todos los puntos de la superficie cutánea. Son, sin embargo, muy raras en los párpados y en la cara externa del pabellón de la oreja. Faltan por complejo en la cara anterior de las uñas, en los labios menores, en la porción inferior de los labios mayores, en la cara interna del prepucio y en el glande. Faltan igualmente del todo, según las investigaciones de ROBIN y de FICATIER (Tesis de París, 1881), en la piel de las cejas y en los puntos de la piel de la frente, de los carrillos y de las alas de la nariz, adonde van a insertarse los músculos cutáneos. En cambio, DESFOSSÉS ha comprobado su presencia en la carúncula lagrimal.

4.° Partes constituyentes. — Como hemos dicho más arriba, las glándulas sudoríparas se componen de dos partes: el *glomérulo* y el *conducto excretorio.*

a) *Glomérulo.* — El glomérulo (fig. 381, 5) ocupa las partes profundas de la dermis o el mismo tejido celular subcutáneo. Para constituirlo, el tubo glandular no se arrolla sobre sí mismo de una manera regular como parece indicar su nombre. Se encorva sobre sí mismo varias veces, pero en todas direcciones. Estas

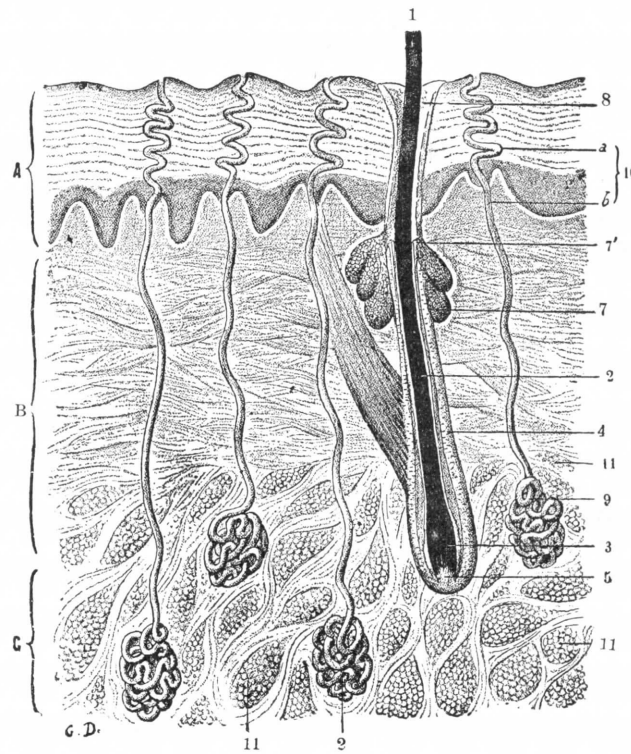

FIG. 380

Corte perpendicular de la piel que muestra cuatro glándulas sudoríparas *(semiesquemática).*

A, epidermis. — B, dermis. — C, tejido subcutáneo.

1, tallo de un pelo, con: 2, su raíz; 3, su bulbo; 4, su folículo; 5, su papila. — 6, un músculo erector del pelo. — 7, glándula sebácea, con 7', su conducto excretorio abriéndose en el folículo piloso. — 8, espacio libre por el cual se derrama la materia sebácea. — 9, glomérulo de una glándula sudorípara. — 10, su conducto excretorio o conducto sudoríparo, con: *a*, su porción rectilínea; *b*, su porción flexuosa. — 11, aréolas de la dermis y del tejido celular subcutáneo en las cuales se acumulan pequeños paquetes adiposos.

porciones flexuosas se reúnen en una masa única, en la constitución de la cual no preside orden alguno, sino sólo el capricho.

Así constituído, el glomérulo ofrece las configuraciones más diversas: según las circunstancias, es esférico, piramidal, cónico, oval, etc.

Desde el punto de vista de su volumen, los glomérulos sudoríparos se distinguen en grandes, medianos y pequeños. — Los *glomérulos grandes* ocupan el hueco de la axila y la aréola de la mama. Su diámetro mide un milímetro, dos milímetros y a veces más. — Los *glomérulos medianos* tienen de 3 a 5 décimas de milímetro. — En los *glomérulos pequeños* desciende su diámetro hasta un décimo de milímetro. Los glomérulos medianos y pequeños se encuentran indistintamente en todos los puntos de la superficie cutánea.

Es de notar que las glándulas sudoríparas están más desarrolladas en las razas negras que en las razas blancas. Esto debe interpretarse indudablemente

como un acto de adaptación, pues habitando la mayoría de los negros en zonas tropicales, tienen, por decirlo así, que luchar, por medio de la evaporación, contra los calores tórridos del medio en que viven.

b) *Conducto excretorio.* — El conducto excretorio sigue al conducto glomerular, con el cual se continúa sin que exista ninguna línea de demarcación exterior. Una vez salido del glomérulo, se dirige hacia fuera siguiendo un trayecto perpendicular a la superficie exterior de la piel. Atraviesa sucesivamente la dermis y la epidermis, para abrirse en la superficie libre de esta última membrana por un pequeño orificio en forma de embudo (fig. 381, 6).

En la dermis, el conducto excretorio de las glándulas sudoríparas describe algunas flexuosidades irregulares y generalmente poco extensas, saliendo regularmente de la dermis a nivel de las depresiones interpapilares. En la palma de las manos y en la planta de los pies, donde existen las crestas dérmicas, emerge del vértice de estas crestas entre las dos filas de papilas que las sobrepujan (figura 381, 6).

En la epidermis el conducto sudoríparo se comporta de modo muy distinto según aquélla sea gruesa o delgada. Si es delgada, el conducto es sensiblemente rectilíneo y sólo se dobla ligeramente en semiespiral muy cerca de su terminación. Si la epidermis es gruesa, sucede, al contrario, como se observa en la palma de las manos y en la planta de los pies, que describe una serie de vueltas de espiral (10, 15, 20 y 30) alrededor de un eje central imaginario, que continuaría la dirección del trayecto primitivo.

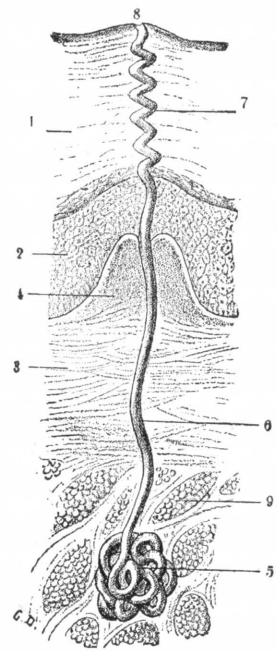

FIG. 381

Glándula sudorípara de la palma de la mano vista aisladamente en un corte perpendicular de la piel y del tejido celular subcutáneo.

1, epidermis (capa córnea).—2, capa de Malpighi.—3, dermis. — 4, papila de la dermis con su membrana basal. — 5, glomérulo sudoríparo. — 6, su conducto excretorio.—7, parte del conducto que atraviesa la capa cornea.— 8, su orificio en la superficie del tegumento. — 9, células adiposas contenidas en el tejido celular subcutáneo.

5.° Estructura. — Las glándulas sudoríparas están constituídas en toda su extensión por elementos anatómicos que pertenecen en parte a la dermis y en parte a la epidermis. (Para su estudio remitimos al lector a los *Tratados de Histología.)*

6.° Glándulas sudoríparas especiales. — Si bien reducibles por su naturaleza al tipo común que hemos descrito, algunas glándulas sudoríparas merecen descripción aparte. Estas son las *glándulas axilares*, las *glándulas ceruminosas* y las *glándulas de Moll*. En cuanto a las glándulas especiales señaladas por GAY en la piel que rodea el ano *(glándulas circumanales)*, han sido en vano buscadas por FICATIER, quien estima, con HEYNOLD, que las glándulas sudoríparas de esta región no difieren de las glándulas sudoríparas ordinarias.

a) *Glándulas sudoríparas de la axila.* — Las glándulas sudoríparas de la axila se caracterizan ante todo por el volumen considerable del glomérulo, que puede llegar hasta 3 y aún 4 milímetros de diámetro. Hasta el mismo tubo secretorio es más ancho que en las glándulas sudoríparas ordinarias: mide de promedio de 1 a 2 décimas de milímetro. La luz del conducto es asimismo más ancho.

Glándulas análogas a las glándulas axilares se encuentran también diseminadas entre las glándulas sudoríparas ordinarias: 1.°, en la región inguinocrural; 2.°, en

la cara externa de los labios mayores; 3.°, en la aréola de la mama; 4.°, en las partes pilosas de la cara y del cuello.

b) *Glándulas ceruminosas, cerumen.* — Las glándulas ceruminosas, así llamadas porque secretan el *cerumen*, pertenecen a la piel que recubre el conducto auditivo externo (véase *Oído externo*). Estas glándulas, como ha demostrado ALZHEIMER, se abren primitivamente en los folículos pilosos, como lo hacen las glándulas sebáceas (fig. 382). Esta disposición se encuentra también en el recién nacido. Después, durante el curso del desarrollo, el orificio de desagüe se desplaza poco a poco hacia la superficie libre de la piel, para venir finalmente a abrirse en esta superficie después de haber perdido toda relación de contacto con el folículo piloso. Esta migración gradual del orificio exterior de las glándulas ceruminosas se produce en la inmensa mayoría de ellas (72 por 90 según ALZHEIMER): sólo quedan algunas glándulas que, conservando su estado primitivo, continúan abriéndose en el folículo piloso.

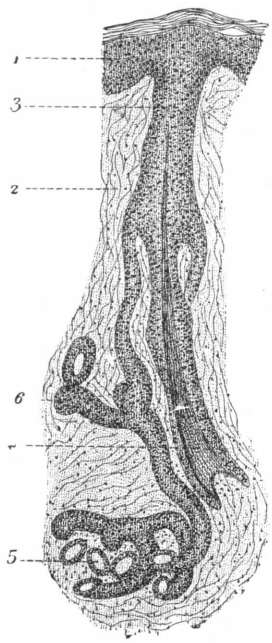

FIG. 382

Glándula ceruminosa vista en un corte transversal de la piel del conducto auditivo de un recién nacido (según STHOR).

1, epidermis. — 2, dermis. — 3, folículos pilosos.—4, un pelo joven. — 5, glándula ceruminosa (glomérulo). — 6, su conducto excretorio.

El tubo secretorio de las glándulas ceruminosas es de calibre tan irregular, que puede decirse que se halla formado por una serie de dilataciones y estrecheces sucesivas. Por otra parte, por regla general es muy dilatado, lo que hace que, visto en un corte (fig. 383, 4), tenga un «aspecto alveolar muy notable» (PISSOT).

El conducto excretorio de las glándulas ceruminosas, no teniendo que atravesar más que una capa relativamente delgada de epitelio córneo, no presenta esas vueltas de espira que caracterizan su desagüe en las partes de epidermis gruesa, como en la palma de la mano por ejemplo. Es estrecho, uniformemente colorado, y presenta sinuosidades muy poco acentuadas. Es relativamente corto, lo contrario de lo que sucede con las glándulas sudoríparas ordinarias, en que la glándula parece suspendida en la extremidad de un hilo largo que es el conducto excretorio.

Se da el nombre de *cerumen* a una materia untuosa, de coloración amarilla y de sabor amargo, que se acumula dentro del conducto auditivo externo. Esta materia es, por lo tanto el producto de las glándulas sudoríparas, al cual se añade, en proporción bastante difícil de establecer, el producto de las glándulas sebáceas de la misma región. Para algunos autores, especialmente para SCHWALBE, la materia grasa que entra en la composición del cerumen proviene de las glándulas sebáceas, y la parte líquida, más las granulaciones amarillas, de las glándulas sudoríparas. Contraria a esta aserción es la opinión de ALZHEIMER, que ha demostrado la existencia de materias grasas en el epitelio secretorio de las glándulas sudoríparas, admitiendo, en consecuencia, que estas últimas glándulas elaboran, por sí solas, todos los principios constitutivos del cerumen.

Blanda y semilíquida cuando es de secreción reciente, la materia ceruminosa se espesa al contacto del aire, tomando entonces el aspecto y la consistencia de la cera.

c) *Glándulas de Moll.* — Indicadas por primera vez por Moll en 1857, y especialmente bien descritas en 1877 por H. Sattler, estas glándulas, en lugar de ser glomeruladas como las glándulas sudoríparas ordinarias, ofrecen la forma de un conducto muy sencillo, contorneado en zigzag o en S itálica. Ocupan el espesor de los párpados y van a abrirse a nivel de su borde libre, en el intervalo de las pestañas. Existe comúnmente una entre dos pestañas consecutivas. La longitud de 450 μ (véase *Párpados*).

Cuando se sigue el desarrollo de las glándulas sudoríparas se observan, en los períodos que preceden al apelotonamiento del cual resulta el glomérulo, todas las formas que presentan las glándulas de Moll. Por esto se admite generalmente que estas últimas son de la misma naturaleza que las glándulas sudoríparas, difiriendo sólo de ellas en que se han detenido en su desarrollo: son, pues, glándulas sudoríparas que han quedado en estado embrionario (fig. 384).

Por otra parte, a pesar de las diferencias profundas que ofrecen en su configuración exterior, las glándulas de Moll tienen la misma estructura que las glándulas sudoríparas.

Fig. 383

Corte transversal de la piel del conducto auditivo externo en el adulto (según Pissot).

1, epidermis. — 2, dermis, formada por tejido fibroso. — 3, 3, dos folículos pilosos seccionados oblicuamente. — 4, 4, glomérulos de las glándulas ceruminosas, cuyo conjunto revis te un aspecto alveolar.—5, glándulas sebáceas.

§ 2 — Glándulas sebáceas

Las glándulas sebáceas son glándulas en racimo situadas en las capas superficiales de la dermis; secretan una materia grasa, el *sebo* o *materia sebácea*, que vierten en seguida a un folículo piloso o bien directamente a la superficie de la epidermis. De las investigaciones de Arnozan (1892) y de Gréciet (1892) resulta que la secreción sebácea no comienza hasta la edad de cinco o seis años; presenta su máximo de actividad en el adulto y después va atenuándose en la vejez.

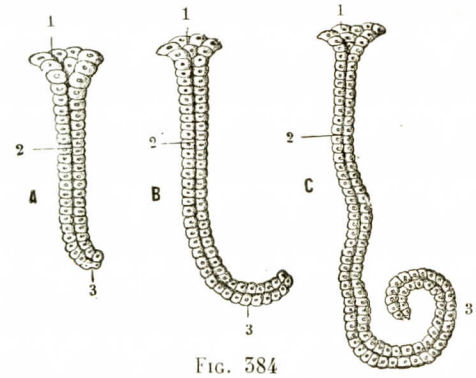

Fig. 384

Desarrollo de las glándulas sudoríparas.

A, B, C, primero, segundo y tercer períodos.

1, capa profunda de la epidermis.—2, conducto excretorio te la glándula. — 3, cayado (futuro glomérulo).

1.° Situación. — Las glándulas sebáceas, mucho menos numerosas que las glándulas sudoríparas, se encuentran en toda la extensión del tegumento externo, con excepción de las regiones siguientes: la palma de las manos, la planta de los pies, la cara palmar de los dedos y la cara plantar de los dedos de los pies.

2.° División de las glándulas sebáceas según sus relaciones con los pelos. — Consideradas con relación a los pelos, las glándulas pueden dividirse en tres grupos:

a) *Primer grupo.* — El primer grupo comprende las glándulas que se abren dentro de un folículo piloso, *glándulas pilosas* (fig. 385, 5). Son con mucho las

más numerosas: se encuentra una sola o dos, a veces más, por cada pelo. Cuando se encuentran dos, que es la disposición más común, estas dos glándulas, de igual o desigual volumen, se abren ordinariamente en el folículo a la misma altura y en dos puntos diametralmente opuestos. Cuando existen en mayor número, tres o cuatro, por ejemplo, se escalonan unas encima de otras y se abren entonces en el folículo piloso a diferentes alturas; o bien se abren todas a la misma altura, formando alrededor del folículo una verdadera corona.

Es de notar que el volumen de las glándulas pilosas está casi siempre en razón inversa del desarrollo de los pelos a los cuales van anexas: relativamente pequeñas en los pelos muy desarrollados, los cabellos, por ejemplo, son mucho más voluminosos en los pelos cortos y delgados que se conocen con el nombre de vello.

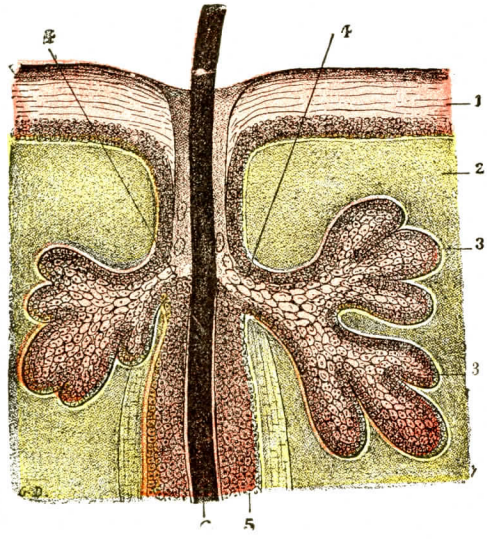

FIG. 385

Glándulas sebáceas que se abren en un folículo piloso como anexas al mismo.

1, epidermis. — 2, dermis. — 3, fondo de saco de la glándula sebácea. — 4, conducto excretorio de la misma. — 5, folículo piloso. — 6, pelo.

b) *Segundo grupo.* — El segundo grupo comprende las glándulas sebáceas que se abren directamente en la piel, sin presentar ninguna relación con los pelos (fig. 386). Estas glándulas son poco numerosas y casi sólo se observan en los labios menores y en la aréola del pezón. Sabido es que las glándulas sebáceas de la aréola se desarrollan extraordinariamente durante el embarazo, constituyendo alrededor del pezón una serie de elevaciones hemisféricas, bien conocidas de los tocólogos, que se designan con el nombre de *tubérculos de Montgomery.*

Algunos anatomistas señalan, además, cierto número de regiones que tienen glándulas sebáceas del segundo grupo, y entre estas regiones se encuentran la cara interna del prepucio y el surco circular que circunscribe la corona del glande. Contraria a esta opinión es la de CADIAT y CH. ROBIN (*Journ. de l'Anatomie*, 1874), los cuales afirman que nunca han encontrado glándulas sebáceas en estas dos regiones.

c) *Tercer grupo.* — El tercer grupo de glándulas sebáceas representa un estado intermedio entre los dos grupos precedentes. Está constituído por glándulas, de ordinario muy voluminosas, que se abren directamente en la superficie de la piel y que contienen a manera de anexo un folículo piloso pequeñísimo (fig. 387).

Este folículo ocupa comúnmente el espacio comprendido entre dos lóbulos de la glándula sebácea. El pelo rudimentario que contienen penetra en el conducto excretorio de la glándula, lo atraviesa de dentro a fuera y sale al exterior por su orificio externo (fig. 387, 6). Cada glándula sebácea del tercer grupo no posee generalmente más que un folículo piloso. Se encuentran, sin embargo, algunas que tienen dos: entonces se disponen de una manera variable, pero son siempre muy rudimentarios.

3.° Partes constitutivas. — Las glándulas sebáceas, según antes hemos manifestado, son glándulas arracimadas. Ofrecen, como tales, dos partes distintas, una porción secretoria o *glándula propiamente dicha* y un *conducto excretorio.*

a) *Glándula propiamente dicha.* — La parte secretoria o glándula propiamente dicha se compone de fondos de saco o acinos, redondeados o piriformes, que se abren en el conducto excretorio. El número de fondos de saco varía en cada glándula: algunas se hallan reducidas a un solo fondo de saco; otras ofrecen 10, 15, 20 y aun más. Se concibe de este modo que las glándulas sebáceas presenten en sus dimensiones variaciones tan grandes: las más pequeñas, las que tienen un solo fondo de saco, miden un promedio de 70 μ de diámetro; las glándulas de fondos de saco múltiples tienen hasta dos milímetros.

b) *Conducto excretorio.* — El conducto excretorio, cilíndrico infundibuliforme, se continúa con los fondos de saco glandulares y se abre, según hemos visto, después de un corto trayecto, en un folículo piloso o en la superficie libre del tegumento. Su diámetro, tan variable como el de la misma glándula, mide de 10 a 350 μ.

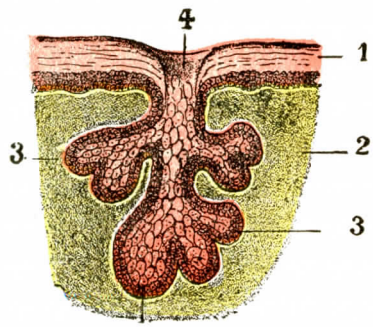

FIG. 586

Glándula sebácea independiente de los folículos pilosos.

1, epidermis. — 2, dermis. — 3, fondo de saco glandular. — 4, conducto excretorio.

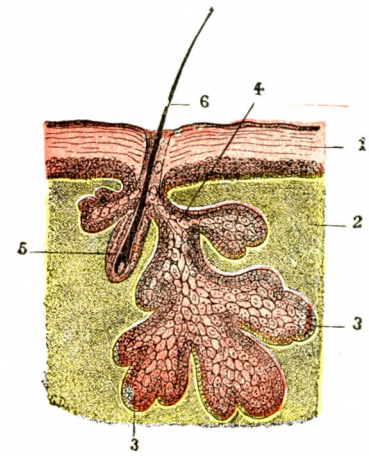

FIG. 587

Glándula sebácea que se abre en la superficie de la piel y contiene, a modo de anexo, un pelo rudimentario.

1, epidermis. — 2, dermis. — 3, fondo de saco de la glándulasebácea. — 4, conducto excretorio. — 5, folículo piloso. — 6, pelo.

4.° Estructura. — Las glándulas sebáceas, lo propio que las glándulas sudoríparas, se componen de elementos que en parte pertenecen a la dermis y en parte a la epidermis. Su descripción es del dominio de la Anatomía microscópica (véanse los *Tratados de Histología*).

§ 3. — UÑAS

Las uñas son producciones epidérmicas que se presentan en el hombre en forma de *láminas* cuadriláteras, blanquecinas y semitransparentes, situadas en la cara dorsal de las últimas falanges de los dedos de las manos y de los pies. Forman parte de un sistema defensivo, rudimentario en la especie humana, pero muy desarrollado en gran número de mamíferos, constituyendo las *garras* de los carnívoros, los *cuernos* de los rumiantes, las *pezuñas* de los ungulados, etc.

1.° Conformación exterior. — El aparato ungular se compone esencialmente de dos partes: 1.°, la formación epidérmica que constituye la *uña propiamente dicha;* 2.°, la parte de la dermis sobre que descansa, la cual a su vez desempeña el papel de *órgano productor.*

A. Uña propiamente dicha. — La uña propiamente dicha tiene la forma de una lámina córnea, casi plana de arriba abajo y muy convexa en sentido transversal. Representa de este modo un segmento de cilindro hueco, libre por su extremidad inferior y, al contrario, engastado por su extremidad superior y por sus bordes en un repliegue más o menos profundo de la dermis cutánea. Se distinguen en la uña tres partes, que, contando de arriba abajo, son: la *raíz*, el *cuerpo* y la *extremidad libre*.

a) *Raíz.* — La raíz (fig. 389) comprende toda la parte de uña que se halla metida en la parte media del repliegue dérmico en el cual nos hemos ocupado. Es blanda, flexible, elástica y termina por un borde delgado y finamente dentado.

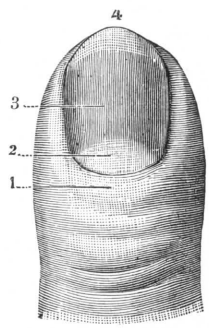

Fig. 388

Uña del pulgar vista por su cara dorsal.

1, repliegue cutáneo supraungueal. — 2, lúnula. — 3, cuerpo de la uña. — 4, borde libre.

b) *Cuerpo de la uña.* — El cuerpo de la uña es continuación de la raíz, extendiéndose hasta el surco que separa la extremidad libre del pulpejo del dedo (*ángulo de la uña* de Renaut). Ofrece dos caras, una superficial y otra profunda.

α) La *cara superficial* o *convexa* es sonrosada en casi toda su extensión. Sólo en la parte superior ofrece una pequeña zona de color blanquecino, la cual se prolonga hasta la raíz por arriba y se halla circunscrita hacia abajo por una línea curva muy regular, de concavidad superior: a esta parte blanca de la uña, por su configuración, se le ha dado el nombre de *lúnula*.

La lúnula es siempre mucho más desarrollada en el pulgar que en los demás dedos; en el dedo meñique es muy poco marcada y a veces falta. Se encuentra además en la cara superficial de la uña una serie de estrías longitudinales, más o menos marcadas, pero siempre muy visibles.

β) La *cara profunda* o *cóncava*, notablemente adherida, ofrece asimismo un sistema de crestas y de surcos longitudinales que se amoldan fielmente a los surcos y a las crestas de la dermis subyacente.

c) *Extremidad libre.* — La extremidad libre de la uña es de un color blanco grisáceo. Crece constantemente, y si se la abandona a sí misma, fácilmente llega a 2 ó 3 centímetros de longitud. En estos casos se encorva sobre el pulpejo a manera de garra.

B. Organo productor de la uña. — Se da este nombre a toda la porción de la dermis cutánea que está en relación de contacto con la uña. El órgano productor de la uña comprende tres porciones, que son: la *dermis subungular*, la *dermis supraungular* y el *canal* o *ranura ungular*.

a) *Dermis subungular.* — Comprende a su vez dos zonas distintas: una zona anterior o *lecho de la uña*, que corresponde a la porción sonrosada del cuerpo de la uña; una zona posterior o *matriz de la uña*, que corresponde a la lúnula y a la raíz. De estas dos zonas, la primera ofrece una coloración rosada; la segunda es blanquecina. Por otra parte, así como el lecho de la uña es convexo transversalmente y plano de arriba abajo, la matriz de la uña es convexa en todos los sentidos.

La dermis subungular ofrece una serie de eminencias longitudinales conocidas con el nombre de *crestas de Henle* (fig. 390, 4). Estas crestas parten todas de un centro común, que es la parte media del canal ungueal. Desde este sitio, las crestas centrales se dirigen directamente hacia delante, siguiendo el eje del dedo; las crestas laterales se inclinan primeramente hacia fuera, para hacerse después paralelas a las precedentes. Debemos

añadir que las crestas de Henle apenas son marcadas en la zona posterior de la dermis y que, por el contrario, están muy desarrolladas en la zona anterior del lecho de la uña.

b) *Dermis supraungular.* — La dermis supraungular *(capa de la uña* de Renaut) es el repliegue de la dermis cutánea que recubre la raíz y los bordes laterales de la uña. Examinado en cortes, tiene la forma de un triángulo cuyo vértice mira al cuerpo de la uña (figs. 389 y 390). El repliegue supraungular presenta su mayor longitud a nivel de la raíz. Es menos extenso a nivel de los bordes laterales y disminuye gradualmente a medida que va aproximándose al pulpejo del dedo. A este nivel desaparece, el borde de la uña se separa paulatinamente de la dermis y queda libre de toda adherencia.

c) *Canal o ranura ungular.* — El canal o ranura ungular está formado por la reunión de la dermis subungular con el pliegue supraungular. Corresponde

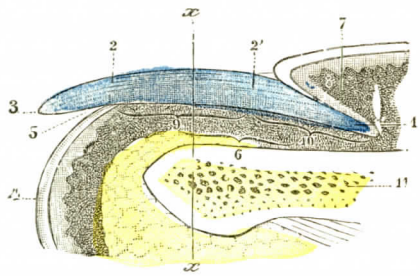

FIG. 589

Corte longitudinal de la uña.

1, raíz de la uña. — 2, cuerpo de la uña, con 2', lúnula. — 3, extremidad libre. — 4, pulpejo del dedo. — 5, ángulo de la uña. — 6, dermis subungueal. — 7, dermis supraungueal o manto de la uña. — 8, ranura ungueal. — 9, lecho de la uña. — 10, matriz de la uña. — 11, tercera falange.

xx, plano según el cual se ha hecho el corte de la figura siguiente.

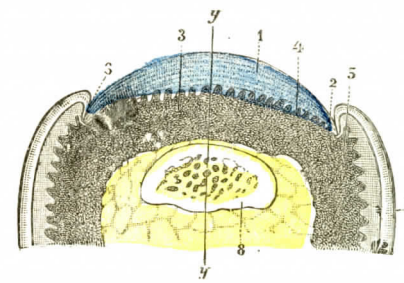

FIG. 590

Corte transversal de la uña.

1, raíz de la uña. — 2, cuerpo de la uña, con 2', 3, dermis subungueal *(lecho de la uña)*, con 4, las crestas de Henle. — 5, dermis supraungueal o *cubierta de la uña*. — 6, ranura o conducto ungueal. — 7, piel del dedo, partes laterales. — 8, tercera falange.

yy, plano por el cual está ejecutado el corte de la figura precedente.

exactamente a la raíz de la uña y a sus bordes laterales, los cuales se engastan en dicho sitio lo mismo que un vidrio de reloj en su ranura metálica. Lo propio que el repliegue supraungular, el canal ungular disminuye de profundidad a medida que se aleja de la parte media de la uña y desaparece poco a poco hacia delante. La parte media de la ranura ungular se designa comúnmente con el nombre de *matriz de la uña*. Hemos manifestado antes, aceptando en este punto las conclusiones de ARLOING *(Tesis de agregación*, París, 1880), que convendría extender hasta delante la matriz de la uña y dar este nombre no solamente a la parte media del canal ungular, sino a toda la porción de la dermis subungular que corresponde a la raíz y a la lúnula (fig. 389, 10).

2.° Constitución anatómica. — Como la epidermis de la cual deriva, la uña está constituída por células epiteliales, que forman múltiples estratos, variando de aspecto según sea el nivel que ocupen (véanse los *Tratados de Histología*).

La dermis que está en relación con la uña, aun presentando la misma estructura general que la dermis de las otras regiones del cuerpo, difiere, sin embargo, por las siguientes particularidades: 1.°, la *dermis supraungular* se continúa por su cara superficial con la dermis del dedo; posee, como esta última, papilas nerviosas, glándulas sudoríparas y glándulas sebáceas. En la cara profunda o refleja las glándulas faltan del todo; las papilas disminuyen, y hasta desaparecen por completo, según ARLOING; 2.°, lo mismo ocurre en la dermis que forma el fondo de

la *ranura de la uña*. Esta parte de la dermis periungular no tiene ni glándulas ni papilas; 3.°, en cuanto a la *dermis subungular*, al contrario, es muy rica en papilas, según hemos visto. Debemos, no obstante, hacer constar que las papilas que constituyen las crestas de Henle son exclusivamente vasculares. Ningún anatomista ha demostrado aún que se encontraran en ella corpúsculos del tacto.

Debajo de la uña, en toda esta parte de la dermis que corresponde a la laminilla ungular, se extiende una rica red de capilares cuyas mallas están dispuestas paralelamente a la misma superficie de la piel: es la *red planiforme* de Renaut. Está alimentada por numerosos ramos vasculares que provienen de la red subcutánea y, los más de ellos, se dirigen oblicuamente (considerando el dedo en extensión) de atrás a delante y de abajo arriba. Dicha red planiforme constituye por sí sola la circulación subungular en los puntos en que las papilas están poco desarrolladas o faltan, por ejemplo, en la ranura ungueal y a nivel de la lúnula. En cambio, en todos aquellos puntos en que existen papilas, la red planiforme envía al espesor de estas últimas asas simples y múltiples, según las dimensiones de la papilas.

§ 4. — Pelos

Los pelos son producciones epidérmicas, filiformes y flexibles, que se desarrollan en mayor o menor número en la superficie libre de la piel.

1.° Conformación exterior. — Lo propio que en el aparato ungular, distinguiremos en el aparato piloso: 1.°, la formación epidérmica misma o *pelo propiamente dicho;* 2.°, el *folículo piloso*, es decir, la cavidad de la dermis en que está implantado el pelo y cuya parte inferior, elevada en forma de *papila*, representa, respecto del pelo, el papel de órgano productor.

A. Pelo propiamente dicho. — El pelo propiamente dicho comprende dos partes: una parte libre, el *tallo;* una parte oculta en el folículo dérmico, la *raíz* — El *tallo*, más o menos voluminoso y más o menos largo, según los sujetos y según las regiones, termina en punta en su extremidad libre. La *raíz* se continúa con el tallo y presenta una ligera estrangulación en el punto de entrada en el folículo. Después se abulta más o menos para formar el *bulbo*, masa ovoidea o piriforme, cuya extremidad libre es excavada en forma de cúpula para alojar la *papila*, que se encuentra en el fondo del folículo (fig. 395).

Se encuentran pelos en toda la extensión del tegumento externo, a excepción de las regiones siguientes: las palmas de las manos, las plantas de los pies, la cara palmar de los dedos de las manos y la cara plantar de los dedos de los pies, la cara dorsal de las terceras falanges de los dedos de las manos y de los pies, los pequeños labios en la mujer y, en el hombre, la cara interna del prepucio y la superficie del glande.

Muy desarrollados en ciertas regiones, especialmente en el cuero cabelludo, en algunos puntos de la cara, en el hueco de la axila y en el pubis, los pelos son relativamente poco aparentes y muchas veces apenas visibles en el tronco y en las extremidades. Sin embargo, esta desigual repartición del sistema piloso en el hombre es más aparente que real: encuentra su explicación en la desigualdad de desarrollo que ofrecen los pelos en los diferentes puntos del cuerpo, pues mientras unos tienen un desarrollo completo, otros se detienen durante el mismo, quedando reducidos a tan pequeñas dimensiones que sólo resultan visibles con el auxilio de una lente *(bozo* o *vello)*. El número total de pelos que existen en la superficie del cuerpo dice Sappey que a corta diferencia es el mismo en todas las edades, en los dos sexos, en todos los individuos y probablemente en todas las razas humanas: varía

solamente el número de los que pasan del estado embrionario al de desarrollo perfecto. Nosotros debemos hacer notar que esta fórmula no es rigurosamente exacta. Withof, comparando en un sujeto la abundancia de pelos en las diferentes regiones del cuerpo, y operando cada vez en un cuarto de pulgada cuadrada, ha obtenido las cifras siguientes: en la cara anterior del muslo, 13 pelos; en la cara dorsal de la mano, 19; en el antebrazo, 25; en el mentón, 39; en el cuero cabelludo, 293.

Sea la que fuere la abundancia de pelos, estas producciones epidérmicas se disponen siempre en la superficie cutánea siguiendo líneas curvas regulares, que Eschricht ha designado con el nombre de *corrientes o ríos (flúmina)*. Estas líneas curvas se irradian alrededor de un punto central, llamado *remolino (vórtex)*: el remolino más conocido es el del cuero cabelludo, que se encuentra a corta diferencia a la mitad de una línea trazada desde el bregma a la nuca. Remolinos análogos, aunque menos marcados, se observan en

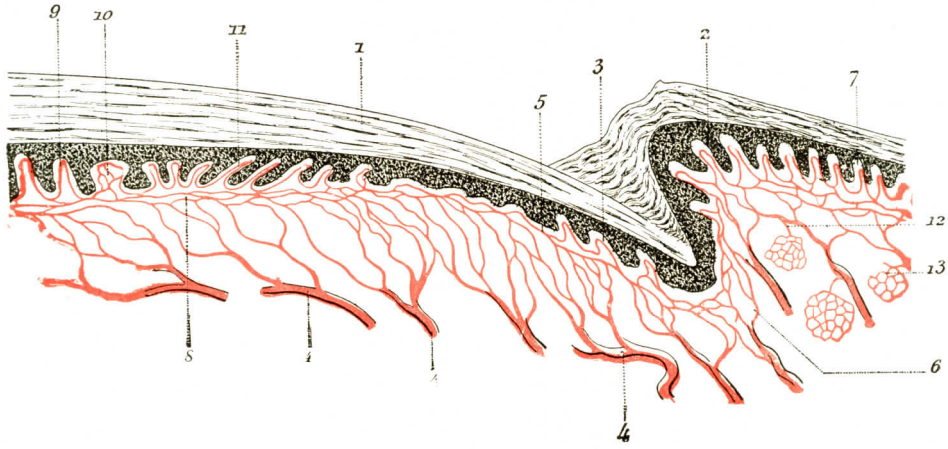

Fig. 391

Esquema de la vascularización sanguínea de la dermis periungueal (según Renaut).

1, uña. — 2, dermis subungueal. — 3, papilas y asas retrolunulares. — 4, vasos de distribución. — 5, red planiforme de la lúnula. — 6, red planiforme de la porción refleja de la dermis subungueal. — 7, red sanguínea papilar de la parte superficial de la dermis subungueal. — 8, red sanguínea papilar del lecho. — 9, asas rectas. — 10, asas anchas. — 11, asas recurrentes. — 12, vasos destinados a las glándulas sudoríparas. — 13, red capilar de las glándulas sudoríparas.

el hueco axilar, en la entrada del conducto auditivo externo, en el pliegue de la ingle, etc. Por otra parte, las corrientes se distinguen, según la dirección de los pelos que las constituyen, en divergentes y convergentes. Se llaman *convergentes* cuando las extremidades libres de sus pelos se inclinan del lado del remolino a que pertenecen; se llaman *divergentes* cuando la extremidad libre de sus pelos se inclina en sentido contrario. La línea en que las corrientes de un mismo remolino encuentran las de un remolino inverso se denomina *línea nodal*. Estas líneas nodales son, según las regiones, rectas, curvas o más o menos sinuosas: la más importante de ellas se encuentra en la parte ánterolateral del tronco y se extiende verticalmente desde el torbellino axilar al remolino del pliegue de la ingle. Hay puntos de la superficie cutánea en los que se encuentran las corrientes de cuatro remolinos diferentes: a estos sitios afluyen, como se comprende, cuatro líneas nodales, cuyo conjunto constituye una *cruz*. Se observan cruces en la raíz de la nariz, a nivel del hueso hioides, en los hombros, etc. Todas estas disposiciones han sido cuidadosamente representadas y descritas por Eschricht y por C. Voigt, cuyas memorias recomendamos al lector para ampliar estos detalles. Añadiremos, sin embargo, por nuestra parte, que no son especiales del hombre y que se encuentran asimismo en gran número de mamíferos, especialmente en los monos, en el perro, en el caballo, etc.

Basándose únicamente en el desigual desarrollo de los pelos, podemos, con Vaillant (*Tesis de París*, 1861), dividirlos en cinco grupos, que son: 1.º, los *cabellos;* 2.º, la *barba;* 3.º, los *pelos de los órganos genitales y de las axilas;* 4.º, los *pelos anexos a los órganos de los sentidos;* 5.º, los *pelos de la superficie cutánea general.*

a) *Cabellos.* — Se designan con este nombre los pelos que se desarrollan en la superficie de la cabeza, en la parte del tegumento craneal que lleva el nombre de *cuero cabelludo*. Son comúnmente los pelos más largos y más flexibles de la economía.

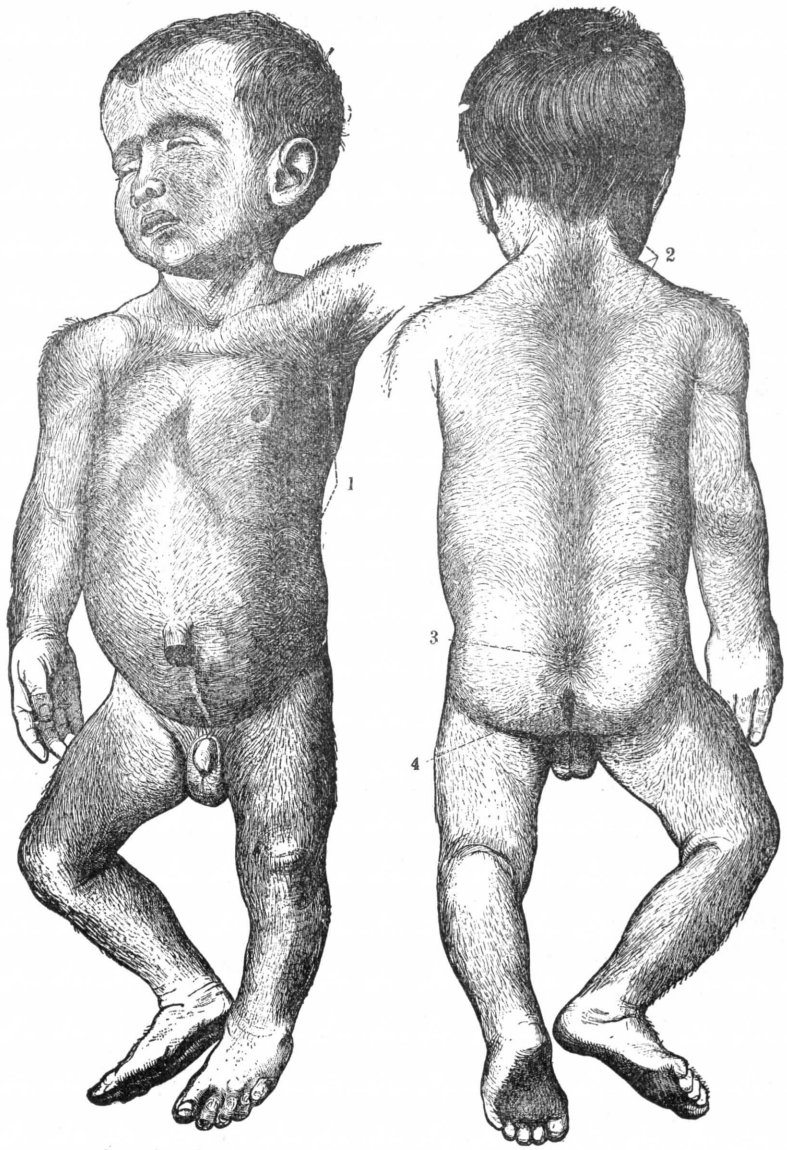

A, parte anterior. B, parte posterior.

FIG. 392

La dirección de los pelos en un feto de nueve meses (según TOLDT).

1, remolino de pelos. — 2, corrientes o flúmina. — 3, fosilla coccígea y remolino coccígeo. — 4, ano.

α) Abandonados a su crecimiento natural, los cabellos adquieren una longitud considerable. En las razas europeas, en la mujer, la longitud varía de 50 centímetros a un metro: los cabellos se extienden comúnmente hasta la cintura. En ciertos casos se les ve

llegar hasta la mitad del muslo, hasta la rodilla, o aun más abajo, cerca del tobillo. De todas las razas, en las razas amarillas es en las que adquieren mayor longitud. Conocidas son las largas trenzas que los chinos dejaban caer libremente por detrás de las espaldas, y PRUNER-BEY habla de ciertos pieles rojas cuya cabellera, en forma de melena redonda y lisa, les alcanza hasta los talones. En las razas negras, los cabellos son generalmente muy cortos; su longitud casi nunca es mayor de 15 a 20 centímetros en los cafres, de 4 a 5 en los bosquimanos.

β) El *grosor* de los cabellos varía mucho según los individuos y según las razas. También es en las razas amarillas donde se observan los cabellos más gruesos y más fuertes. Según las investigaciones de PRUNER-BEY, el diámetro medio de los cabellos es:

De 15	centésimas	de	milímetro	en los Hotentotes;
» 15	»	»	»	Negros de Africa;
» 25	»	»	»	Arabes;
» 25	»	»	»	Negros de Oceanía;
» 50	»	»	»	Guaraníes;
» 52	»	»	»	Malayos.

El mismo observador ha encontrado como tipos extremos 41 en un guaraní y 9 solamente en un hebreo.

Es de notar que, en un mismo grupo étnico, los cabellos son más gruesos en el adulto que en el niño y en el viejo. La observación demuestra además que cada cabello, exami-

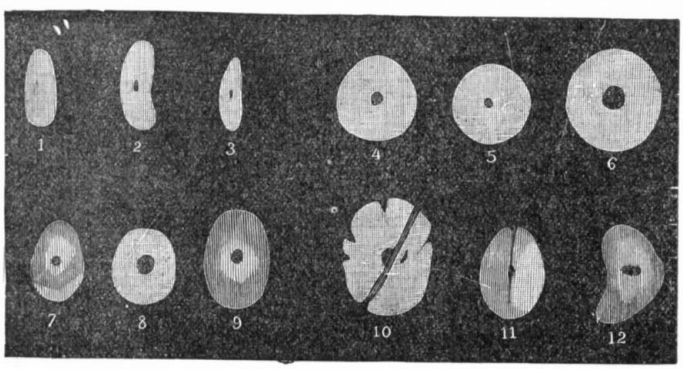

FIG. 393

Cortes transversales de los cabellos (según PRUNER-BEY).

1. hotentote. — 2 y 3, papúas de Nueva Guinea. — 4, esquimal. — 5, chino. — 6, guaraní del Brasil. — 7, australiano. — 8, lapón. — 9, irlandés. —10, tibetano. — 11, estoniano. — 12, momia egipcia.

nado aisladamente, ofrece su mayor diámetro en la parte media; en efecto, el diámetro, a partir de este sitio, decrece generalmente, tanto hacia la raíz como hacia la punta.

γ) La *coloración* de los cabellos, tan variable como la de la piel, corresponde, según el cuadro de BROCA, a cincuenta y dos tonos distintos, señalados cada uno de ellos por un número de orden. Los antropólogos ingleses admiten solamente diez tipos, que designan con las denominaciones siguientes: *muy rubio*, *dorado*, *bermejo*, *rojo moreno*, *moreno claro*, *moreno obscuro*, *negro*, *moreno* y *obscuro*. TOPINARD reduce aun más la escala de colores aplicada a los cabellos, admitiendo sólo los cinco tipos primordiales siguientes: 1.°, *negro absoluto;* 2.°, *moreno obscuro;* 3.°, *castaño claro;* 4.°, *rubio*, con las cuatro variedades amarilla, rojiza, ceniza y muy clara; 5.°, finalmente, el tipo *bermejo*.

Todas estas denominaciones, como se comprende, no son susceptibles de ninguna definición exacta. Esta definición variará naturalmente según los observadores, y un mismo sujeto será clasificado en tipos diferentes según el antropólogo que lo examine. De aquí resulta que las clasificaciones precitadas, a pesar de las explicaciones detalladas que las acompañan, no dan en realidad buenos resultados prácticos más que para el autor que las

ha hecho, siendo muy probable se caiga en error si se pretende a este objeto comparar las observaciones de un antropólogo con las de otros distintos.

El color de los pelos, digámoslo desde luego (tendremos ocasión más tarde de ocuparnos en ello nuevamente), depende del *pigmento* que encierran las células medulares y *corticales*.

δ) La *abundancia* de los cabellos es muy variable según los individuos y según las razas. Hilgendorf ha contado 272 por centímetro cuadrado en un alemán, de 252 a 289 en el japonés y un promedio de 214 en los aínos. Withof, a su vez, ha dicho que los cabellos



Fig. 394

Diferentes tipos de cabellos.

1, cabellos rectilíneos (piel roja). — 2, cabellos ondulados (joven francesa). — 3, cabellos rizados (australiano). — 4, cabellos lanosos, en toisón (tasmanio). — 5, cabellos lanosos en escoba (neocaledonio). — 6, cabellos lanosos, en grano de pimienta (joven negro de Zambeze). (Las figuras 1, 3, 4, 5 y 6 han sido tomadas de Topinard.)

son más numerosos en los individuos rubios que en los morenos; en efecto, ha contado, para una misma superficie, 147 cabellos negros, 162 castaños y 182 rubios.

Bloch (1896), después de un estudio comparativo que ha podido llevar a cabo en numerosos individuos de la especie humana observados en París durante la Exposición de 1889, ha llegado a establecer una correlación entre la abundancia del sistema piloso en general y el color de la piel, correlación que puede traducirse en la fórmula siguiente: el sistema piloso está tanto más desarrollado cuanto más clara es la coloración de la piel. Así los blancos, que son los de color más claro, tienen el cabello, la barba y los otros pelos muy desarrollados. En cambio, los negros, que son los más obscuros de color, son los que tienen los cabellos más cortos, sin otros pelos en la superficie del cuerpo. Sin duda los de raza amarilla y roja, siendo más colorados que los blancos, tienen los cabellos más largos; pero Bloch hace notar con razón que se hallan casi privados de pelos y que, en suma, el sistema piloso, considerado en su conjunto, está menos desarrollado en ellos que en las razas blancas.

Existe, pues, añade Bloch a modo de conclusión, una compensación por parte de los cabellos o de los pelos en las razas en que el color es más claro; en otros términos, se establece un *equilibrio* entre la piel y el sistema piloso, considerados como órganos pigmentarios. Esta apreciación, bastante aceptable cuando se consideran nuevamente las cuatro grandes agrupaciones de la especie humana, lo es mucho menos cuando se consideran en un mismo grupo los distintos pueblos que la constituyen. Así, para la raza blanca, no está en manera alguna demostrado que los pueblos de la Europa septentrional, que tienen la piel mucho más blanca que los españoles y los italianos, tengan el sistema piloso más desarrollado.

ε) Considerados los cabellos desde el punto de vista de su *forma* y del modo de arrollarse, se distinguen en cabellos lisos, ondulados, con bucles, rizados y lanosos. — Los *cabellos lisos* (fig. 394, 1) son rectilíneos en toda su extensión, como las crines de un caballo. — Los *cabellos ondulados* o en *ondas* (fig. 394, 2) son los que describen largas curvas o vueltas de espiral incompletas. — Los *cabellos en bucles* son los que a cierta distancia de su extremidad describen anillos anchos, pero siempre incompletos. — Los *cabellos rizados* (fig. 394, 3) son los que en toda su extensión forman anillos completos que miden un centímetro de diámetro o más. — Los *cabellos lanosos* o *crespos* (fig. 394, 4) son los que ofreciendo anillos en gran número, pero muy pequeños, se arrollan unos con otros de tal modo que dan origen a pequeños copos, cuyo aspecto recuerda la lana. Dos variedades interesantes de cabellos crespos son los *cabellos en granos de pimienta* de los bosquimanos (fig. 394, 6) y los *cabellos en escoba* de los papúas y de los cafres (fig. 394, 5).

Basándose solamente en el aspecto exterior de los cabellos, Bory Saint-Vincent ha dividido las razas humanas en dos grandes grupos: las razas de cabellos lisos o *leiótricas* (de λειος, liso, y Θριξ, cabello) y las razas de cabellos rizados o *ulótricas* (de ουλος, crespado, y Θριξ, cabello). La base de esta clasificación ha sido después adoptada por Isidoro Geoffroy Saint-Hilaire, por Huxley y, más recientemente, por Hæckel, cuya clasificación se encuentra resumida en el siguiente cuadro:

- Homo primigenius.
  - Cabellos lanosos
    - en copos: Hotentotes. Papúas.
    - en toisones: Negros africanos. Cafres.
  - Cabellos lisos
    - tiesos: Australianos. Hiperbóreos. Americanos.
    - en bucles: Malayos. Mogoles. Dravidianos. Nubas. Mediterráneos.

El mecanismo en virtud del cual se producen los diferentes grados de rizado en los pelos es aún objeto de controversia. Nathusius, en 1866, ha emitido la opinión de que la forma del pelo depende ante todo de la forma de su folículo: en efecto, ha demostrado *que los pelos rectos* corresponden a un folículo recto, al paso que los pelos rizados salen de un folículo más o menos encorvado en forma de espiral. Por otra parte, Sanson afirma que, en el carnero, los zigzagues o vueltas de espira son debidos a una serie de estrecheces provenientes de las alternativas de buena o mala alimentación. Finalmente, Weber, Henle y Kölliker atribuyen el rizado a un aplanamiento de los cabellos, que motiva se arrollen sobre el plano.

Las investigaciones de Pruner-Bey son del todo favorables a esta última opinión. Resulta, en efecto, de las numerosas medidas tomadas en cabellos de todas clases por este sabio antropólogo, que el índice del cabello, es decir, la relación centesimal de su diámetro menor con su diámetro mayor, tiene su máximo en los cabellos lisos y decrece en seguida de un modo gradual en los cabellos en bucles, en los cabellos rizados y en los cabellos crespos. Este índice es de 90 para los samoyedos y 84 para los japoneses, que tienen cabellos lisos; desciende a 52 en los negros de Africa y a 40 en los papúas, que tienen los cabellos crespos.

En la figura 393 ponemos a la vista del lector una serie de doce tipos de cabellos observados por Pruner-Bey. Los tipos 1, 2 y 3 pertenecen a razas negras; los tres tipos siguientes, a razas caracterizadas por cabellos lisos. Como se ve a la primera ojeada,

los primeros son aplanados y los otros relativamente redondeados. Los tipos 7, 8, 9 representan tipos intermedios. Los tres últimos tipos corresponden a cabellos alterados.

Más recientemente, L. DUCLERT (*Journ. de l'Anat. et de Phys.*, 1888) ha emprendido el estudio del rizado del pelo en cortes de la piel practicados en carneros merinos y ha demostrado que, conforme a la opinión emitida por NATHUSIUS, existe una relación constante entre el arrollamiento del filamento de la lana y la disposición en espiral de su folículo. En efecto, el carnero no presenta otras producciones pilosas rectas que los pelos llamados *cabruda;* estos últimos poseen un folículo recto, al paso que los pelos rizados corresponden siempre a un folículo dispuesto en espiral. Resulta, pues, exacto el decir, cuando menos refiriéndose a los carneros, que el pelo reproduce en su forma exterior el aspecto del folículo en que se desarrolla y amolda. Conviene, sin embargo, hacer notar que la citada conclusión no contradice las observaciones de PRUNER-BEY, tal como las hemos resumido antes.

b) *Barba.* — Se conoce con el nombre de barba la reunión de pelos que crecen en las diferentes regiones de la cara. El desarrollo de la barba ofrece variedades individuales considerables, tanto por lo que se refiere a la longitud de los pelos como a su número, color y manera de repartirse. Como carácter común, hay el de ser en todas las razas patrimonio del sexo masculino: la aparición de la barba en la mujer sólo se observa a título de anomalía.

Los pelos de la barba miden un promedio de 6 a 10 centímetros de longitud. Excepcionalmente se les ha visto alcanzar 20 centímetros, 30 centímetros y hasta 50 centímetros, sin que sea aún éste el límite extremo: BARTHOLIN habla de un monje cuya barba llegaba hasta el suelo.

En Asia, en Africa y en América se encuentran algunas razas del todo imberbes. Por otra parte, PALLAS, HUMBOLDT, BRASSEUR DE BOURBOURG, PRUNER-BEY, citados por QUATREFAGES, han establecido, después de numerosas observaciones, que la depilación rigurosamente practicada de generación en generación puede dar lugar, por herencia, a la desaparición por completo de toda la barba en algunas razas. De aquí resulta muy racional el admitir que, en las razas precitadas, la ausencia de la barba no es una disposición originaria, sino una disposición adquirida.

Los pelos del semblante aparecen en el hombre a la edad de la pubertad. Es de notar que la castración impide de un modo manifiesto este desarrollo: los eunucos ordinariamente tienen poca barba, y lo mismo se observa en los hermafroditas.

c) *Pelos de los órganos genitales y de las axilas.* — Los pelos de los órganos genitales, lo propio que los de la barba, hacen su aparición en la época de la pubertad. En uno y otro sexo ofrecen su máximo desarrollo por encima del pubis. Desde este sitio descienden a los grandes labios en la mujer, y en el hombre al escroto y al perineo. Todos estos pelos, más o menos rizados, ofrecen un corte elíptico u oval. La longitud rara vez excede de 5 a 8 centímetros. Son generalmente de un tinte más obscuro que los cabellos y que los pelos de la barba.

Los pelos de la axila ofrecen una gran analogía con los precedentes. Ocupan el hueco de la región axilar y se encuentran, en la mayoría de los casos, más o menos descolorados por el humor esencialmente corrosivo que secretan las glándulas de esta región.

d) *Pelos anexos a los órganos de los sentidos.* — Los pelos anexos a los órganos de los sentidos constituyen: 1.°, las *pestañas* y las *cejas*, situadas las primeras en los bordes libres de los párpados, y las segundas, inmdeiatamente por encima de las órbitas; 2.°, las *vibrisas*, que ocupan la entrada de las fosas nasales; 3.°, los *pelos del conducto auditivo externo*, que se desarrollan a la entrada de este conducto. Todos estos pelos son cortos, rectilíneos y rígidos. A este grupo deben además añadirse los *pelos táctiles* de los animales.

e) *Pelos de la superficie cutánea general.* — Estos pelos se encuentran con preferencia en la parte anterior del pecho, en los hombros y en las extremidades. Están siempre más desarrollados en el hombre que en la mujer. Ofrecen estos pelos, según los individuos, variaciones considerables. Algunos sujetos sólo tienen vello, estando, por así decirlo, desprovista de pelo toda la superficie de su cuerpo. Otros individuos, por el contrario, presentan en las regiones antes indicadas verdaderos bosques de pelos. Se han visto pelos del pecho cuya longitud alcanzaba 17 centímetros. En este particular, y como raza especialmente abundante en pelo, debe citarse una que habita en las islas Kuriles, los aínos, cuyo cuerpo está cubierto por entero de largos pelos, formando una capa a veces tan densa que no permite ver la superficie de la piel.

B. Organos productores del pelo, folículo piloso, papila. — El folículo piloso (fig. 395, 7) no es más que una depresión de la piel donde se aloja la raíz del pelo, que de este modo queda oculta. Los folículos ofrecen en general la forma de cavidades cilíndricas, que se asemejan a pequeñas botellas (Arloing), es decir, que son estrechas por la parte superficial y más anchas por la profunda. Por otra parte, se hallan excavados en el espesor de la dermis, traspasando muchas veces los límites de la misma, como se observa en el cuero cabelludo. Del fondo de la cavidad folicular se levanta una eminencia generalmente cónica, la *papila pilosa* (fig. 395, 6), que desempeña con relación al pelo el papel del órgano productor.

Según hemos indicado antes, cada folículo piloso recibe el conducto excretorio de una o de muchas glándulas sebáceas. Además presta inserción, por su cara externa, a los pequeños fascículos musculares ya descritos, los cuales constituyen los *músculos erectores del pelo.*

El folículo piloso sirve de superficie de implantación al pelo. Son, sin embargo, muy distintas las relaciones que ofrece en la parte superior de las que presenta en la parte inferior. En la parte inferior, es decir, por debajo de los orificios de las glándulas sebáceas, existe adherencia íntima entre el pelo y la pared folicular. En la parte superior, por el contrario, el pelo ocupa el centro del folículo sin contacto con la pared del mismo. Existe, entre esta pared y el pelo, un espacio libre en donde se derrama la materia sebácea.

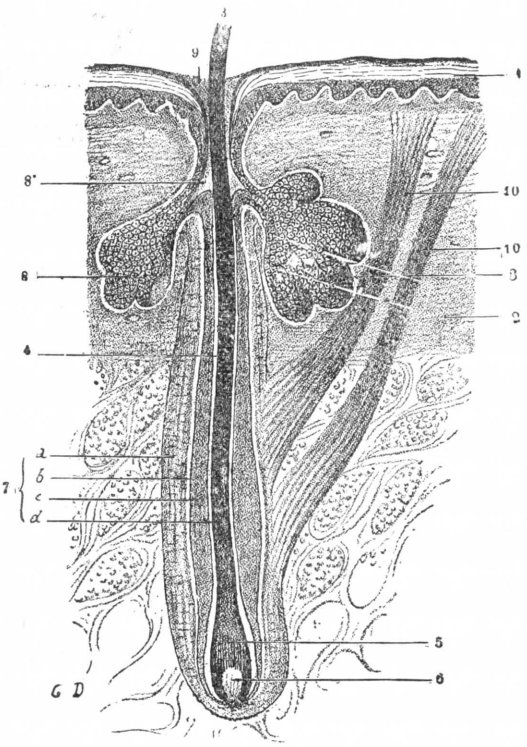

Fig. 395

Corte transversal de la piel para mostrar el pelo y su folículo.

1, epidermis. — 2, dermis. — 3, tallo del pelo.—4, su raíz. — 5, su bulbo. — 6, su papila. — 7, folículo piloso, con: *a*, su túnica externa; *b*, su membrana vítrea; *c*, vaina epitelial externa; *d*, vaina epitelial interna. — 8, glándulas sebáceas, con 8', sus conductos excretorios.—9, espacio libre por el que se derrama la materia sebácea.—10, 10', músculo erector del pelo.

La casi totalidad de los folículos pilosos se abren en la superficie exterior de la piel. Hay, no obstante, algunos, de desarrollo rudimentario, que se abren en la misma cavidad de las grandes glándulas sebáceas. Puede decirse, en estos casos, que la glándula sebácea va anexa al folículo piloso: son el folículo piloso y su pelo los que descienden a la categoría de anexos de la glándula.

Por regla general, los folículos pilosos, hasta siendo rectilíneos, están colocados en la dermis en una posición más o menos oblicua. La dirección perpendicular constituye una excepción. En cuanto a su repartición, como se comprende, es igual que la de los pelos: raros y aislados cuando los pelos son poco abundantes, se encuentran en gran número y reunidos en grupos de dos, tres o cuatro en los puntos en que los pelos son numerosos y se hallan muy próximos unos a otros. Esta última disposición se observa con preferencia en la cabeza

2.° Constitución anatómica. — Como la uña, el pelo propiamente dicho es una producción epidérmica esencialmente constituída por células epiteliales. En cuanto a su folículo piloso, con la papila, está en gran parte formado por elementos de la dermis cutánea: únicamente su túnica interna está constituída por numerosas células epiteliales que dependen de la epidermis y evolucionan exactamente como las células epidérmicas.

ARTICULO IV

VASOS Y NERVIOS DE LA PIEL

§ 1. — Arterias, venas y linfáticos

A. — Arterias

Gracias a técnicas precisas *(histología, método de Spalteholz, radiografía)* la anatomía de las arterias de la piel parece hoy bien conocida (trabajos de Renaut, Spalteholz, Dieulafé, tesis de Mme. Philippe Bellocq, Salmon). De estos últimos trabajos, muy documentados, tomaremos las descripciones siguientes.

Sabemos desde hace mucho tiempo que no todos los territorios regionales cutáneos poseen la misma riqueza vascular. Estas diferencias de irrigación extremadamente numerosas explican no sólo las diferencias de coloración tegumentaria, sino también las variaciones de resistencia a los traumatismos y a las lesiones inflamatorias y las variaciones de actividad de los procesos de reparación cicatrizal (Dieulafé). Se conoce la frecuencia de las úlceras en la cara interna de la pierna, la lentitud de cicatrización de las heridas de la piel de esta región. Se conocen, en cambio, la riqueza vascular del extremo de los dedos (fig. 396), del cuero cabelludo, y la cicatrización rápida de sus heridas.

1.° Disposición general. — Se describía antes un tipo uniforme de distribución: las arterias de la piel, decíamos aún en nuestra séptima edición, forman en el tejido celular subcutáneo, inmediatamente por encima de la dermis, una primera red, la *red subdérmica* o *hipodérmica*. De esta red salen numerosísimas ramas que penetran en el espesor de la dermis y cada una de ellas se divide formando una arborización cónica, cuyo vértice corresponde a la entrada de la rama y cuya base, más o menos ensanchada, corresponde a la base de las papilas. Cada rama arterial intradérmica posee, pues, un territorio especial, al que irriga y nutre; pero conviene añadir que estos territorios vasculares están enlazados los unos con los otros por numerosas anastomosis, y por esa razón pueden suplirse mutuamente.

A su paso las ramificaciones arteriales intradérmicas emiten ramúsculos a las glándulas sudoríparas, a las glándulas sebáceas y a los folículos pilosos. Después van a formar, inmediatamente por debajo de las papilas, una abundante red, la *red subpapilar*, de la que salen los vasos propios de las papilas o *ramilletes subpapilares*.

En su estado más simple, el ramillete papilar se compone de una arteria aferente y una vena eferente, unidas entre sí por un capilar encorvado en forma de asa (fig. 396). Por lo demás, los dos vasos son verticales y corren paralelamente o bien se disponen en ocho de guarismo, a la manera de los vasos umbilicales. En las papilas voluminosas, la arteria aferente da origen no a un solo

capilar, sino a muchos, los cuales se disponen en arcos para terminar en seguida en la vena eferente, ya en su vértice, ya a diferentes alturas de su trayecto.

Este tipo de distribución por dos redes, una hipodérmica y otra subpapilar, existe, pero no es constante. Estudiando por medio de inyecciones opacas finas los territorios arteriales de la piel de todas las regiones, Mme. Philippe Bellocq reconoce tres variedades o tipos de distribución, que describe así:

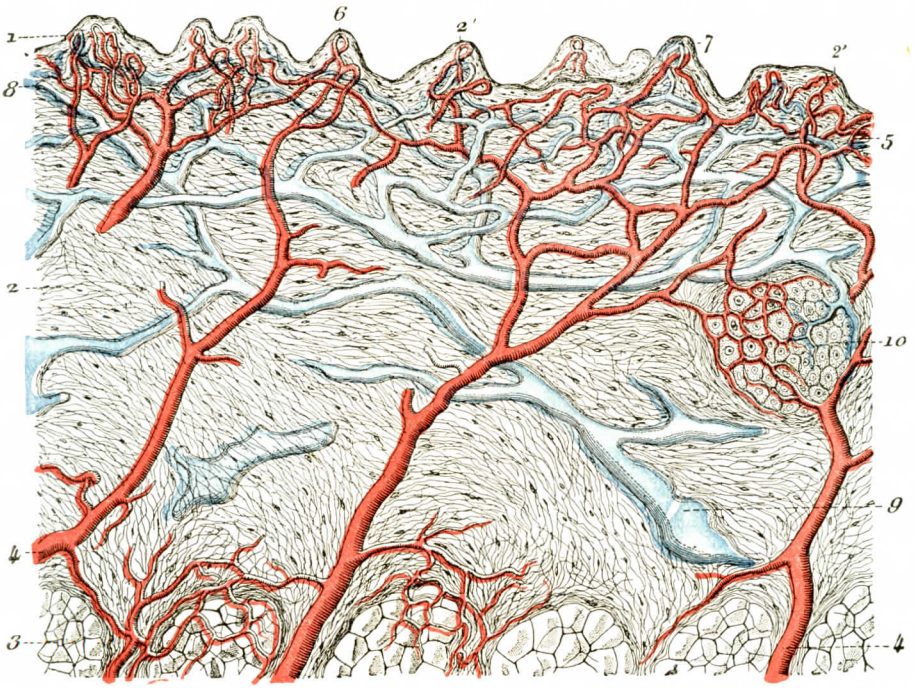

Fig. 396

Corte vertical del dedo de un recién nacido: las arterias y los linfáticos han sido inyectados, las arterias de color rojo, los linfáticos de color azul (según Neumann).

1, epidermis. — 2, dermis, con 2', 2'', papilas. — 3, tejido celular subcutáneo o hipodermis. — 4, tronquitos arteriales penetrando en la dermis. — 5, red arterial subpapilar. — 6, arterias de las papilas. — 7, linfáticos intrapapilares. — 8, red linfática subpapilar. — 9, troncos colectores descendiendo a la hipodermis. — 10, una glándula sebácea.

1.° *Tipo de áreas independientes.* — Este tipo comprende dos redes, una *hipodérmica,* la otra *intradérmica,* que irrigan un territorio aislado. Es un tipo frecuente en el recién nacido, cuyos vasos están incompletamente desarrollados. En el adulto se le encuentra en las zonas vasculares escasas (muñecas, dorso de la mano y del pie) (fig. 397), o aparece en medio de territorios abundantes (región plantar) y resulta de una derivación sanguínea en provecho de los puntos de presión. En el *anciano* marca la involución senil arterial cutánea (cuero cabelludo).

2.° *Tipo de finas anastomosis dérmicas.* — En este tipo, las arterias, antes de terminar, cambian finas anastomosis intradérmicas. Se le encuentra en el adulto, sobre todo en las regiones dorsal y ventral de la mano y del pie, en puntos en que las arterias hipodérmicas son numerosas, pero no anatomizadas. Regula la circulación y asegura las suplencias funcionales.

3.° *Tipo de doble red.* — Es el tipo clásico (cuero cabelludo, abdomen, miembros). Las arterias están anastomizadas en la hipodermis por vasos de grueso cali-

bre que aseguran así un tránsito rápido y regulan, o, mejor, igualan la circulación (fig. 398). «Estas anastomosis son menos abundantes en la cara interna de los miembros. Disminuyen, como se concibe, cuando el número de los vasos hipodérmicos aumenta, o coexisten con este gran número cuando, a consecuencia de las variaciones circulatorias bruscas debidas a la tracción o a la presión de la piel, deben rápidamente compensar las reducciones intermitentes en el aporte sanguíneo. Entran en regresión con la edad, y esta atrofia vascular progresiva, añadiéndose a la que ataca la red dérmica, hace comprender la sensibilidad mayor al frío que vemos en los ancianos, la vitalidad menor y la reparación más lenta de sus tegumentos.» (Mme. Philippe Bellocq.)



Fig. 397

Arterias de la piel del dorso del pie (Mme. Ph. Bellocq).

Vascularización escasa. Red hipodérmica poco anastomizada.

2.° Disposición de las arterias de la piel en las diferentes regiones. — Según el plan adoptado por Mme. Ph. Bellocq, consideraremos sucesivamente las arterias de los tegumentos, de la cabeza, del tronco y de los miembros.

A. Arterias de la cabeza. — Los vasos del cuero cabelludo están dispuestos en sentido meridiano hacia el vértice de la cabeza y describen en el adulto flexuosidades que, apenas marcadas en el recién nacido, se exageran en el anciano. Los ramos nacidos de las arterias frontales, temporales, auriculares y occipitales se anastomizan entre sí y de un lado con el otro. El modo de distribución realiza el tipo de doble red anastomótica descrito antes (fig. 398). En el anciano las anastomosis se hacen menos frecuentes y la distribución tiende a tomar el tipo de *áreas de vascularización independiente*.

La vascularización de los tegumentos de la cara está asegurada por ramas de calibre fino, en amplias comunicaciones unas con otras, que asientan en la dermis. Esta vascularización realiza el tipo de *finas anastomosis dérmicas*.

B. Arterias del tronco (fig. 399). — Los vasos están distribuídos en la piel sin ninguna precisión topográfica, salvo tal vez en la parte superior del dorso, en que las arterias parecen corresponder a una distribución metamérica.

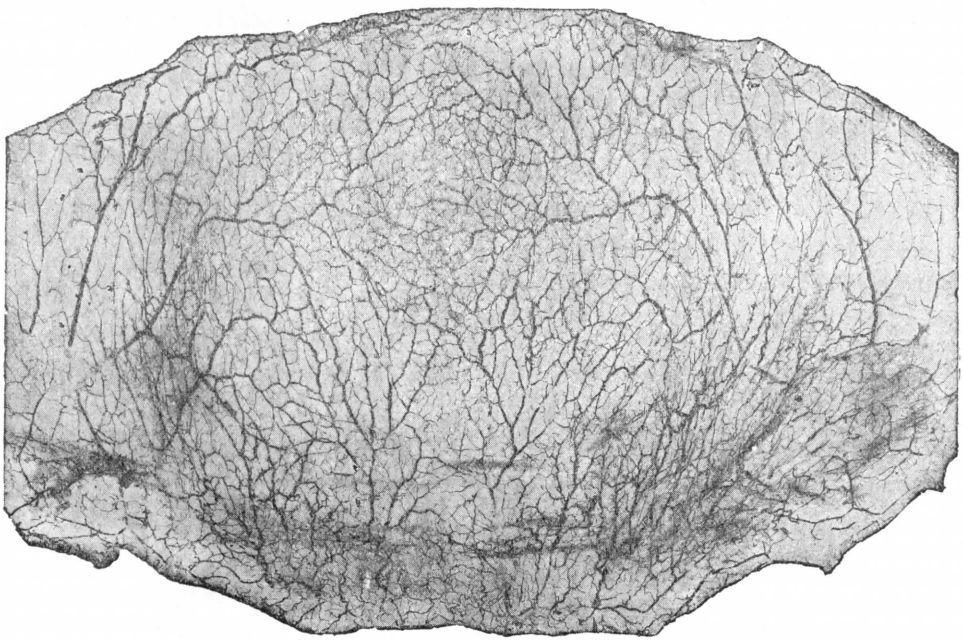

Fig. 398

Arterias del cuero cabelludo (Mme. Ph. Bellocq).

(Tipo de doble red anastomótica.)

La vascularización, sea cual fuere la región considerada, parte inferior del dorso, región anterior del lecho, abdomen, está reducida; la red hipodérmica es incompleta y la red dérmica de finas anastomosis es escasa en muchos puntos.

C. Arterias de los tegumentos de los miembros. — a) *Arterias del miembro superior.* — La distribución es abundante y se refiere en su conjunto al tipo de dos redes. Existen, por lo demás, diferencias según las regiones consideradas. La cara externa del miembro y la región deltoidea tienen abundante vascularización. En el brazo y en el codo los vasos hipodérmicos están en número restringido y son poco voluminosos en la cara de flexión. Son, por el contrario, numerosos y de grueso calibre en la cara de extensión. En el antebrazo, las arterias cutáneas son muy numerosas, están muy próximas, e irrigan cada una un territorio poco extenso; cada territorio no es independiente, sino que se anastomiza, débilmente por lo demás, con el territorio próximo (fig. 400). En la muñeca, las áreas vasculares, muy próximas, parecen independientes unas de otras. En la mano, la piel de la cara dorsal está irrigada por un tipo de áreas independientes, o más bien de áreas escasamente anastomizadas. En la cara palmar (fig. 401), observamos los dos tipos.

es decir, de doble red (hipodérmica y dérmica) y red única (dérmica). La pulpa de los dedos es particularmente rica en vasos amplios, serpentiformes, dispuestos en arco.

b) *Arterias del miembro inferior.* — Existen aquí numerosas variaciones según las regiones consideradas. En las nalgas, las vascularización, abundante, es de doble

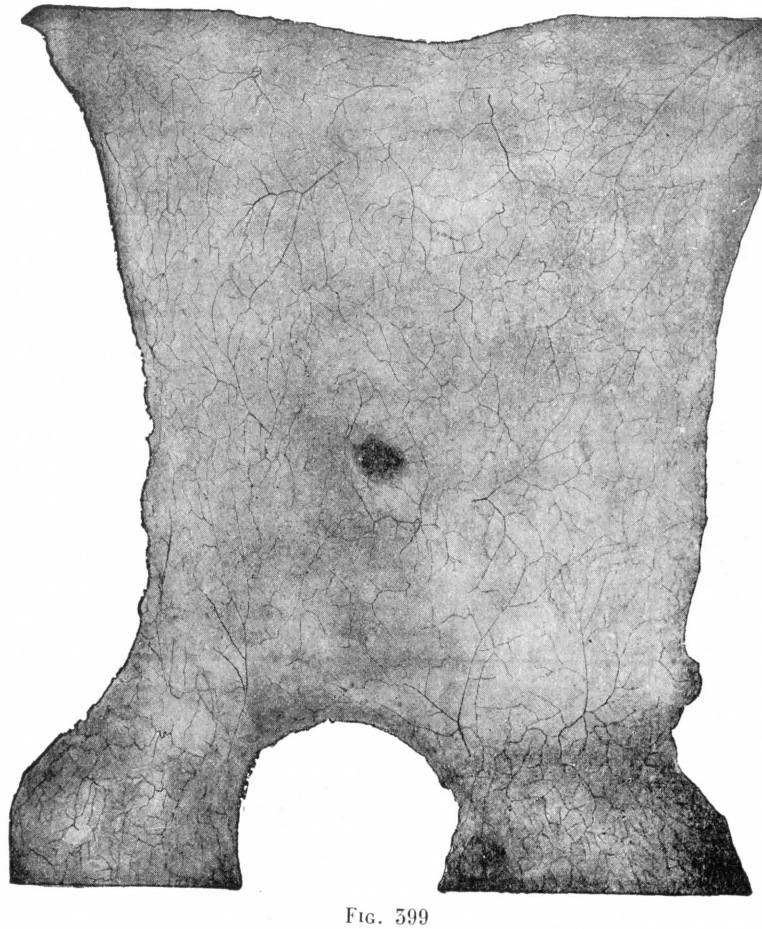

FIG. 399

Arterias de la piel del tórax y del abdomen de un recién nacido (Mme. Ph. BELLOCQ).

No hay sistematización metamérica. Nótense las anastomosis entre las dos mitades derecha e izquierda y alrededor del ombligo.

red. En el muslo, los vasos hipodérmicos se anastomizan muy débilmente y la red se establece sobre toda la dermis, salvo en la región anterior del muslo, en donde la riqueza vascular es mayor y las zonas menos independientes. La red dérmica es fina y bastante regular. La piel de la rodilla ofrece el mismo tipo de distribución vascular, es decir, de doble red, que la del codo. En la pierna, el modo de vascularización de doble red es la regla, siendo típico en la cara externa de la misma (fig. 402). En la cara interna, las ramas hipodérmicas, menos anastomizadas, forman una red de mallas más anchas (fig. 403).

La región del pie tiene tegumentos dorsales vascularizados pobremente en comparación con los de la cara plantar. Es el tipo de áreas independientes. En la cara plantar se observan los dos tipos, el de la doble red, particularmente rico en la región del talón, es decir, en el punto de presión máxima, y hacia la región del dedo gordo, y el de finas anastomosis (fig. 404).

FIG. 400

Arterias de la piel anterior del antebrazo (Mme. Ph. BELLOCQ).

Arterias muy numerosas, muy próximas, irrigan cada una un territorio poco extenso.

Los diferentes tipos que acabamos de describir siguen una evolución: la edad y las condiciones mecánicas son, como ha hecho observar Mme. Ph. BELLOCQ, el factor más importante. Durante el período de crecimiento y en el adulto, las redes aumentan, luego regresan en el anciano. Las condiciones mecánicas modifican la disposición. A nivel de las superficies de presión se encuentran sobre todo el tipo de doble red y el tipo de finas anastomosis. Por el contrario, las regiones de la piel exentas de toda influencia mecánica tienen una escasa vascularización (tipo de áreas independientes).

Después de la tesis de Mme. BELLOCQ, el profesor SALMON ha hecho un estudio muy completo y muy profundo de las arterias de la piel, estudio que se aplica, no sólo a las arterias de la piel propiamente dichas, sino a las de los músculos cutáneos, del tejido celular subcutáneo y de la dermis. Este notable trabajo, eje-

cutado también por el método radiográfico, ha permitido al autor fijar los «territorios arteriales», y por tanto dilucidar la parte preponderante tomada por tal o cual vaso en la irrigación topográfica; pues este estudio permite al cirujano conocer de un modo preciso la vascularización de los colgajos que debe cortar oparatoriamente y apreciar así la vitalidad de ellos. Dicho estudio depende, pues, principalmente, de la anatomía quirúrgica. Pero no podemos omitir dar aquí las láminas recapitulativas de los territorios arteriales cutáneos tales como las ha trazado nuestro eminente colega SALMON, territorios vistos por el plano ventral y por el plano dorsal,

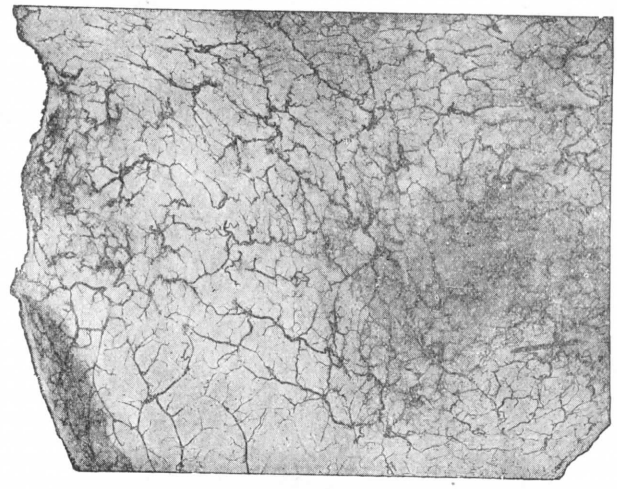

FIG. 401

Arterias de la piel de la cara palmar de la mano (Mme. Ph. BELLOCQ).

Doble red anastomótica. Ramas hipodérmicas aproximadas vorticinosas, anastomizadas. Red dérmica de mallas finas y apretadas.

persuadidos de que estas láminas completarán el estudio analítico (véase para más detalles: SALMON, *Les artères de la peau*, Masson, edit., 1936).

B. — VENAS

Las vénulas nacidas de las papilas dérmicas van primero a una *red venosa subpapilar*. Luego, atravesando la dermis, recogen numerosos afluentes procedentes de los folículos y de las glándulas, y finalmente vienen a desembocar en las venas subcutáneas.

C. — LINFÁTICOS

Lo propio que los vasos sanguíneos, forman los vasos linfánticos en la base de las papilas una red de mallas estrechas, que presenta su máximo desarrollo en la palma de las manos, en la planta de los pies, en la cara palmar de los dedos de las manos y en la cara plantar de los dedos de los pies: es la *red subpapilar*.

Esta red subpapilar está formada en gran parte por los linfáticos de las papilas. Cada papila generalmente no posee más que un solo linfático: ocupa éste el centro de la misma, y de ahí el nombre de *linfático central* que le dan la mayoría de los autores. Es raro que ocupe toda la altura de la papila: casi siempre empieza

en su tercio superior o también en su parte media, a veces por un fondo de saco, otras por un extremo afilado, o también en algunos casos por un anillo semejante a un anillo de llave (RANVIER). De su punto de origen, el linfático central se dirige hacia abajo, siguiendo más o menos el eje de la papila, y al llegar a la base de esta última se echa en la red subpapilar (fig. 405).

En la red linfática subpapilar terminan además algunos vasos linfáticos procedentes de las glándulas de la piel y de los folículos pilosos.

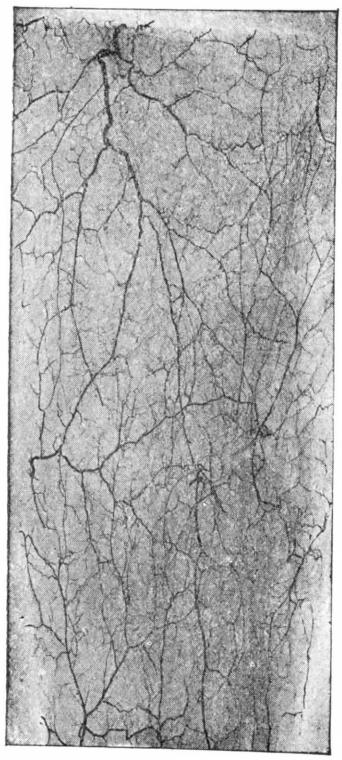

FIG. 402

Arterias de la piel de la pierna, cara externa; hombre adulto (Mme. BELLOCQ).

Arterias hipodérmicas voluminosas, paralelas a la superficie de la piel, vagamente anastomizadas.

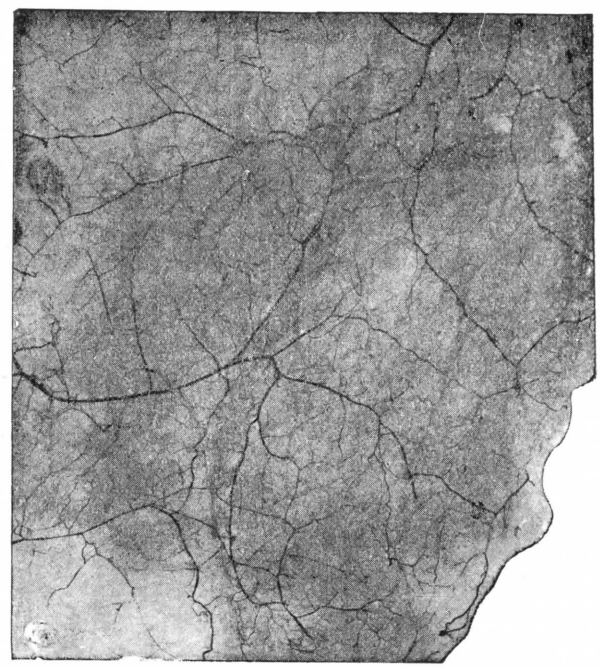

FIG. 402 *bis*

Arterias de la piel de la pierna, cara interna; hombre adulto (Mme. BELLOCQ).

Compárese esta figura con la anterior; las ramas hipodérmicas están menos ramificadas, menos anastomizadas; la red dérmica es pobre.

La red subpapilar, a su vez, da origen a numerosos troncos, de calibre irregular, más o menos tortuosos y abollados, que descienden oblicuamente hacia la hipodermis y se abren en los linfáticos del tejido celular subcutáneo. Sabido es que los linfáticos subcutáneos van a parar sistemáticamente, según la región a que pertenecen, a grupos ganglionares situados como ellos debajo de la piel y denominados por esta razón *ganglios superficiales* (véase ANGIOLOGÍA).

§ 2. — NERVIOS

Los nervios destinados a la piel son muy numerosos y terminan de modo muy variable. Algunos se detienen en el tejido conjuntivo subdérmico; otros, y son los más numerosos, penetran en la dermis. Finalmente, algunos atraviesan la

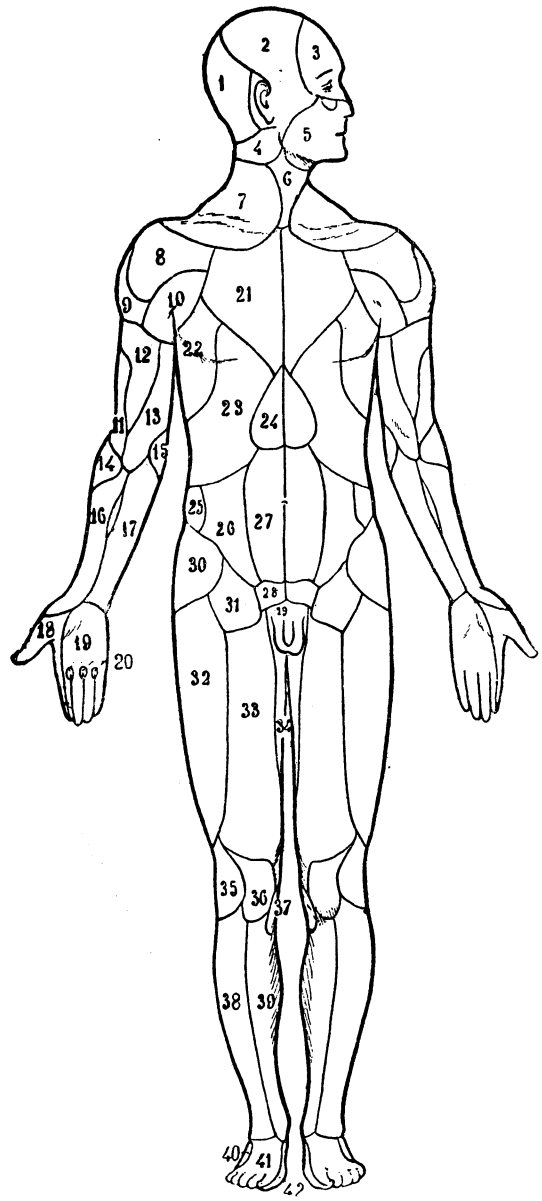

FIG. 403 A

Esquema recapitulativo de los territorios arteriales cutáneos del plano ventral (SALMON).

1, arteria occipital. — 2, a. temporal superficial. — 3, a. oftálmica. — 4, a. esternocleidomastoidea. — 5, arteria facial. — 6, a. tiroidea. — 7, a. cervical transversa y supraescapular. — 8, a. deltopectoral. — 9, a. circunfleja. — 10, a. torácica menor. — 11, a. humeral profunda. — 12, a. humeral (ramas musculares). — 13, a. humeral (ramas directas). — 14, a. de los epicondileos. — 15, a. de los epitrócleos. — 16, a. radial. — 17, a. cubital. — 18, arco palmar profundo. — 19, arco palmar superficial. — 20, a. interósea interior. — 21, a. mamaria interna. — 22, a. mamaria externa y escapular inferior. — 23, a. intercostal. — 24, a. epigástrica superficial superior. — 25, a. lumbares. — 26, a. epigástrica superficial inferior. — 27, a. epigástrica profunda. — 28, a. pudenda externa superior. — 29, a. pudenda externa inferior. — 30, a. circunfleja ilíaca superficial. — 31, a. femoral primitiva. — 32, a. grande del vasto externo. — 33, a. femoral superficial. — 34, a. de los aductores. — 35, a. articulares externas. — 36, a. articulares internas. — 37, a. anastomótica magna. — 38, a. tibial anterior. — 39, a. tibial posterior. — 40, a. peronea. — 41, a. pedia. — 42, a. plantar interna.

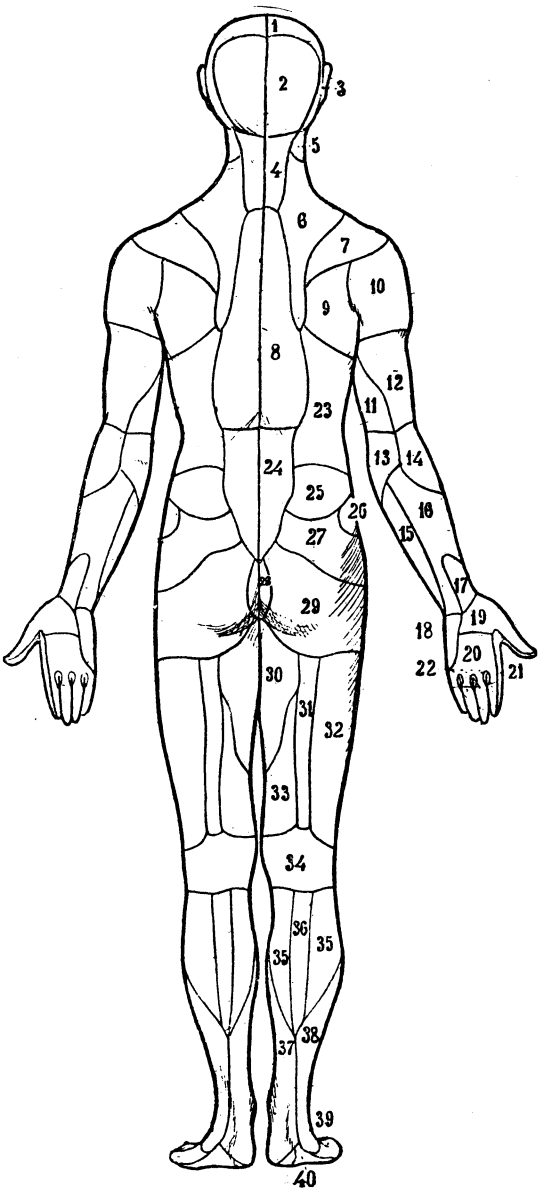

FIG. 403 B

Esquema recapitulativo de los territorios arteriales cutáneos del plano dorsal (SALMON).

1, arteria temporal superficial. — 2, a. occipital. — 3, a. auricular posterior. — 4, a. cervical profunda. — 5, a. esternocleidomastoidea. — 6, a. escapular posterior. — 7, a. supraescapular. — 8, a. intercostal (rama dorsoespinal). — 9, a. escapular inferior. — 10, a. circunfleja posterior. — 11, a. humeral (colaterales internas). — 12, a. humeral profunda. — 13, a. recurrente cubital posterior. — 14, a. recurrente radial. — 15, a. cubital. — 16, a. interósea posterior. — 17, a. interósea anterior. — 18, a. cubitodorsal. — 19, a. dorsal del carpo. — 20, a. interóseas posteriores. — 21, arco palmar profundo. — 22, a. digitales. — 23, a. intercostales (ramas perforantes). — 24, a. lumbares (ramos dorsoespinosos). — 25, a. lumbares (ramos perforantes). — 26, a. circunfleja ilíaca superficial. — 27, a. glútea. — 28, a. pudenda interna. — 29, a. isquiática. — 30, a. de los aductores. — 31, a. del ciático menor. — 32 y 33, a. perforantes. — 34, a. poplítea. — 35, a. gemelas. — 36, a. safena menor. — 37, a. tibial posterior. — 38, a. peronea. — 39, a. pedia. — 40, a. plantar externa.

membrana basal para terminar en la epidermis. Estudiaremos los tres órdenes de terminación: 1.°, las *terminaciones nerviosas subdérmicas;* 2.°, las *terminaciones nerviosas intradérmicas;* 3.°, las *terminaciones nerviosas intraepidérmicas.*

Fig. 404

Arterias de la piel de la planta del pie

Abundante vascularización. Doble red hipodérmica y dérmica del talón. Condensación arterial en la pulpa de los dedos.

A. Terminaciones nerviosas subdérmicas. — Las fibras nerviosas destinadas al tejido celular subcutáneo o hipodérmicas terminan por pequeños abultamientos ovalados, que constituyen, unos los *corpúsculos de Pacini*, y otros los *corpúsculos de Ruffini.*

a) *Corpúsculos de Pacini.* — Los corpúsculos de Pacini (fig. 406), así llamados del nombre del anatomista que en 1836 los estudió al microscopio por vez primera, habían sido observados por Vater en el año 1741, y de ahí el nombre de *corpúsculos de Vater* que les han dado algunos anatomistas.

Son pequeños cuerpos ovoideos, opalinos y anacarados, que se encuentran como suspendidos en las extremidades de los ramúsculos de los nervios sensitivos. Miden de 1 a 5 milímetros de longitud. Se los encuentra en casi todas las regiones del te-

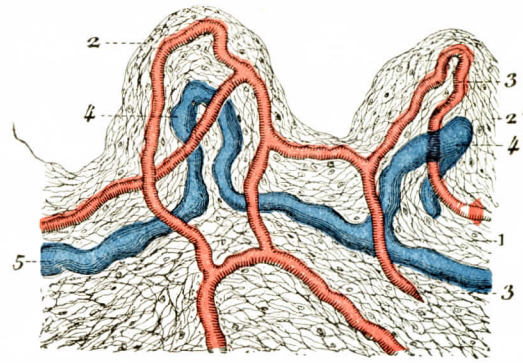

Fig. 405

Dos papilas dérmicas de los dedos con sus vasos sanguíneos y linfáticos.

1, dermis. — 2, 2', papilas. — 3, vasos sanguíneos. — 4, 4', linfático central, doble en la papila 2, simple y terminado en maza en la papila 2'. — 5, tronquito colector.

gumento externo, existiendo especialmente en gran abundancia en los dedos de las manos y de los pies, sobre todo a nivel de la tercera falange de los mismos. Rauber ha contado en una mitad del cuerpo humano hasta 1.051, repartidos del modo siguiente:

En el hombro	12
En el antebrazo y extremidad inferior del brazo	161
En la mano	414
En la cadera	5
En la pierna y extremidad inferior del muslo	138
En el pie	275
En una mitad del tronco	46
Total	1.051

b) *Corpúsculos de Ruffini.* — Ruffini, en 1894, descubrió en el pulpejo de los dedos del hombre, y en el tegumento de las regiones palmar y plantar, órganos nerviosos terminales de una estructura muy especial, que desde entonces llevan su nombre.

Los corpúsculos de Ruffini han sido hallados y descritos de nuevo por varios histólogos, especialmente por Murri (1895) y por Sfameni (1900). Se hallan situados en el tejido celular subcutáneo, al lado mismo de los corpúsculos de Pacini y de los glomérulos de las glándulas sudoríparas: unos son superficiales, en contacto con la cara profunda de la dermis; los otros, más profundos, se hallan como sumergidos en el espesor de la epidermis. Su forma



Fig. 406

Corpúsculo de Pacini impregnado de nitrato de plata (según Tourneux).

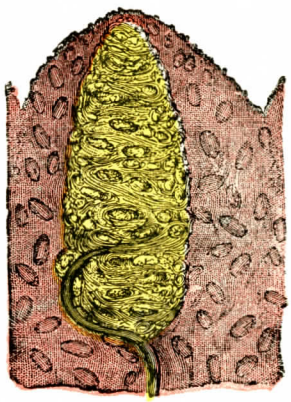

Fig. 407

Corpúsculos de Meissner en una papila de un dedo de hombre desprovista de su epidermis (según Pouchet y Tourneux).

es muy variable, pero siempre son más largos que anchos, cilindroides o fusiformes. También son sumamente variables sus dimensiones: su longitud mide de 240 a 1.350 μ; su anchura, de 50 a 200 μ. Pueden, por lo tanto, dividirse en grandes, medianos y pequeños.

B. Terminaciones nerviosas intradérmicas. — Las fibras nerviosas destinadas a la dermis se dividen, en el espesor de esta membrana, en ramúsculos más o menos tenues que van a perderse unos en los corpúsculos especiales denominados *corpúsculos de Meissner*, y los otros por *extremos libres*.

a) *Corpúsculos de Meissner.* — Los corpúsculos de Meissner, nombre debido no al anatomista que los descubrió (fueron descubiertos por Wagner en 1852), sino al que los describió perfectamente en 1853, son pequeños aparatos sensoriales afectos al sentido del tacto. Se les conoce asimismo con el nombre de *corpúsculos del tacto*.

Esos corpúsculos se encuentran exclusivamente en las extremidades terminales de los miembros, en la mano y en el pie, o sea en los sitios donde el sentido del tacto parece estar especializado en el hombre; son particularmente abundantes en los pulpejos de los dedos de las manos y de los pies.

Desde el punto de vista de su disposición, se presentan en forma de pequeños cuerpos olivares, alojados dentro de las papilas dérmicas, a las cuales, en la mayor parte de los casos, llenan casi por completo.

Miden por término medio 150 μ de longitud por 40 μ de anchura y se disponen siempre, en el centro de la papila, de un modo tal, que su eje mayor es perpendicular a la superficie de la piel. De sus dos extremidades o polos, la externa está dirigida hacia la membrana basal y confina comúnmente con esta membrana, pero sin atravesarla nunca; la interna descansa sobre la dermis como la papila misma y entra en relación con un tubo nervioso, su *tubo nervioso aferente*. Este tubo, envuelto también de mielina, se aplica a la superficie exterior del corpúsculo y describe alrededor del mismo muchas vueltas de espira, para desaparecer al final en su espesor (fig. 407).

b) *Terminaciones libres.* — Las fibras nerviosas de la dermis, a excepción de las que se distribuyen por los corpúsculos del tacto, terminan en gran parte en las glándulas *(nervios glandulares)* y en los pelos *(nervios de los pelos)*. Otras

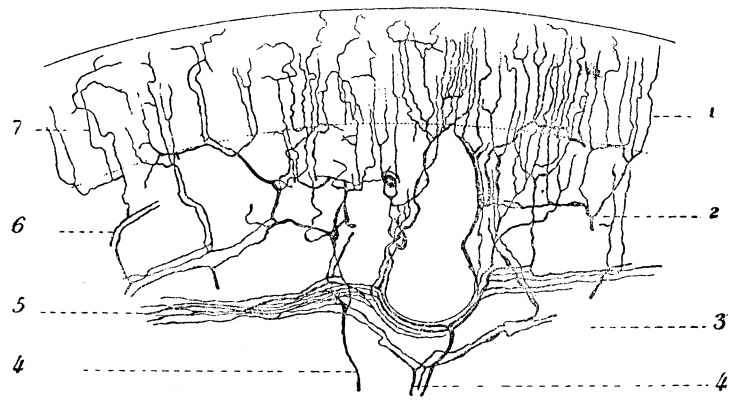

FIG. 408

Terminaciones nerviosas en la dermis y la epidermis, método de Golgi (según VAN GEHUCHTEN).

1, epidermis. — 2, dermis. — 3, tejido celular subcutáneo. — 4, 4, cuatro tronculos nerviosos destinados a la piel, su división en Y. — 5, plexo nervioso subcutáneo. — 6, nervio de la dermis. — 7, nervio de la epidermis.

en los músculos erectores de los pelos; otras, *nervios vasomotores*, terminan en los vasos sanguíneos o linfáticos; finalmente, otras *(fibrillas sensitivas libres)* se pierden entre los elementos constitutivos de la dermis, formando comúnmente por debajo de las papilas una red de mallas horizontales, la *red subpapilar*.

C. TERMINACIONES NERVIOSAS INTRADÉRMICAS. — Señaladas en 1868 por LANGERHANS, las terminaciones nerviosas intraepidérmicas han sido encontradas de nuevo por numerosos histólogos, entre ellos EBERTH, MERKEL, ARNSTEIN, RANVIER, VAN GEHUCHTEN, etc. Como se ve en la figura 408, que tomamos de VAN GEHUCHTEN, los troncos nerviosos, llegados a la cara profunda de la dermis, se dividen cada uno en dos ramas divergentes, de trayecto horizontal, que forman en conjunto una especie de plexo, el plexo *subcutáneo* o *subdérmico*. De este plexo parten numerosos fascículos nerviosos, vertical u oblicuamente ascendentes, que, después de haber atravesado la dermis y suministrado a esta membrana los filetes a ella destinados, llegan a la base de la epidermis. En dicho sitio se transforman en fibrillas muy finas verticalmente ascendentes, algo moniliformes, que terminan en la capa mucosa de Malpighi por un pequeño botón terminal.

CAPITULO II

SENTIDO DEL GUSTO

(LENGUA)

El gusto es uno de nuestros sentidos, destinado a darnos a conocer las cualidades sápidas de los cuerpos o sabores. Los aparatos nervioso terminales, destinados a ser impresionados por los sabores, están diseminados por la superficie exterior de la lengua, que viene a ser de ese modo el órgano del gusto.

La lengua es un órgano musculoso muy movible, alojado en el espacio parabólico que circunscriben los arcos dentarios, rellenando por completo este espacio cuando la boca se halla cerrada. La lengua no es sólo el órgano esencial del gusto: desempeña, además, un papel importantes en la masticación, en la deglución, en la succión y en la articulación de los sonidos; constituye, finalmente, un verdadero instrumento de prensión para un gran número de animales, especialmente para el perro, para el gato y para la mayoría de animales herbívoros.

La estudiaremos en tres artículos distintos:

1.° Su *conformación exterior;*
2.° Su *constitución anatómica;*
3.° Sus *vasos* y sus *nervios.*

ARTICULO PRIMERO

CONFORMACION EXTERIOR

La lengua, órgano impar, medio y simétrico, tiene la forma de un cono dispuesto en sentido sagital, y cuya punta, muy aplananada, está inclinada hacia su mitad posterior, de tal manera que, desde el punto de vista de su dirección, se puede dividir en dos porciones: una porción anterior o *porción bucal,* y una porción posterior o *porción faríngea.* El istmo de las fauces sirve de límite respectivo a estas dos porciones. Se describen comúnmente en la lengua: 1.°, dos *caras,* una *superior* y otra *inferior;* 2.°, dos *bordes laterales;* 3.°, una *base;* 4.°, un *vértice* o *punta.*

1.° Cara superior. — La cara superior o dorsal (fig. 409), casi plana en sentido transversal, es fuertemente convexa en sentido ánteroposterior. Su conguración es bastante sencilla.

a) *En su parte media,* o más exactamente, en la unión de su tercio posterior con sus dos tercios anteriores, se ven las papilas caliciformes, dispuestas en for-

ma de V abierta hacia delante (Λ): llámase la V *lingual*. Insistiremos en este particular al hablar de las papilas.

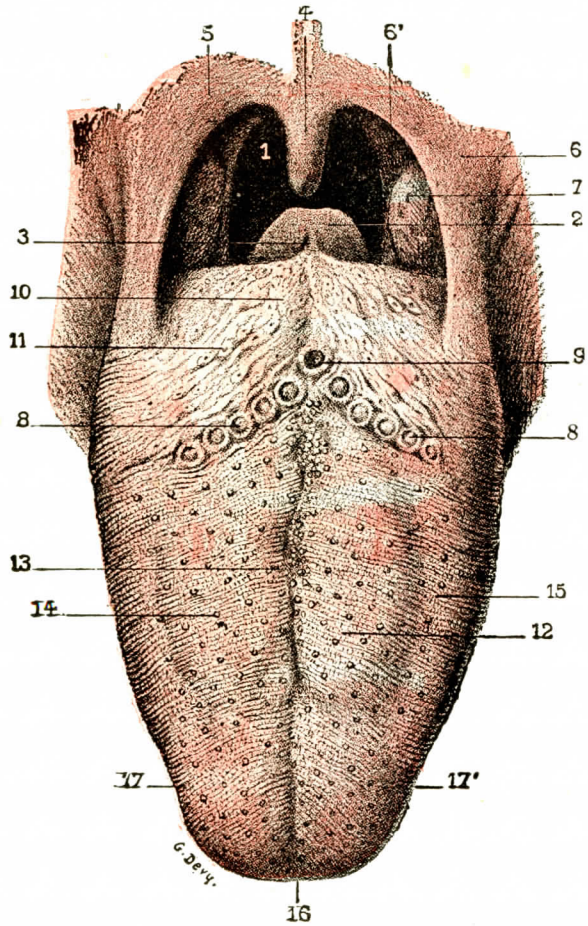

FIG. 409

Cara superior de la lengua

1, faringe. — 2, epiglotis. — 3, repliegue glosoepiglótico medio. — 4, uvula.—5, velo del paladar, con 6 y 6', sus pilares anterior y posterior. — 7, amígdala. — 8, papilas calciformes formando las dos caras de la V lingual. — 9, papila calciforme central formando el vértice de la V. — 10, porción vertical de la cara superior de la lengua, con 11, sus glándulas foliculosas. — 12, porción horizontal de esta cara, con 13, su surco central; 14, papilas fungiformes. — 15, papilas coroliformes. — 16, punta de la lengua. — 17 y 17', bordes derecho e izquierdo.

b) *Por delante de la* V *lingual*, la lengua tiene un aspecto casi uniforme. Se relaciona con la bóveda palatina.

Los clásicos describen en esta cara un surco medio. Este no existe normalmente. La lengua ofrece, sin embargo, arrugas o surcos, de los cuales unos, inconstantes, son *congénitos*, y otros, constantes, son *tardíos: surcos tardíos* o *arrugas fisiológicas* (DUBREUIL-CHAMBARDEL).

α) *Surcos congénitos.* — Habitualmente la lengua del recién nacido y del niño es lisa. A veces su cara superior está recorrida por profundos surcos: *lengua plegada*, *lengua escrotal* (HORAND). Estos surcos se asientan de preferencia en los bordes laterales, a los que escotan y festonean. Ofrecen bastante a menudo cierto orden, cierta regularidad; otras veces son irregulares, dibujando una red marginal de arrugas más o menos sinuosas. Esta disposición congénita no se modifica con la edad. Por último, sería hereditaria. Según DUBREUIL-CHAMBARDEL, se comprobaría al mismo tiempo una hipertrofia de las glándulas linguales y un ensanchamiento del maxilar inferior.

β) *Arrugas fisiológicas.*— Existirían en el 60 por 100 de los adultos de más de cuarenta años y serían más frecuentes en la mujer. Se observa frecuentemente un surco medio en el que pueden implantarse arrugas transversales (*tipo escalariforme*, fig. 410, III). Por último, a medida que el sujeto envejece, las arrugas se acentúan, se multiplican, se anastomizan entre sí (*tipo resquebrajado*, fig. 410, V), pero nunca llegan a los bordes laterales. Esta senectud de la lengua va acompañada de engrosamiento de la mucosa y de atrofia papilar y glandular.

(Para más detalles véase *Surcos y arrugas de la lengua*, DUBREUIL y CHAMBARDEL, *Progrès médical*, 1924.)

c) *Por detrás de la* **V** *lingual* la superficie de la lengua es muy irregular, viéndose en ella eminencias que son las numerosas glándulas foliculares que se desarrollan en este punto. Está en relación, no ya con la bóveda palatina, sino con la cavidad faríngea; en la línea media está limitada por la epiglotis, que la separa de la laringe. Por delante de la epiglotis, por consiguiente en su parte más posterior, se ven tres pequeños repliegues mucosos, de dirección ánteroposterior, los *repliegues glosoepiglóticos*, que unen la lengua a la cara anterior de la epiglotis. De estos tres repliegues, uno es *medio* y los otros dos *laterales:* cada uno de ellos comprende en su estructura fascículos de fibras conjuntivas, fibras elásticas y también algunos fascículos de fibras musculares estriadas, todo ello cubierto por una prolongación de la mucosa lingual.

2.° Cara inferior. — La cara inferior (fig. 411), mucho menos extensa que la precedente, descansa toda ella en el suelo de la boca. Esta cara ofrece, en primer lugar, en la línea media un surco ánteroposterior, que se continúa por detrás con un importante repliegue de la mucosa, también central, conocido con el nombre de *frenillo* o *filete* (1): de forma semilunar, es el frenillo muy resistente y limita hasta cierto punto los movimientos de locomoción de la lengua, muy especialmente los movimientos de elevación y los de proyección hacia delante.

En la parte más inferior del frenillo de la lengua y a cada lado de la línea media se encuentran dos pequeños tubérculos perforados en su centro: son estas perforaciones los orificios de los *conductos de Wharton* (3), que conducen a la cavidad bucal, como más adelante tendremos ocasión de ver, la saliva elaborada por la glándula submaxilar. Un poco más arriba pueden verse los orificios de los conductos excretorios de la glándula sublingual (4).

Indicaremos además en la cara inferior de la lengua y a cada lado del frenillo las dos *venas raninas*, las cuales se hallan situadas por debajo de la mucosa, manifestándose en forma de dos eminencias longitudinales de reflejo azulado.

La mucosa sublingual difiere mucho de aspecto según se mire por dentro o por fuera de la vena ranina.

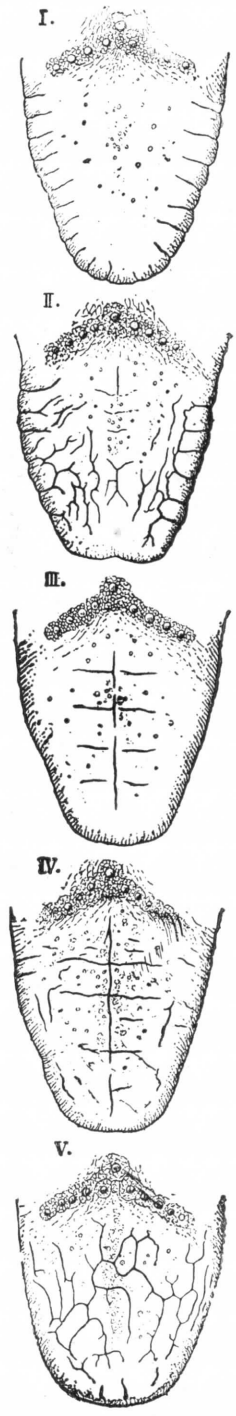

FIG. 410

Surcos congénitos de la lengua (según DUBREUIL-CHAMBARDEL).

I, surcos congénitos laterales de la lengua (surcos regulares). — II, surcos congénitos laterales de la lengua (surcos irregulares, anastomosis). — III, surcos escalariformes. — IV, arrugas laterales longitudinales añadidas a un tipo escalariforme. — V, arrugas complejas (anciano).

Por dentro es mucho más delgada, más lisa y de una coloración grisácea o ligeramente rosada. Por fuera es mucho más gruesa, más roja, y sobre todo mucho más irregular: en efecto, ofrece, en vez de una superficie uniforme, un sistema de pliegues, de crestas y de abolladuras, las cuales forman en su conjunto una superficie en extremo irregular y como recortada. El límite que se encuentra entre la porción lisa y la porción accidentada de la mucosa sublingual está formado por una línea festoneada que costea toda la parte externa de la vena ranina.

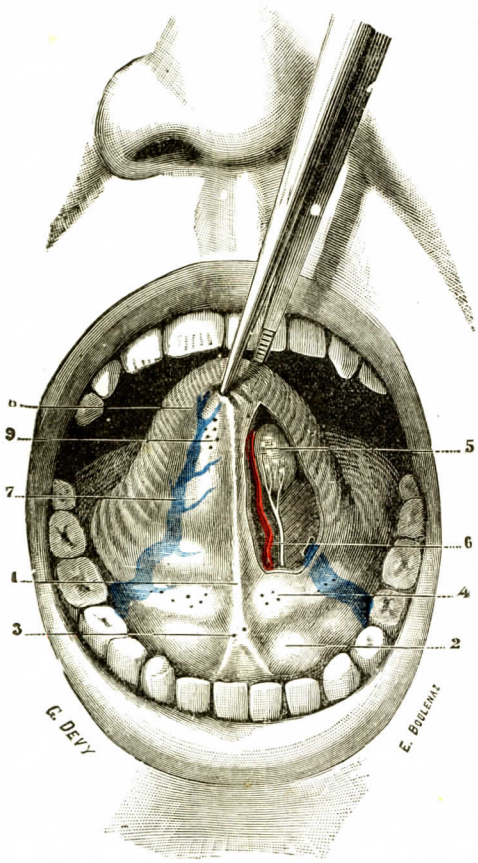

FIG. 411

La lengua fuertemente erinada hacia arriba, para mostrar su cara inferior y el suelo de la boca.

(En el lado izquierdo ha sido separada la mucosa, así como las fibras musculares más superficiales, para poner al descubierto la glándula de Nühn.)

1, frenillo de la lengua o filete. — 2, mucosa del suelo de la boca, irregularmente levantada por los lóbulos de la glándula sublingual. — 3, pequeña eminencia donde desembocan los conductos de Wharton. — 4, desembocadura de los conductos de la glándula sublingual. — 5, glándula de Nühn o de Blandin. — 6, arteria ranina y nervio lingual, costeando el borde interno de la masa glandular. — 7, vena ranina. — 8, franja sublingual o plica fimbriata. — 9, conductos excretorios de la glándula de Nühn.

En el recién nacido y en el niño, la cara inferior de la lengua ofrece, a cada lado de la línea media, un repliegue mucoso, que empieza un poco por delante de la base de la lengua, desde donde se dirige de atrás a delante de un modo oblicuo, inclinándose de fuera a dentro. Este repliegue, cuyo borde libre es más o menos franjeado, ha recibido el nombre de *repliegue franjeado (plica fimbriata)*. El repliegue franjeado se atrofia a medida que el individuo se desarrolla, pero se encuentran siempre vestigios del mismo en el adulto. Según GEGENBAUR, este repliegue mucoso es el homólogo de la *lengua accesoria inferior* de los monos, la que a su vez representa el rudimento de una lengua más antigua, la cual no era todavía muscular (véase a este respecto GEGENBAUR, *Beitr. zu Morphol. der Zunge*, «Morphologisches Jahrbuch», 1886).

3.° Bordes. — Los bordes de la lengua, libres y redondeados, están en relación con los arcos dentales. Como la lengua misma, se adelgazan gradualmente a medida que se aproximan a la punta de este órgano.

4.° Base. — La base de la lengua, gruesa y ancha, está en relación sucesivamente de delante atrás: 1.°, con los músculos milohioideos y geniohioideos; 2.°, con el hueso hioides; 3.°, con la epiglotis, a la que se halla unida por tres repliegues glosoepiglóticos ya antes mencionados.

5.° Punta. — La punta, conocida también con el nombre de *vértice*, es muy delgada y aplanada de arriba abajo. En su parte media se reúnen el surco superior y el surco inferior de la lengua. La continuidad de estos dos surcos, más o

menos acentuada según los individuos, divide la lengua en dos mitades simétricas, vestigio evidente de la bifidez que este órgano ofrece normalmente en gran número de vertebrados inferiores.

ARTICULO II

CONSTITUCION ANATOMICA

Analizada la lengua desde el punto de vista de su constitución anatómica, debemos considerar en ella las tres partes siguientes: 1.ª, una armazón ósteofibrosa, que suele designarse con el nombre de *esqueleto de la lengua;* 2.º, formaciones musculares muy numerosas, los *músculos de la lengua;* 3.ª, un revestimiento mucoso, la *mucosa lingual.*

§ 1. — Esqueleto de la lengua

El esqueleto de la lengua, esqueleto ósteofibroso, está constituído: 1.º, por un hueso, el *hueso hioides;* 2.º, por dos láminas fibrosas, la *membrana hioglosa* y el *séptum medio.*

1.º Hueso hioides. — El hueso hioides, ya descrito en Osteología (tomo I), está situado por debajo y detrás de la lengua, con la cual tiene conexiones íntimas.

En los peces y en las aves envía, por entre los hacecillos musculares de la lengua, prolongaciones, que constituyen para estas partes blandas una verdadera armadura ósea.

Encontramos también en algunos mamíferos, especialmente en los solípedos, una prolongación estiliforme *(apófisis lingual)* que surge del cuerpo del hioides, penetra en el espesor de la lengua y aquí se articula con una pequeña pieza ósea, el *hueso lingual,* que, como ella, es prolongado, central y presta inserción a fibras musculares.

En el hombre, la lengua es movible y más independiente a causa de las funciones más elevadas que le están encomendadas, y únicamente está unida al hioides por los hacecillos musculares que toman origen en este hueso y por las dos láminas fibrosas mencionadas anteriormente.

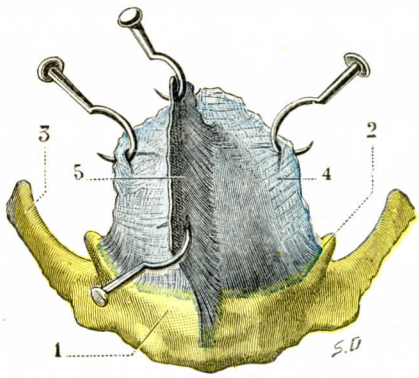

Fig. 412

La membrana hioglosa, aislada y vista por su cara anterior.

1, hueso hioides, con: 2, sus astas menores; 3, sus astas mayores. — 4, membrana hioglosa erinada hacia arriba. — 5, séptum lingual, cortado un poco hacia delante de su inserción posterior.

2.º Membrana hioglosa. — La membrana hioglosa o glosohioidea (fig 412, 4) es una lámina fibrosa situada en la parte posterior de la lengua y dirigida transversalmente. Arranca del borde superior del cuerpo del hioides, en el intervalo comprendido entre el asta menor de un lado y el asta menor del lado opuesto. Desde este sitio se dirige hacia arriba casi verti-

calmente, si bien algo hacia delante, desapareciendo muy pronto en medio de los hacecillos musculares de la lengua.

La altura de la membrana hioglosa, medida en la línea media, es de 8 a 10 milímetros en el adulto y de 4 a 5 milímetros en el recién nacido. Su amplitud es de 28 a 30 milímetros en el adulto, y en el recién nacido apenas alcanza 10 ó 12 milímetros.

En la membrana hioglosa (fig. 412, 4) podemos considerar un borde inferior, un borde superior y dos caras, una anterior y otra posterior. — El *borde inferior* está en relación con el borde superior del hioides y, puesto que se inserta en él, tiene naturalmente la misma configuración que este último. — El *borde superior*, convexo, arciforme, se pierde en medio de las fibras musculares de la lengua. Su punto más elevado corresponde un poco por detrás de la **V** lingual. — La *cara posterior* corresponde a la parte más posterior de la mucosa lingual. Unicamente está separada de ella por los fascículos del músculo lingual superior y también por una capa conjuntiva en la cual se alojan algunas glándulas salivales, los folículos cerrados de la amígdala lingual y algunos vasos, principalmente los plexos venosos de la base de la lengua.—La *cara anterior* presta inserción, a derecha e izquierda, a numerosos fascículos del músculo geniogloso. En la línea media se fusiona con el séptum lingual.

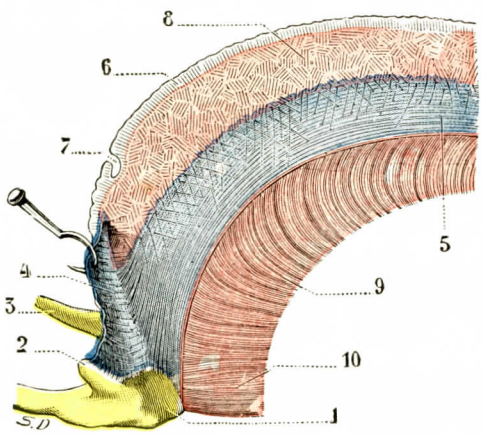

FIG. 413

El séptum lingual aislado y visto por su cara lateral *(semiesquemática)*.

1, hueso hioides, con: 2, sus astas menores; 3, sus astas mayores. — 4, membrana hioglosa. — 5, séptum lingual.— 6, mucosa lingual, con 7, el foramen cæcum. — 8, fascículos musculares submucosos. — 9, geniogloso. — 10, geniohioideo.

Histológicamente la membrana hioglosa se compone de fibras de tejido conjuntivo diversamente entrecruzadas, la mayoría de las cuales van dirigidas de abajo arriba. A estas fibras conjuntivas se añaden, en proporciones variables, fibras elásticas.

3.° Séptum medio. — El séptum medio o séptum lingual (fig. 413, 5) es una lámina fibrosa, de coloración blancoamarillenta, situada en la línea media, entre los dos músculos genioglosos.

Tiene la forma de una hoz y ofrece, por consiguiente, dos caras laterales, dos bordes y dos extremidades. — Sus dos *caras laterales*, una izquierda y otra derecha, sirven como superficie de implantación a numerosos fascículos musculares que luego estudiaremos. — Su *borde superior*, convexo, corre paralelo a la cara dorsal de la lengua, de la que se halla separado por un intervalo de 3 ó 4 milímetros. — Su *borde inferior*, cóncavo, corresponde a las fibras más internas de los dos genioglosos, que se entrecruzan por debajo de él. — Su *extremidad anterior*, afilada en punta, se pierde insensiblemente entre los fascículos musculares del vértice de la lengua. — Su *extremidad posterior* se estrecha primero (fig. 413, 5), después se ensancha de nuevo para insertarse a la vez en la membrana hioglosa y en el hioides: en la membrana hioglosa el séptum se fusiona con la parte media de esta membrana, ya en toda su extensión, ya solamente en sus dos tercios inferiores; en el hioides se inserta en el tubérculo hioideo y en la cresta media que prolonga este tubérculo hasta la membrana hioglosa.

Considerado desde el punto de vista de su estructura, el séptum medio de la lengua está formado exclusivamente por tejido fibroso, por lo cual no resulta propia, al menos en el hombre, la denominación de *fibrocartílago central* que le había dado BLANDIN y que le dan aún algunos anatomistas.

En el feto antes de término, NUSSBAUM y MARROWSKI (1897) primero, y después DIEULAFÉ (año 1901), han señalado la presencia, en la parte más posterior del séptum lingual, un poco por delante del hioides, de un nódulo de consistencia cartilaginosa, el *nódulo prehioideo* (fig. 414, 6), que en el recién nacido ya no se encuentra. Se trata, pues, de una formacion transitoria, de una formación que aborta: es una formación rudimentaria.

La anatomia comparada nos proporciona datos precisos sobre su significación morfológica. Antes hemos visto que en cierto número de mamíferos (especialmente en los solípedos) el cuerpo del hioides o basihial presenta en la línea media una apófisis estiliforme, la *apófisis lingual*, que se dirige hacia delante y se articula, por su extremidad anterior, con una nueva pieza ósea que constituye el *hueso lingual*.

Generalmente se admite que la *apófisis lingual* de los animales esta representada en el hombre por esa pequeña eminencia media que se encuentra de ordinario, no siempre, en el campo superior de la cara anterior del hioides. En cuanto al *hueso lingual*, tendría por homólogo el nódulo cartilaginoso prehioideo del feto.

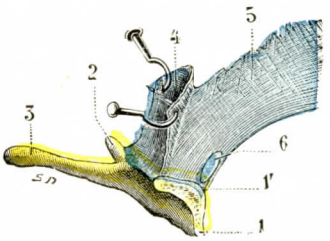

FIG. 414

El nódulo pretiroideo visto por su cara lateral derecha *(semiesquemática)*.

1, cuerpo del hioides (basihial) aserrado en la línea media, con 1', tubérculo hioideo. — 2, astas menores (estilhial). — 3, astas mayores. — 4, membrana hioglosina. — 5, séptum lingual. — 6, nódulo prehioideo.

§ 2. — MÚSCULOS DE LA LENGUA

Durante mucho tiempo ha sido considerada la lengua como un órgano muy complicado, en cuyo espesor los fascículos musculares *(cuerpo muscular de la lengua)* se entrecruzaban de una manera inextricable. Contrariamente a esta antigua opinión, las demostrativas investigaciones de MALPIGHI, de STÉNON y de BAUR, completadas en una época más reciente por los trabajos de GERDY, de BLANDIN y de KÖLLIKER, han venido a demostrar que los fascículos en cuestión se encuentran dispuestos según un plan sistemático, y hasta forman una serie de músculos distintos, los cuales pueden seguirse ya por la disección, ya por el procedimiento de cortes metódicos, desde su origen hasta su terminación.

Teniendo en cuenta sólo su inserción de origen, pueden dividirse estos músculos en tres grupos: 1.°, los músculos del *primer grupo* toman origen en regiones óseas vecinas de la lengua: son los músculos geniogloso, hiogloso y estilogloso, nombres que indican bien claramente sus inserciones; 2.°, los del *segundo grupo* toman origen en órganos vecinos de la lengua; son los músculos palatogloso, faringogloso y amígdalogloso; 3.°, finalmente, los del *tercer grupo* arrancan a la vez de partes blandas y de partes óseas vecinas de la lengua: son solamente en número de dos, el lingual superior y el lingual inferior.

Independientemente de estos ocho músculos que toman origen fuera de la lengua, razón por la cual son llamados *músculos extrínsecos*, existe un *músculo intrínseco*, el músculo transverso, que pertenece a la lengua en toda su extensión y, por consiguiente, se inserta por sus dos extremidades en los elementos histológicos de este órgano.

De los nueve músculos que hemos indicado, el lingual superior es un músculo impar. Todos los demás son pares y dispuestos simétricamente a cada lado de la línea media.

En conjunto, la lengua del hombre contiene diecisiete músculos, que resumiremos en el siguiente cuadro:

A) M. extrínsecos	Nacen de huesos próximos	*Geniogloso*	2
		Hiogloso	2
		Estilogloso	2
	Nacen de órganos próximos	*Palatogloso*	2
		Faringogloso	2
		Amigdalogloso	2
	Nacen a la vez de huesos y de órganos próximos	*Lingual superior*	1
		Lingual inferior	2
B) M. intrínseco		*Transverso*	2
		Total	17

1.° Geniogloso. — El geniogloso (fig. 415, 5), el más voluminoso de los músculos de la lengua, tiene la forma de un ancho triángulo cuyo vértice está situado detrás de la sínfisis mentoniana y cuya base, muy convexa, corresponde a la cara dorsal de la lengua en toda su extensión.

a) *Inserciones.* — Se inserta hacia delante, por medio de un corto tendón, en la apófisis genisuperior. Desde este sitio se dirige hacia arriba y atrás, irradiándose a la manera de ancho abanico. Siguen, pues, sus fibras las direcciones más diversas.

α) Las *fibras inferiores* o *posteriores*, oblicuas hacia abajo y atrás, se dirigen hacia el hioides y se fijan en la parte superior del mismo.

β) Las *fibras superiores* o *ascendentes* se dirigen hacia abajo y adelante, describiendo una curva de concavidad anterior, y van a terminar en la punta de la lengua.

γ) Finalmente, las *fibras medias*, con mucho las más numerosas, irradian hacia la cara dorsal de la lengua y terminan en la cara profunda de la mucosa, desde la membrana hioglosa hasta la región de la punta. De estas últimas fibras del geniogloso, algunas de ellas, las que son más internas, se entrecruzan en la línea media, inmediatamente por debajo del séptum lingual, con las del lado opuesto. Por otra parte, algunas otras se continúan de modo manifiesto con las fibras del faringogloso (fig. 416, 8'), constituyendo de ese modo largos fascículos, que se extienden sin interrupción desde la faringe hasta la sínfisis mentoniana *(músculo geniofaríngeo de* Winslow).

b) *Relaciones.* — El músculo geniogloso está en relación, por su *cara externa*, con la glándula sublingual, el conducto de Warthon, la arteria lingual, el nervio gran hipogloso y los tres músculos hiogloso, estilogloso y lingual inferior. Por su *cara interna* está en relación con el músculo geniogloso del lado opuesto. No está separado de él más que por una delgada capa de tejido céluloadiposo y por el séptum medio. Su borde anterior, cóncavo hacia delante, mira hacia la sínfisis mentoniana. Está cubierto por la mucosa de la cara inferior de la lengua. El borde inferior, insensiblemente rectilíneo, descansa en toda su extensión sobre el músculo genihioideo, que sigue exactamente la misma dirección.

c) *Acción.* — Por sus *fibras inferiores*, los músculos genioglosos dirigen hacia arriba y adelante al hueso hioides, en el cual se insertan, y con el hueso hioides la lengua misma, que tiene con este hueso conexiones íntimas. Las *fibras medias* actúan directamente sobre la lengua, tirándola hacia delante y determinando su proyección hacia fuera de la cavidad bucal. Las *fibras superiores*, por el contrario, a causa de su dirección del todo distinta, dirigen la punta de la lengua hacia abajo y atrás. Cuando *todos los fascículos* del músculo se contraen simultáneamente, la lengua se apelotona sobre sí misma, aplicándose fuertemente contra el suelo de la boca y contra la cara posterior del maxilar inferior.

2.° Estilogloso. — El estilogloso (fig. 415, 1) es un músculo largo y delgado que se extiende desde la apófisis estiloides a las partes laterales de la lengua.

a) *Inserciones.* — Se inserta por arriba: 1.°, en los lados anterior y externo de la apófisis estiloides, cerca de su punta; 2.°, en la parte más alta del ligamento estilomaxilar. Desde estos sitios se dirige oblicuamente hacia abajo y adelante, ensanchándose y doblándose ligeramente sobre sí mismo de una manera tal, que su

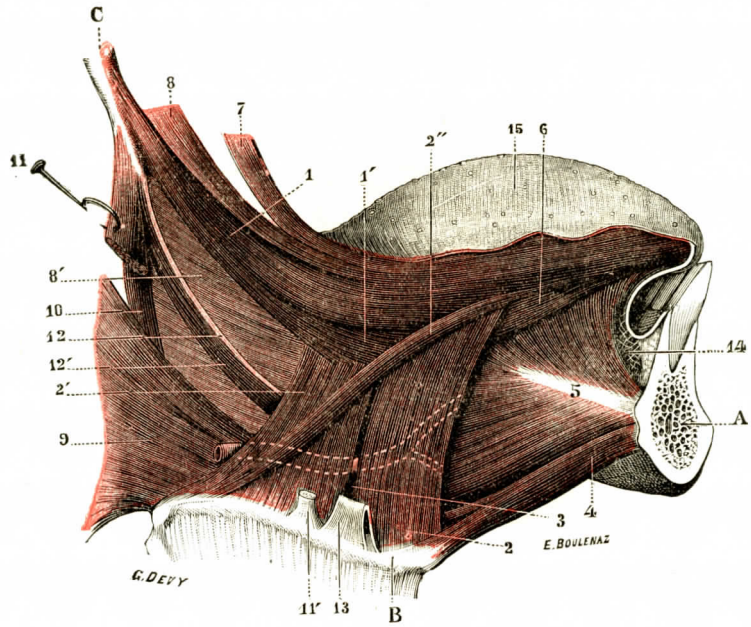

FIG. 415

Músculos superficiales de la lengua (parte lateral derecha).

A, maxilar inferior, seccionado inmediatamente por fuera de la apófisis geni del lado derecho. — B, hueso hioides. — C, apófisis estiloides.

1, músculo estilogloso, con 1', su hacecillo inferior, penetrando profundamente entre las dos porciones del músculo hiogloso. — 2, 2', músculo hiogloso dividido en dos partes: el basiogloso (2) y el ceratogloso (2'). — 2'', hacecillo accesorio del hiogloso. — 3, intersticio celuloadiposo que separa el basiogloso del ceratogloso, a través del cual se percibe la arteria lingual. — 4, músculo geniohioideo. — 5, músculo geniogloso. — 6, músculo lingual inferior. — 7, músculo palatogloso o glosoestafilino. — 8, músculo faringogloso (hacecillos superiores). — 8', músculo faringogloso (hacecillos inferiores). — 9, constrictor medio de la faringe. — 10, músculo estilofaringeo. — 11, 11', músculo estilohioideo, en el cual se ha resecado la parte media e inclinado hacia atrás el manojo superior para descubrir: 12, el ligamento estilohioideo, y 12', el músculo estilohioideo profundo. — 13, polea del digástrico. — 14, bolsa serosa de Fleischmann. — 15, mucosa de la lengua.

cara anterior tiende a hacerse externa. Llegado a los lados de la lengua, inmediatamente por detrás del pilar anterior del velo del paladar, se divide en tres grupos de fascículos, que se distinguen, por su situación, en *inferiores*, *medios* y *superiores*,

α) Los *fascículos inferiores*, oblicuos hacia abajo y adelante (fig. 415, 1'), se introducen entre las dos porciones del hiogloso y se continúan, por debajo de este músculo, en parte con los fascículos del lingual inferior y en parte con los del geniogloso.

β) Los *fascículos medios* siguen el borde correspondiente de la lengua, y describen, como este mismo borde, una ligera curva de concavidad interna. Se les puede seguir hasta el mismo nivel de la punta.

γ) Los *fascículos superiores* o *internos* se inclinan hacia dentro y se dirigen horizontalmente al séptum lingual, en el que terminan: unos, los posteriores,

ofrecen una dirección manifiestamente transversal; los otros siguen un trayecto oblicuo, tanto más oblicuo cuanto más anteriores son.

b) *Relaciones.* — El estilogloso está en relación: 1.°, *por fuera*, con la glándula parótida, el músculo pterigoideo interno, la mucosa lingual y el nervio lingual;

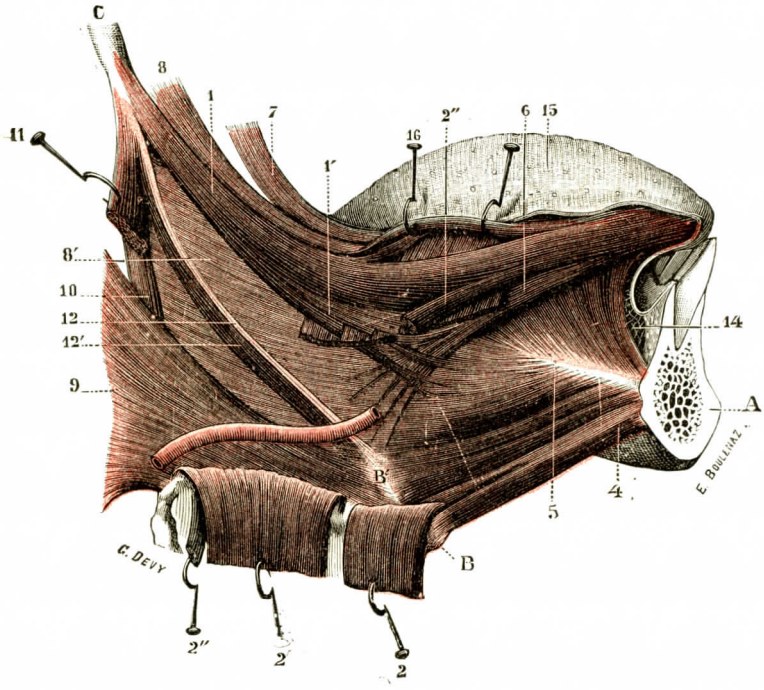

FIG. 416

Músculos profundos de la lengua (parte lateral derecha).

(El músculo hipogloso primeramente ha sido seccionado por debajo de la penetración en sus hacecillos de las fibras inferiores del estilogloso, y luego su extremidad inferior ha sido reclinada hacia atajo.)

A, maxilar inferior, seccionado inmediatamente por fuera de la apófisis geni del lado derecho. — B, hueso hioides. — B', su asta menor. — C, apófisis estiloides.

Del 1 al 15 inclusive, como en la figura precedente. — 16, plano muscular longitudinal formado por la parte superior del faringogloso y el palatogloso. Este plano ha sido levantado hacia arriba, para mostrar los hacecillos subyacentes de dirección transversal que provienen del estilogloso, del ceratogloso y del basiogloso.

2.°, *por dentro*, con el ligamento estilohioideo, el constrictor superior de la faringe y el hiogloso.

c) *Acción.* — Dirige la lengua hacia arriba y atrás y tiende a aplicarla fuertemente contra el velo del paladar.

3.° Hiogloso. — El hiogloso (fig. 415, 2, 2') es un músculo delgado, aplanado y cuadrilátero, situado en la parte lateral e inferior de la lengua.

a) *Inserciones.* — Se inserta por abajo: 1.°, en el borde superior del cuerpo del hioides, en la porción próxima al asta mayor; 2.°, en el labio externo del asta mayor en toda su extensión. Se designa generalmente con el nombre de *ceratogloso* (de κερας, cuerno) la porción de este músculo que arranca del asta mayor, y con el de *basiogloso* la porción que corresponde al cuerpo mismo del hioides o basihial.

Estas dos porciones constitutivas del hiogloso, el *ceratogloso* y el *basiogloso*, se encuentran a menudo separadas una de otra en su parte inferior por un intersticio céluloadiposo a través del cual se ve la arteria lingual. Más arriba se hallan claramente separadas por los fascículos inferiores del estilogloso, los cuales están situados al principio en la cara superficial del ceratogloso para meterse en seguida por debajo del basiogloso.

A partir del hioides, los fascículos del hiogloso se dirigen hacia arriba y un poco adelante, para alcanzar al principio la parte interna de la porción media del estilogloso. Cambian entonces bruscamente de dirección, inclinándose hacia dentro y adelante, y de verticales que eran se convierten en horizontales. Se mezclan entonces con los fascículos superiores del estilogloso, que llevan la misma dirección, y terminan, lo propio que ellos, en el séptum medio desde la base a la punta de la lengua.

Al músculo hiogloso, tal como lo hemos descrito, va a juntársele en algunos individuos un fascículo adicional o accesorio, que nace por atrás, ya de la extremidad del asta mayor, ya del constrictor medio de la faringe. Cualquiera que sea su origen, este fascículo accesorio (fig. 415, 2'), comúnmente redondeado, pero siempre muy delgado, se dirige oblicuamente hacia arriba y adelante, cruza también oblicuamente la cara superior del hiogloso, llega al fascículo medio del estilogloso y se junta a este último fascículo para ganar juntos la punta de la lengua.

b) *Relaciones.* — El músculo hiogloso tiene relaciones importantes.—Su *cara profunda* está en relación sucesivamente con el constrictor medio de la faringe, el faringogloso y el geniogloso. Esta cara está además en relación con la arteria lingual, la cual se aplica contra ella y la cruza un poco oblicuamente de atrás a delante y de abajo arriba. — Su *cara superficial* está en gran parte cubierta por los músculos milohioideo, estilohioideo y digástrico. Está en relación además: 1.°, con la glándula submaxilar, que descansa sobre su parte posterior (véase esta glándula); 2.°, con el conducto de Wharton y con los dos nervios lingual e hipogloso mayor, que la cruzan de delante atrás.

c) *Acción.* — Los músculos hioglosos son los músculos depresores de la lengua: la comprimen transversalmente y la aproximan al hioides. Cuando la lengua ha sido llevada hacia delante por la acción de los genioglosos, la contracción de los hioglosos la vuelve hacia atrás y la repliega dentro de la cavidad bucal.

Condrogloso. — Se ha descrito con este nombre y considerado como una dependencia del hiogloso un pequeño fascículo muscular, que nace, por atrás, en la parte interna del asta menor del hioides y se dirige en seguida hacia delante y arriba, para terminar, a *cada lado* de la línea media, en la cara dorsal de la lengua. Este fascículo falta algunas veces, lo que contradice la opinión de HALLER, que lo admitía como constante. Por otra parte, me parece que debe ser distinguido del hiogloso, del cual está separado en su origen hioideo por la arteria lingual y por el músculo faringogloso.

4.° Palatogloso. — El músculo palatogloso, llamado también *músculo glosoestafilino* (fig. 416, 7), está situado en el espesor del pilar anterior del velo del paladar. Constituye la porción central y, por así decirlo, su esqueleto.

a) *Inserciones.* — Se inserta por arriba en la cara inferior del velo del paladar. Desde aquí desciende hacia la base de la lengua, describiendo una curva de concavidad dirigida hacia delante y arriba, y va a desparramarse en el borde correspondiente de la lengua, confundiendo sus fibras con las del faringogloso y las de la porción media del estilogloso.

b) *Relaciones.* — Este músculo está en relación con la mucosa en la mayor parte de su extensión.

c) *Acción.* — Cuando se contrae, dirige la lengua hacia arriba y atrás.

5.° Faringogloso. — Se da el nombre de músculo faringogloso (figuras 416 y 417, 8, 8') a un fascículo de fibras musculares que el constrictor superior de la faringe envía a los lados de la lengua.

Estos fascículos se distinguen en *superiores* e *inferiores.* Los primeros costean el borde correspondiente de la lengua, confundiéndose con los fascículos del palatogloso y los fascículos medios del estilogloso, que llevan la misma dirección. Los fascículos inferiores, oblicuos hacia abajo y adelante, se introducen por debajo del hiogloso y se continúan en este sitio, en parte con las fibras del geniogloso y en parte con las fibras del lingual inferior.

Como el músculo precedente, el faringogloso, por sus contracciones, dirige la lengua hacia atrás y arriba.

6.° Amígdalogloso. — El amígdalogloso (fig. 417, 3), descubierto y bien descrito por BROCA, es un pequeño músculo aplanado y delgado que se extiende, como indica su nombre, desde la región amigdalina a la lengua.

a) *Inserciones.* — Toma origen por arriba en la porción de la aponeurosis faríngea que cubre la cara externa de la amígdala. Desde este sitio se dirige verticalmente hacia abajo, entre el faringogloso y la mucosa, para alcanzar pronto la base de la lengua. Cambia entonces de dirección para hacerse transversal, gana la línea media y termina entrecruzándose con el del lado opuesto.

b) *Relaciones.* — En esta última porción de su trayecto, el amígdalogloso se sitúa inmediatamente por debajo del lingual superior, cruzando en ángulo recto la dirección de este último músculo.

c) *Acción.* — Unidos entre sí los dos amígdaloglosos, forman juntos una especie de cincha, que está en relación con las amígdalas por sus extremidades y con la base de la lengua por su parte media. Así se comprende que cuando los dos músculos se contraen dirijan hacia arriba la base de la lengua y tiendan a aplicarla contra el velo del paladar.

7.° Lingual superior. — Músculo impar y medio, el lingual superior está constituído por un sistema de fibras longitudinales y paralelas que se extienden por debajo de la mucosa de la lengua, desde la base hasta la punta.

a) *Inserciones.* — Este músculo, en su origen posterior, se divide en tres porciones distintas: una porción media y dos porciones laterales. — La porción media se inserta en ese repliegue fibromucoso que une, en la línea media, la epiglotis con la base de la lengua *(repliegue glosoepiglótico medio).* — Las dos porciones laterales nacen, a derecha e izquierda, de las astas menores del hioides.

Desde estos diferentes puntos, las tres porciones del lingual superior se dirigen hacia arriba y adelante, ensanchándose. De este modo se van aproximando unas a otras, llegan a ponerse en contacto y terminan por confundirse en una sola y única capa muscular, que ocupa la parte media de la lengua y se la puede seguir hasta la punta.

b) *Relaciones.* — Por su *cara inferior*, el lingual superior está en relación con los músculos subyacentes. Por su *cara superior* está en relación con la mucosa de la cara dorsal de la lengua, a la que se adhiere íntimamente: es un músculo cutáneo de la lengua. Lateralmente se confunde con las fibras longitudinales del palatogloso, del faringogloso y del estilogloso.

De aquí resulta que la cara superior y los dos bordes laterales de la lengua están cubiertos por una especie de conducto muscular, de concavidad inferior, conducto absolutamente indiviso y a cuya constitución concurren los cuatro músculos precitados.

c) *Acción.* — Cuando se contrae, el lingual superior levanta la punta de la lengua, al propio tiempo que la dirige hacia atrás: es un músculo *elevador y retractor* de la punta.

8.° Lingual inferior. — El lingual inferior, como indica su nombre, ocupa la cara inferior de la lengua. Está situado por debajo del estilogloso, entre el geniogloso, que está dentro y el hiogloso, que se halla por fuera.

a) *Inserciones.* — Tiene su principal origen en las astas menores del hioides. Recibe, no obstante, al propio tiempo numerosos fascículos de refuerzo del faringogloso y de la porción inferior del estilogloso.

Cualesquiera que sean sus orígenes, los fascículos constitutivos del lingual inferior se dirigen todos hacia delante, siguiendo una dirección ligeramente ascendente, y van a terminar en la cara profunda de la mucosa que reviste la punta de la lengua.

b) *Relaciones.* — Desde el punto de vista de sus relaciones, el músculo lingual inferior está situado por debajo del estilogloso, entre el músculo geniogloso, que está por dentro, y el hiogloso, que está por fuera.

c) *Acción.* — Por sus contracciones, el músculo lingual inferior acorta la lengua en su diámetro ánteroposterior, al propio tiempo que atrae la punta de la misma hacia abajo y atrás: es un músculo *depresor y retractor* de la punta.

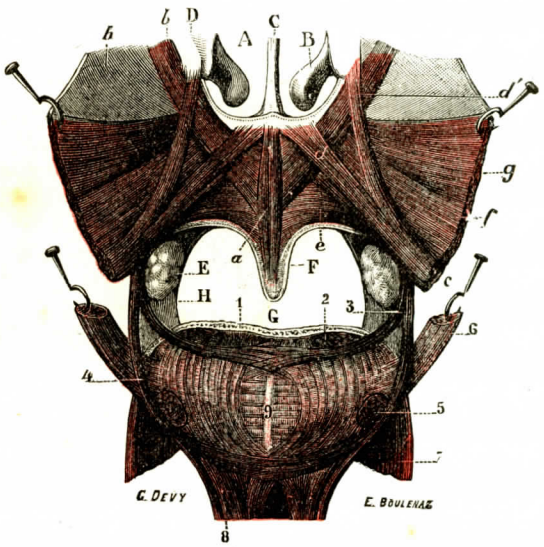

FIG. 417

Corte vérticotransversal de la lengua, practicado por detrás de las amígdalas; segmento anterior del corte.

En lo alto de la figura, los músculos del velo del paladar y de la parte superior de la faringe han sido disecados, divididos por detrás en la línea media y erinados hacia fuera.

A, cavidad de las fosas nasales. — B, cornetes inferiores. — C, tabique. — D, porción cartilaginosa de la trompa de Eustaquio. — E, amígdalas. — F, úvula. — G, cavidad bucal. — H, pilar anterior del velo del paladar.

1, mucosa de la lengua. — 2, corte del músculo lingual superior. — 3, músculo amígdalogloso. — 4, músculo faringogloso. — 5, músculo lingual inferior. — 6, músculo estilogloso. — 7, músculo hiogloso. — 8, músculo geniogloso. — 9, séptum lingual.

a, palatoestafilino. — *b*, periestafilino interno. — *c*, faringoestafilino, con *d*, su hacecillo accesorio interno; *d'*, su hacecillo accesorio externo. — *e*, fibras de este músculo que vienen de la parte media del velo del paladar. — *f*, fibras internas que se entrecruzan por detrás con las del lado opuesto. — *g*, constrictor superior de la faringe. — *h*, membrana fibrosa de la faringe.

9.° Transverso. — El músculo transverso, así denominado a causa de su dirección, está constituído por un conjunto de fascículos que se dirigen transversalmente desde la línea media a los bordes de la lengua.

a) *Inserciones.* — Estos fascículos se insertan por dentro en las dos caras del séptum lingual, y terminan, hacia fuera, en la mucosa de los bordes de la lengua.

b) *Relaciones.* — En su trayecto se entrecruzan de una manera muy irregular con las fibras de dirección distinta que encuentran, y muy especialmente con la que ofrecen una dirección longitudinal.

c) *Acción.* — Las fibras del músculo transverso se contraen simultáneamente en el lado izquierdo y en el lado derecho, aproximando a la línea media los bordes de la lengua en los que se insertan y disminuyendo en consecuencia el diámetro transversal de este órgano. Como resultado final, la lengua se pone redonda y afilada, proyectando la punta fuera de la cavidad bucal.

En resumen, todas las fibras musculares de la lengua, cualesquiera que sean su origen, trayecto y terminación, pueden dividirse, por su dirección, en tres grupos: fibras longitudinales, fibras verticales y fibras transversales.

α) Las *fibras longitudinales* corren paralelamente al eje ánteroposterior de la lengua. Tienen por origen: 1.°, por arriba, el lingual superior; 2.°, por abajo, el lingual inferior, los fascículos inferiores del faringogloso y los fascículos posteriores del geniogloso; 3.°, por los lados, el faringogloso (fascículos superiores), el palatogloso y el estilogloso (fascículos medios).

β) Las *fibras verticales* provienen igualmente de muchos puntos: 1.°, en la línea media, del geniogloso; 2.°, a los lados, de la porción ascendente del hiogloso.

γ) Las *fibras transversales*, finalmente, tienen como tipo las fibras del músculo transverso, que, según hemos visto, se dirigen horizontalmente desde el séptum

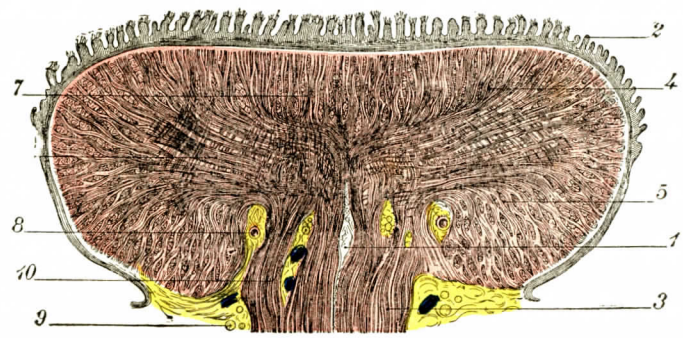

FIG. 418

Corte frontal de la lengua por su parte media (según TOLDT).

1, séptum lingual. — 2, mucosa lingual con sus papilas. — 3, músculo geniogloso. — 4, músculo longitudinal superior. — 5, músculo longitudinal inferior. — 6, músculo transverso de la lengua. — 7, fibras verticalmente ascendentes, representando la porción terminal de las fibras del transverso. — 8, arteria lingual. — 9, nervio lingual. — 10, nervio hipogloso mayor.

medio a los bordes de la lengua. Con estas fibras van a juntarse: 1.°, las fibras de la porción horizontal del hiogloso; 2.°, los fascículos superiores del estilogloso; 3.°, la porción horizontal del amígdalogloso.

Los tres órdenes de fibras citados pueden ponerse de manifiesto por la disección. Sin embargo, donde especialmente aparecen con claridad es en los cortes verticales, transversales o ánteroposteriores, como se ve en las figuras 417 y 418. Estos cortes nos demuestran al propio tiempo que los fascículos en cuestión se entrecruzan y entremezclan formando ángulos variados, y por otra parte, que están separados los unos de los otros por tejido adiposo blando y casi flúido.

§ 3. — MUCOSA LINGUAL

La mucosa lingual es la porción de la mucosa bucofaríngea que reviste en la mayor parte de su extensión el cuerpo muscular de la lengua. Después de algunas *consideraciones generales* sobre su disposición, su grosor, su consistencia y su coloración, estudiaremos sucesivamente sus *papilas* y su *estructura*.

1.° Consideraciones generales. — La mucosa lingual se extiende sobre el cuerpo muscular de la lengua a manera de un velo. Recubre todas las regiones a excepción de la base, en la que se refleja para continuarse con las mucosas vecinas. Así se confunde por detrás con las mucosas de la faringe y de la laringe, formando por delante de la epiglotis los tres repliegues *glosoepiglóticos*. A los lados se continúa con la mucosa del velo de paladar y de la amígdala. Por delante y abajo

se continúa con la mucosa del suelo de la boca, formando en la línea media el repliegue semilunar que hemos descrito con el nombre de *frenillo* o *filete*.

El *espesor* de la mucosa lingual dista mucho de ser uniforme: delgada y transparente en la cara inferior de la lengua, esta membrana se engruesa ligeramente al aproximarse a los bordes. También se engruesa al pasar de los bordes a la cara dorsal. Ofrece su máximo de espesor en la parte media de su cara dorsal, entre la V lingual y la punta.

La *consistencia* de la mucosa lingual varía, como el espesor, según las regiones en que se la examina. En el tercio medio de la cara dorsal es también donde es mayor su consistencia. Es más blanda en la cara inferior, más blanda aun a nivel de los bordes, en la base y en la punta. En estos últimos puntos se deja fácilmente desgarrar.

En cuanto a su *coloración*, es casi siempre rosada en la cara inferior. En la cara superior y en los bordes es igualmente rosada o roja después de las comidas; luego de una abstinencia de algunas horas, y principalmente por la mañana en ayunas, es más o menos blanca y algunas veces amarillenta. Los médicos dan mucha importancia clínica a la coloración blanquecina de la lengua *(lengua saburral, lengua cargada)*.



FIG. 419

Una porción de mucosa lingual considerablemente aumentada, para mostrar el aspecto de las papilas *(esquemática)*.

1, 1', dos papilas fungiformes con cabeza y pedículo. — 2, papila coroliforme cuyas prolongaciones se dirigen hacia arriba. — 3, papila coroliforme cuyas prolongaciones se inclinan hacia fuera. — 4, papila coroliforme cuyas prolongaciones se dirigen adentro. — 5, papilas hemisféricas. — 6, corte de la mucosa.

2.° Papilas de la lengua. — La superficie libre de la mucosa lingual presenta en todos sus puntos multitud de pequeñas elevaciones llamadas *papilas*. Descubiertas en 1665 por MALPIGHI, minuciosamente estudiadas más tarde por RUYSCH en 1751 y por ALBINUS en 1754, estas papilas han sido perfectamente descritas después por todos los anatomistas desde el punto de vista de su repartición topográfica y de su configuración exterior. Sin embargo, gracias a los trabajos de LOVEN y de SCHWALBE, que nos han hecho conocer el corpúsculo del gusto, no se conocía claramente su estructura íntima. Estudiaremos ante todo la forma y la división de las papilas; luego, una vez conocidas sus diferentes especies, indicaremos su modo de repartición topográfica en la superficie de la lengua.

A. FORMA Y DIVISIÓN. — Perfectamente visibles con una lente, o hasta a simple vista, las papilas de la lengua ofrecen numerosas variedades de forma y de volumen. A este objeto pueden dividirse en cinco grupos, a saber: 1.°, las *papilas caliciformes;* 2.°, las *papilas fungiformes;* 3.°, las *papilas filiformes;* 4.°, las *papilas foliadas*, y 5.°, las *papilas hemisféricas*. Estas últimas son *papilas simples*. Los otros cuatro grupos comprenden papilas de una estructura más completa y están formadas cada una de ellas por la reunión de muchas papilas más pequeñas: se las puede, pues, llamar *papilas compuestas*.

a) *Papilas caliciformes.* — Las papilas caliciformes (fig. 420), que a la vez son las más voluminosas y las más importantes de todas las papilas, se componen cada una de una eminencia central, *papila propiamente dicha*, a la que rodea un anillo circular o *cáliz*. Entre la papila propiamente dicha y su anillo periférico hay una excavación igualmente circular: es la *fosa* o la *atarjea* de la papila caliciforme. Estos diversos elementos se ven claramente en un corte vérticotransversal de la papila (fig. 427, pág. 538).

En resumen, las papilas caliciformes se componen esencialmente de una especie de mamelón central, rodeado de un foso y de una muralla *(vallum)*, de dónde el nombre de *papillæ circunvallatæ* (papilas rodeadas por una muralla) que con razón les han dado los antiguos anatomistas y con el que se encuentran aún hoy designadas en algunos tratados clásicos.

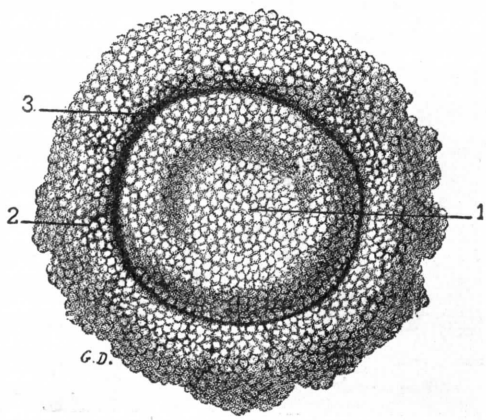

FIG. 420

Una papila caliciforme vista por arriba.

1, mamelón central o papila propiamente dicha. — 2, borde circular o *vallum*. — 3, surco circular o fosa.

El mamelón central de la papila caliciforme mide de 1 a 1,5 milímetros de altura. Ligeramente estrangulado en su extremidad adherente, se ensancha más o menos en su extremidad libre; esta extremidad libre es regularmente circular, aplanada o convexa, muy rara vez deprimida en forma de cúpula.

b) *Papilas fungiformes.* — Las papilas fungiformes (figs. 419, 1, y 423, 3), así llamadas por su semejanza con un hongo *(fungus)*, son abultadas en su extremidad libre, estrechadas, por el contrario, en la extremidad adherente. Se componen, pues, de una *cabeza* más o menos voluminosa y redondeada, sostenida por un *pedículo* más o menos largo y más o menos delgado. Su longitud mide de 0,7 milímetros a 1,8 milímetros; la anchura es de 0,8 milímetros a un milímetro.

c. *Papilas filiformes.* — Las papilas filiformes (figs. 421 y 422) se ven a simple vista en forma de pequeñas elevaciones cilíndricas o cónicas, desde el vértice de las cuales nace un ramillete de prolongaciones filiformes: son las *papilas coroliformes* de SARPEY. Miden de 1/3 de milímetro a 3 milímetros de longitud.

d) *Papilas foliadas.* — Las papilas foliadas, que se observan en los bordes de la lengua cerca de la base de la misma, están constituídas por una serie de pliegues verticales, adosados unos con otros por sus caras correspondientes, como lo estarían las hojas de un libro o, si se quiere, las láminas del cerebelo. Cada uno de estos pliegues se encuentra separado de los pliegues vecinos por un pequeño surco de igual dirección, que es tanto más profundo cuanto más desarrollados están los pliegues en cuestión.

e) *Papilas hemisféricas.* — Mucho más numerosas, pero también mucho más pequeñas que las precedentes, las papilas hemisféricas no difieren de las papilas dérmicas que se encuentran en la piel. Como estas últimas, ocupan la cara superficial del corion mucoso y ofrecen las formas más diversas, cónica, hemisférica, mamelonada, etc. Las papilas hemisféricas son extremadamente pequeñas y rara vez visibles a simple vista.

B. Repartición topográfica de las papilas linguales. — Las diferentes clases de papilas que acabamos de describir ocupan en la superficie de la lengua una situación determinada, que importa conocer bien para precisar luego cuáles son las regiones de la mucosa en que reside el sentido del gusto.

a) *Situación de las papilas caliciformes.* — Las papilas caliciformes se encuentran en número de 9 a 11 y se hallan situadas exclusivamente en la cara dorsal de la lengua, en la unión de su tercio posterior con sus dos tercios anteriores. Forman a cada lado de la línea media (figura 409, 8) una serie lineal, dirigida oblicuamente de dentro a fuera y de atrás a delante. Uniéndose por su extremidad interna, estas dos series de papilas caliciformes forman en conjunto una figura geométrica, que recuerda muy exactamente una V mayúscula: es la *V lingual* La papila que ocupa el vértice (9) es la más voluminosa del grupo; el reborde que la rodea, también *muy* desarrollado, la supera ordinariamente en altura, de tal suerte que parece surgir del fondo de una cavidad: esta cavidad, naturalmente impar y central, constituye el *agujero ciego de la lengua* o *foramen cœcum*. Las dos ramas de la V lingual se dirigen una y otra hacia el borde correspondiente de la lengua; pero, como demuestra la figura 409, se detienen constantemente a cierta distancia de este borde.

Añadiremos que las papilas caliciformes son desiguales en volumen y que este volumen disminuye gradualmente desde la línea media hasta el borde libre de la lengua.

b) *Situación de las papilas fungiformes.*— Las papilas fungiformes, en número de 150 a 200 (Sappey), se hallan irregularmente diseminadas por la cara dorsal de la lengua, delante de la V lingual, principalmente a nivel de los bordes de la punta. También las hay detrás de la V, pero en muy corto número, y se encuentran siempre inmediatamente detrás de las papilas caliciformes.

c) *Situación de las papilas filiformes.* — Las papilas filiformes ocupan toda la porción de la cara dorsal de la lengua que está situada delante de la V lingual. Yuxtaponiéndose unas *tras otras*, forman series lineales (fig. 409), que se dirigen oblicuamente desde el surco medio de la lenguas hacia los bordes, paralelamente a las dos ramas de la V.

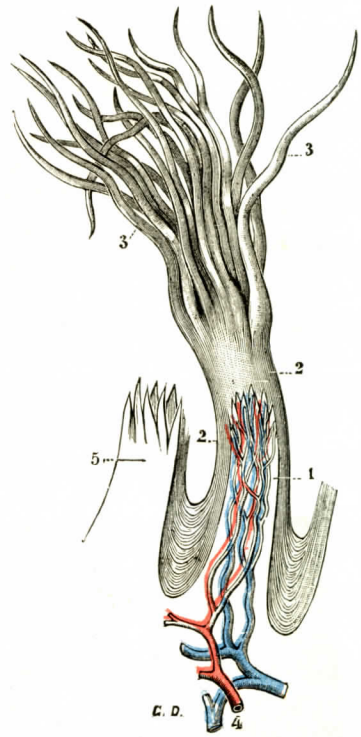

Fig. 421

Papilas coroliformes (según Todd y Bowman).

1, papila propiamente dicha. — 2, su revestimiento epitelial, de donde salen 3, 3, prolongaciones filiformes. — 4, vasos de la papila. — 5, una papila coroliforme desprovista de su revestimiento epitelial.

d) *Situación de las papilas foliadas.* — Las papilas foliadas se observan solamente, como hemos dicho más arriba, en la parte posterior de los bordes de la lengua. Estas papilas foliadas son rudimentarias en el hombre, pero presentan un desarrollo notable en ciertos animales. En el conejo especialmente (fig. 424). así como en la liebre, forman a cada lado de la lengua una prominencia de forma oval que comprende de 10 a 15 pliegues paralelos, cuyo conjunto constituye para esas especies animales los denominados *órganos foliados de Mayer* u *órganos laterales del gusto.*

e) *Situación de las papilas hemisféricas.* — En cuanto a las papilas hemisféricas o papilas simples, se las encuentra en toda la extensión de la mucosa lingual.

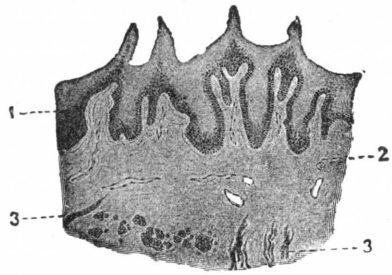

FIG. 422

Corte perpendicular de la mucosa lingual del hombre, papilas filiformes o coroliformes (según TOURNEUX).

1, epitelio pavimentoso estratificado. — 2, corion de la mucosa, cubierto de cinco papilas filiformes. — 3, fibras musculares estriadas.

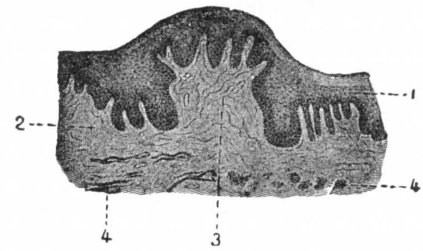

FIG. 423

Corte perpendicular de la punta de la lengua en el hombre; una papila fungiforme (según TOURNEUX).

1, epitelio pavimentoso estratificado. — 2, corion de la mucosa. — 3, papila fungiforme dérmica, erizada de papilas secundarias. — 4, fibras musculares estriadas.

Existen no solamente en las regiones donde faltan las otras papilas, sino también en el vértice de las papilas caliciformes, fungiformes, filiformes y en los pliegues foliados

3.° Constitución anatómica de la mucosa lingual. — Considerada desde el punto de vista de su constitución anatómica, la mucosa lingual ofrece a nuestra consideración, aparte sus vasos y nervios, que serán objeto del párrafo siguiente: 1.°, la *mucosa propiamente dicha;* 2.°, sus *glándulas;* 3.°, formaciones especiales, llamadas *botones* o *corpúsculos del gusto.*

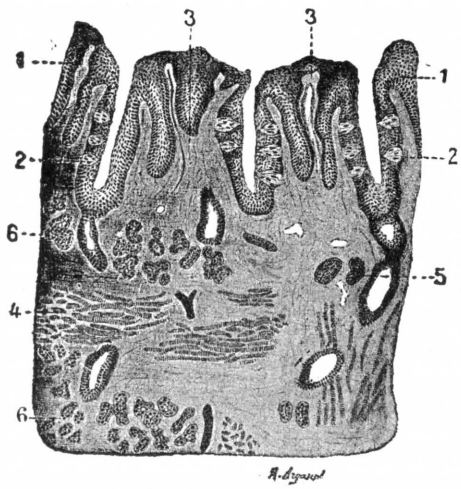

FIG. 424

Corte perpendicular a las láminas del órgano foliado del conejo (según TOURNEUX).

1, epitelio pavimentoso estratificado.—2, bulbos gustativos.—3, laminillas conteniendo tres crestas dérmicas, de las cuales la media es vascular y las dos laterales contienen nervios que van a parar a los órganos del gusto. — 4, fibras musculares estriadas. — 5, fascículo nervioso. — 6, glándulas serosas.

A. MUCOSA PROPIAMENTE DICHA.—La mucosa lingual, análoga en esto a todas las mucosas, está formada por dos capas: una capa profunda o *corion*, y una capa superficial o *epitelial* (véanse los *Tratados de Histología).*

B. GLÁNDULAS. — Las glándulas de la mucosa lingual son de dos clases: *glándulas foliculosas* y *glándulas mucosas* o *serosas.*

a) *Glándulas foliculosas.*—Las glándulas foliculosas están situadas en el dorso de la lengua, detrás de la V lingual, donde forman una serie continua desde la epiglotis a las papilas caliciformes y de una amígdala a la otra.

Estas glándulas se presentan bajo la forma de pequeñas eminencias irregularmente hemisféricas o lenticulares, de 1 a 4 milímetros de diámetro (véase figura 409, 11).

b) *Glándulas mucosas.* — Las glándulas mucosas o serosas son glándulas en racimo, en todo semejantes a las glándulas arracimadas que se encuentran diseminadas en las paredes de la cavidad bucal. Consideradas en conjunto, están dis-

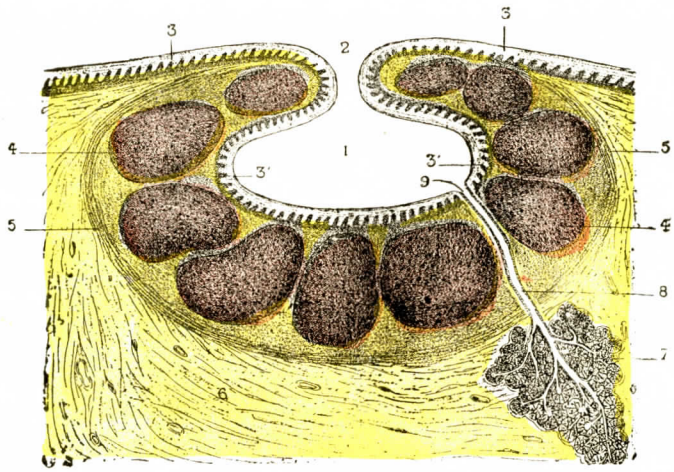

FIG. 425

Una glándula foliculosa de la lengua vista en corte vertical.

1, cavidad del folículo. — 2, su conducto excretorio. — 3, mucosa lingual. — 3', mucosa del folículo. — 4, 4, folículos cerrados. — 5, tejido celular que envuelve el folículo. — 6, tejido celular submucoso. — 7, glándula mucosa. — 8, su conducto excretorio. — 9, orificio de este conducto, que se abre en la cavidad de la glándula foliculosa.

puestas en forma de una especie de herradura, cuya pared media corresponde al tercio posterior de la lengua y cuyas ramas siguen de atrás a delante los bordes de este órgano para venir a terminar en su cara inferior, a cada lado de la punta. Se las divide de ordinario en tres grupos: un *grupo posterior*, un *grupo lateral* y *un grupo ánteroinferior*.

α) El *grupo posterior*, impar y situado en la línea media, comprende todas las glándulas que se encuentran situadas detrás de la V lingual, entre una amígdala y la amígdala del lado opuesto. Estas glándulas, notables por su número y volumen, están situadas debajo de la capa de las glándulas foliculosas en el tejido celular submucoso. Su cuerpo o parte secretoria descansa exactamente sobre el músculo lingual superior. Su conducto excretorio se abre en la superficie libre de la mucosa, ya entre las glándulas foliculosas, ya en la misma cavidad de estas glándulas (fig. 425, 7). Esta última disposición es la más común.

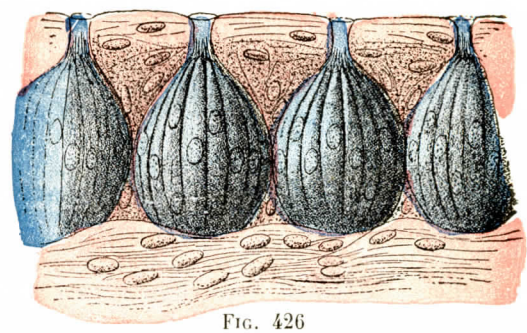

FIG. 426

Bulbos del gusto del órgano lateral del conejo (según ENGELMANN).

β) El *grupo lateral* o grupo de los bordes de la lengua forma la hilera continua que se extiende desde las papilas caliciformes hacia la punta. Estas glándulas presentan la particularidad de que descansan por su base, no ya sobre el músculo subyacente como las anteriores, sino en el espesor mismo de este músculo: son intramusculares. Constantemente, las glándulas mucosas laterales constitu-

yen, en la parte posterior de los bordes de la lengua, justamente a nivel del punto donde se encuentran las papilas foliadas, un pequeño grupo aislado que se designa impropiamente con el nombre de *glándula de Weber*. No es, en efecto, una glándula única, sino un grupo de glandulitas reunidas en un mismo punto. Sus conductos excretorios se abren en la cara inferior de la lengua.

γ) El *grupo anteroinferior* o *grupo de la punta* forma del mismo modo, en la cara inferior de la lengua y a cada lado de la línea media, otro pequeño grupo aislado, que fué señalado por vez primera por Blandin en 1825, y descrito de nuevo en 1845 por Nühn. Se le designa indistintamente con los nombres de *glándula de Blandin* o de *glándula de Nühn*. La glándula de Blandin, constituída como la glándula de Weber por la reunión en un mismo punto de varias glándulas distintas, se presenta a la vista bajo la forma de una pequeña masa oblonga de 15 a 20 milímetros de longitud, 7 a 8 milímetros de anchura y 5 a 6 milí-

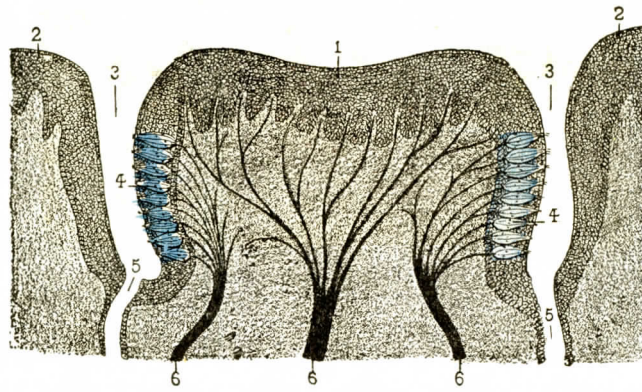

Fig. 427

Corte vertical de una papila caliciforme, para demostrar la disposición de los bulbos del gusto.

1, extremidad superior de la papila. — 2, su rodete. — 3, su surco circular. — 4, 4, corpúsculos del gusto. 5, orificio glandular. — 6, nervios de la papila.

metros de altura. Está situada en el espesor de los músculos estilogloso y lingual inferior. Sus conductos excretorios, en número de cinco o seis, se abren perpendicularmente en la cara inferior de la lengua a cada lado del frenillo (fig. 411, 5 y 9).

C. Bulbos del gusto. — Los bulbos del gusto, llamados también *botones gustativos* o *corpúsculos del gusto*, son peculiares de la mucosa de la lengua. Situados en el espesor de su capa epitelial, constituyen los órganos esenciales del gusto.

Como lo muestra claramente la figura 426, estas formaciones se parecen con bastante exactitud a globos o botellas ligeramente abombadas: el fondo de la botella corresponde al corion, en tanto que su cuello atraviesa perfectamente los estratos superficiales del epitelio y desemboca en la superficie libre de la mucosa por un pequeño orificio circular, llamado *poro gustativo*. Por este orificio sale un pincelito de prolongaciones filiformes, las *pestañas gustativas*.

Considerados desde el punto de vista de su distribución topográfica, los bulbos del gusto se encuentran en el hombre en dos puntos solamente: en las papilas caliciformes y en las papilas fungiformes. Siendo estos bulbos los órganos esenciales del gusto, su distribución en estas dos clases de papilas nos permite afirmar que el sentido del gusto se encuentra localizado en el hombre en las regiones ocupadas por dichas papilas, es decir, en los bordes de la lengua, en los dos tercios anteriores de su cara dorsal y en la región de la V lingual, donde presenta ciertamente su máximo de finura. — En las papilas caliciformes (fig. 427, 4), los bulbos gustativos ocupan las caras laterales de estas papilas, a las que rodean como una especie de cinturón. Se las encuentra también, pero en corto número, en la circunferencia interna del rodete de la papila. — En las papilas fungiformes se muestran solamente a nivel de la extremidad libre o cabeza de estas papilas.

Desde el punto de vista de la estructura íntima de los mamelones del gusto y de su relación con nervios gustativos, véanse los *Tratados de Histología*.

ARTICULO III

VASOS Y NERVIOS

La lengua, como todos los órganos que ejercen funciones importantes, posee vasos y nervios muy numerosos. Los estudiaremos sucesivamente:

1.° *En el cuerpo muscular;*

2.° *En la mucosa.*

§ 1. — Vasos y nervios del cuerpo muscular

1.° Arterias. — Las arterias destinadas a la porción muscular de la lengua provienen de la *lingual, de la palatina inferior* y de la *faríngea inferior*, ramas inmediatas o mediatas de la carótida externa (véase esta *arteria*).

2.° Venas. — Las venas, según hemos visto (véase Angiología), se dirigen, la mayoría, a la cara externa del hiogloso, y aquí se reúnen en un tronco común: la *vena lingual propiamente dicha*, la cual desagua en la yugular interna.

3.° Linfáticos. — Los linfáticos del cuerpo muscular de la lengua han sido inyectados, según el método de Gerota, por Kuttner y luego por Poirier. Después de un cortísimo trayecto, se unen a los eferentes de la red superficial o mucosa, que describiremos más adelante.

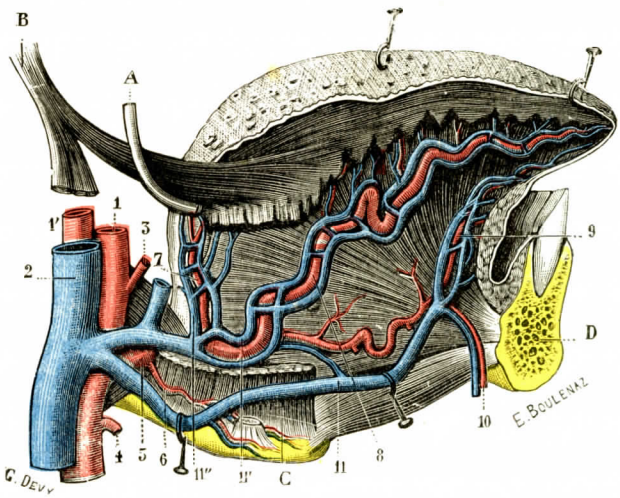

Fig. 428

Las venas y las arterias de la lengua, vista lateral (según Hirschfeld, ligeramente modificada).

1, arteria carótida externa. — 2, vena yugular interna. — 3, arteria facial. — 4, arteria tiroidea superior. — 5, arteria lingual. — 6, rama suprahioidea. — 7, arteria dorsal de la lengua. — 8, arteria ranina. — 9, arteria sublingual. — 10, una anastomosis para la submental. — 11, 11', 11'', venas de la lengua. — A, nervio lingual. — B, músculo estilogloso. — C, músculo hiogloso. — D, sínfisis mentoniana.

4.° Nervios. — Los nervios de los músculos de la lengua provienen de dos orígenes: del facial y del hipogloso mayor.

α) El *facial* da a la lengua el ramo llamado *lingual*, que se anastomiza constantemente con el glosofaríngeo y va a distribuirse por el estilogloso, el glosoestafilino y algunas veces por el lingual inferior.

β) El *hipogloso mayor* es especialmente el nervio motor de la lengua: da ramos a cada uno de los músculos, tanto extrínsecos como intrínsecos. Estos ramos terminan, como en los demás músculos estriados, por placas motrices, que no ofrecen ninguna particularidad digna de mención. Lanne-

GRACE (*Tesis de agregación*, 1878) cree debe insistir, sin embargo, sobre la riqueza de fibras nerviosas en los músculos de la lengua, riqueza tal que no es comparable con la de ningún otro músculo de la economía.

El hipogloso mayor no es, para la lengua, solamente un nervio vasomotor. En efecto, este nervio contiene la mayor parte de los elementos vasoconstrictores de este órgano, al paso que el lingual posee los vasodilatadores.

Las fibras vasomotoras que siguen el trayecto del hipogloso para llegar a los vasos de la lengua son especialmente fibras prestadas: provienen del simpático cervical por la anastomosis que el ganglio cervical superior envía al duodécimo par (véase NEUROLOGÍA). En consecuencia, después de cortar el simpático cervical y tomando las medidas necesarias para que la degeneración sea completa en la extremidad terminal de las fibras cortadas, si se excita de nuevo el tronco del hipogloso con las precauciones convenientes, se observa que aun actúa parcialmente sobre los vasos de la lengua. Por el contrario, si en lugar de cortar simplemente el tronco del simpático se reseca el ganglio cervical superior, la propiedad vasomotriz del hipogloso desaparece enteramente.

Estos resultados, dados por la experimentación, pueden ser interpretados de dos modos distintos: o bien estas fibras vasomotoras tienen un centro trófico del ganglio cervical superior, o bien estas fibras provienen parcialmente de otro origen distinto del simpático cervical, sea de alguno de los nervios vecinos, sea de los mismos orígenes del hipogloso (MORAT).

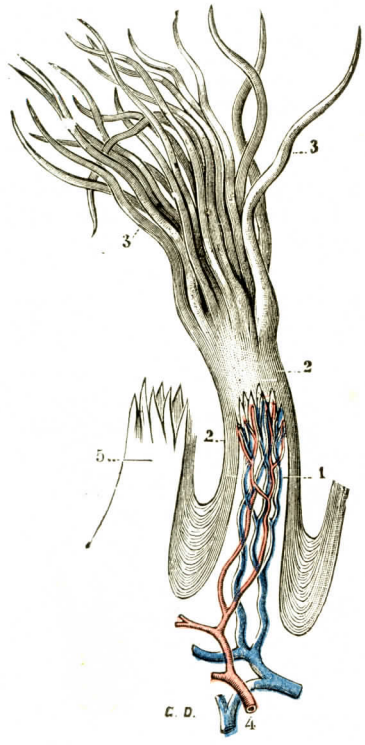

FIG. 429

Una papila coroliforme con sus vasos.

1, papila propiamente dicha. — 2, su revestimiento epitelial, de donde se desprenden 3, 3, prolongaciones filiformes. — 4, vasos de la papila. — 5, una papila coroliforme desprovista de su revestimiento epitelial.

§ 2. — VASOS Y NERVIOS DE LA MUCOSA

1.° Arterias. — Las arterias destinadas a la mucosa de la lengua proceden del mismo origen que las que van a su porción muscular

Son suministradas principalmente: 1.°, por la *dorsal de la lengua*, que irriga la parte posterior de la mucosa; 2.°, por la *ranina* y por la *sublingual*, que irrigan la parte anterior.

Estas arterias, después de haber dejado numerosos ramúsculos alrededor de las glándulas mucosas y de las glándulas foliculosas, forman en la capa superficial del corion una rica red, de donde emergen los vasos de las papilas: una asa simple para las papilas hemisféricas, y asas siempre múltiples y más o menos ramificadas para las grandes papilas, principalmente para las papilas fungiformes y caliciformes. Por su parte, cada bulbo gustativo tiene en su base una red capilar excepcionalmente rica (RANVIER).

2.° Venas. — Las venillas que descienden de las papilas se reúnen, debajo de la mucosa lingual, con las venas nacidas en las formaciones glandulares y van finalmente a desembocar en la yugular interna, como ya hemos visto en ANGIOLOGÍA.

RANVIER, fundándose en cierta disposición especial que presenta la circulación venosa en el órgano foliado del conejo, cree que en este órgano, así como en las papilas caliciformes y fungiformes del hombre, podrían producirse fenómenos de turgencia vascular, que serían análogos a los fenómenos eréctiles y no carecerían de influencia sobre la gustación.

3.° Linfáticos. — Los linfáticos de la mucosa lingual fueron descubiertos en 1847 por SAPPEY, quien ha dado de ellos una descripción tan exacta como detallada. Su descripción ha sido continuada en 1898 por KUTTNER, en 1902 por POIRIER y posteriormente (1906 y 1907) por MOST y BARTELS. Estos últimos observadores se han servido del método de GEROTA.

A. ORÍGENES. — Hay que distinguir una red linfática mucosa superficial y una red muscular profunda.

a) *Red mucosa.* — Esta red, abundante, debe ser considerada en la parte anterior o bucal, en la parte posterior o faríngea de la mucosa dorsal y en la mucosa de la cara inferior.

Parte bucal de la red dorsal. — La red está formada por conductos de una finura extrema en la punta de la lengua. Algo por detrás de éstos, las mallas son más anchas y se orientan en series lineales paralelas a las series papilares, oblicuas a partir del surco medio. Este aspecto peniforme es característico.

Parte faríngea de la red dorsal. — Los capilares linfáticos de esta región, menos numerosos por delante, forman una red bastante laxa, paralela al surco oblicuo dibujado por las series de folículos cerrados de la amígdala lingual.

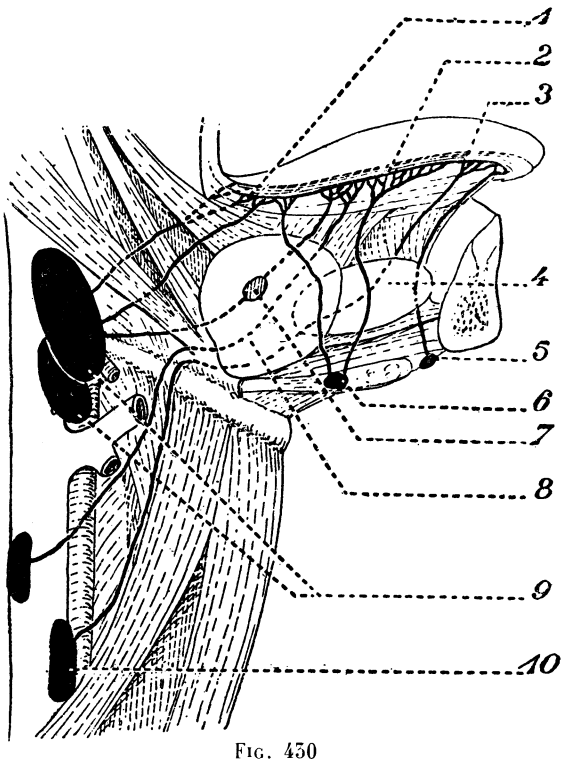

FIG. 430

Linfáticos apicales y marginales de la lengua *(semiesquemática)* (según ROUVIÈRE).

1, vasos marginales posteriores. — 2, vasos marginales externos. — 3, vasos apicales. — 4, glándula sublingual. — 5, ganglio submentoniano. — 6, ganglio submaxilar reclinado. — 7, ganglio lingual. — 8, glándula submaxilar. — 9, ganglios subdigástricos. — 10, ganglio supraomohioideo.

Cara inferior y bordes de la lengua. — Las mallas de la red son transversales, en continuidad con la red de la cara superior, por los linfáticos marginales, en extremo numerosos y dispuestos perpendicularmente a la dirección de los bordes.

b) *Red muscular.* — Los linfáticos profundos musculares forman abundantes plexos ordenados alrededor de los vasos sanguíneos y comunican con la red mucosa.

B. LINFÁTICOS EFERENTES. — Con POIRIER, describiremos cuatro grupos de colectores: 1.°, los linfáticos de la punta o apicales; 2.°, los linfáticos de los bordes o marginales; 3.°, los linfáticos basales, y 4.°, los linfáticos centrales.

a) *Linfáticos apicales.* — En número de dos, estos vasos caminan por el lado del frenillo de la lengua o bien en el espesor de este repliegue. Llegados a nivel del borde inferior del maxilar, se separan. El uno, más corto, atraviesa el milo-

hioideo y se echa en un ganglio submentoniano, unas veces el más elevado (*ganglio subsinfisiano*), otras veces en el que es más inferior. Este colector es inconstante. El otro, más largo, constante, pasa debajo del digástrico detrás de su polea de reflexión, cruza por fuera el cuerno mayor hioideo, sigue la cara posterior del omohioideo y termina en el ganglio supraomohioideo.

b) *Linfáticos marginales.* — Los linfáticos marginales (POIRIER) comprenden colectores externos, internos y posteriores.

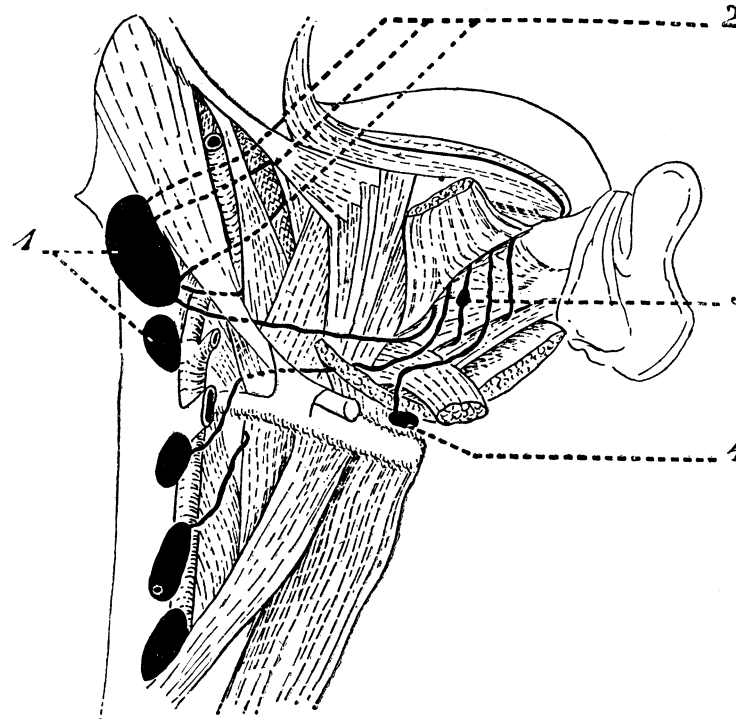

FIG. 451

Vasos linfáticos basales y centrales de la lengua (*semiesquemática*) (según ROUVIÈRE).

1, ganglios subdigástricos. — 2, vasos basales. — 3, ganglio lingual medio. — 4, ganglio submaxilar.

Los *colectores externos* (3 a 4) pasan por fuera de la glándula sublingual, atraviesan el milohioideo y terminan en un ganglio submaxilar. Los *colectores internos* (5 a 6) descienden por dentro de la glándula sublingual y de la glándula submaxilar; unos pasan por fuera del hiogloso y son satélites del nervio hipogloso *mayor* y de la vena lingual; los otros pasan por dentro del músculo y siguen la arteria lingual. Llegados a la altura del asta mayor del hueso hioides, terminan en la cadena yugular interna, se echan en un ganglio anterior elevado (ganglio subdigástrico o ganglio de Küttner) o en un ganglio más inferior, próximo al tronco tirolinguofacial. Según POIRIER, se puede decir que los troncos marginales terminan generalmente en un ganglio tanto más inferior cuanto su origen lingual es más anterior. Los *colectores posteriores* (3 ó 4) divergen desde su nacimiento; mientras uno cruza la cara externa del estilogloso y del digástrico y la carótida externa, terminando en el ganglio de Küttner, los otros dos, para llegar a este mismo ganglio, se dirigen francamente hacia atrás y pasan por dentro del estilogloso y

del pilar anterior del velo del paladar. Por último, un cuarto colector marginal posterior termina en un ganglio submaxilar y pasa por fuera de la glándula.

En resumen, los vasos marginales pueden clasificarse así: los unos, externos, caminan por fuera de las glándulas salivales y van a los ganglios submaxilares; los otros, internos, pasan por dentro de estas glándulas y van a los ganglios de la cadena yugular interna.

c) *Linfáticos basales.* — Generalmente en número de ocho, unos son medios y otros laterales. Los colectores medios descienden hasta el repliegue glosoepiplótico medio. En número de cuatro, dos se acodan a la derecha, los otros dos a la izquierda, llegan al polo inferior de la amígdala y, después de haber atravesado la

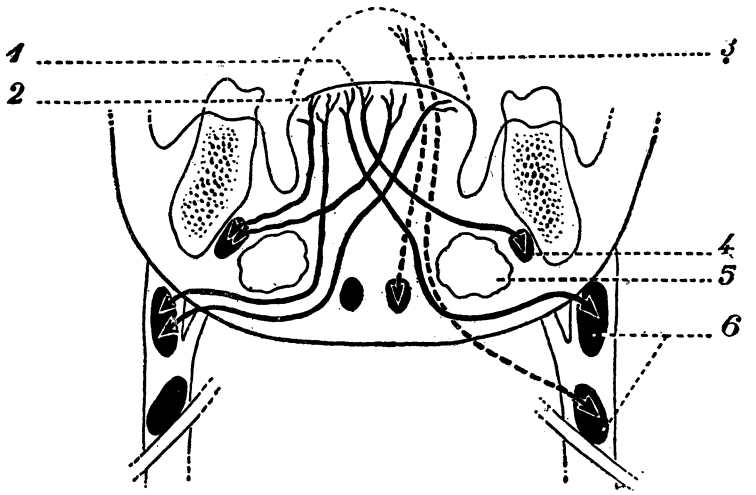

FIG. 432

Linfáticos de la lengua y sus conexiones ganglionares (esquema según ROUVIÈRE).

1, vasos centrales. — 2, vasos marginales. — 3, vasos apicales. — 4, ganglios submaxilares. — 5, glándula submaxilar. — 6, ganglios de la cadena yugular interna.

pared de la faringe, terminan en los ganglios superiores de la cadena yugular interna. Los colectores laterales se reúnen a los troncos medios en la parte inferior de la amígdala palatina y terminan en el mismo ganglio que los colectores medios.

d) *Linfáticos centrales.* — En número de cinco o seis, descienden al espesor de la lengua, entre los dos genioglosos. Pueden cruzarse en la línea media. Debajo del geniogloso terminan unos en los ganglios submaxilares y los otros en los ganglios anteriores de la cadena yugular interna.

NOTA. — Importa señalar que la linfa de una mitad de la lengua puede ir a los ganglios del lado opuesto por cuatro vías (ROUVIÈRE): 1.°, por intermedio de la red linfática mucosa; 2.°, por los vasos apicales; 3.°, por los vasos basales medios, y 4.°, por los colectores centrales.

En total, los linfáticos eferentes de la lengua van a los tres grupos ganglionares siguientes: 1.°, a los ganglios de la cadena yugular interna, en particular a los ganglios anteriores de esta cadena, o se escalonan desde el vientre posterior del digástrico hasta el omohioideo (toda la mitad lateral de la lengua); 2.°, a los ganglios submaxilares (mitad lateral de la lengua, desde la punta hasta la V lingual), y 3.°, a los ganglios submentonianos (reación directa pero inconstante con la red apical).

4.° Nervios y terminaciones nerviosas. — Los filetes nerviosos destinados a la mucosa lingual proceden de dos orígenes principales: del lingual y del glosofaríngeo. El *nervio lingual*, rama del trigémino (engrosado naturalmente por la cuerda del tímpano, *lingual mixto)*, se ramifica por los dos tercios anteriores de la mucosa de la lengua. El *nervio glosofaríngeo* se distribuye por las papilas caliciformes y la porción de mucosa lingual que se encuentra situada inmediatamente destrás de la V.

A estos dos nervios, nervios principales, conviene añadir un nervio de menor importancia, el *laríngeo superior*. Este nervio, rama del neumogástrico, envía algunas fibras a la porción más posterior de la mucosa lingual, a la porción en la proximidad de la epiglotis y de los repliegues glosoepiglóticos.

CAPITULO III

SENTIDO DEL OLFATO

FOSAS NASALES Y PITUITARIA

Las terminaciones nerviosas destinadas a recoger las sensaciones olorosas están diseminadas en el hombre, como en todos los mamíferos, por las paredes de las cavidades llamadas *fosas nasales.*

Estas cavidades se hallan excavadas, a cada lado de la línea media, en la masa ósea de la cara, encima de la cavidad bucal, que contiene el órgano del gusto, y debajo de la órbita, donde se aloja el aparato de la visión. Ocupan, como se ve, la porción más elevada del largo conducto que recorre la columna de aire de la respiración, abriéndose por delante al aire libre y desembocando por detrás en la parte superior de la faringe.

Consideradas en el individuo provisto de sus partes blandas, las fosas nasales están protegidas por delante por una prominencia considerable, la *nariz,* que se encuentra a manera de tejadillo encima de su orificio anterior. Por ella empezaremos nuestra descripción. Estudiaremos luego las *fosas nasales* propiamente dichas y la membrana mucosa que cubre sus paredes, la *pituitaria.*

ARTICULO PRIMERO

NARIZ

La nariz es una prominencia voluminosa, impar y media, dispuesta a manera de tejadillo encima de la entrada de las fosas nasales. Presenta al estudio: 1.°, su *configuración exterior;* 2.°, su *constitución anatómica;* 3.°, sus *vasos y nervios.*

§ 1. — Configuración exterior

Colocada en medio de la cara, entre las dos mejillas, debajo de la frente y encima del labio superior, la nariz representa una pirámide triangular de base inferior, cuyo eje mayor se dirige oblicuamente de abajo arriba y de delante atrás. Se le consideran, por consiguiente, tres *caras,* tres *bordes,* un *vértice* y una *base.*

1.° Caras. — De las tres caras de la pirámide nasal, dos son *laterales,* distinguiéndose en derecha e izquierda; la tercera es *posterior.*

a) *Caras laterales.* — Las dos caras laterales son planas, triangulares e inclinadas hacia la región de las mejillas. Fijas en su mitad superior, donde descansan

sobre un esqueleto óseo, son muy movibles en su mitad inferior, donde están exclusivamente formadas por partes blandas y toman el nombre de *alas de la nariz.*

b) *Cara posterior.* — La cara posterior de la pirámide falta, por decirlo así: está, en efecto, representada por dos canales largos y profundos, que se confunden cada uno con la fosa nasal correspondiente. Estos dos canales están separados el uno del otro por el tabique de las fosas nasales, el cual es óseo por arriba y cartilaginoso por abajo.

2.° Bordes. — Los tres bordes de la nariz se distinguen en bordes *laterales* y borde *anterior:*

a) *Bordes laterales.* — Los bordes laterales forman, con el plano de la cara, un surco longitudinal, que toma sucesivamente, de arriba abajo, los nombres de

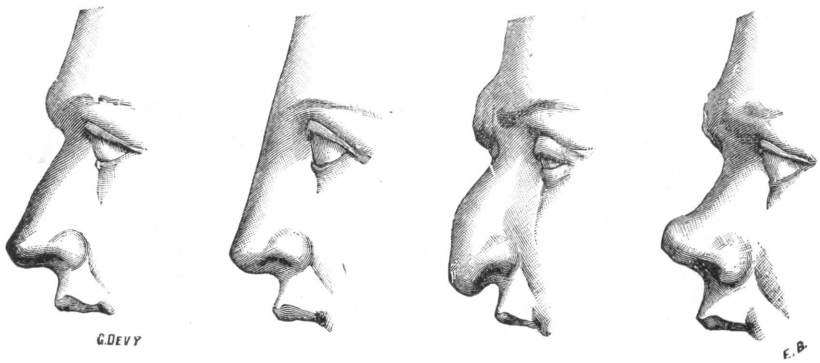

FIG. 433

Diferentes tipos de nariz vistos de perfil.

A, nariz recta (AUGUSTO). — B, nariz griega (VENUS DE MILO). — C, nariz aguileña (DANTE). D, nariz arremangada (SÓCRATES).

surco *nasopalpebral,* surco *nasogeniano* y surco *nasolabial,* denominaciones bastante expresivas por sí mismas para no requerir una definición más extensa

b) *Borde anterior.* — El borde anterior, constituído por la reunión de las dos caras laterales, lleva el nombre de *dorso de la nariz.* Forma una línea más o menos inclinada hacia delante y termina inferiormente en una punta redonda que se llama *lóbulo de la nariz.* El dorso de la nariz presenta, según los individuos, numerosas variedades de longitud y dirección. Desde el punto de vista de la dirección, estas variedades pueden ser reducidas a tres principales: el dorso de la nariz puede ser rectilíneo, cóncavo o convexo. De ahí los tres tipos clásicos de la nariz en el hombre: 1.°, *nariz recta* (fig. 433, A), cuyo tipo más pronunciado se encuentra en los cimbrios; 2.°, *nariz arremangada* (D), que se encuentra en los celtas y en los pueblos de la cuenca mediterránea, principalmente en la mujer; 3.°, *nariz aguileña* (C), encorvada hacia abajo como el pico de un águila; es esencialmente semita o ariana. La *nariz arqueda* y la *nariz sinuosa* no son más que variedades de este último tipo.

3.° Vértice. — El vértice o raíz de la nariz corresponde al espacio interciliar Es convexo en sentido transversal, cóncavo verticalmente. Una depresión más o menos profunda separa con claridad la raíz de la nariz de la región frontal. Esta depresión falta, como es sabido, en las estatuas antiguas de Grecia (fig. 433, B)

de dónde el nombre de *narices griegas* dado actualmente a las que presentan esta disposición, es decir, aquellas cuyo dorso se continúa directamente con la línea de la frente.

4.° Base. — La base de la nariz es horizontal en el tipo que hemos designado con el nombre de *nariz recta*. Es, por el contrario, más o menos oblicua en los otros dos tipos: mira hacia abajo y adelante en la nariz arremangada, y hacia abajo y atrás en la nariz aguileña.

Cualquiera que sea su orientación respecto del plano horizontal, la base de la nariz presenta siempre los dos elementos siguientes: 1.°, en la línea media, un tabique ánteroposterior, el *subtabique;* 2.°, a los lados, dos aberturas simétricamente colocadas, los *orificios inferiores* o *ventanas de la nariz.*

El subtabique, relativamente delgado en su parte media, mucho más ancho en sus extremidades recuerda bastante bien por su aspecto la forma de un reloj de arena; como éste, se halla formado (figura 434, A) por dos troncos de cono adosados por su base menor. En cuanto a su longitud. el subtabique varía mucho según los tipos étnicos: muy largo en las razas europeas, disminuye considerablemente en las razas amarillas (fig. 431, B) y más aún en las negras (fig. 434, C.).

Los orificios inferiores de las fosas nasales varían mucho también según las razas. En las razas europeas (fig. 434, A) son generalmente elípticos y su eje mayor se dirige más o menos de atrás a delante. En las razas amarillas (B) son ordinariamente redondeados; si conservan la forma elíptica, su eje mayor se dirige, no ya de atrás a delante, sino oblicuamente de atrás a delante y de fuera a dentro. En las razas negras, finalmente (C), caracterizadas por una nariz ancha y más o menos aplanada de delante atrás, las ventanas de la nariz recobran la forma alargada, pero su eje mayor es transversal.

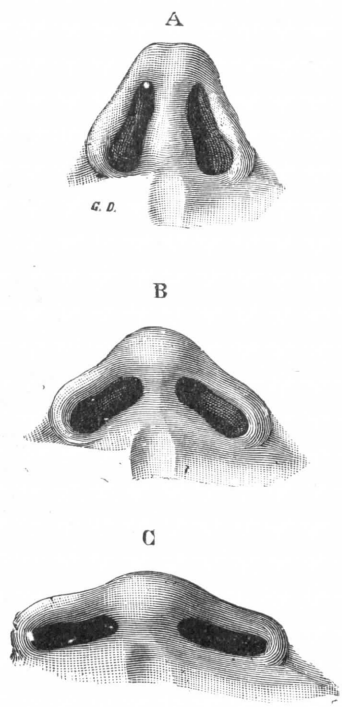

FIG. 434

Ventanas de la nariz (variedades diversas).

A, tipo europeo. — B, tipo de las razas amarillas. — C, tipo negro.

NOTA. — La antropología anatómica de la nariz se ha estudiado en el tomo I.

§ 2. — CONSTITUCIÓN ANATÓMICA DE LA NARIZ

Considerada desde el punto de vista de su constitución anatómica, la nariz se compone de: 1.°, el *esqueleto;* 2.°, una *capa muscular;* 3.°, un *revestimiento exterior* o *cutáneo;* 4.°, un *revestimiento interior* o *mucoso* .

1.° Esqueleto de la nariz. — A la constitución del esqueleto de la nariz concurren a la vez *huesos, cartílagos* y una *membrana fibrosa.*

A. HUESOS. — Los huesos que entran en la constitución anatómica de la nariz son: por una parte, los dos huesos propios de la nariz; por otra, la rama

ascendente del maxilar superior y el borde anterior de su apófisis palatina. Ya hemos estudiado en la Osteología estas diferentes piezas óseas (véase tomo I), por lo que creemos inútil insistir aquí.

B. Cartílagos. — Tres cartílagos principales contribuyen a formar el esqueleto de la nariz, a saber: el cartílago del tabique, los cartílagos laterales y los cartílagos del ala de la nariz. Existen, además, cierto número de cartílagos menos importantes, que designaremos con el nombre de cartílagos accesorios:

a) *Cartílago del tabique.* — El cartílago del tabique (fig. 435, 5), llamado así porque completa el tabique óseo de las fosas nasales, llena el espacio angular comprendido entre la lámina perpendicular del etmoides y el vómer. Exactamente situado en la línea media, de la que, no obstante, se desvía más o menos en algunos sujetos, presenta *dos caras* y *cuatro bordes:*

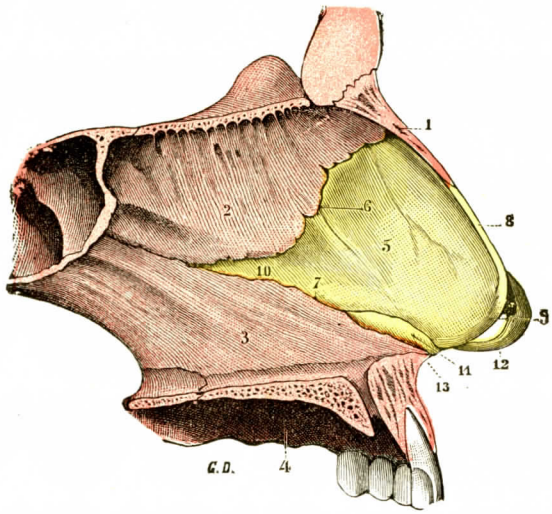

Fig. 435

Cartílago del tabique visto en un corte sagital de la fosa nasal derecha.

1, hueso propio de la nariz. — 2, lámina perpendicular del etmoides. — 3, vómer. — 4, maxilar superior. — 5, cartílago del tabique, con 6, su borde pósterosuperior; 7, su borde pósteroinferior; 8, su borde ánterosuperior; 9, su borde ánteroinferior. — 10, prolongaciones que envía el cartílago del tabique entre el vómer y el etmoides. — 11, cartílago vomeriano de Huschke. — 12, rama interna del cartílago del ala de la nariz (lado izquierdo. — 13, espina nasal anterior e inferior.

α) Cada una de las *caras* corresponde a la fosa nasal de su lado.

β) De los cuatro *bordes* dos son anteriores y dos posteriores. El *borde pósterosuperior* es continuación de la lámina perpendicular del etmoides. El *borde pósteroinferior* se suelda al borde anterior del vómer y emite entre las dos láminas de este hueso una prolongación plana y delgada, que llega a veces hasta el esfenoides. El *borde ánterosuperior* corresponde al dorso de la nariz. El *borde ánteroinferior*, en fin, está alojado en el subtabique y se extiende desde la espina nasal anterior hasta el lóbulo de la nariz.

b) *Cartílagos laterales.* — Los cartílagos laterales (figs. 436 y 437, 2), en número de dos, uno derecho y el otro izquierdo, afectan cada uno la forma de una lámina triangular, cuya base, situada en la línea media, se confunde en parte con el cartílago precedente, y cuya punta, más o menos redondeada, se dirige hacia atrás y afuera hacia el surco nasogeniano. Su borde superior, irregular y como dentellado, se une íntimamente con el borde inferior de los huesos propios de la nariz. Su borde inferior está unido al cartílago siguiente por una membrana fibrosa que luego describiremos.

c) *Cartílagos del ala de la nariz.* — Los cartílagos del ala de la nariz (figuras 435, 3, y 435, 4) son también dos, uno en el lado derecho y otro en el izquierdo. Cada uno de ellos se dobla sobre sí mismo de modo que forma una especie de herradura, cuya parte media corresponde al lóbulo y cuyas dos ramas circunscriben por su separación el orificio elíptico de las fosas nasales. De estas dos ramas, la interna se adosa a la línea media, en parte al cartílago del tabique y en parte a la rama similar del cartílago del lado opuesto; está alojada en el subtabique. La rama ex-

terna, a la vez más ancha y más larga, se extiende por el ala de la nariz, cuyo esqueleto constituye.

d) *Cartílagos accesorios.* — Los cartílagos accesorios (figs. 436, 4, y 437, 5) están situados en los intervalos que separan los cartílagos precedentes. Son: los *cartílagos cuadrados*, los *cartílagos sesamoideos* y los *cartílagos vomerianos* de Huschke.

α) Los *cartílagos cuadrados* son pequeñas laminillas, irregularmente cuadriláteras, situadas en la parte posterior e inferior del ala de la nariz. Son dos o

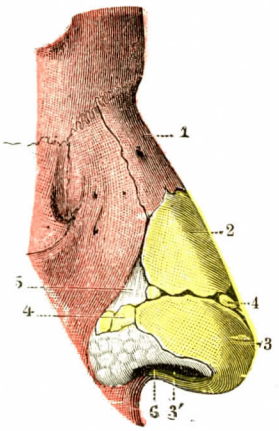

FIG. 436

Esqueleto de la nariz visto de perfil.

1, huesos propios de la nariz. — 2, cartílago lateral. — 3, cartílago del ala de la nariz (rama externa). — 3', rama interna del mismo cartílago. — 4, cartílagos accesorios. — 5, lámina fibrosa que completa el esqueleto de la nariz y une los cartílagos al borde del maxilar superior. — 6, ventanas de la nariz.

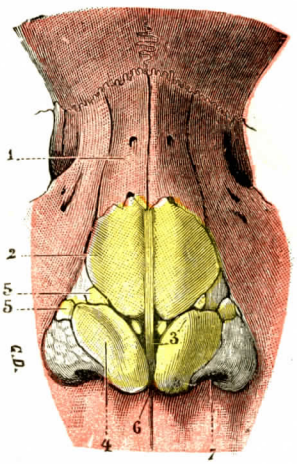

FIG. 437

Esqueleto de la nariz visto de frente.

1, huesos propios de la nariz. — 2, cartílago lateral. — 3, cartílago del tabique. — 4, cartílago del ala de la nariz (rama externa). — 5, 5, cartílagos accesorios. — 6, depresión situada entre las ramas internas de los dos cartílagos del ala de la nariz. — 7, ventanas de la nariz.

tres en cada lado y prolongan hacia el surco nasolabial la rama externa del cartílago del ala de la nariz antes descrito.

β) Los *cartílagos sesamoideos* ocupan el espacio comprendido entre el cartílago lateral y el cartílago del ala de la nariz. Muy variables en número, lo son también en volumen: unos afectan la forma de laminillas, y otros están reducidos a las dimensiones minúsculas de simples granos cartilaginosos. Se les ha comparado, no sin razón, a los huesos wormianos que se desarrollan entre los huesos del cráneo.

γ) Los *cartílagos vomerianos* o *cartílagos de Huschke*, descritos por vez primera por HUSCHKE, son pequeñas laminillas longitudinales que ocupan el borde posteroinferior del cartílago del tabique (fig. 435, 11). Empiezan a nivel de la espina nasal y de allí se dirigen hacia atrás y arriba, bordeando primero el cartílago del tabique y luego el vómer. El cartílago vomeriano se llamado también *cartílago de Jacobson*, por razón de sus relaciones frecuentes (pero no constantes) con un órgano ausente o rudimentario en el hombre, pero muy desarrollado en ciertos mamíferos, el *órgano de Jacobson* (véase fig. 451, pág. 562).

C. MEMBRANA FIBROSA. — Todos los espacios que dejan libres los diferentes cartílagos que acabamos de describir se hallan ocupados por una membrana fibrosa, de ordinario muy resistente, que une primero unos a otros los diferentes cartílagos y

luego éstos con los huesos vecinos. Considerada desde el punto de vista de su significación anatómica, esta membrana es una dependencia del periostio y del pericondrio que revisten los huesos y los cartílagos de la región.

2.° Capa muscular. — Los corpúsculos que entran en la constitución anatómica de la nariz han sido ya estudiados (véase MIOLOGÍA) al hablar de la cara. No podríamos describirlos aquí sin incurrir en repeticiones inútiles. Nos contentaremos con recordar que, a excepción del piramidal, que está tendido sobre la raíz de la nariz y obra exclusivamente sobre la piel de la región interciliar, todos estos músculos obran sobre el ala de la nariz, que aproximan o separan de la línea media; en el primer caso, estrechan el orificio anterior de las fosas nasales *(constrictores)*; en el segundo, lo ensanchan *(dilatadores)*. Son constrictores: el triangular de la nariz y el mirtiforme. Son dilatadores: el dilatador propio de las ventanas de la nariz y el elevador común del ala de la nariz y del labio superior.

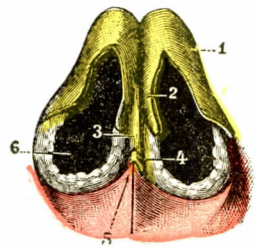

FIG. 438

Esqueleto de la nariz visto por su cara inferior.

1, rama externa del cartílago del ala de la nariz. — 2, rama interna de este mismo cartílago. — 3, parte inferior del cartílago del tabique. — 4, cartílago de Huschke. — 5, espina nasal inferior. — 6, ventanas de la nariz.

3.° Revestimiento exterior o capa cutánea. — La piel que cubre la pirámide nasal reproduce fielmente todas sus formas. Se continúa por arriba con la piel de la frente; por abajo, con la piel del labio superior; lateralmente, con la piel de las mejillas y de los párpados. A nivel de los orificios anteriores de las fosas nasales se dobla sobre el contorno de estos orificios para ir a tapizar las ventanas de la nariz.

En la región de la raíz, la piel de la nariz es delgada y forrada en su cara profunda de una capa de tejido céluloadiposo, disposición anatómica que permite a los dedos hacerla deslizar en todos sentidos y que hace su disección relativamente fácil. Sobre el lóbulo, por el contrario, lo mismo que en el ala de la nariz y en el subtabique, es excesivamente gruesa y adhiere íntimamenfe a la capa subyacente.

Lo que caracteriza esencialmente la piel de la nariz es su riqueza en glándulas sebáceas.

4.° Revestimiento interior o capa mucosa. — Por su cara posterior, la nariz se halla cubierta: 1.°, en la parte más inferior, a nivel de las ventanas de la nariz, por la piel, que, como hemos visto, se ha doblado de abajo arriba a nivel del orificio anterior de las fosas nasales; 2.°, en todo el resto de su extensión, por una mucosa. El revestimiento mucoso es una dependencia de la pituitaria, que describiremos detalladamente en el artículo próximo.

§ 3. — VASOS Y NERVIOS

1.° Arterias. — Las arterias de la nariz proceden de la oftálmica y principalmente de la facial, que da en la cara lateral de la nariz la *arteria dorsal* y en su base la *arteria del subtabique*.

2.° Venas. — Las venas siguen un trayecto independiente de las arterias. Se dirigen ya a la vena angular, ya a la vena facial.

3.° Linfáticos. — Los linfáticos de la nariz, bien estudiados en 1899 por KÜTTNER, forman en la superficie externa de la pirámide nasal una red abundante, la *red superficial* o *red cutánea*.

a) *Red cutánea.* — La red cutánea de la nariz, aunque continua toda ella, presenta su mayor desarrollo en los tres puntos siguientes: a nivel del ala de la nariz, en el lóbulo y en el subtabique. Esta red, digámoslo desde luego, se continúa sin línea de demarcación alguna con las diferentes redes cutáneas de la cara. Se continúa también, en la línea media, con la del lado opuesto. Por último, a nivel de las ventanas nasales se comunica con los linfáticos del vestíbulo y, por intermedio de este último, con los linfáticos de la pituitaria.

b) *Vasos eferentes.* — Los vasos eferentes de la red linfática de la nariz son muy numerosos. Con KÜTTNER, los dividiremos en tres grupos: *linfáticos superiores, linfáticos medios* y *linfáticos inferiores* (fig. 439).

α) Los *linfáticos superiores*, en número de dos o tres, tienen su origen a nivel de la raíz de la nariz. Desde allí se dirigen hacia fuera, siguiendo el borde libre del párpado superior, y van a desembocar en los ganglios parotídeos superiores.

β) Los *linfáticos medios*, en número de tres a cuatro, nacen también a nivel de la raíz de la nariz, pero por debajo de los precedentes. Dirigiéndose hacia abajo y afuera, cruzan oblicuamente primero el párpado inferior, luego la cara externa del masetero, y finalmente terminan unos en los ganglios parotídeos inferiores, otros en los ganglios submaxilares.

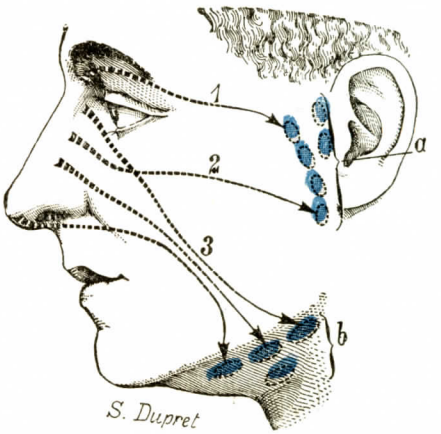

FIG. 439

Esquema de los linfáticos de la nariz (T. y J.).

a, ganglios parotídeos. — *b*, ganglios submaxilares. — 1, grupo de los linfáticos superiores. — 2, grupo medio. — 3, grupo inferior.

γ) Los *linfáticos inferiores* son mucho más numerosos: se cuentan de ordinario de seis a diez. Siguen con bastante exactitud el trayecto de los vasos faciales, cruzan diagonalmente la cara, contornean el borde inferior del maxilar y van a parar a los ganglios submaxilares. Recordemos que durante su trayecto pueden interrumpirse en pequeños ganglios situados en la cara, llamados por esta razón *ganglios faciales* o *ganglios genianos* (véase tomo II, ANGIOLOGÍA).

4.° Nervios. — Los nervios son de dos clases: *motores* y *sensitivos*.

α) Los *filetes motores*, destinados a los músculos, proceden del facial.

β) Los *filetes sensitivos*, que se ramifican por la piel, proceden del trigémino por el intermedio: 1.°, del *nasal externo*, que se distribuye por la raíz de la nariz; 2.°, del *infraorbitario*, que manda numerosas ramitas a sus caras laterales; 3.°, del *nasolobular*, rama del nasal interno, que sale de las fosas nasales por entre el hueso propio de la nariz y el cartílago lateral correspondiente y cubre con sus finas ramificaciones la región del lóbulo.

ARTICULO II

FOSAS NASALES Y PITUITARIA

Las fosas nasales son dos: una derecha y la otra izquierda; representan dos corredores largos y anfractuosos, dirigidos de delante atrás y separados uno de

otro por un tabique medio muy delgado. Se las divide de ordinario en tres partes, que son, de delante atrás:

1.° Las *ventanas de la nariz;*
2.° Las *fosas nasales propiamente dichas;*
3.° La *cavidad posterior de las fosas nasales*

§ 1. — Ventanas de la nariz

Las ventanas de la nariz, que se designan también, a causa de su situación, con el nombre de *vestíbulo de las fosas nasales*, ocupan la parte más anterior de estas cavidades. Se distinguen claramente por su revestimiento interior, formado

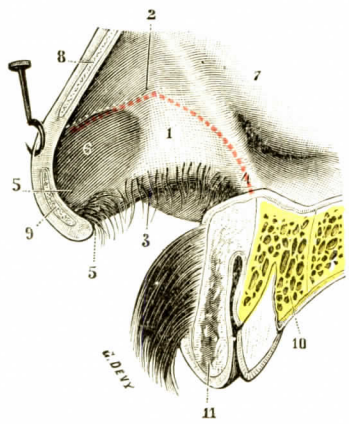

Fig. 440

Ventanas de la nariz, pared externa (lado derecho).

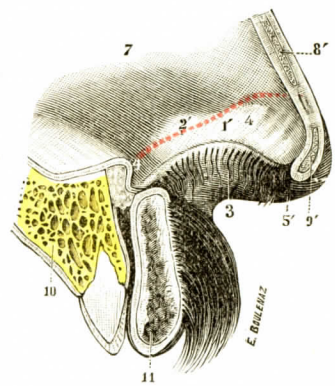

Fig. 441

Ventanas de la nariz, pared interna (lado derecho).

1, 1', pared externa y pared interna de la ventana derecha. — 2, 2', borde superior de estas dos paredes que forma el borde superior de las ventanas de la nariz y establece los límites respectivos del revestimiento cutáneo y la mucosa. — 3, 3', borde inferior de estas dos paredes que forma el orificio inferior de las ventanas de la nariz. — 4, 4', extremidad posterior de las mismas. — 5, 5', su extremidad anterior o ventrículo del lóbulo de la nariz. — 6, 6', eminencia formada por el cartílago del ala de la nariz. — 7, 7', mucosa de las fosas nasales. — 8, 8', sección del cartílago lateral derecho. — 9, 9', corte del cartílago del ala del lado derecho. — 10, 10', sección del maxilar superior del lado derecho. — 11, 11', sección del labio superior.

por la piel, en tanto que las fosas nasales propiamente dichas se hallan tapizadas por una verdadera mucosa, la *pituitaria*.

1.° Configuración y relaciones. — Estudiadas desde este punto de vista puramente descriptivo, en las ventanas de la nariz hay que considerar: 1.°, *dos paredes*, una interna y la otra externa; 2.°, *dos extremos*, anterior y posterior; 3.°, *dos orificios*, inferior y superior.

a) *Pared interna.* — La pared interna (fig. 441) mide por término medio de 10 a 12 milímetros de altura. Corresponde en su tercio superior al cartílago del tabique y en sus dos tercios inferiores a la rama interna del cartílago del ala de la nariz. El borde superior de este último cartílago levanta el revestimiento cutáneo, formando una eminencia ánteroposterior, a menudo muy marcada. Es cóncava, rugosa y provista de pelos en toda la porción correspondiente al cartílago del ala. Por arriba de este cartílago está enteramente desprovista de ellos.

b) *Pared externa.* — La pared externa (fig. 440) es generalmente un poco más extensa que la interna; su altura es de 14 a 16 milímetros. Corresponde, en

la mayor parte de su extensión, a la rama externa del cartílago del ala de la nariz, y forma en conjunto una pequeña bóveda (SAPPEY) cuya concavidad mira hacia abajo y adentro. Largos pelos vegetan en su superficie. Pero aquí, como en la pared interna, ocupan exclusivamente la parte inferior; la parte superior carece completamente de ellos.

c) *Extremo posterior.* — La extremidad posterior de las ventanas de la nariz, regularmente redondeada, está separada de la del lado opuesto por la base del subtabique.

d) *Extremo anterior.* — La extremidad anterior se prolonga por dentro del lóbulo en forma de una pequeña cavidad en fondo de saco, que se designa a veces, por razón de su forma y de su situación, con el nombre de *ventrículo del lóbulo de la nariz.* Como las paredes interna y externa, el ventrículo del lóbulo está guarnecido de pelos, por lo menos en su parte inferior, porque su parte superior no los tiene de ordinario.

e) *Orificio inferior.* — El orificio inferior, abierto al exterior, ha sido ya descrito antes (pág. 547) a propósito de la base de la nariz.

f) *Orificio superior.* — El orificio superior, por el que comunica la ventana de la nariz con la fosa nasal propiamente dicha, es relativamente muy estrecho. Afecta la forma de una hendidura, o mejor, de un triángulo muy prolongado, cuyo vértice se dirige hacia delante y adentro. Se ha comparado esta hendidura, no sin razón, al orificio de la glotis. Su borde interno es sensiblemente rectilíneo. En cuanto a su borde externo, describe una curva de concavidad inferior. Un poco por abajo de este borde, en la unión de sus dos tercios anteriores con su tercio posterior, se encuentra a veces una eminencia de forma piramidal, cuyo vértice mira hacia abajo y está formada por la cara externa del cartílago del ala, levantando en este punto el revestimiento cutáneo. ¿Es necesario añadir que el borde interno y el borde externo del orificio superior de las ventanas de la nariz, que acabamos de describir, forman en una y otra cara los límites respectivos de la piel y de la mucosa? Estas dos membranas, por lo demás, se distinguen muy claramente por su aspecto exterior: en las ventanas (piel), es una superficie lisa, seca, de color grisáceo; en las fosas nasales (mucosa), por el contrario, es irregular, tomentosa, húmeda, de color rosado.

2.° Constitución anatómica. — Las ventanas de la nariz, prescindiendo de las láminas cartilaginosas subyacentes (ya descritas a propósito de la nariz, véase página 548), ofrecen a nuestra consideración: 1.°, un *revestimiento cutáneo;* 2.°, la *transición de este revestimiento cutáneo a la pituitaria;* 3.°, *pelos especiales,* llamados *vibrisas.*

a) *Revestimiento cutáneo.* — El repliegue cutáneo que tapizan las ventanas de la nariz es la continuación de la piel que cubre la nariz y el labio superior. En nada difiere, morfológicamente, de la piel de las demás regiones del cuerpo. Posee principalmente pelos, en los cuales nos ocuparemos luego, glándulas sebáceas y glándulas sudoríparas.

b) *Transición de la piel de las ventanas nasales a la mucosa pituitaria.* — Sólo en las inmediaciones de la pituitaria sufre las modificaciones profundas que deben transformarla en mucosa; para ello se despoja de su tejido adiposo y de los pelos, desapareciendo con éstos las glándulas sebáceas; y en cuanto a las glándulas sudoríparas, se modifican para convertirse, en la pituitaria, en verdaderas glándulas arracimadas.

Esta transición de la piel a la mucosa se efectúa muy bruscamente (véanse los *Tratados de Histología).*

c) *Pelos o vibrisas.* — Los pelos de las ventanas de la nariz, designados ordinariamente con el nombre de *vibrisas,* tampoco presentan particularidad es-

tructural alguna que les sea propia. Parecen tener por objeto tamizar el aire, deteniendo a la entrada de nuestros aparatos sensoriales los corpúsculos extraños que, sin esta disposición, podrían atacarlos y trastornar su funcionalismo.

3.° Vasos y nervios. — Las *arterias* de las ventanas de la nariz proceden de las etmoidales, de la esfenopalatina y de la arteria del subtabique. Las *venas* dirigiéndose hacia abajo, llegan a la cara por el orificio inferior de las ventanas y desembocan en la vena facial. Los *linfáticos* se mezclan del mismo modo con los linfáticos la cara y van a parar a los ganglios submaxilares. Los *nervios* proceden del trigémino por intermedio del nasal interno.

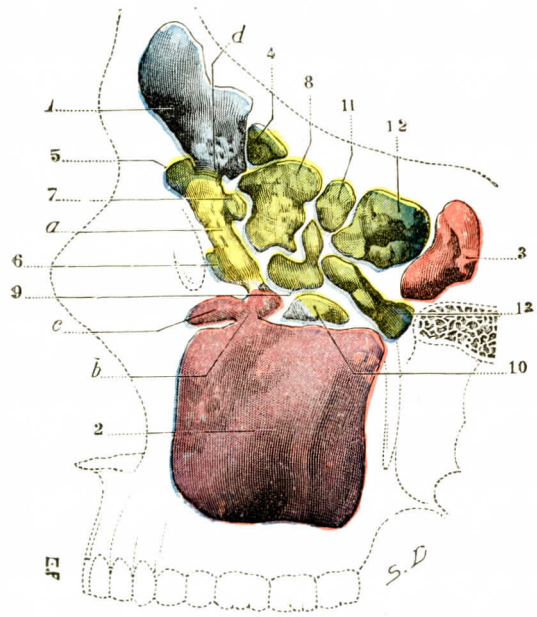

FIG. 442

Molde de las cavidades anexas de las fosas nasales (según SIEUR y JACOB).

1, seno frontal. — 2, seno maxilar. — 3, seno esfenoidal. — 4, 5, 6, 7, 8, 9, 10, 11, 12, 13, células etmoidales (4, 5, 6, 7, células del canal del unciforme; 8, 9, 10, células del canal de la ampolla; 11, 12, 13, células posteriores). — *a*, canal del unciforme. — *b*, canal maxilar. — *c*, prolongación orbitaria del seno maxilar. — *d*, conducto frontonasal.

§ 2. — FOSAS NASALES PROPIAMENTE DICHAS; PITUITARIA

Hemos descrito extensamente (OSTEOLOGÍA, tomo I) las fosas nasales en el esqueleto. No volveremos a insistir en este lugar para evitar repeticiones.

Hemos visto en la OSTEOLOGÍA que las fosas nasales comunican por intermedio de numerosos orificios, con algunas cavidades secundarias, que se disponen alrededor de la cavidad principal y que, por este hecho, vienen a constituir divertículos de esta última. Estas cavidades diverticulares, que se agrupan generalmente con el nombre genérico de *cavidades anexas*, son: 1.°, arriba, el *seno frontal* y las *células etmoidales;* 2.°, arriba y atrás, el *seno esfenoidal;* 3.°, afuera, el *seno maxilar*. En anatomía topográfica, estas cavidades anexas se estudian aparte, cada una con la pieza del esqueleto que le corresponde, y por este motivo hemos descrito el seno frontal a propósito del hueso frontal, las células etmoidales con las masas laterales del etmoides, el seno esfenoidal a propósito del esfenoides, y finalmente, el seno maxilar con el maxilar superior. Insistiremos, sin embargo, en un párrafo especial, para precisar sus relaciones en un estudio general de conjunto, a causa de la considerable importancia que adquieren en patología.

Todas las cavidades nasales precitadas, las principales y las anexas, prolongadas en el vivo por los cartílagos de la nariz se hallan tapizadas inmediatamente por el periostio (pericondrio a nivel de los cartílagos) y, más superficialmente, por una membrana muy importante que se designa indistintamente con los nombres de *mucosa nasal, mucosa pituitaria, membrana de Schneider, mucosa olfatoria*. No obstante, esta última denominación debe ser abandonada, pues las terminaciones

olfatorias no se encuentran uniformemente en toda la extensión de la mucosa de las fosas nasales, sino en su parte superior únicamente.

Estudiaremos sucesivamente respecto de la pituitaria: 1.°, su *modo de cubrir las fosas nasales;* veremos asimismo las modificaciones que presenta la cavidad esquelética cuando se considera en el hombre cubierto de sus partes blandas; 2.°, sus *caracteres fisiológicos;* 3.°, su *estructura;* 4.°, sus *glándulas;* 5.°, sus *vasos y nervios*

A. — Disposición de la pituitaria dentro de las fosas nasales

La pituitaria reviste sin interrupción las diferentes paredes de las fosas nasales. Desplegándose sobre ellas, reproduce bastante exactamente todas las eminencias y todas las depresiones. Las modifica, sin embargo, en ciertos detalles, y esto de un

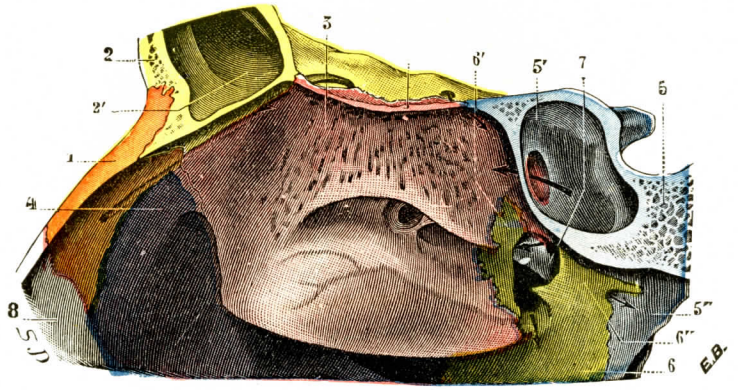

Fig. 443

Bóveda de las fosas nasales vista en un corte vertical y ánteroposterior que pasa un poco a la derecha de la línea media (T. y J.).

1, hueso propio de la nariz. — 2, frontal, con 2', su seno. — 3, masas laterales del etmoides, con 3', lámina cribosa. — 4, maxilar superior. — 5, cuerpo del esfenoides, con: 5', su seno; 5'', su apófisis pterigoides. — 6, palatino, con: 6', su apófisis orbitaria; 6'', su apófisis esfenoidal (una flecha está situada en el conducto pterigopalatino). — 7, agujero esfenopalatino. — 8, cartílago lateral de la nariz.

modo suficiente para que las fosas nasales, vistas en el individuo en estado natural, se presenten con un aspecto algo diferente del que tienen en el esqueleto. Para darse exacta cuenta de estas modificaciones, importa ante todo seguir metódicamente la mucosa en cada una de las cuatro paredes de las fosas nasales y ver cómo se conducen a nivel de los orificios anterior y posterior de estas cavidades.

1.° En la pared superior. — En la pared superior o bóveda de las fosas nasales, la pituitaria cubre, de atrás a delante (fig. 443): 1.°, el cuerpo del esfenoides; 2.°, la lámina cribosa del etmoides; 3.°, las partes laterales de la espina nasal del frontal; 4.°, la cara profunda de los huesos propios de la nariz; 5.°, en fin, el ángulo diedro que forman los cartílagos laterales de la nariz con el cartílago del tabique.

En el orificio del seno esfenoidal la mucosa penetra en este seno y cubre regularmente sus paredes. Este orificio, sensiblemente estrechado por ella, es redondeado o está dispuesto en forma de hendidura vertical. Está exactamente situado (fig. 445, 6') en la parte ánterosuperior del cuerpo del esfenoides, en un punto algo más próximo a la pared externa de las fosas nasales que a su pared interna.

A nivel de la lámina cribosa del etmoides, la pituitaria cierra todos los agujeros fraguados en el espesor de esta lámina ósea. De ellos resulta que los vasos y nervios a que dan paso estos agujeros encuentran inmediatamente debajo de ellos la cara profunda de la mucosa y penetran entonces en el espesor de esta membrana.

2.° En la pared externa. — En la pared externa de las fosas nasales, la pituitaria, seguida de arriba abajo, cubre primero la cara interna de la concha superior (hacemos en este lugar caso omiso de la cuarta concha o concha de Santo-

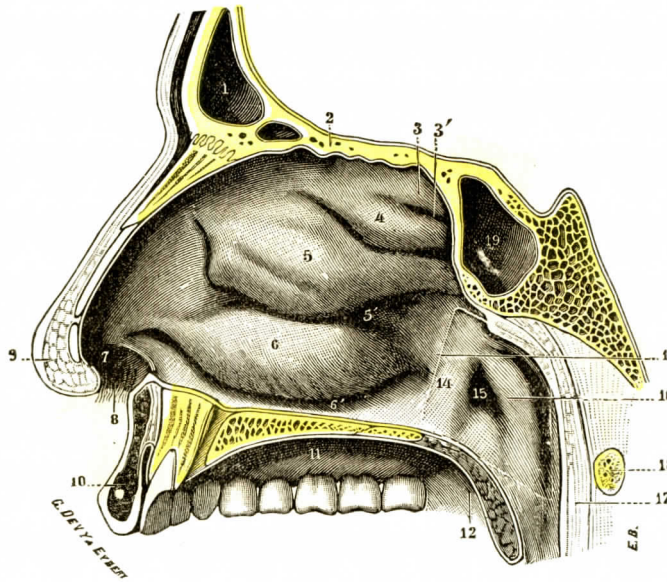

FIG. 444

Pared externa de las fosas nasales (lado derecho).

1, seno frontal. — 2, lámina cribosa del etmoides. — 3, cuarto cornete o cornete de Santorini, con 3, el cuarto meato (por detrás, a lo largo del cuerpo del esfenoides, se ve el *recessus sphenoethmoidalis*). — 4, concha superior, con 4', meato superior. — 5, concha media, con 5', meato medio. — 6, concha inferior, con 6', meato inferior. — 7, vestíbulo de las fosas nasales o ventanas de la nariz. — 8, vibrisas. — 9, lóbulo de la nariz. — 10, labio superior. — 11, bóveda palatina. — 12, velo del paladar. — 13, conducto nasofaríngeo. — 14, repliegue salpingopalatino. — 15, orificio faríngeo de la trompa de Eustaquio. — 16, repliegue salpingofaríngeo. — 17, pared posterior de la faringe. — 18, arco anterior del atlas. — 19, seno esfenoidal. — 20, fosita de Rosenmüller.

rini que algunas veces se desarrolla por encima de la concha superior) (véase tomo I) y, por delante de ella, la superficie plana y cuadrilátera que corresponde a las células etmoidales posteriores.

Luego, reflejándose a lo largo del borde inferior del cornete citado, tapiza de abajo arriba su cara externa y desciende sobre la pared externa del meato superior. En la parte media de éste envía una prolongación al interior de las células etmoidales posteriores: el orificio que pone en comunicación estas células con el meato es a menudo múltiple (fig. 445, 7, 7'); en ciertos sujetos se observan cuatro y hasta cinco aberturas. En la parte más posterior del meato superior, en la parte inferior de un estrecho conducto que surca la cara anterior del cuerpo esfenoidal (*recessus sphenoethmoidalis*), la pituitaria encuentra el agujero esfenopalatino, pasa por delante de él y lo cierra enteramente como ha hecho también con los agujeros olfatorios.

Desde el meato superior, la mucosa cae sobre el cornete medio. Cubre sucesivamente sus dos caras, velando sus asperezas, y llega luego al meato medio. Aquí encuentra dos orificios: uno es el orificio del seno maxilar y el otro corresponde al infundíbulo. La mucosa se insinúa por estos orificios y va a tapizar en todas sus anfractuosidades, por una parte el seno maxilar, por otra las células etmoidales anteriores y el seno frontal. Estas cavidades se convierten, pues, lo mismo que las células etmoidales posteriores y el seno esfenoidal, en verdaderos divertículos de las fosas nasales.

El orificio por el que el infundíbulo se abre en las fosas nasales ocupa la parte anterior y superior del meato medio (fig. 445, 8). Es redondeado u oval y

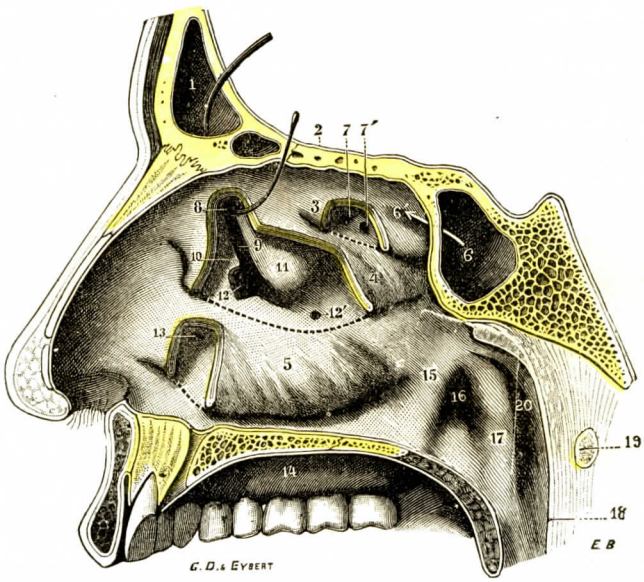

Fig. 445

La misma, después de la resección de las tres conchas, para demostrar los diferentes orificios que se abren en los meatos.

1, seno frontal. — 2, lámina cribosa del etmoides. — 3, concha superior. — 4, concha media. — 5, concha inferior. — 6, seno esfenoidal, con 6', flecha que pasa por la abertura que pone en comunicación este seno con las fosas nasales. — 7, 7', orificio de las células etmoidales posteriores. — 8, orificio inferior del infundíbulo. — 9, canal del infundíbulo. — 10, repliegue unciforme, que forma el reborde interno de este canal. — 11, promontorio o *bulla ethmoidalis*. — 12, orificio principal del seno maxilar. — 12', orificio accesorio de este seno. — 13, orificio inferior del conducto nasal. — 14, bóveda palatina. — 15, canal nasofaríngeo. — 16, trompa de Eustaquio. — 17, repliegue salpingofaríngeo. — 18, pared posterior de la faringe. — 19, arco anterior del atlas. — 20, fosita de Rosenmüller.

se continúa, por la parte del meato, con un canal profundo que se dirige oblicuamente hacia abajo y atrás. Este canal, que designaré con el nombre de *canal del infundíbulo*, está formado por abajo y por dentro por un repliegue de la mucosa, verdadero cornete invertido, que corresponde al borde pósterosuperior de la apófisis unciforme y lo llamaré por esta razón *repliegue unciforme*. Por encima de él y limitándolo por arriba, se encuentra una eminencia más o menos voluminosa, pero constante (fig. 445, 11), que ha sido particularmente bien descrita en 1870 por Zoja, con el nombre de *promontorio de las fosas nasales*, y en 1882 por Zuckerkandl, con el nombre de *bulla ethmoidalis*. El canal del infundíbulo, por su extremo anterior, se continúa, como se ha dicho más arriba, con el infundíbulo del etmoides. En su extremo posterior, inmediatamente detrás de la *bulla ethmoi-*

dalis, se ensancha al mismo tiempo que pierde profundidad, y se confunde insensiblemente con la parte correspondiente de la pared de las fosas nasales, que a este nivel es notablemente lisa y regular.

En cuanto a las relaciones del seno maxilar con el meato medio, son muy diferentes en el esqueleto y en el vivo. Si examinamos en una cabeza seca el meato medio de las fosas nasales (fig. 446), veremos que el orificio del seno maxilar, estrechado por todos los huesos que se insertan en su contorno, pero relativamente muy ancho todavía, se encuentra cruzado diagonalmente por la apófisis unciforme del etmoides (véase tomo I, Osteología), la cual se desprende por arriba de la parte anterior del meato medio y

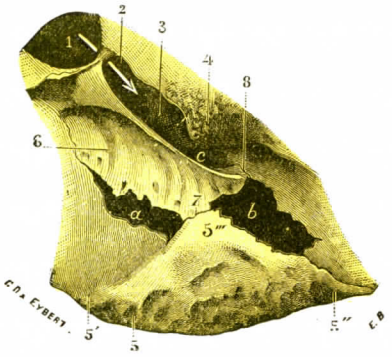

Fig. 446

La apófisis unciforme del etmoides en el esqueleto, en sus relaciones con el orificio del seno maxilar.

1, seno frontal e infundíbulo. — 2, su abertura en el meato medio. — 3, canal del infundíbulo. — 4, promontorio. — 5, cornete inferior, con: 5', su extremidad anterior; 5'', su extremidad posterior; 5''', su apófisis etmoidal. — 6, apófisis unciforme, con: 7, su articulación con el cornete inferior; 8, su articulación con el reborde superior de la abertura del seno. — *a*, *b*, *c*, los tres orificios por los cuales el seno maxilar se abre en el meato medio.

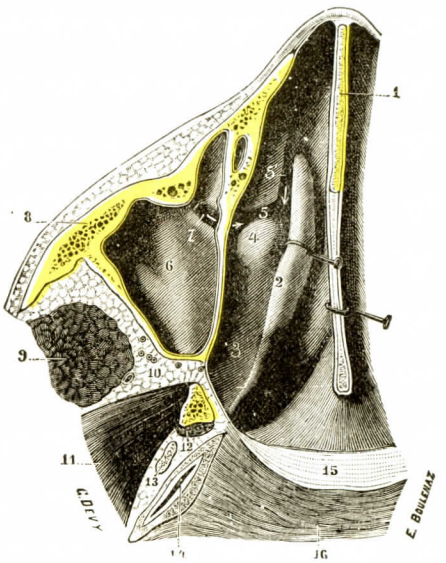

Fig. 447

Meato medio del lado derecho visto por abajo (sección transversal de la cara que pasa por el borde libre del cornete medio; cadáver congelado, segmento superior del corte).

1, tabique de las fosas nasales. — 2, borde inferior del cornete medio. — 3, meato medio. — 4, promontorio. — 5, conducto del infundíbulo, con 5', orificio del seno frontal. — 6, seno maxilar. — 7, su orificio en el conducto del infundíbulo. — 8, pómulo. — 9, músculo temporal. — 10, capa celuloadiposa. — 11, músculo pterigoideo externo. — 12, músculo periestafilino externo. — 13, nervio maxilar inferior. — 14, trompa de Eustaquio. — 15 y 16, sección muy oblicua de la fibromucosa que cubre la superficie basilar del occipital.

vienen a articularse por abajo con la apófisis etmoidal del cornete inferior. Esta apófisis unciforme, cuya dirección es oblicua de arriba abajo y de delante atrás, divide la abertura del seno maxilar en dos partes: una ánteroinferior, colocada debajo de ella, y la otra pósterosuperior, colocada encima. Esta última porción a su vez se subdivide, en muchos individuos, en dos orificios distintos por efecto de la articulación de la extremidad de la apófisis unciforme con el reborde superior del orificio del seno maxilar, como lo demuestra la figura antes citada. En suma, la apófisis unciforme, cuando se articula a la vez por su extremidad inferior con el cornete inferior y con el reborde superior de la abertura del seno, divide esta abertura en tres orificios distintos: 1.°, un *orificio ánteroinferior* (a), que está colocado debajo de la apófisis; 2.°, un *orificio posterior* (b), colocado detrás de la apófisis; 3.°, un *orificio ánterosuperior* (c), encima de la apófisis, por delante y

encima del precedente. Pues bien, la mucosa nasal, al extenderse sobre el meato medio, cierra completamente los dos primeros de estos orificios. No respeta sino el último, el orificio ánterosuperior (fig. 445, 12). A su nivel se refleja la mucosa para ir a tapizar el seno, y por él, en el sujeto provisto de sus partes blandas se establece una comunicación entre el seno y el meato. Por lo demás, es redondeado u oval, mide 3 ó 4 milímetros de diámetro y se abre en el canal del infundíbulo, debajo del promontorio de Zoja, que lo desvía un poco por debajo y detrás del orificio del seno frontal. Está casi siempre oculto por el labio interno del canal del infundíbulo

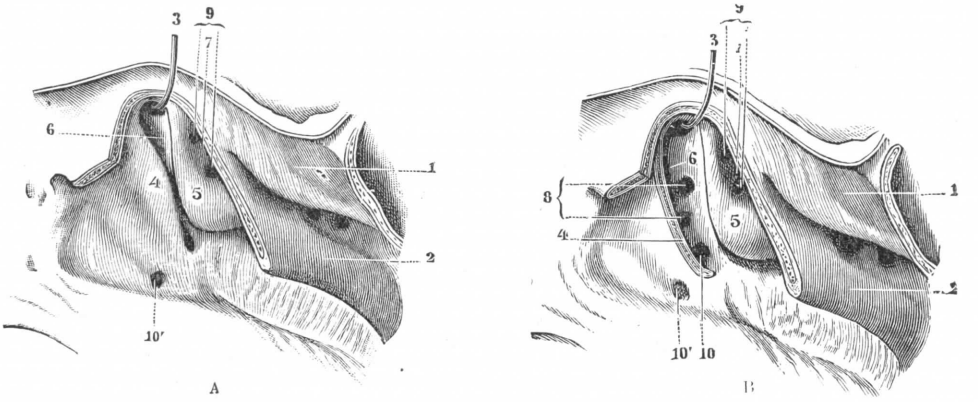

FIG. 448

Canal del infundíbulo (lado derecho); A, conservando el repliegue falciforme; B, después de resecado el repliegue falciforme.

(Igual orientación que en la figura 445.)

1, cornete superior. — 2, cornete medio, en gran parte resecado. — 3, orificio del infundíbulo. — 4, repliegue falciforme conservado en la figura A, resecado en la figura B, con su inserción sobre la pared. — 5, *bulla ethmoidalis*. — 6, canal del infundíbulo o *sulcus infrabullaris*. — 7, *sulcus suprabullaris*. — 8, orificios de las células etmoidales anteriores. — 9, orificios de las células etmoidales medias. — 10, orificio del seno maxilar, con 10', orificio accesorio de este seno.

y es necesario entonces, para ponerlo bien a la vista, resecar este labio, como se ha hecho en las figuras 445 y 448 (B).

El *orificio* que acabamos de describir es generalmente el único por donde comunica la cavidad del seno maxilar con las fosas nasales. Excepcionalmente existe otro, mucho más pequeño y situado un poco hacia atrás. Este *orificio accesorio*, que corresponde al orificio posterior indicado hace un momento en la cabeza seca, se abre también en el meato medio, un poco por encima de la inserción del cornete inferior (fig. 448, 10'). Se le encuentra, por término medio, una vez entre cada 10 ó 15 individuos.

Después de haber tapizado el meato medio, la pituitaria desciende por la cara interna o convexa del cornete inferior, contornea su borde libre, remonta sobre su cara externa o cóncava y llega así a la pared externa del meato inferior, que tapiza de arriba abajo y hasta el suelo de las fosas nasales.

En la parte anterior y superior del meato inferior, la mucosa encuentra el orificio del conducto nasal. Se introduce en él, continuándose con la mucosa del conducto lácrimonasal y, por su mediación, con la conjuntiva. El orificio del conducto nasal se abre en ciertos individuos en el ángulo mismo que forma el cornete con la pared externa de las fosas nasales: es entonces redondeado u oval y mide por término medio 2 ó 3 milímetros de diámetro. Pero lo más frecuente es

que la pituitaria forme, a nivel del orificio nasal, un repliegue valvular, que tiene por efecto deprimirlo y estrecharlo: en este caso no se abre ya en el ángulo del meato, sino en su parte externa, y toma la forma de una hendidura vertical u oblicua, a menudo poco visible. Tendremos ocasión de insistir sobre ello al tratar de las vías lagrimales (véase *Anexos del ojo)*.

Como se ve, la pared externa de las fosas nasales se halla constituída en su mayor parte, tanto en estado fresco como en el esqueleto, por las tres conchas y

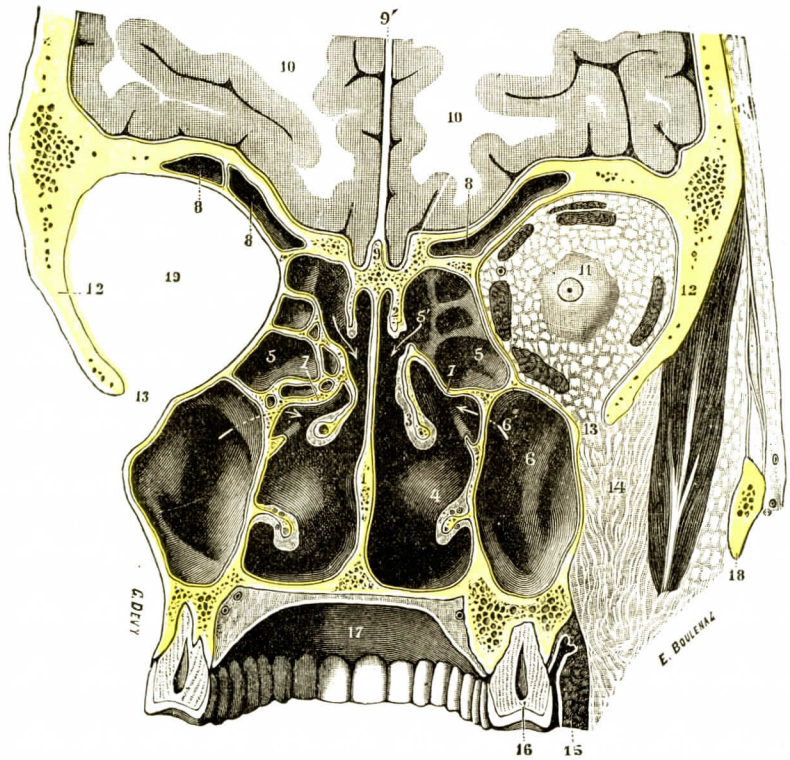

FIG. 449

Sección frontal de las fosas nasales por el último molar (cadáver congelado, segmento anterior del corte).

1, tabique de las fosas nasales. — 2, cornete superior. — 3, cornete medio. — 4, cornete inferior. — 5, células etmoidales posteriores, con 5', su abertura en el meato superior. — 6, seno maxilar, con 6', su abertura en el meato medio. — 7, promontorio de las fosas nasales o *bulla ethmoidalis*. — 8, seno frontal. — 9, apófisis crista galli, con 9', hoz del cerebro. — 10, cerebro. — 11, globo del ojo y sus músculos. — 12, ala mayor del esfenoides. — 13, hendidura esfenomaxilar. — 14, tejido adiposo de la fosa cigomática. — 15, músculo buccinador. — 16, tercer molar. — 17, bóveda palatina. — 18, apófisis cigomática. — 19, órbita izquierda.

los tres meatos. Su parte posterior está bastante bien limitada: 1.°, hacia arriba, por este canal estrecho y profundo que surca la cara anterior del cuerpo del esfenoides, el *recessus sphenoethmoidalis;* 2.°, hacia abajo, a nivel de las coanas u orificio posterior, por un canal vertical que la separa de la faringe, el *canal nasofaríngeo* (fig. 444, 13). En la parte anterior de la pared, inmediatamente por delante de las dos conchas media e inferior, se ve una pequeña región triangular, regularmente plana, que contrasta perfectamente por su sencillez con la región tan compleja de las conchas: es el *ager* de Zuckerkandl, la *carina nasi* de Merc-

kel. A su nivel la pituitaria simple y regular como la región que tapiza, se halla en relación sucesivamente, de arriba abajo, con el hueso propio de la nariz, con la apófisis ascendente del maxilar superior y con el cartílago lateral de la nariz

3.° En el suelo. — En el suelo de las fosas nasales, la pituitaria reviste muy ordenadamente los huesos que la constituyen. Llegada a nivel del conducto palatino anterior, se desliza por él y forma una especie de dedo de guante, que sólo

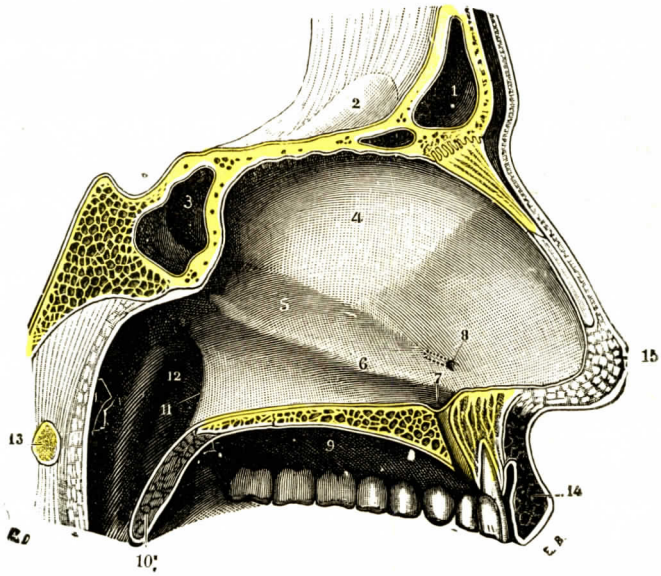

FIG. 450

Pared interna de las fosas nasales (lado derecho).

1, seno frontal. — 2, apófisis crista galli. — 3, seno esfenoidal. — 4, pared interna de la fosa nasal derecha. — 5, conducto anormal, correspondiente a una eminencia del lado opuesto. — 6, eminencia de dirección oblicua correspondiente al cartílago vomeriano de Huschke. — 7, fondo de saco nasopalatino. — 8, orificio del tubo de Ruysch. — 9, bóveda palatina. — 10, velo del paladar. — 11, borde posterior del vómer. — 12, trompa de Eustaquio. — 13, arco anterior del atlas. — 14, labio superior. — 15, lóbulo de la nariz.

ocupa en general el tercio o el cuarto superior de este conducto (fig. 450, 7). Gran número de mamíferos, principalmente los rumiantes, tienen en este sitio un verdadero conducto, *conducto nasopalatino*, *conducto incisivo*, o *conducto de Stenson*, a través del cual la mucosa de las fosas nasales se continúa con la mucosa palatina. En el hombre, las dos cavidades nasal y bucal están igualmente en comunicación hasta el final del segundo mes de la vida intrauterina. Pero desde este momento el conducto nasopalatino se estrecha poco a poco hasta borrarse completamente. En el feto a término, y *a fortiori* en el adulto, su oclusión es la regla, su permeabilidad la excepción, como lo demuestran superabundantemente las investigaciones de LEBOUCQ (*Arch. de Biologie*, 1881), que en 28 fetos de término que ha examinado con este objeto sólo dos veces ha encontrado el conducto nasopalatino permeable.

4.° En la pared interna. — Como en el suelo, la mucosa se extiende muy regularmente, y sin modificarlas en su aspecto exterior, sobre las diferentes piezas óseas y cartilaginosas que forman la pared interna o tabique. Haremos observar, sin embargo, en la parte anterior e inferior de esta pared, la existencia de un pe-

queño orificio circular que se abre un poco por delante y encima del conducto nasopalatino (fig. 437. 8). Este orificio nos conduce a una pequeña cavidad en forma de tubo de 2 a 7 milímetros de longitud solamente, que se dirige hacia atrás y un poco hacia arriba: es el *tubo de Ruysch (Ruysch'scher Gang)*. Esta formación tubular, poco marcada en el adulto, pero que la hemos visto siempre muy claramente en el feto, debe ser considerada como el homólogo rudimentario de un órgano que se encuentra muy desarrollado en muchos mamíferos, y particularmente en los roedores, el *órgano de Jacobson*, y que parece relacionarse con la función olfatoria (véanse los *Tratados de Histología)*.

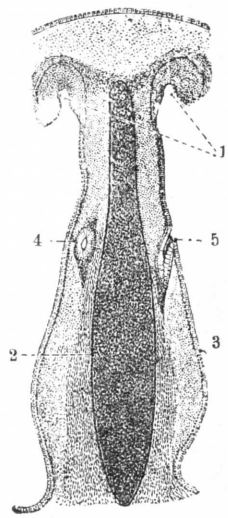

FIG. 451

Organo de Jacobson visto en una sección horizontal de la parte inferior del tabique en un feto de cuatro meses (según TOLDT).

1, ventanas de la nariz. — 2, cartílago del tabique. — 3, mucosa nasal. — 4, órgano de Jacobson del lado izquierdo seccionado de través. — 5, el mismo del lado derecho, desembocando en la cavidad nasal.

5.° En los orificios anterior y posterior.— El orificio anterior de las fosas nasales no es sino, como ya hemos visto, el orificio posterior de las ventanas de la nariz. A su nivel la mucosa pituitaria se continúa con la piel.

En el orificio posterior, o *coana*, la pituitaria se confunde también con las mucosas vecinas: por dentro, con la pituitaria del lado opuesto; por arriba y por fuera, con la mucosa de la faringe y de la trompa de Eustaquio; por abajo, con la mucosa que cubre la cara dorsal del velo del paladar (figura 450).

B. — CARACTERES FÍSICOS DE LA PITUITARIA

En las diferentes regiones de las fosas nasales por donde se extiende, la mucosa pituitaria varía mucho en su *espesor:* en las fosas nasales propiamente dichas mide de 1 a 3 milímetros.

En los senos disminuye hasta un tercio, un cuarto y hasta un décimo de milímetro.

Su *consistencia* es blanda y, por consiguiente, su resistencia es muy débil. Sabido es con cuánta facilidad se deja desgarrar la mucosa nasal.

Su *adherencia* al esqueleto subyacente es en todas partes íntima. No obstante, es posible aislarla en ciertos puntos, particularmente en el tabique y en el suelo.

En cuanto a su *color*, la pituitaria es rosada en el vivo, roja y hasta violácea en el cadáver. En su parte superior, es decir, en su porción olfatoria, presenta un ligero reflejo amarillento, que ha sido señalado hace ya mucho tiempo por TODD y BOWMANN y también por ECKER. Este matiz amarillento (*locus luteus* de ECKER) corresponde evidentemente a la *mancha amarilla* o *mancha olfatoria* de la rama.

C. — CONSTITUCIÓN ANATÓMICA DE LA PITUITARIA

Considerada desde el punto de vista de su constitución anatómica, la mucosa pituitaria ofrece a la consideración: 1.°, una capa profunda o *corion;* 2.°, otra capa superficial o *epitelial;* 3.°, formaciones glandulares.

1.° Corion. — El corion está formado por los diferentes elementos del tejido conjuntivo, con predominio de los elementos celulares y de la materia amorfa. Se

distinguen dos caras, una profunda y la otra superficial: la *cara profunda* se distingue perfectamente (Ch. Rémy) del periostio subyacente, y la denominación de fibromucosa, empleada todavía por algunos anatomistas para designar la pituitaria confundida con el periostio, es expresión de un error; la *cara superficial* sirve de base al epitelio.

2.º Capa epitelial. — Comprende tres clases de células: 1.ª, las *células epiteliales propiamente dichas*, células cilíndricas de pestañas vibrátiles, implantadas verticalmente en el corion mucoso; 2.ª, las *células basales* redondeadas u ovales, más o menos aplanadas, situadas debajo de las precedentes; 3.ª, las *células olfatorias*, células especiales que forman los elementos sensoriales de la pituitaria.

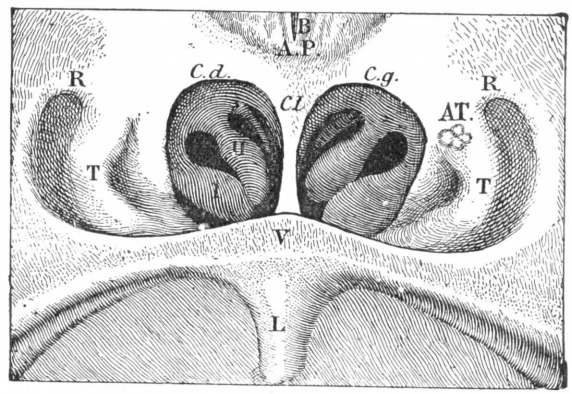

Fig. 452

Imagen rinoscópica de la nasofaringe normal (según Chavassee y Toubert).

C.d., coana derecha. — *C.g.*, coana izquierda. — *Cl.*, tabique. — A.P., amígdala faríngea. — A.T., amígdala tubárica. — V, velo del paladar. — L, úvula. — R, fosita de Rosenmüller. — T, orificio tubárico. — I, cola del cornete inferior. — R, cola del cornete medio.

Vistas en su lugar o en estado de aislamiento, las *células olfativas* o *células de Schultze* (figura 453, *a*) se presentan bajo la forma de un grueso núcleo esférico o ligeramente oval, a cuyo rededor se encuentra una delgada capa de protoplasma. Este protoplasma, apenas visible en las partes laterales del núcleo, se acumula en una y otra de sus extremidades o polos, formando allí dos pequeñas masas cónicas que dan a la célula un aspecto más o menos fusiforme.

Los dos extremos de la célula de Schultze dan origen a dos prolongaciones, que se dirigen hacia el corion *(prolongación central)*, otra hacia la superficie libre de la mucosa *(prolongación periférica)*. — La *prolongación periférica* se presenta bajo la forma de un bastoncito irregular, relativamente grueso, de un milímetro de anchura. Termina en la superficie libre de la pituitaria por una o varias pestañas, que flotan libremente en la cavidad de las fosas nasales. — La *prolongación central*, mucho más delgada todavía que la precedente y ligeramente flexuosa, presenta de trecho en trecho en su trayecto pequeños abultamientos ovoideos: recuerda exactamente, por su aspecto exterior, las ramificaciones de las fibras nerviosas y se continúa, en efecto, con una de estas fibras que constituyen los filetes olfatorios.

Las células olfatorias adquieren así la significación de verdaderas células nerviosas, células bipolares cuya prolongación periférica representa la *prolongación protoplasmática* y cuya prolongación central constituye la *prolongación del cilindroeje;* constituyen las *neuronas periféricas* de la vía olfativa; las *neuronas centrales* están formadas por las células mitrales y sus dos prolongaciones (fig. 454). Ya hemos insistido en este hecho con motivo de las terminaciones reales del nervio olfatorio, y entonces hemos demostrado que, a pesar de su forma bipolar y de su situación en la periferia, el conjunto de las células olfatorias, verdadero ganglio extendido en superficie, era homólogo de un ganglio espinal. No lo repetiremos aquí (véase tomo II, Sistema nervioso central).

Consideradas desde el punto de vista de su distribución topográfica, las células olfatorias sólo se encuentran en la parte superior de las fosas nasales, que constituye, por lo tanto, la *porción verdaderamente olfatoria* de la pituitaria. Se ha creído durante mucho tiempo que esta región olfatoria tenía por límite inferior el borde libre del cornete medio

en la pared externa de las fosas nasales y, en el tabique, una línea convencional de dirección ánteroposterior situada a la misma altura que el borde libre del citado cornete. Las investigaciones recientes de von Brunn nos enseñan que dicha porción es mucho más limitada. Ocupa tan sólo, en la parte más superior de las fosas nasales, los puntos siguientes: 1.°, la parte media de la bóveda; 2.°, la parte media del cornete superior, desde su borde adherente hasta unos 7 milímetros de su borde libre; 3.°, la parte correspondiente del

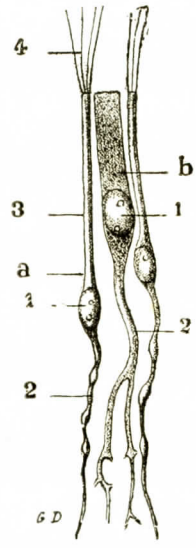

Fig. 453

Células de la región olfatoria en el hombre (según Schutze).

a, célula sensorial, con: 1, su núcleo; 2, su prolongación central; 3, su prolongación periférica; 4, sus pestañas.

b, célula epitelial, con: 1, su núcleo; 2, su prolongación central.

c, célula sensorial del hombre, con: 1, su núcleo; 2, su prolongación central; 3, su prolongación periférica; 4, su bastoncito terminal.

d, célula epitelial del hombre, con: 1, su núcleo; 2, su extremidad central, con prolongación ramificada.

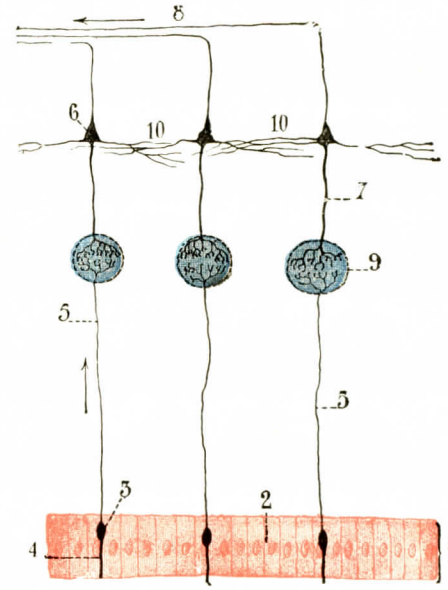

Fig. 454

Esquema de las relaciones de la neurona olfatoria periférica con la neurona central.

1, mucosa olfatoria.—2, células epiteliales.—3, célula olfatoria, con: 4, su prolongación periférica, que termina en la superficie libre de la mucosa; 5, su prolongación central, que se convierte en una fibra nerviosa de las fibras olfatorias, la cual se dirige al glomérulo olfatorio. — 6, célula mitral, con: 7, su prolongación protoplasmática; 8, su prolongación cilindroaxil. — 9, glomérulo olfatorio, en que entran en relación la arborización cilindroaxil de la neurona periférica y la arborización protoplasmática de la neurona central. — 10, prolongaciones transversales de las células mitrales.

(Las flechas indican la dirección que siguen las impresiones olfatorias.)

tabique. Su superficie parece ser, por término medio, de 240 milímetros cuadrados, de los cuales 120 corresponden al cornete y los otros 120 al tabique.

3.° Glándulas de la pituitaria. — La mucosa nasal posee numerosas glándulas, diseminadas con profusión variable: 1.°, *en la porción no olfatoria* o *respiratoria* de esta mucosa; 2.°, *en su porción olfatoria;* 3.°, *en los senos.*

a) *Glándulas de la porción no olfatoria.* — En la porción respiratoria estas glándulas pertenecen a la clase de las arracimadas, y como tales poseen un conducto excretorio en el que se abren los lobulillos en número más o menos considerable.

Sappey, que las ha estudiado con gran interés (*C. R. Soc. Biologie*, 1843, página 29), las divide, según su forma exterior, en dos grupos: *glándulas en forma de espiga* y *glándulas globulosas.*

Las primeras se caracterizan por un largo conducto, en el que se abren sucesivamente los lobulillos aislados y hasta simples fondos de saco. Las segundas, las glándulas globulosas, están contituídas, por el contrario, por un conducto muy corto, alrededor del cual se agrupan numerosos lobulillos, que están apretados unos contra otros y forman, por su conjunto, una masa única más o menos esférica.

Morfológicamente, estas glándulas mixtas poseen a la vez células serosas y células mucosas.

b) *Glándulas de la porción olfatoria.* — En la porción olfatoria existen también numerosas glándulas. Todos los anatomistas están de acuerdo acerca de este punto. Pero el desacuerdo empieza cuando se trata de determinar su naturaleza. En tanto que SAPPEY, ROBIN y RÉMY las consideran como glándulas arracimadas, RANVIER, volviendo a la opinión ya antigua de TODD y BOWMANN, no vacila en clasificarlas entre las glándulas tubulares.

c) *Glándulas de los senos.* — En los senos, las glándulas mucosas pertenecen en parte a la clase de las glándulas tubulares (PAULSEN) y en parte a la de las glándulas arracimadas. Estas últimas reproducen las dos formas ya descritas en la porción respiratoria de la mucosa: la forma en espiga y la forma globulosa. A estas dos formas, SAPPEY añade una tercera, que constituye lo que él llama las *glándulas ramosas:* son simples glándulas en espiga, cuyo conducto central se bifurca y se ramifica en uno o varios puntos, a modo de las ramas de un árbol.

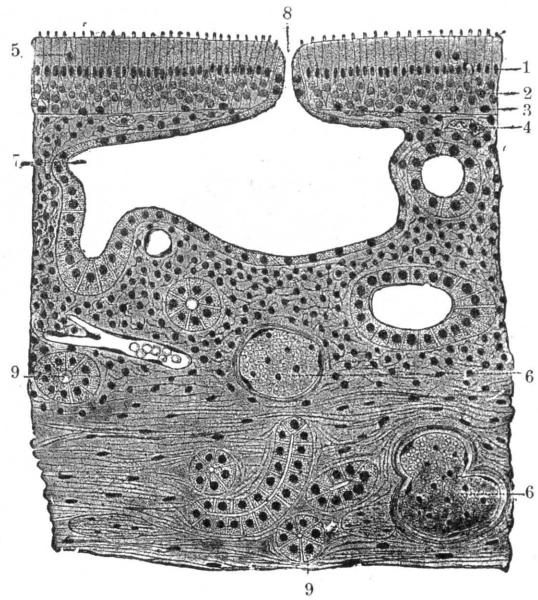

FIG. 455

Corte transversal de la mucosa olfatoria del hombre (según VON BRÜNN).

1, núcleos de las células epiteliales. — 2, núcleos de las células olfatorias. — 3, células basales. — 4, células conjuntivas pigmentadas. — 5, células olfatorias atípicas. — 6, 6, fascículos nerviosos cortados a través. — 7, dilatación vesiculosa subepitelial (*Blase* del autor). — 8, orificio exterior del conducto excretorio. — 9, 9, glándulas de Bowman.

D. — VASOS Y NERVIOS DE LA PITUITARIA

1.° Arterias. — Las arterias de la mucosa pituitaria forman tres redes (SIDKY, *Tesis de París*, 1877): red profunda, red media, red superficial. La red profunda pertenece al periostio; la red media ocupa la porción media del corion mucoso; la red superficial, en fin, se extiende por debajo del epitelio, o más exactamente, por debajo de la membrana basal.

Estas diversas redes reconocen numerosos orígenes, a saber: 1.°, las *arterias etmoidales anterior y posterior*, ramas de la oftálmica; 2.°, la *esfenopalatina*, rama terminal de la axilar interna, que llega a la pituitaria por el agujero esfenopalatino; 3.°, la *nasal posterior*, rama de la palatina superior, que se distribuye más especialmente por el cornete inferior; 4.°, la *suborbitaria*, que envía algunas ramitas al seno maxilar; 5.°, la *ptérigopalatina*, que se ramifica por la cara inferior del

esfenoides; 6.°, la *facial*, en fin, que envía algunas ramitas al orificio anterior de las fosas nasales. Todas estas arterias han sido ya estudiadas y es inútil repetir aquí su descripción (véase ANGIOLOGÍA).

2.° Venas. — Las venas que nacen en la mucosa pituitaria siguen tres caminos diferentes, formando tres grupos: grupo anterior, grupo posterior y grupo

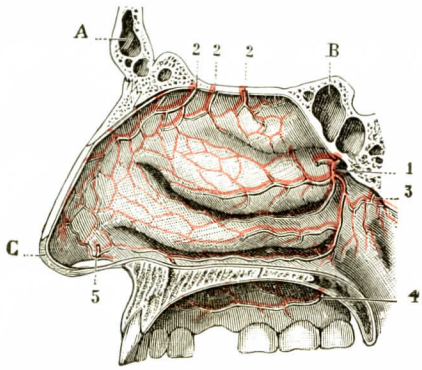

FIG. 456

Arterias de las fosas nasales, pared externa.

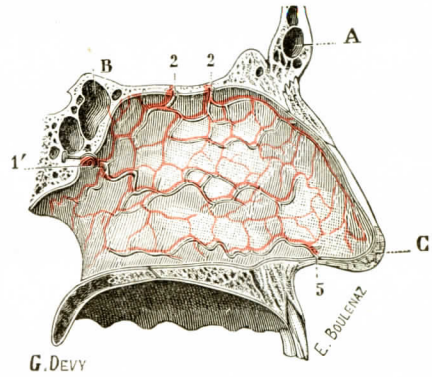

FIG. 457

Arterias de las fosas nasales, pared interna.

1, arteria esfenopalatina. — 2, arterias etmoidales anterior y posterior. — 3, ptérigopalatina. — 4, palatina descendente. — 5, anastomosis con las arterias suborbitaria y facial. — A, seno frontal. — B, seno esfenoidal. — C, lóbulo de la nariz.

superior. Las *venas anteriores* salen de las fosas nasales por su orificio posterior y se dirigen a la vena facial. Las *venas posteriores* atraviesan el agujero esfenopalatino y van a parar al plexo venoso maxilar interno. Las *venas superiores*, finalmente, se reúnen en dos pequeños troncos que constituyen las venas etmoidales anterior y posterior. Siguen en sentido inverso el trayecto de las arterias homónimas y van a abrirse en la vena oftálmica.

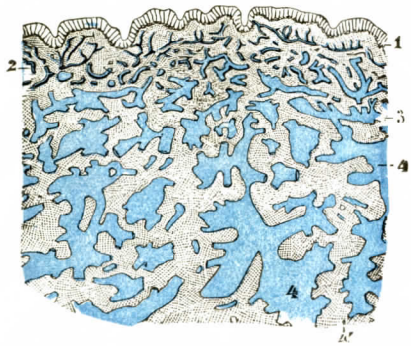

FIG. 458

Corte transversal del cornete inferior para mostrar el tejido eréctil y sus lagunas vasculares (según ZUCKERKANDL).

1, epitelio. — 2, venas superficiales. — 3, corion mucoso. — 4, 4', lagunas vasculares.

Las redes sanguíneas de la pituitaria presentan en los tres cornetes, principalmente en el medio y en el inferior, un desarrollo notable. Cuando se examina, después de inyectado, un corte transversal de estos cornetes, se comprueba que el corion mucoso es mucho más grueso que en los demás puntos de las fosas nasales y, por otra parte, que está casi completamente ocupado por dilataciones vasculares cuyas dimensiones (figura 458) aumentan progresivamente desde las capas superficiales hasta las capas profundas. Las más cercanas a la laminilla ósea alcanzan dimensiones considerables.

El corion de la pituitaria se encuentra, pues, transformado en un tejido cavernoso especial, que ha sido perfectamente descrito por TOYNBEE y por ZUCKERKANDL. Su espesor alcanza 2, 3 y hasta 4 milímetros.

Los anatomistas no están todavía completamente acordes respecto de la naturaleza de este tejido. En tanto que algunos autores no ven en los vasos precitados sino un simple plexo venoso, otros no vacilan en asimilarlos a las cavidades vasculares que caracterizan a los órganos eréctiles. Elevan, pues, la capa en cuestión a la categoría de un verdadero órgano eréctil, el *cuerpo cavernoso de la pituitaria*. También se han descrito *nervi erigentes*, procedentes del ganglio esfenopalatino. El hecho es que los gruesos vasos que nos presenta la mucosa de los cornetes poseen cada uno doble capa muscular: una capa interna, formada por fibras longitudinales, que forman relieves en la luz del vaso, y una capa externa, concéntrica a la precedente y constituída por fibras circulares o espiroides (Pilliet). Estas dos capas están una y otra muy desarrolladas y se concibe que los fascículos muscu-

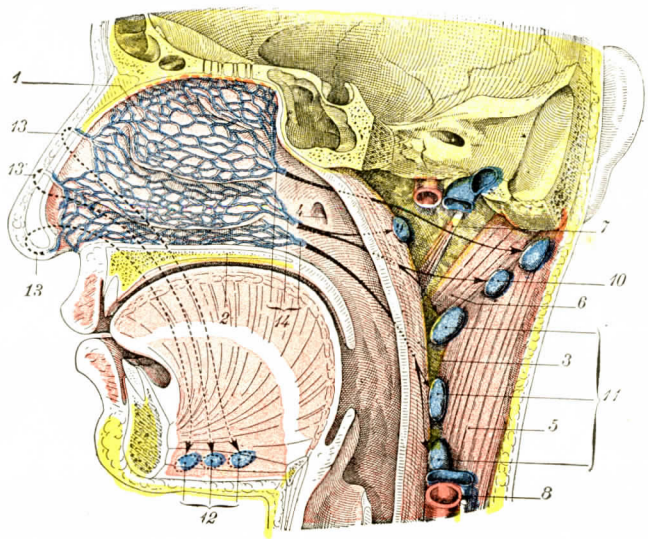

Fig. 459

Linfáticos de las fosas nasales.

(La parte anterior de la figura representa un corte sagital; la parte posterior, un corte oblicuo hecho según un plano que iría de la superficie basilar a la apófisis mastoides. Este último corte nos permite ver la región carotídea por su lado interno.)

1, fosas nasales (pared externa) con su red linfática. — 2, velo del paladar. — 3, pared posterior de la faringe. — 4, trompa de Eustaquio. — 5, esternocleidomastoideo. — 6, vientre posterior del digástrico. — 7, estilofaríngeo. — 8, paquete vasculonervioso del cuello. — 9, ganglio retrofaríngeo. — 10, ganglios cervicales profundos, situados a lo largo del borde inferior del digástrico. — 11, ganglios de la cadena yugular interna. — 12, ganglios submaxilares. — 13, troncos linfáticos anteriores. — 14, troncos linfáticos posteriores.

(Las flechas en negro indican el trayecto que siguen los troncos linfáticos para dirigirse a sus ganglios respectivos.)

lares que las constituyen pueden perfectamente, en ciertos casos, determinar en la mucosa de los cornetes una especie de *turgencia activa* por un mecanismo análogo al que produce la erección.

3.° Linfáticos. — Los linfáticos de la pituitaria, perfectamente conocidos desde las investigaciones de Simon (París, 1859) y de Panas (*Tesis de París*, 1860), fueron descritos de nuevo por Sappey en 1874 y luego por Most (*Ueber den Lymphgefassapparat von Nase und Rachen*, «Arch. f. Anat. u Entewickelung», 1901), y por André (*Tesis de París*, 1905).

A. Red de origen. — Forman, en las capas superficiales del corion, una red extremadamente tenue de grandes mallas irregulares, muy desarrollada en todas partes, pero principalmente en su parte posterior, a nivel de la cola de las conchas inferiores.

Esta red se continúa, hacia delante, con la red anteriormente descrita de la piel de las ventanas de la nariz, y hacia atrás con la de la faringe y de la cara dorsal del velo del paladar.

Se continúa también de una fosa nasal a la otra a nivel del borde posterior del tabique, lo que nos explica la inyección posible de las dos pituitarias, derecha e izquierda, por una sola punción practicada en una de ellas.

Por último, la red linfática de la pituitaria, según SCHWEITZER, entra en relación con la de la bóveda palatina a nivel del conducto palatino anterior.

B. LINFÁTICOS EFERENTES. — Los linfáticos eferentes de la red de la pituitaria siguen una doble vía: 1.°, la vía anterior, son los *linfáticos anteriores;* 2.°, la vía posterior, son los *linfáticos posteriores* (fig. 459).

a) *Linfáticos anteriores.* — Los linfáticos anteriores, dirigiéndose hacia delante, salen de las fosas nasales pasando ora entre los cartílagos de la nariz y el esqueleto adyacente, ora entre los cartílagos, o bien por delante de estos cartílagos. Cualquiera que sea el punto por el que pasen, llegan debajo de los tegumentos, se adosan a los linfáticos satélites de los vasos faciales y, con estos últimos, van a terminar en los ganglios submaxilares. Estos linfáticos anteriores son poco importantes; para la circulación de la linfa nasal forman una vía puramente *accesoria.* pues la vía *principal* está constituída por los linfáticos posteriores.

b) *Linfáticos posteriores.* — Los linfáticos posteriores, a la vez más numerosos y más voluminosos, se escapan de la red de la pituitaria (tanto del tabique como de la pared interna) a nivel de su parte posterior. Luego se dirigen hacia atrás, al surco que separa las fosas nasales de la faringe, y allí, algo por delante del pabellón de la trompa de Eustaquio, forman como una encrucijada, de donde parten en sentido divergente cierto número de troncos colectores, que distinguiremos por su dirección ulterior en tres grupos: *grupo, superior, grupo medio* y *grupo inferior.*

α) Los *linfáticos del grupo superior,* en número de dos o tres, nacen de los dos cornetes superiores. Siguiendo una dirección ánteroposterior, pasan por encima del pabellón de la trompa y llegan pronto a nivel del punto en que la pared lateral de la faringe se continúa con la pared posterior. En este punto perforan el constrictor superior y se vierten en uno o dos ganglios voluminosos que se hallan situados detrás de la faringe por delante del cuerpo del axis y que forman parte del grupo retrofaríngeo.

β) Los *linfáticos del grupo medio* nacen del cornete inferior, del meato inferior y de la parte externa del suelo de las fosas nasales. En número de dos, a veces de tres, pasan por debajo del pabellón de la trompa, perforan también la pared lateral de la faringe y van a parar, un poco por encima del asta mayor del hueso hioides, a un ganglio voluminoso, el mayor de la cadena yugular interna, situado inmediatamente por debajo del vientre posterior del digástrico por encima de la embocadura del tronco tirolinguofacial (ANDRÉ).

γ) Los *linfáticos del grupo inferior* resumen bastante bien la circulación linfática del tabique y de la parte interna del suelo. En número de dos o tres, descienden oblicuamente por la cara posterior del paladar, pasan por debajo del *pilar* posterior, se anastomizan con los linfáticos de la amígdala y, como los precedentes perforan la pared lateral de la faringe. Finalmente, van a terminar en uno o dos ganglios de la cadena yugular interna situados por debajo del esternocleidomastoideo, a nivel o un poco por debajo de la bifurcación de la carótida primitiva.

c) *Resumen.* — En conjunto, los linfáticos eferentes de la red de la pituitaria terminan en los grupos ganglionares siguientes: 1.°, en los ganglios submaxilares, son los linfáticos anteriores; 2.°, en los ganglios retrofaríngeos, son los

linfáticos pósterosuperiores; 3.°, en los ganglios de la cadena yugular interna, son los linfáticos pósteroinferiores.

C. Linfáticos de los senos. — Por lo que respecta a los linfáticos de la mucosa que tapiza las cavidades anexas de las fosas nasales, se mezclan verosímilmente con los linfáticos de la pituitaria propiamente dicha, para llegar, con estos últimos, a la pared lateral de la faringe, atravesarla y, finalmente, terminar

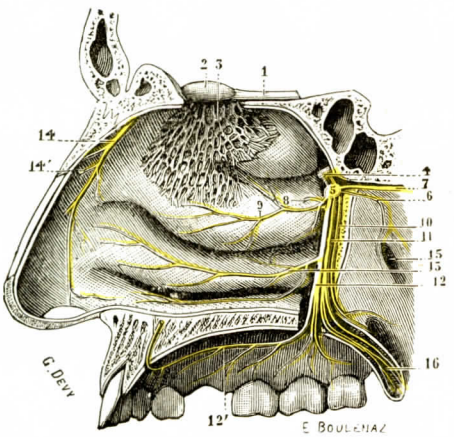

Fig. 460

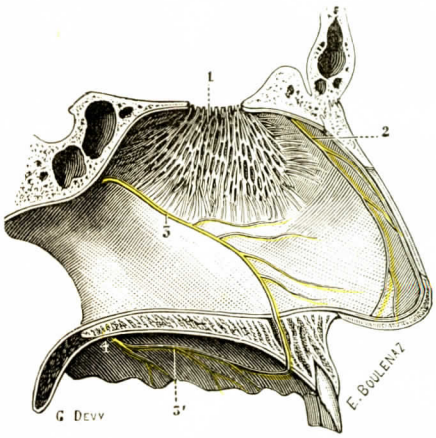

Fig. 461

Fig. 460. — Pared externa de las fosas nasales, para mostrar los ramos externos del nervio olfatorio.

1, cintilla olfatoria. — 2, bulbo olfatorio. — 3, ramificaciones externas del nervio olfatorio. — 4, nervio maxilar superior. — 5, ganglio esfenopalatino. — 6, nervio ptérigopalatino. — 7, nervio vidiano. — 8, nervio esfenopalatino interno, seccionado cerca de su origen. — 9, nervio esfenopalatino externo. — 10, nervio palatino posterior. — 11, nervio palatino medio. — 12, nervio palatino anterior, con 12', su anastomosis con el esfenopalatino externo. — 13, nervio nasal posterior. — 14, ramo externo del nasal interno, con 14', nasolobular. — 15, orificio de la trompa de Eustaquio. — 16, ramos terminales del nervio palatino medio.

Fig. 461. — Pared interna de las fosas nasales, para demostrar los ramos internos del nervio olfatorio.

1, ramificaciones del nervio olfatorio en la pituitaria.—2, filete interno del nasal interno.—3, nervio esfenopalatino interno, seccionado por detrás. — 3', su anastomosis con el nervio palatino anterior.

en los ganglios yugulares y en los ganglios retrofaríngeos, con preferencia en estos últimos.

D. Relaciones entre los espacios subaracnoideos y la red linfática de la *región olfatoria* de la pituitaria. — Schwalbe, y después de él, Axel Key y Retzius (1876) y, más recientemente, Cunéo y Marc André, Baum, Zwillinger, Hnevkovsky (1928) han demostrado que existen comunicaciones entre la porción olfatoria de las fosas nasales y los espacios subaracnoideos. Las comunicaciones se efectúan por pequeños conductos independientes de los capilares sanguíneos y de los filetes del nervio olfatorio y que pasan, como estos últimos, por los agujeros de la lámina cribosa. Se concibe la importancia de estas comunicaciones en la patogenia de ciertas infecciones encefalíticas.

4.° Nervios. — La mucosa de las fosas nasales recibe dos clases de nervios: nervios de sensibilidad general y nervios de sensibilidad especial:

a) *Nervios de sensibilidad general.* — Los nervios de sensibilidad general proceden del trigémino por mediación de las cinco ramas siguientes: 1.°, el *nasal*

interno, rama del oftálmico, que se distribuye por la parte anterior de la mucosa, tanto por la pared interna como por la rama externa de las fosas nasales; 2.°, el *esfenopalatino interno* y el *esfenopalatino externo*, ramas del ganglio de Meckel, que se distribuyen, el primero por la mucosa del tabique, el segundo por la región de los dos cornetes superiores; 3.°, el *nasal posterior*, rama del palatino anterior, que se pierde en el cornete inferior; 4.°, el *ptérigopalatino*, rama posterior del ganglio de Meckel, que se distribuye por las partes posterior y superior de la pituitaria, cerca de la trompa de Eustaquio. Las fibras nerviosas que proceden de estas diferentes ramas terminan por extremidades libres, parte en el corion mucoso (principalmente en las glándulas), parte en el espesor mismo de la capa epitelial (VON BRUNN, LENHOSSÉK, CAJAL, RETZIUS y KALLIUS).

b) *Nervios de sensibilidad especial.* — Los nervios de sensibilidad especial proceden del olfatorio. Ya los describimos al tratar de los nervios craneales, y entonces vimos que esos nervios, nacidos del bulbo olfatorio, atraviesan los agujeros de la lámina cribosa del etmoides y se distribuyen exclusivamente, tanto por la pared externa de las fosas nasales como por la pared interna, en la porción más superior o porción olfatoria de la pituitaria. Recordaremos de paso que las fibras olfatorias, desprovistas de mielina, presentan por este hecho una gran analogía con las fibras de Remak, y recordaremos también que las pretendidas anastomosis descritas por FISCHER entre los filetes del olfatorio y las ramificaciones del trigémino no existen.

Consideradas en su trayecto y modo de terminar, las fibras olfatorias corren primero por el corion paralelamente a la superficie de la mucosa. Luego, irguiéndose, se dirigen hacia la membrana vítrea, la atraviesan y llegan entonces a la capa epitelial, en donde se continúan con la prolongación central de las células olfatorias. Este hecho esencial de la continuidad de la prolongación central de las células sensoriales con las fibrillas terminales del olfatorio (simplemente presentido por MAX SCHULTZE) ha sido luego comprobado por numerosos observadores, entre los cuales citaremos a RÉMY (1880), EHRLICH (1886), ARNSTEIN (1897), GRASSI y CASTRONOVO (1889), RAMÓN Y CAJAL (1890), VAN GEHUCHTEN (1890), RETZIUS, etc.

§ 3. — CAVIDAD POSTERIOR DE LAS FOSAS NASALES

La cavidad posterior de las fosas nasales es continuación de las fosas nasales propiamente dichas. No es sino la porción más superior de la faringe y será descrita al estudiar este órgano (véase tomo IV, APARATO DE LA DIGESTIÓN).

ARTICULO III

CAVIDADES NEUMATICAS ANEXAS A LAS FOSAS NASALES

Las cavidades neumáticas anexas a las fosas nasales son en número de cuatro a cada lado. Son (fig. 462): 1.°, el seno maxilar; 2.°, el seno frontal; 3.°, las células etmoidales; 4.°, el seno esfenoidal.

§ 1. — SENO MAXILAR

El seno maxilar o antro de Highmoro ocupa la parte central del maxilar superior y en particular el espesor de la apófisis piramidal del hueso. Al contrario

de los otros senos, existe ya desde el nacimiento, pero reducido a células de pequeñas dimensiones. Desemboca en el meato medio. Estudiaremos su forma y sus relaciones, su cavidad, su orificio, sus vasos y nervios.

1.° Forma y relaciones.— Hemos estudiado ya la forma en OSTEOLOGÍA (tomo I).

Recordemos que el seno tiene la forma de una pirámide triangular de base interna y de vértice dirigido hacia fuera.

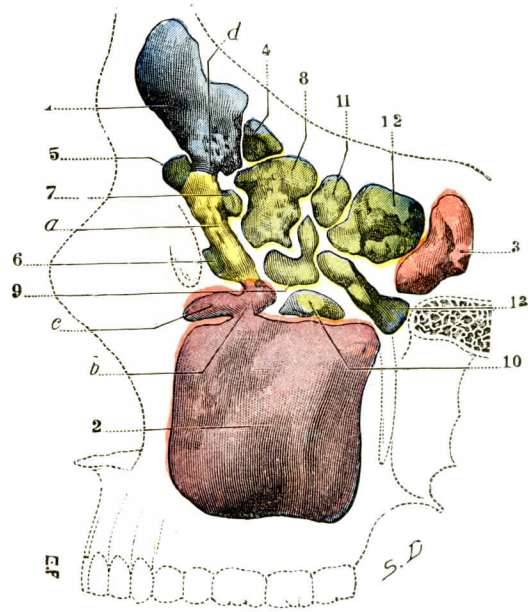

FIG. 462

Molde de las cavidades anexas de las fosas nasales (según SIEUR y JACOB).

1, seno frontal. — 2, seno maxilar. — 3, seno esfenoidal. — 4, 5, 6, 7, 8, 9, 10, 11, 12, 13, células etmoidales 4, 5, 6, 7, células del canal del unciforme; 8, 9, 10, células del canal de la ampolla; 11, 12, 13, células posteriores). — *a*, canal del unciforme. — *b*, canal maxilar. — *c*, prolongación orbitaria del seno maxilar. — *d*, conducto frontonasal.

A. PAREDES. — Las paredes se distinguen en pósteroanterior, posterior y superior.

a) *Pared anterior.*—La pared anterior o yugal, convexa, corresponde exteriormente a la mejilla y a la fosa canina; sube hasta el reborde orbitario. Ofrece en su parte superior el relieve del canal suborbitario que desemboca por el agujero suborbitario situado en la cara externa de esta pared. El fondo de saco gíngivolabial invade la parte inferior de esta cara (vía de acceso de Caldvell-Luc). La pared es de escaso espesor, de un milímetro aproximadamente. Es recorrida interiormente por el conducto dentario anterior y superior.

b) *Pared posterior o ptérigomaxilar.* — Exteriormente esta pared, de forma convexa, corresponde a la pared anterior de la fosa ptérigomaxilar Su grosor es de dos milímetros aproximadamente; está excavada por los conductos de los nervios dentales posteriores.

c) *Pared superior.* — La pared superior u orbitaria, muy delgada, corresponde al suelo de la órbita. Presenta una fuerte eminencia alargada de delante atrás, formada por el relieve del conducto suborbitario, que recorre el nervio suborbitario. La pared de este conducto es muy delgada y a menudo dehiscente (neuralgia del suborbitario en los casos de inflamación del seno).

B. BASE (fig. 464). — La base corresponde a la pared externa de las fosas nasales. Comprende dos segmentos determinados por la inserción del cornete inferior. El *segmento inferior* corresponde al meato inferior; es delgado, y está constituído por la apófisis auricular del cornete y por la apófisis maxilar del palatino, que se articula con la precedente. El conducto lácrimonasal se abre en la parte anterior de este segmento. Se pasa por detrás de él cuando se hunde este segmento para una punción exploradora (SCHMIDT) o un drenaje.

El *segmento superior* presenta el orificio del seno maxilar. Este orificio está situado inmediatamente por detrás de la eminencia del conducto lácrimonasal

Tiene de 3 a 5 milímetros de diámetro. Su situación en el fondo de la parte posterior del canal del unciforme, oculta por la ampolla etmoidal y cubierta por el cornete medio, hace su acceso casi imposible por los medios clínicos ordinarios. En su proximidad se comprueban a veces aberturas accesorias, los *orificios de Giraldès* (fig. 469, 6').

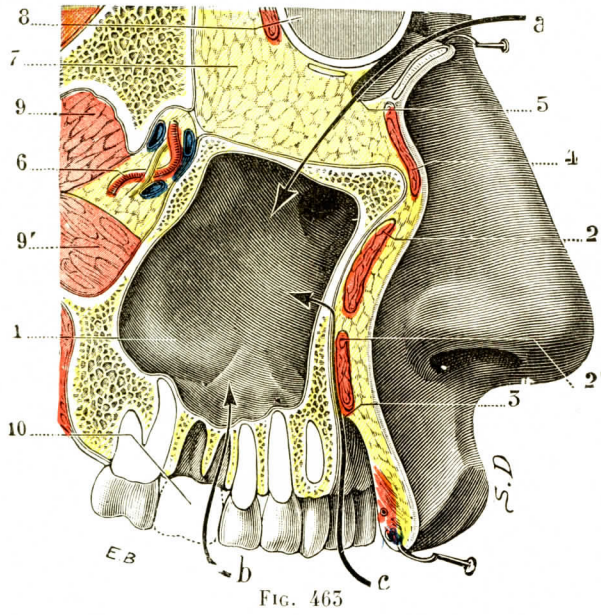

FIG. 465

Relaciones del seno maxilar y vías de acceso a su cavidad (TESTUT y JACOB).

Corte láterosagital derecho de la cara. Sujeto congelado. Porción interna del corte.

1, seno maxilar derecho. — 2, cigomático mayor. — 2', elevador del labio superior. — 3, fondo de saco labiogingival superior. — 4, orbicular de los párpados. — 5, fondo de saco conjuntival inferior. — 6, arteria maxilar interna. — 7, órbita. — 8, globo ocular. — 9 y 9', los dos fascículos del pterigoideo externo. — 10, primer multicúspide arrancado.

a, vía de acceso orbitaria. — *b*, vía de acceso alveolar. — *c*, vía de acceso por el surco gingivolabial.

C. BORDES. — Los bordes del seno corresponden al contorno de la base. El *borde superior*, formado por la unión del suelo de la órbita y la parte nasal, sigue el borde superior de hueso. Está en relación con una o dos células etmoidales que abollan su contorno. El *borde anterior*, vertical, corresponde a la unión de la pared anterior con la base. Tiene la forma de un canal o de un surco en relación directa con la eminencia del conducto lagrimal. El *borde posterior*, ancho, corresponde a la tuberosidad del maxilar superior, por lo tanto a la hendidura ptérigomaxilar y a los órganos que se alojan en ella, en particular al nervio maxilar superior y al ganglio de Meckel. El *borde inferior* o suelo del antro tiene la forma de un canal que forma el bajo fondo del seno. Corresponde a los premolares a los dos primeros gruesos molares, cuyas raíces sobresalen a veces en la cavidad sinusal (fig. 463).

D. VÉRTICE. — El vértice corresponde al hueso molar, en cuyo espesor se continúa a menudo.

E. DIFERENTES TIPOS DE SENOS (fig 465 a 467). — Hemos visto en OSTEOLOGÍA que la forma y las dimensiones del seno eran muy variables y que se podía distinguir (SIEUR y JACOB): 1.°, *senos pequeños*, que resultan, ora de una detención de desarrollo del seno, ora de una excavación muy marcada de la pared externa de las fosas nasales y de la fosa canina, rechazo que tiene por consecuencia estrechar considerablemente la luz de la mitad anterior del seno; 2.°. *senos medianos*, que corresponden al tipo que acabamos de describir; 3.°, *senos grandes*, consecuencia de una resorción muy desarrollada. En estos casos se encuentran prolongaciones muy marcadas, entre las cuales se pueden distinguir: la *prolongación orbitaria*, excavada en la rama ascendente del maxilar; la *prolongación malar;* la *prolongación alveolar;* la *prolongación palatina inferior*, que se extiende en la bóveda palatina; la *prolongación palatina superior*, en la parte pósterosuperior del seno y que lleva a éste el contacto con las células etmoidales posteriores.

2.° Cavidad sinusal. — *Vasos y nervios.* — La mucosa, emanación de la pituitaria, adhiere al tejido óseo que tapiza. La cavidad, generalmente única, está a veces tabicada por bridas fibromucosas particularmente frecuente en el suelo.

Las arterias provienen por vía nasal de las ramas de la arteria esfenopalatina y de la arteria palatina, y por vía facial, de las arterias bucal y facial.

Las venas terminan en la circulación profunda por una parte, es decir, en el plexo ptérigomaxilar, y en la circulación superficial por otra parte, es decir, en la vena facial. Por medio de ésta van a parar luego a la vena oftálmica y, por consiguiente, al seno de la duramadre.

Los linfáticos son mal conocidos. Los nervios proceden del maxilar superior y del ganglio esfenopalatino.

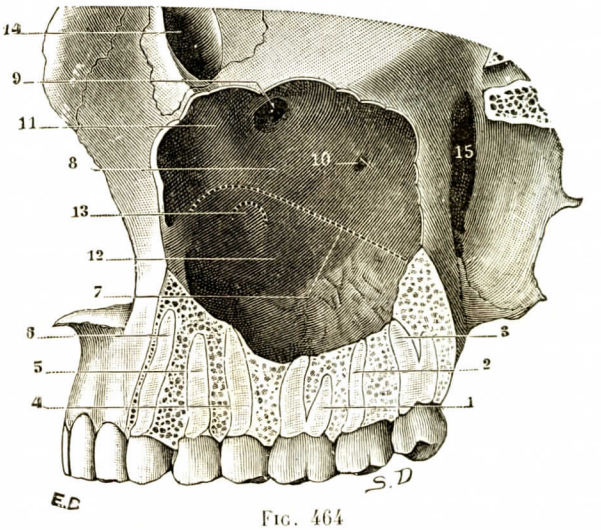

FIG. 464

Relaciones del seno maxilar con los dientes y con la pared externa de las fosas nasales (T. y J.).

(En punteado la línea de inserción de la concha inferior y la abertura del conducto lácrimonasal.)

1, primer molar. — 2, segundo molar. — 3, tercer molar. — 4, segundo premolar. — 5, primer premolar. — 6, canino. — 7, borde de inserción de la concha inferior. — 8, pared del seno que corresponde al meato medio. — 9, abertura verdadera del seno maxilar. — 10, orificio de Giraldès. — 11, relieve del conducto lácrimonasal. — 12, pared del seno que corresponde al meato inferior. — 13, porción de la pared del seno correspondiente a la abertura del conducto lácrimonasal en el meato inferior. — 14, canal lácrimonasal de la órbita. — 15, fosa ptérigomaxilar.

§ 2. — SENO FRONTAL

Los senos frontales, que hemos estudiado ya en OSTEOLOGÍA (tomo I), tienen la forma de una pirámide triangular, de vértice superior y de base inferior. Su des-

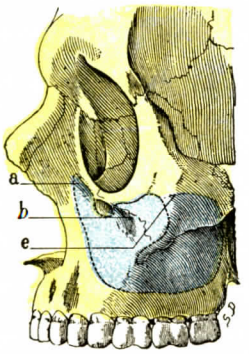

FIG. 465

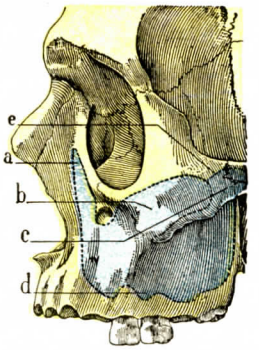

FIG. 466

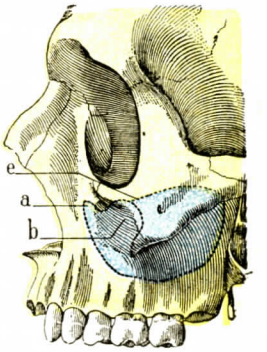

FIG. 467

Los tres tipos de seno maxilar: figura 465, seno de dimensiones medias; figura 466, seno grande; figura 467, seno pequeño (T. y J.).

a, prolongación de la apófisis ascendente del maxilar superior. — *b*, prolongación malar. — *c*, prolongación palatina superior. — *d*, prolongación alveolar. — *e*, límite, señalado por puntos, de la porción del seno maxilar oculta por el hueso malar.

arrollo demuestra que se les puede considerar como células etmoidales que han emergido o más bien se han desarrollado entre las dos tablas del frontal. Esta evolución se hace activa a partir de la edad de quince años.

Cuando se han desarrollado normalmente, los senos miden por término medio de 20 a 25 milímetros de altura, 25 milímetros de anchura y 10 a 15 milímetros de profundidad. Exteriormente están limitados por una curva tendida en medio de los arcos ciliares y que se eleva a 2 centímetros aproximadamente por encima de la raíz de la nariz.

Se distinguen en los senos tres paredes, un vértice y una base.

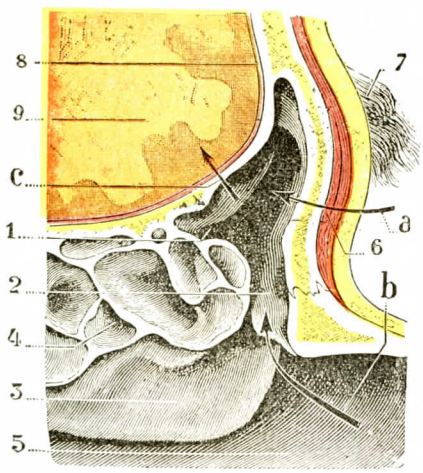

FIG. 468

Relaciones del seno frontal: corte sagital del seno frontal derecho, inmediatamente por fuera de la línea media (sujeto congelado, segmento interno del corte) (TESTUT y JACOB).

1, seno frontal derecho. — 2, conducto nasofrontal. — 3, meato medio (más exactamente, cara cóncava de la concha nasal media formando la pared interna del meato medio; el corte ha desinsertado la concha media de la pared externa de la fosa nasal). — 4, células etmoidales. — 5, tabique de las fosas nasales. — 6, músculo ciliar. — 7, ceja. — 8, meninges. — 9, cerebro.

a, flecha que señala el camino que sigue el cirujano para penetrar en el seno por la vía frontal. — *b*, flecha que indica el punto por donde dete penetrar el pico de la sonda en el cateterismo del seno frontal. — *c*, vía seguida por la infección sinusal para propagarse al cerebro.

A. PAREDES. — Comprenden una pared anterior, una pared posterior y una pared interna.

a) *Pared anterior* (fig. 468). — La pared anterior o subcutánea corresponde a la región ciliar. Es la pared quirúrgica. La escotadura suborbitaria limita en general su extremo externo. Su grosor es tanto mayor cuanto más pequeño es el seno.

b) *Pared posterior*. — La pared posterior o cerebral, siempre mucho más delgada que la precedente, corresponde a las meninges que cubren la punta del lóbulo frontal y el origen del seno longitudinal superior.

c) *Pared interna o tabique*. — Separa los senos frontales, es delgada, y muy a menudo fuertemente desviada, sobre todo en la parte superior.

d) *Vértice*. — Dirigido hacia arriba, corresponde a la unión de la pared anterior con la pared posterior.

e) *Base*. — La base o suelo del seno ofrece dos partes, una externa y otra interna.

La parte externa u orbitaria, extremadamente delgada, corresponde a la órbita, encima de la apófisis ascendente del maxilar superior (MOURET), o del unguis (SIEUR y JACOB). La parte interna o etmoidal, situada debajo de la precedente, está en relación con las células etmoidales, que sobresalen rechazando su pared. A menudo en número de cuatro, estas eminencias, llamadas *bolsas frontales*, dependen, pues, del desarrollo de las llamadas *eminencias etmoidales* y corresponden a la bóveda nasal. En la parte interna de esta región del suelo del seno se advierte el orificio del conducto de comunicación entre el seno frontal y las fosas nasales.

B. CONDUCTO FRONTAL. — Este conducto, que es el equivalente de una semicélula etmoidal, parte, pues, de la parte interna del suelo del seno y se abre en el vértice del meato medio, por lo general en el canal del unciforme, más raramente en el canal de la ampolla. Presenta íntimas relaciones con los orificios de las

células etmoidales anteriores, de las que no es más que un divertículo que comunica con una célula etmoidal convertida por migración en seno frontal.

Variedades (fig. 470). — Como para el seno maxilar, se observan grandes variaciones en las dimensiones y se pueden distinguir senos pequeños, medianos y grandes (véase tomo I, OSTEOLOGÍA).

§ 3. — CÉLULAS ETMOIDALES

Las células etmoidales, excavadas en las masas laterales del etmoides, ofrecen una disposición compleja, que ha hecho que se diera a su conjunto el nombre de ***laberinto etmoidal***. Se abren en los meatos medio y superior de las fosas nasales.

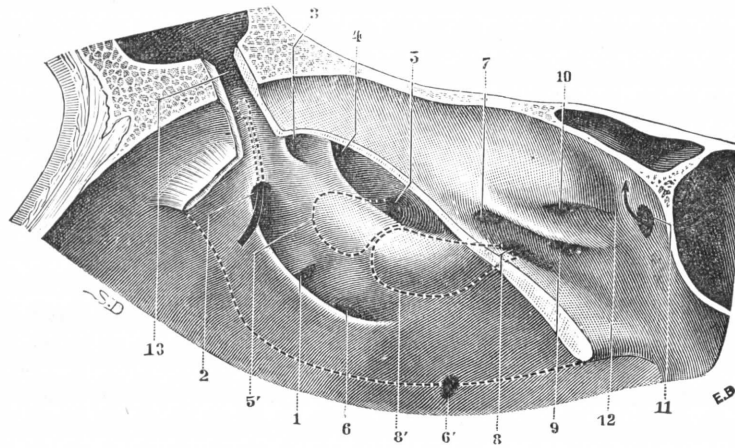

FIG. 469

Región del meato medio: sus canales, sus relieves y sus aberturas celulares (T. y J.).

1, 2, células etmoidales que se abren en el canal del unciforme. — 3, divertículo etmoidal pósterointerno. — 4, 5, células que se abren en el canal de la ampolla (la célula 4 está formada a expensas del divertículo etmoidal pósteroexterno). — 5, proyección en puntos de la célula que se abre, en 5', en el canal de la ampolla. — 6, abertura del seno maxilar.—6', orificio de Giraldès.—7, 8, 9, células etmoidales posteriores desembocando en el tercer meato. — 8', proyección en puntos de la célula posterior que ocupa, como se ve, la base de la ampolla y que va a abrirse en el tercer meato. — 10, célula posterior desembocando en el cuarto meato. — 11, abertura del seno esfenoidal. — 12, recessus etmoidoesfenoidal. — 13, conducto frontonasal, abierto por arrancamiento de su pared interna (en su fondo sobresale una célula etmoidal que va a desembocar en el canal del unciforme, en 2).

1.° Situación, límites y estructura. — Como las masas laterales del etmoides, a las que pertenecen, las células etmoidales están situadas: 1.°, por dentro de la cavidad nasal, cuya pared externa forman parcialmente; 2.°, por fuera de la órbita, cuya pared interna constituyen; 3.°, por debajo del hueso frontal; 4.°, por delante del esfenoides; 5.°, por encima del maxilar superior. Invaden los huesos que están en su contacto, de suerte que hay células etmoidales limitadas al etmoides, por una parte, y por otra parte, células etmoidofrontales, etmoidomaxilares, etmoidoesfenoidales y etmoidoungulares.

Comparables a los pequeños compartimientos de un avispero, las células etmoidales son de forma irregular. Generalmente tienen la de un embudo cuya base es superior y cuyo vértice corresponde al meato. Las paredes que separan unas de otras están constituídas por un tejido compacto. laminar, extremadamente delgado.

2.° Número, dimensiones y clasificación. — El número es variable. Por término medio es de 7 a 9, pero puede bajar a 5 y llegar a 16 (Sieur y Jacob). En general su volumen es tanto mayor cuanto menor es su número. Se han podido distinguir desde este punto de vista *laberintos atróficos* y *laberintos hipertróficos*.

Las cavidades etmoidales se agrupan en sistemas. Estos se hallan separados por tabiques que están en conexión íntima con la hoja ósea que constituye los cornetes etmoidales, es decir, el segundo, tercero y cuarto cornetes.

A veces estos tabiques ofrecen dehiscencias que permiten comunicar entre sí dos sistemas próximos. Por último, en un mismo sistema las cavidades pueden

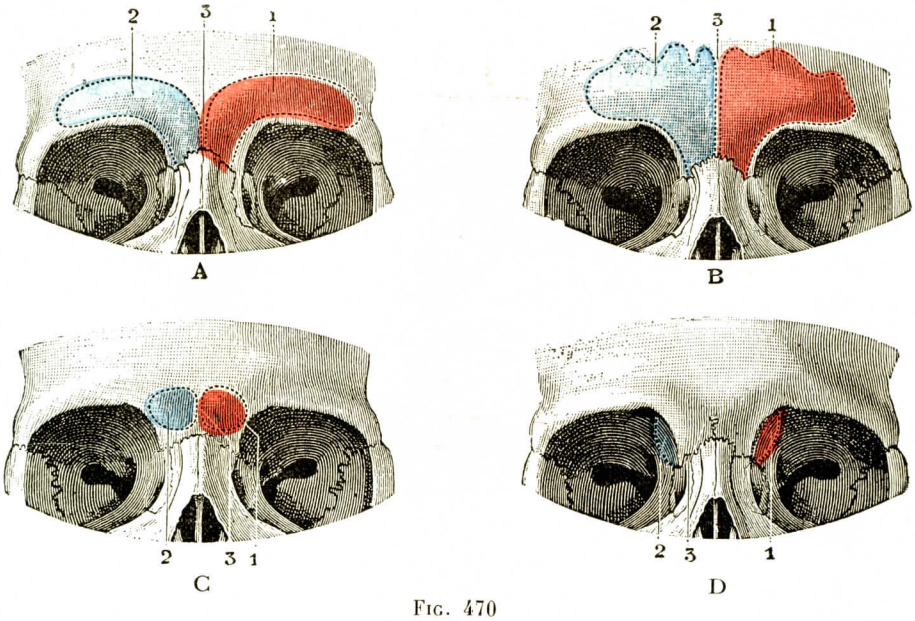

Fig. 470

Diversos tipos de senos frontales (T. y J.).

A, tipo de seno grande extendido principalmente en anchura. — B, tipo de seno grande extendido principalmente en altura. — C, tipo de seno mediano. — D, tipo de seno pequeño (tipo orbitario). — 1, seno frontal izquierdo. — 2, seno frontal derecho. — 3, tabique intersinusal.

comunicar entre sí, pero tienen siempre una resultante común: un meato etmoidal determinado. Se dará al tabique separativo de cada sistema el nombre de *raíz tabicante correspondiente* (Mouret). Dado que hay tres cornetes etmoidales, habría, pues, tres raíces tabicantes. Pero, como hace observar muy justamente Mouret, la ampolla y la apófisis unciforme, que asientan en la parte inferior de las masas laterales y no en la cara interna, deben ser consideradas como cuernos, rudimentarios en el hombre, pero bien desarrollados en ciertos animales. Recordemos que a cada cornete corresponde un meato. En la ampolla el canal retrobulbar formará su meato, que, al igual que el canal del infundíbulo, situado detrás del borde posterior del unciforme, representa el meato de esta apófisis. Habrá, pues, para cada uno de estos cornetes, aunque estén poco desarrollados, una raíz tabicante que marcará el límite de su sistema.

Gracias a estas consideraciones bien evidenciadas por Mouret, el laberinto etmoidal se hace bastante fácil de comprender (figs. 472 y 473).

La raíz tabicante del cornete medio (fig. 472, 5, 5') forma el límite entre el etmoides anterior situado por delante de ella y el etmoides posterior. Este etmoides anterior depende, pues, de tres cornetes y tres meatos: el cornete medio y el meato medio, el cornete ampollar y el meato ampollar, el cornete unciforme y el meato unciforme. Como se ve en la figura 472, el sistema etmoidal ampollar está situado entre el etmoides posterior y el etmoides anterior. El sistema del meato medio y el del unciforme están situados delante de él.

En cada uno de los sistemas las células pueden variar de dimensiones y de número, como hemos dicho ya; igualmente los sistemas celulares no quedan casi

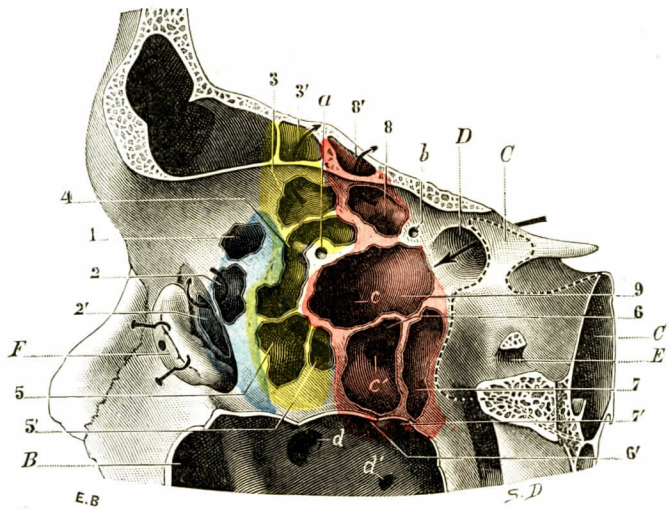

FIG. 471

Células etmoidales después de haber aplastado su pared externa u orbitaria (T. y J.).

(Corte ánteroposterior de la órbita. Segmento interno del corte: las células del canal del unciforme están teñidas *en azul;* las células del canal de la vesícula, *en amarillo;* las células posteriores, *en rojo.*)

A, seno frontal. — B, seno maxilar. — C, seno esfenoidal (sus límites anteriores están representados por una línea de puntos), con C', prolongación (línea de puntos) que este seno esfenoidal envía a las alas menores del esfenoides. — D, agujero óptico. — E, conducto o agujero redondo mayor. — F, saco lagrimal separado hacia delante.

1, 2, 2', células etmoidales del canal del unciforme. — 3, 4, 5, células del canal de la vesícula (3', prolongación que la célula 3 envía a la bóveda orbitaria). — 6, 7, 8, 9, células etmoidales posteriores, con 6', 7', relieve que forman las células 6 y 7 en el seno maxilar; 8', prolongación que la célula 8 envía al espesor de la bóveda orbitaria.

a, agujero etmoidal anterior. — *b*, agujero etmoidal posterior. — *c*, *c'*, orificios de las células en el meato superior. — *d*, orificio del seno maxilar. — *d'*, orificio de Giraldès.

nunca simples, sino que se dividen en cavidades secundarias que dan al etmoides su aspecto laberíntico. Caminando de atrás a delante, percibimos que las células etmoidales se abren desde el seno esfenoidal hasta el seno frontal. El sistema etmoidal posterior puede desarrollarse hacia arriba y atrás en la parte posterior de la bóveda orbitaria o en el esfenoides, por encima del seno esfenoidal. Igualmente el sistema etmoidal superior se desarrolla en dirección al frontal, constituyendo entonces un seno frontal suplementario.

Por último, se pueden encontrar pequeñas cavidades que desdoblan los cornetes, justificando por su presencia la concepción de MOURET, que admite que éstos están constituídos por dos láminas óseas. La figura 472 nos muestra la abertura de los diferentes grupos celulares y su expansión en un individuo de cavidades neumáticas poco numerosas, pero muy vastas. Se ve en esta figura, como en la figura 473, que las células etmoidales están comprendidas entre los diferentes

senos y se concibe con facilidad que su inflamación pueda propagarse directamente a éstos. La complejidad de su situación, el gran número de los orificios estrechos

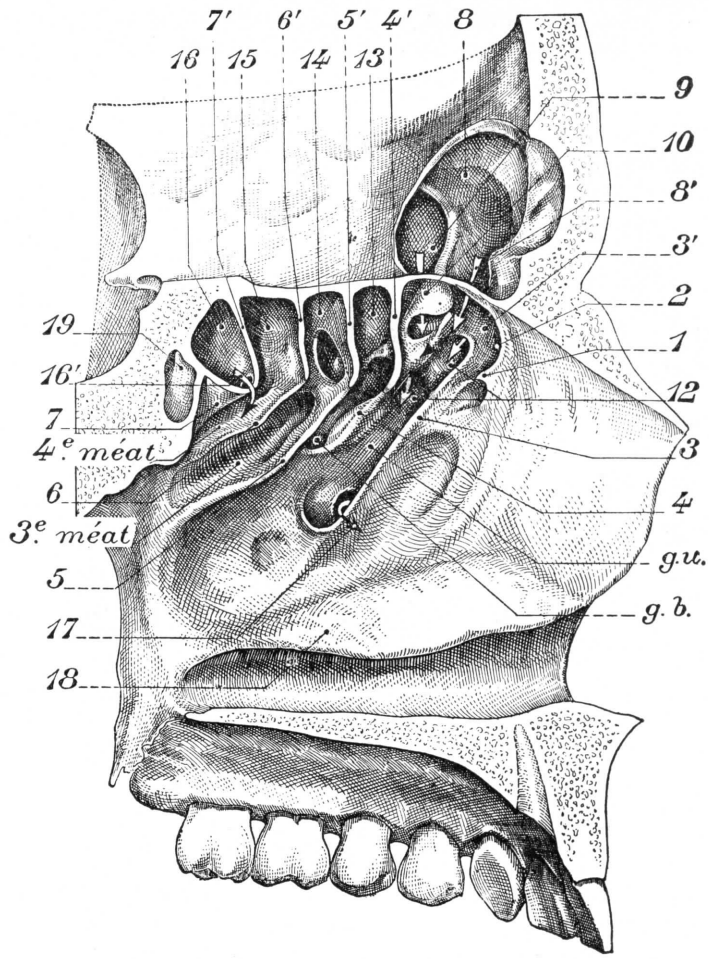

FIG. 472

Células etmoidales. Disposición simple (MOURET).

Un corte de sierra ánteroposterior ha quitado la pared interna de la masa lateral del etmoides. La parte craneal del seno frontal ha sido resecada.

1, agger nasi, punto de inserción del extremo anterior del cornete medio en la rama ascendente del maxilar superior. — 2, extremo anterior de la lámina de los cornetes. — 3, apófisis unciforme. — 3', raíz tabicante de esta apófisis. — 4, ampolla etmoidal. — 4', su raíz tabicante. — *g. b.*, canal retrobulbar o meato ampollar. — *g. u.*, canal del unciforme o meato unciforme, en el que se abren por arriba dos células (12) del sistema unciungueal y por abajo (17) el orificio del seno maxilar. — 5, raíz ascendente del cornete medio. — 5', raíz tabicante intraetmoidal. — 6, cornete superior (tercer cornete). — 6', su raíz tabicante. — 7, cuarto cornete. — 7', su raíz tabicante. — 8, seno frontal que se abre en el sistema del meato medio propiamente dicho sobre la cara interna de la raíz tabicante (3') del unciforme. — 9, ampolla frontal. — 10, célula del sistema del meato medio propiamente dicho, comprendida entre la raíz tabicante del unciforme y la lámina quitada de los cornetes. — 13, sistema ampollar. — 14, sistema del tercer meato. — 15 y 16, sistema del cuarto meato dividido en dos por la raíz tabicante (7'), excepcionalmente desarrollada en esta pieza. — 16', flecha que indica la terminación de la célula 16 en el cuarto meato. — 17, 18, cornete inferior. — 19, seno esfenoidal muy poco desarrollado.

por los cuales comunican con las fosas nasales, nos explican también la dificultad de la terapéutica en la infección etmoidal.

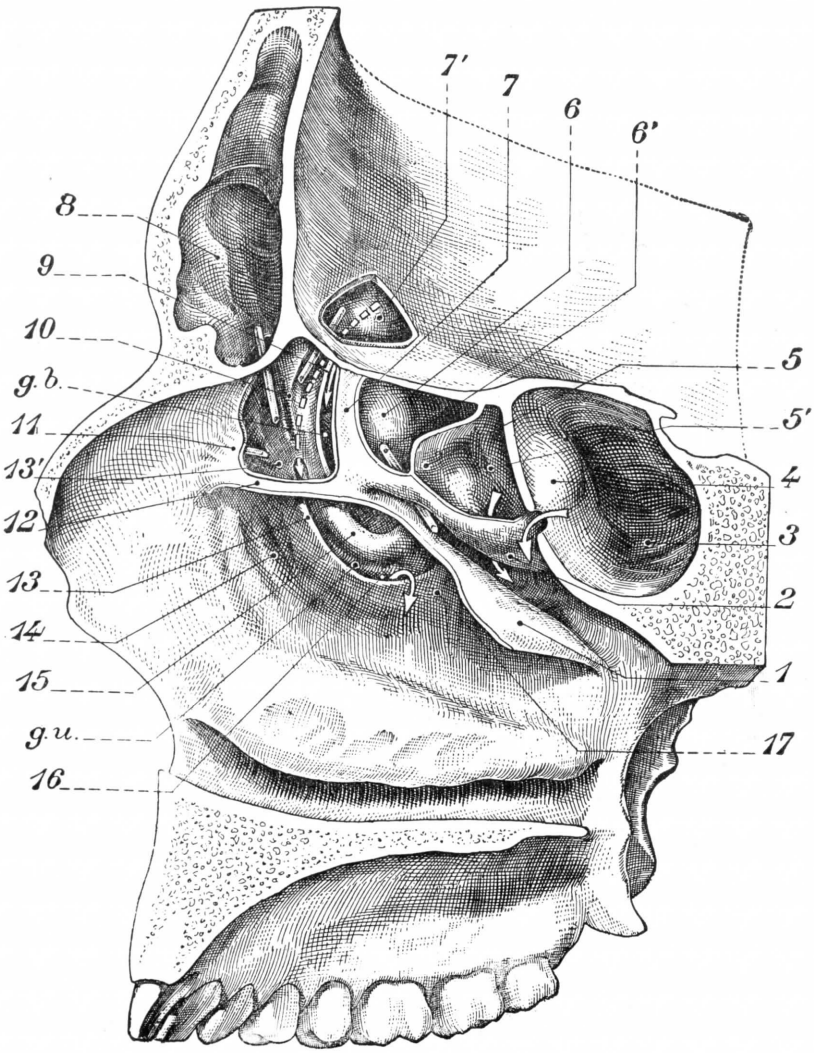

FIG. 473

Células etmoidales (MOURET).

(Resección de los dos tercios anteriores del cornete medio. Resección de la lámina de los cornetes en el etmoides anterior. Resección de esta misma lámina en el etmoides posterior.)

1, cornete medio. — 2, tercer cornete o cornete superior. — 3, seno esfenoidal. — 4, elevación de la pared anterior del seno esfenoidal por la gran célula etmoidal posterior (5'). — 5, raíz tabicante del cornete superior. — 6, raíz tabicante del cornete medio, abombando en la célula etmoidal posterior, que está comprendida entre ella y la raíz tabicante del cornete superior. — 6', estilete que sale por el orificio de esta célula en el meato superior: el etmoides superior sólo está compuesto aquí de dos grandes células. — 7, parte de la lámina de los cornetes en cuya cara etmoidal se inserta la raíz tabicante del cornete medio. — 7', célula frontal comunicante con el sistema del meato medio propiamente dicho, en el que aquélla se abre en la cara interna de la raíz tabicante del unciforme; su pared profunda está levantada por una ampolla frontal del sistema etmoidoungueal, el eje de cuya cavidad está representado por una línea de puntos que termina en el extremo superior del canal del unciforme. — 8, seno frontal que se abre en el sistema del meato medio propiamente dicho (estilete). — 9, borde libre de la raíz tabicante del cornete ampollar. — 10, línea en la cual se encuentran la raíz tabicante del unciforme y la raíz tabicante de la ampolla. — *g. b.*, meato ampollar. — *g. u.*, meato del unciforme. — 11, extremo anterior de la lámina de los cornetes. — 12, parte de la lámina de los cornetes comprendida entre el cornete medio resecado y la ventana que pone al descubierto los sistemas del meato propiamente dicho y la parte superior del meato ampollar. — 13, apófisis unciforme. — 13', raíz tabicante del unciforme. — 14, pared externa del meato medio. — 15, ampolla etmoidal. — 16, flecha que indica la salida del seno maxilar bajo el canal del unciforme. — 17, meato medio.

§ 4. — Senos esfenoidales

Los hemos estudiado ya en Osteología (tomo I). El lector podrá encontrar allí la forma, las dimensiones y las variaciones de estos senos. Recordemos aquí que tienen la forma de un cubo irregular, del que tres caras, superior y externas, sobresalen en la cavidad craneal, y de ahí la frecuencia de las complicaciones cerebrales consecutivas a las inflamaciones y a los tumores de este seno. Estudiemos rápidamente sus relaciones.

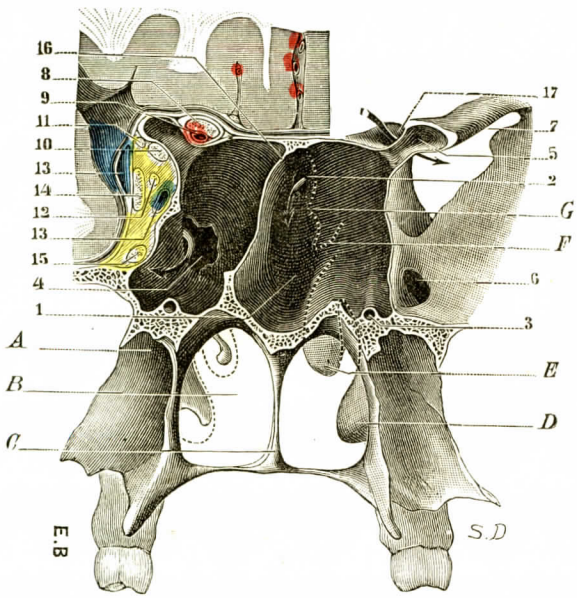

Fig. 474

Seno esfenoidal y relaciones del mismo (T. y J.).

(La figura representa el segmento anterior de un corte frontal que pasa inmediatamente por detrás del borde posterior del tabique nasal y de la hendidura esfenoidal, es decir, del vértice de la órbita. En el lado izquierdo, el cerebro, el nervio óptico y los órganos que pasan por la hendidura esfenoidal se han conservado, habiéndose quitado a la derecha, para que se vean las relaciones del seno con el conducto óptico, la hendidura esfenoidal, el agujero redondo mayor, etc.)

A, fosa pterigoidea. — B, coana. — C, borde posterior del tabique de las fosas nasales. — D, concha inferior. — E, F, G, conchas media, superior y cuarta concha, vistas en punteado a través de la pared anterior del seno esfenoidal.

1, seno esfenoidal derecho, con su prolongación pterigoidea excavada en la base de la apófisis pterigoides. — 2, abertura del seno esfenoidal. — 3, conducto vidiano levantando el fondo de la prolongación pterigoidea del seno. — 4, abertura artificial practicada a nivel del punto en que el seno esfenoidal y el seno maxilar correspondiente están en contacto. — 5, prolongación del seno esfenoidal en la apófisis clinoides anterior. — 6, agujero redondo mayor. — 7, hendidura esfenoidal. — 8, nervio óptico. — 9, arteria oftálmica. — 10, nervio motor ocular común. — 11, nervio patético. — 12, nervio motor ocular externo. — 13, vena oftálmica. — 14, nervio oftálmico de Willis. — 15, nervio maxilar superior. — 16, tabique intersinusal. — 17, conducto óptico.

1.° Relaciones.—La *pared interna*, tabique intersinusal, continúa la dirección del séptum nasal. Está constantemente desviado (fig. 474).

La *pared externa* está en relación por un segmento posterior y craneal con el seno cavernoso y los órganos que contiene. Hemos señalado en Osteología el relieve carotídeo en esta pared. Por su *segmento anterior u orbitario*, esta pared se halla en relación con el conducto óptico, que forma a veces relieve en la cavidad sinusal, cuando una prolongación del seno penetra por debajo de él. En los casos de seno muy desarrollado, el segmento orbitario contribuye a formar el techo y la fosa ptérigomaxilar. Existe entonces una prolongación pterigoides y una prolongación alar, en contacto, la primera con el conducto redondo mayor (nervio maxilar superior) y el conducto vidiano (nervio vidiano), y la segunda, con el agujero oval (nervio maxilar inferior) (figura 476).

La *pared superior* corresponde a la silla turca, y por lo tanto a la hipófisis, que así se puede abordar por la vía transinusal. Según el desarrollo del seno, se pueden distinguir senos pequeños, presillares (10 por 100 de los casos); medianos o senos subsillares; por último, grandes senos, senos sub y retrosillares (es decir, que exceden el plano de las apófisis clinoides posteriores) (48 por 100). Recordemos que por delante de la hipófisis el quiasma óptico descansa en el techo sinusal con el origen de las arterias cerebrales anteriores.

La *pared posterior*, que responde generalmente a un plano frontal que pasa por el centro del cuerpo esfenoidal, es variable, como se comprende, en su situación, según las dimensiones del seno. Puede, pues, asentarse en la apófisis basilar cuando el seno está muy desarrollado, y éste contrae entonces relaciones con el compartimiento cerebral y su contenido.

La *pared inferior* o suelo constituye la porción anterior de la bóveda de la faringe y la parte posterior de la bóveda de las fosas nasales. Esta pared es gruesa y está cubierta por la mucosa faríngea, infiltrada de formaciones linfoideas que estudiaremos al tratar del tubo digestivo.

La *pared anterior* ofrece dos segmentos: uno, externo o *etmoidal*, corresponde al etmoides posterior, cuyas células etmoidales sólo están separadas del seno por las paredes extremadamente delgadas. Este segmento tiene aproximadamente un centímetro de altura por cinco milímetros de anchura. El segmento interno o *nasal* constituye la porción más posterior de la bóveda de las fosas nasales y presenta el orificio del seno.

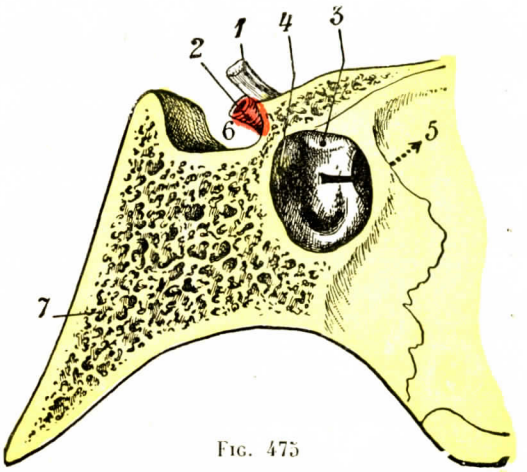

FIG. 475

Seno esfenoidal prehipofisario.

1, nervio óptico. — 2, carótida interna. — 3, relieve óptico. — 4, relieve carotídeo. — 5, flecha que indica el orificio del seno. — 6, fosa pituitaria. — 7, apófisis basilar.

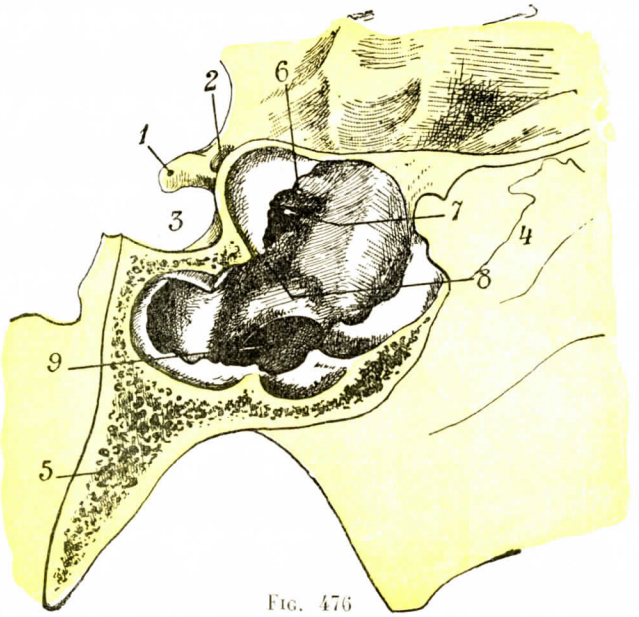

FIG. 476

Gran seno esfenoidal pre y subhipofisario.

1, apófisis clinoides anterior. — 2, agujero óptico. — 3, fosa pituitaria. — 4, fosas nasales. — 5, apófisis basilar. — 6, relieve óptico. — 7, diverticulo subóptico. — 8, relieve carotídeo. — 9, diverticulo pterigoideo que llega a ponerse en contacto por delante con el agujero redondo mayor y se prolonga por detrás por un diverticulo alar que llega hasta el agujero oval.

2.° Orificio sinusal. — Este orificio, de pequeñas dimensiones, tres milímetros de altura por dos de anchura aproximadamente, está situado en una excavación de la bóveda que se halla detrás del cuarto cornete, el *recessus etmoidoesfenoidal* (figs. 473 y 474). Detrás de este óstium la pared de la bóveda se inclina fuertemente hacia atrás y abajo para continuarse con la bóveda faríngea; por esto las secreciones esfenoidales fluyen por la faringe y no por las fosas nasales.

3.° Mucosa y vascularización. — La mucosa no difiere en nada de las de los demás senos.

La vascularización arterial, estudiada en nuestro laboratorio por R. GAILLARD y J. ROLLET (1923), proviene: 1.°, de la *esfenopalatina*, que suministra por su rama interna un pequeño ramo recurrente que penetra en el seno por el óstium esfenoidal; 2.°, de la *ptérigopalatina* y de la *vidiana*, de la que algunos finos ramos perforan el suelo del seno; 3.°, de la *arteria etmoidal posterior*, por un ramo que atraviesa el tabique de separación etmoidoesfenoidal.

Las venas siguen el trayecto de las arterias. La red venosa esfenoidal entra en relación con los plexos pterigoideo y faríngeo por una parte, y por otra con el sistema oftálmico por medio de los vasos etmoidales. TOUBERT y JACOB han señalado también venillas que, atravesando la pared posterior del seno, terminan en la circulación venosa endocraneal. Estas comunicaciones venosas explican la frecuencia de la repercusión de las sinusitis en el aparato ocular y la posibilidad de infección meníngea por vía vascular.

CAPITULO IV

SENTIDO DE LA VISTA

(OJO Y SUS ANEXOS)

El sentido de la vista tiene por órgano esencial el *globo ocular* y más especialmente una de sus membranas, la *retina*, donde se encuentran reunidos los aparatos nerviosos terminales destinados a percibir las impresiones luminosas.

El globo ocular, órgano par y simétricamente colocado a cada lado de la línea media, se alberga en la porción anterior de la cavidad orbitaria, debajo del cerebro, encima y por fuera de las fosas nasales. Protegido por detrás por los diferentes planos óseos que constituyen la *órbita*, le cubren por delante dos velos membranosos y movibles, los *párpados*, que constituyen para él nuevos aparatos de protección. Una glándula voluminosa, la *glándula lagrimal*, derrama continuamente sobre su parte anterior un líquido transparente e incoloro que, lubricando su superficie, favorece sus movimientos y barre, a medida que se van depositando en él, las partículas sólidas recogidas de la atmósfera. En fin, un grupo variado de *músculos estriados*, alojados todos dentro de la órbita, permiten a voluntad dirigir el globo del ojo, según las necesidades, hacia los diferentes puntos de vista del campo visual.

Clasificaremos estos últimos órganos entre los *anexos el ojo* y describiremos sucesivamente:

1.° El *ojo* o *globo ocular;*
2.° Los *anexos del ojo.*

NOTA. — Me complazco en expresar mi gratitud al profesor BONNET, cuya colaboración científica e iconográfica me ha sido preciosa en la revisión de este artículo.

ARTICULO PRIMERO

OJO O GLOBO OCULAR

El aparato periférico de la visión está esencialmente compuesto por el globo del ojo y el nervio óptico. Está contenido por completo en una vasta cavidad denominada *órbita*, situada en la parte anterior de la base del cráneo y el macizo facial. A la presencia del órgano visual debe la región su interés anatómico, fisiológico, clínico y operatorio. Importa, pues, desde el comienzo del estudio anatómico que vamos a emprender, precisar bien el aspecto y las relaciones generales de este importante órgano.

Estudiaremos, pues, sucesivamente: 1.° el aparato visual propiamente dicho; 2.°, los anexos.

APARATO VISUAL

Está formado esencialmente: 1.°, por el globo ocular; 2.°, por el nervio óptico, que lo continúa hacia atrás, llega al vértice de la órbita y penetra en la cavidad craneal.

§ 1. — Consideraciones generales y relaciones

1.° Forma. — El globo del ojo, como su nombre indica, tiene la forma de una esfera, pero no exactamente geométrica, sino ligeramente aplanada de arriba abajo. Además, su parte anterior, con el nombre de córnea transparente, forma una prominencia muy manifiesta sobre el resto de la superficie del ojo. Esta doble disposición implica como natural consecuencia una desigualdad más o menos pronunciada, pero constante, de los tres principales diámetros del globo ocular: el diámetro transversal mide 23,5 milímetros; el diámetro vertical, algo más corto, 23 milímetros; el diámetro ánteroposterior, el más largo de los tres, 25 milímetros. Este último puede llegar hasta 26 milímetros, aparte de toda anomalía.

Entre las anomalías, las más frecuentes son las que recaen sobre el diámetro ántero posterior, ora por alargamiento, y en este caso las imágenes netas se forman delante de la retina, *miopía* denominada *axil*, la más corriente; ora por acortamiento con formación de las imágenes netas por detrás de la retina, *hipermetropía* denominada *axil*. En ambos casos la retina no está en su punto y la visión se halla alterada.

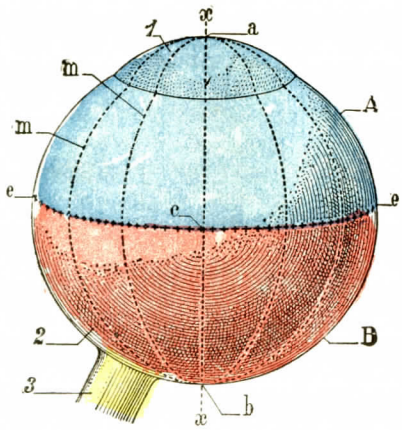

Fig. 477

Topografía ocular: el ojo derecho visto por arriba.

xx', diámetro ánteroposterior. — *a*, polo anterior. — *b*, polo posterior. — *c*, centro del ojo. — *ee*, ecuador (línea de cruces). — A, hemisferio anterior *(en azul)*. — B, hemisferio posterior *(en rosa)*. — *mm*, dos meridianos. — 1, córnea transparente. — 2, esclerótica. — 3, nervio óptico *(en amarillo)*.

2.° Peso y consistencia. — El peso del ojo varía entre 7 y 7,5 gramos. Su consistencia, muy firme en el vivo, produce al dedo explorador la sensación de un cuerpo duro y sólido. Tal consistencia es debida menos a la resistencia de las membranas envolventes que a la presión de los líquidos que contiene, presión que alcanza hasta 15 milímetros de mercurio.

Tonómetros. — A menudo es preciso investigar en el vivo la consistencia del ojo o, como se dice con más frecuencia, su tensión. Es posible hacerlo ora por la palpación de los globos oculares con los índices o, mejor, con instrumentos denominados tonómetros, que dan la presión en milímetros de mercurio. El más conocido es el de Bailliart.

3.° Topografía ocular. — Se distinguen en el globo ocular (fig. 477), como en el globo terrestre, al que ha sido comparado, dos polos, un ecuador y meridianos.

a) *Polos.* — Los polos son los dos puntos de la superficie exterior del ojo atravesados por el diámetro ánteroposterior de este órgano: el *polo anterior* corresponde al centro de la córnea transparente; el *polo posterior* está situado en el punto diametralmente opuesto, un poco por fuera del orificio de entrada del nervio

óptico. Se designa con el nombre de *eje del ojo* la línea recta que va de un polo al otro.

b) *Ecuador y hemisferios.* — El ecuador del ojo es el círculo máximo perpendicular al eje ánteroposterior, y cada uno de sus puntos equidista de los dos polos. El ecuador divide el globo del ojo en dos segmentos sensiblemente iguales (anterior y posterior) llamados *hemisferios*.

c) *Meridianos.* — Finalmente, se designan con el nombre de meridianos todos los círculos máximos, cualquiera que sea el plano por el que estén trazados, que pasan a la vez por uno y otro polo. Cada meridiano, como se comprende, es paralelo al eje ánteroposterior, y, por otra parte, corta perpendicularmente el círculo ecuatorial. Se admiten un *meridiano vertical*, otro *horizontal* y, entre los dos, una serie indefinida de *meridianos oblicuos*.

ROCHON-DUVIGNEAUD hace notar cuánto es de extrañar que el ojo sea un instrumento de óptica preciso estando formado de tejidos blandos. Las superficies que separan los tejidos de transparencia desigual o intersuperficies deben desempeñar por su tensión un papel en la adaptación a su función de un órgano en el que ninguna de las curvas equivale a una superficie de revolución.

§ 2. — SITUACIÓN Y RELACIONES

El globo del ojo ocupa la parte anterior de la órbita. Se halla contenido casi por completo dentro de esta cavidad. Sólo su parte anterior sobresale un poco, como veremos en seguida (fig. 478, B).

1.° Relaciones del eje ocular con el eje orbitario. — Los dos ejes ánteroposteriores de los ojos, el del ojo derecho y el del ojo izquierdo, son por decirlo así, paralelos. Verdad es que divergen de atrás a delante, pero esta divergencia es ligera: se halla representada por un ángulo de vértice posterior, cuya abertura es, por término medio, de 10 grados. Si se recuerda ahora (véase OSTEOLOGÍA) que los ejes de las dos órbitas se dirigen oblicuamente hacia fuera, de modo que comprenden un ángulo de 46 grados, se ve al momento que el eje del ojo dista mucho de coincidir con el de la cavidad que lo contiene: los dos ejes ocular y orbitario, en su inclinación recíproca, forman un ángulo de 18 grados.

2.° Relaciones del ojo con la base de la órbita. — Podemos resumir estas relaciones como sigue: El vértice de la córnea transparente está situado casi en la línea recta que uniría los puntos más salientes de los rebordes orbitarios superior e inferior (fig. 478, A). En un corte horizontal, por el contrario (fig. 478, B), la línea que une los bordes interno y externo de la base de la órbita pasa muy por detrás de la córnea. Esta línea, como ya hemos visto en OSTEOLOGÍA y como nos demuestra claramente la figura 478, es fuertemente oblicua de dentro a fuera y de delante atrás: por dentro encuentra la parte anterior del cuerpo ciliar; por fuera pasa un poco por detrás de la ora serrata.

Vemos, pues, con esta simple descripción, que el reborde superior de la órbita excede y domina el globo ocular, éste, a su vez rebasa por delante los otros tres bordes, el externo más que los otros dos. Por su lado externo es, pues, por donde el ojo se halla menos protegido contra las violencias exteriores, y por otra parte, es el lado accesible a los instrumentos del cirujano.

Conviene añadir que las relaciones del globo ocular con la base de la órbita presentan, según los individuos, variaciones a menudo muy extensas. Prescin-

diendo de las variaciones llamadas individuales, que existen aquí como en todas partes, estas relaciones son influídas por lo que se podría llamar el *estado de plenitud de la cavidad orbitaria;* me refiero al desarrollo más o menos considerable de la masa adiposa retroocular y la distensión mayor o menor de los vasos arteriales o venosos. Ahora bien, estas condiciones anatómicas son susceptibles de variar en un mismo individuo según las condiciones patológicas o fisiológicas en que se encuentre. Sabido es, por ejemplo, que a consecuencia de enfermedades largas, que dejan tras sí un enflaquecimiento general, los ojos están más o menos hundidos en la órbita *(ojos hundidos)*. Numerosas observaciones nos demuestran, por otra parte, que siempre que en la cavidad orbitaria se acelera la circulación o se produce una estasis venosas, el ojo se proyecta hacia delante y llega más o menos *a flor de cara*.

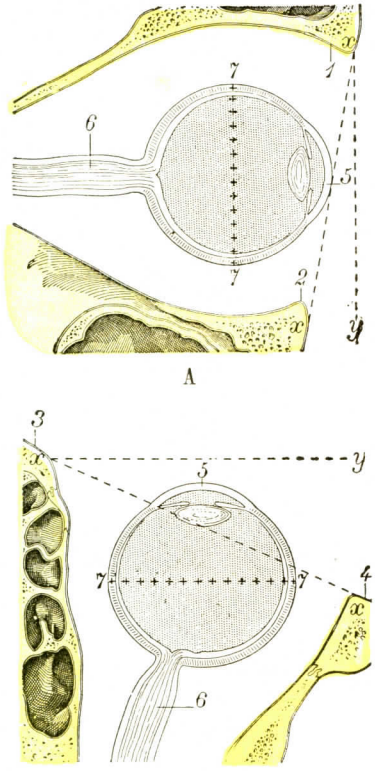

FIG. 478

Relaciones del globo ocular con la base de la órbita, vistas: A, en un corte sagital; B, en un corte horizontal.

1, borde superior de la órbita. — 2, borde inferior. — 3, borde interno. — 4, borde externo. — 5, polo anterior del ojo. — 6, nervio óptico. — 7, ecuador del ojo.

Los dos ejes *xx* indican: en la figura A, la línea que une los puntos más salientes de los dos bordes superior e inferior; en la figura B, la línea que une los puntos más salientes de los dos bordes interno y externo. — Las dos líneas *yy* indican a su vez: en la figura A, el plano vertical; en la figura B, el plano horizontal.

3.° Relaciones del ojo con los párpados y con la aponeurosis de Tenon.—Cualquiera que sea su situación dentro de la cavidad orbitaria, el globo ocular nunca está en relación inmediata con los huesos. Cubierto por delante por los párpados, está alojado por detrás en una especie de cúpula fibrosa o simplemente conjuntiva que le forma la aponeurosis órbitoocular o aponeurosis de Tenon. Como veremos más adelante (véase *Anexos del ojo)*, esta aponeurosis cubre los cinco sextos posteriores del globo ocular y separa este órgano de todas las demás partes blandas contenidas dentro de la cavidad orbitaria.

4.° Relaciones del ojo con las paredes óseas de la órbita. — El eje del aparato de la visión (globo y nervio óptico) no corresponde exactamente al eje ánteroposterior de la órbita. El globo del ojo no está situado a igual distancia de las paredes. La observación demuestra que está más próximo a la pared externa que a la pared interna, algo más próximo también a la pared superior que a la inferior. En suma, el conjunto considerado partiendo del agujero óptico se dirige ligeramente a fuera y arriba. En un corte vérticotransversal de órbita congelada, que pasa por el ecuador del ojo, hemos encontrado como intervalo óculoorbitario: por arriba, 9 milímetros; por abajo, 11 milímetros; por dentro, 11 milímetros; por fuera, sólo 6 milímetros.

Recordemos rápidamente los datos osteológicos relativos a la órbita. Sabemos que esta cavidad está formada, por arriba, por la bóveda orbitaria; por abajo, por el suelo de la órbita; por fuera y por dentro, por formaciones óseas combinadas entre sí para formar las paredes externa e interna (fig. 479).

a) La *bóveda orbitaria*, en forma de triángulo de base anterior y de vértice posterior, está compuesta en su parte anterior por el frontal y en el resto de su extensión por el ala menor del esfenoides. La delgadez de esta pared es considerable; es translúcida en algunos puntos y se explica la facilidad de su hundimiento en los traumatismos. Es el asiento de elección de las fracturas indirectas de la base del

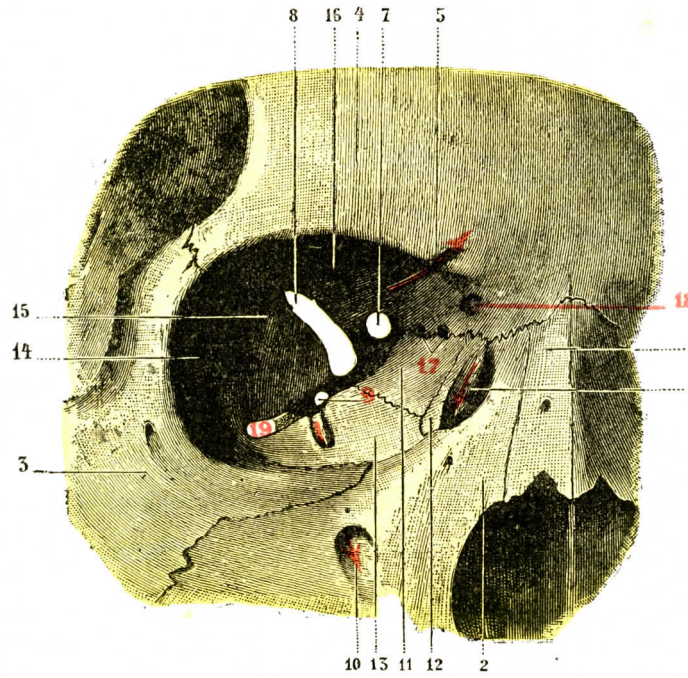

FIG. 479

Orbita vista por delante.

1, hueso nasal. — 2, apófisis ascendente del maxilar superior. — 3, pómulo. — 4, frontal. — 5, agujero supraorbitario. — 6, canal lagrimal. — 7, agujero óptico. — 8, hendidura esfenoidal. — 9, agujero redondo mayor. — 10, conducto suborbitario. — 11, hueso plano del etmoides. — 12, unguis. — 13, carilla orbitaria del maxilar superior. — 14, carilla orbitaria del pómulo. — 15, cara orbitaria del ala mayor del esfenoides.—16, cara orbitaria del frontal. — 17, agujeros orbitarios internos. — 18, inserción de la polea del oblicuo mayor. — 19, hendidura esfenomaxilar.

cráneo, que pueden extenderse del reborde orbitario hasta el vértice de la órbita e interesar el conducto óptico.

Es de observar que el seno frontal y las células etmoidales anteriores, cuando están bien desarrollados, envían una prolongación al espesor de la bóveda orbitaria. Semejante disposición facilita, pues, la propagación de las infecciones cavitarias a la órbita (véase *Cavidades anexas de las fosas nasales*, págs. 570 y siguientes).

b) El *suelo de la órbita* está formado por la cara superior del maxilar superior y del malar y, completamente por detrás por la carilla orbitaria del palatino. En esta pared inferior se ve un canal ánteroposterior que, después de un recorrido de dos centímetros por término medio, se transforma en conducto completo: es el *canal suborbitario* y el *conducto suborbitario*, donde se alojan los vasos y nervios del mismo nombre. A través de esta pared el aparato de la visión se encuentra en relación con la cavidad del seno maxilar. ROLLET hace observar justamente que esta pared es muy resistente por delante; contiene hasta un poco de tejido esponjoso

que se continúa desde el nacimiento de la apófisis ascendente del maxilar hasta la sutura con el malar. Más atrás la lámina ósea se adelgaza por el hecho de que la bóveda del seno se eleva y el suelo de la órbita se excava. Es delgada, sobre todo en la parte posterior, a los lados del conducto suborbitario.

Si se recuerdan las inflamaciones fáciles de la mucosa del seno, tanto de origen nasal como de origen dentario, se concibe la importancia de estas relaciones desde el punto de vista patológico. Es de regla, por ejemplo, investigar ante todo la causa de la sinusitis maxilar subyacente en todos los casos de proliferación ósteoperióstica del suelo de la órbita.

c) La *pared externa de la órbita*, triangular y ligeramente excavada como las partes superior e inferior, separa la cavidad orbitaria del compartimiento temporal. Está constituída, por delante, por la apófisis orbitaria del hueso malar y por la parte más externa de la bóveda orbitaria del frontal; por detrás, por la cara anterior del ala mayor del esfenoides. Es fuertemente oblicua hacia dentro.

d) La *pared interna de la órbita* aparece como la más importante en sus relaciones con el aparato de la visión. Al contrario de las precedentes, es plana y casi paralela al plano medio; a menudo es convexa, y se ha visto esta convexidad exagerarse hasta el extremo de formar una especie de tumor (SIEM). Es que, en efecto, a través de ella la órbita está en relación con las cavidades etmoidales y esfenoidales, cuya importancia en la patología ocular (la de las neuritis retrobulbares en particular) acaba de ser aumentada por estudios modernos (CANUYT, WELTER RAMADIER, COLRAT). Esta pared está formada de delante atrás por la rama ascendente del maxilar superior, por el unguis, por el hueso plano y, completamente por detrás, por el esfenoides.

A través de estas formaciones, el aparato visual corresponde, pues, por delante a las células etmoidales del grupo anterior (SIEUR y JACOB) (véase *Fosas nasales)*. Pero estas relaciones son poco importantes y habrá que tratar de ellas más bien al estudiar el aparato lagrimal. Señalaremos, sin embargo, la gran fragilidad de la pared en este punto; su fractura se señala por un síntoma patognomónico, el enfisema orbitario; el herido, al sonarse, inyecta en efecto, el aire contenido en sus fosas nasales, en el tejido celular de la órbita y los párpados.

En cambio, por detrás, en la proximidad del vértice de la órbita, las relaciones cavitarias del aparato de la visión adquieren el máximo interés. Esta parte más posterior de la pared interna de la órbita está próxima al conducto óptico o lo forma. Vamos, pues, a estudiar esta región, que, con la hendidura esfenoidal, forma el vértice de la órbita ósea.

e) Conducto óptico (fig. 480) — No deben confundirse el agujero y el conducto óptico. El primero, que hemos visto en OSTEOLOGÍA, no es, en efecto, más que una simple pérdida de substancia en una pared ósea. El segundo, por el contrario, a la vez membranoso y óseo, forma un verdadero túnel excavado en la base de las alas menores del esfenoides. Presenta un orificio orbitario y un orificio craneal, separados por un verdadero trayecto de siete milímetros de longitud total.

α) Orificio orbitario. — No es exactamente circular, sino algo más alto que ancho, con el eje mayor oblicuo de delante atrás y de dentro a fuera. Está, por otra parte, situado algo por encima y por dentro del vértice de la órbita. Considerado en relación con el punto de inserción del nervio óptico en el globo ocular, este orificio está situado unas veces a su altura, otras algo más arriba (50 por 100 de los casos). (WEISS, *Contrib. a la Anatom. orbitaria.)*

β) El *orificio craneal* tiene disposición circular, y como es más pequeño que el orificio orbitario, el conducto en su conjunto tiene una forma de embudo (STANCULÉANU). Por abajo es redondo y bien definido por un borde obtuso. Por arriba tiene encima la cara endocraneal de las alas menores y a menudo se prolonga por una expansión dural, la *tienda del agujero óptico.*

γ) De las *cuatro caras*, se puede decir que la superior y la interna son las únicas importantes. Las paredes *inferior* y *externa* se confunden ordinariamente en una sola pared, la *pared inferoexterna*. Esta se halla formada por un delgado arbotante situado entre el ala menor y el cuerpo del esfenoides. Separa el conducto óptico de la hendidura esfenoidal. Sólo es una pared lineal.

La *pared superior*, por el contrario, está formada por toda la anchura del ala menor y la hendidura del agujero óptico. Muy delgada, es la más atacada por las fracturas indirectas de la base del cráneo, cuyas líneas parten del reborde orbitario

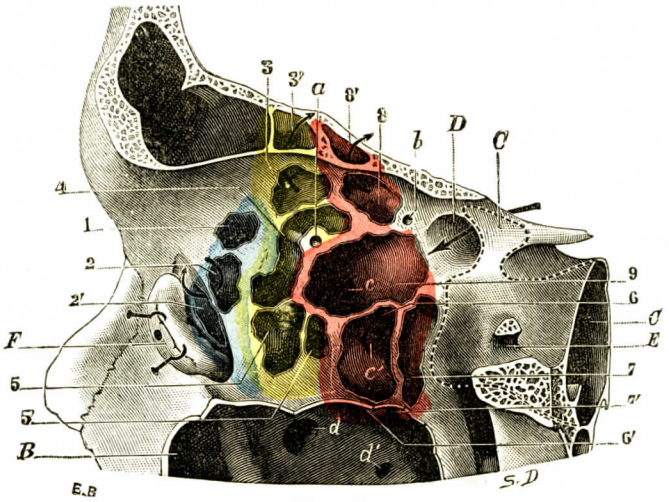

FIG. 480

Células etmoidales vistas después de haber destruído su pared externa u orbitaria (T. y J.).

(Corte ánteroposterior de la órbita. Segmento interno del corte; las células del canal del unciforme están teñidas de *azul;* las células del canal de la vesícula, de *amarillo;* las células posteriores, de *rojo.*)

A, seno frontal. — *B*, seno maxilar. — *C*, seno esfenoidal (sus límites anteriores están representados por una línea de puntos), con *C'*, prolongación (línea de puntos) que este seno esfenoidal envía a las alas menores del esfenoides. — *D*, agujero óptico. — *E*, conducto o agujero redondo mayor. — *F*, saco lagrimal separado hacia delante.

1, 2, 2', células etmoidales del canal del unciforme. — 3, 4, 5, células del canal de la ampolla (3', prolongación que célula 3 envía a la bóveda orbitaria). — 6, 7, 8, 9, células etmoidales posteriores, con 6', 7', relieve que forman las células 6 y 7 en el seno maxilar; 8', prolongación que la célula 8 envía al espesor de la bóveda orbitaria.

a, agujero etmoidal anterior. — *b*, agujero etmoidal posterior. — *c*, *c'*, orificios de las células en el meato superior. — *d*, orificio del seno maxilar. — *d'*, orificio de Giraldès.

y se extienden hasta el conducto óptico. En este punto el nervio óptico es lesionado ora por desgarro, ora por compresión.

Hemos dicho ya que la *pared interna* es con mucho la más notable. Está formada por la parte anterior del cuerpo del esfenoides y por la parte orbitaria del laberinto etmoidal posterior (fig. 480 D); estas dos formaciones entran en proporción bastante variable, según la importancia que cada una presenta en los distintos individuos. En general, la célula etmoidal posterior es la que tiene las relaciones más importantes; más raramente son las células del cuarto meato o meato de Santorini, cuando existen.

Sin embargo, el cuerpo del esfenoides forma en general la parte de esta cara más próxima a la cavidad craneal, la más posterior; esto es tanto más exacto cuanto más desarrollado está el seno esfenoidal y si envía prolongaciones hacia delante (figura 481, 6). Entre éstas, la más constante es la que se extiende hacia arriba y penetra en la apófisis clinoides anterior. DOUGLASS, en 200 casos, ha encontrado

este divertículo en el 84 por 100 de los mismos. La invasión es a veces tan acentuada que los dos tercios de la circunferencia del conducto óptico están envueltos por detrás por la cavidad sinusal, y en este caso se pueden comprobar dehiscencias parietales que ponen en relación la mucosa del seno y las envolturas del nervio. Las investigaciones de Onodi han demostrado, sin embargo, que si la pared es esfenoidal es de espesor variable, mientras que si es etmoidal queda muy delgada y no excede el espesor de una hoja de papel.

δ) *Circulación en el conducto óptico.* — Independientemente de las relaciones óseas, el aparato ocular tiene relaciones circulatorias importantes en el conducto

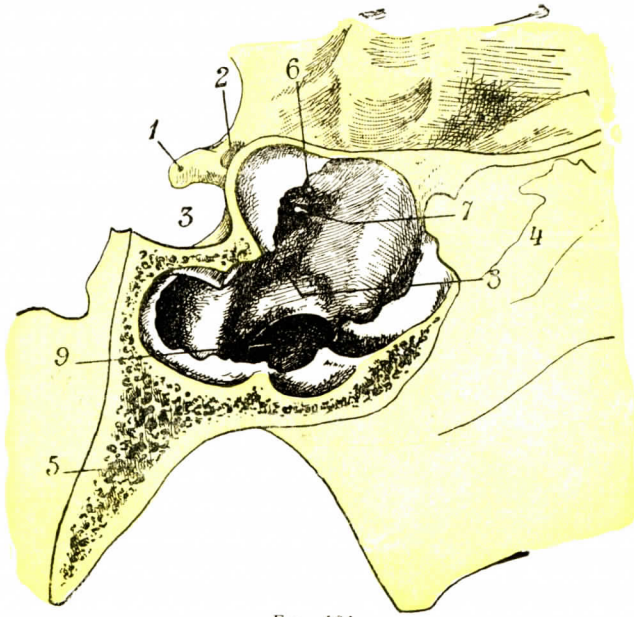

Fig. 481

Gran seno esfenoidal pre y subhipofisario.

1, apófisis clioides anterior. — 2, agujero óptico. — 3, fosa pituitaria. — 4, fosas nasales. — 5, apófisis basilar. — 6, relieve óptico. — 7, divertículo subóptico. — 8, relieve carotídeo. — 9, divertículo pterigoideo que llega por delante hasta ponerse en contacto con el agujero redondo mayor y se prolonga por detrás por un diverticulo alar que llega hasta el agujero oval.

óptico. La arteria oftálmica camina por la parte ínferointerna del conducto óptico, en un desdoblamiento de la duramadre que no se pega al orificio óptico. En este punto el nervio óptico y las vainas que lo rodean están irrigados por ramos de la cerebral anterior destinados a la cara superior del nervio y por ramos de la carótida interna destinados a la cara inferior. La circulación del nervio es más abundante por delante que por detrás (Vossius). La circulación venosa está asegurada por la vena central posterior de Kühnt, que sigue el eje del nervio. Además, pequeñas venillas unen la vaina dural a la mucosa del seno esfenoidal, a la que llegan pasando a través de agujeros abiertos en la pared interna del conducto óptico (Gaillard y Jacques Rollet). No existe comunicación linfática entre la mucosa sinusoetmoidal y el nervio óptico. Las relaciones entre senos y aparato circulatorio son, pues, puramente sanguíneas. Estudiaremos las relaciones del aparato visual con el periostio orbitario en el capítulo dedicado a los anexos del ojo.

5.° Constitución anatómica, membranas envolventes y medios transparentes. — Considerado desde el punto de vista de su constitución anatómica, el globo ocular nos ofrece dos órdenes de formaciones:

α) Las formaciones membranosas, que constituyen las paredes del globo ocular y que designaremos con el nombre de *membranas envolventes.*

β) Los medios líquidos o sólidos, que se disponen sucesivamente los unos a continuación de los otros desde el polo anterior hasta el polo posterior y que agruparemos, en virtud de su papel en la visión, con el nombre de *medios transparentes y refringentes.*

SECCIÓN PRIMERA

MEMBRANAS ENVOLVENTES

Las membranas o túnicas que forman las paredes del globo ocular son tres (figura 482), esto es, de fuera a dentro:

1.° Una *túnica externa,* de naturaleza fibrosa, *túnica fibrosa* del ojo;

2.° Una *túnica media,* que es a la vez vascular, muscular y rica en pigmentos, a la cual designaremos con el nombre de *túnica vascular;*

3.° Una *túnica interna,* nerviosa, formada por la expansión del nervio óptico, *túnica nerviosa* o *retina.*

Estas tres túnicas son concéntricas y están uniformemente superpuestas unas a otras. Su conjunto constituye lo que se llama las *paredes del globo ocular.* Las estudiaremos aparte y por el mismo orden que las hemos enumerado.

§ 1. — Túnica fibrosa del ojo

La túnica fibrosa del ojo tiene por caracteres principales el ser muy gruesa muy resistente y casi inextensible. Su objeto es equilibrar la presión que ejercen sobre su cara interior los líquidos intraoculares y asegurar al ojo la forma globulosa y su tono. La túnica externa del ojo constituye, pues, para este órgano, un importante aparato de protección. Se la divide en dos porciones muy desiguales:

1.ª Una porción posterior, extensa, la *esclerótica;*

2.ª Una porción anterior, mucho más pequeña, la *córnea transparente.*

A. — Esclerótica

La esclerótica (de σκληρος, duro) es una membrana fibrosa, que constituye aproximadamente los cinco sextos posteriores de la túnica externa del ojo. Difiere esencialmente de la córnea transparente, con la que se continúa por delante, en que no es atravesada por los rayos luminosos: es la *córnea opaca* de algunos autores.

1.° Forma y dimensiones. — Considerada desde el punto de vista de su forma, la esclerótica es un segmento de esfera hueca, cuyo radio mide 11 ó 12 milímetros. Atravesada *en su parte posterior* por el nervio óptico, presenta *en la anterior* una ancha abertura donde encaja la córnea transparente. Su espesor, muy variable según las regiones, es de un milímetro por detrás, de 0,6 milímetros a 0,8 milímetros por delante, y de 0,4 milímetros a 0,5 milímetros en su parte media.

2.° Peso. — El peso de la esclerótica representa la cuarta parte del peso total del ojo según Huschke, mientras que para Sappey sólo representa la novena parte. Sorprendido ante una diferencia tan considerable entre los resultados obtenidos por estos dos anatomistas, Testut ha pesado en cinco individuos adultos el

globo ocular y la esclerótica, después de haberla desprendido cuidadosamente del nervio óptico y de la córnea.

El término medio de las diferentes cifras demuestra: 1.°, que el peso total del ojo es de 7,14 gramos; 2.°, que el de la esclerótica es de 1,167 gramos; 3.°, que

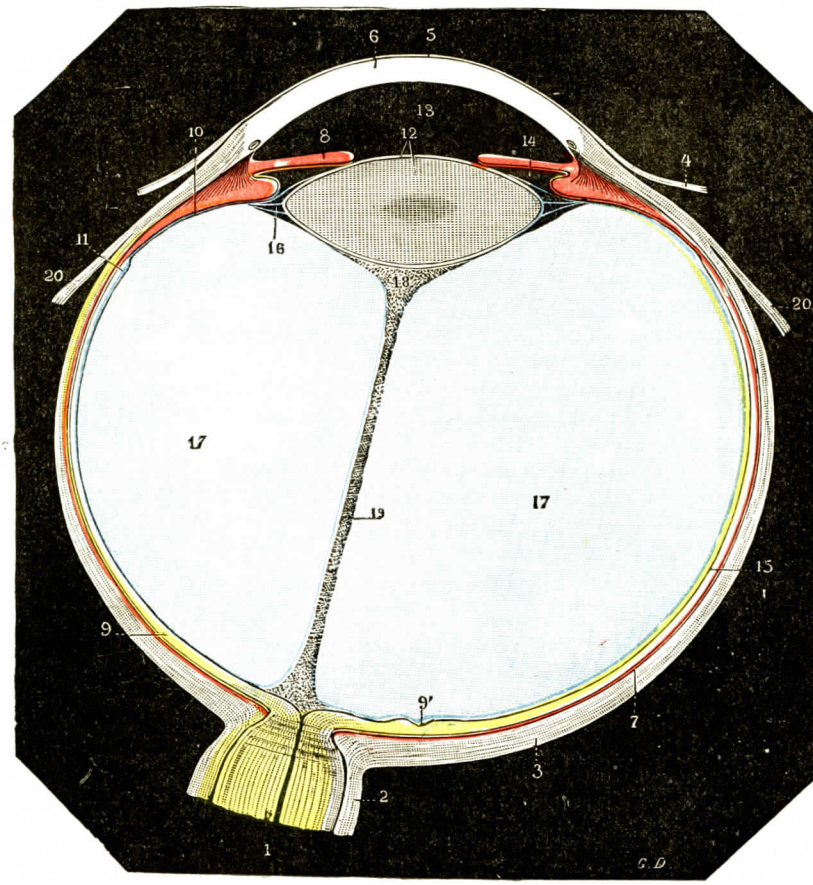

FIG. 482

Corte horizontal del ojo derecho; segmento inferior del corte *(esquemática)*.

(La membrana fibrosa del ojo se halla representada en *blanco;* su membrana vascular, en *rojo;* su membrana nerviosa, en *amarillo.*)

1, nervio óptico *(amarillo)*. — 2, vaina fibrosa o dural. — 3, esclerótica. — 4, conjuntiva esclerotical. — 5, conjuntiva corneal. — 6, córnea. — 7, coroides *(rojo)*, con 7', zona ciliar *(rojo)*. — 8, iris *(rojo)*. — 9, retina *(amarillo)*, con 9', región de la mácula. — 10, su porción ciliar *(pars ciliaris retinæ)*. — 11, ora serrata. — 12, cristalino y cristaloides. — 13, cámara anterior. — 14, cámara posterior. — 15, membrana hialoides *(azul)*. — 16, conducto abollonado de Petit. — 17, cuerpo vítreo *(azul cuadriculado)*. — 18, fóvea patellaris. — 19, conducto hialoideo. — 20, 20', inserción de los tendones de los músculos recto interno y recto externo en la esclerótica.

el peso de la esclerótica es al del ojo como 1 a 6,15. En cifras redondas, el peso de la esclerótica representa la sexta parte del peso total del ojo.

3.° Relaciones. — La esclerótica, como hemos dicho más arriba, es un segmento de esfera hueca, atravesado en su parte posterior por el nervio óptico y ampliamente abierto en su parte anterior para recibir la córnea. Podemos, pues, considerar en ella *dos superficies*, una exterior y otra inferior, y *dos aberturas*, una posterior y otra anterior:

A. Superficie exterior. — La superficie exterior, convexa, corresponde a la superficie anterior o cóncava de la cápsula de Tenon, de la que está separada por una serosa tabicada por donde circula la linfa *(espacio supraesclerótico o espacio de Tenon)*. Azulada en el niño, es de un color blanco nacarado en el adulto y empañada y ligeramente amarillenta en el viejo. Esta superficie presta inserción, en los puntos que indicaremos ulteriormente (véase *Músculos del ojo)*, a los tendones de los cuatro músculos rectos y de los dos oblicuos. Está, además atravesada por todos los vasos y nervios del ojo. De ahí una serie numerosa de orificios que, por su situación, pueden dividirse en tres grupos, posterior, medio y anterior.

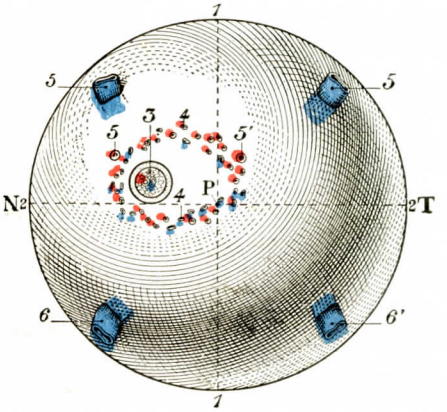

Fig. 485

El globo del ojo visto por su hemisferio posterior *(semiesquemática)*.

P, polo posterior del ojo. — N, lado interno o nasal. — T, lado externo o temporal.

1, meridiano vertical. — 2, meridiano horizontal. — 3, nervio óptico.—4, 4, vasos y nervios ciliares. — 4', 4', las dos arterias ciliares largas. — 5, 5', los dos vasa vorticosa superiores. — 6, 6', los dos vasa vorticosa inferiores.

α) Los *orificios posteriores* (fig. 483, 4, 4'), en número de quince a veinte, se hallan situados alrededor del nervio óptico: dan paso a las arterias ciliares posteriores y a los nervios ciliares. De estos orificios hay dos (5, 5') colocados un poco más adelante que los otros, uno por dentro (lado nasal) y el otro por fuera (lado temporal); están destinados a las dos arterias ciliares largas posteriores.

β) Los *orificios anteriores* están también colocados circularmente y alrededor de la córnea. Son más pequeños y menos numerosos que los orificios posteriores y dan paso a las arterias ciliares anteriores, como también a cierto número de venillas y conductos linfáticos.

γ) Los *orificios medios* (fig 483) están situados un poco por detrás del ecuador del ojo. Son cuatro solamente: dos superiores, de los cuales uno es interno (5) y el otro externo (5'); dos inferiores, dispuestos, como los precedentes, uno por dentro (6) y el otro por fuera (6'). Estos cuatro orificios son atravesados por las venas de la coroides o *vasa vorticosa* y por conductos linfáticos que ponen en comunicación el espacio supracoroideo con el espacio supraesclerótico o espacio de Tenon.

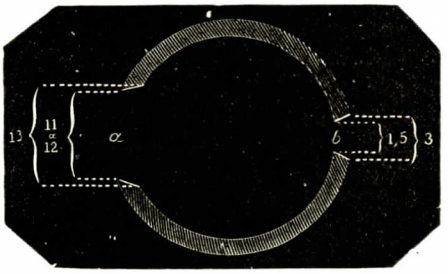

Fig. 484

Corte sagital de la esclerótica para mostrar sus dos orificios *(esquemática)*.

a, abertura anterior, para la córnea. — *b*, abertura posterior, para el nervio óptico.

B. Superficie interior. — La superficie interior de la esclerótica es cóncava y presenta una coloración morena que contrasta claramente con la de la superficie precedente. Esta superficie se corresponde en toda su extensión con la coroides, a la que está unida: 1.°, por los vasos y nervios que la atraviesan, 2.°, por una capa de tejido celular laxo llamada *lámina fusca* (véase en *Coroides*, en la página 608).

C. Abertura posterior, lámina cribosa. — La abertura posterior, destinada a dar paso al nervio óptico, no ocupa exactamente el polo posterior del ojo: está situada (fig. 483) a 4 milímetros por dentro y a un milímetro por encima de este polo. Este orificio, o mejor, conducto, está tallado a bisel (fig. 484, *b*), a expensas de las capas exteriores de la esclerótica; no es, pues, cilíndrico, sino que tiene la

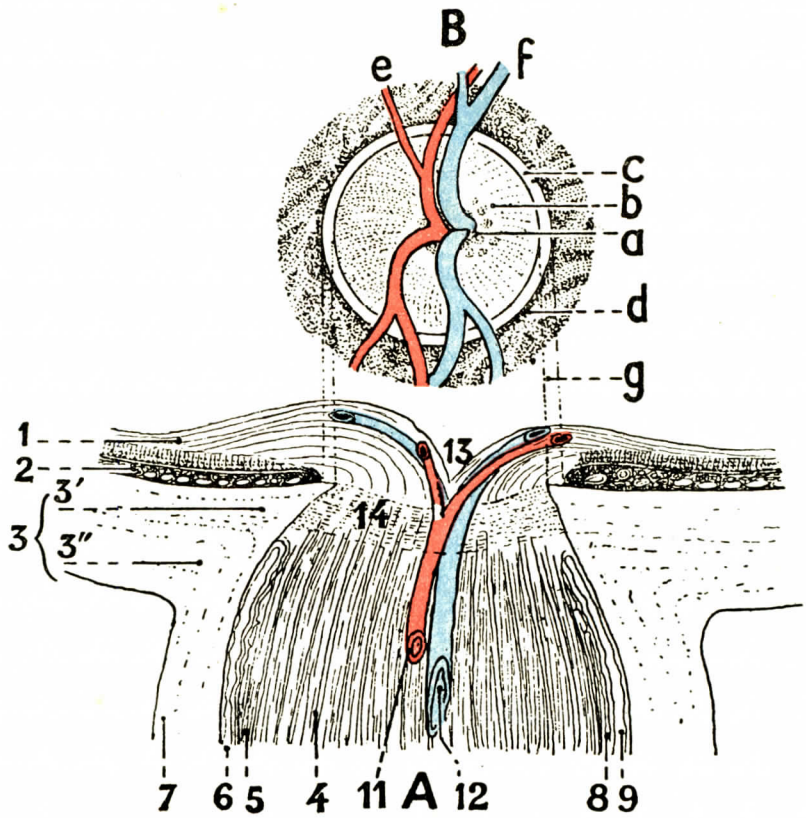

Fig. 485

Terminación anterior del nervio óptico vista en una sección horizontal por el eje del nervio, con, encima de la sección, la imagen oftalmoscópica de la papila (Prof. P. Bonnet).

A. Porción escleral del nervio óptico, vista en corte horizontal. — 1, retina. — 2, coroides. — 3, esclerótica, con 3', sus laminillas internas que forman la lámina cribosa; 3'', sus raminillas externas reflejándose hacia atrás para continuarse con la vaina dural del nervio óptico. — 4, nervio óptico (los fascículos negros son los fascículos nerviosos; los espacios claros son los espacios interfasciculares). — 5, vaina pial. — 6, vaina aracnoidea. — 7, vaina dural. — 8, espacio subaracnoideo. — 9, espacio subdural. — 11, arteria central de la retina. — 12, vena central. — 13, excavación fisiológica de la papila. — 14, lámina cribosa.

B. Papila del nervio óptico vista por el examen oftalmoscópico. — *a*, excavación fisiológica. — *b*, punteado grisáceo, correspondiente a la lámina cribosa. — *c*, anillo claro, correspondiente a la esclerótica (anillo escleral). — *d*, anillo obscuro, correspondiente a la coroides (anillo coroideo). — *e*, arterias. — *f*, venas. — *a*, *g*, líneas de concordancia entre las figuras A y B.

forma de un tronco de cono de base posterior. En otros términos, su diámetro disminuye de atrás a delante, como lo indica muy bien la figura correspondiente; este diámetro, que mide de 3 a 5 milímetros en la extremidad posterior del conducto, no tiene, en su extremidad anterior, más que un milímetro y medio o un milímetro. Hemos de añadir que el conducto esclerótico del nervio óptico no está libremente abierto. Por el contrario, se encuentra cerrado, cuando menos en su parte anterior, por una membrana fibrosa (fig. 485, 14), situada de canto y atravesada

por innumerables agujeritos: es la *lámina acribillada* o *lámina cribosa*, a través de la cual se tamizan los fascículos, igualmente innumerables, del nervio óptico.

Los cortes longitudinales del nervio óptico practicados a nivel de su porción intraocular (fig. 485, 4) nos indican claramente cuál es la naturaleza de la lámina cribosa. Esta membrana se halla formada por las laminillas más internas de la esclerótica, a las que se unen en su parte más anterior cierto número de fascículos procedentes de la coroides. En cuanto a las laminillas externas de la esclerótica, no toman parte alguna en la constitución de la lámina cribosa: como demuestra

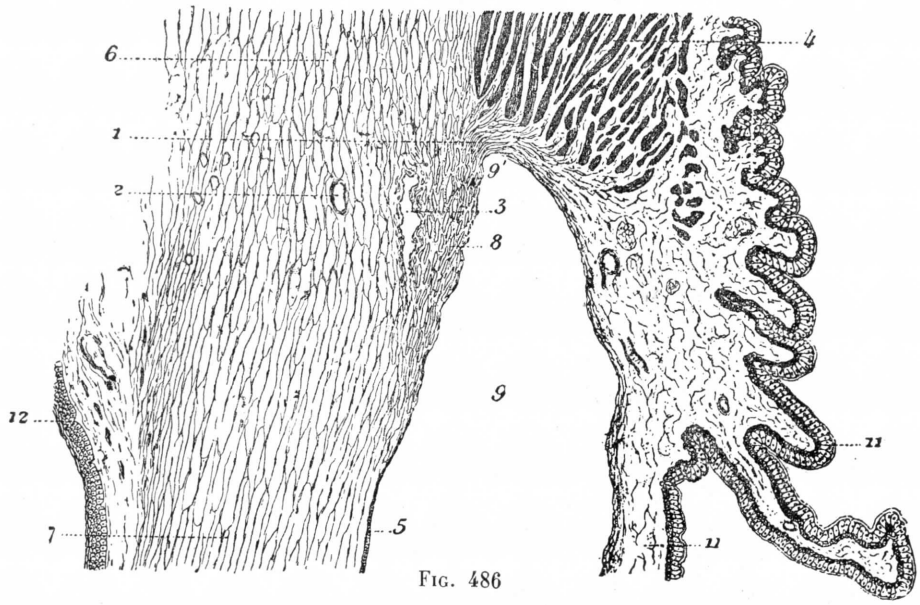

FIG. 486

Angulo de la cámara anterior de un individuo de cuarenta años (según ROCHON-DUVIGNEAUD).

1, tendón del músculo ciliar. — 2, una vena intraescleral. — 3, conducto de Schlemm. — 4, trabéculas musculares del músculo ciliar. — 5, membrana de Descemet. — 6, esclerótica. — 7, córnea. — 8, sistema trabecular esclerocorneal. — 9, cámara anterior, con 9', su ángulo. — 10, procesos ciliares. — 11, iris. — 12, conjuntiva.

la figura 485, se reflejan hacia atrás y se continúan directamente con la vaina dural del nervio óptico. No es, pues, exacto decir que el nervio óptico, para alcanzar la retina, atraviesa la esclerótica; no atraviesa más que las laminillas más internas de esta membrana, las cuales no son otra cosa que la lámina cribosa.

Ya hemos visto, a propósito del nervio óptico, que las fibras constitutivas de este nervio abandonan su mielina detrás de la lámina cribosa, lo cual nos explica: 1.°, el cambio de color que presenta a este nivel el nervio óptico, que, de blanco y opaco que era, se vuelve grisáceo y translúcido; 2.°, la reducción gradual que sufre su volumen dentro del conducto esclerótico; 3.°, la posibilidad para sus hacecillos (gracias a esta reducción) de atravesar en totalidad los estrechos agujeros de la lámina cribosa.

D. ABERTURA ANTERIOR, CONDUCTO DE SCHLEMM. — La abertura anterior (figura 484, *a*), destinada a recibir la córnea transparente, está cortada a bisel como la posterior, pero en sentido inverso; por consiguiente, a expensas de las capas inferiores de la esclerótica. Además, el bisel no es uniforme; es más acentuado por arriba y por abajo que por fuera y por dentro. Resulta de esta disposición

irregular del bisel que la abertura anterior de la esclerótica presenta un aspecto diferente según se la mire por su cara posterior o por su cara anterior. Vista por detrás, esta abertura (fig. 484) representa una circunferencia regular, con todos sus diámetros iguales, que miden 13 milímetros. Vista por delante (fig. 484), presenta, por el contrario, la forma de un óvalo cuyo diámetro mayor es el transversal: este diámetro transversal mide 12 milímetros, mientras que el diámetro vertical no alcanza a medir más que 11.

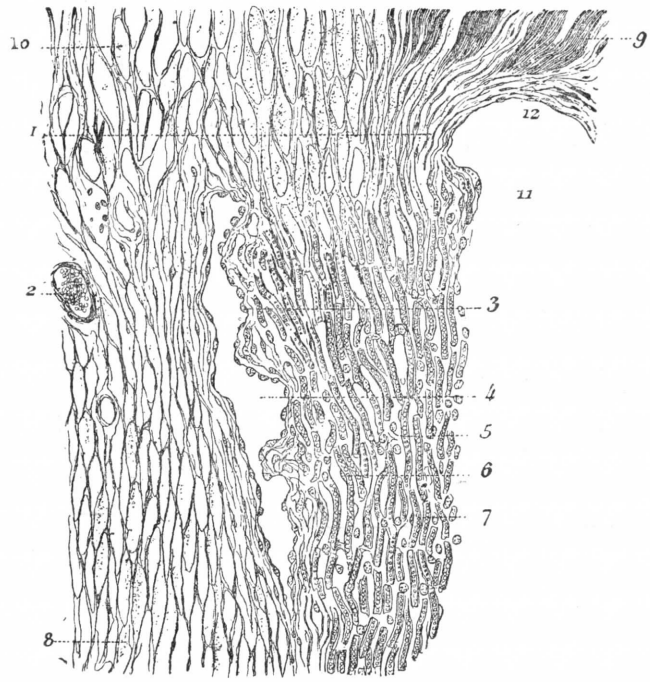

FIG. 487

Conducto de Schlemm y sistema trabecular esclerocorneal del hombre (según ROCHON-DUVIGNEAUD).

Esta figura es un fragmento de la anterior, visto a mayor aumento.

1, tendón del músculo ciliar. — 2, venilla intraescleral. — 3, endotelio del conducto de Schlemm, descansando sobre una capa continua no reticulada. — 4, cavidad del conducto de Schlemm. — 5, sección transversal de una trabécula. — 6, núcleo aplicado a la superficie de una trabécula. — 7, trabécula vista longitudinalmente. — 8, láminas de la córnea. — 9, trabécula del músculo ciliar. — 10, fascículos circulares de la esclerótica. — 11, cámara anterior. — 12, ángulo iridocorneal.

Se lee también en algunos tratados clásicos que la córnea transparente se halla encajada en la abertura anterior de la esclerótica como un vidrio de reloj en su ranura metálica; tal comparación se halla en contradicción formal con los hechos anatómicos, ya que la córnea transparente y la esclerótica son ambas membranas fibrosas y se unen entre sí por una verdadera fusión de tejidos. El vidrio y la ranura metálica en que se aloja son de naturaleza distinta y están simplemente *contiguos;* la esclerótica y la córnea son de igual naturaleza y *continuas.*

A nivel de la línea de soldadura esclerocorneal y en la porción posterior de esta línea se encuentra un pequeño conducto conocido con el nombre de *conducto de Schlemm.* Este conducto, visto en una sección meridiana del ojo (fig. 487, 4),

tiene ordinariamente la forma de un óvalo muy alargado, aplanado paralelamente a la superficie de la esclerótica. Por lo demás, su contorno es extremadamente irregular. Protuberancias laminosas erizan su pared interna, avanzando más o menos en el límite del conducto y llegando a veces de un lado a otro; el conducto de Schlemm presenta, pues, una especie de división en tabiques, que ROCHON-DUVIGNEAUD compara a los de los senos de la duramadre. Según este autor, el conducto hasta se subdivide a trechos en conductos múltiples (véase fig. 488), que algo más lejos se reconstituyen en un conducto único.

Se consideran en el conducto de Schlemm (fig. 487, 4) una pared externa y una pared interna. — La *pared externa* (o anterior) corresponde al tejido propio de la esclerótica, tejido fibroso y compacto.—La *pared interna* (o posterior) se halla en relación con un tejido trabecular que es una dependencia del ligamento pectí-

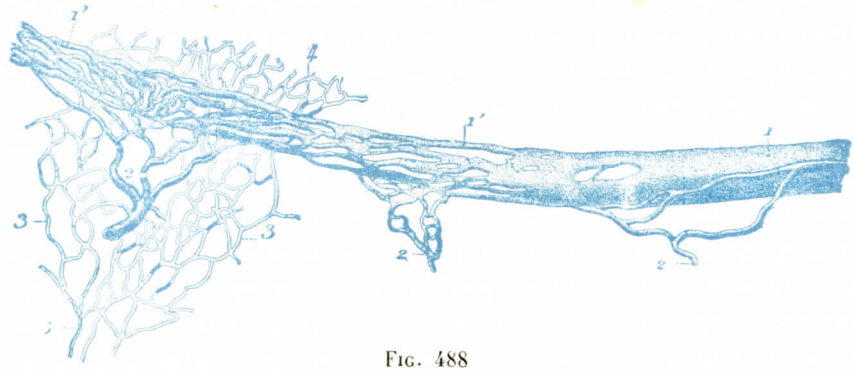

FIG. 488

El conducto de Schlemm visto de frente en un ojo humano inyectado por la arteria oftálmica (según LEBER).

1, conducto de Schlemm, representado a este nivel por un conducto único. — 1', 1', el mismo, constituído en estos puntos por conductos múltiples anastomizados y formando plexo. — 2, 2, 2, venas de los músculos ciliares, desaguando en el conducto de Schlemm y anastomizándose por otra parte con la red venosa epiescleral 3. — 4, red venosa del borde de la córnea continuándose, por delante del conducto de Schlemm, con la red epiescleral.

neo y que describiremos más adelante a propósito del ángulo iridocorneal. Según ROCHON-DUVIGNEAUD, existe, entre este tejido trabecular y el conducto, una delgada capa de tejido compacto rico en fibrillas elásticas, y esta lámina compacta, mejor que el tejido trabecular precitado, parece ser lo que forma la parte interna del conducto de Schlemm.

Algo por delante del conducto de Schlemm y en comunicación con él se cuentan algunos otros vasitos, que SCHWALBE y WALDEYER consideran como venas: su conjunto constituye el *plexo venoso* de LEBER (fig. 488). Estas venas, nacidas del conducto de Schlemm, corren algún trecho por el espesor mismo de la esclerótica *(venas intraesclerales)*; luego salen de esta membrana a nivel de su superficie externa para hacerse epiesclerales *(venas episclerales)* y desembocar entonces en las venas musculares.

El conducto de Schlemm ha suscitado en estos últimos tiempos numerosas controversias y no están todavía de acuerdo los anatomistas acerca de su verdadera significación morfológica. Sin embargo, cierto número de hechos parecen decididamente averiguados. SCHWALBE, primeramente, ha reconocido en este conducto un revestimiento de células endoteliales planas, que ofrecen un aspecto achagrinado particular. Además, el conducto de Schlemm comunica por delante, como ya hemos indicado más arriba, con las venas colaterales. En fin, comunica por detrás, a través del tejido trabecular que forra su pared interna, con la cámara anterior del ojo, como lo demuestra el que se llene de una inyección colorante hecha en el interior de esta cámara.

Estos tres órdenes de hechos establecen claramente que el conducto de Schlemm es un vaso; pero ¿es un vaso venoso o un conducto linfático? Actualmente (Teulières y Beauvieux) se le identifica con una vena; pero, muy particular, puesto que en estado normal no contiene sangre. Sin embargo, ésta penetra en él cuando el globo experimenta una estasis venosa importante (ojos glaucomatosos, por ejemplo). Este conducto, excavado en la túnica fibrosa del ojo, es anatómicamente el homólogo de un seno de la duramadre; fisiológicamente, se le puede considerar como un reservorio venoso en derivación de las venas próximas (conjuntiva, esclerótica).

Estructura. — La esclerótica es una membrana esencialmente conjuntiva compuesta de fascículos fibrosos cuya orientación es determinada por las influencias mecánicas que se ejercen en la membrana: presión procedente del exterior, tracción ejercida por los músculos en su superficie externa (véase *Tratados de Oftalmología*). Contiene también fascículos elásticos, sobre todo concentrados por delante en la inserción escleral del músculo ciliar y por detrás en la laminilla cribosa. Un sistema de láminas o espacios linfáticos se anastomiza entre estos fascículos.

4.° Vasos sanguíneos y linfáticos. — Las *arterias* propias de la esclerótica proceden de las ciliares cortas posteriores y de las ciliares anteriores; forman, entre los fascículos conjuntivos, una red capilar de anchas mallas. De esta red nacen las *venillas*, que van a desembocar parte en las venas ciliares anteriores y parte en las venas coroideas.

La esclerótica no tiene *vasos linfáticos* propiamente dichos: la linfa circula en ella por el sistema que hemos indicado más arriba, sistema lagunar relacionado a la vez con el espacio linfático supracoroideo y con el espacio linfático supraesclerótico.

5.° Nervios. — Los nervios de la esclerótica provienen de los nervios ciliares. Estos, llegados a la proximidad del cuerpo ciliar, dan filetes que penetran en la esclerótica, con preferencia por el ecuador, y en las cercanías del limbo. Se distinguen entre ellos nervios sensitivos, tróficos y vasomotores.

B. — Córnea

La córnea es también una membrana fibrosa, que constituye la prolongación anterior de la esclerótica. Representa aproximadamente el sexto de la túnica externa; la esclerótica representa los cinco sextos. Se diferencia esencialmente de la esclerótica por su transparencia, que permite que los rayos luminosos la atraviesen; la córnea es a la vez para el globo ocular una membrana envolvente y un medio refringente.

1.° Forma y dimensiones. — Aunque es esférica, como la esclerótica, forma una eminencia delante de esta última membrana, lo cual indica que su radio de curvatura es menor que el de la esclerótica.

La córnea representa, pues, un segmento de esfera de radio menor, que se adapta a un segundo segmento de esfera de radio mayor, la esclerótica.

Su espesor no es enteramente uniforme: alcanza en el adulto un milímetro en la región periférica y 0,8 milímetros solamente en la región central.

El índice de refracción de la córnea transparente es de 1,33 según Chossat, y de 1,35 según W. Krause.

2.° Relaciones. — La córnea, según acabamos de ver, es un segmento de esfera hueco. En ella hay que considerar: 1.°, dos *caras*, una anterior y otra posterior; 2.°, una *circunferencia*.

A. Cara anterior. — La cara anterior (fig. 490, 1), convexa, está en contacto con la atmósfera cuando los párpados están separados, y con la conjuntiva

palpebral cuando estos velos membranosos se aproximan y se ponen en contacto uno con otro. Es ligeramente ovalada, con el diámetro mayor transversal. Como el orificio anterior de la esclerótica, al cual cierra muy exactamente (véase página 595), mide 12 milímetros en sentido transversal y 11 milímetros solamente en sentido vertical. La curva de la cara anterior es algo más acentuada en sentido vertical que en sentido horizontal. El radio de curvatura de esta cara es de 7,8 milímetros en sentido horizontal y 7,7 milímetros en sentido vertical.

B. Cara posterior. — La cara posterior, cóncava, limita por delante la cámara anterior del ojo, y, por lo tanto, se encuentra continuamente bañada por el humor acuoso. Es regularmente circular (fig. 489) y mide 13 milímetros en todos sus diámetros. Su radio de curvatura medio es, normalmente, de 7,5 milímetros.

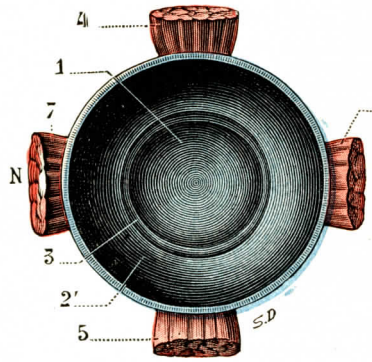

Fig. 489

La córnea transparente vista por detrás.

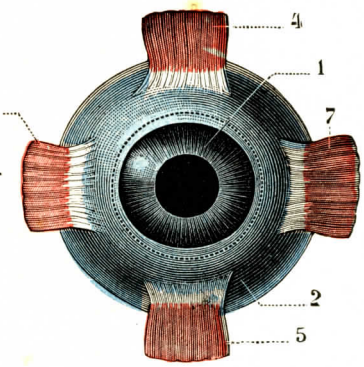

Fig. 490

La córnea transparente vista por delante.

1, córnea transparente. — 2, esclerótica, superficie exterior. — 2', la misma, superficie interior cubierta por los restos de la lámina fusca. — 3, bisel del orificio anterior de la esclerótica. — 4, músculo recto superior. — 5, recto inferior. — 6, recto externo. — 7, recto interno. — N, lado interno o nasal. — T, lado externo o temporal.

C. Circunferencia. — La circunferencia de la córnea o *limbo corneal*, engastada en la abertura anterior de la esclerótica, presenta exactamente la misma configuración que esta abertura. Se halla cortada en bisel a expensas de sus láminas anteriores. Además, este bisel, como hemos visto en dicha abertura, es más acentuado por arriba y por abajo que por fuera y por dentro. Resulta de tal disposición (figs. 489 y 490): 1.°, que la esclerótica avanza sobre la cara anterior de la córnea en todo su contorno; 2.°, que este avance es más pronunciado en los dos extremos del eje vertical que en los del eje transversal. Se concibe sin trabajo que, a causa de este avance desigual de la esclerótica sobre la córnea, esta última membrana presenta una forma circular cuando se la mira por su cara posterior y una forma oval cuando se la mira por su cara anterior.

Recordaremos de paso que la córnea no es aislable de la esclerótica. Estas dos membranas, en efecto, no están simplemente yuxtapuestas como lo estarían dos órganos de distinta naturaleza, sino que están íntimamente unidas una a otra por fusión de tejidos: hay a la vez, entre ellas, contigüidad y continuidad.

La córnea, como antes hemos dicho, es esencialmente transparente. En las personas de edad, sin embargo, se ve aparecer, fuera de toda influencia patológica, en la periferia de la membrana, una línea estrecha, de color grisáceo, que se designa con el nombre de *arco senil* (*arcus senilis corneæ gerontoxon*, de γερων, anciano, y τοξνο, arco). Esta línea grisácea se presenta primero en la parte superior de la córnea, luego en su parte inferior, en forma de dos arcos que se miran

por su concavidad. Los dos arcos, extendiéndose poco a poco, llegan recíprocamente a tocarse en los lados interno y externo de la córnea, constituyendo entonces un anillo completo. Por el lado externo el arco senil tiene un límite bien marcado: está separado del limbo conjuntival por una faja de tejido corneal perfectamente transparente. Por el lado interno, es decir, por el lado que mira al centro de la córnea, la zona turbia se pierde gradualmente con la córnea transparente.



FIG. 491

Corte histológico de la córnea que muestra las dimensiones de cada una de sus capas y su inervación. (Prestada amablemente por el profesor ROLLET.)

A la izquierda de la figura, espesor de los cortes.

A la derecha: 1, epitelio. — 2, hoja elástica anterior. — 3, tejido corneal. — 4, membrana de Descemet. — 5, epitelio posterior. — En *azul*, filetes nerviosos.

3.° Constitución. — Considerada desde el punto de vista de su constitución anatómica, la córnea transparente se compone de cinco capas, que son, precediendo de delante atrás (fig. 499): 1.°, la *capa epitelial anterior;* 2.°, la *lámina elástica anterior;* 3.°, el *tejido propio de la córnea;* 4.°, la *lámina elástica posterior;* 5.°, la *capa epitelial posterior.*

A. CAPA EPITELIAL ANTERIOR. — La capa epitelial anterior (fig. 491, 1) se continúa en su contorno con la capa epitelial de la conjuntiva y está formada, como esta última, por un epitelio pavimentoso que presenta las mayores analogías con la epidermis de la piel. Comprende siete u ocho capas de células, cuyo aspecto difiere según el nivel en que se las considere.

α) Las *células superficiales* son laminosas y tienen en su centro un núcleo aplanado como ellas y en el mismo sentido.

β) Las *células medias* son poliédricas por presión recíproca. Su núcleo es redondeado. Su contorno, irregularmente dentellado, está erizado de numerosas prolongaciones en forma de espinas o de crestas muy agudas.

γ) Las *células profundas* son cilíndricas, con el eje mayor perpendicular a la superficie de la córnea. Se ensanchan frecuentemente en su extremo profundo y descansan entonces sobre la lámina elástica anterior por una especie de pie o de placa más o menos extensa: de ahí el nombre de *células-pedales* (figura 492, 1, 2 y 3) con que las ha designado ROLLET (año 1873).

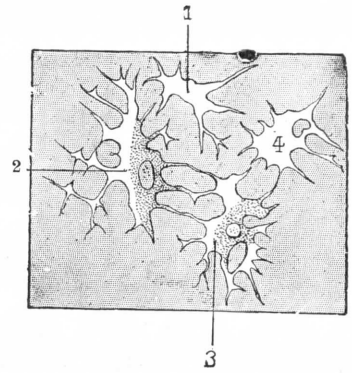

FIG. 492

Córnea humana, examinada en el humor acuoso una hora después de la muerte (según WALDEYER).

1, 2, 3, 4, cuatro de las mayores lagunas anastomizadas: dos de ellas contienen células córneas (2 y 3), que no llenan enteramente la laguna.

B. LÁMINA ELÁSTICA ANTERIOR O DE BOWMANN. — La lámina elástica anterior (*membrana basilar anterior* de RANVIER) se presenta en los cortes (fig. 491, 2) en forma de una delgada cinta hialina de 8 a 12 μ de espesor. Se continúa en la circunferencia de la córnea con la membrana basilar de la conjuntiva.

C. TEJIDO PROPIO DE LA CÓRNEA.—El tejido propio de la córnea es ciertamente la capa más interesante de esta membrana. Ocupa el 90 por ciento de su grosor. Describiremos en él los tres elementos siguientes: 1.°, las *fibras conjuntivas;* 2.°, un *sistema lagunar;* 3.°, *células finas y migratorias.*

a) *Fibras conjuntivas.* — La córnea es completamente semejante a la esclerótica. Como ella, tiene por elementos fundamentales fibrillas de tejido conjuntivo reunidas en fascículos. Los fascículos se reúnen en varios planos formando *laminillas* que parecen gozar de una individualidad bastante grande para que sea posible disociarlas. Pero cierto número de fibras, las *fibrillas suturales,* atraviesan verticalmente toda la córnea, de la membrana de Bowman a la lámina de Descemet. Forman, pues, un nuevo elemento de asociación entre las laminillas; poco numerosas y poco resistentes, sin embargo, no aumentan sensiblemente la intensidad de su unión. Aunque difíciles de contar, pues su anchura, en las preparaciones, es siempre superior a la normal, las laminillas corneales son en número de 40 a 50.

b) *Sistema lagunar de la córnea.* — Las laminillas corneales no se hallan contiguas a las laminillas vecinas en todos los puntos de su superficie. Superponiéndose, dejan entre sí espacios aplanados como ellas y en el mismo sentido: son los *espacios* o *lagunas de la córnea.* De estas lagunas irradian prolongaciones tubulares, *conductos* o *conductillos de la córnea,* que se anastomizan con las prolongaciones similares de las lagunas vecinas (fig. 492). Las lagunas y los conductos de la córnea no parece que tengan paredes propias: por lo menos no se ha demostrado todavía su existencia. Es probable que no tengan otros límites que los que forman los elementos conjuntivos y el cemento que los une. Su naturaleza es todavía muy discutida (TERRIEN).

c) *Células de la córnea: células fijas y células emigrantes.* — El sistema lagunar de la córnea sirve de reservorio a la linfa. Contiene, además, dos especies de células, unas *fijas* y otras *movibles.*

α) *Células fijas.* — Estas células se denominan también células plasmáticas, son células aplanadas debido a la compresión que existe entre las laminillas; emiten numerosas prolongaciones que les dan aspecto estrellado y las anastomizan entre sí, son células de tipo conjuntivo.

β) *Células movibles.* — Son leucocitos procedentes de los vasos del limbo. Son más numerosas en la periferia y en las capas superficiales. Son las que forman las infiltracio-

nes corneales en las infecciones o las inflamaciones (queratitis intersticial, úlceras corneales, etc.).

D. Lámina elástica posterior. — Es más conocida con el nombre de *membrana de Descemet*, pero el epíteto de elástica le conviene mejor que a la lámina elástica anterior o membrana de Bowmann.

Posee una facultad particular, la de regenerarse; por otra parte, se la puede aislar fácilmente del tejido propio; finalmente, su elasticidad la hace arrollarse y entreabrirse después de las heridas penetrantes. Hacia su terminación se pierde en el ligamento pectíneo, y no es raro comprobar en este punto pequeñas eminencias verrugosas que aumentan con la edad.

El *ligamento pectíneo de Hueck* se describirá más adelante al hablar de la cámara anterior con el *anillo de Dollinger*. Digamos que estas formaciones parecen constituir el sostén de la membrana de Descemet.

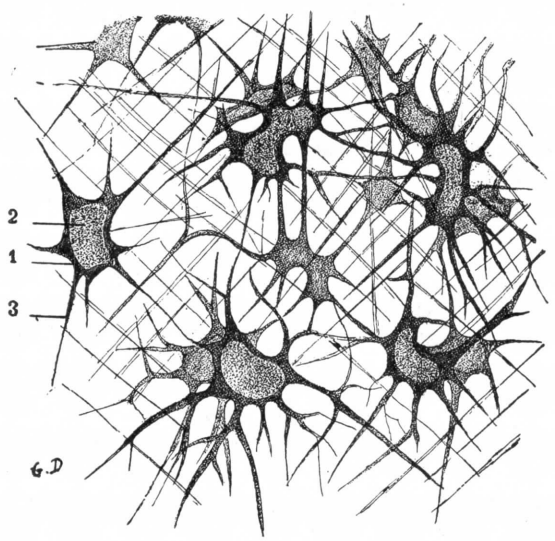

Fig. 493

Células fijas de la córnea de una rana, tratadas por el cloruro de oro, vistas de frente (según Rollet).
1, una célula corneal. — 2, su núcleo. — 3, sus prolongaciones.

E. Capa epitelial posterior. — La capa epitelial posterior está formada por una sola fila de células aplanadas y perfectamente transparentes, cuyos contornos poliédricos dibujan en su conjunto un hermoso mosaico.

Estas células miden 20 μ de ancho y 5 μ de altura y parecen de naturaleza endotelial, pero con protoplasma más abundante que en la mayoría de los endotelios. Nunca se ven figuras de cariocinesis. A medida que las dimensiones de la córnea aumentan, se hacen más anchas. En la circunferencia de la córnea, las células de la capa epitelial posterior se continúan, sin línea de demarcación alguna, con el epitelio que reviste la cara anterior del iris. Según Klebs, serían contráctiles y presentarían, por lo menos en la rana, movimientos de expansión y de retracción que recuerdan exactamente los de las células amiboides.

4.° Vasos sanguíneos. — Los vasos sanguíneos faltan completamente en la córnea del adulto. Muller y Henle han señalado en el feto la existencia de una red vascular situada en la conjuntiva corneal y que se detiene a alguna distancia del centro de dicha membrana; pero estos vasos se atrofian y desaparecen hacia el final de la vida fetal.

En el recién nacido y en el adulto no se observan ya más que algunos *capilares* muy finos, que forman en el borde de la córnea, entre la capa elástica anterior y el tejido córneo, una zona de uno a dos milímetros de anchura y están dispuestos en asas. Las arteriolas que forman estas asas proceden de las arterias ciliares anteriores (figura 494). Las venillas que las continúan y que, naturalmente, corren en sentido inverso, terminan en las venas ciliares anteriores.

Independientemente de esta red pericorneal, Kölliker describe en el tejido propio de la córnea algunos capilars que, procedentes de la esclerótica, descienden

hasta la misma córnea siguiendo el trayecto de las ramas nerviosas; la existencia de estos capilares es formalmente negada por LEBER.

5.° Vías linfáticas. — La córnea está igualmente desprovista de verdaderos vasos linfáticos, es decir, de conductos con un revestimiento endotelial continuo. La linfa circula en ella por el sistema de lagunas y conductillos que antes hemos descrito. Haciendo una inyección en este sistema lagunar, se extiende hasta las capas superficiales del epitelio anterior (GUTMANN), siguiendo muy probablemente

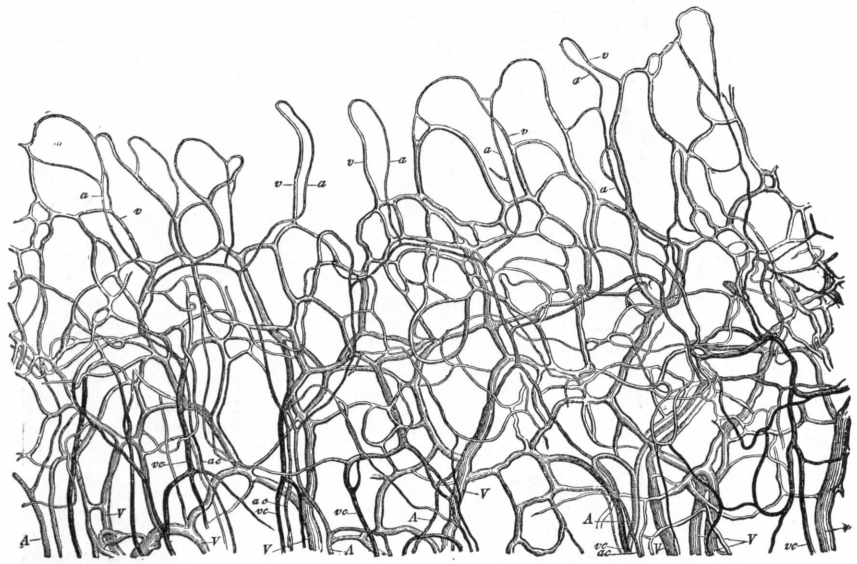

FIG. 494

Asas vasculares del borde de la córnea (según GRÆFE y SÆMISCH).

A, arterias. — v, venas.

a, *v*, capilar arterial y capilar venoso del asa vascular. — *ac*, *vc*, arterias ciliares y venas ciliares anteriores.

el mismo trayecto que los nervios. Debemos añadir que las vías linfáticas de la córnea comunican por detrás con la cámara anterior y, por otra parte, van a abrirse por delante en la red linfática de la conjuntiva.

6.° Nervios. — Los nervios de la córnea son muy numerosos. Descubiertos en 1832 por SCHLEMM, han podido ser seguidos por HOYER en 1886 y por CONHEIM en 1888 hasta la capa epitelial anterior, KÖLLIKER, ROLLET, LIGHBODY, RANVIER, L. TERRIEN nos han dado de estos nervios una excelente descripción.

Proceden en su mayoría de los nervios ciliares posteriores. Después de haber caminado de atrás a delante en el espacio supracoroideo, forman alrededor de la córnea un rico plexo, el *plexo anular pericorneal*. De aquí, acompañados por ramos procedentes de los nervios sensitivos de la órbita y de los nervios ciliares anteriores, 70 a 80 ramas penetran en la córnea a intervalos bastante regulares. Después de un trayecto de 2 a 4 milímetros forman un nuevo plexo, el *plexo fundamental*. Pierden entonces su mielina y se dividen en dos plexos, anterior y posterior.

a) *Nervios corneales anteriores.* — Los nervios corneales anteriores (fig. 491) se dirigen hacia la lámina elástica anterior y forman debajo de ella una abundante red plexiforme, llamada *plexo subbasal.* De este plexo parten fibras rectas, que atraviesan la lámina elástica para formar delante de ella un segundo plexo, el *plexo subepitelial.* Este plexo emite a su vez numerosas fibras rectas que penetran en la capa epitelial, donde se anastomizan de nuevo dando origen a un tercer plexo, el *plexo intraepitelial* (fig. 491). Finalmente, de este plexo se escapan multitud de filamentos extremadamente delgados, que van a terminar



FIG. 495

Nervios de la córnea vistos con la lámpara de hendidura (Prof. P. BONNET).

Los filetes nerviosos son las estrías blancas que destacan sobre el fondo negro.

entre las células epiteliales por un extremo libre provisto de un abultamiento en forma de botón. Los botones terminales avanzan mucho hacia la superficie libre de la córnea; pero por cerca que estén de esta superficie libre, quedan siempre cubiertas por lo menos por una o dos células laminosas del epitelio. En ningún caso van más allá de este epitelio para flotar libremente en el líquido lagrimal, como había pretendido CONHEIM.

b) *Nervios corneales posteriores.* — Los nervios corneales posteriores se dirigen hacia atrás, hacia la membrana de Descemet, y se pierden, en parte en esta membrana y en parte en el tejido corneal. Estos nervios son notables por seguir un trayecto rectilíneo en una extensión a menudo muy larga y por doblarse con frecuencia en ángulo recto cuando cambian de dirección.

7.° Anatomía de la córnea en el vivo. — Un nuevo método de investigación, la biomicroscopia con iluminación mediante la lámpara de hendidura, viene a abrir un vasto campo de exploración y a suministrar a la anatomía de la córnea,

y aun a la histofisiología general, nuevos documentos cuyos valor y consecuencias no podrían limitarse todavía. Este privilegio de la córnea es debido a su transparencia, que permite observar la intimidad de los parénquimas (véanse los *Tratados de Oftalmología).*

§ 2. — Túnica vascular del ojo

(Tracto uveal)

La túnica media del ojo, llamada también *úvea, tracto uveal, membrana íridocoroidea,* es una membrana de color obscuro, situada entre la túnica fibrosa que hemos descrito y la túnica nerviosa que describiremos en el párrafo siguiente Su carácter esencial es el ser muy vascular, lo cual le ha valido, por parte de algunos autores, el nombre de *membrana nutricia del ojo.* Sin embargo, no es la única función del tracto uveal la de aportar a las diferentes formaciones del ojo los elementos necesarios para su nutrición. Gracias a sus numerosos vasos y a la circulación siempre muy activa que en ellos se efectúa, esta membrana tiene bajo su dependencia ante todo la presión de los líquidos intraoculares. Constituye además para la retina una verdadera cámara caliente, que mantiene alrededor de los conos y bastoncillos una temperatura constante, eminentemente favorable a su funcionamiento.

Siguiéndola de atrás a delante se ve la túnica vascular del ojo aplicada directamente contra la esclerótica, hasta uno o medio milímetro del borde de la córnea. Allí, en lugar de aplicarse del mismo modo contra la córnea, se refleja por detrás de esta membrana para dirigirse verticalmente hacia el eje anteroposterior del ojo; forma, pues, con la cara posterior de la córnea un ángulo circular, al que daremos el nombre de *ángulo iridocorneal* (fig. 501, 16): es el *ángulo de la cámara anterior* de algunos autores.

Esta disposición de la túnica vascular del ojo, muy diferente, como se ve, en la parte anterior y en la parte posterior, nos permite ya dividir esta membrana en dos porciones: una posterior, la *coroides,* en relación con la esclerótica, a la que está adherida; otra anterior, el *iris,* que corresponde a la córnea, pero está separada de ella por un espacio considerable que constituye la *cámara anterior* del ojo.

La misma coroides comprende dos partes: una posterior, delgada y uniforme, que se extiende desde el nervio óptico hasta algunos milímetros por delante del ecuador del ojo, es la *coroides* propiamente dicha; y la otra anterior, mucho más gruesa, que llamaremos *zona ciliar.* Una línea festoneada, a la que se da el nombre de *ora serrata,* separa distintamente estas dos partes.

Describiremos, pues, sucesivamente en la túnica vascular del ojo:

1.° La *coroides propiamente dicha;*

2.° La *zona ciliar;*

3.° El *iris.*

Terminaremos este estudio de la membrana íridocoroidea con la descripción de sus *vasos y nervios.*

A. — Coroides propiamente dicha

La coroides propiamente dicha, o simplemente coroides, es el segmento posterior de la túnica vascular del ojo. Debe su nombre de coroides (de χοριον, corion, y ειδος, forma) a la que «*elle représente une grande mixtion de plusieurs vaisseaux entrelacez l'ung à l'aultre, ainsy que l'on voit à l'arrière-faiz de l'enfant que l'on apelle chorio*» (Ch. Estienne).

1.° Formas y dimensiones. — La coroides, como la esclerótica, a la que tapiza interiormente, representa un segmento de esfera hueca.

Su espesor, de 0,4 a 0,5 milímetros en su parte posterior, disminuye en su parte anterior hasta 0,3 milímetros y aun 0,2 milímetros. La coroides se adelgaza, pues, gradualmente de atrás a delante.

Presenta en su conjunto un color obscuro, tirando a moreno o a negro, y ya veremos por qué al estudiar su estructura.

Su consistencia es débil y recuerda la de la piamadre cerebral, de la cual la túnica vascular del ojo puede ser considerada genéricamente como una prolongación o dependencia.

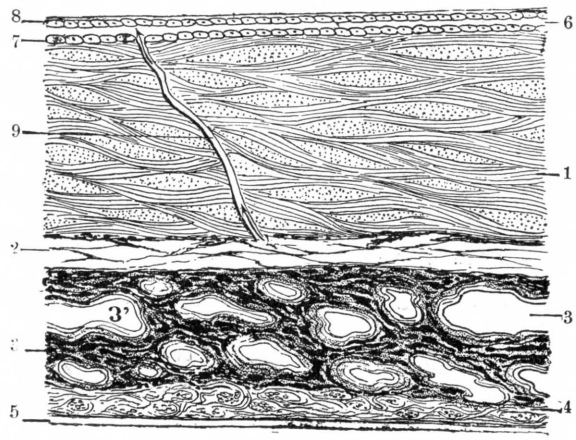

FIG. 496

Corte transversal de la esclerótica y la coroides *(semiesquemática)*.

1, esclerótica. — 2, lámina fusca y espacio linfático supracoroideo. — 3, tejido propio de la coroides, con 3', sus vasos. — 4, capa coriocapilar. — 5, lámina vítrea. — 6, espacio linfático supraescleral o espacio de Tenon, con 7, su capa endotelial interna; 8, su capa endotelial externa. — 9, conducto linfático por el que comunican los dos espacios supracoroideo y supraesclerótico. — 10, tejido conjuntivo de la membrana de Tenon.

2.° Relaciones.—La coroides presenta, como la esclerótica: 1.°, *dos superficies*, una exterior y otra inferior; 2.°, *dos aberturas*, una posterior y otra anterior

A. SUPERFICIE EXTERIOR — La superficie exterior, convexa, corresponde en toda su extensión a la superficie interior de la esclerótica, a la que está unida por los vasos y nervios ciliares, como también por una capa de tejido conjuntivo laxo, llamada *lámina fusca*.

B. SUPERFICIE INTERIOR. — La superficie interior, cóncava, está en relación con la retina, sobre la que se amolda, pero sin adherirse a ella: es, en efecto, relativamente fácil separar una de otra dos membranas. En ciertos animales esta cara presenta en su parte pósteroexterna una mancha brillante, con reflejos irisados, que hace el papel de espejo y se llama *tapiz*. Es de un color verde dorado en el carnero y el buey, azul plateado en el caballo, blanco puro rodeado de azul en el perro, amarillo dorado pálido en el gato. El tapiz falta en el hombre.

C. ABERTURA POSTERIOR. — La abertura posterior, destinada a dar paso al nervio óptico, continúa la abertura posterior de la esclerótica. La coroides se halla verdaderamente interrumpida en este punto y forma al nervio óptico un verdadero conducto (fig. 482). Conviene añadir, sin embargo, que algunos de sus elementos contribuyen a formar el plano anterior de la lámina cribosa.

D. ABERTURA ANTERIOR. — La abertura anterior, que se designa también con el nombre de *borde anterior* de la coroides, está situada un poco por delante del ecuador del ojo. Está indicada por una línea circular y regularmente festoneada, a la que hemos dado el nombre de *ora serrata* (véase *Retina*). Aquí la coroides propiamente dicha se continúa con la zona ciliar.

3.° Constitución anatómica. — Considerada desde el punto de vista de su estructura, la coroides se compone de cuatro capas concéntricas, que son, de fuera

a dentro: 1.°, la *lámina fusca;* 2.°, la *capa de los vasos gruesos;* 3.°, la *capa de los capilares;* 4.°, la *lámina vítrea.* La capa de células pigmentarias que está situada

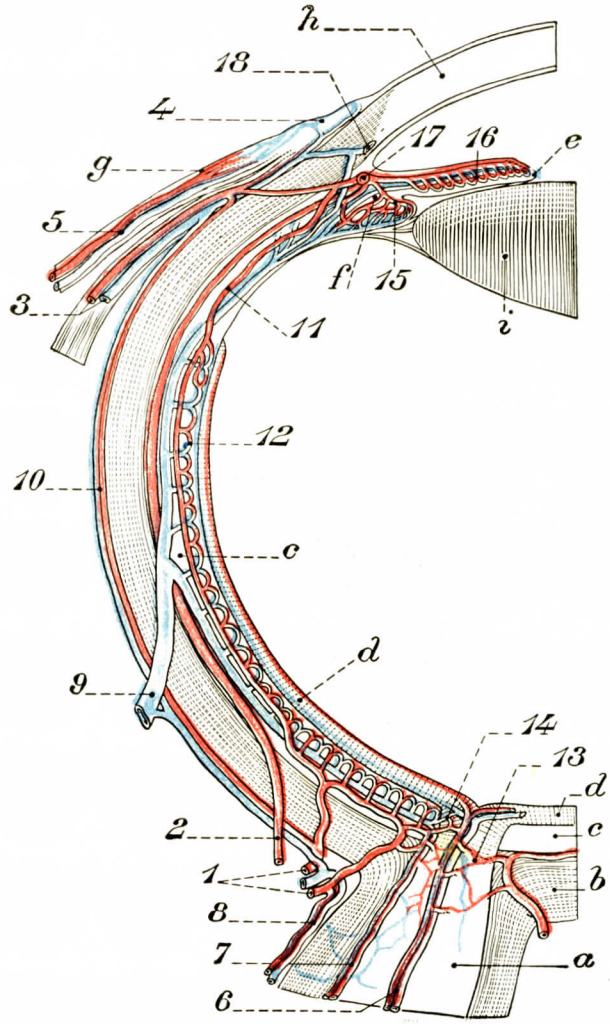

FIG. 497

Esquema de la circulación del ojo vista en un corte horizontal (imitado de LEBER).

1, arterias ciliares cortas posteriores. — 2, arterias ciliares largas posteriores. — 3, arterias y venas ciliares anteriores. — 4, vasos anteriores de la conjuntiva bulbar. — 5, sus vasos posteriores. — 6, arteria y vena centrales de la retina. — 7, vasos subdurales del nervio óptico. — 8, vasos durales del nervio óptico. — 9, vasa vorticosa. — 10, arteria y vena episclerales. — 11, arteria coroidea recurrente. — 12, capilar de la coroides. — 13, anastomosis de las arterias ciliares cortas con la arteria central de la retina. — 14, anastomosis de los vasos coroideos con los vasos retinianos. — 15, vasos de los procesos ciliares. — 16, vasos del iris. — 17, círculo arterial mayor del iris. — 18, conducto de Schlemm.

a, nervio óptico y su vaina. — *b*, esclerótica. — *c*, coroides. — *d*, retina. — *e*, iris. — *f*, procesos ciliares. — *g*, conjuntiva. — *h*, córnea. — *i*, cristalino.

debajo de la lámina vítrea, y que la mayor parte de los autores clásicos describen todavía como una quinta capa de la coroides, pertenece manifiestamente a la retina y la describiremos con esta membrana.

A. Lámina fusca. — Se designa con este nombre la capa de tejido conjuntivo que está situada entre la esclerótica y la coroides (fig. 496, 2). Es la *membrana supracoroidea* de algunos autores. Se adhiere sólidamente a la esclerótica y a la capa de los vasos. Contiene espacios linfáticos que comunican entre sí y constituyen en su conjunto el *espacio supracoroideo* de Schwalbe.

Se encuentran también, en las laminillas conjuntivas de la lámina fusca, numerosas células estrelladas llenas de granulaciones pigmentarias.

Recordemos de paso que es precisamente en la lámina fusca donde corren en sentido meridiano los vasos y los nervios ciliares.

B. Capa de los vasos gruesos, estroma coroideo. — La capa de los vasos gruesos (fig. 496, 3) comprende dos planos: un plano profundo formado por las *arterias* y un plano superficial formado por las *venas*.

α) Las *arterias de la coroides* (fig. 497) proceden de las ciliares cortas posteriores, ramas de la oftálmica. Estas arterias marchan de atrás a delante paralelamente a los meridianos del ojo, dejando lateralmente numerosas ramitas y ramúsculos, cuyas últimas divisiones van a parar a la capa coriocapilar. Son notables, entre otros caracteres, por el desarrollo considerable de su túnica muscular.

Fig. 498

Las venas en remolino de la coroides (según Arnold).

1, una gruesa rama venosa. — 2, 2, 2, 2, 2, venas de menor calibre. — 3, 3, 3, 3, venillas que reciben una porción de ramificaciones curvilíneas que se agrupan a su alrededor formando remolinos.

β) Las *venas de la coroides* presentan en su trayecto y terminación una disposición verdaderamente característica: forman *remolinos*, y de ahí los nombres de *vasa vorticosa*, *venas vorticinosas*, *venas vorticiladas*, que les dan indistintamente la mayor parte de los anatomistas. He aquí en qué consisten estos remolinos (fig. 498): cierto número de venillas, diez a quince, convergen hacia un mismo punto, siguiendo cada una dirección curvilínea, y aquí se reúnen en un solo tronquito; este tronquito y el conjunto de sus afluentes, todos más o menos arqueados, constituyen un remolino.

Los tronquitos forman a su vez nuevos remolinos dispuestos del mismo modo que el precedente y desembocan en un solo tronco, etc. Finalmente, los diversos conductos venosos de la coroides se reducen a cuatro remolinos principales, que ocupan el plano más superficial de la capa de los vasos gruesos. Estos cuatro remolinos, que se ven muy distintamente en la figura 498, tienen su centro colocado un poco más atrás del ecuador del ojo: dos son *superiores*, y se distinguen en interno y externo; los otros dos *inferiores*, y son también interno y externo. Cada uno de ellos da origen a una gruesa vena, que, dirigiéndose hacia atrás, perfora

la esclerótica para ir a desembocar en la oftálmica. MORAND (*Med. Centralb.*, 1874) ha descrito, alrededor de las venas coroideas, un sistema de vainas linfáticas que las envuelven a manera de manguitos y por las que circula la linfa.

Los *vasos gruesos de la coroides* se bañan en una atmósfera conjuntiva, el *estroma coroideo*, que comprende: 1.°, fibras de tejido conjuntivo; 2.°, fibras elásticas finas; 3.°, fibras musculares lisas (MÜLLER); 4.°, numerosos elementos celulares, llamados *células de la coroides*. Estas células son aplanadas y estrelladas y se anastomizan abundantemente entre sí. La mayoría están cargadas de pigmentos. Las que no lo están son verosímilmente de naturaleza linfática.

C. CAPA CORIOCAPILAR. — Esta capa, designada también *membrana de Ruysch* (fig. 496, 4), está esencialmente compuesta de una red de finos capilares, cuyas mallas, irregularmente redondeadas en las inmediaciones del nervio óptico, se alargan y ensanchan conforme se acercan a la ora serrata. Estos capilares tienen 9 μ de diámetro (KÖLLIKER). Esta capa está desprovista de pigmento.

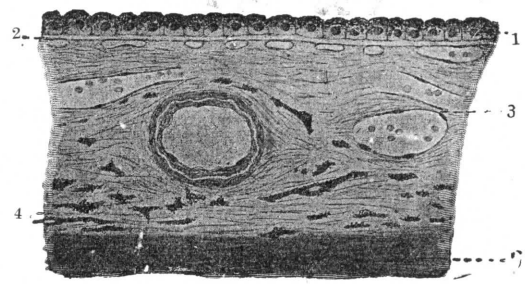

FIG. 499

Sección perpendicular de la coroides en la proximidad de la papila óptica (según TOURNEUX).

1, capa epitelial de la retina. — 2, membrana vítrea, por debajo de la cual se hallan aplicados los vasos de la membrana coriocapilar. — 3, capa de los grandes vasos. — 4, capa pigmentada (membrana supracoroidea y lámina fusca). — 5, esclerótica

D. MEMBRANA VÍTREA O LÁMINA VÍTREA DE BRUCH. — Esta vítrea es una membrana transparente, delgada, de 1 a 3 μ de gruesa. La cara que mira a la retina es lisa y completamente anhista. La cara opuesta, en relación con la cara coriocapilar, presenta, por el contrario, un aspecto finamente fibrilar.

Histológicamente, la vítrea de BRUCH se compone de dos laminillas (SATTLER): una laminilla interna, perfectamente anhista, y una laminilla externa, formada por una especie de tejido reticulado, en el cual ha descrito SMIRNOW una rica y elegante red de fibras elásticas.

SATTLER describió, en 1876, entre los capilares y los gruesos vasos de la coroides, una capa intermedia formada por una red fina de fibras elásticas. Sería el equivalente del tapiz en el hombre. El tapiz de los animales se halla formado por una capa especial situada encima de la capa coriocapilar y atravesada por un sistema de capilares que van de esta última capa a la de los gruesos vasos.

Se han descrito dos especies de tapices (TOURNEUX): 1.°, el tapiz fibroso, en los rumiantes; 2.°, el tapiz celuloso, en los carnívoros, comprendiendo células llamadas iridiscentes, que dan a esta formación su aspecto particular.

B. — ZONA O CUERPO CILIAR

El cuerpo ciliar, intermedio entre la coroides propiamente dicha (que está detrás) y el iris (que está delante), es una especie de anillo, cuya cara externa se aplica a la esclerótica y cuya cara interna corresponde a la túnica nerviosa del ojo y, por medio de esta última, al cuerpo vítreo. Su espesor, como nos lo demuestran muy claramente los cortes meridionales del ojo, dista mucho de ser uniforme: bastante delgada en su parte posterior (a nivel de la ora serrata), se engruesa poco a poco a medida que se aproxima al ecuador del cristalino. Morfológicamente, la zona

ciliar comprende dos partes más o menos distintas, que se sobreponen en sentido ánteroposterior: el *músculo ciliar* por delante y los *procesos ciliares* por detrás.

El cuerpo ciliar se extiende del ángulo cilioiridal por delante a la ora serrata por detrás. Esta distancia, que representa la anchura de la retina ciliar, es aproximadamente de 6 a 7 milímetros; pero es siempre menor del lado nasal que del lado temporal.

Después de haber considerado estas relaciones y su morfología, estudiaremos su estructura.

Si practicamos un corte mediano del ojo que pase por el cuerpo ciliar, veremos que éste presenta en este corte la forma de un triángulo. Estudiaremos, pues, sucesivamente la cara anterior, la cara posterior y la base del triángulo.

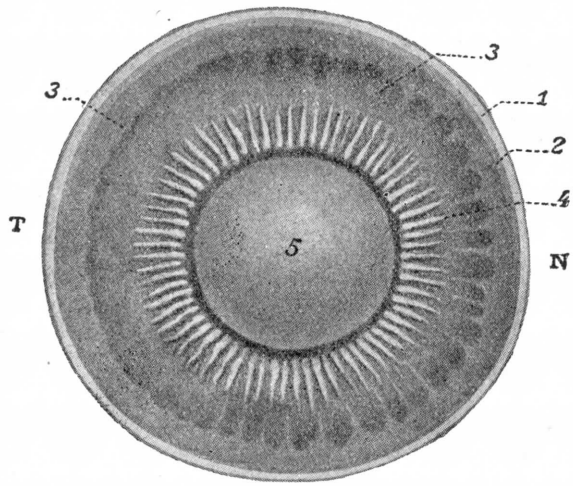

FIG. 500

El segmento anterior del ojo visto por su cara posterior (según O. SCHULTZE).

N, lado interno o nasal. — T, lado externo o temporal. 1, esclerótica. — 2, coroides y retina ciliar. — 3, 3, ora serrata. 4, procesos ciliares. — 5, cristalino.

1.° Cara anterior.—Corresponde a la esclerótica. Adhiere a ella en su parte inferior, mientras que está separada de la misma en la mayor parte de su extensión por las fibras conjuntivas de la lámina fusca.

2.° Cara posterior. — La cara posterior, fácil de ver en el ojo cortado transversalmente (figura 500), es una región irregular en su parte anterior y lisa en su parte posterior. Está tapizada por la porción ciliar de la retina. Las irregularidades dispuestas en radios que se ven en su región anterior están constituídas por los *procesos ciliares*.

En un examen más atento se comprueba que la cara posterior presenta, yendo de atrás a delante, tres zonas de aspecto bien diferente: una zona posterior, una zona media, una zona anterior.

La *zona posterior* (fig. 500) es clara y ancha. Está bordeada por detrás por la ora serrata, en la que está limitada por una zona festoneada más obscura.

La *zona media*, más estrecha, es obscura a consecuencia de su pigmentación acentuada. Dibuja una serie de surcos agudos y finos que penetran en el interior de la zona precedente. Por delante se continúa con la zona anterior.

La *zona anterior* o *zona de los procesos* forma una banda recorrida por numerosos pliegues dispuestos en sentido meridiano. Forman alrededor del cristalino un elegante collarcito: la corona ciliar (fig. 500).

Cada uno de los procesos ciliares, considerado aisladamente, tiene la forma de una pequeña pirámide triangular de 2 milímetros a 2,5 de longitud, algunas veces más corto, cuyo extremo afilado se dirige atrás, mientras que el extremo anterior se ensancha formando la cabeza del proceso. Se cuentan aproximadamente de 80 a 90 procesos, pero este número nada tiene de fijo.

De las tres caras que presenta cada uno de los procesos ciliares, una, *dirigida hacia delante*, se halla en relación con la cara posterior del músculo ciliar

(fig. 501, 15), y le está íntimamente unido; las otras dos, *laterales*, corresponden a las caras similares de los procesos ciliares vecinos, pero sin llegar a contactar con ellas (fig. 501). Todos esos procesos ciliares se hallan, en efecto, separados de sus vecinos por surcos más o menos profundos, que se dirigen como ellos en sentido meridiano y se designan comúnmente con el nombre de *valles ciliares*. En estos

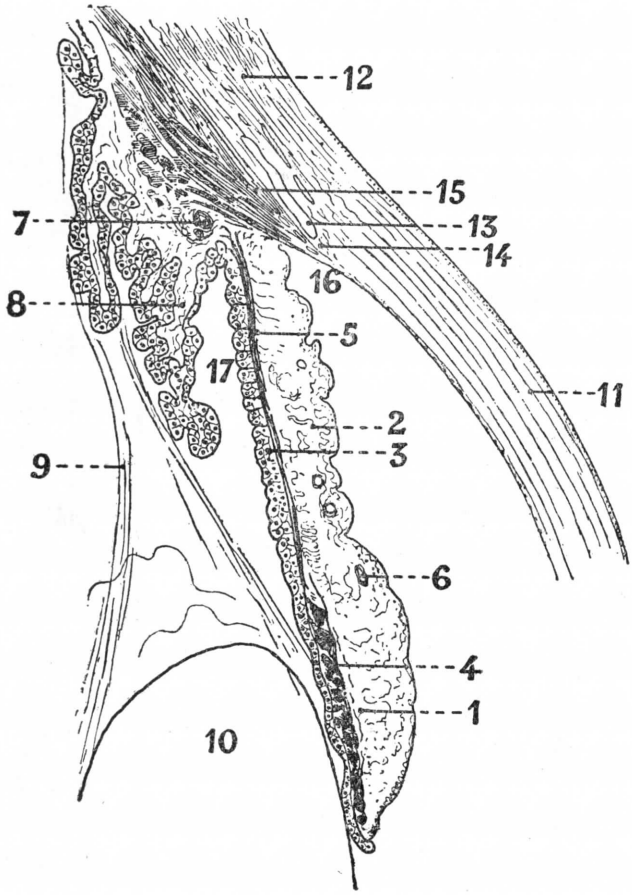

FIG. 501

Corte meridiano del iris y de un proceso ciliar (Paul BONNET).

1, iris. — 2, estroma del iris. — 3, hoja epitelial del iris. — 4, músculo esfínter de la pupila. — 5, dilatador del iris. — 6, vasos del iris. — 7, círculo arterial mayor del iris. — 8, proceso ciliar. — 9, fibras de la zónula. — 10, cristalino. — 11, córnea. — 12, esclerótica. — 13, conducto de Schlemm. — 14, ligamento pectíneo. — 15, músculo ciliar. — 16, ángulo de la cámara anterior o iridocórneo. — 17, cámara posterior y ángulo cilioirideo.

valles ciliares se insinúan los repliegues de la zona de Zinn, que, como veremos más adelante (véase *Cuerpo vítreo)*, separan el cuerpo ciliar del humor vítreo.

Como hace observar justamente TERRIEN, estos procesos ciliares, cuya constitución anatómica veremos más adelante, desempeñan aquí el mismo papel que las válvulas conniventes del intestino delgado. Gracias a ellos, la extensión de la región ciliar está aumentada por estos repliegues y, por consiguiente, también lo está la superficie secretable. Se admite, en efecto, que en los procesos ciliares se secreta el humor acuoso que se vierte en la cámara posterior del ojo.

3.º Base del cuerpo ciliar. Angulo cilioirídeo. — El cuerpo ciliar, que posee, como hemos visto, la forma de un triángulo en un corte meridiano, tiene su base dirigida hacia la raíz del iris.

Los procesos ciliares descienden por debajo de la raíz del iris, formando con éste un ángulo que se puede denominar, con TERRIEN, el *ángulo cilioirídeo* o *retro-*

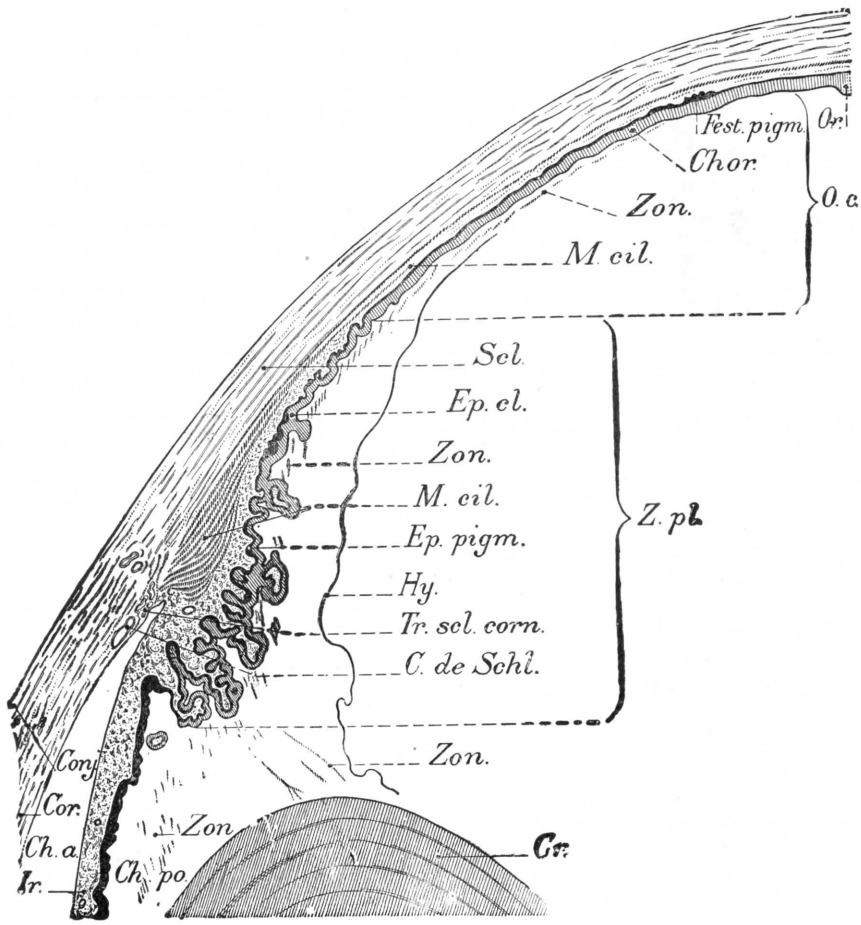

FIG. 502

La región ciliar de la retina ciliar (MAWAS). (Corte meridiano de un ojo humano normal.)

Vista de arriba abajo: Or., ora serrata. — O.c., orbículas ciliares, con Fest. pigm., festones pigmentados.—Chor., coroides. — Zon., zónula. — M. cil., músculo ciliar. — Ep. pigm., debajo de los procesos ciliares. — Scl., esclerótica.— Ep. cl., epitelio claro. — Hy., hialoides. — Tr. scl. corn., tracto esclerocorneal.—C. de Schl., conducto de Schlemm.— Conj., conjuntiva. — Cor., córnea. — Ch. a., cámara anterior. — Ch. po., cámara posterior. — Cr., cristalino.

irídeo (fig. 501, 17). Este ángulo es variable: es, en efecto, más marcado en la parte media de la cabeza de los procesos que en su cara lateral. Su profundidad varía también, como se concibe, según la longitud del proceso. El ángulo de separación varía asimismo según el alejamiento mayor o menor del proceso ciliar de la cara posterior del iris: puede estar reducido en ciertos casos a una simple hendidura; puede alcanzar y hasta exceder los 45°. Como se puede ver en la figura 502,

este ángulo cilioirídeo desciende más que el ángulo íridocorneal, ángulo que resulta de la unión del limbo escleral con la cara anterior de la zona ciliar.

4.º Constitución anatómica. — El cuerpo ciliar, además de una armazón conjuntiva fibrilar, está constituído por un músculo, el músculo ciliar, por los procesos ciliares y por una membrana epitelial, el epitelio ciliar.

a) *Músculo ciliar.* — El músculo ciliar (figs. 501 y 502), también denominado *músculo tensor de la coroides*, ocupa el plano anterior superficial de la zona ciliar y, como ella, presenta la forma de un triángulo de vértice posterior.

Visto por delante (fig. 503) tiene la forma de un anillo aplastado, blancogrisáceo, de 8 milímetros aproximadamente de ancho en el lado temporal y de 6 milímetros tan sólo en el lado nasal. Su espesor aumenta de atrás a delante: mide por término medio 0,02 milímetros en su parte posterior, mientras que alcanza en la proximidad del iris 0,06 y 0,08 milímetros. Por consiguiente, el músculo ciliar aparece en cortes meridianos del ojo, con el aspecto de un triángulo cuyo vértice corresponde a la ora serrata y cuya base mira a la pupila, o si se quiere, al eje ánterosuperior del ojo (figs. 501 y 502).

La cara anterior del músculo se aplica junto a la esclerótica; la cara posterior responde a los procesos ciliares.

Está constituído por fibras lisas. Estas fibras se ordenan de modo diferente por delante y por detrás. La porción anterior, radiada, conocida desde largo tiempo, se designa con el nombre de *músculo de Brücke;* la parte posterior circular, forma el *músculo de Rouget* o *de Müller*. La porción circular está infinitamente menos desarrollada que la porción radiada; no representa, en efecto, sino un décimo de la totalidad del músculo.

α) *Fibras radiadas* o *longitudinales.* — Las fibras radiadas, también denominadas *fibras meridianas* o *fibras ánteroposteriores*, parecen originarse en esta condensación de tejido conjuntivo que hemos descrito por detrás del conducto de Schlemm, el anillo de Döllinger. Desde este punto las fibras meridianas se dirigen divergentes hacia atrás. En su trayecto son primero sensiblemente paralelas a los planos meridianos del ojo. Pero después de cierto trecho se doblan sobre sí mismas para correr *oblicuamente* o hasta en *sentido ecuatorial* y anastomizarse unas con otras: de ellas resulta un plexo de mallas muy irregulares. Según MAWAS, el músculo ciliar no posee ningún tendón verdadero; no tiene inserción especial. Es un músculo liso, cuya contracción no se efectúa en una sola dirección determinada.

β) *Fibras circulares.* — Las fibras circulares, que se designan también con los nombres de *fibras orbiculares, fibras anulares, fibras ecuatoriales*, ocupan la parte pósterointerna del músculo ciliar. Se presentan en los cortes meridianos en forma de dos o tres gruesos fascículos, irregularmente redondeados y separados unos de otros por una capa muy gruesa de tejido conjuntivo. Su conjunto constituye un verdadero músculo anular, paralelo a la circunferencia mayor del iris: es el *músculo de Rouget*, nombre del anatomista francés que lo descubrió en 1856, o también músculo de Müller (véanse más adelante las *Variaciones).*

Subrayemos el hecho de que existen entre los dos músculos fibras oblicuas, *fibras de transición.* Estas se observan también entre el músculo ciliar, que acabamos de describir, y el músculo dilatador del iris (véase más adelante). BERNER *(Association des Anatomistes*, 1925) ha descrito particularmente bien estas relaciones musculares y conjuntivas establecidas entre ambos músculos. Les ha dado el nombre de *puentes de comunicación intermusculares.*

b) *Procesos ciliares.* — Los procesos ciliares están constituídos por una armazón conjuntiva fibrilar que contiene grandes células pigmentadas y está atravesada por capilares extremadamente numerosos. Los vasos dan, en efecto, a los

procesos ciliares su fisonomía y su significación. Las venas predominan sobre las arterias y se caracterizan por una disposición fuertemente flexuosa.

c) *Epitelio ciliar.* — El epitelio ciliar continúa el que tapiza la cara posterior del iris y comprende dos capas: una *externa, pimentada,* que continúa el epitelio pigmentado de la retina; la otra *interna,* formada de células claras, cilíndricas.

C. — Iris

El iris constituye el segmento más anterior de la membrana vascular del ojo o tracto uveal. Recordemos que la coroides forma el segmento posterior de este tracto y la zona ciliar su segmento medio. Su nombre deriva de la comparación entre sus tintes variables y matizados y los de la banda de la diosa griega, es decir, el arco iris.

1.° Forma y dimensiones. — El iris es una membrana discoidea, diafragma que tiene en su centro un agujero circular móvil, la pupila, e inserto por otra parte por su circunferencia mayor en la línea de unión de la esclerótica con la córnea. Mide de 12 a 13 milímetros de diámetro. En cuanto a su espesor, varía de 0,3 a 0,6 milímetros. Observemos que el espesor es menor en la inserción periférica que en el borde pupilar. En un corte transversal el iris tiene, pues, la forma de una maza cuyo ensanchamiento corresponde a la pupila. Constituye el diafragma del aparato óptico

2.° Examen del iris en el vivo con el biomicroscopio. — El iris tiene dos caras, una anterior, la otra posterior, y dos circunferencias.

Igualmente que en la córnea, el estudio del iris se ha beneficiado en estos últimos años del examen biomicroscópico practicado en el vivo. Tendremos, pues, en cuenta en nuestra descripción los datos suministrados por este nuevo procedimiento de investigaciones.

a) *Cara anterior. Coloración.* — La cara anterior del iris es ligeramente convexa. Ofrece un aspecto granujiento, irregular. Esta cara forma la pared posterior de la cámara anterior y está constantemente humedecida, por consiguiente, por el humor acuoso. Esta cara presenta dos zonas concéntricas de coloración diferente. Una, exterior, de 3 a 4 milímetros de anchura, denominada porción ciliar, constituye el *anillo colorado externo;* la otra, interior, más estrecha, de 1 a 2 milímetros de anchura, forma la *porción pupilar* o *anillo colorado interno.* Examinándolos por medio del biomicroscopio, se percibe que los dos anillos corresponden a formaciones estructurales diferentes del iris. Recordemos que este diafragma está constituído embriológicamente: 1.°, por el *ectodermo* (iris ectodérmico), que forma los músculos esfínter y dilatador del iris, que estudiaremos más adelante; 2.°, por el *mesodermo,* que constituye el tejido propio del iris. Ahora bien, este estroma mesodérmico está constituído por dos capas, o más bien, por dos hojas, una anterior, la otra posterior. La hoja *anterior,* cubierta por un endotelio, invisible, como se comprende, en el vivo, es más corta que la hoja posterior y corresponde al anillo colorado externo. Ella es la que da al órgano su aspecto tan curioso por las criptas que la constituyen y por los dibujos del collar interno que limita este anillo por dentro (Mawas).

Se da a esta hoja anterior el nombre de *capa de las criptas* a causa de la abundancia de las pérdidas de substancia que se comprueban en ella (Streiff). Esta capa particular del ojo humano parece ser una zona de regresión: las trabéculas que limitan las pérdidas de substancia y forman los dibujos del collar son los restos de los vasos obliterados que van a la membrana pupilar durante el período embrionario (Lauber y Vogt).

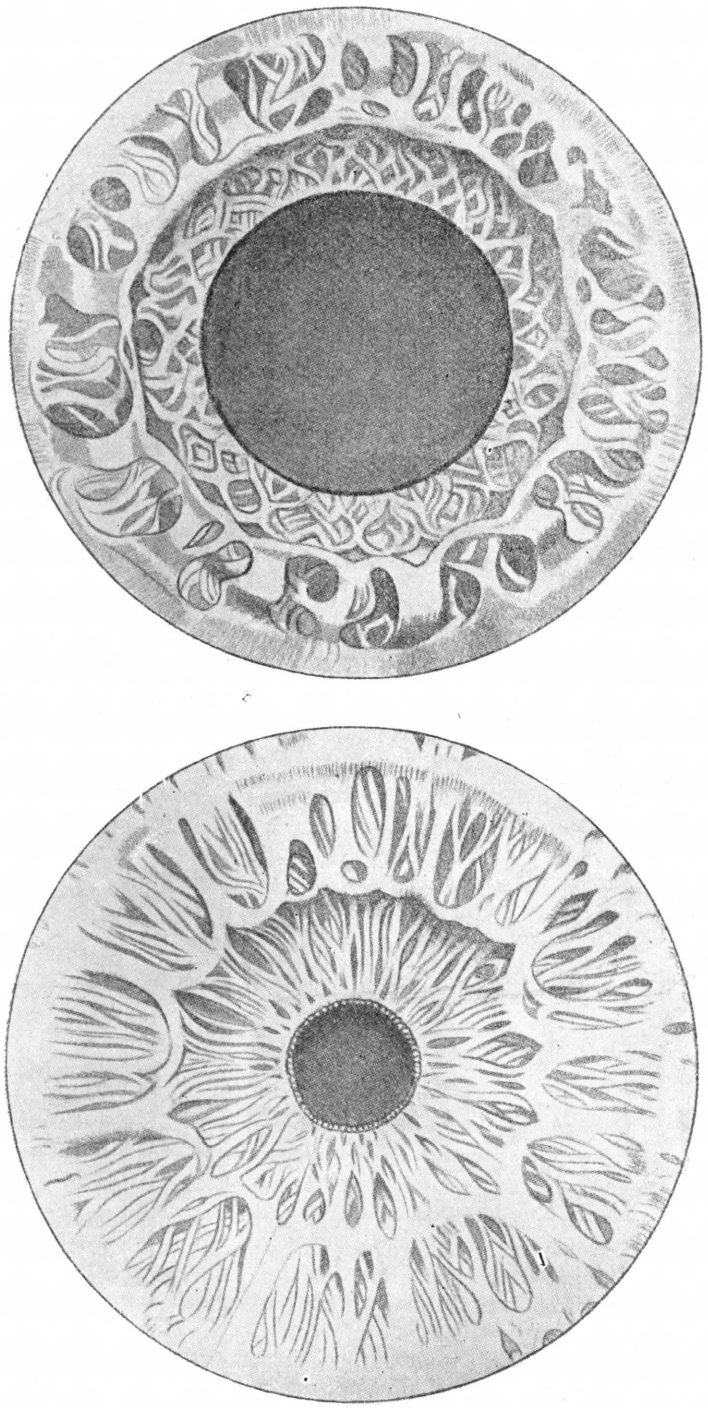

FIG. 503

Aspecto del iris visto con la lámpara de hendidura (Paul BONNET).

A, iris con la pupila contraída. — B, iris con la pupila dilatada.

La hoja mesodérmica posterior, extendida de la periferia del iris a la pupila tapiza la capa precedente y ofrece una estructura fibrilar radiada, cuyos fascículos se dirigen de la circunferencia mayor al borde pupilar. Examinada al biomicroscopio, cuando el iris es transparente, la luz pasa hasta el epitelio posterior y se refleja en esta hoja, que forma una pantalla impenetrable. En estas condiciones el iris parece azul claro, los vasos son muy visibles y la estructura radiada es manifiesta. Cuando, por el contrario, el estroma está cargado de pigmentos, la luz lo atraviesa difícilmente y la coloración del iris aparece parda clara o parda obscura. La estructura fibrilar no aparece entonces sino en los intervalos o hiatos de las criptas y del collar. Lo mismo ocurre en los casos en que la estructura fibrilar queda totalmente invisible.

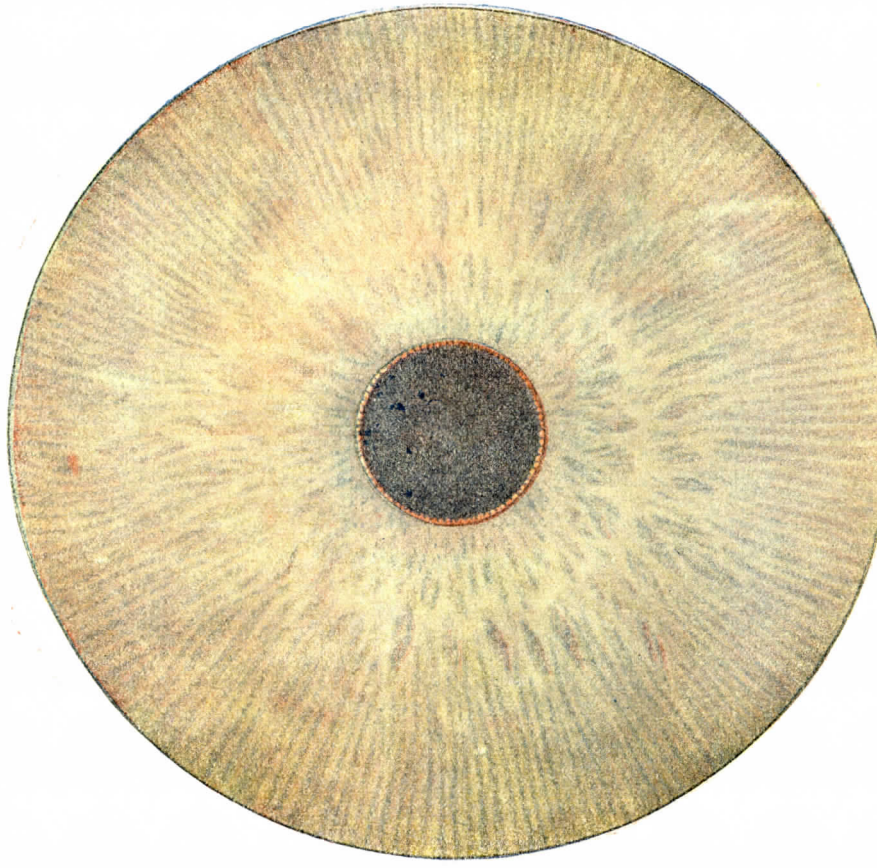

FIG. 504

Aspecto del iris visto con la lámpara de hendidura (Paul BONNET).

Iris normal. — Ojo azul claro. — La iluminación intensa del fascículo muestra los arcos superficiales y sus criptas. — Debajo de ellos, en un plano más profundo, la estructura radiada del estroma del iris apenas pigmentado. Entre las fibrillas del estroma se percibe el fondo pardoobscuro de la capa posterior del iris. — En la zona papilar, el músculo esfínter del iris forma una corona regular bien definida.

Existen, en suma, dos tipos principales de coloración, que corresponden a dos tipos estructurales diferentes: 1.°, *iris fibrilar de armazón visible = color azul* (figura 504); 2.°, *iris liso de armazón invisible = color pardusco* (fig. 505). Al lado

de estos dos tipos fundamentales se encuentran todos los tipos intermedios, en gran número relativamente

Los tintes variados del iris han sido estudiados detalladamente por los antropólogos.

Topinard admite cinco tonos fundamentales para designar la coloración de los ojos: negro, obscuro, castaño, gris y azul. He aquí, por 100 individuos, la distri-



Fig. 505

Aspecto del iris visto con la lámpara de hendidura (Paul Bonnet).

Iris normal. — Ojo pardo. — El tejido del iris es generalmente compacto. — No es visible ninguna estructura fibrilar. — En la zona pupilar existe una serie de arcos más o menos gruesos cuyas ondas se ven proyectarse sobre el estroma fibrilar profundo, no cubierto de pigmento. — Esfínter visible en parte.

bución de estos distintos tonos en tres países, que corresponden a las tres principales latitudes de Europa.

	Escandinavia (lat. septentrional)	Francia (lat. media)	España (lat. meridional)
Ojos negros	2,1	4,5	21,5
» obscuros	6	14,1	19,7
» castaños	6,3	10,7	16,4
» grises	17,2	26,2	18,5
» azules	68,4	44,5	23,9
	100	100	100

Se ve por este cuadro que los matices obscuros aumentan al pasar de las latitudes septentrionales a las meridionales y que, por el contrario, los matices claros, relativamente raros en los pueblos meridionales, alcanzan su máximo en los pueblos del Norte. En Francia los ojos azules se presentan en una proporción elevada, el 44,5 por 100; los ojos francamente negros, en la proporción de 4,5 por 100 solamente.

Bertillon había propuesto un cuadro de los matices del iris humano clasificados según la intensidad de la pigmentación. Se comprende, en efecto, que se pueda conceder un interés antropométrico a estas variaciones tan frecuentes de la pigmentación.

La pigmentación del iris se puede considerar completa hacia los quince años; es decir, aproximadamente dos años después de la pubertad, y disminuye gradualmente en la vejez.

Pliegues de contracción. — Se comprueban a menudo al biomicroscopio en los iris pardos de los jóvenes uno o varios pliegues circulares concéntricos en relación a la pupila y más o menos distantes de ella. Su fondo es menos colorado que el resto del iris y permite ver los vasos. Vogt atribuye este aspecto a una anomalía de desarrollo. Otros autores estiman que se trata probablemente de una despigmentación de causa mecánica.

b) *Circunferencia mayor.* — La circunferencia mayor del iris corresponde a la línea de unión de la esclerótica con la córnea. Sigue al cuerpo ciliar y es mantenida en posición: 1.°, por la continuidad de su estroma con el del cuerpo ciliar; 2.°, por los numerosos vasos que, de la cara posterior del músculo ciliar, penetran en el iris, formando el gran círculo arterial del iris (véase más adelante); 3.°, finalmente, por las prolongaciones del ligamento pectíneo de Hueck, que se dirigen del anillo tendinoso de Döllinger a la cara anterior del iris.

c. *Circunferencia menor.* — La circunferencia menor se denomina más frecuentemente *borde pupilar*. Este borde representado por una fuerte lista de coloración negruzca que puede medir 0,06 milímetros y aún más. Koeppe y Vogt demuestran que su estructura es muy variable según los sujetos: es más estrecho en la parte inferior de la pupila; cambia de forma según la contracción o dilatación de aquélla. La pupila varía, por lo demás, según los sujetos: variable primero en su posición: de 161 casos, era central en 98 casos; dirigida hacia adentro, en 12; arriba, en 15; arriba y adentro, en 31; arriba y afuera, en 5; variable en seguida en su forma: de 154 sujetos, era circular en 120, y en todos los demás casos, más o menos oblicua (Foucher). Su diámetro varía de 3 a 4 milímetros por término medio. Se admite que es anormal y se denomina *en miosis* cuando tiene un diámetro inferior a 1,5 milímetros y *en midríasis* cuando su diámetro excede de 4 milímetros.

En el recién nacido el orificio pupilar tiene de 2,5 a 3 milímetros. Aumenta algo hasta el sexto año. En los ancianos la pupila es más estrecha y sus movimientos disminuyen de amplitud, ora por esclerosis de sus elementos dilatadores ora por senectud de los centros cerebrales.

Pupilometría y reflejometría. — Desde largo tiempo nos hemos preocupado en medir exactamente las dimensiones de la pupila. Un número considerable de instrumentos se han preconizado para lograrlo. Los resultados están siempre influídos por las dificultades de aplicación y en todo caso por la deformación dada a la pupila por la refracción de la córnea. En la práctica los diferentes pupilómetros son equivalentes, a condición de hallarse en las mismas circunstancias de iluminación.

Bujardoux y Kofman han preconizado un método nuevo que tiende no solamente a obtener la medida de la pupila, sino también a estudiar el conjunto de su contracción. Sirviéndose de un aparato particular, el *reflejómetro*, han podido obtener una representación

gráfica de la contracción pupilar. Han deducido de este examen comprobaciones fisiológicas y patológicas importantes. Los resultados han sido comprobados por los experimentos de A. Broca por medio del pupilómetro de Roberto Haudin hijo.

d) *Cara posterior.* — La cara posterior del iris, ligeramente cóncava, forma la pared anterior de la cámara posterior. Ofrece en todos los sujetos, excepto en

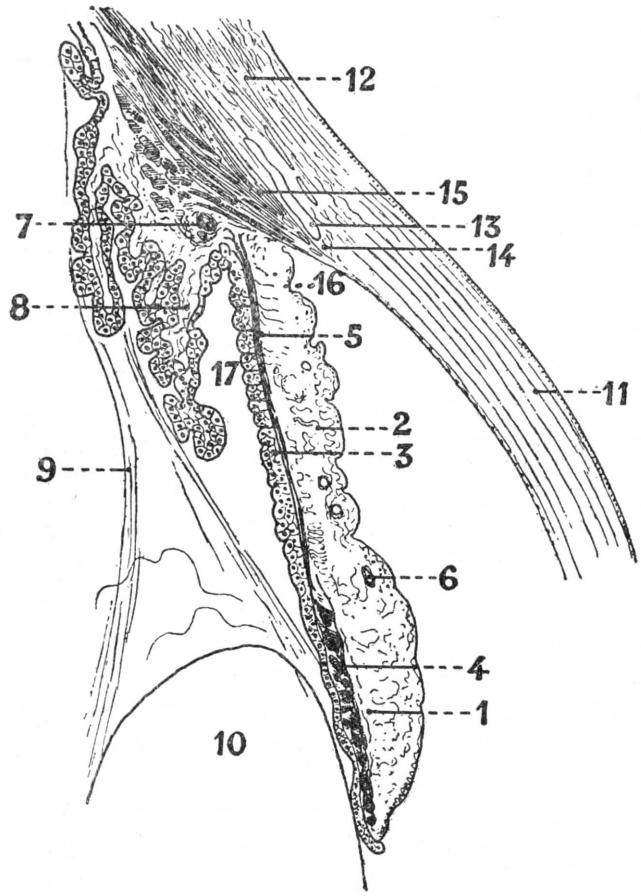

Fig. 506

Corte meridiano del iris y de un proceso ciliar (Paul Bonnet).

1, iris. — 2, estroma del iris. — 3, hoja epitelial del iris. — 4, músculo esfínter de la pupila. — 5, dilatador del iris. — 6, vasos del iris. — 7, círculo arterial mayor del iris. — 8, proceso ciliar. — 9, fibras de la zónula. — 10, cristalino. — 11, córnea. — 12, esclerótica. — 13, conducto de Schlemm. — 14, ligamento pectíneo. — 15, músculo ciliar. — 16, ángulo de la cámara anterior o iridocórneo. — 17, cámara posterior y ángulo ciliroideo.

los albinos, una coloración negra obscura, debida a la presencia de un epitelio pigmentario constituído por altas células de protoplasma lleno de pigmento. En la pupila este epitelio se refleja más o menos completamente sobre el borde pupilar. A este nivel se puede percibirlo en el ojo vivo. En la circunferencia mayor esta cara posterior corresponde a los procesos ciliares, que forman aquí surcos de impresión más o menos marcados

El epitelio posterior forma una parte de lo que se denomina el iris ectodérmico. Además de este epitelio, el iris ectodérmico comprende otros dos sistemas musculares, el esfínter externo y el dilatador del iris, que están situados inmediatamente por delante de él. A su conjunto se ha dado el nombre de membrana de Bruch o de Henle. Vamos a estudiarlos a propósito de la estructura.

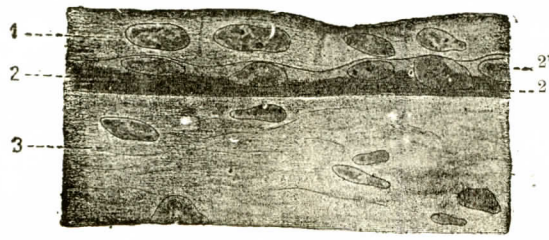

FIG. 507

Corte radiado de la porción posterior del iris en un conejo albino (según GRYNFELTT).

1, epitelio posterior del iris. — 2, membrana dilatatriz, con : 2', su zona nuclear ; 2'', su zona fibrilar contráctil. — 3, tejido propio del iris.

3.° Estructura del iris. — El iris, cuyo espesor es de 300 μ aproximadamente, está constituído por un tejido propio, el estroma, cubierto por delante, del lado de la cámara anterior, por un endotelio, y por detrás, por el epitelio posterior retinal.

a) *Estroma.* — El estroma, de naturaleza mesodérmica, comprende fibrillas laxas no agrupadas en fascículos, más numerosas alrededor de los vasos. La presencia de fibras elásticas es puesta en duda por numerosos autores. Entre los vasos particularmente numerosos y en medio del tejido propio se encuentran: 1.°, *cromatóforos;* 2.°, *células-acumulaciones;* 3.°, un músculo liso, el *esfínter;* 4.°, *nervios.*

Los *cromatóforos* son células estrelladas cargadas de granos de pigmento, más abundantes en los rubios que en los morenos. El conjunto de estas células ramificadas forma una red particularmente tupida, continuación de la de la coroides. Algunos autores (LAUBER y MUNCH) hacen de estas células una especie de músculo celular difuso, y han demostrado que la superficie de estas células estaba en relación directa con filetes nerviosos abundantes.

Las *células-acumulaciones* son las células pigmentadas desprendidas del epitelio retinal y emigradas al estroma (ELSCHNIG y LAUBER).

El aparato muscular del iris comprende: *un esfínter* y *un músculo dilatador.*

El *esfínter del iris* o pupilar, de origen ectodérmico, *formado embriológicamente por el epitelio retinal,* es un músculo dispuesto en forma de anillo aplanado

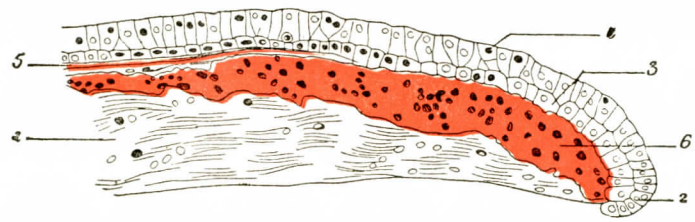

FIG. 508

Corte radiado de un iris de inuus, próximo al borde pupilar (según GRYNFELTT).

1, estroma iridiano. — 2, borde pupilar del iris. — 3, 4, capas anterior y posterior del epitelio posterior. 5, dilatador de la pupila. — 6, esfínter de la pupila.

que rodea la pupila. Está más próximo a la cara posterior que a la anterior. Este músculo anular, constituído *en el hombre por fibras lisas,* no se mueve libremente en medio de un estroma de débil densidad. Como ha hecho observar muy justamente MAGITOT, cada porción de músculo adhiere fuertemente al tejido ambiente

por vasos y trabéculas conjuntivas radiadas. Este hecho explica por qué después de resecado un segmento del iris la porción restante continúa estando animada de movimientos. Mide de 1 a 1,3 milímetros de anchura; su espesor no excede de 0,1 milímetros en el borde pupilar y llega a 0,25 milímetros en el borde opuesto. Tiene por función contraer la pupila. A veces es visible en el vivo (Fuchs, Wogt, Mawas). (Respecto al músculo dilatador, véase a continuación.)

b) *Endotelio.* — El endotelio está constituído por células planas de tipo seroso.

c) *Epitelio posterior. Dilatador del iris.* — La parte posterior del iris está constituída por una capa pigmentada que alcanza un sexto del espesor total. Es absolutamente esencial despigmentar esta capa para estudiarla histológicamente. La parte posterior está constituída por una capa epitelial, homóloga de la retina, formada por células cilindrocúbicas cargadas de pigmento. Delante de esta hoja la capa anterior está representada esencialmente por el *músculo dilatador del iris*. La existencia de este músculo no es ya controvertida desde las investigaciones de Gabriélides (1895), Vialleton (1897), Grynfeltt (1899), Herrfordt, Forsmark. Después de haber quitado el pigmento de la capa posterior del iris, se evidencia en esta capa un estrato de fibras-células, de disposición radiada, que presentan todas las reacciones del tejido muscular liso. Se trata de un músculo epitelial, de origen ectodérmico, que se extiende hasta la circunferencia mayor del iris por su lado periférico, pero se detiene siempre del lado central a alguna distancia del borde pupilar. Este músculo dilatador, extremadamente delgado (3 μ en miosis y 6,5 μ en midríasis), es mucho más extenso que el esfínter; por esto predomina sobre este último (Magitot). Hemos señalado, a propósito del músculo ciliar, que Berner ha descrito puentes de *comunicaciones* entre el músculo ciliar y este músculo dilatador.

Examinaremos, al tratar de los nervios del iris, la inervación, tan importante desde el punto de vista anatómico y fisiológico, de los dos músculos constrictor y dilatador de la pupila.

Fig. 509

Coloboma del iris.

4.º Anomalías. Ausencia del iris. — El iris puede faltar parcial o totalmente. La ausencia parcial es mucho más frecuente. Se da el nombre de *colobomas* totales o parciales a estas malformaciones (fig. 509).

Una anomalía frecuente es la diferencia de coloración que es posible comprobar, ora en un solo iris, ora entre los dos iris, por otra parte perfectamente normales, de un mismo sujeto. Esta *heterocromía congénita* puede considerarse como una simple anomalía del desarrollo, o, lo que es más verosímil, como un carácter de cruzamiento, que tiene gran valor en cuanto a la herencia se refiere.

Membrana pupilar persistente. — La embriología demuestra que la pupila está cerrada por una membrana delgada y transparente en la mayor parte de la vida fetal: es la membrana pupilar de Waschendorf (1783). Esta membrana está recorrida por numerosos vasos, de los cuales unos proceden del iris y otros nacen en la red vascular que rodea el cristalino

durante el período fetal. Estos vasos, caminando en sentido radiado, se dirigen hacia el centro de la membrana pupilar, pero, en el momento de llegar a él, se flexionan sobre sí mismos y terminan formando asas cuya concavidad mira hacia la circunferencia mayor del iris. Existe, pues, en la parte central de la membrana pupilar un pequeño espacio desprovisto de vasos y circunscrito por asas terminales.



FIG. 510

Membrana pupilar de Waschendorff

Al final del séptimo mes de la vida fetal el centro de la membrana se adelgaza y perfora. Este primer rudimento de pupila crece gradualmente a consecuencia de la resorción progresiva de la membrana pupilar, la que ha desaparecido enteramente en los días que preceden al nacimiento.

Muy frecuentemente se observan vestigios de esta membrana en forma de filamentos translúcidos que cabalgan sobre el collar y muy raramente en forma de una membránula gruesa, transparente o pigmentada.

5.° Evolución del iris. — Durante la vejez el iris presenta atrofia que recae en el estroma, los cromatóforos y los vasos. El color del iris se vuelve más mate y más pálido. Se observa también la despigmentación del ribete pupilar y del epitelio posterior. Esto se observa incluso en los negros. Estos fenómenos de atrofia y de pigmentación comienzan entre los cuarenta y cincuenta años.

6.° Anatomía comparada (figs. 510 y 511). — En todos los animales aparece el iris constituído primitivamente por el adosamiento de las dos hojas de la retina invaginada (véanse los *Tratados de Embriología*). Sólo secundariamente se sobreañade al iris ectodérmico tejido conjuntivo (iris mesodérmico).

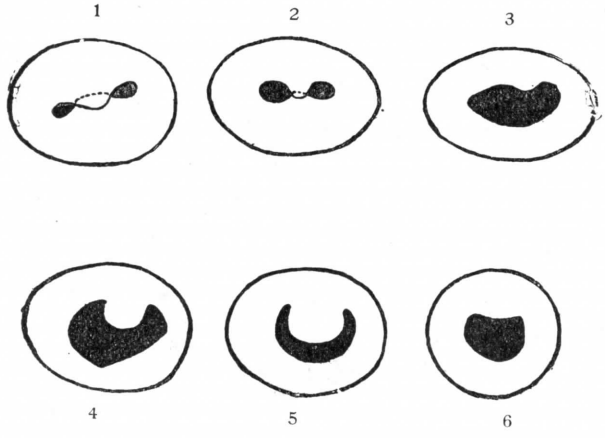

FIG. 511

Formas de la pupila: 1, en el scyllum. — 2, en el torpedo. — 3, en el trachinus. — 4, en el myliobastis. — 5, en el trygon. — 6, en el hippocampus (GRYNFELTT y DEMELLE).

En los *peces* el iris está animado de movimientos muy lentos; en algunos está inmóvil. El esfínter es, pues, rudimentario en la mayoría de las especies. El orificio pupilar tiene formas variadas representadas en la figura 511.

En los peces se comprueba un opérculo del iris que puede tener dos formas: la forma redonda y la forma en lanceta (fig. 511).

En los *anfibios* la pupila tiene formas variadas. El tejido muscular está más desarrollado que en los peces.

En los *reptiles* el aparato esfinteriano es bastante variable, pero sus fibras musculares son muy finas y de tipo simple; pertenecen, sin embargo, al grupo de las fibras estriadas.

En las *aves* el ojo adquiere un desarrollo desconocido en las otras especies, y el iris, una movilidad considerable. Los hechos interesantes son la presencia de una musculatura

muy desarrollada, perteneciente al *tipo estriado*, y una independencia completa del movimiento de los dos iris, aun cuando los ojos sean anteriores como en ciertas rapaces nocturnas (MAGITOT). Es interesante recordar que el esfínter estriado es de origen ectodérmico, puesto que procede de la hoja retinal anterior. En general, las fibras esfinterianas se bifurcan y anastomizan entre sí, como las fibras musculares del corazón. Parece evidente que los movimientos de la pupila en las aves están sometidos a la voluntad. Es interesante comprobar a tal respecto, que la disposición nerviosa no corresponde a la de los mamíferos: se observa, en efecto, un ramo único, emanado del motor ocular común, que se divide en el iris a modo de un nervio motor ordinario.

En los *mamíferos* el iris es semejante al del hombre, pero presenta algunas variaciones según las especies. Así es que ciertos mamíferos poseen un opérculo rudimentario de la pupila, denominado *corpus nigrum* (caballo, asno, morsa, delfín, etc.). Este opérculo representa el opérculo iridiano, tan desarrollado en los peces. El esfínter está siempre constituído por fibras lisas. Está extremadamente desarrollado en los cetáceos. En cuanto al dilatador de la pupila forma, como hemos visto, en los mamíferos una membrana epiteliomuscular extremadamente delgada, puesto que no excede de 2 a 4 μ, es decir, el tercio o algo más de la mitad del diámetro de un glóbulo rojo.

D. — VASOS Y NERVIOS DE LA MEMBRANA ÍRIDOCOROIDEA

1.° Arterias. — Las arterias de la membrana íridocoroidea proceden de tres orígenes distintos: 1.°, de las *ciliares cortas posteriores;* 2.°, de las *ciliares largas posteriores;* 3.°, de las *ciliares anteriores.*

a) *Arterias ciliares cortas posteriores.* — Las arterias ciliares cortas posteriores (véase ANGIOLOGÍA, tomo II), en número indeterminado, pero siempre muy numerosas (siete u ocho por término medio), atraviesan la esclerótica alrededor del nervio óptico (fig. 512) y llegan así a la lámina fusca (fig. 514. 1). Prosiguiendo entonces su trayecto, corren en sentido meridiano entre la esclerótica y la coroides y van a ramificarse en esta última *(arterias coroideas)* desde su parte posterior hasta la ora serrata. Estas arterias coroideas forman, como hemos visto antes, un plano intermedio entre la *capa de los capilares*, que están situados debajo de ellas, y la *capa de las venas*, colocadas más superficialmente.

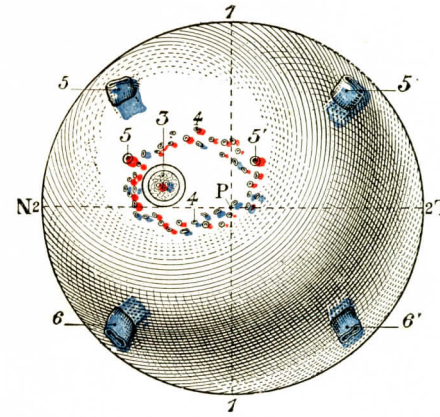

FIG. 512

Las ciliares posteriores al penetrar en la esclerótica.

P, polo posterior del ojo. — N, lado interno o nasal. — T, lado externo o temporal.

1, meridiano vertical. — 2, meridiano horizontal. — 3, nervio óptico. — 4, 4, vasos y nervios ciliares. — 4', 4', las dos arterias ciliares largas. — 5, 5', los dos vasa vorticosa superiores. — 6, 6', los dos vasa vorticosa inferiores.

Recordemos que durante su trayecto las ciliares cortas posteriores emiten algunos ramitos para la cara interna de la esclerótica.

Al atravesar la esclerótica, algunas de las arterias ciliares cortas posteriores suministran varias colaterales, que se anastomizan entre sí, formando alrededor del nervio óptico, en pleno tejido escleral, un anillo arterial más o menos completo: este anillo, que ZINN, desde mucho tiempo, había señalado con el nombre de *anillo vascular escleral (círculo de Zinn)*, se denomina también *círculo de Haller* o *círculo arterial del nervio óptico.*

Ramitos anastomóticos, particularmente bien descritos por WOLFRING *(Arch. f. Ophthalmol.*, 1872) y por LEBER *(Handb. d. ges. Augenheilk*, 1876), unen el

círculo de Haller la red coroidea, por consiguiente, por una parte, con la red del nervio óptico, y por otra, con la red de la retina *(arterias ciliorretinales*, véase *Retina.)*

b) *Arterias ciliares largas posteriores.* — Las arterias ciliares largas posteriores, en número de dos solamente, una *interna* o *nasal* y la otra *externa* o *temporal*, atraviesan la esclerótica un poco por delante del orificio que da paso al

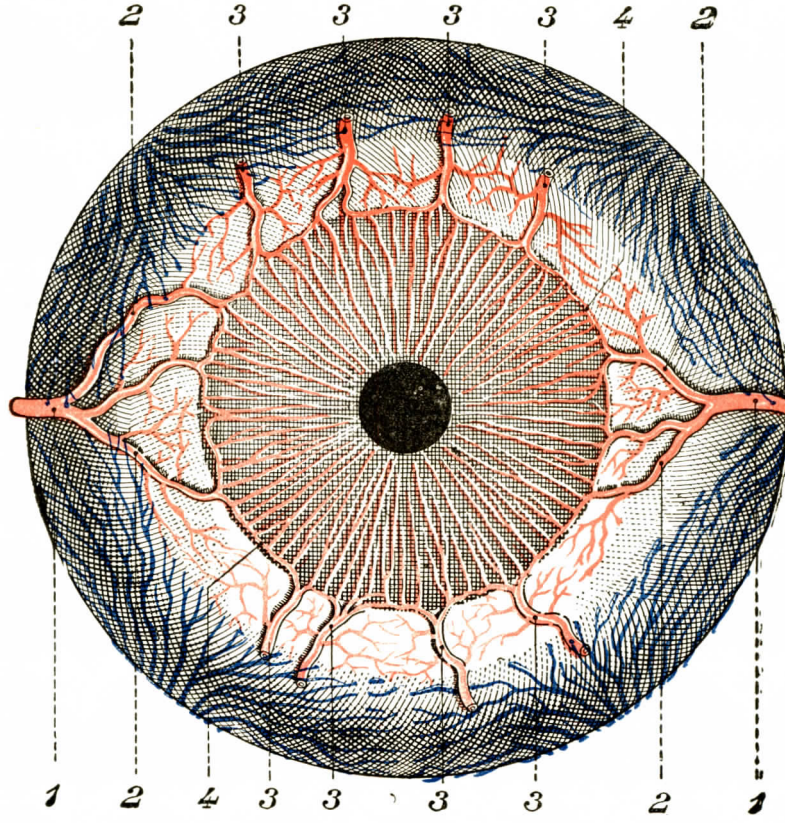

FIG. 513

Cara anterior y vasos sanguíneos del iris.

1, 1, arterias ciliares posteriores. — 2, 2, sus ramas de bifurcación ascendente y descendente. 3, 3, 3, arterias ciliares anteriores. — 4, 4, gran círculo arterial del iris, de donde parten los vasos radiados.

nervio óptico. Luego marchan de atrás a delante por encima de la coroides, sin dejarle una sola rama, y, llegadas encima del músculo ciliar (fig. 513, 1, 1), se dividen cada una en dos ramas (fig. 513, 2, 2): una ascendente y otra descendente. Estas ramas de bifurcación se anastomizan dos a dos, las ascendentes hacia arriba, las descendentes hacia abajo, de manera que forman alrededor de la circunferencia del iris un círculo completo, el *círculo arterial mayor del iris* (fig. 513, 4).

c) *Arterias ciliares anteriores.* — Las arterias ciliares anteriores (fig. 514, 3), en número variable, proceden de las musculares superior e inferior, principalmente de esta última. Atraviesan la esclerótica, cerca de la inserción de los músculos rectos, llegan al músculo ciliar y van a desembocar en el círculo arterial precitado (fig 514, 17), tomando gran parte en su constitución.

d) *Círculo arterial mayor del iris.* — El círculo arterial mayor del iris (figura 514, 17) está situado alrededor de la circunferencia mayor del mismo, entre la

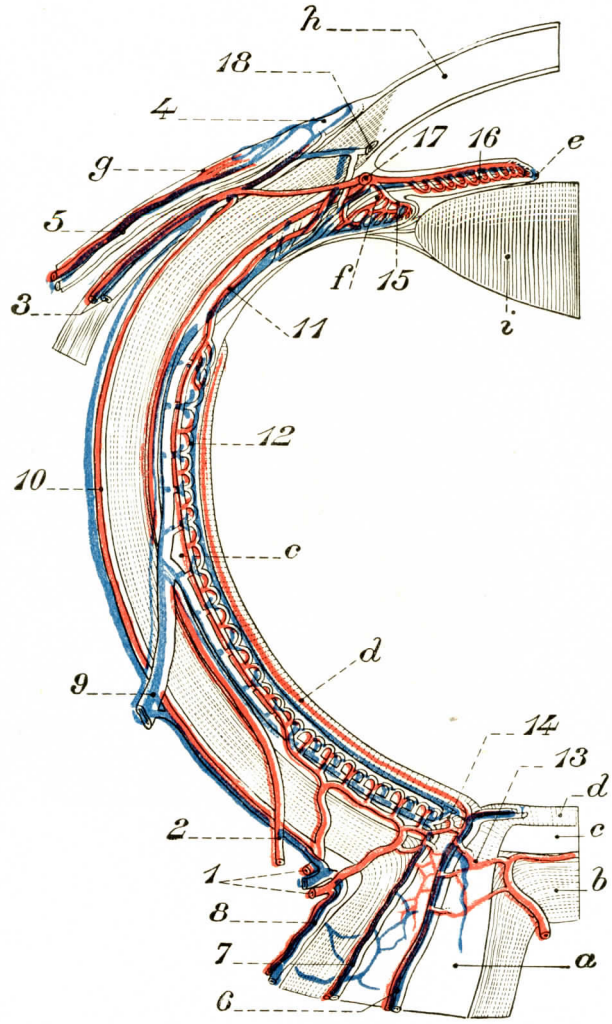

FIG. 514

Esquema de la circulación del ojo vista en un corte horizontal (imitado de LEBER).

1, arterias ciliares cortas posteriores. — 2, arterias ciliares largas posteriores. — 3, arterias y venas ciliares anteriores. — 4, vasos anteriores de la conjuntiva bulbar. — 5, sus vasos posteriores. — 6, arteria y vena centrales de la retina. — 7, vasos subdurales del nervio óptico. — 8, vasos durales del nervio óptico. — 9, vasa vorticosa. — 10, arteria y vena epiesclerales. — 11, arteria coroidea recurrente. — 12, capilares de la coroides. — 13, anastomosis de las arterias ciliares cortas con la arteria central de la retina. — 14, anastomosis de los vasos coroideos con los vasos retinianos. — 15, vasos de los procesos ciliares. — 16, vasos del iris. — 17, círculo arterial mayor del iris. — 18, conducto de Schlemm.

a, nervio óptico y su vaina. — *b*, esclerótica. — *c*, coroides. — *d*, retina. — *e*, iris. — *f*, procesos ciliares. — *g*, conjuntiva. — *h*, córnea. — *i*, cristalino.

esclerótica y el músculo ciliar. Sigue paralelamente el ecuador del ojo, o dicho de otro modo, la línea de unión esclerocorneal.

Del círculo arterial mayor salen, como arterias colaterales, tres clases de ramitos, a saber: 1.°, *Ramos posteriores* o *ciliares*, que se distribuyen por el músculo

ciliar y los procesos ciliares. 2.° *Ramos irídeos,* que se dirigen al iris siguiendo una dirección radial, se ramifican en su trayecto a través de esta membrana y, finalmente, terminan en asa en el reborde pupilar. 3.° *Ramos coroideos,* generalmente poco numerosos y muy delgados, que corren por la cara anterior del músculo ciliar, dirigiéndose hacia la ora serrata, y van a anastomizarse a este nivel con el extremo anterior de la red coroidea. Tampoco en esta parte la red arterial de la coroides es completamente independiente (véase fig. 514).

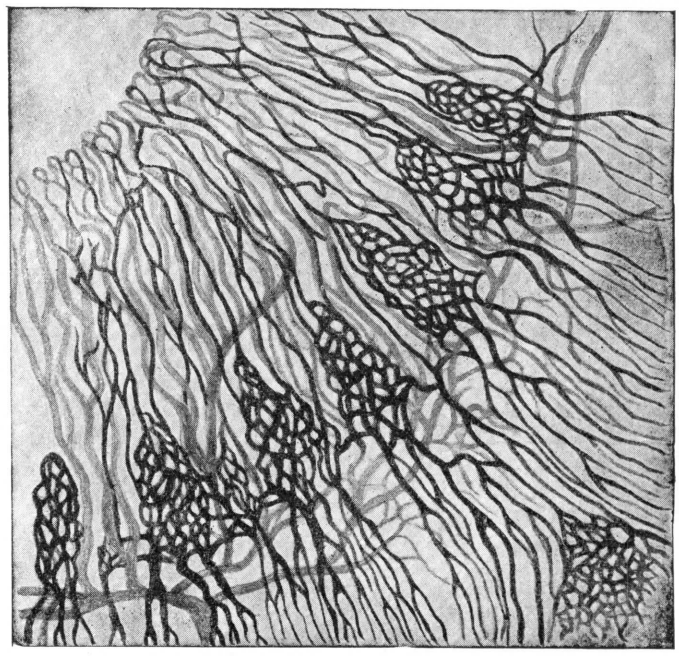

FIG. 515

Circulación íridocoroidea (según VERSARI).

Se percibe primero la red capilar apelotonada, correspondiente a los procesos ciliares; luego los vasos del iris dispuestos en sentido radial y curvándose en asa en el borde de la pupila.

Según las investigaciones de VERZARI, parece que existen tres redes capilares del iris: la primera, subesfinteriana; la segunda, intraesfinteriana, y la tercera, en la capa media del iris. VERZARI admite finalmente que existe un pequeño círculo vascular, arterial y venoso.

2.° Venas. — Las estudiaremos sucesivamente en el *iris,* en el *músculo ciliar* y en la *coroides:*

a) *Venas del iris.* — Las venas del iris siguen en sentido inverso el trayecto de las arterias homónimas. Llegadas a la circunferencia mayor del iris, se unen a los *paquetes venosos de los procesos ciliares* y van a engrosar con ellos la red venosa de la coroides, a la que se reúnen a nivel de la ora serrata.

b) *Venas del músculo ciliar.* — Las venas del músculo ciliar desembocan en parte en la red coiroidea. En parte también, atraviesan la esclerótica de atrás a delante para ir a derramar su contenido en las venas musculares. Se da a este

último grupo el nombre de *venas ciliares anteriores;* siguen, como se ve, el mismo trayecto que las arterias homónimas.

c) *Venas de la coroides.* — Las venas coroideas, más conocidas con el nombre de *vasa vorticosa* (fig. 516, 7), por razón de su disposición característica en remolino, forman, como hemos visto, una tupida red, situada inmediatamente debajo de la lámina fusca. Esta red venosa de la coroides va a parar a cuatro

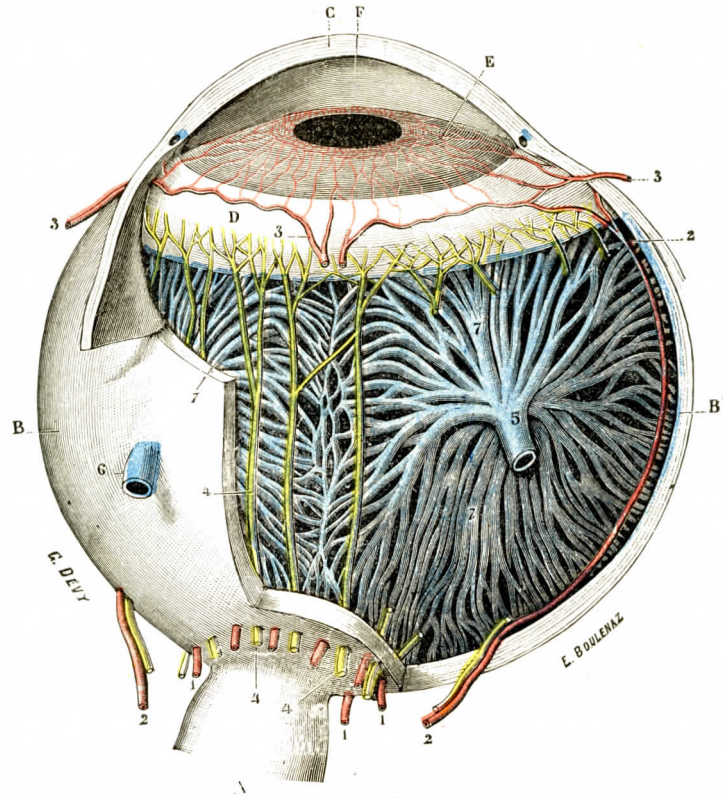

FIG. 516

Vasos y nervios de la membrana íridocoroidea vistos por arriba.

(La esclerótica y la córnea han sido resecadas en la mayor parte del hemisferio superior del ojo, para poner al descubierto la coroides, la zona ciliar y el iris.)

A, nervio óptico. — B, esclerótica. — B', la misma, vista en corte a nivel del meridiano horizontal. — C, sección de la córnea. — D, músculo ciliar. — E, iris. — F, cámara anterior del ojo.

1, 1, arterias ciliares cortas posteriores. — 2, 2, arterias ciliares largas posteriores. — 3, 3, arterias ciliares anteriores. — 4, 4, nervios ciliares. — 5, gruesa vena (vena vorticinosa súperoexterna), que recibe los vasa vorticosa del cuarto superior y externo de la coroides y de los procesos ciliares. — 6, vena vorticosa súperointerna saliendo de la esclerótica. — 7, vasa vorticosa de la coroides.

conductos voluminosos, dos superiores y dos inferiores, que atraviesan la esclerótica un poco por detrás del plano ecuatorial del ojo y se abren, finalmente, como ya hemos visto (tomo II), en las venas oftálmicas. De ello resulta que, salvo algunas venas ciliares anteriores, que son tributarias de las venas musculares, estos cuatro conductos resumen toda la circulación venosa de la membrana íridocoroidea.

3.° Linfáticos. — La membrana coroidea parece estar desprovista, en el hombre por lo menos, de verdaderos vasos linfáticos. La linfa circula por ella dentro de un sistema lagunar que ha sido especialmente bien descrito por SCHWALBE.

La linfa del iris y de los procesos ciliares se derrama en la cámara anterior a través de un sistema de hendiduras, que existen no solamente en el contorno del iris, entre los fascículos del ligamento pectíneo, sino también, como ha demostrado FUCHS, a nivel del borde pupilar. De la cámara anterior, la linfa pasa al conducto de Schlemm, y de este conducto o las venas musculares.

Por lo que se refiere a la coroides, la linfa circula por hendiduras linfáticas y por las vainas perivasculares que han sido señaladas alrededor de las venas por MORANO y por SCHWALBE. Llega primero al *espacio supracoroideo* de la lámina fusca, luego pasa al *espacio supraesclerótico* o *espacio de Tenon* por cuatro conductos, que atraviesan la esclerótica exactamente en los mismos puntos que los vasa vorticosa antes citados, los cuales, como es sabido, llevan a la vena oftálmica la sangre venosa de la coroides, del cuerpo ciliar y del iris.

Los verdaderos vasos linfáticos, como hemos dicho antes, no existen en la coroides del hombre. Pero se encuentran en los ojos provistos de un tapiz, donde han sido señalados, en 1879, por ALTMANN y bien estudiados, en 1889, por ALEXANDER. Este último observador hasta ha podido ver, en el límite del tapiz, cómo las hendiduras conjuntivas se abren directamente en los capilares linfáticos. Si los hechos enunciados por ALEXANDER fuesen confirmados, no cabría ya duda alguna acerca de las relaciones estrechas que existen entre las simples lagunas del tejido conjuntivo y los conductos linfáticos verdaderos, caracterizados por la forma cilíndrica y el revestimiento endotelial continuo.

4.° Nervios. — Los ramos nerviosos destinados a la túnica vascular del ojo proceden de los nervios ciliares, la mayor parte de los cuales emanan del ganglio oftálmico, y sólo dos o tres proceden directamente del nasal.

Los ramos nerviosos, después de haber atravesado la esclerótica, forman en la cara externa de la coroides un rico plexo, el *plexo coroideo*, notable por la presencia de gran número de células ganglionares, dispuestas a lo largo de sus trabéculas.

En el iris, los fascículos nerviosos terminan en los vasos (fibras vasomotoras), en las fibras musculares (fibras motoras), en el estroma iridiano y en la cara anterior del iris (fibras sensitivas). Parece que no existen células nerviosas en el interior del iris, pero sí que las fibras nerviosas inervan directamente la células cromatóforas del tejido propio del iris (LAUBER y MENCH). Estas células están dotadas de movimientos, y MAWAS hace observar justamente que esta red trofomelánica es comparable a la de la epidermis; en efecto, las propiedades contráctiles de las células son forzosamente función de una constitución muscular.

5.° Movimientos del iris. — Vías nerviosas (figs. 517, 518 y 519). — Los movimientos del iris son reflejos en el hombre. Se puede comparar esta contracción del iris al cierre de la reja de un ascensor. Recordemos que la musculatura iridiana está compuesta, en efecto, de fibras lisas. Los nervios que llegan a ella emanan del ganglio oftálmico y del nervio nasal: son los nervios ciliares que hemos descrito. Para comprender las vías de conducción nerviosa y los modos de acción de los nervios sobre el simpático, hay que recordar los hechos siguiente: 1.°, el músculo iris comprende un músculo constrictor de fibras circulares, el esfínter de la pupila y un músculo de fibras radiadas, el dilatador; 2.°, en el sistema neurovegetativo simpático o parasimpático la vía motora está siempre constituída (véase *Simpático)* por dos neuronas, una central y otra ganglionar. A la dualidad muscular se superpone una dualidad nerviosa, es decir, un sistema íridoconstrictor y un sistema íridodilatador. Es posible, pues, representar esquemáticamente la inervación del iris del modo siguiente:

a) *Sistema nervioso íridoconstrictor.* — Construído sobre el modelo de todo sistema motor neurovegativo, comprende dos centros: un centro axil y un centro

ganglionar o periférico. El centro axil está representado por el núcleo orgánico motor ocular común o núcleo pupilar. El centro ganglionar es el ganglio oftálmico, que depende del motor ocular común desde el punto de vista de las fibras parasimpáticas. Las fibras que emanan de las células del núcleo pupilar, *fibras pre-*

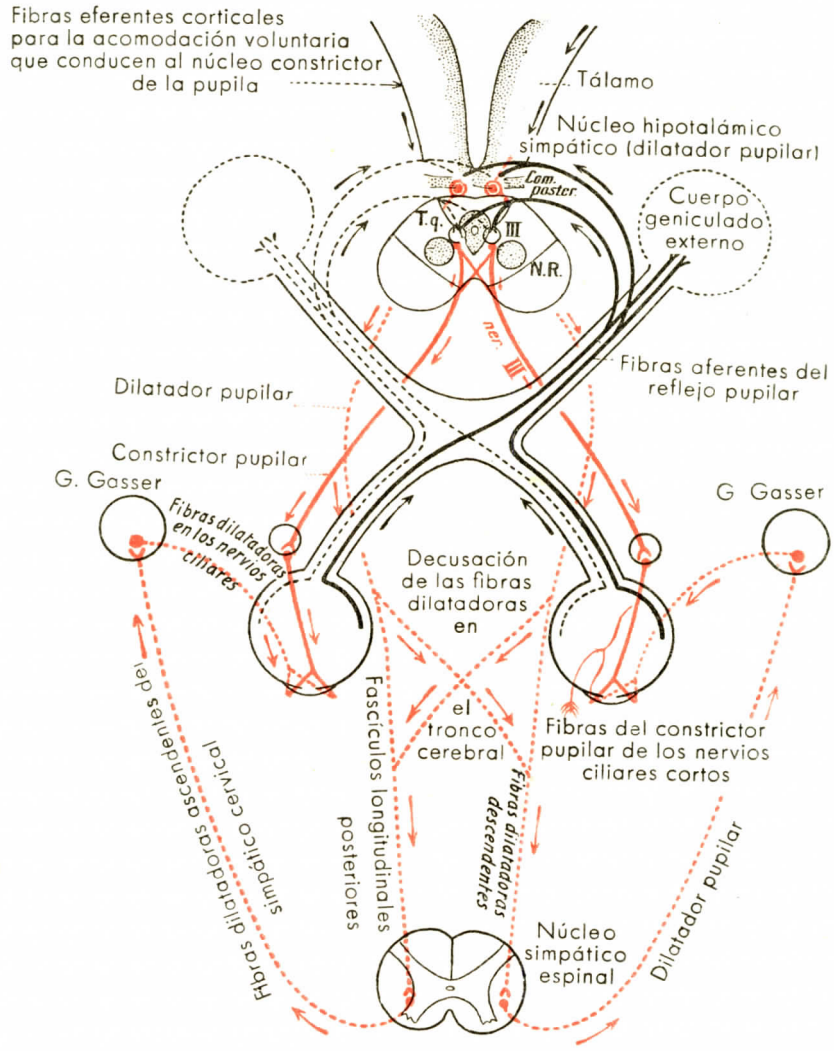

FIG. 517

Esquema de la vía del reflejo pupilar.

ganglionares, van directamente al ganglio oftálmico: no hay entrecruzamiento. Terminan en el ganglio oftálmico, que tiene el valor, como sabemos, de un ganglio parasimpático. De las células de este ganglio parten entonces las *fibras postganglionares*, que siguen la vía de los nervios ciliares cortos y llegan al músculo ciliar y al esfínter del iris, en el que terminan.

b) *Sistema nervioso íridodilatador.* — Comprende, como el precedente, dos centros: un centro axil bulbomedular y un centro periférico ganglionar.

a) *Centro axil.* — El centro dilatador bulbomedular comprende en primer lugar un segmento comprendido entre el origen del séptimo par cervical y el del segundo dorsal. Las células de este centro están localizadas, como sabemos, en el tracto intermediolateral. Se superpone en ciertas partes de su extensión al centro

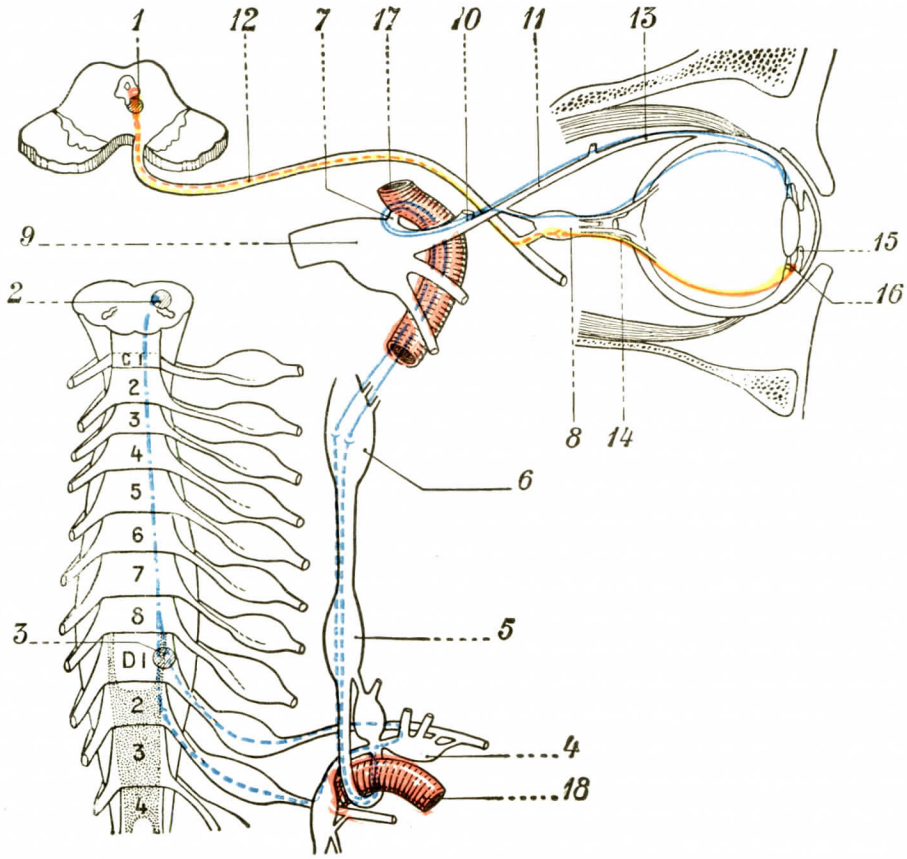

FIG. 518

Inervación de los músculos del iris y de los músculos ciliares (movimientos de la pupila: acomodación).

1, núcleo orgánico del motor ocular común. — 2, centro óculosimpático del bulbo. — 3, centro cilioespinal de Budge. — 4, ganglio estelar. — 5, ganglio cervical medio. — 6, ganglio cervical superior. — 7, anastomosis simpaticogasseriana. — 8, ganglio ciliar. — 9, ganglio de Gasser. — 10, nervio oftálmico. — 11, nervio nasal. — 12, nervio motor ocular común. — 13, nervio ciliar largo. — 14, nervio ciliar corto. — 15, iris. — 16, músculo ciliar. — 17, arteria carótida. — 18, arteria subclavia.

En línea de puntos roja: fibras iridoconstrictivas; son preganglionares y pertenecen al parasimpático. — *En líneas llenas rojas:* fibras iridoconstrictivas; son postganglionares. — *En líneas azules*—.—.—: fibras iridodilatadoras que van del centro bulbar al centro medular iridodilatador. — *En líneas azules* = = = : fibras medulares vasodilatadoras. — *En líneas azules delgadas.* fibras iridodilatadoras preganglionares. — *En líneas azules gruesas:* fibras iridodilatadoras postganglionares. — *En líneas amarillas interrumpidas* — — —: fibras preganglionares parasimpáticas que van al músculo ciliar. — *En líneas amarillas continuas* ————: fibras postganglionares que van al músculo ciliar.

cardioacelerador. Este primer segmento medular tiene el nombre de *centro cilioespinal de Budge.* Las fibras que emanan de este centro, fibras preganglionares, van al ganglio estelar pasando por la primera y segunda raíces dorsales (se conocen los signos óculopupilares de las parálisis del plexo braquial, tipo inferior de DÉJERINE-

KLUMPKE). Atraviesan este ganglio sin detenerse en él para llegar al ganglio cervical superior, centro periférico. Para llegar a este ganglio, las fibras preganglio-

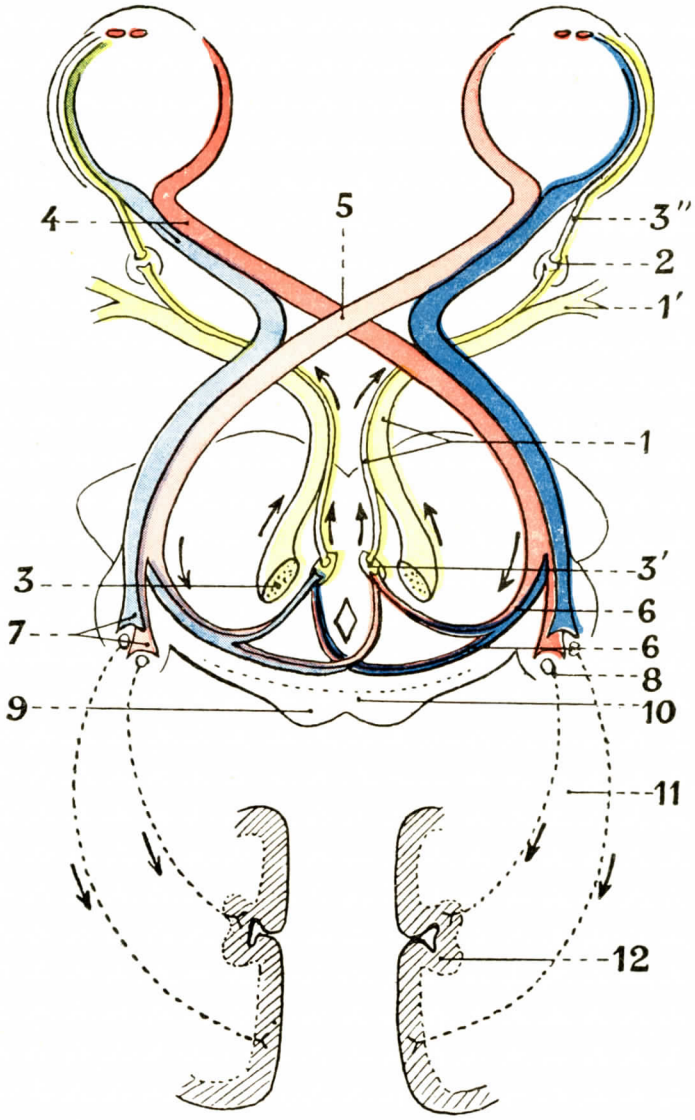

FIG. 519

Esquema de las vías reflejas pupilares (Prof. P. BONNET).

1, 1', nervio motor ocular común. — 2, ganglio oftálmico. — 3, núcleo del nervio motor ocular común. — 3', núcleo de Edinger-Westphal. — 3'', fibras iridoconstrictivas. — 4, nervio óptico (en *rojo*, fibras del lado nasal; en *azul*, fibras del lado temporal). — 5, quiasma óptico. — 6, 6, fibras pupilares contenidas en el nervio óptico. — 7, fibras visuales. — 8, cuerpo geniculado externo. — 9, tubérculos cuadrigéminos anteriores. — 10, región pretectal. — 11, fibras ópticas visuales centrales. — 12, cisura calcarina (centro visual).

nares toman dos vías, ora el nervio vertebral, ora el tronco mismo del simpático, siguiendo la rama anterior del asa de Vieussens.

El segmento bulbar del centro íridodilatador es menos conocido. Desde los experimentos de VULPIAN y los síndromes bulbares patológicos con participación del simpático y signos oculares se admite este segundo segmento. Según A. THOMAS, este centro es inmediatamente suprayacente al centro medular que acabamos de describir.

β *Centro periférico.* — El centro periférico está constituído por el ganglio cervical superior. A su nivel se detienen las fibras preganglionares emanadas del centro bulbomedular. Las fibras postganglionares, pupilodilatadoras, siguen los plexos carotídeo y cavernoso y alcanzan el trigémino, ora por el ramo anastomótico que va del plexo cavernoso al nervio oftálmico y a su rama, el nervio nasal, ora por la anastomosis cérvicogasseriana del gran simpático. Las fibras simpáticas íridodilatadoras llegan así al ganglio oftálmico; lo atraviesan sin detenerse y llegan al músculo dilatador siguiendo los nervios ciliares largos.

c) *Vías reflejas* (fig. 519). — Hemos visto que los movimientos de la pupila son movimientos reflejos. La pupila se modifica según la intensidad luminosa (reflejo a la luz), según la distancia del objeto examinado (reflejo de acomodación), bajo la impresión del dolor, etc.

Los ganglios periféricos, ganglio oftálmico y ganglio cervical superior, no gozan de ninguna autonomía. Se hallan bajo la dependencia de los centros medulares y pedunculares que hemos descrito antes. Pero estos centros mismos reciben las incitaciones que proceden de centros más elevados.

1.° Así el centro bulbomedular íridodilatador está en relación cierta con la corteza cerebral, como lo atestiguan las modificaciones de la pupila observadas en el curso de las meningitis, en las emociones intensas, por la influencia de las sensaciones dolorosas, etc. Pero el trayecto seguido por las vías centrales es desconocido. MAGITOT piensa que estas fibras centrípetas dilatadoras pasarían por el brazo posterior de la cápsula interna.

2.° Así también la constricción pupilar es un movimiento condicionado ante todo por el funcionamiento del aparato receptor visual. El núcleo pupilar del motor ocular común está forzosamente en relación directa con las vías ópticas. El trayecto de las vías centrípetas no es completamente conocido. Sin embargo, sabemos que una de las más importantes de estas vías que condicionan el reflejo a la luz (reflejo fotomotor) parte de la retina, sigue el nervio óptico y llega al tubérculo cuadrigémino anterior y al núcleo pupilar del III, ora por fibras especiales e independientes, ora por fibras visuales ordinarias, que antes de llegar al cuerpo geniculado externo desprenderían una colateral que se pondría en relación con el centro pupilar del motor ocular común. Este camino del reflejo fotomotor es, pues, en la actualidad bien conocido.

Señalemos además una vía menos importante que reúne el centro constrictor de la pupila a los centros visuales occipitales. La representación mental de un foco luminoso produciría una contracción pupilar *(reflejo de Haab)*.

MAGITOT señala además una tercera vía centrípeta que pondría en conexión el núcleo orgánico del motor ocular común y el centro cortical que preside el acto de la convergencia de los ojos. En realidad se trata de un movimiento combinado y no de un reflejo.

Este estudio de la inervación del iris permite comprender el síndrome óculo pupilar que se observa en las lesiones del simpático cervical, y también la disociación de los diversos reflejos pupilares, como la parálisis aislada de la acomodación que se puede observar en la difteria y en las encefalitis, la pérdida del reflejo pupilar a la luz con conservación del reflejo a la acomodación *(signo de Arguill-Robertson)* que se observa en la sífilis nerviosa, la *reacción hemióptica de Wernicke*.

§ 3. — Túnica nerviosa del ojo

La túnica interna del ojo es una membrana nerviosa, la *retina* (de la palabra latina *rete*, red). Parte esencial del globo del ojo, tiene por función, como es sabido, recibir las impresiones luminosas y transmitirlas al nervio óptico, el cual, a su vez, las transmite al cerebro.

Morfológicamente se aplica con regularidad a la túnica vascular y se extiende en realidad desde el nervio óptico, del que sólo es la expansión, hasta el orificio pupilar. Pero, en este largo trayecto, la membrana nerviosa del ojo dista mucho de ser uniforme: sufre en su textura, a nivel de la ora serrata, modificaciones pro fundas, que nos permiten dividirla en dos mitades por completo diferentes. En efecto, en tanto que la mitad posterior presenta los caracteres de un órgano completamente desarrollado, la mitad anterior ha quedado en estado embrionario, y es preciso haberlas seguido a una y otra en sus diversas fases embriogénicas para saber que ésta es verdaderamente la prolongación de aquélla.

La mitad anterior de la membrana nerviosa presenta a su vez una estructura algo diferente según se la considere en la zona ciliar o en el iris.

Podemos, pues, desde el punto de vista descriptivo, dividir la túnica nerviosa del ojo en tres porciones, cada una de las cuales corresponde a las tres porciones ya estudiadas de la túnica vascular, a saber:

1.ª Una porción posterior correspondiente a la coroides, y es la *porción coroidea de la retina* o *retina propiamente dicha;*

2.ª Una porción media correspondiente a la zona ciliar, y es la *porción ciliar de la retina* o *retina ciliar* (pág. 654);

3.ª Una porción anterior correspondiente al iris, y es la *porción irídea de la retina* (pág. 655).

Las estudiaremos sucesivamente la una después de la otra, empezando por la retina propiamente dicha.

A. — Retina propiamente dicha

La retina propiamente dicha, primer segmento de la túnica nerviosa del ojo, se extiende desde el nervio óptico hasta la ora serrata, línea festoneada situada un poco por delante del ecuador del ojo y que separa, como ya hemos visto, la coroides propiamente dicha de la zona ciliar.

1.° Forma, dimensiones. — Situada inmediatamente debajo de la coroides, la retina propiamente dicha ofrece, como esta última, el aspecto de un segmento de esfera hueca cuya concavidad abarca el cuerpo vítreo.

Es una membrana sumamente delgada; su espesor mide 0,4 milímetros por detrás. Desde aquí va disminuyendo insensiblemente, baja a 0,2 milímetros en su parte media y no tiene, al llegar a la ora serrata, más que 0,1 milímetros.

2.° Coloración. — Prescindiendo de su capa más externa, que está formada por células pigmentarias y presenta un hermoso color negro, la retina en estado fisiológico es perfectamente transparente en toda su extensión y en todo su espesor.

Incolora cuando está iluminada, presenta, en los ojos mantenidos en la obscuridad, un color rojizo (Boll, Kuhne), debido a un pigmento de este color, la *púrpura retinal, púrpura visual* o *rodopsina*, que se encuentra en los segmentos externos de los bastoncitos.

Después de la muerte, la retina presenta un tinte opalino o hasta ligeramente grisáceo y se altera muy rápidamente. Es, por lo demás, de consistencia muy delicada y se desgarra a la menor tracción.

3.° Relaciones. — La retina representa un segmento de esfera hueca. Podemos, pues, considerar en ella las tres regiones siguientes: 1.°, *dos superficies*, exterior e interior; 2.°, un *borde* o *circunferencia*, dirigido hacia delante.

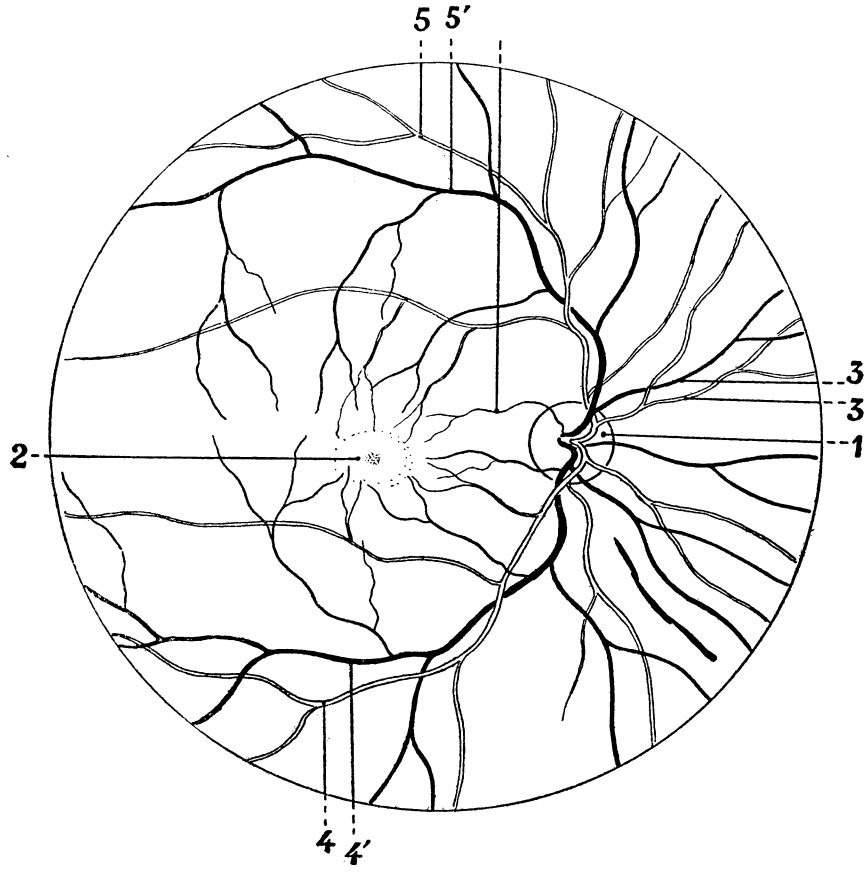

FIG. 520

Parte posterior de la retina (lado derecho) (Prof. P. BONNET).

1, papila. — 2, mácula. — 3, 3', arteria y venas nasales. — 4, 4', arteria y vena temporales inferiores. — 5, 5', arteria y vena temporales superiores. (Las venas están representadas en líneas gruesas.)

A. SUPERFICIE EXTERIOR. — La superficie exterior, convexa, corresponde a la lámina vítrea de la coroides, pero sin adherirse a ella. Las dos membranas están simplemente adosadas una contra otra; no existe entre ellas ninguna huella de tejido conjuntivo de ninguna clase.

B. SUPERFICIE INTERIOR. — La superficie interior, cóncava, envuelve el cuerpo vítreo, sobre el que se amolda, pero con el que tampoco presenta adherencia alguna. Esta superficie, regular y perfectamente lisa en la mayor parte de su

extensión, presenta en su parte posterior dos regiones especiales, morfológicamente muy importantes: son la *papila óptica* y la *mancha amarilla*.

a) *Papila óptica.* — La papila óptica (fig. 521) corresponde al punto en que el nervio óptico se continúa con la retina: es el lugar de expansión del nervio óptico o, mejor, es el punto donde se reúnen las fibras nerviosas procedentes de toda la retina. Tiene el aspecto de un pequeño disco de color blanquecino, coloración debida a que detrás de la pupila las fibras nerviosas se rodean de mielina. Su forma es redondeada o ligeramente oval. Está situada algo por dentro y algo

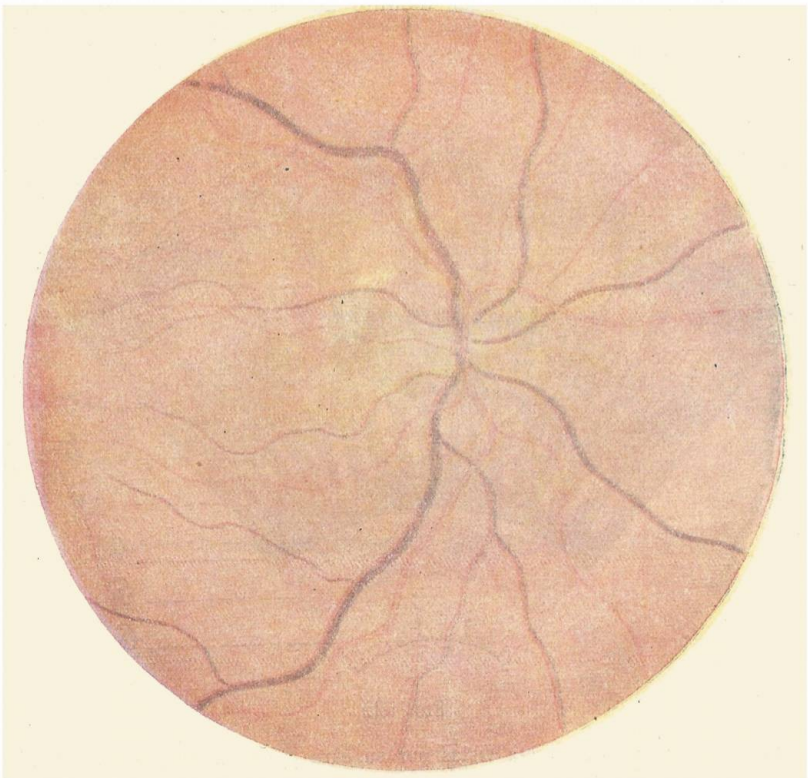

FIG. 521

Papila normal (lado derecho) (Prof. P. BONNET).

por encima del polo posterior del ojo, exactamente, según LANDOLT, a 3,915 milímetros por dentro y a 0,785 milímetros por encima. Mide, en el adulto, de 1,5 a 1,8 milímetros de diámetro.

La región de la papila no es en modo alguno saliente como puede hacerlo suponer la palabra *papila* que se emplea para designarla. En estado normal es plana y está situada exactamente en el mismo plano que la retina, de la que forma parte. Hasta presenta en su centro una ligera depresión en forma de embudo: es la *excavacación central* o *excavación fisiológica de la papila* (fig. 521). El nombre de *cúpula óptica* le convendría, pues, mucho mejor que el de *papila*. Pero el uso ha consagrado universalmente la denominación de *papila óptica*, y durante mucho tiempo todavía tendremos que respetarla.

A nivel de la excavación central de la papila óptica es donde aparecen los vasos destinados a la retina.

b) *Mancha amarilla.* — La mancha amarilla (figs. 528 y 531), llamada también *mácula lútea* o simplemente *múcula*, ocupa el polo posterior del ojo. Está situada a 4 milímetros por fuera de la papila óptica y a 1 milímetro por debajo del plano horizontal que pasa por el centro de ésta (ROLLET y JACQUEAU, *Annal. Ocul.*, 1898).

Es una pequeña región de un color amarillo de limón, que tiene la forma de un óvalo de diámetro mayor transversal y mide de 2 a 3 milímetros de anchura por 1 milímetro ó 1 milímetro y medio de altura. Debe su color propio a la presencia de un pigmento amarillo, el cual en dicho punto está uniformemente esparcido por todas las capas de la retina situadas delante de las células visuales (SCHWALBE).

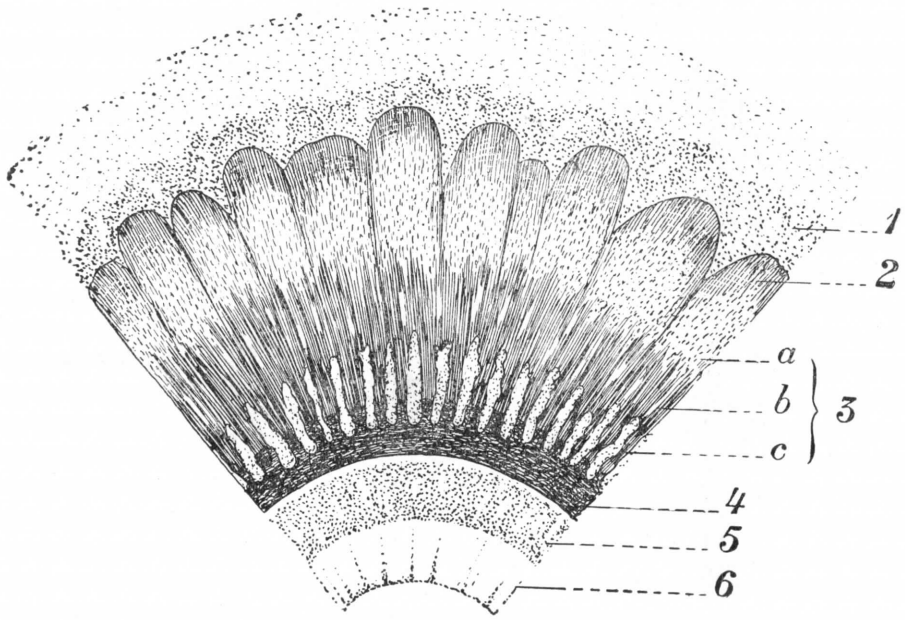

FIG. 522

Región ciliar y ora serrata vistas por su cara posterior (según TERRIEN).

1, retina. — 2, retina ciliar. Se perciben debajo de ella festones de la ora serrata. — 3, región ciliar y sus tres zonas: la posterior (*a*), la más ancha, la más clara, excepto en la ora serrata, donde presenta un borde más obscuro; la media (*b*), fuertemente pigmentada, y la anterior (*c*) o zona de los procesos ciliares, cuya cabeza no desciende hasta el ecuador del cristalino sino que queda siempre separada por un intervalo de un milímetro aproximadamente. — 5, cara posterior de la raíz del iris. — 6, cristaloide posterior del cristalino.

La mancha amarilla se deprime en su centro, formando una especie de fosita llamada *fovea centralis*. La parte más profunda de la fóvea *(fundus foveæ)* presenta la forma de un punto negro muy pequeño, que se ha tomado durante mucho tiempo por un orificio redondeado, el *foramen centrale* de SŒMMERING. Este orificio, cuando existe en retinas desprendidas, es siempre artificial. En cuanto al *tono* negruzco que toma el fondo de la fóvea centralis, resulta de que en este punto, y a consecuencia del adelgazamiento considerable de la retina, se percibe, por decirlo así, directamente la capa de pigmento que reviste su superficie externa.

Los bordes de la fóvea corresponden a la parte más gruesa de la retina. También algunas veces forman relieve sobre la superficie de la retina, rodeando en este caso la fóvea a modo de un verdadero rodete. Pero tampoco existe aquí el repliegue transversal de la retina, admitido por la mayoría de los anatomistas para

explicar la formación de la mancha amarilla; es sólo el resultado de un fenómeno de imbición *cadavérica*.

C. Borde anterior. — El borde anterior o *circunferencia* de la retina propiamente dicha corresponde a la ora serrata de la coroides (fig. 522) y se denomina asimismo ora serrata, *ora serrata de la retina*. La línea que representa este borde se compone de una serie de festones o arcos cuya concavidad mira hacia delante: sus extremos se unen y se confunden formando dientes o puntas, que se dirigen igualmente hacia delante, hacia los procesos ciliares (fig. 522, 3) Estas puntas son muy variables en su forma y en sus dimensiones: unas son relativamente anchas, las otras delgadas y como afiladas; desde el punto de vista de su longitud, se ven unas muy cortas, apenas perceptibles; en cambio, existen otras que son muy largas y descienden hasta el extremo posterior de los valles ciliares.

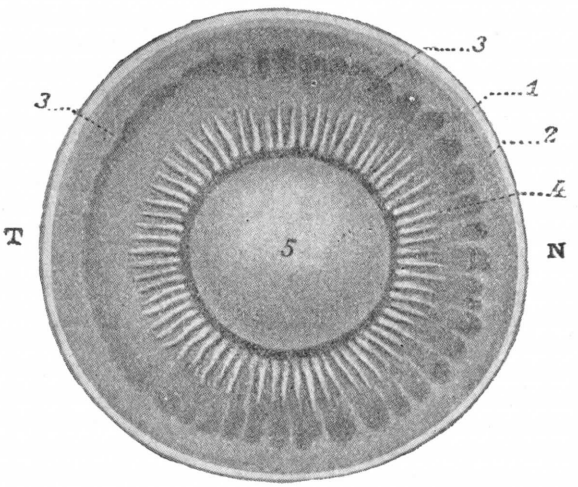

Fig. 523

El segmento anterior del ojo visto por su cara posterior (según O. Schultze).

N, lado interno o nasal. — T, lado externo o temporal.

1, esclerótica. — 2, coroides y retina ciliar. — 3, 3, ora serrata. 4, procesos ciliares. — 5, cristalino.

Como muestra perfectamente la figura 523, la ora serrata dista de ser regular y de tener en todas partes la misma configuración. Al contrario, cambia de aspecto según las regiones en que se considera; y hay que notar, respecto a este particular, que los arcos y las puntas que la limitan son generalmente más pronunciados en la región interna o nasal que en la región externa o temporal.

A nivel de la ora serrata, el borde anterior de la retina se continúa directamente, modificándose, no obstante, en su estructura, con la porción ciliar de la retina que estudiaremos más adelante (pág. 643). Debemos antes dar a conocer la estructura íntima de la retina propiamente dicha

4.° Estructura de la retina (figs. 525 y 526). — La preparación de la retina con miras a su examen debe ser rápida a fin de evitar las alteraciones que no tarda en presentar. Es preciso, inmediatamente después del fallecimiento o de la enucleación, fijarla por una inyección intraocular de líquido fijador (Zenker, formol salado). En los cortes ánteroposteriores, los elementos celulares y fibrilares que la componen se disponen en capas siguiendo cierto orden que describiremos según la nomenclatura de Ranvier y de Ramón y Cajal, adoptada por Morax.

Desde la coroides al cuerpo vítreo, es decir, de fuera a dentro, se pueden contar de nueve a once capas: 1.°, el *epitelio pigmentario;* 2.°, la *capa de conos y de bastoncitos;* 3.°, la *membrana limitante externa;* 4.°, la *capa de células visuales;* 5.°, la *capa basal;* 6.°, la *capa de las células bipolares;* 7.°, la *capa de las células unipolares;* 8.°, el *plexo cerebral* o *capa plexiforme interna;* 9.°, la *capa de las células ganglionares;* 10.°, la *capa de las fibras ópticas;* 11.°, la *limitante interna.*

1.° *Epitelio pigmentario* (fig. 525) *(capa epitelial* o *pigmentaria* de CAJAL). — Está formada de células cilíndricas cuyo núcleo está situado en la parte externa (en relación al centro del globo ocular) y cuya parte interna está repleta de granulaciones pigmentarias. Esta parte interna ofrece prolongaciones que se insinúan entre las células de la zona siguiente. Hay dos clases de granulaciones pigmentarias: *a)* las de la misma célula, que son redondeadas; *b)* las de las prolongaciones, que tienen la forma de pequeños cristales. Estas últimas granulaciones tienen la propiedad de estirarse más o menos a lo largo de los bastoncitos y de los conos, según la cantidad de luz que reciben.

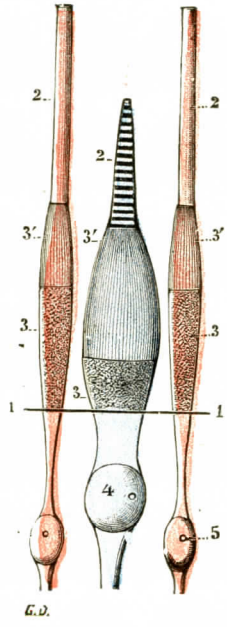

FIG. 524

Segmento interno y segmento externo de los conos y de los bastoncitos *(esquemática)*.

1, membrana limitante externa. — 2, artículo externo. — 3, artículo interno, con 3', cuerpo intercalar filamentoso de Ranvier. — 4, grano de cono. — 5, 5, granos de bastoncitos.

2.° *Capa de los conos y bastoncitos (capa de las células visuales* de RAMÓN Y CAJAL). —Esta capa no debiera separarse de las capas siguientes, pues, según la concepción de CAJAL, los conos y bastoncitos no son sino las prolongaciones de los cuerpos de las células visuales, antigua capa de los granos externos. Es más cómodo, sin embargo, seguir la descripción de RANVIER.

a) *Los bastoncitos* (fig. 524) forman filamentos rectilíneos que ofrecen dos segmentos de estructura diferente: el artículo externo, vítreo, que, según BOLL, estaría formado de plaquetas redondeadas apiladas. En el ojo mantenido en la obscuridad este segmento ofrece una coloración roja debida a la presencia de la púrpura retinal. Se colora de negro por el ácido ósmico. El artículo interno adquiere las coloraciones protoplasmáticas y se colora de rojo por el carmín. Los dos artículos están separados por una línea muy neta, el *disco intermedio de Graeff*.

b) Los *conos* (fig. 524) tienen forma de botella y se dividen igualmente en dos segmentos. El segmento externo se tiñe menos fuertemente por el ácido ósmico que el de los bastoncitos y no contiene púrpura retinal. El segmento interno se colora como el de los bastoncitos; se admite que en las dos formaciones se trataría de plotaplasma de naturaleza mioide que goza de propiedades contráctiles bajo una excitación luminosa.

3.° *Membrana limitante externa.*—Aparece como una línea estrecha y continua sobre la que se implantan los conos y bastoncitos en un erizamiento de las fibras que la componen (las denominadas cestas ciliadas de SCHULTZE). Esta membrana esfá formada por la terminación de las fibras de Müller, que encontraremos más adelante. Como quiera que las prolongaciones de las células de la capa pigmentaria vienen a insertarse en estas cestas ciliadas, resulta que los bastoncitos se encuentran así aislados de arriba abajo (RENAUT).

4.° *Capa de las células visuales (capa granulosa externa).* — Está constituída por la yuxtaposición de los núcleos celulares de los conos y de los bastoncitos (granos de conos y bastoncitos). Estos granos están unidos a los artículos internos de las células correspondientes por prolongaciones protoplasmáticas o fibras (fibras de conos y de bastoncitos).

Las fibras de los conos son más cortas y más gruesas que las de los bastoncitos; de ello resulta que los granos de bastoncitos están más alejados de la limitante externa que los granos de conos.

5.° *Capa basal (capa plexiforme externa* de CAJAL). Poco gruesa y de apariencia fibrilar; es la zona de articulación de los pies de los conos y de los bastoncitos con las prolongaciones ascendentes de las células bipolares.

6.° *Capa de células bipolares o granulosa interna* (fig. 525, 4). — Esta capa comprende dos clases de células bien conocidas desde los trabajos de RAMÓN Y CAJAL.

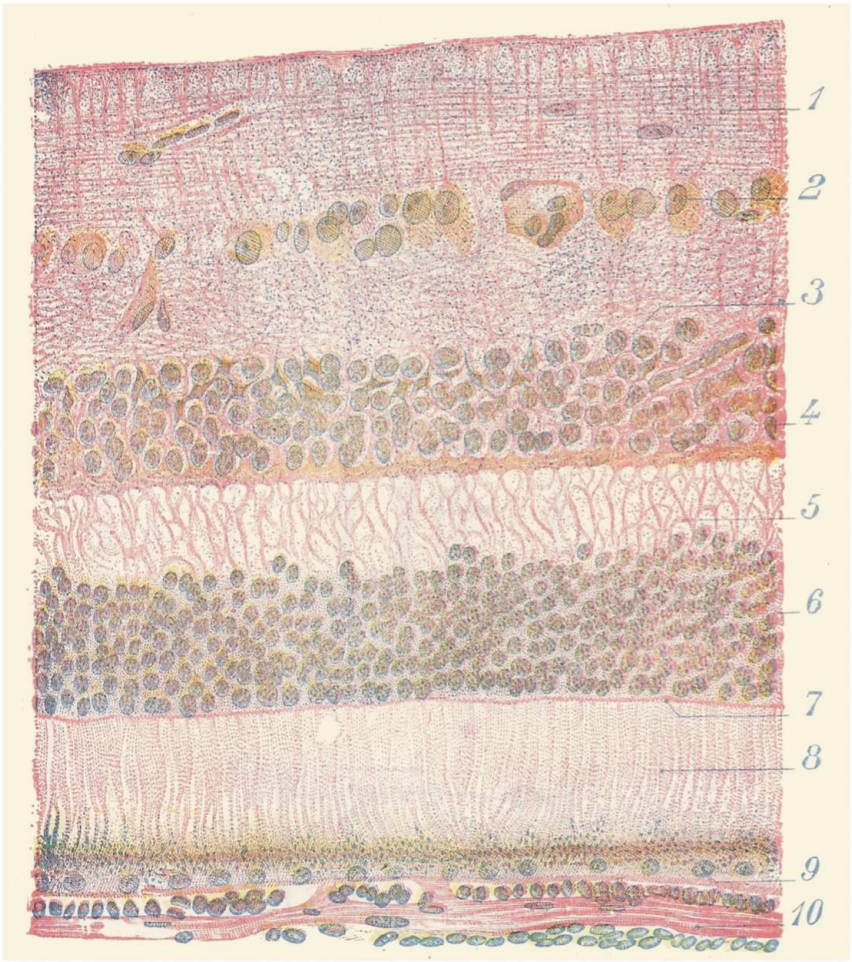

FIG. 525

Estructura de la retina normal (LAGRANGE y MAWAS).

1, capa de las fibras ópticas. — 2, células ganglionares. — 3, plexo central (capa plexiforme interna). — 4, células bipolares (capa granulosa interna). — 5, capa plexiforme externa. — 6, células visuales. — 7, limitante externa. — 8, conos y bastoncitos. — 9, epitelio pigmentario. — 10, coroides.

a) Las *células horizontales* (fig. 526, II, 1, 2, 3), cuyas prolongaciones son horizontales; CAJAL las subdivide a su vez en dos grupos: las externas y las internas, y estas últimas pueden tener prolongaciones o carecer de ellas.

b) Las *células bipolares;* son las más numerosas. Ofrecen penachos dendríticos verticales y aplanados. Se articulan así ora con los conos, ora con los bastoncitos, ora también con ambos a la vez. Su cilindroeje es único y termina en la capa plexiforme interna.

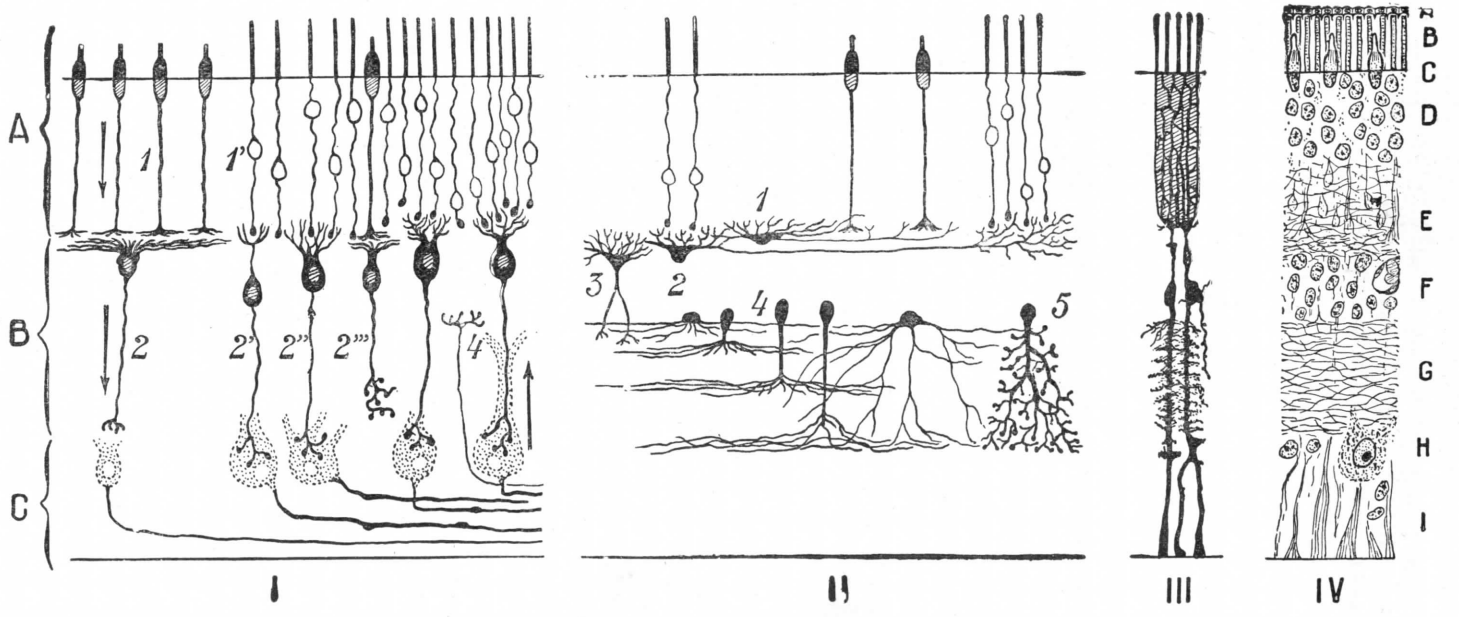

FIG. 526

Estructura de la retina (esquema ejecutado por NOEL según CAJAL).

En I, las tres neuronas retinales: A, primera neurona sensorial. — B, célula bipolar. — C, neurona central, con: 1, cono; 1', bastoncito; 2, 2', 2'', 2''' células bipolares: 4, terminación de una neurona centrífuga de Cajal. — II, Conos y bastoncitos en relación con las células horizontales: 1, 2, 3, 4 y 5, espongioblastos o células amarillas. — III. Células de sostén en relación con los bastones. — IV. Las nueve capas de la retina según CAJAL *(esquemática)*.

7.° *Capa de las células unipolares (células amacrinas* de CAJAL: de α, privativo, μακρος, largo e ινος, fibra). — Son también denominadas *espongioblastos*. Están dispuestas en una fila junto a la capa plexiforme, en la que penetran sus prolongaciones (fig. 526, II, 4 y 5). No ofrecen cilindroeje (DOGIEL). CAJAL distingue amacrinas de prolongaciones difusas, amacrinas de prolongaciones estratificadas y amacrinas de asociación.

8.° *Plexo cerebral (capa plexiforme interna* de CAJAL). — Es preciso un gran aumento para ver esta capa, que aparece finalmente estriada (fig. 525, 3). Las fibrillas que la componen provienen de las células multipolares y de las fibras de Müller, viniendo también a añadirse a ella prolongaciones descendentes de las células amacrinas. No se ve ninguna célula; es una zona de asociación.

9.° *Capa de las células ganglionares* o *multipolares* (fig. 525, 2). — Son las células de origen del nervio óptico. Forman en general una capa única, salvo alrededor de la mácula, en la que se apilan para formar hasta ocho o diez capas. Son transparentes en estado fresco y poseen un núcleo de doble contorno y un nucléolo voluminoso; por el método de NISSL se manifiestan en bloques colorados de azul que parecen ser materiales de nutrición. Sus dendritas van a la capa plexiforme interna y su cilindroeje a la capa de las fibras ópticas. Según la forma de sus dendritas CAJAL distingue células monoestratificadas, pluriestratificadas y difusas. Algunas se unen en el mismo cilindroeje: son las células gemelas de DOGIEL y GREEFF. A su lado se ven células arañas de naturaleza neuróglica y células amacrinas. Las fibras de Müller se insinúan entre todas estas células.

10.° *Capa de las fibras ópticas* (fig. 525, 1). — Está formada por los cilindroejes de las células ganglionares que convergen hacia la papila. Estos cilindroejes se unen en fascículos, entre los cuales se diferencia un fascículo directo papilomacular. CAJAL, luego VAN GEHUCHTEN, han aislado fibras de dirección centrífuga que suben hasta las células amacrinas, en las que acaban por arborizaciones libres.

11.° *Membrana limitante interna.* — Aparece como una fina línea que separa la retina de la membrana hialoides del vítreo, de la que es posible separarla por una inyección. Algunos hacen observar que no parece tener existencia propia, sino que no es más que un mosaico formado por la yuxtaposición de los pies de las fibras de Müller; no existe, en efecto, en la papila.

Las fibras de Müller van de una limitante a la otra. Se ha discutido mucho acerca de su naturaleza; MORAX parece adoptar la opinión de CAJAL que hace de ellas fibrocélulas de naturaleza neuróglica; su núcleo está en la capa de los granos internos. En la fóvea adoptan un trayecto en bayoneta. Además, la neuroglia está representada por las células arañas, que se encuentran hasta en la papila.

Si hacemos en cierto modo la síntesis de todos estos estratos y los consideramos desde el punto de vista funcional, comprobamos que se pueden distinguir en la retina cuatro clases de elementos diferentes:

a) El *epitelio pigmentario*, emanación de la pared externa de la papila óptica;

b) Los *aparatos receptor y transmisor* de la excitación luminosa, que comprenden: *a)* las células sensoriales, es decir, el cono y el bastoncito, órganos receptores; *b)* una neurona de asociación, la célula bipolar; *c)* la neurona transmisora, es decir, la célula ganglionar, homóloga de un centro.

c) *Un sistema de asociación* cuyos elementos, dispuestos transversalmente, establecen un enlace entre elementos distintos que pertenecen a una misma categoría de neuronas. Entre las células de asociación recordemos las células horizontales y las células amacrinas.

d) *Elementos de sostén* que mantienen todos los elementos del aparato sensorial en sus relaciones recíprocas. Estos elementos son las células de Müller y las células neuróglicas.

5.° Curso de las impresiones luminosas en la retina. — En las páginas precedentes acabamos de estudiar una por una las diez capas que constituyen la retina, tal como nos las han dado a conocer las investigaciones ya antiguas de MÜLLER y SCHULTZE y los trabajos más recientes de RANVIER, SCHIFFERDECKER, KRAUSE, DOGIEL, TARTUFFERI, RAMÓN Y CAJAL, etc. Podemos, ahora que la constitución anatómica de estas diferentes capas nos es bien conocida, formarnos una

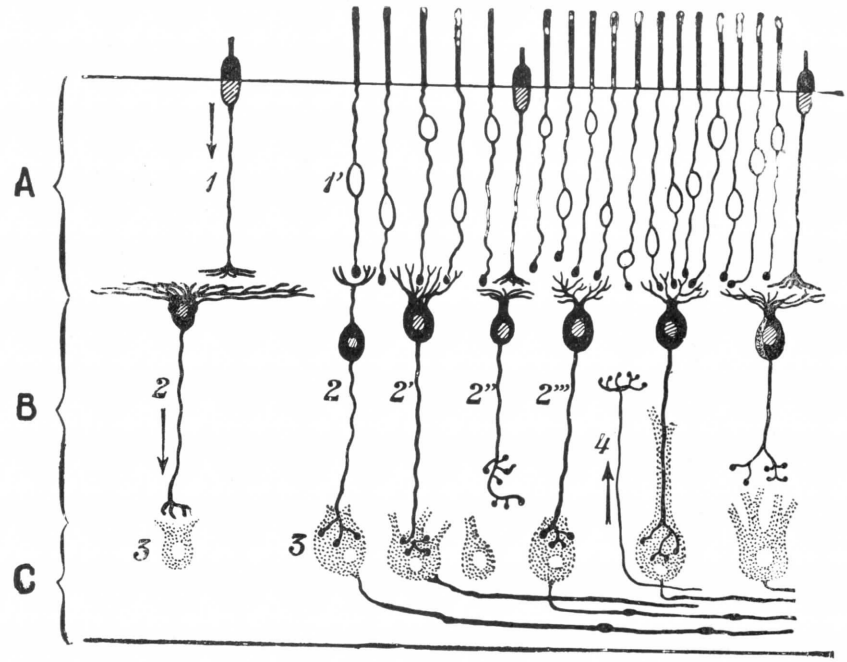

FIG. 527

Las tres neuronas y el curso de las impresiones luminosas.

A, células sensoriales. — B, células bipolares — C, células ganglionares. Las flechas indican el sentido seguido por la excitación.

1, cono. — 1', bastoncito. — 2, célula bipolar y sus diferentes variedades. — 3, célula ganglionar. — 4, terminación de una neurona centrífuga (CAJAL).

idea muy clara de la marcha de las impresiones luminosas en la túnica nerviosa del ojo (véase fig. 527).

Las impresiones luminosas, recogidas debajo de la capa pigmentaria por los bastoncitos y los conos, son transportadas por la prolongación central de las células visuales (fibras de bastoncitos y fibras de conos) a la capa plexiforme externa. Aquí son recogidas por las prolongaciones ascendentes de las células bipolares y transmitidas por las prolongaciones descendentes de estas mismas células bipolares a las células nerviosas de la capa ganglionar, las cuales, por un trayecto *complejo*, pero ya estudiado antes (véase tomo II), las conducen hasta los centros corticales de la visión.

Como se ve, pues, la vía de conducción óptica, prescindiendo de las células visuales (que pueden ser consideradas como células neuroepiteliales altamente diferenciadas), comprende por lo menos dos neuronas superpuestas: una *neurona periférica*, homóloga de la neurona periférica de la vía sensitiva general, que está representada por las células bipolares, y una *neurona central*, que está formada

por las células nerviosas ganglionares y cuya prolongación o apéndice cilindroaxil se extiende por el nervio óptico, el quiasma, la cintilla óptica y el fascículo óptico intracerebral hasta la esfera visual (véase tomo II, *Vías ópticas)*.

¿Será necesario recordar que aquí, lo mismo que en las demás cadenas de neuronas, la transmisión se verifica *por conducto* y no *por anastomosis*? Por simple contacto es como las esferitas de los bastoncitos y los pies de los conos transmiten las impresiones luminosas a las prolongaciones protoplasmáticas de las células bipolares, y por simple contacto también los penachos cilindroaxiles de estas células

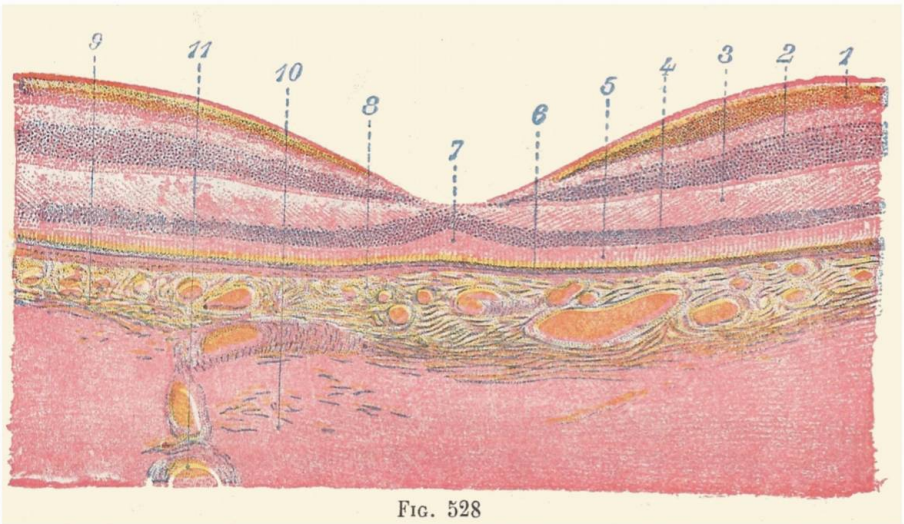

FIG. 528

Estructura de la región macular y de la fóvea central (según LAGRANCE y MAWAS).

1, fibras ópticas. — 2, células bipolares. — 3, plexiforme externa. — 4, células visuales. — 5, conos y bastoncitos fuera de la fóvea. — 6, epitelio pigmentario. — 7, capa de los conos (los bastoncitos han desaparecido). — 8, limitante interna. — 9, lámina fusca. — 10, coroides.

bipolares transmiten estas mismas impresiones a las células nerviosas ganglionares o a sus prolongaciones protoplasmáticas.

6.° Estructura de las zonas especiales de la retina visual. — La retina visual presenta regiones de estructura diferente. Son: la *papila óptica*, la *mácula* o *fovea centralis* y la *ora serrata*.

a) *Papila óptica.* — Hemos visto ya su morfología exterior. En ella no hay retina. Sólo se encuentran las fibras del nervio óptico que atraviesan la lámina cribosa. La papila es de este modo la región ciega de la retina, el *punctum cœcum* de los fisiólogos. En ciertos casos existe, sin embargo, una ondulación particular de la retina que rodea la papila con un ligero reborde (BARD). De ello resulta una desaparición fisiológica de la mancha ciega, fenómeno ya señalado por TSCHERMAK.

b) *Mácula o fovea centralis* (figs. 528 y 529). — La mancha amarilla o mácula lútea está situada en el eje óptico del ojo. Es la zona en que la visión alcanza su máxima nitidez. Su coloración amarilla es determinada por un pigmento diseminado en las capas retinales. Nos ofrece, como hemos visto, dos partes: el borde o circunferencia y un centro deprimido o papila, la *fovea centralis*. La *circunferencia* está formada por las capas retinales, caracterizadas aquí por un mayor desarrollo de las células ganglionares y la desaparición progresiva de los bastoncitos. En la *fovea centralis* los bastoncitos han desaparecido. El ordenamiento celular está dispuesto de tal modo que los elementos profundos que se hallan en las otras regiones de la

retina interpuestos entre la luz y las células visuales (conos y bastoncitos), están borrados, han disminuído de importancia, como si todos estos elementos se borra-

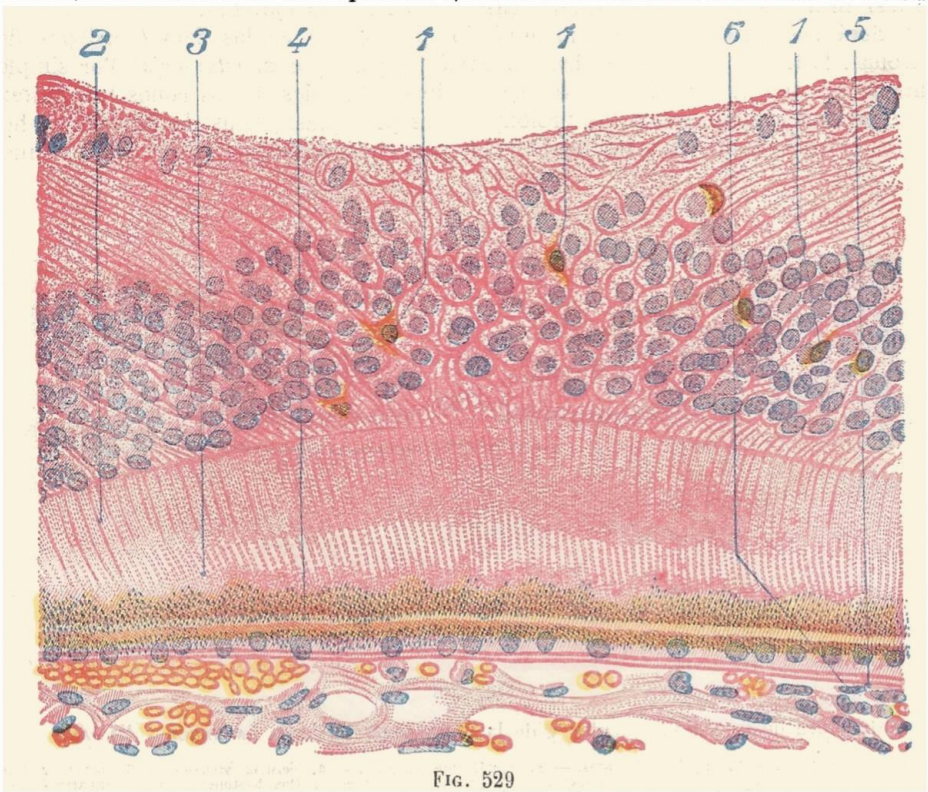

FIG. 529

Fóvea humana normal. Sistema neuróglico de sostén (LAGRANGE y MAWAS).

1, 1, células neuróglicas. — 2, 3, capa de los conos. — 4, epitelio pigmentario. — 5, limitante externa. — 6, coroides.

ran para permitir a la luz llegar más intensa a los conos. Estos se han hecho muy numerosos, adelgazados, seriados y alargados. A cada cono corresponden una célula bipolar y una célula ganglionar.

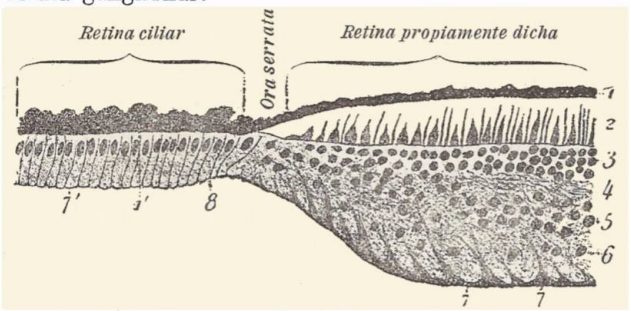

FIG. 530

Transformaciones que sufre la retina a nivel de la ora serrata (según GREEFF).

1, epitelio pigmentado de la retina propiamente dicha, prolongándose delante para formar 1', el epitelio pigmentado de la retina ciliar. — 2, capa de los bastoncitos y de los conos. — 3, capa granulosa externa. — 4, capa plexiforme externa. — 5, capa granulosa interna. — 6, capa de las células nerviosas. — 7, 7, pies de las fibras de Müller, formando por su conjunto, 7', la membrana limitante. — 8, células claras de la retina ciliar, representando por sí solas todos los elementos de la retina propiamente dicha que derivan de la hojilla interna de la vesícula ocular secundaria.

c) *Ora serrata.* — Representa el borde anterior de la retina visual (fig. 522). En ella las células visuales han desaparecido, así como las células ganglionares (figura 530). Las fibras de Müller aumentan. En los individuos de edad limitan por su fusión cavidades que resultan de la atrofia de los elementos propios de la retina; se les da el nombre de *lagunas de Blecssiz.*

7.° Circulación retinal. — *A.* CONDICIONES DE LA CIRCULACIÓN. — La retina tiene una circulación especial, por decirlo así independiente de la de las otras

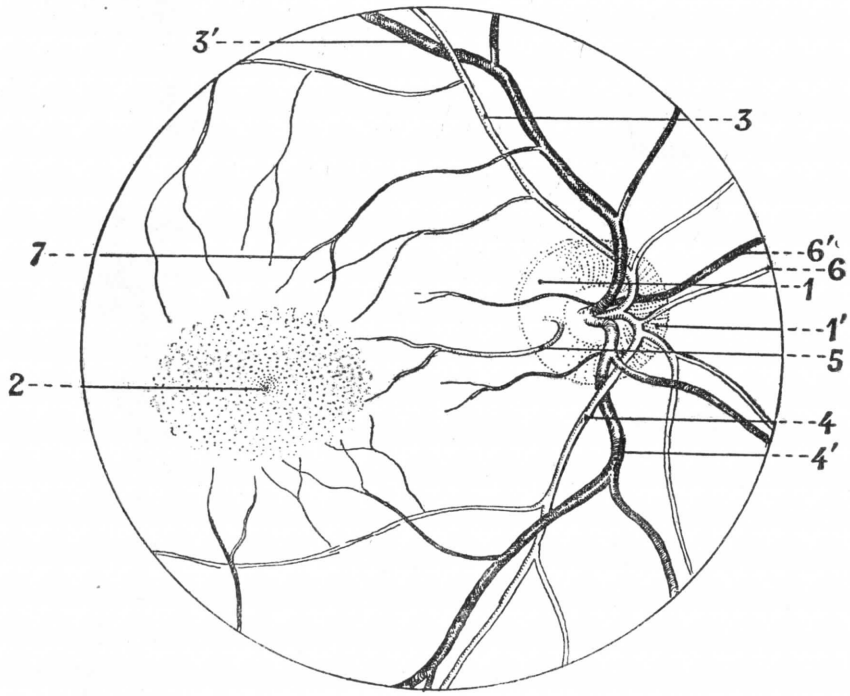

FIG. 531

La papila y la mácula (ojo derecho). Circulación retinal en la papila (Prof. P. BONNET).

1, papila (sector temporal). — 1', papila (sector nasal). — 2, mácula. — 3, 3', arteria y vena temporales superiores. — 4, 4', arteria y vena temporales inferiores. — 5, arteria ciliorretinal. — 6, 6', arteria y vena nasales. — 7, vasos maculares.

membranas del ojo. Ofrece particularidades interesantes. Notemos, en primer lugar, que esta circulación ocurre en el interior de una cavidad cerrada, en un órgano cuyas paredes son *prácticamente* inextensibles (BAILLIART): las modificaciones de la presión interna del ojo son incapaces de dilatar estas paredes, de suerte que la tensión intraocular se ejerce sobre los vasos retinales y, por otra parte, la dilatación y la contracción de estos últimos repercuten a su vez sobre la tensión de los medios del ojo. Existe aquí una analogía interesante entre la circulación cerebral y la circulación retinal, pues ambas se establecen en un espacio cerrado, cuya presión soportan y modifican.

Normalmente, las diferencias de presión que se producen en estas cavidades cerradas son muy pequeñas. Las diferencias, cuando no exceden de cierto límite, se compensan con los movimientos pasivos de los senos venosos intracraneales,

cuya disminución de contenido puede compensar la elevación de presión intracraneal. En la cavidad ocular las anchas venas vorticinosas, representadas por los senos craneales, pueden desempeñar el mismo papel. En realidad la circulación retinal, como la circulación cerebral, se establece en un medio cuya presión permanece casi siempre constante (Bailliart). Es interesante insistir en la analogía de las dos circulaciones y consignar el hecho de que la retina, emanación directa

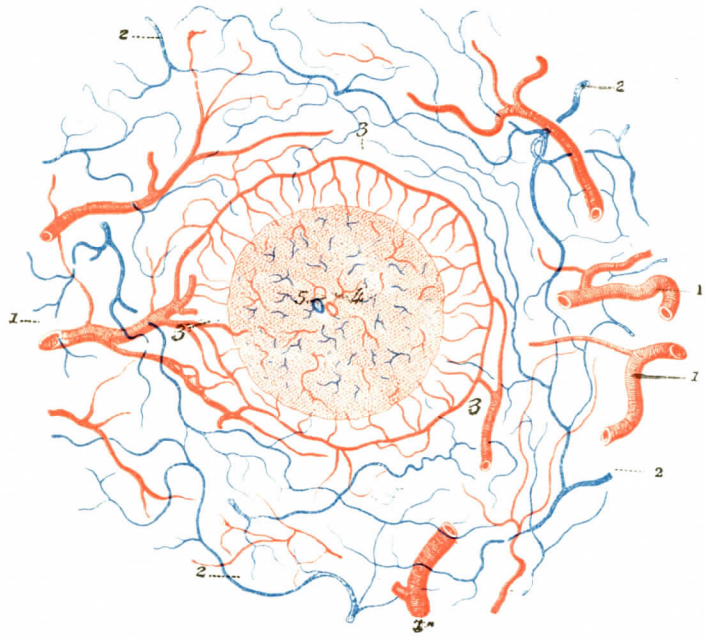

Fig. 552

Vasos sanguíneos de la esclerótica y del nervio óptico vistos en un corte frontal que pasa por la lámina cribosa (según Leber).

1, arterias ciliares cortas posteriores. — 2, venas. — 3, 3, 3, círculo arterial del nervio óptico o círculo de Haller. — 4, 5, arteria y vena centrales de la retina. Se ve claramente que del círculo de Haller se desprenden finas arteriolas que se dirigen hacia el nervio óptico, penetran en él y se anastomizan en su espesor con las arterias que pertenecen en propiedad al cordón nervioso.

del cerebro, posee como éste una irrigación que se establece en las mismas condiciones mecánicas.

Para reforzar aun más la analogía, anotaremos desde ahora el hecho de que las arterias retinales son *terminales* en el mismo sentido que las arterias del cerebro, es decir, que no comunican entre sí a no ser por la red capilar. Toda obliteración de una arteriola, por mínima que sea, implica la detención de la circulación en su territorio. También interesa señalar la independencia de las venas retinales, aunque existen, sin embargo, algunas anastomosis raras entre las venillas.

B. Arterias. — La arteria central de la retina asegura la circulación de la membrana nerviosa del ojo. Excepcionalmente, como veremos más adelante, algunas arteriolas pueden proceder de una arteria ciliorretinal.

a) La *arteria central*, que en parte ya hemos descrito (véase Angiología), es una colateral de la oftálmica, rama de la carótida interna. Deja a la oftálmica después del origen de una arteriola dural, y a menudo también después del origen de la arteria lagrimal. Se aplica junto al lado externo del nervio óptico y penetra en el

interior de este nervio a una distancia de 10 a 12 milímetros y medio por detrás de la esclerótica.

FIG. 533

El fascículo papilomacular y su vascularización (lado derecho) (Prof. P. BONNET).

1, papila, lado nasal. — 2, papila, lado temporal. — 3, mácula. — 4, fascículo papilomacular.

A partir de este punto, sigue el eje central del nervio o abandona pocos ramos, pues la mayoría de estos vasos vienen del círculo de Haller (fig. 534), hasta la papila, en la que se bifurca. Esta bifurcación se hace clásicamente del modo que sigue: el tronco principal se divide en dos ramas, una *ascendente* o *superior*, otra *descendente* o *inferior* (fig. 531). Cada una de estas arterias se divide a su vez en dos ramas secundarias, *interna* o *nasal*, *externa* o *temporal*, que se ramifican en la extensión de la retina como indicaremos más adelante.

Variaciones del modo de división de la arteria central de la retina (fig. 534). — El modo de dividirse la arteria central de la retina a nivel de la papila presenta, como el de todas las arterias, numerosas variantes individuales. He aquí cuáles son, según MAGNUS (*Die mikrosk. Gefässe der menschl. Netzhaut*, Leipzig, 1873), las cuatro formas principales que se observan en el hombre.

1.ª La arteria central recorre toda la papila sin dividirse; al llegar a nivel del borde,

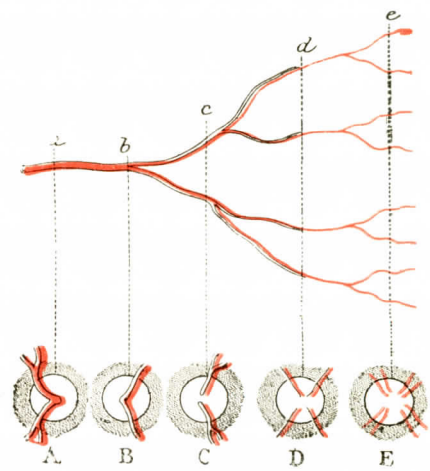

FIG. 534

Esquema de ROLLET, que muestra las variedades de aspecto de la papila según el modo de división de la arteria central.

(Para el detalle de las letras, véase el texto.)

se divide en dos ramas, una superior y otra inferior; cada una de éstas se subdivide a su vez en dos ramos, un ramo externo o temporal y un ramo interno o nasal.

2.ª Inmediatamente después de su salida del nervio óptico, la arteria central se divide en dos ramas, las cuales se subdividen a su vez, como de costumbre, cada una en dos ramos, un ramo temporal y un ramo nasal.

3.ª La arteria central se divide ya profundamente en el mismo tronco del nervio óptico y llega a la papila dividida en dos ramas, que se subdividen a su vez en ramo temporal y ramo nasal. Esta disposición es una de las más frecuentes.

4.ª La arteria central se divide, en el tronco mismo del nervio óptico, en sus cuatro ramos, que en este caso se presentan aisladamente en la superficie de la papila.

Estas variaciones anatómicas en el modo de dividirse la arteria central de la retina motivan, naturalmente, variedades de aspecto de la papila óptica, vista al oftalmoscopio. Aquí reproducimos (fig. 534) el esquema de ROLLET, el cual, mejor que una larga descripción, nos da a conocer esas variedades de aspecto, según el punto en que se produzca la bifurcación en relación con la superficie de la papila: *a* y *b*, la arteria central se bifurca en la superficie de la papila, bifurcación que se ve claramente (A y B) con el oftalmoscopio; *c*, bifurcación por detrás de la lámina cribosa, invisible al oftalmoscopio, y se ven (C) dos arterias perfectamente aisladas; *d*, se han efectuado dos bifurcaciones sucesivas por detrás de la lámina cribosa y las cuatro arterias salen aisladamente de la papila (D); *e*, se han efectuado tres bifurcaciones sucesivas por detrás de la lámina cribosa y las arterias retinianas se hallan entonces divididas cada una en dos ramas a su penetración en el ojo, de lo cual resultan (E) ocho ramas arteriales en la papila. Esta última disposición es excepcional.

b) *Arterias ciliorretinales.* — La retina puede accesoriamente ser irrigada por arterias ciliorretinales. Recordemos de paso que estas arterias proceden de las ciliares cortas posteriores, que forman en la lámina cribosa el círculo de Haller. Es excepcional, pero existe, sin embargo, una arteria coroidea que irriga la retina. JACKSON y BAILLIART, habiendo examinado gran número de ojos con el oftalmoscopio (1.000 para JACKSON, 100 para BAILLIART), han comprobado la existencia de estos vasos en el 20 por 100 de los casos. El círculo de Haller suministra, especialmente en algunos casos, una arteria macular interna que se distribuye por el tercio interno de la mácula. Los dos tercios externos están irrigados por otras dos arterias maculares: 1.°, la *arteria macular superior*, que se desprende de la rama temporal superior de la arteria central de la retina; 2.°, la *arteria macular inferior*, que provienen de la rama temporal inferior.

C. VENAS. — Las venas de la retina ofrecen una disposición análoga a la de las arterias (fig. 531). Esquemáticamente se agrupan en cuatro ramas principales: *venas nasales superior* e *inferior*, *venas temporales superior* e *inferior*, que convergen hacia el centro de la papila para constituir un vaso único, la *vena central de la retina*. Después de haber seguido, como la arteria, el eje del nervio óptico, abandona el nervio un poco antes que la arteria y termina en el tronco de la vena oftálmica superior o, más a menudo aún, directamente en el seno cavernoso. Según algunas investigaciones de FESTAL, la vena central de la retina, al salir del nervio óptico, contribuiría habitualmente a formar una red, que se completaría con las venillas propias del nervio óptico y con las del tejido céluloadiposo ambiente. Esta red ofrece, por otra parte, numerosas comunicaciones con la vena oftálmica superior.

Recordemos que la vena oftálmica contrae numerosas anastomosis con las venas próximas (vena facial, venas de las fosas nasales, venas lagrimales y temporales). Recordemos también que la corriente de la vena oftálmica se efectúa ordinariamente de la órbita hacia el cráneo, es decir, hacia el seno cavernoso, pero puede efectuarse en sentido inverso en caso de obstrucción de este seno.

Se concibe que todo obstáculo a la circulación normal de la vena oftálmica repercuta sobre la circulación retinal.

D. Trayecto de los vasos retinales. — El trayecto de los vasos de la retina se sigue desde la papila, en la que emergen, hasta la periferia de la retina. En la papila su calibre es bastante grueso, puesto que alcanza algunas décimas de milímetro: el calibre de las venas llega a 245 μ, el de las arterias a 210 μ. A medida que nos aproximamos a la periferia, los vasos se dividen sucesivamente y se vuelven rápidamente más y más finos. En la ora serrata desaparecen.

En su trayecto, arterias y venas se entrecruzan a menudo, a veces hasta se arrollan durante cierto recorrido; pero nunca ocurre, al contrario de lo que se observa en otras regiones del organismo, que los vasos arteriales y venosos caminen uno al lado del otro. Como hace observar justamente Bailliart, «su yuxtaposición constituiría sin duda un tronco demasiado importante, capaz de detener gran número de rayos luminosos».

La región de la mácula aparece particularmente rica desde el punto de vista vascular (figura 535), excepto la fóvea centralis, que está desprovista de vasos. Acabamos de ver de dónde proceden las arterias maculares interna, superior e inferior. De la papila parten también *arterias maculares directas*, que proceden ora del tronco de la arteria central, ora de sus ramificaciones.

Fig. 535

Vasos sanguíneos de la mácula (según Böhm y Davidoff).

1, red capilar de mallas anchas de la mácula lútea. — 2, fóvea central completamente desprovista de vasos.

Si intentamos establecer los territorios vasculares retinales, podemos observar con Rochon-Duvigneaud que la vascularización retinal comprende dos segmentos: uno superior, el otro inferior, territorios determinados por la división primitiva del vaso en ramas superior e inferior. Como se ve, esta división vascular no responde a la división de los territorios nerviosos: sabemos, en efecto, que las fibras del nervio óptico, dispuestas esquemáticamente en un fascículo cruzado y un fascículo directo, dividen la retina en dos segmentos: uno externo o temporal, otro interno o nasal.

E. Capilares retinales (fig. 536). — La red capilar retinal comprende dos partes: externa e interna. La *red externa* es de mallas tupidas y ocupa la capa de las células unipolares y bipolares; mientras que la *red interna*, de mallas más anchas, se extiende a la capa de las fibras ópticas y de las células multipolares. Los vasos retinales nacen de la red interna.

Importa recordar esta disposición de los capilares. Nos demuestra que *únicamente la parte nerviosa y cerebral de la retina está vascularizada, mientras que la parte sensorial o neuroepitelial está desprovista de vasos.* De este hecho se infiere que la mácula desprovista de capa cerebral es avascular en su porción central, la fóvea centralis. La red capilar, extremadamente fina, se desarrolla alrededor de la fóvea y no llega a ella (fig. 535). Se puede decir que la fóvea es «una malla de esta red capilar», un verdadero agujero cuyas dimensiones varían de 0,13 a

0,8 milímetros de diámetro. Detrás de ella, la red capilar coroidea es extremadamente tensa (FUSCH).

La red sanguínea de la retina, como hemos dicho, es casi independiente de las redes próximas. En la lámina cribosa, sin embargo, finos ramos anastomóticos,

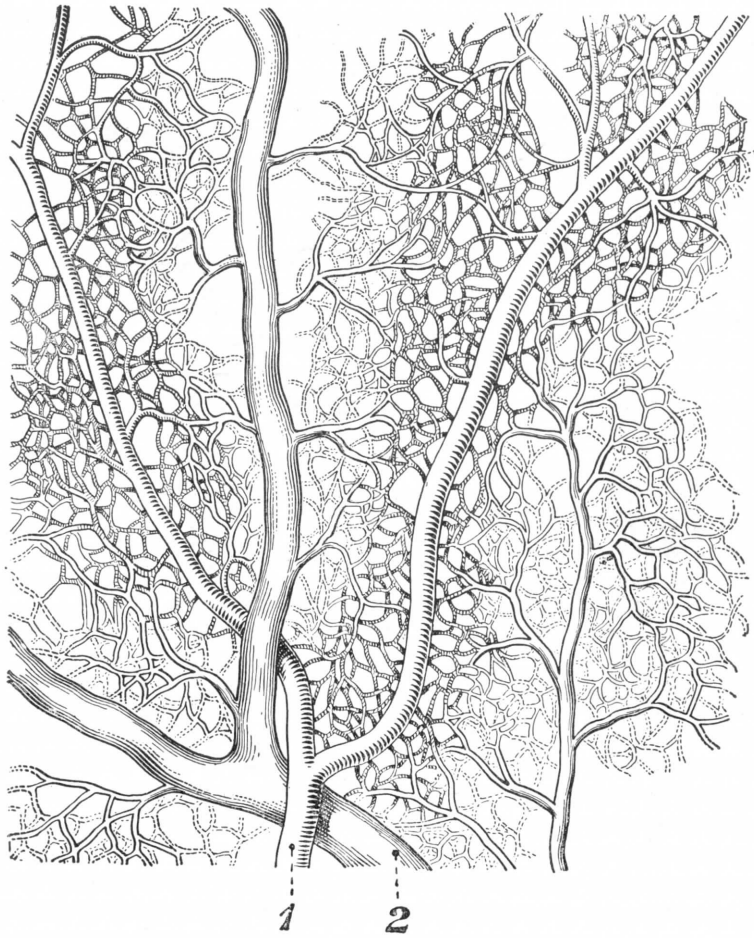

FIG. 536

Circulación retinal (capilares), según una preparación de MAGITOT obtenida por inyección de Gerota en el recién nacido.

El fragmento de la retina esté extendido de plano: 1, arteria. — 2, vena. Se ve la red capilar intermedia entre las ramas arteriales y venosas.

descritos por LÉBER y por WOLFUNG, unen la red retinal, por una parte, a la red de la coroides y, por otra parte, a la red intersticial del nervio óptico.

Estructura de los vasos retinales. —Las arterias retinales son muy musculosas. Las venas son del tipo elástico. Los capilares están rodeados de una vaina semejante a los divertículos perivasculares que se observan en los vasos cerebrales. Su contenido comunicaría, por lo demás, con el líquido céfalorraquídeo. Es posible, pues, asimilarlas a vasos linfáticos.

NERVIOS VASCULARES.— Existe alrededor de la arteria central de la retina, como alrededor de todas las arterias, un plexo nervioso que proviene de los nervios ciliares y que se extiende hasta la retina, siguiendo las ramas de bifurcación del tronco arterial. Estos nervios son vasomotores, que tienen por función la de regular la circulación retinal.

LERICHE ha demostrado experimentalmente en el hombre la existencia de estos nervios vasomotores. Después de la resección de la vaina simpática que rodea la carótida interna, ha notado una dilatación de los vasos retinales del lado operado. Inversamente, la excitación del simpático cervical determina la vasoconstricción.

F. ANOMALÍAS DE LOS VASOS RETINALES. — Sabemos que los vasos retinales pueden bifurcarse de múltiples modos en su emergencia papilar. Su modo de distribución es tan diferente según los individuos, que se ha podido pensar en hacer de él un signo de identificación oftalmológica. No describiremos, pues, todas estas variedades.

Entre las anomalías a menudo encontradas, señalaremos la existencia de una asa arterial que emana de la papila y penetra en el vítreo. Estas asas vasculares se caracterizan por el hecho de que el vaso que les ha dado origen, vuelto al plano de la papila, reanuda su curso normal. Este hecho los diferencia de los otros vasos que, partiendo de la papila, sobresalen delante del plano retinal. Estos vasos no son más que la reliquia más o menos completa de los vasos hialoideos. La Embriología nos enseña, en efecto, que la arteria hialoidea, enclavándose en el nervio óptico, se convierte en la arteria central de la retina. No es de admirar que la red vascular hialoidea, que desaparece al final de la vida fetal, pueda presentar algunas reliquias que se encuentran frecuentemente en los niños menores de un año (TERRIEN), en forma de un pequeño filamento arterial de un milímetro a un milímetro y medio de longitud, que sobresale en el vítreo y está situado en el lado nasal de la papila. Se dan casos de persistencia más completa de la red hialoidea en forma de cordón opaco, extendido de la papila a la cristaloides posterior.

Señalemos también un estado *helicoidal* de los vasos retinales (DOR, DUCAMP), que sería debido a un estado congénito (DUCAMP y BAILLIART).

G. NERVIOS. — El filete nervioso descrito por TIEDMANN y por LANGENBECK alrededor de la arteria central de la retina, ha sido buscado en vano por numerosos anatomistas, quienes, por lo mismo, consideran su existencia como muy dudosa. W. KRAUSE (1875) ha observado, sin embargo, alrededor de la arteria central de la retina, un verdadero plexo nervioso, cuyas ramas provienen de los nervios ciliares y que se extiende hasta la retina siguiendo las ramas de bifurcación del tronco arterial. Estos nervios son, al parecer, vasomotores y tienen por función la de regular la circulación retiniana.

Imagen oftalmoscópica. — En estado normal, el fondo del ojo, examinado con el oftalmoscopio, ofrece un tinte rojo anaranjado, más claro en los individuos rubios y más obscuro en los morenos por efecto de una pigmentación más o menos abundante del epitelio de la retina y de la coroides. Sobre este fondo se destaca un disco circular de un blanco rosado semitransparente Es la extremidad del nervio óptico o *papila*. El aspecto diáfano de este disco es debido a la transparencia de las fibras nerviosas que recubren su superficie. El color blanco se debe a la mielina que poseen todavía las fibras ópticas al llegar a la lámina cribosa; el tinte rosado es debido a los capilares sanguíneos.

En la periferia de la papila se observa un círculo blanquecino, que no es otra cosa que la extremidad de la *vaina del nervio óptico*, cuyas fibras llegan a nivel de la coriocapilar (fig. 539). Por lo general, es más ancho por el lado temporal,

en que la capa de fibras nerviosas es más delgada. Por fuera de este anillo y en su parte temporal, existe generalmente una *línea negruzca* que lo más a menudo presenta la forma de media luna; esta línea marca la separación entre la coroides y el nervio óptico.

La papila parece ordinariamente redonda, algunas veces oval. Esta última forma puede ser real; pero por lo común no es más que aparente, y resultado de una

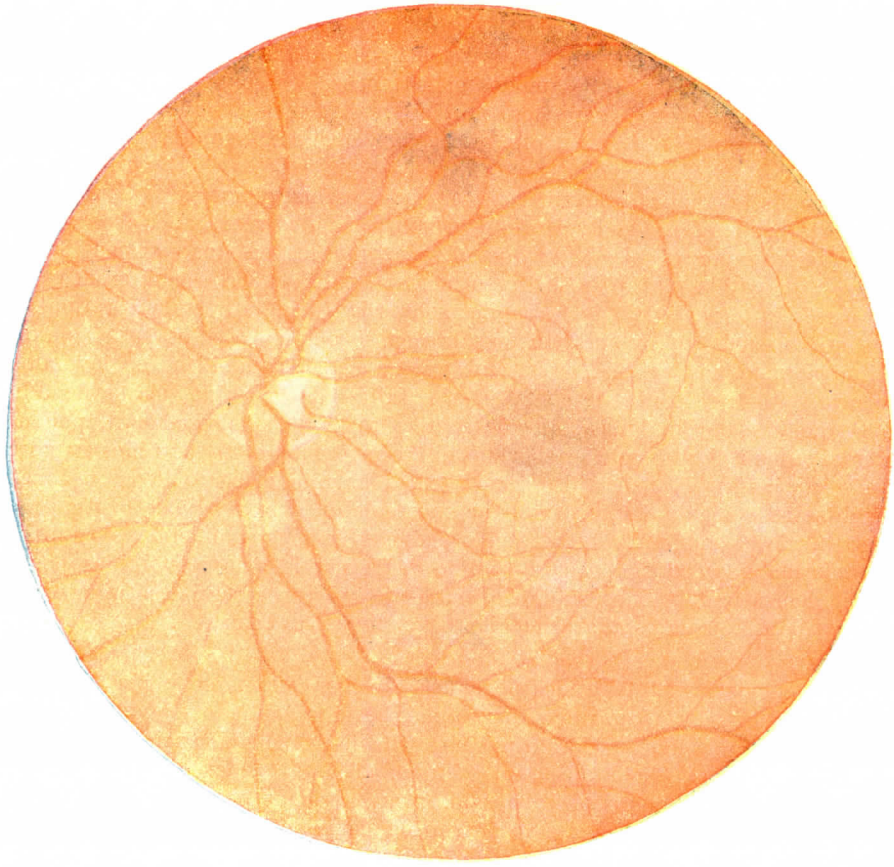

FIG. 537

Fondo del ojo normal (lado izquierdo) (Prof. P. BONNET).

A la izquierda se ve la papila; a la derecha, la mácula.

deformación producida en la imagen del fondo del ojo por el astigmatismo. El tamaño aparente de la papila es variable. Se presenta más grande en el hipermétrope que en el miope, mayor asimismo en la imagen derecha que en la invertida. La excavación fisiológica puede faltar, ser pequeña, mediana, grande, sin que la papila deje de ser normal (figs. 537 y 538).

Del centro de la papila emergen los *vasos de la retina*, presentando en su ramificación las variedades individuales que hemos indicado anteriormente.

Las *arterias* presentan un color rojo claro, mientras que las venas son de un rojo obscuro. El calibre de las arterias es algo menor que el de las *venas*. Se observa

a lo largo del trayecto de las arterias una raya brillante que cubre gran parte del diámetro aparente. Esta estría es infinitamente menos ancha, por lo tanto menos visible en las venas, de las que sólo ocuparía, según ADAM, la décimocuarta parte del diámetro del vaso.

Las pulsaciones vasculares, diferentes según las arterias y las venas, permiten también distinguir los vasos entre sí. Advirtamos asimismo que en los jóvenes, y sobre todo en los niños, los vasos retinales están rodeados de reflejos brillantes cuyos contornos es imposible limitar. Se explican estos reflejos del modo siguiente:

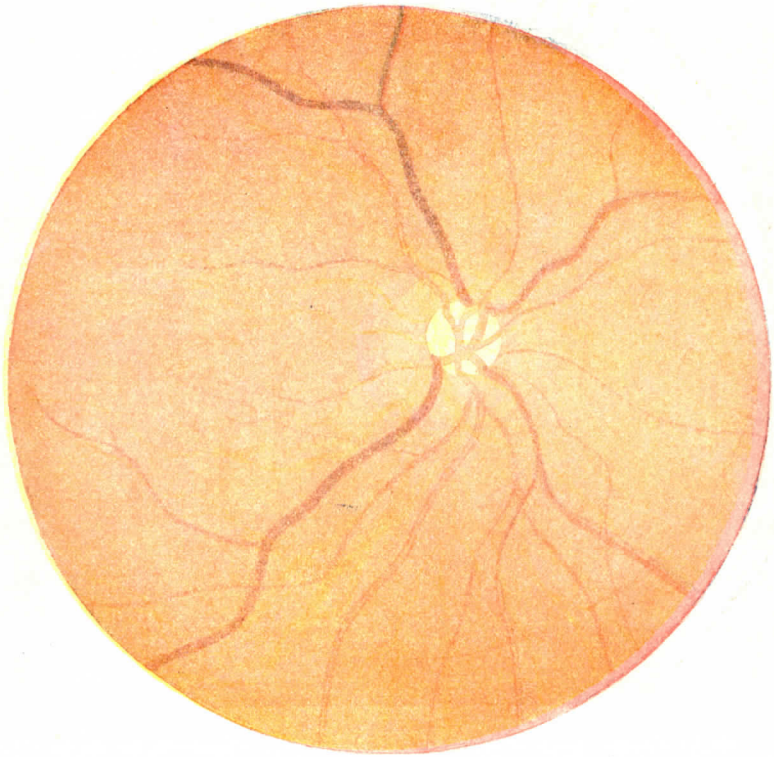

FIG. 538

Papila. Excavación fisiológica (Prof. P. BONNET).

los vasos retinales, como hemos visto, sobresalen en el cuerpo vítreo; el ángulo diedro formado por esta eminencia vascular y el plano retinal refleja a favor de la limitante interna los rayos luminosos a la manera de un espejo cóncavo. Estos reflejos son particularmente visibles a la luz (iluminación de VOGT). Esta iluminación permite, por lo demás, ver mucho mejor los vasos que a la luz ordinaria y seguir más lejos sus ramificaciones. Destacan en negro sobre fondo verde, presentando según su eje una rama más clara, visible sobre todo tratándose de las arterias (BAILLIART).

En los individuos morenos y sobre todo en los negros, los vasos retinales en que acabamos de ocuparnos son los únicos visibles. En los rubios y sobre todo en los albinos (fig. 539), se ve además por transparencia la red coroidea bajo la forma de pequeñas franjas o cintas coloradas de anaranjado claro u obscuro.

En el lado temporal de la papila, y a una distancia equivalente a dos diámetros de esta última, se encuentra la *mácula*. Esta aparece bajo la forma de una mancha obscura pigmentaria. En su centro se ve un punto brillante, es la *fovea centralis*. Es preciso notar que en la parte central de la mácula no se observa

FIG. 539

Fondo de ojo de un albino (lado derecho) (ROLLET).

Aspecto rojo de fuego del fondo del ojo. Papila poco distinta. Fondo coroideo ligeramente rosado.

ninguna ramificación vascular; este último hecho está en perfecta concordancia con las conclusiones, arriba enunciadas, de LEBER, que ha comprobado la ausencia completa de vasos a nivel de la fóvea centralis.

B. — PORCIÓN CILIAR DE LA RETINA

En la zona ciliar que sigue inmediatamente a la ora serrata, la retina *(pars ciliaris retinæ)* está reducida a una delgada película. Corresponde, *por delante*, a la parte posterior de las piezas ciliares y adhiere íntimamente, *por detrás*, a la zona de Zinn, que la separa del cuerpo vítreo. Más adelante insistiremos en esto.

Desde el punto de vista de su estructura, se compone de dos capas de células, una externa, otra interna. La *capa externa*, o *capa de células pigmentadas*, sigue a

la capa homóloga de la retina. La *capa interna*, o *capa de las células claras*, está constituída por células cilíndricas, altas, claras, que, según ciertos autores, desempeñarían un papel en la secreción del humor acuoso.

C. — Porción irídea de la retina

A nivel del iris, la túnica nerviosa del ojo *(pars iridica retinæ)* está representada por la capa epitelial posterior de esta membrana, que se conoce comúnmente con el nombre de *úvea.*

Esta capa, que es la continuación de la porción ciliar de la retina, se compone también en este punto de dos estratos de células; pero estas células están de tal modo cargadas de pigmento, que su contorno y aun sus núcleos quedan completamente ocultos o enmascarados, hasta el punto de que la capa entera se presenta en los cortes bajo la forma de un cordoncito negro continuo. La existencia de la doble capa de células no es, sin embargo, dudosa, y se ve de un modo manifiesto, como lo han demostrado las investigaciones de Schwalbe y de Boé, en el iris de los animales albinos, el conejo, por ejemplo.

α) La *capa anterior* es continuación del pigmento retiniano y, como éste, corresponde a la hoja externa de la vesícula ocular secundaria. Las células cúbicas que la constituyen descansan directamente sobre la membrana basal posterior del iris o membrana de Hente y están llenas de granulaciones pigmentarias. Son verosímilmente análogas a las células no pigmentadas de la retina ciliar.

β) La *capa posterior* corresponde a la hoja interna de la vesícula ocular secundaria y es continuación de las células cilíndricas de la porción ciliar de la retina. Se compone de células de contornos poligonales, que miden de 25 a 35 μ de espesor.

Debemos añadir que las células de la capa posterior están cubiertas por detrás, por el lado del centro del ojo por lo tanto, por una delgada laminilla hialina, la cual es continuación de la membrana similar que cubre por dentro la retina ciliar y tiene exactamente la misma significación.

Sección II

MEDIOS TRANSPARENTES Y REFRINGENTES

El espacio interior que circunscriben las tres túnicas del ojo está ocupado por medios líquidos y sólidos, a la vez transparentes y refringentes, que los rayos luminosos han de atravesar para ir de los objetos iluminados a los aparatos nerviosos terminales destinados a recogerlos.

Estos medios transparentes están ordinariamente dispuestos de tal modo, que los rayos luminosos que parten de un objeto iluminado colocado en el infinito vienen a reunirse y a formar su foco en la retina; este es el ojo normal, el ojo *emétrope* (fig. 540, A).

*Anormal*mente el poder convergente de los medios del ojo puede hallarse disminuído o aumentado; o bien, lo cual viene a ser lo mismo, el diámetro ántero-posterior del ojo puede estar disminuído o aumentado. En el primer caso los rayos luminosos procedentes de un objeto colocado a gran distancia formarán su foco más allá de la retina: el ojo que presenta esta anomalía se llama *hipermétrope* (fig. 540, B); en el segundo caso, estos mismos rayos luminosos formarán su foco por delante de la retina, y el ojo así constituído ha recibido el nombre de ojo *miope* (fig. 540, C).

De todos modos, los *medios transparentes del ojo*, prescindiendo de la córnea, que forma parte de las paredes del ojo y que hemos descrito ya, son tres, a saber (figura 541).

1.° Inmediatamente por detrás de la córnea, el *humor acuoso*, que está contenido dentro de las *cámaras del ojo;*

2.° Detrás del humor acuoso, el *cristalino;*

3.° Detrás del cristalino, el *cuerpo vítreo.*

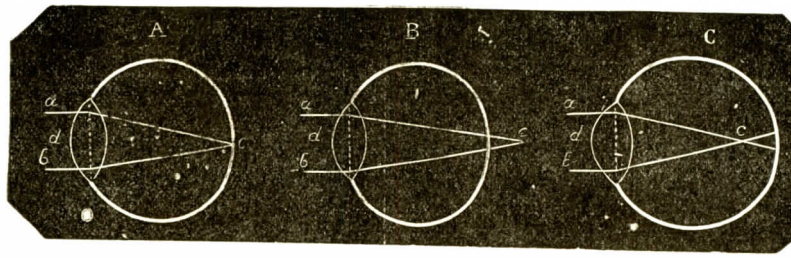

FIG. 540

Relaciones entre las dimensiones del globo del ojo y la función visual.

A, ojo emétrope (normal). — B, ojo hipermétrope (demasiado corto). — C, miope (demasiado largo). Los dos rayos luminosos *a* y *b*, procedentes del infinito, después de haber atravesado el dioptro *d*, que representa los medios refringentes del ojo, forman un cono cuyo vértice coincide: 1.°, *en la retina* en el ojo *emétrope* (A); 2.°, *por detrás de la retina* en el ojo *hipermétrope* (B); 3.°, *por delante de la retina* en el ojo *miope* (C).

La descripción de las cámaras del ojo y del cuerpo vítreo está íntimamente enlazada con la del cristalino, y por esto describiremos primeramente esta última formación.

§ 1. — CRISTALINO

El cristalino, el más importante de los medios transparentes del ojo, es una lente biconvexa, colocada detrás de la pupila, entre el humor acuoso de las cámaras del ojo, que está por delante, y el cuerpo vítreo, que está por detrás (fig. 542). Previas algunas *consideraciones generales* sobre la lente cristalina, estudiaremos sucesivamente: 1.°, su *configuración exterior* y sus *relaciones;* 2.°, sus *propiedades físicoquímicas;* 3.°, su *constitución anatómica;* 4.°, su *aparato de suspensión* o *zónula;* 5.°, su *modo de nutrición.*

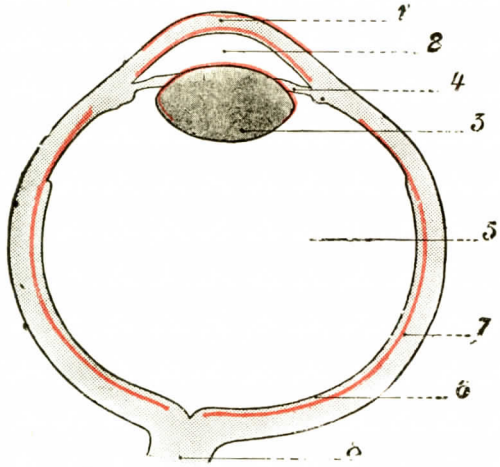

FIG. 541

Las membranas vítreas de la córnea, del cristalino y de la coroides desempeñan el papel de intersuperficies de los medios transparentes (según ROCHON-DUVIGNEAUD).

1, córnea. — 2, cámara anterior del ojo. — 3, cristalino. — 4, iris. — 5, cuerpo vítreo. — 6, retina. — 7, coroides. — 8, nervio óptico.

A. — CONSIDERACIONES GENERALES

1.° Eje. — La lente cristalina está situada casi verticalmente. Su eje se confunde casi con el eje anteroposterior del ojo. Es de notar, sin embargo, que la coincidencia de los dos ejes, el eje ocular y el eje del cristalino, nunca es perfecta.

Resulta de las investigaciones de TSCHERNING sobre este particular, que el cristalino está siempre más o menos desviado. Su desviación principal o máxima es tal como si el cris-

talino hubiese experimentado una rotación alrededor de su eje vertical, dirigiéndose el lado externo hacia atrás: en los ojos examinados por TSCHERNING esta desviación ha variado de 3 a 7°.

Independientemente de esta desviación alrededor de un eje vertical, se observa también, en buen número de casos, una ligera rotación alrededor de un eje horizontal y transversal; entonces es lo más frecuente que la parte superior del cristalino se incline hacia delante. Esta segunda desviación es menor que la precedente: en las observaciones de TSCHERNING ha variado constantemente entre 0 y 3.°

2.° Dimensiones. — Las dimensiones del cristalino son las siguientes: su *diámetro*, es decir, la línea recta que une dos puntos de la circunferencia pasando por el centro, mide de 9 a 10 milímetros; su *espesor*, o eje ánteroposterior, representado por la distancia que separa el centro de la cara anterior del centro de la cara posterior, es, por término medio, de 4,5 milímetros; esta distancia es, sin embargo, muy variable: aumenta en la visión de los objetos próximos y disminuye en la de los objetos lejanos.

Se llama índice anatómico (RABL) la relación entre el diámetro ecuatorial y el eje ánteroposterior. En el hombre llega a 1,7. Varía, naturalmente, según las curvas, por lo tanto con la edad. En el recién nacido el cristalino, menos aplanado, se aproxima a la forma circular: el diámetro ecuatorial no excede de 7 milímetros, mientras que el eje ánteroposterior llega a cerca de 5 milímetros, como en el adulto.

3.° Peso. — El peso del cristalino, como su volumen, es variable según los individuos: oscila, por lo común, entre 20 y 25 centigramos.

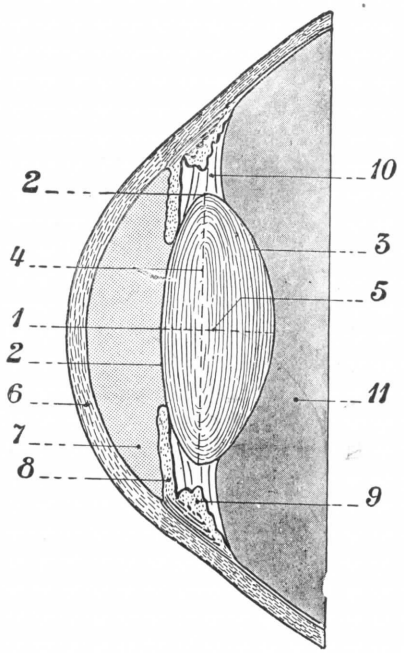

FIG. 542

Corte horizontal del cristalino y del segmento anterior del globo ocular *(esquema)*.

1, polo anterior del cristalino. — 2, su cara anterior. — 3, su cara posterior. — 4, diametro ecuatorial.—5, eje del cristalino o diámetro sagital.— 6, córnea. — 7, cámara anterior. — 8, iris. — 9, procesos ciliares.—10, zónula de Zinn.—11, cuerpo vítreo.

4.° Condiciones de equilibrio. — Considerada desde el punto de vista de sus *condiciones de equilibrio*, la lente cristalina está mantenida en posición por una membrana elástica llamada *zona de Zinn* o *zónula* Esta membrana, como veremos más adelante, se implanta sobre su región ecuatorial y la une íntimamente a la parte posterior de la región ciliar. De ahí el nombre de *ligamento suspensorio del cristalino*, del cual nos servimos alguna vez para designar la zona de Zinn.

B. — CONFIGURACIÓN EXTERIOR Y RELACIONES

El cristalino, verdadera lente biconvexa, presenta, como todas las lentes: 1.°. *dos caras*, una anterior y otra posterior; 2.°, una *circunferencia* o *ecuador*.

1.° Cara anterior — La cara anterior, convexa, es un segmento de esfera cuyo radio de curvatura, es, por término medio, de 9 milímetros. Lisa y tersa, corresponde sucesivamente, yendo de su centro hacia el ecuador (fig. 544): 1.°, al

orificio pupilar y, por consiguiente, a la cámara anterior del ojo; 2.°, a la cara posterior del iris, o con más exactitud, al líquido que ocupa la cámara posterior del ojo; 3.°, a los procesos ciliares. El centro de esta cara, más conocido con el nombre de *polo anterior del cristalino*, está separado de la cara posterior de la córnea por un intervalo de 2 a 2,5 milímetros.

2.° Cara posterior. — La cara posterior (fig. 542), igualmente convexa, más convexa aún que la precedente, representa también un segmento de esfera, cuyo radio de curvatura es de 5 milímetros y medio a 6 milímetros. Está en relación directamente y en toda su extensión con el último de los medios refrin-

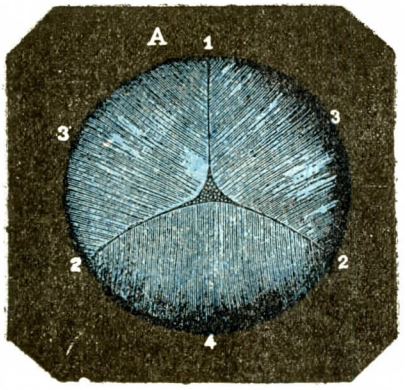

FIG. 543

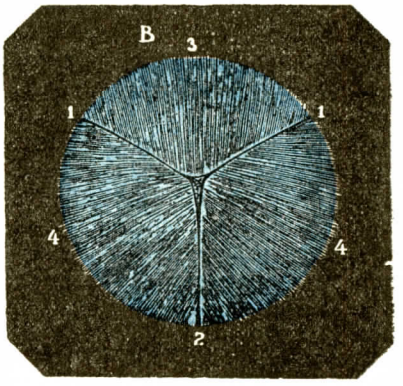

FIG. 544

Cristalino visto: A, por su cara posterior; B, por su cara anterior.

Fig 543. — 1, radio estelar ascendente y vertical. — 2, 2, radios estelares oblicuamente descendentes y divergentes desde un ángulo de 120°. — 3, 3, sectores superiores. — 4, sector inferior.

Fig. 544. — 1, 1, radios estelares oblicuamente ascendentes y divergentes desde un ángulo de 120°. — 2, radio estelar descendente y vertical. — 3, sector superior. — 4, 4, sectores inferiores.

gentes del ojo, el cuerpo vítreo. El centro de esta cara ha recibido el nombre de *polo posterior del cristalino:* un intervalo de 16 milímetros lo separa de la mancha amarilla.

3.° Circunferencia. — La circunferencia o ecuador, exactamente circular, resulta de la unión angular de la cara anterior con la cara posterior. Este ángulo curvilíneo (fig. 545), que da la medida de la separación recíproca de las dos caras del cristalino, es agudo, con el vértice ligeramente redondeado. Está en relación, en todo su contorno, con las fibras constitutivas de la zónula o zona de Zinn, y también con un pequeño conducto, que estudiaremos más adelante al tratar de la zónula, el *conducto abollonado de Petit*.

4.° Estrellas del cristalino. — En las caras anterior y posterior se pueden ver, examinando por transparencia, figuras estelares que, en el recién nacido, son de tres ramas separadas por un ángulo de 120° aproximadamente. Se da a estas figuras el nombre de estrellas o suturas. La estrella anterior (fig. 544, B) tiene la forma de una Y normal con dos radios dirigidos hacia arriba y el tercero verticalmente hacia abajo; la estrella posterior tiene inversa orientación, la de una Y invertida (ROLLET). En el adulto estos rayos principales se complican con bifurcaciones

que sobrecargan más las figuras estelares. Estas estrellas corresponden a los puntos de implantación de las fibras del cristalino, que, rechazadas de la periferia al centro por fibras más jóvenes, se organizan paralelmente al eje ánteroposterior del órgano. Veremos más adelante que su trayecto, aunque orientado de delante atrás, dista de ser rectilíneo y que se complica a medida que se aleja desde el centro hacia la periferia.

Cuanto más antiguas son las capas de las fibras del cristalino (véase más adelante), tanto más se ramifican y complican las suturas, de suerte que las suturas de las partes periféricas del *cristalino* o *corteza* son las más complicadas.

C. — Propiedades físicoquímicas

1.° Elasticidad. — El cristalino, en su conjunto, puede ser considerado como un cuerpo esencialmente elástico. Como a tal, cede fácilmente a toda causa de deformación y recobra rápidamente su forma primitiva cuando las circunstancias que lo habían modificado dejan de actuar.

2.° Coloración. — Su coloración varía según las edades. En el feto y en el niño, el cristalino es incoloro y completamente transparente, como lo sería un trozo de cristal. De los treinta años a los cuarenta, su parte central adquiere poco a poco un tinte amarillo de paja, que se acentúa más tarde, al mismo tiempo que se extiende en superficie por el lado del ecuador. En los viejos, finalmente, el cristalino presenta por lo general un tinte ambarino más o menos pronunciado según los individuos.

3.° Consistencia. — La consistencia del cristalino varía igualmente según la edad: blando y casi difluente en el feto y en el niño, se hace consistente en el adulto y adquiere a veces en el viejo, independientemente de toda alteración patológica, una dureza considerable.

Por lo demás, esta consistencia no es uniforme, sino que aumenta gradualmente en cada una de las caras del cristalino, considerada desde la periferia al centro. De ahí la antigua división del cristalino en tres capas: 1.°, *capa superficial*, relativamente blanda; 2.°, *capa media*, más consistente; 3.°, *capa central*, más dura todavía y que se designa comúnmente con el nombre de *núcleo*.

Semejante división, muy cómoda para las descripciones patológicas, en nada responde a la realidad: el cambio de consistencia de las diferentes regiones del cristalino se verifica, en efecto, por graduación insensible, y los límites que de ordinario se establecen entre las tres capas precitadas son puramente arbitrarios.

4.° Indice de refracción. — El *índice de refracción* de la lente cristalina, al igual que su consistencia, aumenta proporcionalmente de la periferia al centro. Según las investigaciones de Krause, este índice sería de 1.405 en las capas superficiales, de 1.429 en las capas medias y de 1.454 en el núcleo. Helmholtz indica las cifras de 1.419 a 1.440 como representando el índice de refracción total en el adulto. Aumentando con la edad la consistencia del cristalino, el índice de refracción experimenta, en igualdad de circunstancias, un aumento paralelo, como lo demuestran las investigaciones de Woinow: este observador ha encontrado, en efecto, como *índice de refracción* total, 1.431 en un niño, 1.436 en un joven de dieciséis años y 1.441 en un adulto de cuarenta y siete años. El centro del cristalino es la parte más homogénea de todo el órgano y la que ofrece una densidad óptica más débil.

5.° Constantes ópticas. — He aquí, según los cálculos de HELMHOLTZ, cuáles son las constantes ópticas de la lente cristalina en el hombre. Las cifras representan milímetros.

1.°	Longitud focal	45,144 a 47,455
2.°	Distancia del primer punto principal a la superficie anterior.	2,258 a 2,810
3.°	Distancia del segundo punto principal a la superficie posterior.	1,546 a 1,499
4.°	Espesor del cristalino	4,200 a 4,314
5.°	Radio de curvatura en la cúspide de la superficie anterior.	10,162 a 8,865
6.°	Radio de curvatura en la cúspide de la superficie posterior.	5,890 a 5,889

El cristalino, perfectamente transparente para la luz, se muestra mucho menos permeable para los rayos caloríficos, a los cuales absorbe en gran parte. Además la substancia del cristalino es ligeramente fluorescente (véanse los *Tratados de Física)*, al igual que la córnea, feliz condición que hace de estos medios refringentes del ojo verdaderos órganos protectores de la membrana visual.

6.° Composición química. — Según los análisis de BERZELIUS, la substancia del cristalino comprende, por 100 partes:

Materias albuminosas coaguladas	35,9
Extracto alcohólico con sales	2,4
Extracto acuoso con indicios de sales	1,3
Membranas y tubos cristalinianos	2,4
Agua	58
TOTAL	100

Entre las substancias albuminoides que entran en la composición del cristalino, la más importante, la que lo constituye en su mayor parte, es la *cristalia* o *facoglogulina* Esta substancia coagula a 93° y va siempre acompañada de una pequeña cantidad de albúmina ordinaria.

D. — CONSTITUCIÓN ANATÓMICA

Un corte meridiano muestra el cristalino formado de tres elementos:
1.° Una membrana, el *saco capsular* o *cápsula;*
2.° Un *epitelio anterior;*
3.° *Fibras cristalinas* que llenan todas las cavidades del saco capsular.

1.° Cápsula del cristalino. — La cápsula del cristalino es una membrana o saco, delgada, transparente, que rodea completamente el cristalino. Sus dos partes, la cristaloides anterior y la cristaloides posterior, se confunden en el ecuador (fig. 545, 1 y 1').

Preparación del saco capsular. — La preparación se hace sumergiendo el cristalino fresco en una solución al 1 por 100 de ácido ósmico. Desde que la preparación adquiere un tinte caramelo, se hace en la cara anterior un desgarro siguiendo un plano vertical. Se expulsa entonces fácilmente la masa del cristalino. Sólo queda una cáscara vacía que reproduce casi la forma de la lente, muy visible en el líquido en que flota (TERRIEN).

a) *Morfología.* — La superficie es lisa, homogénea y transparente. La cristaloides anterior es siempre mucho más gruesa. Sin embargo, el espesor máximo se encuentra algo por fuera del polo anterior. En este punto es de 0,07 milímetros, luego muy rápidamente desciende a 0,008 milímetros hasta algunos milímetros por detrás del ecuador. De aquí el espesor aumenta para llegar a 0,02 milímetros en

el polo posterior. No es raro comprobar en los recién nacidos, en el extremo del plano posterior de las fibras zonulares, un engrosamiento de la cristaloides que desaparece en el adulto, pero que excepcionalmente puede persistir. Es una disposición que se encuentra en los primates, en particular en los macacos, y no existe en los demás mamíferos.

Esta homogeneidad varía según la edad y según las especies animales, pero en toda la serie animal se encuentra la diferencia de espesor entre las dos cristaloides, anterior y posterior. Truc y Vialleton han visto en ello una correlación con el mayor desarrollo de la parte anterior del cristalino. Según Terrien esta diferencia está ligada con el epitelio subcapsular, puesto que en las aves, en las que este epitelio forma en el ecuador una zona muy gruesa, el *reborde anular*, la cápsula es más gruesa.

Propiedades químicas. — La cápsula es muy resistente; se disuelve en el agua por la ebullición, después de algunas horas solamente, pero no cuaja en gelatina después de enfriamiento y es soluble en la tripsina. Los ácidos concentrados atacan también muy rápidamente, lo que la distingue del tejido elástico. Después de disolución de la cápsula en el agua hirviente, es precipitada por el ácido tánico; el ácido acético y el acetato de plomo no dan ninguna reacción. Por estas propiedades químicas, la substancia del cristaloide se parece, pues, al sarcolema.

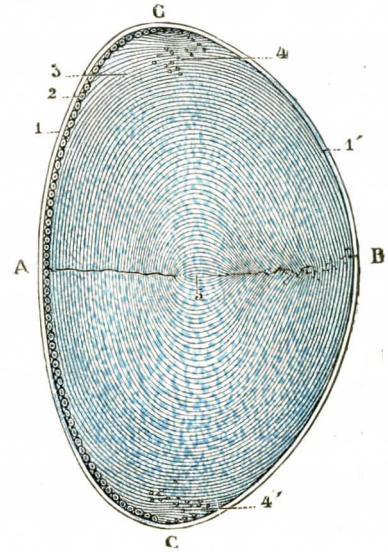

Fig. 545

Sección meridiana del cristalino (según Babuchin).

A, cara anterior. — B, cara posterior. — C, ecuador.

1, cristaloides anterior. — 1', cristaloides posterior. — 2, capa epitelial. — 3, masa de las fibras cristalinianas. — 4, núcleos de las fibras dispuestas en S en la región ecuatorial. — 5, núcleo del cristalino.

b) *Elasticidad.* — La cápsula es muy friable; la menor presión de continuidad se hace ceder muy rápidamente, como una rotura en un espejo. Esta rotura es perpendicular a la superficie, raramente en bisel; los labios se vuelven sobre sí mismos, en forma de voluta, pero la irregularidad del instrumento cortante o la solidez de las masas facilitan mucho este arrollamiento. Estos caracteres asemejan la cápsula a la membrana de Descemet. Naturalmente la elasticidad disminuye con el grosor.

c) *Estructura.* — La cápsula toma bién las materias colorantes, pero mientras que la cristaloides posterior se impregna de un modo uniforme, persiste siempre hacia el interior, una delgada capa que no se tiñe. Su homogeneidad no es, pues, perfecta (Truc y Vialleton). Por la influencia de ciertos reactivos ofrece estrías paralelas a la superficie (Valentin). En el caballo y la zorra está regularmente estriada en toda su extensión. Se han podido contar hasta veintiséis capas en el polo anterior; pero, en la actualidad, en el hombre se consideran estas estrías como artificios de preparación debidos a reactivos, o también como una alteración senil.

No deben confundirse estas estrías o laminillas con una delgada capa ecuatorial de 4 milímetros de anchura que cubre la capsuloide en el extremo de las fibrillas zonulares (laminilla zonular) y que existe en todos los casos.

2.° Epitelio anterior o subcapsular. — Cubre la cara profunda de la cápsula anterior y termina a 0,4 ó 0,5 milímetros por detrás del ecuador. Está constituído por una capa única de células que presentan una disposición pavimentosa,

delgada, variable según la región. Cúbica en el polo anterior y en toda la extensión de la capsuloide anterior, luego cilíndrica al aproximarse al ecuador, tiene entonces tres o cuatro veces la altura que tenía en el polo anterior.

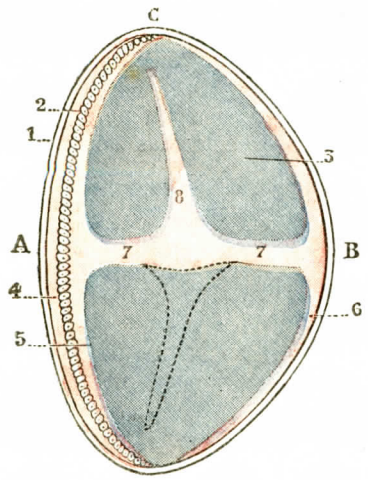

Fig. 546

Esquema que muestra, en un corte sagital del cristalino, la disposición de la substancia amorfa.

A, polo anterior. — B, polo posterior. — C, ecuador.

1, cápsula o cristaloides. — 2, capa de las células. — 3, masa de las fibras. — 4, capa amorfa supraepitelial. — 5, capa amorfa subepitelial. — 6, capa posterior. — 7, masa central, con 8, radio estelar superior.

3.° Fibras del cristalino. — Los diferentes elementos histológicos que contiene la cápsula del cristalino y que constituyen el cristalino propiamente dicho, están reunidos entre sí por una substancia amorfa que hace oficio de cemento. Esta substancia cementaria forma primero la capa albuminoidea subepitelial, que acabamos de describir, detrás del epitelio cristalino. Constituye además (fig. 546): 1.°, una hoja muy delgada situada entre la cristaloides anterior y el epitelio que la tapiza *(capa amorfa supraepitelial)*; 2.°, una hoja análoga que se extiende entre la masa de fibras y la cristaloides posterior *(capa amorfa posterior)*; 3.°, finalmente, una *masa central*.

Esta última masa de substancia amorfa, la más importante de todas, ocupa el eje ántero-posterior del cristalino y se extiende de uno a otro polo. Pero no se contenta con ocupar toda la parte central de la lente: de su contorno se desprenden tres prolongaciones que se dirigen en forma de radios hacia el ecuador. De ello resulta que, cuando se considera un cristalino endurecido o macerado en el ácido



Fig. 547

Fibras cristalinianas del hombre adulto vistas en un corte transversal (según Rabl).

nítrico, se observan, en una y otra de sus caras, las estrellas de tres radios separados unos de otros por un ángulo de 120°.

Desprovisto de su saco capsular y de su epitelio, el cristalino aparece formado por una substancia blanda, fácil de disociar por una permanencia de doce a catorce horas en alcohol al tercio. Esta membrana está formada por fibras del cristalino.

a) *Fibras del cristalino consideradas en estado aislado* (fig. 548). — Las fibras cristalinas son cintas prismáticas de aristas muy regulares. Tienen un corte hexagonal con dos caras anchas y cuatro lados estrechos. Su anchura es de 10 a 12 milímetros; su espesor, de 2 a 6 milímetros.

Las dos caras anchas están siempre dispuestas una delante, la otra detrás, siguiendo el aplanamiento general del cristalino. Cada fibra conserva la misma anchura en toda su longitud. Las irregularidades que se han descrito son debidas a alteraciones *post mortem*. No todas tienen la misma longitud; la más superficial mide 8 milímetros; las más próximas al centro son más cortas y menos gruesas.

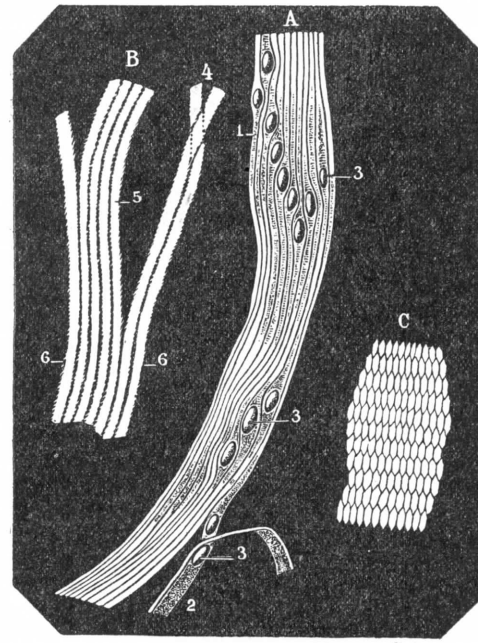

FIG. 548

Fibras del cristalino, en estado de aislamiento: A, fibras nucleadas; B, fibras dentadas; C, fibras vistas en corte transversal, para poner de manifiesto su forma hexagonal (compárese con la figura 549).

1, fibras nucleadas vistas por su borde. — 2, dos fibras nucleadas vistas por su cara.—3, núcleo.—4, fibras dentadas, en parte separadas unas de otras.—5, su cara ancha.—6, sus caras laterales con sus prolongaciones en forma de dientes, destinadas a formar engranaje con las prolongaciones de las fibras vecinas.

ESTRUCTURA. — Cada fibra está constituída por un líquido albuminoso que fluye por presión en las fibras rotas. Este líquido parece contenido en una especie de tubo, el tubo cristalino, pero en realidad no existe membrana propia; la pared del tubo es simplemente substancia albuminosa condensada en la periferia.

Variedades. — Es clásico distinguir las fibras de las capas profundas y las fibras de las capas superficiales. Si es cierto que las fibras ofrecen un aspecto irregular en los bordes, hay que observar que estas irregularidades se notan principalmente en la parte media de la fibra y se atenúan hacia sus extremos. Parecen corresponder a una esclerosis central, pero sin queratinización verdadera.

En la fibra central se han descrito también estriaciones transversales atribuídas a pliegues de la fibra, pero son siempre artificiales y no existen en el vivo. No es posible, pues, comparar estas fibras con las fibras musculares estriadas, y, por lo demás, no tienen ninguna especie de contractilidad. Las modificaciones que experimenta la curva del cristalino durante la acomodación no son debidas sino a la elasticidad de la substancia cristalina y a la contracción ciliar.

La naturaleza celular de las fibras se afirma por la presencia de núcleos ovales y granulosos que se disponen en una hilera lineal desde la periferia del cristalino hacia el centro de la lente. Se ve que poco a poco estos núcleos desaparecen y que las fibras centrales están desprovistas de ellos, pero no hay oposición entre las fibras superficiales y las fibras centrales. Son formaciones idénticas, con la diferencia de que las centrales son más antiguas y representan un estadio evolutivo más avanzado.

Modo de crecimiento de las fibras en la proximidad del ecuador. — Los núcleos del epitelio anterior son mucho más numerosos; es la *zona de los núcleos en arco.* Forman aquí una hilera que desciende del ecuador hacia el centro; describen una doble curva en forma de S: la curva externa es cóncava hacia delante, la curva interna es cóncava hacia detrás.

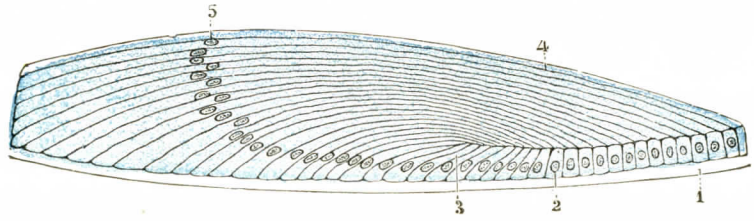

FIG. 549

Sección meridiana del cristalino del conejo, a nivel del ecuador (según BABUCHIN).

1, cristaloides anterior. — 2, células de la capa epitelial anterior transformándose, en 3, en fibras cristalinas. 4, fibras completamente desarrolladas, con 5, sus núcleos.

Se ve que esta disposición es debida a la prolongación progresiva de cada célula del epitelio anterior. El extremo inferior de cada célula forma una prolongación que se insinúa debajo de la célula situada por dentro de ella.

Desaparición del núcleo. — El núcleo desaparece desde que la fibra alcanza su longitud normal, o sea 8 milímetros; esta desaparición es muy rápida. A medida que nos alejamos de la superficie, se ve que la red cromática del núcleo se reduce, al mismo tiempo que aparecen granos de cromatina en el borde de la célula; pronto no se encuentra en lugar de los núcleos sino un filamento fusiforme que no se tiñe. En algunas especies esta zona de transición parece interrumpida por una formación especial, el *reborde anular;* éste, sin embargo, no parece ser sino un aumento de grosor del epitelio subcapsular antes de su transformación en fibras. Su importancia parece variar en proporción de la cavidad de desplazamiento del animal o de la potencia del vuelo. Se halla así directamente en relación con la rapidez de la acomodación. Existe en grado máximo entre las aves, pero se le encuentra también muy potente en el camaleón, cuya acomodación debe ser rápida para permitirle la proyección instantánea de la lengua sobre los insectos que ve.

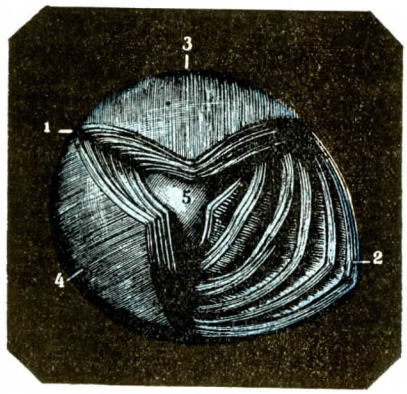

FIG. 550

Segmentación de la cara posterior del cristalino.

1, radio estelar. — 2, un sector del cristalino descompuesto en laminillas. — 3, 4, otros dos sectores que han quedado intactos. — 5, núcleo.

DISPOSICIÓN DE LAS FIBRAS DEL CRISTALINO. — Las fibras del cristalino adhieren más por sus bordes estrechos que por sus caras. Por esto, después de la maceración en el alcohol al tercio, se le puede descomponer en laminillas concéntricas que recuerdan los cascos de la cebolla (fig. 550), pero esta separación en laminillas resulta de la acción de los reactivos y es inexacto hablar de la estructura laminar del cristalino (TERRIEN).

RABL, estudiando el cristalino en la serie de los vertebrados, ha demostrado que, si los cortes pasan por el ecuador de la lente perpendicularmente a su eje ánteroposterior, el aspecto es distinto por completo.

Las fibras no aparecen ya en orden concéntrico, sino en serie radiada, de suerte que se las podría comparar no ya a un bulbo de cebolla, sino a una mandarina (RABL). El cristalino se manifiesta entonces compuesto de una serie de lamini-

llas que parten de la periferia hacia el centro y muy regularmente dispuestas. Esta disposición es la consecuencia del ordenamiento de las células del epitelio subcapsular en el ecuador. Cuando la última célula del extremo posterior de una fila meridiana se transforma en fibra, la célula inmediata situada por delante se alarga a su vez, y así sucesivamente durante todo el crecimiento. La reunión de todas las fibras de una sola fila meridiana constituyen una *fila radiada*. El número de filas radiadas es, pues, igual al número de fibras meridianas. Esta disposición nunca se encuentra en el centro de la lente, de suerte que se pueden distinguir en las capas ecuatoriales tres grupos de fibras: las fibras principales, regularmente dis-

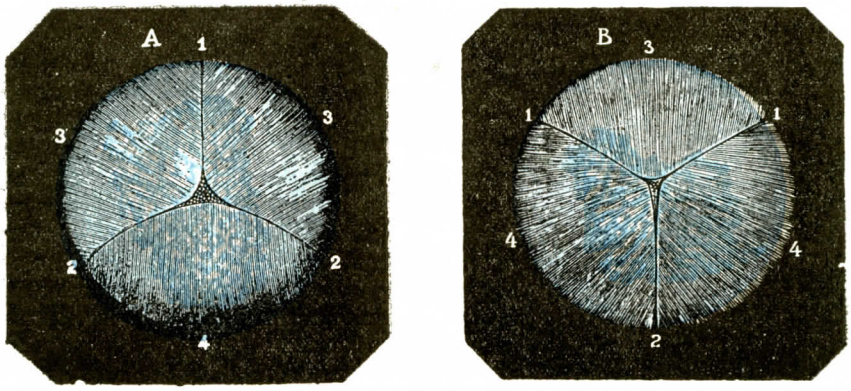

FIG. 551

Cristalino visto: A, por su cara posterior; B, por su cara anterior.

A. 1, radio estelar ascendente y vertical. — 2, radios estelares oblicuamente descendentes y divergentes desde el ángulo de 120°. — 3, 3, sectores superiores. — 4, sector inferior.

B. 1, 1, radios estelares oblicuamente ascendentes y divergentes desde un ángulo de 120°. — 2, radio estelar descendente y vertical. — 3, sector superior. — 4, 4, sectores inferiores.

puestas en filas radiadas; las fibras intermedias, o fibras de transición, y las fibras centrales, que están repartidas sin ningún orden.

1.° *Fibras centrales.* — Ocupan el centro de la lente y se agrupan alrededor de su eje ánteroposterior. Las más próximas al centro se llaman «fibras axiles», y en el embrión parecen seguir el eje ánteroposterior del cristalino; pero con la edad se hacen más gruesas, mayores y ofrecen contornos sinuosos. Su forma es muy variable; la mayoría tienen la forma de hexágonos irregulares de volumen diferente; hasta las hay que ofrecen dimensiones considerables y una forma más o menos redonda.

2.° *Fibras intermedias (zona de transición).* — Esta zona de transición es relativamente ancha; es bastante difícil medir sus dimensiones; las fibras están bastante irregularmente dispuestas, pero a veces tienden a agruparse en serie radiada.

En las aves se comprueban a menudo fibras centrales y fibras de transición algo espaciadas, llenas de aire, en las que la luz se refracta en forma de anillos negruzcos difíciles de explicar; no parecen resultar de un artificio de preparación (TERRIEN).

3.° *Fibras principales.* — Están regularmente dispuestas, yendo de la periferia al centro y constituyendo la casi totalidad de la lente. Aparecen en los cortes ecuatoriales cortadas transversalmente y dispuestas en serie lineal. Tienen la forma de hexágonos regularmente alargados cuyas dos caras anchas miran respectivamente hacia delante y hacia atrás. Parecen notablemente plásticas y se deforman

por la más ligera presión. Su espesor disminuye de la periferia al centro, fenómeno explicado por el modo de crecimiento; parece constante en el mismo animal.

El número de las fibras principales es igualmente constante para el mismo animal y está generalmente en razón directa del volumen de la lente, y a menudo también de la magnitud del animal; aumenta con la edad.

En el niño de dos o tres meses se cuentan de 1.400 a 1.500; en el adulto; 2.200 aproximadamente. Rabl ha contado en el caballo 4.300. El número de laminillas aumenta del centro a la periferia, y esto por intercalación o por difusión.

a) *Crecimiento por difusión.* — Una laminilla, poco antes de alcanzar la periferia, se divide en dos. En el punto en que se efectúa la difusión se encuentra casi siempre una fibra notable por su anchura y su forma triangular.

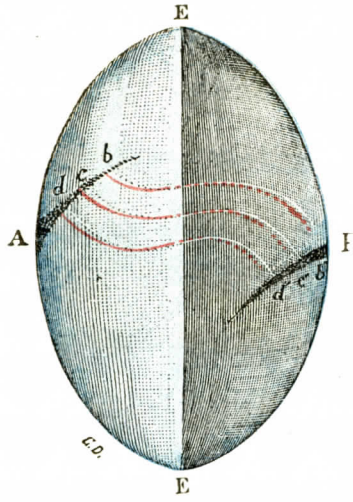

Fig. 552

El cristalino visto por su ecuador.

A, cara anterior, con un radio estelar. — P, cara posterior, con otro radio estelar. — E, E, ecuador.

b) *Crecimiento por intercalación.*—Se ve aparecer una nueva laminilla entre las otras dos.

c) *Hendiduras interlaminares.* — Las laminillas producen entre sí vacíos más o menos alargados que pueden extenderse hasta debajo de la cápsula; aparecen entonces en forma de estrías que se irradian del polo anterior al ecuador. Pueden ser un artificio de preparación, pero Rabl las ha observado en el macho cabrío llenas de una masa homogénea o ligeramente granulosa. Tal vez se trata de alteraciones cadavéricas.

El crecimiento por difusión o intercalación motiva aspectos muy variables y diferentes. En los vertebrados inferiores existe una gran regularidad. La complicación de los centros radiados se acentúa a medida que nos elevamos en la serie animal, y en el hombre alcanza su mayor grado de complejidad, más aún en el adulto que en el embrión.

Las fibras más superficiales muestran una regularidad mucho mayor que las demás. La irregularidad parece ser, pues, la consecuencia de las presiones recíprocas ejercidas por las laminillas radiadas. Esta plasticidad está necesariamente en relación directa con la potencia de acomodación; alcanza sobre todo en el hombre un grado muy elevado.

Trayecto de las fibras del cristalino. — Las fibras centrales, hemos dicho son rectilíneas y están dirigidas paralelamente al eje ánteroposterior.

El trayecto de las fibras principales se complica tanto más cuanto más superficialmente se las estudia. Las fibras medianas forman arcos de círculo sensiblemente centrado en el núcleo; al contrario, las fibras periféricas, al rodear el ecuador, describen un trayecto sinusoidal. Esto proviene del hecho de que ninguna de las fibras se extiende de un polo al otro, de que la longitud de su trayecto sobre una de las caras es inversamente proporcional al que recorren sobre la otra y, finalmente, de que en sus terminaciones anterior y posterior (ángulo de implantación) tienen una dirección perpendicular a la rama de la estrella que las recibe (véase *Configuración exterior*). Tomando como ejemplo una fibra que nace de una de las ramas superiores de la estrella anterior, la vemos partir primero perpendicularmente a esta rama, luego flexionarse de delante atrás para atravesar el ecuador y terminar en una rama inferior de la estrella posterior, en un punto tanto más aproximado del centro cuanto más alejada estaba del mismo en su origen

anterior. En definitiva, todas las fibras del cristalino tienen un trayecto concéntrico, salvo las fibras del centro, que se extienden directamente de un polo al otro y las fibras más superficiales, las más jóvenes, que derivan directamente del epitelio subcapsular y cuya concavidad está más bien dirigida hacia fuera. Hay que notar, finalmente, que en su implantación en las estrellas las fibras ofrecen un ensanchamiento en masa, son más abundantes en agua y penetran en la substancia amorfa (SCHWALBE).

4.° Examen del cristalino normal en el vivo. — Es posible examinar el cristalino en el vivo por el procedimiento biomicroscópico que hemos indicado al tratar de la córnea. Enviando el fascículo luminoso a la pupila dilatada, el espectro del cristalino se ilumina detrás del espacio obscuro de la cámara anterior. Este espectro ofrece dos bandas más luminosas, una anterior y otra posterior, que corresponden a las caras anterior y posterior de la lente. El cristalino está, pues, comprendido entre estas dos bandas. En el centro del espectro aparecen otras dos bandas que limitan el cristalino fetal, o más bien, el cristalino tal como está al nacer (fig. 553, 1). La parte del cristalino comprendida entre estas dos bandas constituye el *núcleo fetal*. Están, pues, incluídas entre las dos bandas antes mencionadas que circunscriben el núcleo adulto. El cristalino crece, en efecto, y se da el nombre de *corteza* a los estratos que se forman ulteriormente hasta la muerte (KOBY).

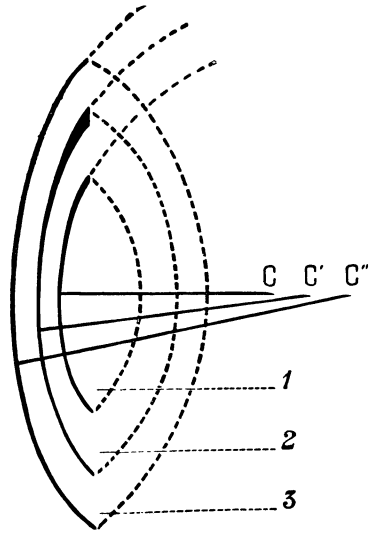

FIG. 553

Esquema que representa un corte sagital del cristalino con las principales superficies de discontinuidad que limitan un núcleo adulto y en su interior un núcleo fetal (KOBY).

C, C', C'', representan los diversos centros o curvaturas de las superficies. — 1, núcleo fetal. — 2, núcleo adulto. — 3, corteza.

En el intervalo de las bandas luminosas que acabamos de señalar existen otras zonas de discontinuidad, que son más o menos pronunciadas según los individuos. De un modo general, *cuanto más envejece el sujeto, más se dibujan las bandas* (KOBY). El núcleo fetal, que ofrece, como hemos dicho, la menor densidad óptica, aparece más obscuro y constituye el *intervalo central* (figuras 554 y 555).

Agreguemos además, con KOBY, que la curvatura de las bandas no es idéntica en todas partes. Cuanto más lejanas están las bandas del intervalo central, tanto más disminuye su curvatura (fig. 553). Por otra parte, los estratos no son estrictamente concéntricos, pues el cristalino se aplasta continuamente al envejecer. Este aplastamiento parece debido a la ampliación de las fibras llegadas a la periferia del cristalino.

El examen con la lámpara de hendidura permite al observador examinar las diferentes partes del cristalino (figs. 554 y 555). La cristaloides anterior no aparece como una superficie homogénea, sino, por el contrario, bastante irregular. Toma en ciertas partes un aspecto granujiento. Estos granos, según la expresión de KOBY, no son la consecuencia de una disposición anatómica particular, sino el producto de un efecto de óptica debido a una reverberación desigual de la luz en el epitelio cristalino y las fibras superficiales de la corteza del cristalino.

En la cara posterior existe, como en la cara anterior, una zona reflectante. Se percibe en ella a menudo una reliquia de la arteria hialoides que forma una espe-

cie de cordón dispuesto en sacacorchos, de color blanquecino, situado algo por dentro del centro.

Las suturas o estrellas del cristalino son muy visibles. En la superficie anterior del núcleo fetal la sutura tiene la forma de una **Y**, y, como hemos visto, en la cara posterior la sutura se dirige en sentido contrario y tiene la forma de una Y invertida. Estas dos suturas son de gran utilidad para la orientación topográfica; lo que está delante y detrás no pertenece al núcleo fetal. Estas suturas se ramifican y se complican en la corteza. En efecto, cuanto más avanzada es la edad a que

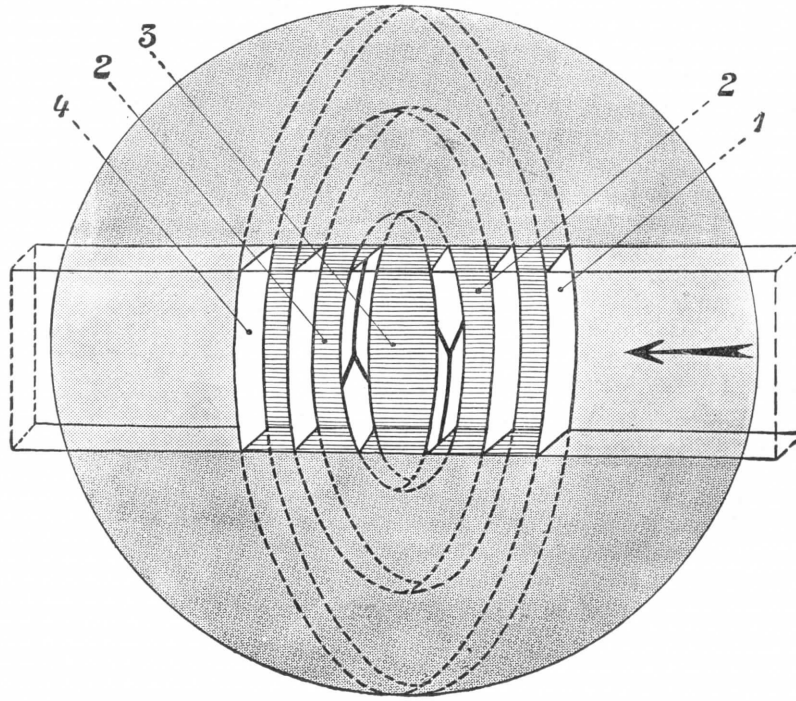

FIG. 554

Aspecto esquemático de los núcleos del cristalino y de las zonas principales de discontinuidad vistos con la lámpara de hendidura *(esquema)*.

1, cápsula anterior del cristalino. — 2, 2, núcleo adulto. — 3, núcleo fetal con dos Y: la anterior, derecha; la posterior, invertida. — 4, cápsula posterior del cristalino. — La flecha indica el sentido de la luz proyectada de delante atrás.

pertenecen las capas de fibras, tanto más se ramifican las suturas. Más allá del núcleo fetal, cuyo centro, como hemos dicho, es obscuro y constituye el *intervalo central*, una zona de discontinuidad limita el núcleo adulto (fig. 555). La superficie de este núcleo presenta a menudo un relieve particular debido a un fenómeno senil (VOGT y LUSSI).

Finalmente, la corteza rodea este núcleo adulto; no es absolutamente homogénea en las personas de edad. Aumenta de espesor con la edad (VOGT y GALLATI). Las suturas de las fibras se complican cada vez más. Se señala la visión de pequeñas opacidades puntiformes, minúsculas, que aparecen en las personas de edad y que no se deben referir a la catarata.

Este examen a la lámpara permite reconocer igualmente las anomalías congénitas (vestigios de la membrana pupilar en conexión con la cápsula anterior del

cristalino, reliquia de la arteria hialoidea, catarata embrionaria, catarata axil anterior, opacidad de las suturas, catarata polar anterior, etc.).

Por último, la microscopia ocular permite descubrir las modificaciones seniles, testimonios de la evolución del cristalino. Estas *modificaciones con la edad* son los testimonios de la esclerosis del cristalino. El cristalino se enturbia, es opalescente, de coloración amarillenta; las zonas de discontinuidad son más marcadas, así como las esférulas de los granos. Las *hendiduras claras*, fisuraciones que se

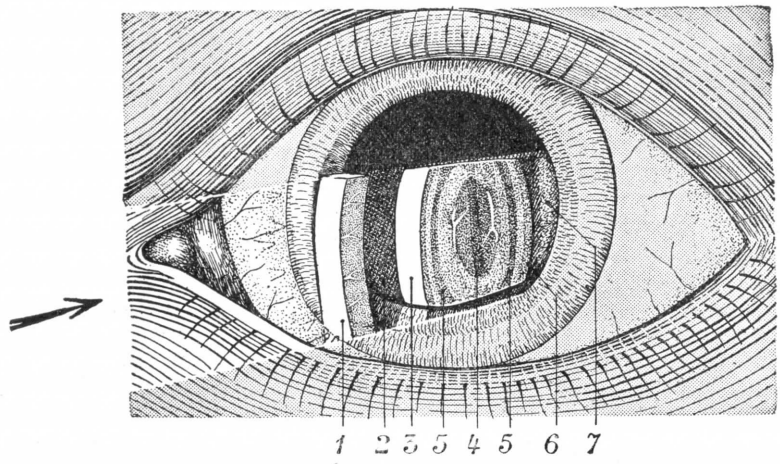

FIG. 555

El cristalino examinado a la lámpara de hendidura (según TERRIEN).
El fascículo luminoso se extiende de dentro a fuera. La flecha negra indica su dirección.

1, córnea en forma de paralelepípedo con sus superficies. — 2, camara anterior (espacio negro). — 3, corteza reflectante del cristalino (cristaloides anterior). — 4, núcleo fetal con su Y anterior y su Y posterior. — 5, 5, limites del núcleo adulto. — 6, cristaloides posterior. Se perciben bandas de discontinuidad entre el núcleo fetal homogéneo y la corteza. — 7, parte anterior del vítreo.

forman a expensas de las suturas, son un proceso senil que aparece después de los cincuenta años y se asienta de preferencia en la corteza anterior. Están en relación con la catarata. No podemos entrar aquí en la descripción de las opacidades preseniles o seniles del cristalino, es decir, de la catarata, que es del dominio de la patología ocular.

E. — APARATO SUSPENSORIO DEL CRISTALINO, ZÓNULA

El cristalino, como ya se ha dicho, se halla mantenido en su posición en el globo del ojo por una formación membranosa que se extiende desde su ecuador a la ora serrata, es la *zona de Zinn*.

1.° Definición. — Con este nombre se comprende todo un sistema de fibras, dispuestas en su gran mayoría en sentido meridiano, que se extienden desde la región ciliar, en donde nacen, hasta el ecuador del cristalino, en donde terminan; las más posteriores provienen de la ora serrata; las anteriores tienen su origen en los procesos ciliares.

Estas fibras, *fibras zonulares*, forman por su conjunto una especie de membrana anular o, si se prefiere, una especie de anillo membraniforme que se extiende *desde la ora* serrata hasta el ecuador cristalino, entre la retina ciliar, que está por delante, y el humor vítreo, que está por detrás.

La zona de Zinn ha recibido también el nombre de *zónula ciliaris*, o, más sencillamente, *zónula*.

Durante mucho tiempo se la ha considerado como una dependencia de la membrana hialoides: era la parte anterior de esta membrana más o menos engrosada y modificada en su naturaleza, habiéndose hecho fibrilar, de anhista que era,

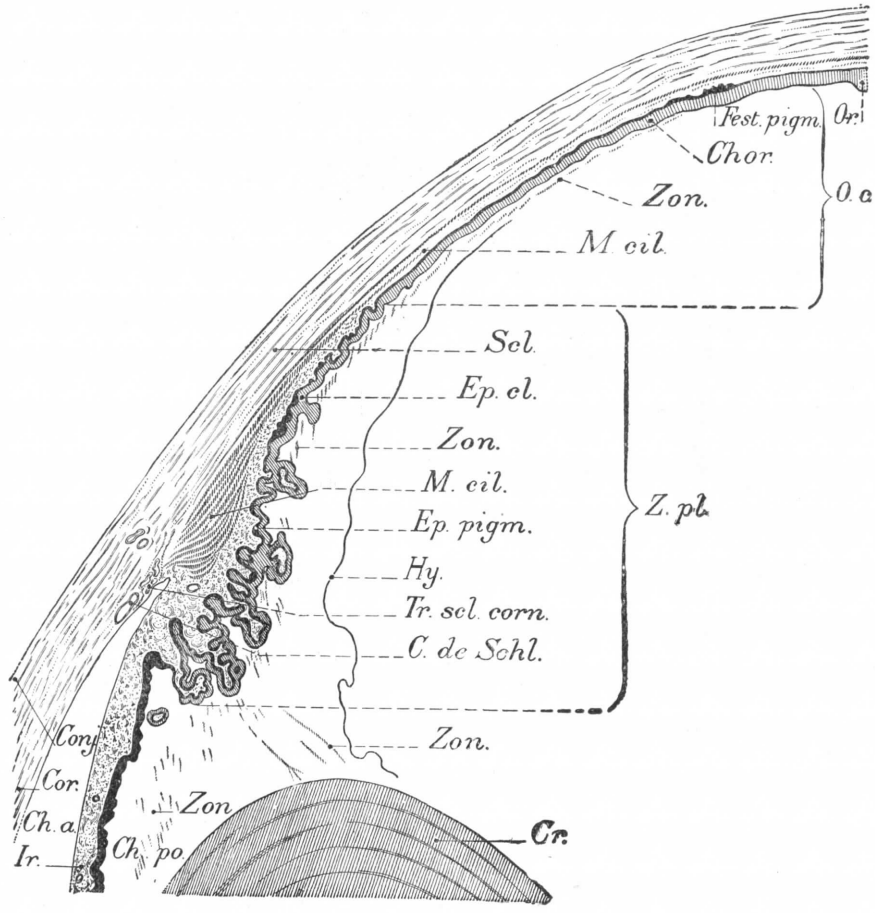

FIG. 556

Región ciliar de la retina (MAWAS). (Corte meridiano de un ojo humano normal.)

Se distinguen de arriba abajo: Or., ora serrata. — O. c., orbículas ciliares, con Fest. pigm., festones pigmentados — Chor., coroides.—Zon., zónula.—M. cil., músculo ciliar.—Scl., esclerótica.—Ep. cl., epitelio claro.—Ep. pig., epitelio pigmentado. — Hy., hialoides. — Tr. scl. corn., tracto esclerocorneal. — C. de Schl., conducto de Schlemm. — Conj., conjuntiva. — Cor., córnea. — Ch. a., cámara anterior. — Ch. po., cámara posterior. — Cr., cristalino.

y habiendo cambiado de nombre. Los autores modernos tienden cada vez más a considerarla como una formación independiente, y ésta es la razón del porqué la hemos separado del cuerpo vítreo para describirla con el cristalino, del cual constituye (su modo de inserción nos dirá luego el motivo) como una especie de *aparato suspensorio* (fig. 577).

El estudio de este aparato suspensorio ha tomado en estos últimos años una importancia muy particular a propósito de las tentativas de extracción del crista-

lino completo en su cápsula por los métodos de SMITH y BARRAQUER. La resistencia de la zónula y su inserción en la retina ciliar han sido objeto de trabajos importantes que tenían por objeto precisar las ventajas y los inconvenientes de estos métodos nuevos en relación con la extracción intracapsular corrientemente empleada. Se comprende, pues, todo el interés de estas cuestiones, de las que deriva el porvenir de la cirugía de la catarata.

2.° Fibras zonulares; su origen y naturaleza. — Las precitadas fibras, que se extienden desde la región ciliar al cristalino y cuyo conjunto constituye la zónula, miden por término medio de 2 a 8 μ.; pero también las hay más voluminosas, que alcanzan 15 μ, 20 μ y hasta 30 μ. Ofrecen la particularidad de que se ramifican en sus extremidades, o más exactamente, se resuelven, ya por arriba, ya por abajo, cada una en cierto número de fibrillas divergentes.

Por lo demás, la naturaleza de las fibras zonulares es todavía poco conocida; se sabe, sin embargo, que por sus caracteres se distancian a la vez de las fibras elásticas y de las fibras conjuntivas.

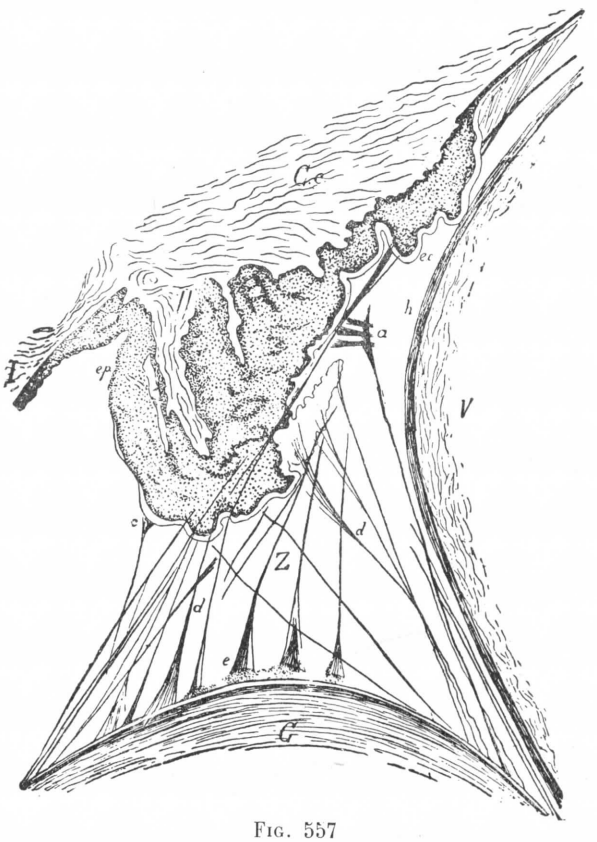

FIG. 557

Fibras de la zónula del ojo humano (según RETZIUS). (Tomado de MAWAS.)

C. c., cuerpo ciliar. — e. c., epitelio ciliar, del que parten fibras zonulares Z, *a*, *b*, *c*, *d*, *e*, que van a insertarse en el cristalino, C. — I, iris. — V, cuerpo vítreo.

Las investigaciones recientes de SCHOEN (1886), TERRIEN (1898), DAMIANOFF (1900) tienden a establecer que genéticamente derivan de la retina ciliar, es decir, de esa porción de la retina que se extiende desde la ora serrata hasta los procesos ciliares; DAMIANOFF llega hasta considerarlas como un producto de secreción de las células claras de la región ciliar. MAWAS (1908-1910) ha escrito también que las fibras zonulares son producciones *exoplásticas*, o dicho en otros términos, *cuticulares*, células claras de la retina ciliar.

Con todo, no se ha llegado todavía a un acuerdo sobre la cuestión de saber cuál es en realidad su verdadero origen, y respecto de este particular nos encontramos ante cuatro opiniones diferentes (fig. 558). GERLACH, RETZIUS y SALZMANN (A) consideran que las fibras zonulares se desprenden de la membrana vítrea (probablemente de naturaleza cuticular) que cubre por detrás las células ciliares. Según SCHOEN (B), serían una simple continuación de la extremidad posterior de estas células ciliares: serían, si se quiere, la parte posterior misma de estas células que se prolongaría en forma de fibra delgada hasta el cristalino.

A su vez, Damianoff (C) considera las fibras zonulares como formadas por una secreción de las células epiteliales de la capa interna de la retina ciliar; pero, al revés de Schoen, que las considera nacidas de la superficie de estas células, él las hace nacer de la profundidad. Terrien (D), considerándolas todavía más profundas, las hace atravesar a la vez dos capas

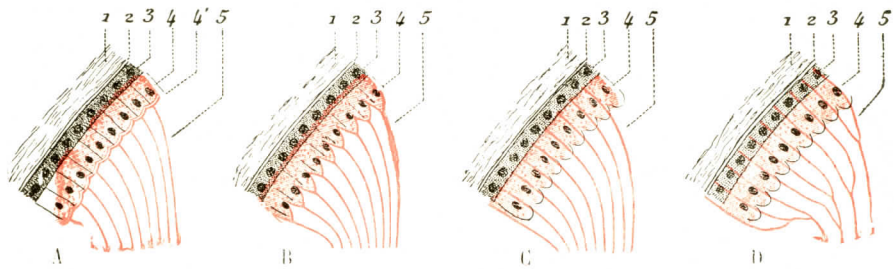

Fig. 558

Inserción superior de las fibras zonulares: A, según Salzmann: B, según Schœn; C, según Damianoff; D, según Terrien *(esquemática)*.

1, coroides. — 2, lámina vítrea. — 3, 4, epitelio pigmentado y epitelio claro de la retina ciliar. — 4', (en la figura A), membrana vítrea que cubre por dentro el epitelio ciliar. — 5, fibras zonulares que van hacia el cristalino.

(capa clara y capa pigmentada) de la retina ciliar, para venir a tomar origen en la lámina vítrea subyacente. Finalmente, según Mawas, nacen en toda la periferia de la capa celular bajo la forma de finas fibrillas, que pronto se adosan las unas a las otras, a su salida del epitelio, para formar fibras más voluminosas, que no son otra cosa que las fibras de la zónula. Beauvieux se adhiere definitivamente a esta última opinión que hace de las cuerdas zonulares un producto de estiramiento de la envoltura de las células de la *pars ciliaris retinae*. Dicho lo cual respecto de las fibras zonulares, volvamos a la zónula.

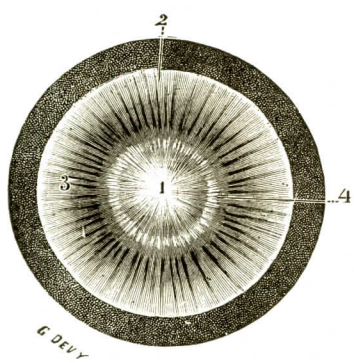

Fig. 559

El cristalino y su ligamento suspensorio o zónula vistos por su cara anterior.

1, cristalino. — 2, parte posterior de la zónula, lisa y uniforme.—3, su parte anterior, plegada en sentido radiado. — 4, su inserción en la región preecuatorial. — Los radios negruzcos son rayas de pigmento arrancadas a los procesos ciliares y pertenecientes en realidad a la porción ciliar de la retina.

3.º Forma y relaciones de la zónula. — Siendo la zónula un anillo aplanado de delante atrás, hemos de considerar en ella: 1.º, *dos bordes*, uno externo y otra interno; 2.º, *dos caras*, una anterior y otra posterior.

a) *Borde externo.* — El borde externo *(borde posterior* o *circunferencia mayor* de algunos autores) está en relación con la circunferencia mayor del anillo zonular. Mira a la ora serrata. En este punto las fibras zonulares son todavía escasas, y por esto la zónula es muy delgada, muy poco diferenciada. A medida que se aproxima al cristalino, recibe nuevas fibras, procedentes de la cara anterior del músculo ciliar y también de los procesos ciliares; se engruesa, pues, gradualmente a medida que se aleja de su origen y alcanza su máximo desarrollo a nivel de su inserción en el cristalino, o sea en su borde interno.

b) *Cara posterior.* — La cara posterior de la zónula *(cara interna* de algunos autores) está en relación con el cuerpo vítreo. Así pues, las fibras zonulares están en relación, por detrás, con la membrana hialoides, que separan de la retina ciliar y la cual en este punto es muy delgada. Por delante estas fibras zonulares se entrecruzan con las fibras anteriores y llegan antes que ellas a ponerse en contacto con la parte

superior de las cisuras. Las que se encuentran delante de las crestas siguen las caras laterales de éstas.

c) *Cara anterior.* — La cara anterior de la zónula *(cara externa* de algunos autores) corresponde a la zona ciliar de la coroides y de la retina (fig. 560). Las fibras zonulares anteriores que la componen tienen una dirección muy oblicua por detrás y por arriba y se entrecruzan con las fibras posteriores. Se dividen en fibras secundarias, y así la membrana disminuye de espesor para ir a insertarse hacia la ora serrata.

Por consiguiente, la cara anterior ofrece una disposición algo diferente según se la examine por detrás o por delante:

α) *Por detrás*, próxima a la ora serrata, mientras que la zona ciliar es todavía lisa y uniforme, la zónula, lisa también, está inmediatamente aplicada contra la

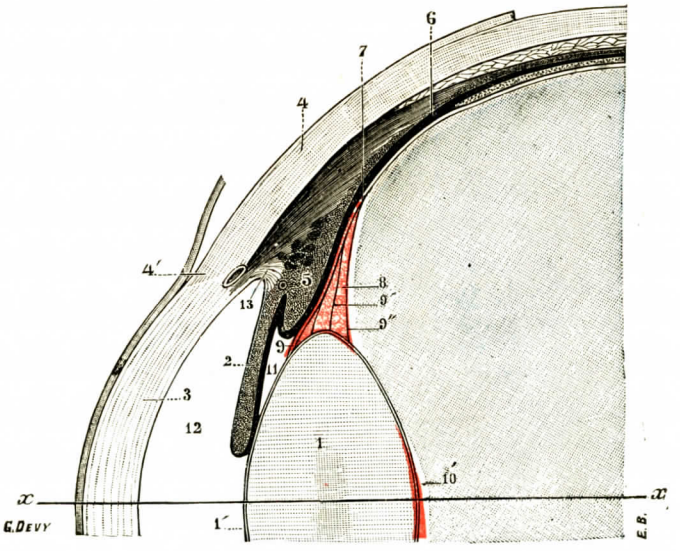

FIG. 560

La inserción de la zónula en el cristalino y el conducto abollonado de Petit vistos en un corte meridiano del ojo *(muy esquemática).*

xx, eje ánteroposterior del ojo. — 1, cristalino, con 1', su cápsula. — 2, iris. — 3, córnea. — 4, esclerótica. — 4', línea de soldadura esclerocorneal. — 5, procesos ciliares. — 6, porción ciliar de la retina. — 7, zónula. — 8, conducto de Petit. — 9, fibras zonulares de inserción preecuatorial. — 9', fibras zonulares de inserción ecuatorial. — 9'', fibras zonulares de inserción postecuatorial. — 10, espacio postlenticular. — 11, cámara posterior. — 12, cámara anterior. — 13, ligamento pectíneo y espacios de Fontana.

limitante interna de la retina y se adhiere a ella de un modo tan íntimo que, por decirlo así, forma cuerpo con ella.

β) *Por delante*, a nivel de los procesos ciliares, se pliega exactamente como estos últimos, formando así un sistema de crestas y surcos, dispuestos en sentido meridiano y alternando ordenadamente con los valles y montículos ciliares (figura 560, 5). Aquí también hay, no solamente contacto, sino adherencia íntima entre la zónula y la porción ciliar de la retina, de lo cual resulta que, cuando se extrae un cristalino con su zónula, se arrastra al mismo tiempo una parte del pigmento ciliar, el cual se dibuja en líneas negruzcas sobre la cara anterior de la zónula. Es de notar, sin embargo, que si la adherencia es íntima entre las dos membranas a nivel de los montículos ciliares, no es así a nivel de los valles. Allí la membrana zonular ni siquiera llega al contacto de los procesos ciliares; dicho de otro modo,

salta de un proceso al otro (fig. 561, 5) sin alcanzar el fondo del surco intermedio; así quedan entre ella y la porción ciliar de la retina pequeños espacios libres, que han sido perfectamente descritos por KUHNT con el nombre de *recessus cameræ posterioris* (prolongaciones de la cámara posterior). En efecto, estos espacios comunican extensamente, a nivel de la base de los procesos ciliares, con la cámara poterior del ojo, y son en realidad simples divertículos de esta cavidad. Su número es exactamente igual al de valles o surcos ciliares; aproximadamente 70. Tienen la misma longitud que estos valles y terminan, por ende, un poco por delante de la ora serrata por simples fondos de saco. Por lo demás, están ocupados, como la cámara posterior, por un líquido incoloro, que es linfa. Además de las fibras anteriores y posteriores que forman las caras de la zónula, existen *fibras ecuatoriales*

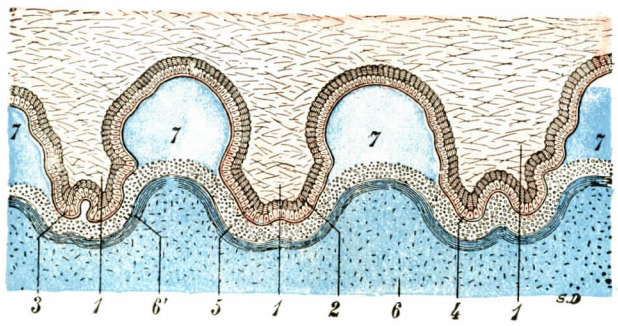

FIG. 561

Corte transversal de los procesos ciliares y la zónula, algo por encima del ecuador cristaliniano y del conducto abollonado *(esquemática)*.

1, 1, 1, tres procesos ciliares separados por los valles. — 2, corte de las células pigmentarias. — 3, capa de las células claras. — 4, vítrea interna. — 5, zónula representada por una serie de puntos, cada uno de los cuales representa el corte de una fibra zonular que va a parar al cristalino. — 6, cuerpo vítreo, con 6', la membrana hialoides. — 7, 7, 7, 7, espacios prezonulares de Kuhnt (se ve claramente que se corresponden con los valles ciliares y que están formados, por delante, por la cara posterior del cuerpo ciliar, y por detrás, por las fibras zonulares y el cuerpo vítreo); conviene añadir que estos espacios están atravesados y más o menos tabicados (MAWAS) por fibras zonulares sumamente finas que parten de los valles ciliares para dirigirse oblicuamente hacia atrás y que, para no recargar la figura, no han sido representados en ella.

que se insertan directamente en el ecuador del cristalino, como su nombre indica, y que se dirigen hacia la parte anterior de la retina ciliar plana. Estas fibras, menos numerosas que las demás, tienen todo su trayecto en el mismo interior del espacio ciliado situado entre las caras anterior y posterior de la zónula y que describiremos más adelante con el nombre de conducto de Petit.

HOCQUART y MASSON han descrito además fibras que se cruzan en X con las fibras principales en el origen de las crestas ciliares. Estas fibras parecen consolidar la curva de la zónula en el momento en que adhiere a la porción plana de la retina ciliar.

d) *Borde interno.* — El borde interno de la zónula (*borde anterior* o *circunferencia menor* de algunos autores) corresponde a la región ecuatorial del cristalino y termina en ella continuándose progresivamente con la cristaloides. La mayor parte de las fibras zonulares se fija en la cristaloides anterior, un poco por delante del ecuador: su zona de inserción mide aproximadamente un milímetro y medio de anchura. Otras, pero en mucho menor número, se insertan en el ecuador mismo. Hay algunas, en fin, que, dirigiéndose más hacia atrás, van a insertarse en la cristaloides posterior.

BEAUVIEUX ha procurado precisar también el modo de inserción de las fibras zonulares en el cristalino. Hay que observar que las fibras anteriores y posteriores de la zónula se dividen en un pincel de fibrillas que llegan en cono a la cápsula

(TERRIEN). Esta inserción tiene, pues, la forma de una banda más o menos sinuosa y no es estrictamente lineal. En cuanto a las fibras ecuatoriales, se insertan por un cono de apariencia homogénea, como si la cristaloides se elevara en este punto. En suma, las fibras ecuatoriales parecen bifurcarse por delante y por detrás en dos lamin*illas cuticulares* que avanzan bastante lejos en la proximidad de los polos del cristalino; entre ellas una capa anhista se eleva en cono estriado en su vértice, capa que parece proceder de la secreción de las células cristalinas.

e) *Origen de las fibras de la zónula.* — La zónula es una formación independiente nacida de la retina ciliar. TERRIEN hace provenir las fibras de la hoja vítrea situada entre el epitelio ciliar y los procesos. MAWAS las considera como una diferenciación exoplástica que nace de toda la periferia de la capa celular: se forman primero finas fibrillas, luego éstas se reúnen, y constituyen entonces fibras más voluminosas, las fibras de la zónula.

f) *Aspecto de la zónula en el vivo.* — Con la iluminación de la lámpara de hendidura, las fibras zonulares aparecen en forma de filamentos rígidos plateados (figura 555).

4.° Conducto de Petit. — Acabamos de ver que de los fascículos constitutivos de la zónula, unos vienen a terminar en la cristaloides anterior, al paso que otros, separándose de los primeros bajo un ángulo muy agudo, se dirigen a la cristaloides posterior. Entre éstos *(fascículos de inserción postecuatorial)* y aquéllos *(fascículos de inserción preecuatorial)* se encuentra un espacio triangular que rodea todo el cristalino y que PETIT describió por primera vez, en 1726, con el nombre de *conducto circular abollonado;* hoy día se le designa con el nombre de *conducto abollonado de Petit*, o más sencillamente, *conducto de Petit.* En realidad no es un conducto, sino una hendidura.

Esta hendidura *periecuatorial* o *pericristalina* es prismática triangular y se presenta, por consiguiente, en cortes meridianos del ojo (fig. 560, 8), bajo la forma de un triángulo, cuya base corresponde al cristalino. Está limitado: 1.°, *por dentro* (pared interna), por la porción ecuatorial del cristalino; 2.°, *por detrás* (pared posterior), por los fascículos posteriores de la zónula, cubiertos por la membrana hialoides y el cuerpo vítreo; 3.°, *por delante*, por los fascículos anteriores de la zónula. El conducto de Petit no se halla, pues, situado entre la zónula y el cuerpo vítreo, como antes se decía, sino en el espesor mismo de la zónula, entre los fascículos anteriores y los fascículos posteriores: es, pues, *intrazonular* y no retrozonular. Esto fascículos radiados, a los cuales vienen a añadirse cierto número de fibras anulares (CLAEYS), no están adosados y unidos unos con otros, como han supuesto algunos autores, por una substancia cementaria: como hemos dicho más arriba, están aislados y son más o menos independientes. No forman, pues, pared continua, sino más bien una red agujereada, una pared que presenta una multitud de hendiduras interfasciculares que constituyen otras tantas vías de comunicación entre el conducto de Petit y la cámara posterior.

Cuando se insufla el conducto de Petit por medio de un tubo de vidrio cuidadosamente afilado, se le ve distenderse a trechos y presentar en toda su extensión un sistema de abolladuras redondeadas, que le han valido el nombre de *conducto abollonado.* Representa bastante bien un rosario de burbujas de aire, dispuesto en forma de collar alrededor del cristalino. Este hecho se explica claramente por la configuración misma del conducto de Petit. En efecto, este conducto no es uniforme en su calibre, y esto a causa de la configuración extremadamente irregular de su pared anterior, la cual, como se ve, es alternativamente prominente y deprimida: prominente, a nivel de los procesos ciliares *(montículos ciliares);* deprimida, en el intervalo de estos procesos ciliares mismos *(valles ciliares);* resulta de ello, naturalmente, que el conducto está estrechado enfrente de cada montículo y en-

sanchado enfrente de cada surco; dicho de otro modo, se compone de partes estrechadas que alternan ordenadamente con partes más anchas. Esta disposición, invisible en el ojo antes de toda preparación, se pone muy de manifiesto con la inyección de aire: en efecto, el aire, distendiendo el conducto, dilata las partes más anchas sin modificar gran cosa sus partes estrechas; éstas las modifica tanto menos cuanto, enfrente de cada proceso ciliar, la zónula manda un paquete de fibras a la región postecuatorial del cristalino, paquete de fibras que, aplicándose sobre la pared posterior del conducto abollonado, le impide distenderse en este punto. Así insuflado, muy distendido en sus partes anchas, poco o nada distendido en sus partes estrechas, el conducto, en su conjunto, reviste la ya dicha *disposición en rosario*.

Como los *recessus prezonulares* de KUHNT, el conducto de Petit contiene linfa, que se derrama en la cámara posterior del ojo a través de las hendiduras de su parte anterior.

La cuestión del conducto de Petit ha suscitado numerosas controversias y el acuerdo no es aún completo entre los anatomistas. Al lado de autores que, como SCHWALBE, IWANOFF, AEBY y ULRICH, admiten su existencia y lo describen con muchos detalles, hay algunos otros, HENLE y MERKEL, por ejemplo, que lo rechazan formalmente: para ellos el pretendido conducto de Petit no es más que un producto artificial.

Las razones admitidas por estos últimos anatomistas pueden resumirse en este simple hecho: que en los cortes meridianos del ojo, *sin inyección previa*, el cuerpo vítreo se encuentra en contacto inmediato con la zónula, sin que se observe en este punto, entre ambas formaciones, espacio alguno libre.

Esta objeción, fundada en un hecho de observación puramente negativo, no me parece tener el valor que le atribuyen los autores. No hay que olvidar, en efecto, que si los verdaderos conductos linfáticos tienen una membrana propia que los hace fácilmente reconocibles, no sucede lo mismo con esos espacios más pequeños y menos claramente diferenciados que, con el nombre de *hendiduras linfáticas*, preceden a los verdaderos conductos. Estos espacios no tienen otras paredes que los tejidos mismos que los limitan y en cuyo seno recogen la linfa. Además, son siempre muy estrechos y escapan, naturalmente, a la observación *cuando están vacíos*. Ahora bien, esto es probablemente lo que sucede cuando se examina, en ojos previamente endurecidos, la hendidura linfática pericristalina: la permanencia en el líquido indurante ha expulsado de ella la linfa; la presión del cuchillo con que se ha practicado el corte ha hecho lo demás, y he aquí por qué el cuerpo vítreo y la pared posterior de la zónula vienen a aplicarse directamente, en todos los puntos, contra la pared anterior de esta misma zónula.

Para ver y estudiar las hendiduras linfáticas que, como el conducto de Petit, o *espacio de Petit*, no tienen revestimiento endotelial, es preciso no vaciarlas, sino, al contrario, llenarlas con una inyección. Ahora bien, los resultados de las inyecciones practicadas en la cámara anterior concuerdan admirablemente, cualquiera que sea la substancia empleada (azul de Prusia, hematoxilina, albúmina): la substancia inyectada va constantemente a coleccionarse alrededor del ecuador del cristalino, en un espacio de sección triangular que está limitado de una parte por las fibras zonulares anteriores, de otra parte por las fibras zonulares posteriores y el humor vítreo, y que no es otra cosa que el conducto de Petit que hemos descrito.

BEAUVIEUX ha encontrado el conducto de Petit en sus experimentos de insuflación. Le describe el aspecto abollonado descrito antes, y no parece que se pueda ahora poner en duda su existencia. Si en el cadáver este conducto es puramente virtual, es probable que durante la vida esté lleno de una substancia viscosa, que se ha podido encontrar, por lo demás, en otros puntos y que tiene en suspensión una infinidad de corpúsculos refringentes (glóbulos blancos, glóbulos rojos, restos celulares, masas pigmentarias) visibles a la lámpara de hendidura. En este punto se producen verosímilmente cambios activos que sería útil estudiar desde el punto de vista de la patología de las cataratas.

DRUAULT describe, además, con el nombre de *ligamento posterior del cristalino*, un ligamento que recorre el conducto de Cloquet del polo posterior a la región papilar. Este ligamento no había sido encontrado por BEAUVIEUX, y, si existe en el feto, es cierto que desaparece más tarde o sólo persiste como malformación.

Lo mismo ocurre con el *ligamento hialoidociliar* descrito por Campos y que estaría formado de fibras poco numerosas que parten de las crestas ciliares cerca de la porción plana para ir a la cara anterior de la hialoides. En todo caso, estas fibras nunca se continúan en el vítreo, como podrían hacerlo pensar ciertos aspectos que sólo son artificios de preparación.

F. — Nutrición del cristalino, vías linfáticas

El cristalino, en el adulto, está completamente desprovisto de nervios y de vasos, tanto sanguíneos como linfáticos. La circulación de los líquidos nutritivos se verifica en él por los intersticios de las fibras y de las células que acabamos de describir, y muy especialmente a lo largo del núcleo central y de los radios estelares.

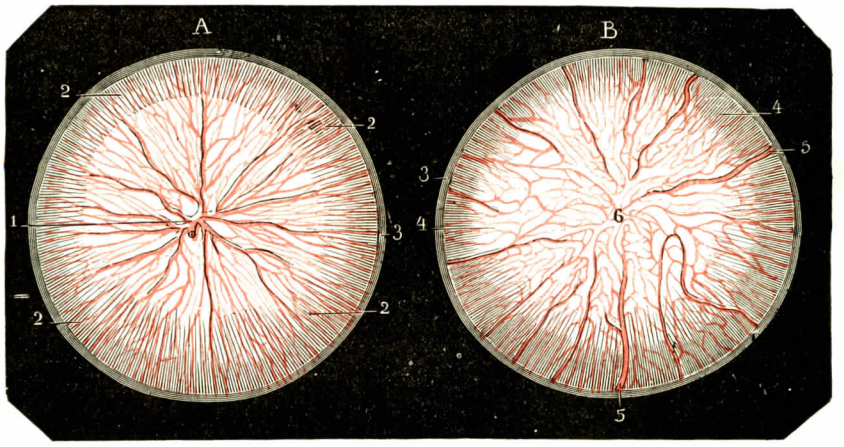

Fig. 562

La cápsula vascular del cristalino de un gato recién nacido: A, vista por la cara posterior del órgano; B, vista por la cara anterior (según una inyección de Thiersch).

1, arteria hialoidea seccionada. — 2, vasos radiados dirigiéndose hacia el ecuador (3). — 4, estos mismos vasos después de haber rodeado el ecuador. — 5, vasos venosos dirigiéndose al iris. — 6, membrana capsulopupilar.

1.° Líquidos aferentes. — Los líquidos aferentes, que llevan al cristalino los materiales necesarios para su nutrición, proceden de los vasos de los procesos ciliares.

2.° Líquidos eferentes. — Los líquidos eferentes, que acarrean al exterior los materiales de desecho, se vierten, a través de la cápsula cristaliniana, en el conducto de Petit y en la cámara posterior del ojo. Samelsohn y Fuchs, habiendo introducido partículas de hierro en el cristalino de un conejo, han encontrado *algún tiempo* después del experimento partículas de orín en la cristaloides anterior en dos puntos perfectamente determinados; estas partículas estaban situadas cerca del ecuador y formaban allí, por su conjunto, una especie de corona, que correspondía exactamente al borde anterior de la zónula. Schloesser, que ha estudiado luego la circulación de los líquidos en el cristalino y del cual he tomado el resumen de estos experimentos, deduce de ellos que los puntos arriba indicados, en los cuales se habían depositado las partículas de orín, corresponden a verdaderos orificios por los que se efectúa la salida de los líquidos nutritivos. Estos orificios de salida, lo mismo que los depósitos de orín, se disponen en forma de corona algo por delante del ecuador del cristalino, y se abren a la vez, como ya hemos dicho anteriormente, en el conducto de Petit y en la cámara posterior.

Durante la vida fetal el cristalino está rodeado de una rica red vascular (*cápsula vascular* de algunos autores), que provienen, en parte, de la arteria central de la retina y, en parte, de los vasos del iris.

La arteria central de la retina, desembocando en el centro de la papila óptica, suministra desde luego las arterias de la retina, y en seguida se prolonga hacia delante bajo la forma de un pequeñísimo vaso, la *arteria capsular* o *hialoidea*. Esta arteria atraviesa de atrás a delante todo el espesor del cuerpo vítreo y termina en la parte anterior de éste, en un elegante pincel de ramos y ramitos, los cuales se extienden por la cara posterior del cristalino y se dirigen en forma radiada hacia el ecuador (fig. 562, A). Llegados aquí lo rodean y descienden entonces sobre la cara anterior del cristalino, dirigiéndose hacia su centro (fig. 562, B). Antes de alcanzarlo se unen con vasos procedentes del iris, los cuales se anastomizan con ellos para formar, delante del polo anterior del cristalino, una red común. La porción de la cápsula vascular en la cual los vasos del iris y las últimas ramificaciones de la arteria hialoidea están de este modo mezclados y confundidos, no es otra cosa que la *membrana pupilar* o *membrana de Wachendorff*, que ya hemos descrito al tratar del iris.

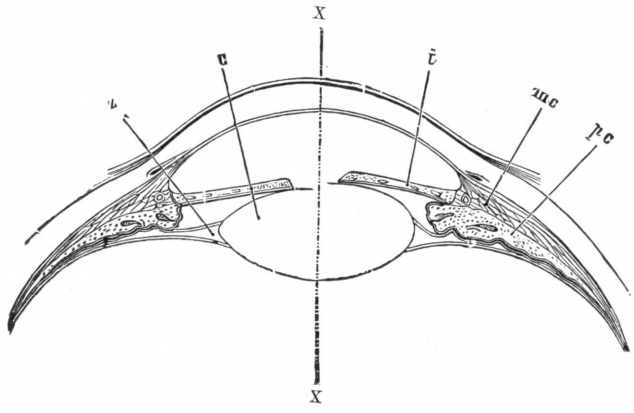

FIG. 563

Mecanismo de la acomodación ocular.

En la mitad izquierda de la figura el cristalino, aplanado ,se acomoda para la visión de los objetos lejanos. En la mitad derecha el cristalino, a consecuencia de la contracción del músculo ciliar y de la relajación de la zónula, abombada fuertemente hacia delante rechazando el iris, está acomodado para la visión de los objetos próximos.

mc, músculo ciliar. — *pc*, proceso ciliar. — *i*, iris. — *c*, cristalino. — *z*, zónula. — *xx*, eje ánteroposterior.

Los ramos anastomóticos que la red del iris envía a la cápsula vascular del cristalino son de dos clases u órdenes: unos, relativamente pequeños, son arteriolas o vasos capilares; otros, más voluminosos, presentan todos los caracteres exteriores de las venas, y como la arteria hialoidea no va acompañada en la mayor parte de los casos de ninguna vena satélite, es preciso deducir de esto que la sangre de la red pericristalina vuelve al corazón por las venas del iris.

La arteria hialoidea tiene por objeto llevar al cristalino los materiales necesarios para su nutrición y, sobre todo, para su crecimiento. Así es que se ven atenuarse sus ramificaciones poco a poco en los últimos meses de la vida fetal, cuando el cristalino ha alcanzado un desarrollo casi completo. En el recién nacido, y por lo tanto en el niño y en el adulto, no queda ningún vestigio ni de la red pericristalina ni de la arteria hialoidea.

Algunos casos de persistencia de esta arteria notaron varios observadores, principalmente MEISSNER, LIEBREICH, SÆMISCH y WELCKER, etc., pero estos hechos son anormales y completamente excepcionales.

G. — NERVIOS DE LA ACOMODACIÓN

Según la distancia que separa la retina del objeto que se mira, el ojo está obligado a acomodarse para que la imagen sea limpia. Esta acomodación se efectúa por modificación de la curva del cristalino (fig. 563), curva que se modifica por la acción del *músculo ciliar*. Este músculo comprende fibras longitudinales, *músculo de Brucke*, y fibras circulares, *músculo de Rouget* (éstas negadas por muchos autores). La tensión de la membrana de Zinn, que aumenta la curvatura de la

parte central del cristalino (TSCHERNING), es el resultado de la contracción del músculo ciliar. Este músculo ciliar es inervado por los nervios ciliares cortos y, aparentemente, por el ganglio oftálmico. En realidad, como para la íridoconstricción, la acomodación, acto involuntario, está bajo la dependencia del parasimpático craneal: el núcleo orfánico del III envía fibras preganglionares al ganglio oftálmico, en el que se interrumpen. De éste parten fibras postganglionares que terminan en el músculo ciliar siguiendo los nervios ciliares cortos.

El centro orgánico se asocia al centro opuesto y recibe incitaciones que le vienen de las vías ópticas por medio de los tubérculos cuadrigéminos. Está en relación con el centro íridoconstrictor (reflejo pupilar a la acomodación) y con el centro de la convergencia (reflejo de convergencia). La acomodación puede ser lesionada aisladamente en ciertos procesos patológicos (parálisis de la acomodación en la difteria). Las vías reflejas están representadas en la figura 518.

§ 2. — CUERPO VÍTREO

Se da el nombre de *cuerpo vítreo* a esa masa transparente y de consistencia gelatinosa que llena todo el espacio comprendido entre la retina y la cara posterior del cristalino (fig. 564, 1). Ya por sí solo ocupa los dos tercios posteriores de la cavidad ocular y viene a ser de este modo el más considerable, si no el más importante, de los medios refringentes del ojo.

A. — CONSIDERACIONES GENERALES

1.° Forma. — El cuerpo vítreo, como lo demuestran claramente los cortes meridianos del ojo, ofrece en su conjunto la forma de un esferoide, deprimido en cúpula en su parte anterior (*fossa patelloris*) para alojar el cristalino. Está atravesado de atrás a delante, al menos en el feto, por un conducto central, el *conducto hialoideo* o *conducto de Cloquet*, que estudiaremos más adelante.

2.° Relaciones. — Desde el punto de vista de sus relaciones, el cuerpo vítreo corresponde sucesivamente, de atrás a delante: 1.°, a la retina propiamente dicha; 2.°, a la porción ciliar de la retina o, más exactamente, a la zónula que la cubre, y 3.°, a la cara posterior del cristalino.

A nivel de la retina propiamente dicha, el cuerpo vítreo se adapta sencillamente a la superficie interna de esta membrana sin adherírsele. Lo mismo sucede a nivel del cristalino. WIEGER y BERGER han descrito (1889), con el nombre, tal vez presuntuoso, de *ligamento hialoideocapsular*, cierto número de fibras conjuntivas que, partiendo de la cara anterior del cuerpo vítreo, vienen a implantarse circularmente en la cristaloides posterior, a un milímetro por detrás del ecuador.

Pero la presencia de estas fibras no establece entre el cuerpo vítreo y el cristalino más que una adherencia muy débil, pues este último se desprende sin dificultad y por su propio peso de la *fosa patellaris*, cuando se ha incidido circularmente su ligamento suspensorio.

En cambio, el cuerpo vítreo se adhiere de una manera muy íntima a la ora serrata y, por delante de ésta, a la retina ciliar, o mejor dicho, a la zónula que de ella dimana.

3.° Peso. — El peso específico del cuerpo vítreo es de 1.005 (CHENEVIX). Su poder refringente es de 1,339 según BREWSTER, de 1,338 según HELMHOLTZ.

B. — Constitución anatómica

El cuerpo vítreo, considerado desde el punto de vista de su constitución anatómica, se compone esencialmente de dos partes: 1.°, una membrana envolvente, *membrana hialoides;* 2.°, un contenido, que es el *humor vítreo.*

1.° Membrana hialoides. — La membrana hialoides (de υαλος, vidrio, y ειδος, semejanza), representa «una condensación de la substancia vítrea en la periferia. Es una costra, no una membrana» (Redslob). Esta costra, que para comodidad de la descripción seguiremos llamando membrana hialoides, contrae las siguientes relaciones:

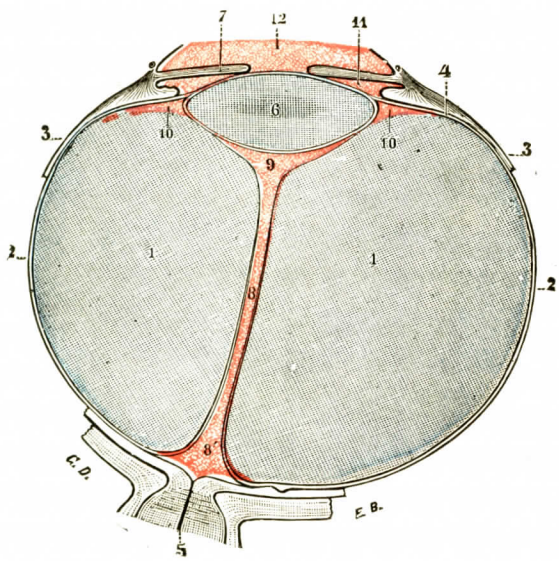

Fig. 564

El cuerpo vítreo y el conducto hialoideo vistos en un corte horizontal que pasa por el nervio óptico.

1, cuerpo vítreo. — 2, membrana hialoides. — 3, región de la ora serrata. — 4, zona de Zinn o zónula (en esta figura, en la primera edición, la zona de Zinn se continúa, según la concepción antigua, con la membrana hialoides, siendo en realidad completamente independiente; véanse el texto y la figura 567). — 5, nervio óptico. — 6, cristalino. — 7, iris. — 8, conducto hialoideo, con 8', su extremidad posterior ensanchada (*área Martegiani*). — 9, espacio postlenticular. — 10, conducto de Petit, que corresponde a la inserción en el cristalino de los fascículos zonulares anteriores y posteriores (los fascículos posteriores no están representados). — 11, cámara posterior del ojo. — 12, cámara anterior.

a) *Disposición general.* — Para tener una noción exacta de la manera como se comporta con relación al cuerpo vítreo y a las formaciones vecinas, bastará seguirlas en un corte horizontal del ojo que pase por el nervio óptico. Practiquemos, pues, este corte y examinemos sucesivamente esta membrana: 1.°, *entre la papila y la ora serrata;* 2.°, *a nivel mismo de la papila óptica;* 3.°, *por delante de la ora serrata.*

α) *De la papila a la ora serrata,* la membrana hialoides se aplica directamente contra la cara interna de la retina propiamente dicha y, para especificar, contra la limitante interna. Es muy clara y muy regular en toda esta parte de su extensión.

β) A *nivel del borde de la papila,* la membrana hialoides, en lugar de extenderse sobre esta papila para cubrirla, se refleja hacia delante para tapizar interiormente el conducto que atraviesa de atrás a delante el cuerpo vítreo y que luego describiremos (pág. 683) con el nombre de *conducto hialoideo, conducto de Cloquet, conducto de Stilling.* La papila óptica, a nivel de la extremidad posterior del conducto de Cloquet o *área Martegiani,* no está, pues, en relación con la membrana hialoidea, sino con el conducto hialoideo. Hemos de añadir que, al reflejarse en el conducto hialoideo, la membrana de envoltura del cuerpo vítreo se presenta notablemente adelgazada.

γ) *A nivel de la ora serrata,* la membrana hialoides se adelgaza igualmente hasta el punto de ser difícil seguirla. Durante mucho tiempo se ha creído que en este punto cambiaba de naturaleza para formar la *zona de Zinn* o *zónula,* se separaba entonces del humor vítreo y constituía, en el contorno del ecuador cristalino, la pared anterior del conducto triangular de Petit, cuya pared posterior estaba

formada por el mismo humor vítreo (fig. 564). Pero investigaciones más recientes tienden a establecer que, muy al contrario de la opinión antigua, las fibras zonulares no tienen con la membrana hialoides más que relaciones de vecindad y deben considerarse genéticamente como productos de secreción de las células de la retina ciliar (véase anteriormente). Desde entonces se admite que la membrana hialoides, a nivel de la ora serrata se extiende sobre la cara posterior de la zónula, la cual la separa de la retina ciliar. Así desciende hacia el ecuador cristaliniano primero y luego sobre la cara posterior del cristalino, conservando siempre el contacto inmediato con el humor vítreo. Al llegar al polo posterior del cristalino, o, más exactamente, a la extremidad anterior del conducto de Cloquet, se refleja hacia atrás para tapizar las paredes de este conducto y aplicarse luego sobre sí misma; dicho de otro modo, fusionarse con la prolongación pósteroanterior, más arriba mencionada, que la membrana hialoides envía al conducto de Cloquet a nivel de la papila óptica. Existe, pues, en la cara posterior del cristalino, una pequeña zona circular, correspondiente al polo posterior, que, como la papila óptica, no está cubierta por la membrana hialoides. Hay que notar, sin embargo, que ciertos autores, como DÉJEAN, CIRINCIONE, describen una doble terminación de la membrana hialoides: por delante daría una limitante o hialoides ciliar descendente en la cara anterior de la zónula hasta la cristaloides anterior; por detrás, la membrana hialoides descendería en la cara posterior de la zónula. La cuestión dista, pues, de estar resuelta todavía.

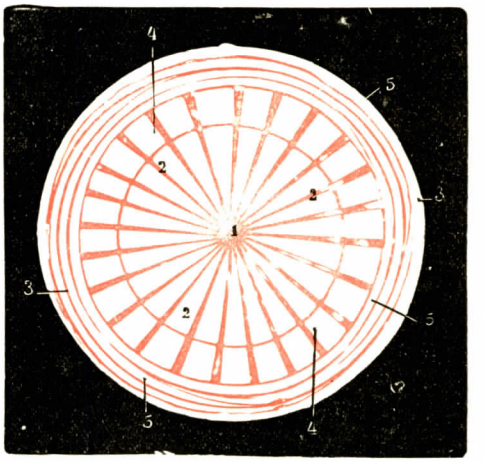

FIG. 565

Esquema que representa, en un corte ecuatorial del cuerpo vítreo, la doble disposición de sus segmentos y de las hendiduras que los separan.

1, conducto central o hialoideo.—2, segmentos en forma de gajos de naranja.—3, segmentos en forma de cascos de cebolla. — 4, hendiduras radiadas. — 5, hendiduras circulares.

En suma, la membrana hialoides envuelve el humor vítreo en toda su extensión, al mismo tiempo que envía a lo largo de su eje ánteroposterior una prolongación tubular, que constituye la pared del conducto hialoideo. Conviene añadir que la membrana hialoides no tiene en toda su extensión el mismo espesor: es relativamente gruesa en toda la porción que está en contacto con la retina propiamente dicha y extremadamente delgada en el conducto hialoideo, como también a nivel de la zónula y del cristalino.

2.° Humor vítreo. — El humor vítreo es el elemento más importante, el elemento más esencial del cuerpo vítreo. Contenido dentro de la membrana hialoides, presenta el aspecto de una substancia gelatinosa, viscosa, algo más densa que la clara de huevo, siempre más consistente en el niño que en el adulto.

a) *Disposición.* — El humor vítreo no forma, como se podría creer a primera vista, una masa compacta y homogénea, sino que está dividido en numerosos segmentos por un sistema de intersticios o hendiduras, que desempeñan aquí el papel de verdaderos tabiques de separación.

Estas hendiduras adoptan dos direcciones principales. En la periferia del cuerpo vítreo con *circulares*, más o menos concéntricas, dirigidas paralelamente a

las membranas del ojo. En el centro del cuerpo vítreo, por el contrario, son *radiadas* y forman otros tantos tabiques ánteroposteriores que caen perpendicularmente, de una parte sobre la membrana hialoides y de otra parte sobre el conducto hialoideo: HANNOVER ha contado con el cuerpo vítreo del hombre 180 radios; SCHWALBE, sólo 37.

Esta doble disposición de las hendiduras del cuerpo vítreo, que es muy evidente en los cortes ecuatoriales (fig. 565), nos explica sobradamente el doble modo de fragmentación de este órgano en *cascos de cebolla* y en *gajos de naranja*, que ha sido observado por DEMOURS, BRUCKE, GERLACH, HANNOVER y otros en cuerpos vítreos congelados o simplemente endurecidos en el ácido crómico.

Falta saber cuál es la significación real de las hendiduras vítreas. ¿Existen realmente en estado fisiológico y, en este caso, resultan de condensaciones variables de la substancia que constituye la masa vítrea? ¿O bien son productos artificiales, debidos a los métodos empleados para ponerlas de manifiesto? Ambas opiniones han sido sostenidas con argumentos que, aunque de valor, distan mucho de ser suficientes para dejar bien solucionada la cuestión.

b) *Composición química.* — Los análisis de BERZÉLIUS atribuyen al humor vítreo la composición siguiente:

Agua	98,40	por 100
Albúmina	0,16	»
Cloruro de sodio	1,42	»
Substancia soluble en el agua	0,02	»
TOTAL	100	

LOHMEYER señala además, en el humor vítreo, la existencia de cierta cantidad de mucina y de caseína, así como indicios de grasa. Cuando se deposita en un filtro cierta cantidad de humor vítreo, la mayor parte pasa gota a gota en forma de un líquido transparente. Sólo queda sobre el filtro una corta proporción de substancias sólidas, que se deben evaluar en 0,041, según LOHMEYER.

Según los trabajos modernos de LEPLAT, BAURMANN, REDSLOB, el vítreo debe considerarse constituído por una substancia coloidal, un gel anhisto. Las fibrillas descritas no serían sino un artificio producido por la fijación. Sin embargo, algunos autores continúan describiendo un sistema de fibrillas que forman un tejido laxo en el centro, muy denso en la periferia.

En la periferia del vítreo existen células espaciadas que se extienden al contacto de la limitante interna de la retina. Su naturaleza es desconocida, epitelial o glial (células de Hortega).

Significación morfológica del vítreo. — La significación morfológica del cuerpo vítreo es todavía discutida.

Un hecho parece ser cierto: que el vítreo deriva del mesodermo. Cuando la parte anterior de la vesícula ocular se invagina en la parte posterior, transformando así la vesícula ocular primitiva en vesícula ocular secundaria, una pequeña masa de mesodermo cefálico se proyecta en la cúpula así formada *(cúpula óptica)*. Esta masa mesodérmica, por delante de la cual se desarrolla el cristalino, constituye el rudimento del cuerpo vítreo. Muy pronto es invadida por vasos procedentes de la arteria central de la retina, y el cuerpo vítreo queda entonces constituído. Pero esto es tan sólo el cuerpo vítreo del embrión o, si se quiere, el *cuerpo vítreo primitivo*, el *cuerpo vítreo primario*.

Algo más tarde, al tercer mes en el hombre, se ve aparecer en la periferia de este cuerpo vítreo primitivo, junto a la retina, una capa especial, enteramente avascular, que, engrosándose cada vez más, repele los vasos del cuerpo vítreo y el cuerpo vítreo mismo, y poco a poco ocupa su sitio. Este nuevo cuerpo vítreo es el *cuerpo vítreo secundario*, el *cuerpo vítreo definitivo*, y se ve claramente que procede genéticamente de la retina embrionaria o, dicho en otros términos, del ectodermo, y es de significación neuróglica. Conviene, sin embargo, citar el examen de DEJEAN que estima que el vítreo es de origen conjuntivo.

Conducto central o conducto hialoideo. — El cuerpo vítreo, según ya hemos dicho, está atravesado por un conducto ánteroposterior, que sigue con bastante exactitud su eje, y que por esto se denomina *conducto central*. Este conducto, mencionado por primera vez por CLOQUET, en 1881 y minuciosamente descrito cincuenta años más tarde por STILLING, lleva indiferentemente el nombre de *conducto de Cloquet* o el de *conducto de Stilling*.

a) *Forma y trayecto.* — El conducto central del vítreo comienza por detrás a nivel de la papila, por una extremidad ensanchada en forma de embudo, el *área Martegiani*.

Desde allí, y estrechándose gradualmente, se dirige a delante, atraviesa el vítreo en toda su longitud y, ensanchándose de nuevo, va a terminar en la proximidad del polo posterior del cristalino por una extremidad configurada como la posterior en una especie de embudo o de pabellón; se continúa aquí con un espacio linfático correspondiente a la cristaloides posterior y que ha recibido de BERGER el nombre de *espacio postlenticular* (fig. 564, 9). Este espacio comunica muy probablemente, en la región ecuatorial, con el conducto de Petit, y recordaré con este motivo el experimento de MICHEL, quien, por medio de una inyección en la cámara anterior, ha obtenido a la vez la repleción del conducto de Petit y del conducto hialoideo.

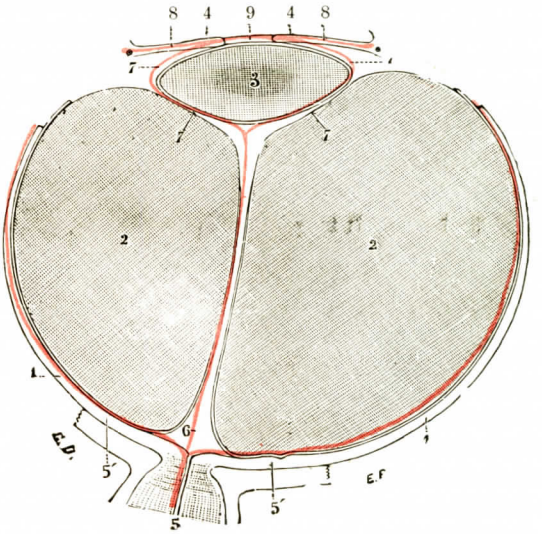

FIG. 566

La arteria hialoidea vista en un corte horizontal del globo del ojo.

1, retina. — 2, cuerpo vítreo. — 3, cristalino. — 4, iris. — 5, arteria central de la retina, con: 5', sus ramas externas o temporales; 5'', sus ramas internas o nasales. — 6, arteria hialoidea. — 7, 7, sus ramificaciones sobre las dos caras del cristalino. — 8, 8, arterias iridianas. — 9, anastomosis de los dos sistemas y membrana cápsulopupilar.

Como hemos dicho antes, una membrana vítrea, muy delicada y dependiente de la hialoides, limita en toda su extensión el conducto central del vítreo. Acá y allá, a lo largo de su superficie, se encuentran células aplanadas, que recuerdan, por su aspecto, las células subhialoideas y que tienen probablemente igual significación.

b) *Significación morfológica.* — Durante la vida fetal, el conducto central de la hialoides da paso a la *arteria capsular* o *hialoidea*, rama de la arteria central de la retina, encargada de aportar al cristalino embrionario los materiales para su desarrollo (fig. 566). Es un cordón cilíndrico de substancia viscosa a modo de canal, y es indudable que representa entonces (como más tarde) los restos del cuerpo vítreo primitivo, que ocupaba todo el espacio comprendido entre la retina y el cristalino, muy reducido ahora y empujado hacia la parte axil de este espacio por el cuerpo vítreo secundario.

La arteria hialoidea, como es sabido, se atrofia poco a poco y su desaparición es ordinariamente completa en el hombre en el acto del nacimiento; sólo en casos muy excepcionales persiste en grados de desarrollo diversos en el niño y en el adulto.

Una vez desaparecida la arteria, ¿desaparece también el conducto que le daba paso, o mejor quizá, el cordón de substancia viscosa que le servía de sustentáculo?

Durante mucho tiempo, y apoyándose en los trabajos de STILLING, se ha contestado negativamente: el conducto existía en el adulto como en el feto, y esto lo decían todos los clásicos. Después de WOLFRUM (1907), muchos anatomistas y oftalmólogos han sostenido, en contra de la opinión de STILLING, que el conducto hialoideo desaparece con la arteria homónima y que después del nacimiento no se encuentra de él el menor vestigio. Una afirmación tan categórica no puede aceptarse sino con gran reserva. Las conclusiones de WOLFRUM han sido vivamente criticadas por SCHAFF, quien atribuye los resultados negativos de WOLFRUM al método empleado y afirma, por haberla visto siempre en sus cortes en serie, la existencia constante del conducto de STILLING en el adulto como en el feto. Según DÉJEAN, el estudio del desarrollo embrionario demuestra que el conducto de Cloquet no tiene la significación de una vaina linfática; se trata más bien de la última supervivencia de un vítreo embrionario rechazado por el vítreo definitivo de la periferia hacia el centro.

En el adulto, a consecuencia de la desaparición de la arteria capsular, el conducto central del vítreo no contiene ya más que un líquido transparente que verosímilmente no es otra cosa que linfa. En efecto, SCHWALBE ha podido llenarlo con una inyección de materia colorante hecha en los espacios linfáticos del nervio óptico.

§ 3. — CÁMARAS DEL OJO, HUMOR ACUOSO

Se designa con el nombre de *cámara del ojo* (fig. 567) todo el espacio comprendido entre el cristalino y la córnea. El iris, situado delante del cristalino, divide este espacio en dos partes: 1.ª, una parte anterior, mayor, llamada *cámara anterior* del ojo; 2.ª, una parte posterior, menor, llamada *cámara posterior*. Separadas una de otra, en el feto, por la membrana de Wachendorff, ambas cámaras comunican ampliamente entre sí, en el niño y en el adulto, por el orificio central del iris, la pupila. Una y otra las llena el *humor acuoso*.

1.° Cámara anterior. — Se designa con este nombre el espacio comprendido entre el iris y la córnea. Tiene la forma de un menisco planoconvexo, lleno de líquido, el humor acuoso, perfectamente transparente. Su profundidad es conocida desde la memoria de POURFOUR DU PETIT (1713). El diámetro es de 12 milímetros en su base, su altura es de 2,693 milímetros por término medio. La cantidad de humor acuoso, entre 0,15 y 0,2 centímetros cúbicos (MAGITOT y MESTREZAT). La máxima profundidad se encuentra entre veinte y treinta años; el mínimo se alcanza entre sesenta y cinco y ochenta años. Esta disminución de profundidad es debida al aumento del cristalino, que crece hasta la muerte (RAEDER).

a) *Pared anterior.* — Esta pared está formada por la cara posterior cóncava de la córnea. Pero en la periferia una corta porción de la esclerótica toma parte en su constitución hasta el limbo corneal. Esta porción escleral de la cámara anterior es de consideración importante desde el punto de vista del acceso a la cámara en el curso de las operaciones que recaen en los diferentes órganos que pueden ser atacados por esta vía; mide 2,25 milímetros por arriba, 2 milímetros por abajo y 1,25 milímetros en los dos extremos del diámetro horizontal (ROCHON-DUVIGNEAUD).

b) *Pared posterior.* — La pared posterior está constituída por la cara anterior del iris y la parte del cristalino que corresponde a la abertura de la pupila.

c) *Circunferencia. Angulo esclerocorneal, ángulo iridocorneal* (fig. 568). — Es el punto más importante, pues los trabajos fisiológicos y patológicos ya hace tiempo han puesto de manifiesto que su papel funcional es de los más notables, pero también aún, a pesar de la multitud de observaciones, de los más misteriosos.

Se le ha considerado como el ángulo de filtración de la cámara anterior y la vía linfática principal del ojo. Toda la patología y la terapéutica del glaucoma o hipertensión ocular se han fundado en la obliteración de este ángulo, algo así como la reja de una cloaca que se obstruye, como decía LAGRANGE. «Sin elevarla a la altura de un regulador de la filtración ocular, sin reducirla a ser solamente la reja de una cloaca», como hacía notar humorísticamente MAWAS, tenemos el derecho de suponer que la conformación anatómica notable y compleja de la región debe hacer presentir su utilización orgánica.

El *ángulo esclerocorneal* está formado por el encuentro en ángulo diedro de una pared anterior puramente escleral y una pared posterior corneal. De fuera a dentro aparece una pared primero conjuntiva con células apretadas de núcleo fuertemente colorable; luego escleral, pero con disposición menos apretada que el resto de la esclerótica. Esta pared ofrece entre los fascículos conjuntivos vasos abundantes cuyas cavidades en los cortes airean en cierto modo el aspecto compacto de la esclerótica donde se insertan. Tiene además una cavidad muy importante: el *conducto de Schlemm*. En fin, junto a la cámara anterior se organiza un verdadero sistema lagunar, tejido al que ROCHON-DUVIGNEAUD ha dado el nombre de *sistema trabecular esclerocorneal*.

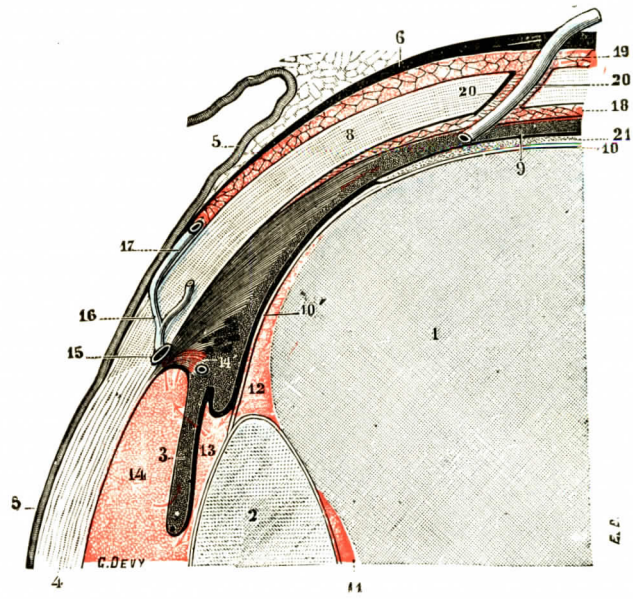

FIG. 567

Esquema que representa las cámaras del ojo y la circulación de la linfa, en un corte meridiano del ojo por uno de los vasa vorticosa.

(Las flechas rojas indican el trayecto seguido por la linfa.)

1, cuerpo vítreo. — 2, cristalino. — 3, iris. — 4, córnea. — 5, conjuntiva. — 6, cápsula de Tenon. — 7, uno de los vasa vorticosa. — 8, esclerótica. — 9, coroides. — 10, membrana hialoides. — 10', zónula (sus fibras anteriores de inserción preecuatorial). — 11, espacio postlenticular. — 12, conducto de Petit. — 13, cámara posterior. — 14, cámara anterior. — 15, conducto de Schlemm. — 16, una vena escleral. — 17, una vena ciliar anterior. — 18, espacio supracoroideo. — 19, espacio supraesclerótico o espacio de Tenon. — 20, conducto que reúne estos dos espacios. — 21, retina.

α) *Vasos.* — Forman la red vascular límbica superficial. Su conjunto dibuja en los cortes meridianos una figura triangular cuya punta está en el borde de la membrana de Bowman y la base en la episclera. Son capilares constituídos por las últimas ramas de las arterias ciliares anteriores. Dibujan arcos anastomizados con los rayos venosos.

β) *Conducto de Schlemm.* — (Véase antes, pág. 595).

γ) *Sistema trabecular esclerocorneal.* — Está formado por una región lagunar que en un corte meridiano aparece de forma triangular con una pared anterior que continúa la membrana de Descemet, una pared posterior en relación con el músculo ciliar, una base vuelta hacia la cámara anterior y un vértice que corresponde a la esclerótica. Las trabéculas de esta región forman una serie de hendiduras endoteliales alargadas de arriba abajo. Se da a estas hendiduras el nombre de *espacios de Fontana*. Pero, más adelante, a lo largo del borde anterior de este triángulo, las

trabéculas se intrincan con formaciones que parecen formar un sostén a la membrana de Descemet, el *ligamento pectíneo de Hueck*. Este está constituído por un conjunto de fibras elásticas que se dirigen de la circunferencia de la córnea, en donde han formado el anillo tendinoso anterior, hasta la cara anterior del iris y del cuerpo ciliar.

En los cortes meridianos del ojo, el ligamento pectíneo de Hueck forma una especie de triángulo curvilíneo que parece dirigido en sentido inverso del formado

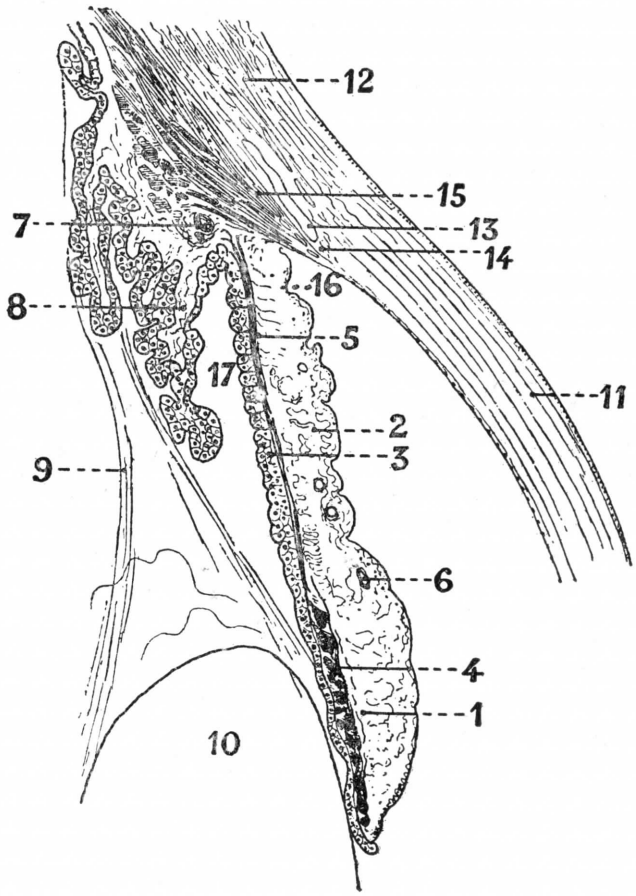

FIG. 568

Corte meridiano del iris y de un proceso ciliar (Paul BONNET).

1, iris. — 2, estroma del iris. — 3, hoja epitelial del iris. — 4, músculo esfínter de la pupila. — 5, dilatador del iris. — 6, vasos del iris. — 7, círculo arterial mayor del iris. — 8, proceso ciliar. — 9, fibras de la zónula. — 10, cristalino. — 11, córnea. — 12, esclerótica. — 13, conducto de Schlemm. — 14, ligamento pectíneo. — 15, músculo ciliar. — 16, ángulo de la cámara anterior o iridocórneo. — 17, cámara posterior y ángulo *ciliolrideo*.

por los espacios de Fontana. Su vértice se confunde con el anillo de Dollinger, del que emana; su base corresponde a la zona ciliar; su cara externa corresponde a las fibras iridiadas del músculo ciliar; su cara interna corresponde al ángulo iridocorneal.

De esta disposición se concluye que este ligamento pectíneo constituye un elemento de sostén para la córnea y la membrana de Descemet en particular.

POLICARD y BUJADOUX, partiendo de un principio completamente diferente de interpretación, se inclinan a ver en él una vía de nutrición de la córnea, vía si no principal, por lo menos la más importante. Si se quiere considerar que en todos los animales superiores las trabéculas del ligamento pectíneo están cubiertas de epitelio igualmente que las del espacio de Fontana: que, por otra parte, en los cortes meridianos estamos lejos de diferenciar los dos triángulos tan esquemáticamente como acabamos de hacerlo para comodidad de la descripción, sino que más bien hay amplia intrincación de ambos sistemas, nos vemos obligados a pensar que todo el sistema incita o ceba la vía de imbibición linfática de la córnea, la gran vía de sus infecciones intersticiales, como también la zona de evacuación ciliar de los humores utilizados.

Examen en el vivo. — Métodos recientes permiten practicar en el vivo el examen del ángulo anterior. Ya TRANTAS había propuesto el examen del ángulo anterior con el oftalmoscopio. La diáfanoscopia con iluminación de contacto fué utilizada también sin resultados suficientes. SALZMANN tuvo la idea de utilizar el vidrio de contacto para obtener la desviación de los rayos luminosos necesaria al enderezamiento de las imágenes. Este método deja ver aproximadamente 2 milímetros del ángulo cuando la cámara anterior es profunda. Pero estos dos procedimientos han sido en la actualidad suplantados por la microscopia angular de KOEPPE y la gonioscopia de URIBE TRONCOSO (1921). Los resultados son todavía discutibles, pero se ha podido examinar así en el vivo:

1.° La zona pupilar del iris;
2.° Su superficie;
3.° Su borde ciliar;
4.° El cuerpo ciliar.
5.° El sistema trabecular esclerocorneal;
6.° El limbo esclerocorneal y el conducto de Schlemm;
7.° La córnea.

Se comprende toda la importancia y el porvenir de tales métodos.

2. Cámara posterior. — La cámara posterior (fig. 568, 17), negada erróneamente por algunos anatomistas, tiene la forma de una cavidad anular situada detrás del iris. Su profundidad es de 0,4 a 0,6 milímetros. Su anchura varía con el estado de contracción de la pupila; es mayor en la miosis. Se pueden considerar en ella: 1.°, *dos paredes;* 2.°, *dos circunferencias.*

a) *Paredes.* — Las dos paredes se distinguen, como en la cámara anterior, en *anterior* y *posterior:*

α) La *pared anterior*, plana o ligeramente cóncava, está representada por la cara posterior del iris. Sabido es que tiene un color negro obscuro.

β) La *pared posterior*, convexa, está formada primero por la cara anterior del cristalino, y luego, más hacia fuera, por la porción libre de la zona de Zinn, que, como hemos visto, viene a insertarse en esta cara.

b) *Circunferencias* — Las dos circunferencias de la cámara posterior se distinguen en *mayor* y *menor*:

α) La *circunferencia menor* resulta del contacto del borde pupilar del iris con la cara anterior del cristalino. Este contacto se efectúa formando un ángulo muy agudo, que se podría llamar, *ángulo iridocristaliniano.*

β) La *circunferencia mayor* está formada por la parte flotante o base de los procesos ciliares. A nivel de su circunferencia mayor la cámara posterior presenta, como hemos dicho más arriba, una serie de divertículos, que se hunden en sentido radiado entre los valles ciliares, que están delante, y la zona de Zinn, que está detrás: son los *recessus cameræ posterioris* de KUHNT o *recessus prezonulares.*

3.° Humor acuoso. — Las dos cámaras del ojo están llenas de un líquido incoloro y perfectamente transparente, el *humor acuoso*.

a) *Caracteres físicos.* — El peso específico del humor acuoso, casi igual al del agua, es de 1.005 según BRESWSTER. Su poder refringente es de 1,338 según CHOSSAT, de 1,335 solamente según HELMHOLTZ. La tensión del humor acuoso es, por término medio, de 25 milímetros de mercurio.

b) *Composición química.* — Se ha establecido por los trabajos más recientes:

	MESTREZAT Y MAGITOT (1920)	STEWART DUKE ELDER (1927)
Extracto seco (100°)	10,78 gramos por litro.	10,869 gramos por litro.
Substancias minerales	8,44 »	
» orgánicas	2,54 »	2,01 »
Albúminas	0,16 »	0,78 »
Urea	0,46 »	0,28 »
Amoníaco	0,0076 »	
Azúcar	0,94 »	0,98 »
Cloruro (ClNa)	7,11 »	
Bicarbonato de sodio	1,65 »	
$P^4 O^2$ total	0,075 »	0,053 »
SO^2	0,051 »	0,061 »
Nitratos	0,0057 »	
Nitritos	0,000 »	
Cal (CaO)	0,105 »	0,102 »
Magnesia (MgO)	0,05 »	0,26 »
Gases disueltos: Oxígeno	20 a 40 volúmenes por litro (DE HAAS, 1922).	
CO^2 total	70 volúmenes por litro (HAWAS y VINCENT, 1925).	

c) *Estructura y significación morfológica.* — Histológicamente, el humor acuoso no presenta otros elementos figurados que células de la linfa o leucocitos, y aun conviene añadir que estos elementos son extremadamente raros. El humor acuoso debe ser considerado, desde el punto de vista de la anatomía general, como un producto de filtración de los vasos del iris y de los procesos ciliares.

d) *Circulación del humor acuoso.* — Desde los vasos de donde emana, el humor acuoso se remansa primero en la cámara posterior, en donde se derraman al mismo tiempo el líquido del conducto de Petit y los líquidos eferentes del cristalino (véase *Cristalino*).

De la cámara posterior, el humor acuoso pasa la cámara anterior, ya por el orificio pupilar, como indican SCHOELER y UTHOFF (1882), ya, como quiere ULRICH (1883), por un sistema de hendiduras de dirección pósteroanterior que ocupan la circunferencia mayor del iris.

El humor acuoso, en fin, sale de la cámara anterior siguiendo un doble camino. Primero penetra en el conducto de Schlemm, como ya hemos tenido ocasión de indicar, y desde aquí pasa a las venas esclerales, que lo conducen a las venas musculares. Pero no es éste el único camino de salida del humor acuoso, como lo demuestran las investigaciones de NUEL y BENOIT (1900): se introduce también en los estomas descritos por FUCHS en la cara anterior del iris y llega sucesivamente, por esta nueva vía, a los espacios lagunares del iris, a los de la región ciliar, a las vainas perivasculares de los vasa vorticosa y, finalmente, al espacio linfático de Tenon. En efecto, cuando se inyecta una substancia colorante en la cámara anterior, como han hecho en sus experimentos LEBER, KNIES y NICATI, se encuentra esta substancia, poco después de practicada la inyección, en los espacios linfáticos del iris, en los espacios linfáticos de la región ciliar e incluso en los vasa vorticosa.

Según algunos autores, no todo el humor acuoso se dirigiría de atrás a delante hacia la cámara anterior. Una porción de él, siguiendo un camino inverso,

se dirigiría de delante atrás y saldría del ojo por la papila para seguir, a partir de dicho sitio, las vainas del nervio óptico. Sin rechazar este desagüe en el polo posterior, NUEL y BENOIT opinan que sólo existe en el conejo. Es nulo o casi nulo en el hombre, en el perro y en el gato. Una pequeña cantidad del humor acuoso, añaden, es quizá absorbida otra vez por los grandes vasos retinales.

e) *Examen en el vivo.* — Los trabajos más recientes demuestran que si prácticamente el humor acuoso es perfectamente transparente, no es así en la biomicroscopia. La iluminación, sobre todo con campo luminoso oscilante, revela, por las refracciones luminosas, la presencia de fascículos muy tenues en suspensión. Pero parece completamete diferente de la linfa, y así, por ejemplo, mata con rapidez los glóbulos blancos (RANVIER). Ciertos autores han encontrado, sin embargo, algunos linfocitos en el humor acuoso normal. Cuando existen, estas células se disponen en una línea que corresponde al centro de la cara posterior de la córnea y cuyo extremo superior corresponde al borde inferior de la pupila. Es la *línea de Ehrlich-Turck.* La biomicroscopia ha podido demostrar que esta disposición era debida a la existencia de corrientes de convexión en el seno de este humor. Estas corrientes son producidas por el enfriamiento a través de la córnea, enfriamiento que provoca un movimiento de descenso, y el calentamiento delante del iris, que determina un movimiento ascensional. Esta corriente desaparecería en los casos patológicos por aumento de la viscosidad del líquido y por su hiperalbuminosis.

f) *Humor acuoso segundo.* — Aunque provocado secundariamente después de una perforación artificial y aséptica que evacua la cámara anterior, interesa comprobar que el humor acuoso neoformado difiere del humor acuoso normal por el aumento de la albúmina, de la glucosa, y por la presencia de fibrinas. Se produce, pues, una verdadera transmutación plasmática, cuyos caracteres se asemejan a los del humor acuoso patológico.

ARTICULO III

ANEXOS DEL OJO

Los anexos del ojo comprenden las formaciones siguientes:

1.ª Algunos músculos situados en la órbita, los *músculos de la órbita,* a los cuales incumbe la función de mover el globo del ojo y el párpado superior;

2.ª Una membrana fibrosa o más bien conjuntiva, que presenta con estos músculos íntimas relaciones; es la *cápsula de Tenon;*

3.ª *Grasa orbitaria* abundante;

4.ª Las *cejas;*

5.ª Los *párpados;*

6.ª Una membrana mucosa, la *conjuntiva;*

7.ª El *aparato lagrimal.*

No podiendo comprenderse bien los músculos de la órbita sin conocer previamente la disposición del periostio que tapiza las paredes de la órbita, estudiaremos primero esta última formación.

§ 1. — PERIOSTIO ORBITARIO

El periostio orbitario, o *periórbita* (WINCKLER), es una membrana fibroelástica que reviste todas las paredes óseas de la órbita, saco intermedio entre el continente óseo y contenido visceral, amoldándose sobre uno y otro (fig. 571).

1.° Aspecto. — Examinado por su cara ocular, después de ablación del ojo y de su aparato anexo muscular y adiposo, el *color* de la periórbita, como el de todos los tejidos fibrosos, es blanco y nacarado.

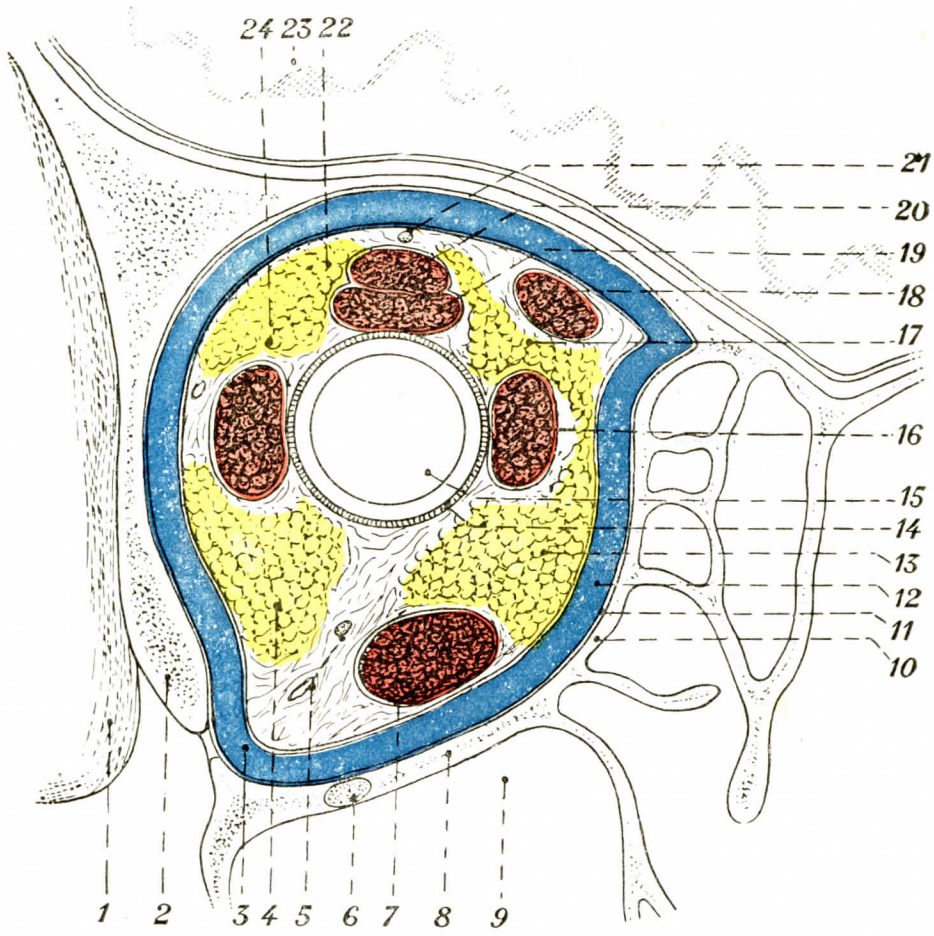

FIG. 569

Corte frontal de la órbita que pasa por la parte media (LATARJET).

1, músculo temporal. — 2, pared externa de la órbita. — 3, músculo recto externo. — 4 lóbulo adiposo infero-externo. — 5, nervio del oblicuo menor. — 6, nervio suborbitario. — 7, músculo recto inferior. — 8, suelo de la órbita. — 9, seno maxilar. — 10, pared interna de la órbita. — 11, periostio orbitario. — 12, espacio perivisceral. — 13, lóbulo adiposo interointerno. — 14, cápsula de Tenon. — 15, globo ocular. — 16, músculo recto interno. — 17, glóbulo adiposo supero-interno. — 18, músculo oblicuo mayor. — 19, músculo recto superior. — 20, músculo elevador del párpado superior. — 21, nervio frontal. — 22, lóbulo adiposo supero-externo. — 23, cerebro. — 24, nervio lagrimal.

Su *espesor* varía según los puntos considerados: en su parte anterior es delgada, fina y transparente; más hacia atrás, por el contrario, alrededor de su vértice de la hendidura esfenomaxilar, es gruesa y muy resistente.

2.° Disposición general (fig. 569). — Esta membrana fibrosa es el periostio del hueso circundante; pero es un periostio muy particular: aparte algunas zonas de adherencia que veremos, *este periostio es por todas partes despegable fácil-*

mente del hueso (Bonnet). Es un hecho fácilmente comprobable y es fácil de realizar una preparación que aísle completamente el saco fibroso con todo su contenido muscular, adiposo y visceral, de todas las paredes óseas orbitarias. Esta disposición es aprovechada también clínicamente por las colecciones purulentas orbitarias que se extienden muy a menudo entre la órbita y el periostio.

Este periostio no está aislado en la órbita y *se prolonga con las formaciones fibrosas del rededor* por los diferentes orificios que ofrece la cavidad orbitaria en los bordes de los cuales se fija. En los conductos etmoidofrontales se continúa por intermedio de los elementos que los atraviesan; más allá de la lámina cribosa se

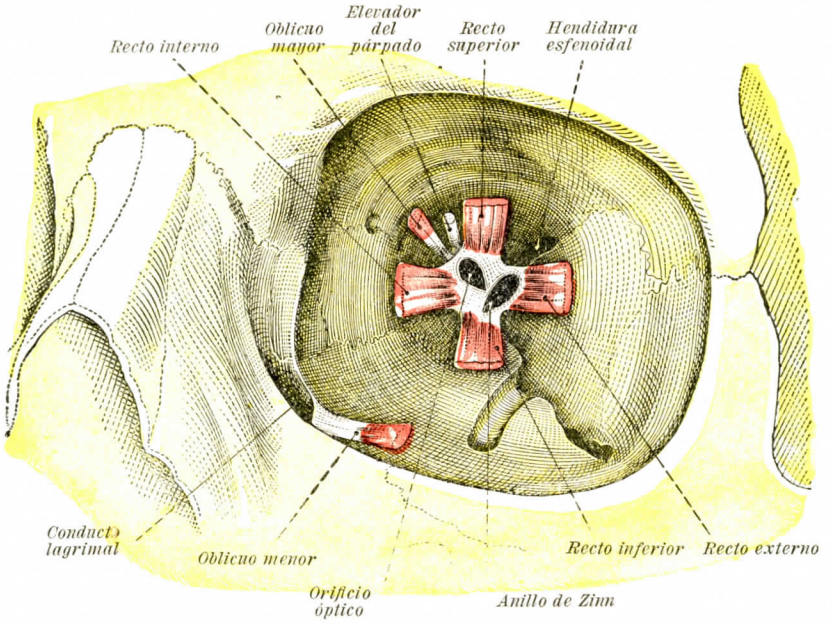

Fig. 570

Anillo y tendón de Zinn e inserciones de los músculos de los ojos.

prolonga por la duramadre; se continúa con el periostio del conducto lagrimal; se fija en los bordes de la hendidura esfenomaxilar y prosigue por el periostio de la fosa ptérigomaxilar; se adhiere a los bordes de la hendidura esfenoidal, rodea los elementos que la atraviesan y se continúa con la duramadre del compartimiento medio del cráneo (Winckler, Bonnet). Por último, su base se inserta sólidamente en el reborde orbitario prolongado más allá por el periostio exocraneal de la frente o de la cara (fig. 573).

3.° La cara bulbar abriga todas las partes blandas de la órbita, pero no se aísla de ellas; la periórbita envía al contenido de su saco formaciones fibrosas más o menos tenues partícipes de la delgada vaina perivisceral (Latarjet); alcanza las vainas de los diferentes músculos largos, tabica la grasa orbitaria, envaina los nervios y vasos, fijándose a la vaina del nervio óptico y a la cápsula de Tenon.

La periórbita realiza, pues, un conjunto de formaciones fibrosas que solidarizan todos los elementos de la órbita uniéndose entre sí y fijándolos indirectamente al hueso (Hesser).

§ 2. — Músculos de la órbita

La cavidad orbitaria contiene siete músculos, todos constituídos por fibras estriadas y sometidos por consiguiente a la influencia de la voluntad.

Se les designa a veces con el nombre de *músculos extrínsecos* del ojo, en oposición a los músculos lisos, el músculo ciliar y el músculo del iris, que están situados en el mismo globo ocular y constituyen *músculos intrínsecos*.

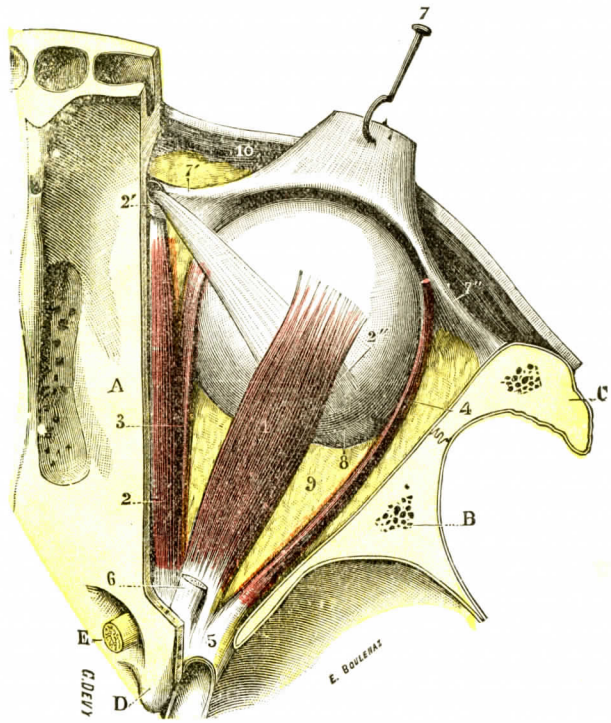

Fig. 571

Músculos del ojo vistos por arriba (ojo derecho).

A, hueso frontal. — B, corte del ala mayor del esfenoides. — C, corte del hueso malar. — D, apófisis clinoides anterior. — E, nervio óptico.

1, músculo recto superior. — 2, músculo oblicuo mayor, con : 2', su polea ; 2'', su inserción en el globo del ojo. — 3, músculo recto interno. — 4, músculo recto externo. — 5, tendón de Zinn. — 6, extremo orbitario del músculo elevador del párpado superior, resecado. — 7, tendón palpebral de este músculo, con 7', 7'', sus dos expansiones laterales. — 8, inserciones del oblicuo menor en el globo ocular. — 9, tejido adiposo de la órbita (*pulvinar oculi*). — 10, orbicular de los párpados, forrando la piel.

De los siete músculos de la órbita, el más alto preside los movimientos de elevación del párpado superior: es el *músculo elevador del párpado superior*.

Los otros seis están esencialmente destinados al ojo y se dividen, según su dirección, en dos grupos, *músculos rectos* y *músculos oblicuos*.

Antes de estudiar cada músculo individualmente, describiremos un tendón que participa en la inserción de los músculos estriados del ojo: el *tendón de Zinn*.

Tendón de Zinn. — Las inserciones posteriores de los músculos rectos han sido descritas perfectamente por Rouvière. Nada mejor podríamos hacer que reproducir su descripción con toda exactitud (fig. 570).

El *tendón de Zinn*, grueso y corto, se inserta en la parte interna de la hendidura esfenoidal, más particularmente en el surco ánteroposterior que ofrece la hendidura esfenoidal en esta región y en el tubérculo intraóptico que termina por delante del labio interno del surco.

El tendón de Zinn se dirige hacia delante ensanchándose y se divide pronto en cuatro cintillas muy desligadas que se irradian y forman cuatro intersecciones tendinosas que separan en su origen los cuatro músculos rectos. De estas cintillas, una, *ínferointerna*, está situada entre los orígenes del recto inferior y el recto interno; la segunda, *ínferoexterna*, está situada entre el recto inferior y el recto externo; la tercera, *súperoexterna*, está comprendida entre el recto externo y el recto superior; por último, la cuarta, *súperointerna*, está situada entre el recto superior y el recto interno (fig 570).

Cada uno de los músculos rectos nace: 1.°, directamente del tendón de Zinn por sus fibras medias; 2.°, de las dos cintillas tendinosas que separan cada músculo recto de los músculos rectos vecinos.

Tales son, esquematizadas, las inserciones posteriores de los músculos rectos.

La entrada en la cavidad orbitaria del nervio óptico y del fascículo nervioso formado por los nervios nasal, motor ocular común y motor ocular externo, modifica este tipo esquemático de la manera siguiente:

1.° La cintilla tendinosa súperointerna se divide en dos lengüetas que quedan unidas por sus extremos y circunscriben un orificio para el paso del nervio óptico y de la arteria oftálmica. El nervio atraviesa así las inserciones de origen de los músculos oblicuo mayor, elevador del párpado superior y recto superior; estas dos lengüetas pasan a cada lado de la vaina del nervio y se reúnen encima de ella.

2.° Igualmente, la cintilla súperoexterna se divide en dos lengüetas secundarias que, reunidas por sus extremos, circunscriben un segundo orificio denominado *anillo de Zinn*. Por éste pasan el nervio nasal, el nervio motor ocular común, el motor ocular externo y la raíz simpática del ganglio oftálmico. La lengüeta superior del fascículo súperoexterno da inserción a las fibras laterales externas del recto superior; la lengüeta inferior, a las fibras superiores del recto externo

La mayoría de las fibras del recto superior parecen insertarse en el periostio orbitario siguiendo la línea de reunión del periostio con la vaina óptica, lo que es únicamente una apariencia.

Una preparación en la que el recto superior, erinado hacia atrás, ha sido separada lo más lejos posible de la vaina del nervio óptico, muestra, en efecto, en relieve sobre el periostio la lengüeta superior de la expansión súperoexterna del tendón de Zinn, sobre la que se detienen y se fijan las fibras supraópticas del recto superior (ROUVIÈRE).

A. — MÚSCULO ELEVADOR DEL PÁRPADO SUPERIOR

El músculo elevador del párpado superior tiene la forma de un largo triángulo, cuyo vértice corresponde al fondo de la órbita y la base se despliega en el párpado superior por detrás del ligamento ancho. Es carnoso en su porción orbitaria y aponeurótico en su porción palpebral.

1.° Inserciones. — El elevador del párpado superior nace, por detrás, en el ala menor del esfenoides, inmediatamente por delante del agujero óptico, y también en la parte correspondiente de la vaina fibrosa del nervio óptico, del tendón de Zinn por las dos bridas fibrosas que hemos descrito.

De aquí se dirige hacia delante, hacia el borde superior de la órbita, y degenera, un poco por detrás de este borde, en una ancha aponeurosis, que continúa

el trayecto del cuerpo muscular y constituye su *tendón anterior*. El cuerpo muscular comprende, pues, dos porciones que resultan de este cambio de orientación; una porción posterior, horizontal, orbitaria, y una porción vertical, anterior, palpebral. El tendón, que se extiende en anchura de un lado a otro de la órbita, sólo está formado primero por fibras conjuntivas; pero muy pronto se ve aparecer en su cara profunda una capa de fibras musculares lisas, que lo refuerzan y le acompañan hasta el párpado (fig. 572, 12).

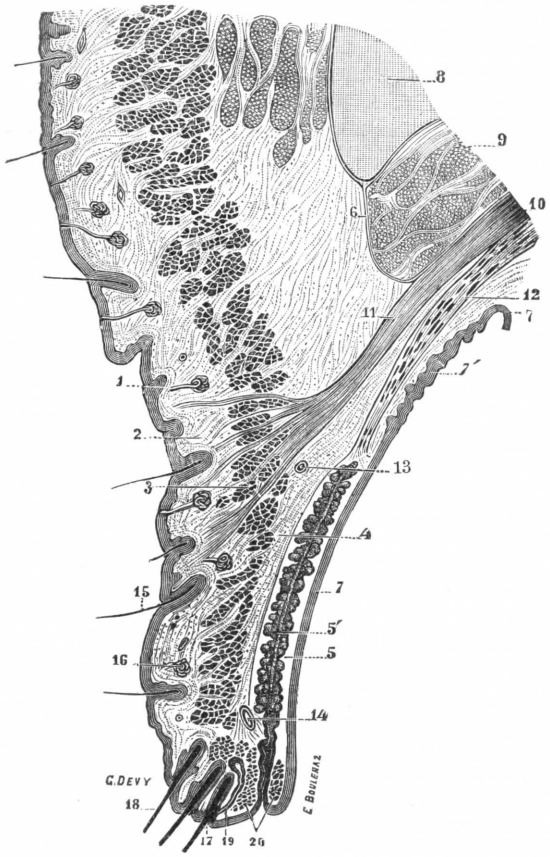

FIG. 572

Inserción anterior del músculo elevador del párpado visto en un corte sagital.

1, piel. — 2, tejido celular subcutáneo. — 3, fascículos del orbicular cortados a través. — 4, tejido celular submuscular. — 5, tarso, con 5', glándulas de Meibomio. — 6, ligamento ancho (*séptum orbitale*). — 7, conjuntiva palpebral, con: 7', su porción plegada; 7'', su fondo de saco. — 8, borde superior de la órbita. — 9, paquete celuloadiposo de la cavidad orbitaria. — 10, músculo elevador del párpado, con: 11, su tendón conjuntivo; 12, su tendón muscular (*músculo palpebral* de MULLER). — 13, arco arterial externo. — 14, arco arterial interno. — 15, pelos. — 16, glándulas sudoríparas. — 17, borde libre de los párpados, con 18, pestañas. — 19, una glándula de Moll. — 20, músculo de Riolano.

De ello resulta que el tendón anterior del músculo elevador del párpado superior se compone en realidad de dos capas distintas: 1.ª, una capa anterior o superficial, de naturaleza conjuntiva; 2.ª, una capa posterior o profunda, formada por fibras musculares lisas. La *capa anterior*, penetrando en el párpado, encuentra el ligamento ancho o séptum orbitale; se confunde poco a poco con él y va a colocarse en la cara profunda del orbicular. Se resuelve entonces en una multitud de fascículos divergentes, que son muy visibles (fig. 572) en los cortes frontales del párpado superior. De estos fascículos divergentes, formando en su conjunto un ancho abanico cuya base se extiende de la parte media del párpado hasta su borde libre, los *fascículos superiores* se insinúan entre los fascículos del orbicular, llegan hasta delante de este músculo y, finalmente, se insertan en la cara profunda de la dermis cutánea. Los *fascículos medios* parecen terminar entre el orbicular y el tarso en el tejido celular pretarsal. Por último, los *fascículos inferiores*, como ya dijo ZINN desde hace mucho tiempo (1755) y como lo han demostrado nuevamente WOLFF (1905) y CLERMONT (1909) van a insertarse en la mitad inferior o en el tercio inferior de la cara anterior del tarso. MERKEL ha podido seguirlos hasta la cara profunda de la dermis cutánea (fig. 572, 10). Por último, lateralmente, las expansiones fibrosas llegan hasta el reborde orbitario, constituyendo las *inserciones orbitarias* del músculo;

el fascículo orbitario externo, muy fuerte, se dirige hacia fuera, se insinúa por su borde libre en la glándula lagrimal, a la que así divide en dos porciones, orbitaria y palpebral, y sube hasta la proximidad de la sutura frontomalar. El fascículo orbitario interno se sitúa bajo el tendón del músculo ablicuo mayor. La *capa posterior*, situada entre la capa precedente y la conjuntiva palpebral (fig. 585, 11), se compone de fibras lisas de dirección longitudinal. Su conjunto constituye el *músculo palpebral superior* de MÜLLER, que volveremos a encontrar más adelante al hablar de los párpados (fig. 572, 11). Estas fibras van a insertarse, por medio de pequeños tendones elásticos, en el borde superior del tarso.

El músculo elevador termina, pues, en el espesor del párpado superior por dos tendones, que difieren a la vez por su situación, por su estructura y por su modo de inserción: un *tendón anterior* o *cutáneo*, de naturaleza conjuntiva, que se inserta en la cara profunda de la piel, y un *tendón posterior* o *tarsal*, muscular, que se fija en el borde superior del tarso.

2.° Relaciones. — El elevador del párpado superior ocupa sucesivamente la cavidad orbitaria y el espesor del párpado superior:

α) *Dentro de la órbita*, la *cara superior*, cruzada por detrás por la inserción del oblicuo mayor, luego por el nervio patético, corresponde a la periórbita, por intermedio de la vaina del músculo, luego de la grasa orbitaria, en la que el nervio frontal sigue al músculo en todo su recorrido. Por abajo (*cara inferior*) cubre el músculo recto superior, que sobresale un poco por fuera. Su *borde interno* corresponde al oblicuo mayor y al recto interno, de los que está separado por un espacio triangular de base anterior. En este espacio se ven la arteria oftálmica y el nervio nasal. Su *borde externo* corresponde al recto externo, del que está también separado por un espacio triangular, por el cual pasan el nervio lagrimal y la arteria lagrimal. Del todo hacia delante, en la parte anterior y externa de la órbita el tendón del elevador, por su borde externo, se insinúa entre las dos porciones de la glándula lagrimal.

β) *En el párpado*, la cara anterior o superficial del elevador está situada primero detrás del ligamento ancho, al que la une una capa céluloadiposa más o menos gruesa. Más lejos su tendón atraviesa oblicuamente la capa de tejido conjuntivo situada detrás del orbicular, y finalmente desaparece en el espesor de este músculo. Su cara posterior o profunda se corresponde con la conjuntiva palpebral.

3.° Acción. — El músculo elevador, tomando su punto fijo en el fondo de la órbita, obra sobre el párpado superior, al que lleva hacia arriba y atrás, descubriendo así la córnea y una parte de la esclerótica. Tiene por antagonista el músculo orbicular de los párpados, cuya contracción o tonicidad determina, como ya hemos visto en MIOLOGÍA (tomo I), la oclusión de la hendidura palpebral.

Variedades. — KELLEY ha visto el músculo elevador del párpado superior desprenderse del borde posterior del frontal. Su ausencia ha sido comprobada por MACALISTER. BUDGE ha descrito con el nombre de *tensor trochleæ* un hacecillo muscular que se ve, en ciertos individuos, separarse del borde interno del elevador e ir a insertarse en la polea de reflexión del oblicuo mayor. El *transversus orbitis* de BOCHDALECK es un fascículo supernumerario que se extiende transversalmente desde la pared interna de la órbita de su pared externa, pasando por encima del globo del ojo y confundiéndose más o menos con el elevador. MACALISTER considera este músculo como un fascículo desviado del orbicular. CALDANI ha señalado un *depressor palpebræ inferioris* inserto en el tarso inferior. Probablemente no era otra cosa, como hace notar MACALISTER, que un fascículo supernumerario del músculo cutáneo de la cara.

B. — Músculos rectos del ojo

En número de cuatro, los músculos rectos del ojo nacen todos en el fondo de la cavidad orbitaria, en el contorno del agujero óptico y por dentro de la gran hendidura esfenoidal. Desde aquí se dirigen divergentes hacia el globo ocular y

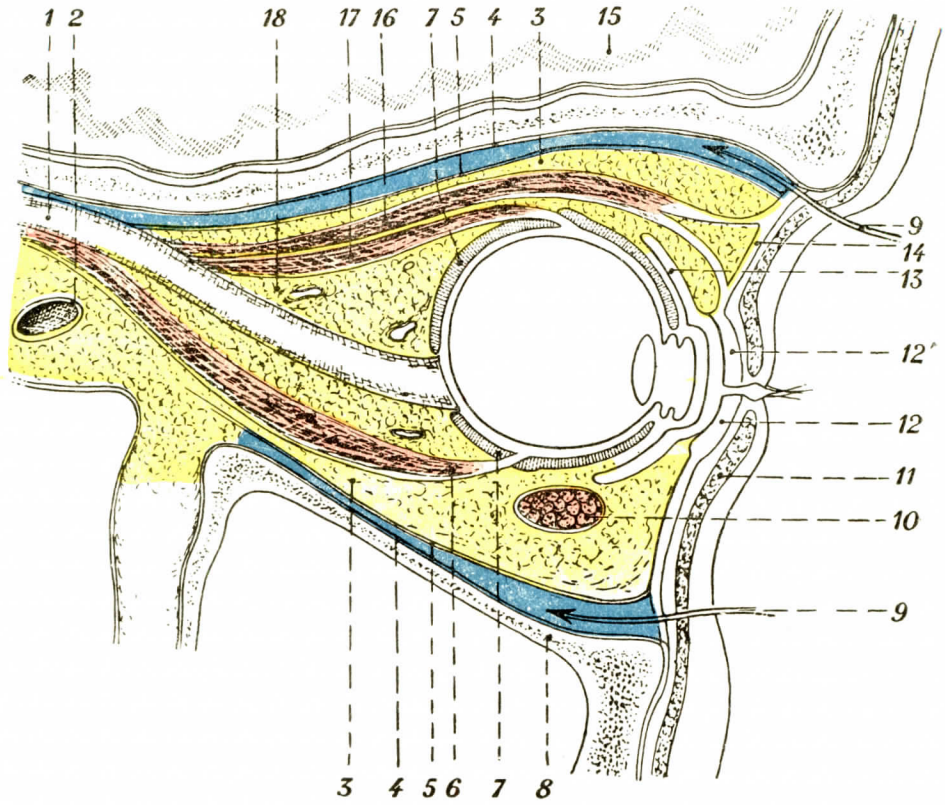

Fig. 573

Corte sagital de la órbita que pasa por el nervio óptico (Latarjet).

1, nervio óptico. — 2, arteria carótida interna. — 3, espacio visceral y grasa orbitaria. — 4, periostio orbitario. — 5, hoja perivisceral orbitaria. — 6, recto inferior. — 7, cápsula de Tenon. — 8, suelo de la órbita. — 9, espacio perivisceral (las flechas penetran en este espacio comprendido entre el periostio y la hoja perivisceral). — 10, oblicuo menor. — 11, músculo orbicular de los párpados. — 12, cartílago tarso inferior. — 12', cartílago tarso superior. — 13, fondo de saco conjuntival superior. — 14, tabique orbitario. — 15, cerebro. — 16, elevador del párpado superior. — 17, recto superior. — 18, grasa central.

van a insertarse en la esclerótica algo por delante del ecuador. Según la situación que ocupan en la órbita (fig. 569) y también en el globo del ojo, se llama a estos músculos *recto superior*, *recto inferior*, *recto interno* y *recto externo*.

1.° Disposición general de los músculos rectos. — Considerados en su conjunto, los cuatro músculos rectos representan bastante bien una *pirámide hueca*, cuyo vértice corresponde al agujero óptico y cuya base abraza el globo del ojo. El nervio óptico atraviesa esta pirámide de atrás a delante, ocupando, por decirlo así, su eje.

Según nos demuestran las disecciones, y mejor todavía los cortes frontales en serie de la región orbitaria (fig. 569), cada uno de los músculos rectos es aplanado y acintado, algo más ancho en su extremo anterior que en su extremo posterior. Si los seguimos de atrás a delante a partir de su inserción ósea, los vemos deslizarse primero a lo largo de la pared orbitaria correspondiente; luego, huyendo de esta pared para aproximarse al ojo, se inclinan hacia la cápsula de Tenon, la atraviesan, o mejor, la deprimen en forma de dedo de guante cerca del ecuador, y finalmente van a insertarse en la esclerótica a siete milímetros aproximadamente por detrás de la circunferencia de la córnea.

Recordaremos que cada uno de los músculos rectos está envuelto, en la mayor parte de su trayecto, por una vaina fibrosa o conjuntiva dependiente de la cápsula

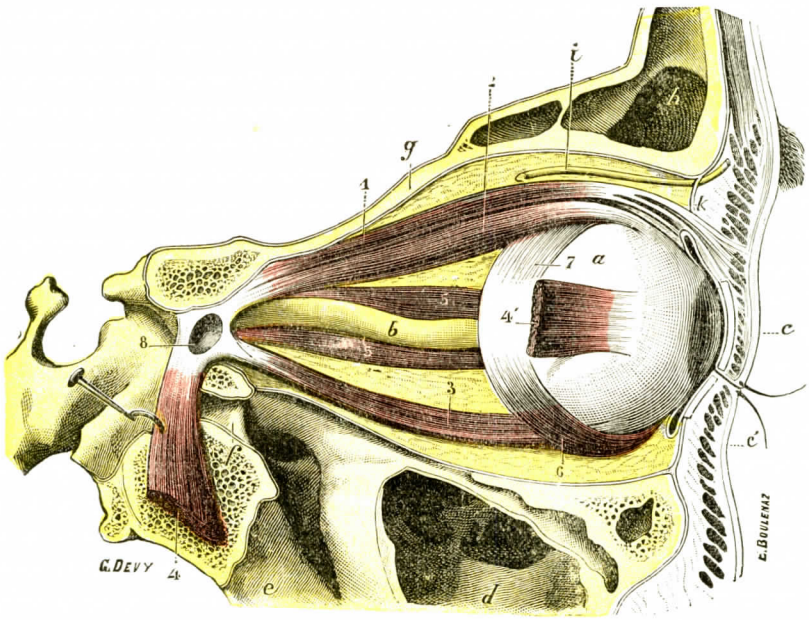

Fig. 574

Músculos del ojo vistos por su cara externa.

a, globo del ojo. — *b*, nervio óptico. — *c*, *c'*, párpados superior e inferior. — *d*, seno maxilar. — *e*, apófisis pterigoides. — *f*, agujero redondo mayor. — *g*, bóveda de la órbita. — *h*, seno frontal. — *i*, nervio supraorbitario. — *κ*, séptum orbitale.

1, músculo elevador del párpado superior. — 2, músculo recto superior. — 3, músculo recto inferior. — 4, 4', músculo recto externo resecado en su parte media. — 5, músculo recto interno. — 6, músculo oblicuo menor. — 7, tendón ocular del músculo oblicuo mayor. — 2, anillo de Zinn.

de Tenon, y que de esta vaina salen expansiones más o menos resistentes, que se dirigen unas hacia el reborde de la órbita y las otras a los párpados. Esas prolongaciones las estudiaremos a propósito de la cápsula de Tenon (pág. 706).

2.° Inserciones; trayecto y relaciones de los músculos rectos. — Los músculos rectos se insertan en el vértice de la órbita por medio de un tendón que les es común: el *tendón de Zinn* (fig. 570). Después de haber atravesado la órbita, se insertan separadamente en el globo del ojo por un tendón aplanado. Estudiaremos sucesivamente: 1.°, su trayecto; 2.°, sus inserciones anteriores sobre la esclerótica.

Trayecto. — Desde su inserción orbitaria, los músculos rectos se lanzan hacia delante separándose unos de los otros y dibujando así un cono muscular de vér-

tice poterior. La base del cono corresponde a la parte posterior del globo ocular. Este cono se completa por las vainas musculares y las membranas intermusculares. En el interior de este cono encontramos la masa adiposa orbitaria, en la que circulan los elementos vásculonerviosos de la órbita.

a) *Recto superior* (fig. 574). — El recto superior sigue la pared superior de la órbita. Está separado de ella por el elevador del párpado. Su vaina muscular está unida a la vaina de este músculo por una expansión que se extiende por todo el trayecto del recto superior y se inserta en el borde externo de los dos músculos. El nervio frontal, situado primero entre ellos, sigue el borde externo del elevador, luego pasa por encima de él.

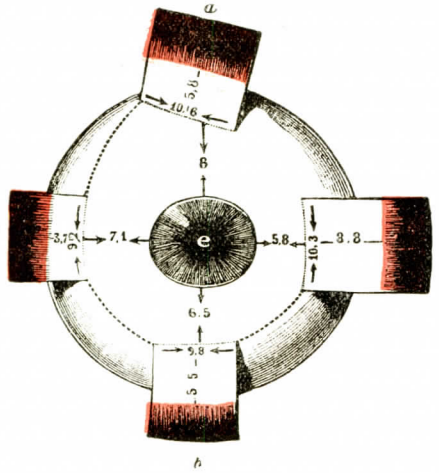

FIG. 575

Inserciones de los músculos rectos del ojo en la esclerótica (ojo derecho).

a, recto superior. — *b*, recto inferior. — *c*, recto interno. — *d*, recto externo. — *e*, pupila. — Las cifras representan milímetros.

Inferiormente, el recto superior corresponde al nervio óptico, del que está separado por el tejido fibroso, en el que circulan la rama superior del nervio motor ocular común que le está destinado, el nervio nasal, la arteria y la vena oftálmicas, las arterias y los nervios ciliares. Más hacia delante está en relación con la porción refleja del músculo oblicuo mayor, que lo cruza oblicuamente y lo separa un momento del globo del ojo.

b) *Recto inferior*. — El recto inferior se dirige horizontalmente hacia delante, entre el nervio óptico que está situado encima de él y del que está separado por la grasa en la que circulan el nervio destinado al recto interno y a él mismo y el suelo de la órbita, sobre el que descansa en la mayor parte de su extensión. Sin embargo, en su parte anterior está separado de este suelo por la porción media del músculo oblicuo menor (fig. 574, 6). Le rodea y le abraza en su concavidad. Después de haber rodeado la cara inferior del globo ocular, se inserta en la parte ánteroinferior de la esclerótica, algo por debajo de la circunferencia de la córnea (véase más adelante).

c) *Recto interno*. — El recto interno sigue la parte interna de la órbita; llega a la parte interna del globo del ojo, la rodea y viene a fijarse en el lado interno de la esclerótica, algo por dentro de la circunferencia de la córnea. Sus relaciones son simples. Su *cara interna* corresponde a la pared orbitaria. Su *cara externa* mira al nervio óptico, del que está separada por el tejido céluloadiposo de la órbita y las ramificaciones nerviosas a él destinadas. Su *borde superior* corresponde al músculo oblicuo mayor; su *borde inferior*, al recto inferior.

d) *Recto externo*. — Este músculo se dirige de atrás a delante, siguiendo la pared externa de la órbita. Su *cara externa*, en relación con esta pared en sus dos tercios superiores, corresponde, por su tercio inferior, a la porción orbitaria de la glándula lagrimal.

Su *cara interna* corresponde al nervio óptico y tiene a su lado el ganglio oftálmico, del que está separada por la grasa orbitaria. El nervio motor ocular externo, antes de llegar al músculo, le sigue en una extensión de 13 milímetros. Su *borde superior* corresponde al borde externo del recto superior; su *borde inferior*, al borde externo del recto inferior.

3.° Paralelo anatómico entre los cuatro músculos rectos. Sus inserciones anteriores. — Aunque conformados según el mismo tipo, los cuatro músculos rectos difieren, no obstante, en ciertos puntos notablemente por su longitud, espesor, región precisa de la esclerótica en que se insertan, extensión y dirección de esta inserción, etc.

a) *Longitud del músculo y del tendón.* — Los cuatro músculos rectos tienen una longitud sensiblemente igual: esta longitud es, por término medio, en cada uno de ellos de 40 milímetros, incluso el tendón. La longitud de este último, variable en cada músculo, es, según MERKEL:

En el recto externo.	3,7	milímetros
» » inferior.	5,5	»
» » superior	5,8	»
» » interno.	8,8	»

b) *Grosor de los músculos rectos.* — El grosor de los músculos rectos varía igualmente en cada uno de ellos. Si los seccionamos perpendicularmente a su longitud, vemos que la superficie de sección mide (VOLKMANN):

En el recto interno	17,04	milím. cuad.
» » externo	16,77	»
» » inferior	15,08	»
» » superior.	11,05	»

De la comparación de estas fibras resulta que el músculo recto interno es el más grueso de los cuatro y el recto superior el más delgado. Entre ambos debemos situar, con grosor casi igual, el recto externo y el recto inferior.

c) *Punto preciso de la inserción esclerotical* (fig. 575). — La distancia respectiva que separa la inserción esclerotical de cada músculo recto de la circunferencia de la córnea se halla indicada en las cifras siguientes, que representan milímetros:

	MERKEL	SAPPEY	TILLAUX	FUCHS	TESTUT
En el recto interno. . . .	6,5	5,5	5	5,5	5,8
» » inferior . . .	6,8	6,7	6	6,5	6,5
» » externo. . . .	7,2	7,2	7	6,9	7,1
» » superior . . .	8	8,5	8	7,7	8

Los resultados obtenidos en esta quíntuple serie de observaciones, aunque difieren un poco los detalles, concuerdan admirablemente en su conjunto. Nos enseñan que el recto interno es, de los cuatro músculos rectos, el que más se aproxima a la córnea; viene luego el recto inferior, luego el recto externo y, por último, el recto superior. Por consiguiente, si reunimos por medio de una línea continua los cuatro puntos de inserción esclerotical de los músculos rectos, vemos (fig. 575) que esta línea no es una *línea circular* paralela a la circunferencia de la córnea, sino una *línea espiral* que, partiendo de la inserción del recto interno, se separa cada vez más del centro de la córnea, pasando sucesivamente por las inserciones del recto inferior y del recto externo y terminando en la del recto superior.

d) *Extensión y dirección de la inserción esclerotical.* — En cuanto a la extensión lineal de la inserción esclerotical de cada uno de los cuatro músculos rectos (figura 576, *a*, *b*, *c*, *d*), nos la indican claramente las numerosas mediciones de FUCHS.

Esta línea de inserción mide:

En el recto superior	10,6	milímetros
» » interno	10,3	»
» » inferior	9,8	»
» » externo	9,2	»

Las investigaciones de Fuchs nos enseñan al mismo tiempo que la línea de inserción esclerotical de los cuatro músculos rectos no tiene una dirección cualquiera, sino una dirección fija, aunque diferente en cada uno de ellos. Así (figs. 575 y 576) es casi paralela al ecuador en el músculo recto interno; oblicua hacia atrás y afuera en el recto superior; ligeramente oblicua hacia delante y abajo en el recto externo; ligeramente oblicua hacia atrás y afuera en el recto inferior. Por último, el centro de la inserción escleral de cada uno de los músculos rectos está desplazado en relación con el meridiano de la córnea correspondiente: el músculo recto supe-

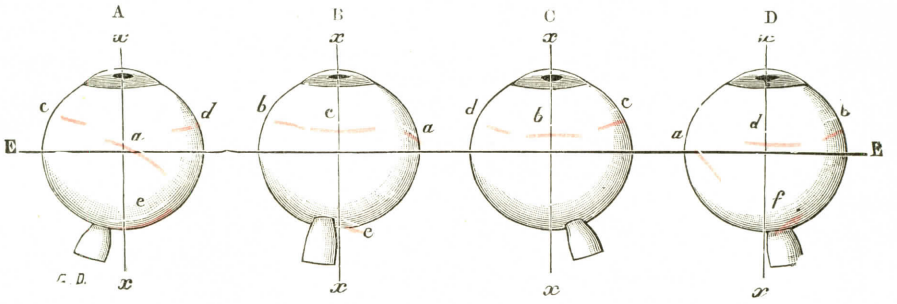

Fig. 576

Representación esquemática de la inserción de los músculos del ojo en la esclerótica, según las investigaciones de Fuchs (ojo derecho).

A, el globo del ojo visto por su cara superior. — B, el globo visto por su cara interna. — C, el globo visto por abajo. D, el globo visto por fuera.

xx, eje ánteroposterior. — E, E, ecuador. — *a*, músculo recto superior. — *b*, recto inferior. — *c*, recto interno. *d*, recto externo. — *e*, oblicuo mayor. — *f*, oblicuo menor.

rior tiene su inserción desplazada algo hacia fuera, los rectos externo e inferior lo tienen hacia arriba, el recto interno hacia dentro; se trata, por lo demás, de desplazamientos muy mínimos (Winckler).

4.° Acción de los músculos rectos. — Está universalmente admitido hoy en mecánica ocular que el ojo no ejecuta movimiento alguno de traslación en su totalidad, sino movimientos de rotación *alrededor de un centro siempre fijo, cualquiera que sea el movimiento ejecutado.* Este centro de rotación no está situado en la mitad del eje ánteroposterior del ojo, sino dos milímetros más atrás, como ha demostrado Donders. Se encuentra aproximadamente a 13,6 milímetros por detrás del vértice de la córnea y a 10 milímetros por delante de la superficie posterior de la esclerótica. Esto sentado, se concibe fácilmente que la acción que ejerce uno cualquiera de los músculos rectos sobre la esfera ocular depende a la vez de su *dirección* y de su *punto de inserción en la esclerótica*, y con este motivo nos parecen necesarias algunas definiciones.

Se designa con el nombre de *plano de acción del músculo*, el plano que pasa por los tres puntos siguientes: el centro de rotación del ojo, la inserción orbitaria del músculo y su inserción en la esclerótica. Una perpendicular tirada en este plano al centro de rotación nos da el eje en torno del cual se mueve el globo ocular cuando el músculo se contrae, o dicho de otro modo, su *eje de rotación.* Ahora bien, las investigaciones de Fick, Rute y Wolkmann nos demuestran que cada uno de los músculos rectos (veremos más adelante que lo mismo sucede con los oblicuos) posee un eje de rotación que le es propio y, por otra parte, que estos diversos ejes de rotación nunca coinciden exactamente con las coordenadas del ojo, es decir, con uno de sus ejes ánteroposterior, vertical o transversal. La acción de

los músculos rectos es, pues, muy compleja y su determinación suscita dificultades numerosas, por lo menos si se quiere llegar a fórmulas rigurosamente exactas.

En la práctica ordinaria se considera el eje de rotación del recto interno como coincidiendo exactamente con el del recto externo, y se admite del mismo modo que el recto superior y el recto inferior obran uno y otro sobre el globo del ojo según un mismo y único eje de rotación. Desde luego se ve, recordando la disposición respectiva de estos diferentes músculos, que el recto interno y el recto externo por una parte, el recto superior y el recto inferior por otra, hacen rodar el eje en sentido inverso, o dicho de otro modo, son *recíprocamente antagonistas.*

En cuanto a la dirección exacta del eje de rotación de cada uno de estos dos pares musculares, se ha establecido como sigue, a la vez por el cálculo y por la experiencia: 1.°, el eje de rotación del primer par muscular *(recto interno* y *recto externo)* coincide casi con el diámetro vertical del ojo; 2.°, el eje de rotación del segundo par muscular *(recto superior* y *recto inferior)* está situado casi en el plano horizontal y se dirige oblicuamente de dentro a fuera y de delante a atrás, formando con el eje transversal del globo ocular un ángulo de 27° (fig. 577).

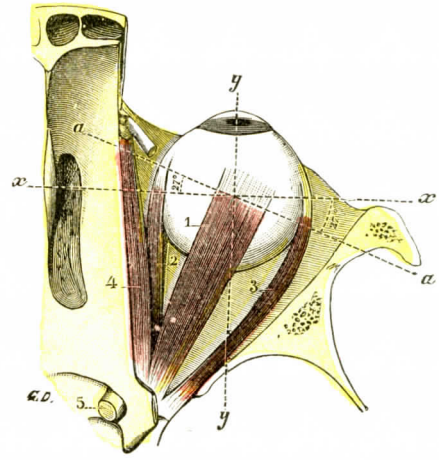

FIG. 577

La órbita vista por arriba, para demostrar el modo de acción de los cuatro músculos rectos.

1, recto superior. — 2, recto interno. — 3, recto externo. — 4, oblicuo mayor, cuyo tendón ha sido cortado a su salida de la polea de reflexión. — 5, nervio óptico. — *yy*, eje ánteroposterior del ojo. — *xx*, eje transversal. — *aa*, eje de rotación de los músculos recto superior y recto inferior, inclinándose 27° sobre el eje transversal *xx*.

Poseemos ahora todos los elementos necesarios para determinar la acción respectiva de cada uno de los músculos rectos sobre el globo del ojo. Si queremos recordar, por una parte, el principio de mecánica según el cual los movimientos ejecutados por una esfera son siempre determinados por el modo de desviación de dos puntos de su superficie y que, por otra parte, ha prevalecido el uso de tomar como puntos de referencia en la esfera ocular el *centro de la córnea* y la *parte superior del meridiano vertical,* podemos sentar las cuatro fórmulas siguientes:

1.ª *El recto interno dirige la córnea hacia dentro siguiendo el plano horizontal y conservando el meridiano vertical su posición vertical.*

2.ª *El recto externo lleva la córnea hacia fuera, siguiendo siempre el plano horizontal y conservando el meridiano vertical también su posición vertical.*

3.ª *El recto superior lleva la córnea hacia arriba y un poco hacia dentro, y además inclina ligeramente hacia dentro la parte superior del meridiano vertical.*

4.ª *El recto inferior dirige la córnea hacia abajo y un poco hacia dentro, y además inclina ligeramente hacia fuera la parte superior del meridiano vertical.*

Apenas es necesario añadir que, en estos diferentes movimientos y por razón de la situación casi central del centro de rotación, los dos hemisferios del ojo se desvían constantemente en sentido inverso, dirigiéndose el hemisferio posterior hacia arriba cuando el hemisferio anterior se dirige hacia abajo, dirigiéndose el primero hacia dentro cuando el segundo se desvía hacia fuera, etc., etc.

VOLKMANN calcula que el músculo, durante su contracción, se acorta aproximadamente una cuarta parte. En tanto que el músculo antagonista se alarga y se arrolla cada vez más alrededor del globo del ojo, el músculo que se contrae se

desarrolla sucesivamente; de tal suerte que, cuando la contracción está efectuada y el acortamiento está en su máximo, su tendón no está ya en relación de contacto con el ojo sino por su línea de inserción esclerotical. Este *desarrollo completo* del músculo en contracción limita por sí mismo el movimiento: en efecto, mayor acortamiento del músculo no podría tener otro resultado que aproximar el globo del ojo al fondo de la órbita; ahora bien, hemos visto que este movimiento de traslación total es imposible.

El mismo músculo limita, pues, al contraerse, su grado de contracción, *constituyendo así su propio freno*. Pero los movimientos del ojo tienen todavía otros re-

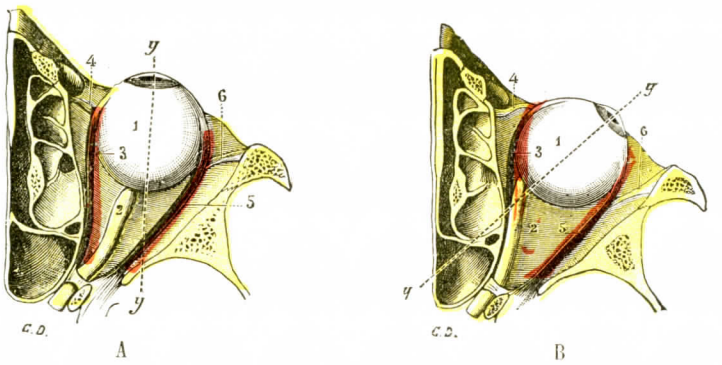

FIG. 578

Esquemas destinados a demostrar la acción de los ligamentos contentivos sobre los músculos recto interno y recto externo: A, ligamentos contentivos en estado de reposo; B, los mismos durante la contracción del recto externo.

yy, eje óptico. — 1, globo del ojo. — 2, nervio óptico. — 3, músculo recto interno, con 4, su prolongación orbitaria o ligamento contentivo. — 5, músculo recto externo, con 6, su ligamento contentivo.

Como se ve, durante la contracción del recto externo (figura B) el ligamento contentivo 6 que le corresponde se halla fuertemente tenso, en tanto que el ligamento contentivo 4 del recto externo está relajado.

guladores: son las prolongaciones, antes descritas, que sus vainas conjuntivales envían hacia la órbita y los párpados.

Basta echar una ojeada a la figura 578, A y B, para comprender cuál es el papel de estas prolongaciones orbitarias para con los músculos recto interno y recto externo. Cuando uno de estos músculos se contrae, el recto externo, por ejemplo, su prolongación orbitaria está naturalmente tensa. Ahora bien, esta tensión produce un doble resultado: primero, separa el músculo contraído del ecuador del ojo, protegiendo así a éste contra los efectos de una compresión lateral, que probablemente no dejaría de tener influencia sobre la función visual. En segundo lugar, retiene el músculo por delante, impidiéndole acortarse más, de dónde el nombre de *tendones contentivos* que se da también a esas prolongaciones orbitarias. Tal denominación está perfectamente justificada desde el punto de vista fisiológico. Pero, evidentemente, es inexacta desde el punto de vista de la anatomía general, puesto que dichas prolongaciones son de naturaleza conjuntiva y dependen de la vaina de los músculos, sin que tengan nada de común con su tendón. Los denominaremos, con más exactitud, *ligamentos contentivos*.

Por lo que se refiere al recto superior y al recto inferior, hemos visto que sus prolongaciones orbitarias, en lugar de terminar en los huesos de la órbita como las precedentes, van en gran parte a terminar en los párpados, en las dos laminillas fibrosas llamadas *tarsos*. Resulta de esta disposición: 1.°, que el recto superior, cuando se contrae, eleva ligeramente el párpado superior, al mismo tiempo que dirige la córnea hacia arriba; 2.°, que el recto inferior, al hacer bajar la

córnea, determina al mismo tiempo un ligero descenso del párpado inferior. Para comprobar este doble fenómeno, basta ponerse ante un espejo y colocar la cabeza alternativamente en flexión y extensión sin dejar de mirar al espejo. Cuando la cabeza baja (flexión), se ve, bajo la influencia de la contracción del recto superior, dirigirse la córnea hacia arriba y el párpado superior elevarse sobre ella. De igual manera, cuando la cabeza se levanta (extensión), se ve la contracción del recto inferior dirigir la córnea hacia abajo, al mismo tiempo que deprime ligeramente el párpado inferior.

Variedades. — El recto interno y el recto inferior pueden hallarse unidos en todo el tercio posterior de la órbita (MACALISTER). — SCHLEMM ha indicado un fascículo anastomótico entre el recto externo y el recto inferior. — El recto externo puede estar dividido en dos fascículos. — En un caso de CURNOW el recto externo enviaba dos fascículos al tarso del párpado inferior. — El recto interno y el recto externo pueden faltar en casos de estrabismo. — Todos los músculos del ojo faltaban en un caso de KLINSCOSH. — Con el nombre de *gracillimus orbitis*, ALBINUS, y después de él BOCHDALECK, han indicado un fascículo supernumerario que seguía el borde superior del oblicuo mayor e iba a fijarse en su polea de reflexión. — MOSELEY ha encontrado un fascículo anormal que se desprendía de la pared externa de la órbita, cerca de la sutura esfenomalar, y se perdía en el tejido celular del ángulo externo del ojo.

C. — MÚSCULOS OBLICUOS DEL OJO

Los músculos oblicuos del ojo, así llamados porque su dirección cruza oblicuamente el eje ánteroposterior del globo ocular, son dos: el *oblicuo mayor* y el *oblicuo menor*.

1.° Músculo oblicuo mayor. — El músculo oblicuo mayor u oblicuo superior (fig. 571, 2), el más largo de todos los músculos de la órbita, se extiende desde el vértice de esta cavidad ósea hasta la parte pósteroexterna del globo ocular.

a) *Inserciones y trayecto.* — Este músculo nace, como los músculos rectos, en la parte más posterior de la pirámide orbitaria. Se inserta aquí por un tendón muy corto, a la vez en la vaina del nervio óptico y en la parte interna y superior del agujero óptico, entre el músculo recto superior y el recto interno, y por dos bridas fibrosas que, nacidas del tendón de Zinn, rodean al nervio óptico y convergen encima de él.

De aquí se dirige oblicuamente hacia delante, siguiendo el ángulo diedro que forman, por su reunión, la parte superior y la pared interna de la órbita. Un poco antes de alcanzar el reborde orbitario, este músculo, hasta entonces carnoso, se une a un tendón cilíndrico, que muy pronto se introduce en un anillo fibrocartilaginoso (2') que está implantado en una pequeña depresión del hueso frontal, a nivel de su apófisis orbitaria interna: este anillo, que es susceptible de osificarse en parte o en su totalidad, lleva el nombre de *polea de reflexión* del oblicuo mayor. Al salir de este anillo, en efecto, el tendón del oblicuo mayor, cambiando bruscamente de dirección, *se refleja* hacia fuera y atrás, rodea la parte superior del globo del ojo y va a fijarse, por una extremidad ensanchada en forma de abanico, en la parte súperoexterna del hemisferio posterior. Su línea de inserción es ligeramente curva, con la concavidad dirigida hacia delante y adentro (figs. 571 y 574); su extensión lineal mide de 10 a 12 milímetros.

Como se ve por esta descripción, el músculo oblicuo mayor se compone de dos porciones: una *porción carnosa* y una *porción tendinosa*, o también una *porción directa* y una *porción refleja*. La porción refleja o petroclear forma con la porción directa o retrotroclear un ángulo de 45° aproximadamente.

Los autores no están de acuerdo acerca de la orientación de la polea de reflexión del oblicuo mayor: unos la consideran como vertical, otros la representan en dirección horizontal. En realidad es oblicua, y su oblicuidad es tal que su orificio superior, por el que sale el tendón del oblicuo mayor, mira a la vez hacia arriba, hacia fuera y un poco hacia delante. (GIACOMINI).

b) *Relaciones.* — Considerado desde el punto de vista de sus relaciones, el cuerpo muscular del oblicuo mayor está exactamente situado entre el recto superior y el recto interno. La *cara externa* de ese músculo está en relación con el periostio orbitario. Su *cara interna* corresponde al tejido adiposo que rodea el nervio óptico.

En cuanto al tendón del oblicuo mayor, se amolda sobre la parte correspondiente del globo del ojo, pasando, como dijimos antes, por debajo del recto superior.

Añadiremos que a la polea de reflexión va anexa una sinovial perfectamente caracterizada, que favorece el deslizamiento del tendón dentro de este anillo fibrocartilaginoso. Tapiza uniformemente las paredes de la polea y se extiende desde aquí sobre el mismo tendón en una extensión que varía, según los individuos, desde algunos milímetros hasta uno y aun dos centímetros.

Por último, esta polea se fija, por una parte, en su abertura anterior, tiene inserciones de la vaina del recto superior (SUTTON); por otra parte, a una porción de la expansión interna del músculo elevador del párpado superior.

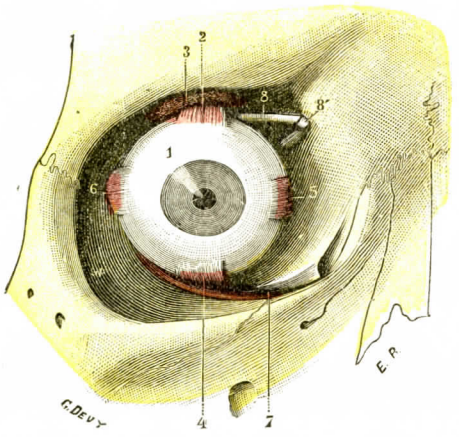

FIG. 579

El globo del ojo y su aparato motor vistos de frente.

1, globo del ojo. — 2, recto superior. — 3, elevador del párpado superior, seccionado. — 4, recto inferior. — 5, recto interno. — 6, recto externo. — 7, oblicuo menor. — 8, oblicuo mayor, con 8', su polea de reflexión.

2.° Músculo oblicuo menor. — Al contrario de todos los demás músculos del ojo, el oblicuo menor (figura 759, 7) no se desprende del fondo de la órbita, sino de la parte anterior e interna de esta cavidad.

a) *Inserciones y trayecto.* — Delgado y acintado, como todos los que hemos descrito, se inserta por fibras aponeuróticas cortas en el reborde óseo del orificio superior del conducto nasal, inmediatamente por detrás y por fuera del saco lagrimal.

Desde aquí se dirige oblicuamente hacia fuera y atrás, rodea de abajo arriba el globo del ojo y va a fijarse en su hemisferio posterior, a 6 u 8 milímetros por debajo de la inserción esclerotical del oblicuo mayor. Su línea de inserción es ligeramente curva, con la cavidad vuelta hacia su inserción fija; mide, según FUCHS, en los ojos emétropes, de 7 a 11 milímetros.

b) *Relaciones.* — Las relaciones del oblicuo menor son las siguientes. Su *cara inferior*, convexa, está en relación primero con el suelo de la órbita, y más adelante, con el músculo recto externo. Su *cara superior*, cóncava, está en relación con el globo del ojo, a cuyo alrededor se arrolla; sin embargo, está separada de él, a nivel del meridiano vertical, por el músculo recto inferior, cuya dirección cruza oblicuamente la del oblicuo menor.

3.° Acción de los dos oblicuos (figs. 580 y 581). — El músculo oblicuo mayor obra sobre el globo del ojo como si se insertase en su polea de reflexión, la cual, como es sabido, se encuentra situada en el ángulo súperointerno del reborde orbitario. El *plano de acción* de este músculo pasa, pues, por los tres puntos siguientes: la polea de reflexión, el centro de rotación del ojo y el punto medio de su línea de inserción esclerotical. Su *eje de rotación*, lo mismo que para los músculos rectos, será la perpendicular bajada sobre este plano por el centro de rotación del globo ocular.

Aunque el plano de acción del oblicuo menor sea algo diferente del del oblicuo mayor, se puede en la práctica ordinaria despreciar esta ligera diferencia. De este

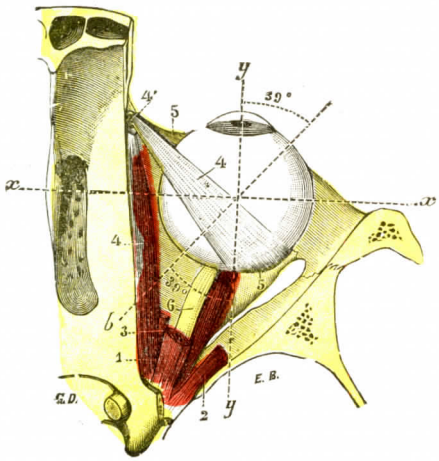

FIG. 580

La órbita vista por arriba, para demostrar el modo de acción de los oblicuos.

1, 2, 3, músculos recto superior, recto interno y recto externo, cortados en el fondo de la órbita. — 4, oblicuo mayor, con 4', su polea de reflexión. — 5, oblicuo menor. — 6, nervio óptico. — *yy*, eje anteroposterior del ojo. — *xx*, eje transversal. — *bb*, eje de rotación de los dos oblicuos, que se inclina 39° sobre el eje anteroposterior *yy*.

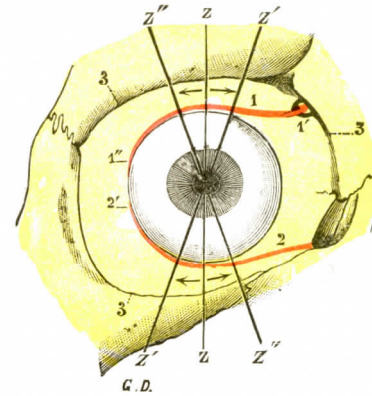

FIG. 581

Esquema destinado a demostrar la acción de los dos oblicuos sobre el meridiano vertical del ojo.

1, oblicuo mayor, con : 1', su polea de reflexión ; 1'', su inserción en la esclerótica. — 2, oblicuo menor, con 2', su inserción en la esclerótica. — 3, borde orbitario. — *zz*, eje que pasa por el meridiano vertical. — *z' z'*, este mismo eje después de la contracción del oblicuo mayor. — *z'', z''*, este mismo eje después de la contracción del oblicuo menor.

modo los dos oblicuos, como el recto interno y el recto externo por una parte, el recto superior y el recto inferior por otra, constituyen un tercer par de músculos antagonistas, que desvían el ojo en sentido inverso, pero siempre alrededor de un mismo eje de rotación.

Este eje de rotación de los dos oblicuos, como se ve en la figura 580, se dirige oblicuamente de delante atrás y de fuera a dentro, formando con el eje anteroposterior del ojo un ángulo de 39° Además, no está situado exactamente en el plano horizontal, sino que forma hacia delante, por encima de este plano, un ángulo de 8°. De estas nociones podemos deducir las dos fórmulas siguientes, que resumen el modo de acción de los dos oblicuos:

1.° *El oblicuo mayor desvía la córnea hacia fuera y hacia abajo; además, inclina hacia dentro la parte superior del meridiano vertical.*

2.° *El oblicuo menor desvía la córnea hacia fuera y hacia arriba; además, inclina hacia fuera la parte superior del meridiano.*

§ 3. — Cápsula de Tenon

La cápsula de Tenon, llamada así del nombre del anatomista que la descubrió, es una membrana de naturaleza conjuntiva que envuelve toda la porción esclerotical del ojo, amoldándose exactamente sobre ella. Se la designa también con el nombre de *aponeurosis orbitaria, aponeurosis órbitoocular, aponeurosis óculopalpebral.* La descripción de Tenon data de 1803; desde aquella época, la membrana conjuntiva retroocular ha sido de nuevo estudiada por Bonnet, Hélie y Ferral en 1841, por Lenoir en 1850 y más recientemente por Schwalbe, quien, partiendo de una opinión ya emitida por Bogros, nos ha dado a conocer, por delante de ella, la presencia de una verdadera cavidad serosa. Estudiaremos sucesivamente en la cápsula de Tenon: 1.°, su *configuración general* y sus *relaciones;* 2.°, las *prolongaciones* diversas que emite sobre los músculos que la atraviesan; 3.,° su *significación morfológica.*

1.° Conformación general y relaciones. — Considerada desde el punto de vista de su configuración general, la cápsula de Tenon (fig. 582, 3), dispuesta alrededor de la porción esclerotical del ojo, recuerda bastante exactamente la cúpula que abarca la base de la bellota tierna.

Como la esclerótica, a la que se amolda, tiene la forma de un segmento de esfera y presenta una cara anterior, una cara posterior y una circunferencia.— La *cara anterior*, cóncava y perfectamente lisa, está en relación con la esclerótica en toda su extensión. La *cara posterior*, convexa, se corresponde, por *detrás*, con la masa céluloadiposa de la órbita. *Por delante* está en relación con la conjuntiva ocular, de la que la separa una capa, siempre muy delgada, de tejido conjuntivo. Esta cara posterior está menos claramente limitada, menos bien aislada que la anterior: se confunde insensiblemente con las partes vecinas. La *circunferencia* de la cápsula de Tenon, en fin, se adelgaza progresivamente y se confunde, en el contorno de la córnea, con el corion de la conjuntiva.

Como se ve, la cápsula de Tenon aísla el globo ocular de la parte posterior de la órbita. Es, pues, necesariamente atravesada de atrás a delante por todos los órganos que, desde esta porción de la cavidad orbitaria, se dirigen al ojo. Estos órganos son numerosos; tenemos primeramente el *nervio óptico*, que perfora la cápsula de Tenon un poco por dentro del polo posterior del ojo, la cápsula, en este punto, adhiere íntimamente por una parte a la esclerótica y por otra parte a la vaina fibrosa del cordón nervioso. Tenemos luego los *nervios ciliares* y las *arterias ciliares posteriores*, después los *vasa vorticosa*, que atraviesan la cápsula en puntos diversos, un poco por delante del nervio óptico. En fin, en una zona más anterior alcanzan la membrana conjutiva los *seis músculos motores del ojo* (los rectos y los oblicuos), cuya inserción terminal se efectúa en la esclerótica.

2.° Prolongaciones enviadas por la cápsula de Tenon a los músculos que la atraviesan. — A nivel de los orificios citados, que dan paso a los seis músculos motores del ojo, la cápsula de Tenon envía *hacia delante* prolongaciones conjuntivas en forma de vaina a los tendones que acaban de atravesarlos, prolongaciones que acompañan a los tendones hasta su inserción esclerotical. Por otra parte, a nivel de estos mismos orificios envía *por detrás* a los mismos cuerpos musculares prolongaciones que constituyen las vainas de estos músculos. La cápsula de Tenon, da, pues, a los músculos que la atraviesan dos clases de vainas: 1.°, vainas anteriores, destinadas al tendón: son las *vainas tendinosas;* 2.°, vainas posteriores, destinadas al cuerpo muscular propiamente dicho: son las *vainas musculares.*

A. Vainas tendinosas. — Cada uno de los tendones de los seis músculos motores del ojo tiene una vaina conjuntiva en forma de dedo de guante, que cubre toda su porción comprendida entre la cápsula de Tenon y su inserción escleral, la cual se le adhiere íntimamente en toda su extensión.

Esta disposición es muy evidente en los tendones de los músculos rectos, y el escalpelo del anatomista como el tenótomo del cirujano encuentran sucesivamente a su nivel, marchando de delante atrás, los seis planos siguientes: 1.°, la

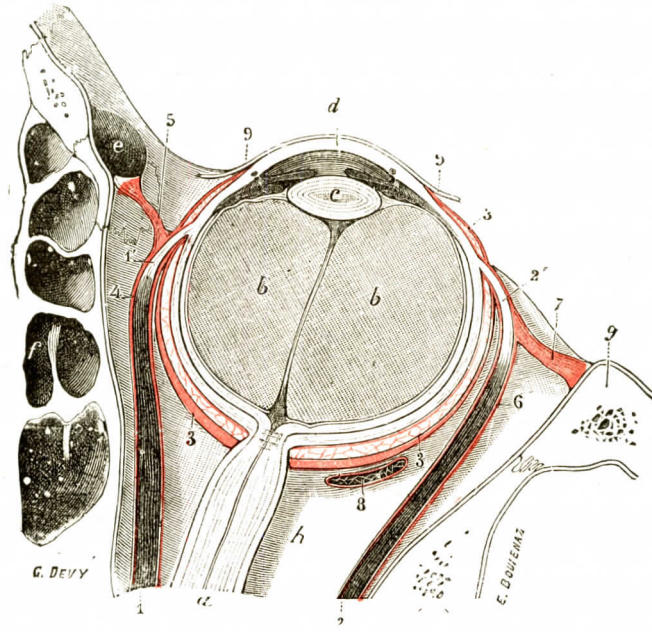

Fig. 582

La cápsula de Tenon vista en un corte horizontal del globo del ojo; ojo derecho, segmento inferior del corte *(semiesquemática)*.

a, nervio óptico. — *b*, cuerpo vítreo. — *c*, cristalino. — *d*, córnea. — *e*, corte del saco lagrimal. — *f*, células etmoidales. — *g*, hueso malar. — *h*, suelo de la órbita.

1, recto interno, con: 1', su tendón. — 2, recto externo, con: 2', su tendón. — 3, cápsula de Tenon. — 4, vaina muscular del recto interno, con: 5, su prolongación orbitaria. — 6, vaina muscular del recto externo, con: 7, su prolongación orbitaria. — 8, músculo oblicuo menor y su vaina. — 9, conjuntiva.

conjuntiva; 2.°, la parte anterior de la cápsula de Tenon; 3.°, la cara externa o anterior de la vaina conjuntiva del tendón; 4.°, el mismo tendón; 5.°, la cara interna o posterior de su vaina; 6.°, la esclerótica. Hemos dicho antes que la vaina del tendón se adhiere a éste íntimamente.

Pero no es esto todo. Las vainas tendinosas de los cuatro músculos rectos están unidas entre sí por expansiones laterales, que marchan en sentido ecuatorial y que en su camino contraen adherencias con la cápsula de Tenon. De ello resulta que, cuando se practica en el vivo la sección de un tendón cualquiera, el del recto interno, por ejemplo, el cuerpo muscular que le corresponde sufre una retracción limitada, por la misma razón de estas múltiples *adherencias* que acabamos de describir, y puede también, por sus contracciones, siempre a causa de las mismas *adherencias*, actuar eficazmente sobre el globo del ojo.

B. VAINAS MUSCULARES. — En número de siete, una para el elevador del párpado superior, cuatro para los músculos rectos y dos para los músculos oblicuos, las vainas musculares se desprenden del contorno mismo de los siete ojales que dan paso a estos músculos y se extienden sobre ellos de delante atrás, dirigiéndose hacia sus inserciones de origen:

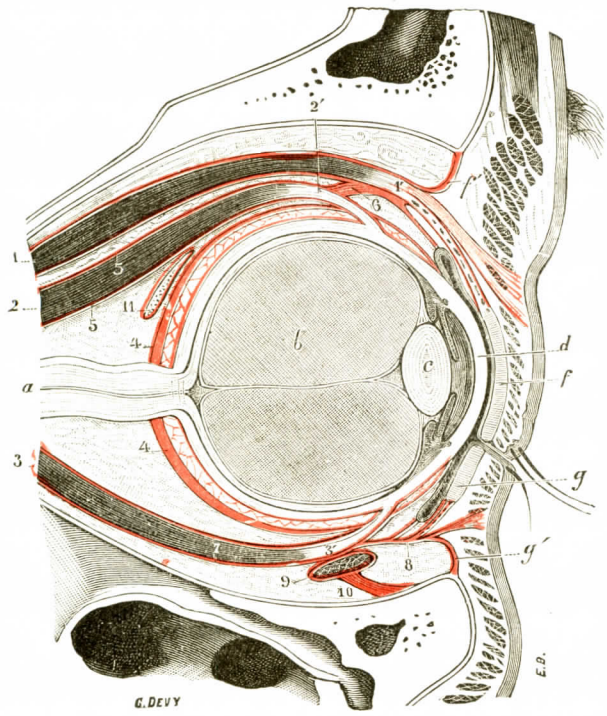

FIG. 583

Cápsula de Tenon vista en un corte sagital del globo del ojo; ojo derecho, segmento interno del corte *(semiesquemática)*.

a, nervio óptico. — *b*, cuerpo vítreo. — *c*, cristalino. — *d*, córnea. — *f*, tarso superior, con: *f'*, su ligamento ancho. — *g*, tarso inferior, con: *g'*, su ligamento ancho.

1, elevador del párpado superior, con: 1', su tendón. — 2, recto superior, con: 2', su tendón. — 3, recto inferior, con: 3', su tendón. — 4, cápsula de Tenon. — 5, vaina muscular del recto superior, con: 6, su prolongación orbitaria. — 7, vaina muscular del recto inferior, con: 8, su prolongación orbitaria. — 9, músculo oblicuo menor, con: 10, su prolongación orbitaria. — 11, tendón del oblicuo mayor.

a) *Vaina del elevador del párpado superior.* — Celulosa en la parte tendinosa del músculo, y en su parte posterior muscular, forma en la unión de las dos partes una *brida transversal fibrosa*. Por dentro, una hoja nacida de esta brida pasa por encima del tendón reflejo del oblicuo mayor y de la polea, alcanza la periórbita, insertándose por delante en los dos extremos de la escotadura supraorbitaria; otra expansión pasa por debajo del tendón reflejo del oblicuo mayor y bajo la polea, luego se fija en la periórbita. Por fuera, la expansión externa pasa con el tendón del elevador sobre la parte orbitaria de la glándula lagrimal y llega a la cara interna del molar.

b) *Vainas de los músculos rectos.* — Las vainas de los músculos rectos envuelven sucesivamente, en cada uno de ellos, la mitad posterior del tendón escleral y luego el mismo cuerpo muscular. Gruesas y resistentes en su origen, se adelgazan poco a poco a medida que se alejan de la cápsula de Tenon y degeneran muy pronto en una simple tela celulosa, que acaba también por desaparecer hacia el tercio o cuarto posterior del músculo. Añadiremos que estas vainas se adhieren íntimamente por su cara profunda a sus músculos respectivos.

c) *Vaina del oblicuo mayor.* — La vaina del oblicuo mayor se extiende desde la cápsula de Tenon a la polea de reflexión de este músculo en su *porción pretroclear*, en la que está reforzada por expansiones transversales del músculo recto superior y del elevador del párpado; luego se continúa más allá de la polea, acompañando al músculo en su paso a través de ella, y esta *vaina retrotroclear* se hace cada vez más delgada y transparente al alejarse de la tróclea. Como sucede con los músculos rectos, la vaina conjuntiva del oblicuo mayor se adhiere

íntimamente al tendón de este músculo, desde su inserción en la esclerótica hasta la pequeña sinovial que favorece su deslizamiento sobre la polea de reflexión.

d) *Vaina del oblicuo menor.* — En cuanto a la vaina del oblicuo menor, envuelve el músculo en toda su extensión y va a fijarse, como él, en la base de la órbita, en el reborde externo del conducto nasal. Además de sus fibras longitudinales propias recibe fibras de la expansión del recto inferior.

3.° Prolongaciones orbitales de las vainas musculares. — Todas las vainas musculares que acabamos de describir, excepto la del oblicuo mayor, envían hacia la base de la órbita expansiones más o menos resistentes, que se describen indistintamente con los nombres de *alas ligamentosas, aletas ligamentosas, tendones orbitarios, tendones de detención* de los músculos del ojo. Por lo demás, estas prolongaciones varían en su disposición para cada músculo y merece cada una de ellas una descripción particular.

a) *Prolongación orbitaria de los dos músculos recto interno y recto externo.* — Difiere algún tanto en ambos músculos. La prolongación orbitaria de la vaina del músculo *recto interno* se dirige oblicuamente de atrás a delante y de fuera a dentro para ir a fijarse, en la pared interna de la órbita, en la mitad superior de la cresta del unguis, inmediatamente por detrás del saco lagrimal y del tendón reflejo del orbicular (fig. 582, 4). La que nace de la vaina del recto externo es mucho más fuerte que la precedente, pero presenta una disposición análoga: como ella, se dirige oblicuamente hacia el lado externo de la base de la órbita, fijándose aquí fuertemente un poco por encima y detrás del ligamento externo de los párpados (figura 582, 7); fisiológicamente, por su disposición, esta aleta externa está destinada a desempeñar un papel de «tendón de cambio de dirección», de polea, y no de freno.

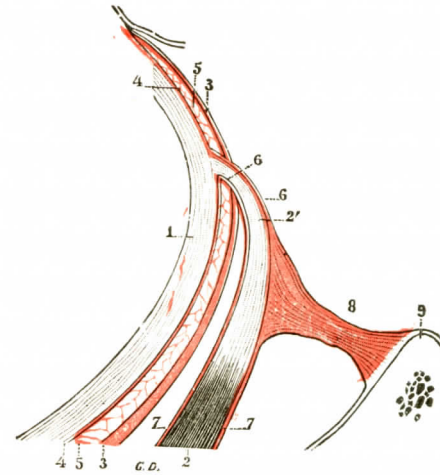

FIG. 584

Esquema destinado a demostrar, en un corte horizontal del ojo, la cápsula de Tenon y sus diversas prolongaciones.

1, esclerótica.—2, músculo recto externo, con: 2', su tendón escleral. — 3, hoja externa de la cápsula de Tenon. — 4, su hoja interna. — 5, su cavidad central o espacio de Tenon. — 6, vaina del tendón. — 7, vaina muscular — 8, prolongación orbitaria de esta vaina. — 9, reborde orbitario.

Las dos prolongaciones orbitarias de los músculos *recto interno* y *recto externo* son evidentemente fibrosas en su origen en la vaina conjuntiva del músculo.

Pero, a medida que se aproximan a la órbita, adquieren poco a poco fibras musculares lisas, que predominan manifiestamente en su mitad externa. Su predominio llega a ser tal, en ciertos casos, que SAPPEY ha creído necesario considerar el conjunto de estas fibras musculares como dos pequeños músculos distintos, a los que ha dado el nombre de *músculo orbitario interno* y *músculo orbitario externo.* Estos fascículos musculares, como bien se concibe, refuerzan las expansiones fibrosas a las que se sobreañaden y desempeñan respecto a ellas el papel correspondiente a los músculos tensores aponeuróticos.

b) *Prolongaciones orbitarias de los músculos recto superior y recto inferior.* — Las prolongaciones orbitarias de los otros dos músculos rectos, *recto superior* y *recto inferior,* se dirigen, oblicuamente también, hacia la base de la órbita. Pero, en lugar de detenerse y fijarse aquí en totalidad como las precedentes, se limitan

a dejar algunas fibras en el reborde orbitario (Motais) y prosiguen su trayecto hasta los párpados.

La que procede del recto inferior (fig. 583, 8), la más sencilla de las dos, envía de paso una ligera expansión al fondo de saco de la conjuntiva, se fija luego por algunas fibras descendentes en la parte media del reborde orbitario y va a terminar en el borde inferior del tarso del párpado inferior.

La que emana del recto superior (figs. 583, 6, y 585, 7) viene a colocarse debajo del ancho tendón del músculo elevador y se confunde poco a poco con él para ir

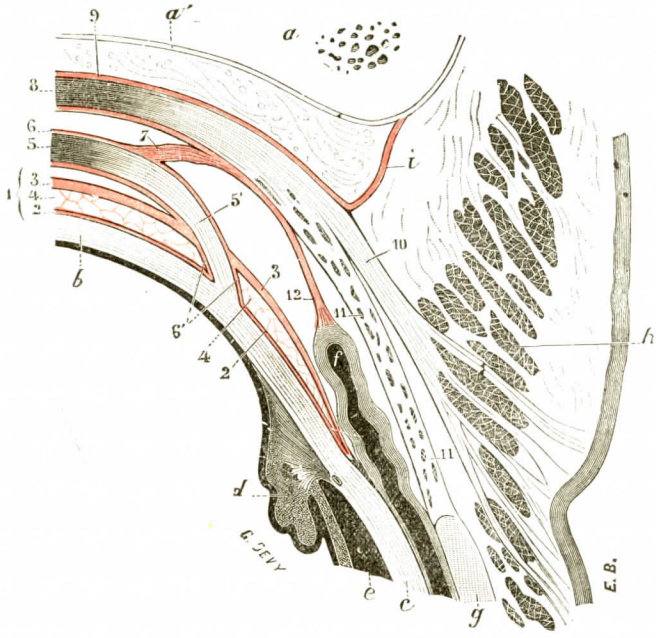

Fig. 585

Relaciones de la cápsula de Tenon con los músculos superiores de la órbita *(semiesquemática)*.

a, hueso frontal, con: *a'*, su periostio. — *b*, esclerótica. — *c*, córnea. — *d*, procesos ciliares. — *e*, cámara anterior del ojo. — *f*, fondo de saco superior de la conjuntiva. — *g*, tarso superior. — *h*, músculo orbicular de los párpados. — *i*, séptum orbicular.

1, cápsula de Tenon, con: 2, su hoja interna; 3, su hoja externa; 4, su cavidad serosa. — 5, músculo recto superior, con: 5', su tendón; 6, su vaina; 7, su prolongación orbitaria. — 8, músculo elevador del párpado superior, con: 9, su vaina; 10, su tendón conjuntivo; 11, su tendón muscular; 12, su expansión para el fondo de saco conjuntival.

a tomar una inserción común en el borde superior del tarso del párpado superior. Como la precedente, durante su trayecto deja un hacecillo en el fondo de saco conjuntival y se fija en la pared media del reborde orbitario por cierto número de fibras ascendentes, que se confunden con el ligamento ancho de los párpados. Además, deja escapar dos expansiones laterales, que se dirigen una a la polea del oblicuo mayor y la otra a la parte externa de la órbita.

c) *Prolongación orbitaria del oblicuo menor.* — El oblicuo menor tiene también su prolongación orbitaria, la cual presenta completa analogía con la de los músculos laterales, el recto interno y el recto externo. Esta prolongación, bien descrita por Motais (1887), se desprende del borde anterior del oblicuo menor, o mejor, de su vaina, a 10 milímetros aproximadamente de la inserción orbitaria de este músculo (fig. 586).

De aquí se dirige oblicuamente hacia fuera y un poco hacia delante para ir a fijarse en el suelo de la órbita, cerca de su ángulo inferoexterno (fig. 586, 2').

Su longitud es de 10 a 12 milímetros. Su anchura, muy variable según los puntos en que se la examine, es de 8 milímetros en su origen en el músculo, de 2 milímetros solamente en su parte media, de 6 milímetros en su terminación en el suelo orbitario. Como se ve, está estrechada en su parte media, ensanchada en sus dos extremos y presenta en su conjunto la forma de dos láminas triangulares unidas por sus vértices.

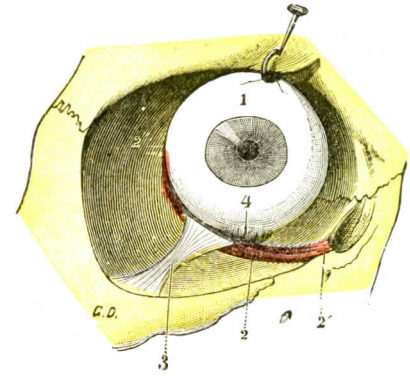

FIG. 586

Esquema que representa la prolongación orbitaria del oblicuo menor.

1, ojo derecho, fuertemente atraído hacia arriba. — 2, oblicuo menor, con : 2', su inserción orbitaria ; 2'', su inserción esclerotical. — 3, su prolongación orbitaria. — 4, músculo recto inferior.

4.° Papel que desempeñan las prolongaciones orbitarias. — Las diferentes prolongaciones que acabamos de describir y que unen los músculos del ojo, por una parte a la órbita y por otra a los párpados, desempeñan en la mecánica ocular un papel importante que hemos dado a conocer en el párrafo precedente, al estudiar la acción de los músculos rectos y de los músculos oblicuos (véanse págs. 700 y 705).

5.° Significación anatómica de la cápsula de Tenon. — Las investigaciones de SCHWALBE acerca de las vías linfáticas del ojo (1869) nos demuestran que la cápsula de Tenon está constituída, en realidad, por dos hojas conjuntivas concéntricas: 1.ª, una *hoja posterior* o *externa*, relativamente gruesa, que no es más que la cáscara fibrosa que queda a la vista después de la enucleación del ojo, que es la misma cápsula de Tenon tal como la describen los autores; 2.ª, una *hoja anterior* o *interna*, mucho más delgada, que cubre la esclerótica, adhiriéndose a ella íntimamente. Estas dos hojas, de trayecto paralelo y exactamente contiguas en toda su extensión, se fusionan recíprocamente en el contorno de la córnea, interceptando entre sí una cavidad cerrada, el *espacio supraesclerotical* de SCHWALBE o simplemente el *espacio de Tenon*.

Así comprendida, la cápsula retroocular, descrita por TENON, adquiere todo el valor de una membrana serosa, con su *hoja parietal*, su *hoja visceral* y su *cavidad central*.

Estas dos hojas, sin embargo, no están aisladas en toda su extensión. Están unidas entre sí por numerosas trabéculas de tejido conjuntivo, de dirección vertical u oblicua. Pero estas trabéculas intermedias son siempre bastante delgadas, bastante raras y bastante laxas para permitir a la hoja visceral, íntimamente unida al globo del ojo, deslizarse libremente sobre la hoja parietal como una esfera maciza dentro de una esfera hueca. Es efectivamente una serosa, pero una *serosa tabicada*. Por lo demás, sobre una y otra de las hojas que circunscriben el espacio de Tenon, así como sobre las trabéculas intermedias, se extiende una capa continua de células endoteliales, características de las membranas serosas.

Añadiremos, para terminar, que el espacio de Tenon comunica por una parte con el espacio supracoroideo por las vainas linfáticas que rodean los *vasa vorticosa*, y por otra parte con el espacio supravaginal del nervio óptico, gracias a un sistema de hendiduras situadas a nivel del punto en que el nervio citado atraviesa la cápsula de Tenon. La linfa circula, pues, libremente del espacio supracoroideo

al espacio supraesclerotical y desde éste a las vainas linfáticas del nervio óptico, las cuales, como es sabido, se hallan en continuidad con los espacios aracnoideos y subaracnoideos del encéfalo.

§ 4 — Grasa orbitaria

Los diversos elementos nerviosos, vasculares o musculares que participan en la constitución del globo ocular o de sus anexos, están sumergidos en un *tejido*

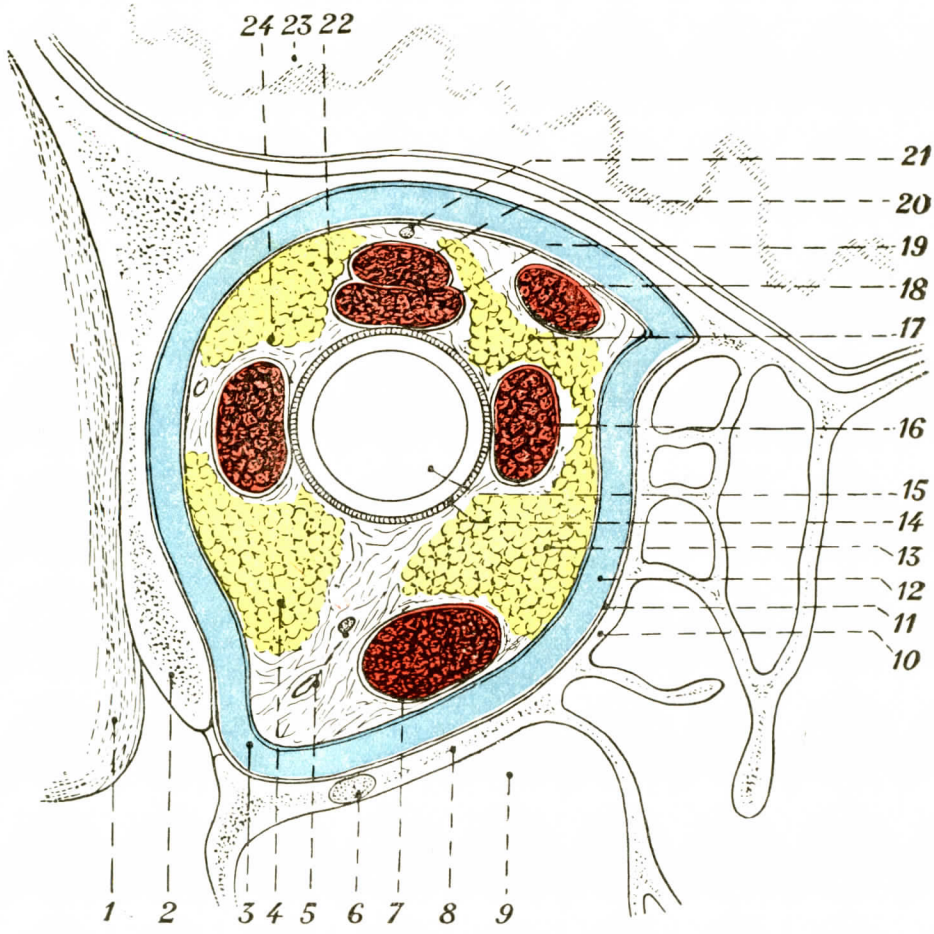

Fig. 587

Corte frontal de la órbita que pasa por la parte media (Latarjet).

1, musculo temporal. — 2, pared externa de la órbita. — 3, músculo recto externo. — 4 lóbulo adiposo ínfero-externo. — 5, nervio del oblicuo menor. — 6, nervio suborbitario. — 7, músculo recto inferior. — 8, suelo de la órbita. — 9, seno maxilar. — 10, pared interna de la órbita. — 11, periostio orbitario. — 12, espacio perivisceral. — 13, lóbulo adiposo ínferointerno. — 14, cápsula de Tenon. — 15, globo ocular. — 16, rausculo recto interno. — 17, glóbulo adiposo súperointerno. — 18, músculo oblicuo mayor. — 19, músculo recto superior. — 20, músculo elevador del párpado superior. — 21, nervio frontal. — 22, lóbulo adiposo súperoexterno. — 23, cerebro. — 24, nervio lagrimal.

adiposo abundante que deriva su importancia, no solamente de su papel mecánico y fisiológico, sino también de las numerosas infecciones que se desarrollan a menudo por él favorecidas. A causa de sus diferentes caracteres, estudiaremos primero una

grasa central, en medio del dispositivo neuromuscular, luego una *grasa periférica*, y terminaremos con una breve descripción de los *orificios adiposos de la base de la órbita* (WINCKLER).

1.° Grasa central. — Dispone alrededor de la vaina del nervio óptico una grasa finamente dividida en lobulillos fusiformes que van, a lo largo del nervio, hasta cubrir el polo posterior del globo (fig. 589).

2.° Grasa periférica. — Cuando se retira con precaución todo el paquete visceral que la ocupa, dejando en su lugar la periórbita, es ella la que envuelve todos los elementos nobles; se dispone en lóbulos que llenan el espacio dejado libre en cada cuadrante por los cuatro músculos rectos; pero los cuatro lóbulos así originados no son independientes, y cubriendo en parte y rebasando los músculos que los limitan, se reúnen unos con otros, solidarios por tabiques fibrosos de la grasa central, comprendiendo en finos tractos los vasos y nervios que deben atravesarlos. Se distinguen así los lóbulos súperoexterno, ínferoexterno, ínferointerno y súperointerno (fig. 587).

El *lóbulo súperoexterno* se dispone entre los músculos rectos superior y externo; el nervio frontal lo separa del lóbulo súperointerno; el nervio lagrimal está englobado por él a lo largo del borde superior del músculo recto externo.

El *lóbulo ínferoexterno* ocupa el espacio entre los rectos externo e inferior; su borde inferior sigue la rama del nervio motor ocular común destinado al oblicuo menor.

El *lóbulo ínferointerno* se sitúa entre el recto inferior y el recto interno.

El *lóbulo súperointerno* se infiltra entre los músculos recto superior y elevador del párpado superior, por arriba, y recto interno, por abajo; el nervio frontal le separa del lóbulo súperoexterno. El músculo oblicuo mayor se interpone entre el lóbulo adiposo y la periórbita, dividiendo sus lobulillos en dos grupos, uno comprendido entre el oblicuo mayor y el recto superior y el otro entre el recto interno y el oblicuo mayor.

3.° Orificios adiposos de la órbita. — La grasa de la órbita no constituye aquí, como en otras partes, un todo bien limitado, y se desliza por los orificios que han quedado libres entre el contorno óseo de la órbita y las expansiones enviadas por las inserciones anteriores de los músculos a la pared orbitaria: así se puede hablar de «orificios adiposos de la base de la órbita» (CHARPY).

El *orificio superior* se dibuja entre la bóveda orbitaria por arriba, el borde superior del elevador del párpado superior por abajo, la polea y el tendón del oblicuo mayor, por dentro; por fuera, la glándula lagrimal deja paso a una prolongación del lóbulo adiposo súperointerno.

El *orificio súperointerno*, que se extiende entre la pared orbitaria, las expansiones sobre el globo entre recto interno y recto superior, el borde inferior del tendón reflejo del oblicuo mayor, por arriba, y, por abajo, las expansiones parietales del recto interno, permite la salida de lobulillos del lóbulo adiposo súperointerno, que así cabalga sobre el borde posterior del tendón reflejo del oblicuo mayor.

El *orificio ínferointerno* descansa en el extremo inferior del saco lagrimal y está ocupado por una prolongación del lóbulo adiposo ínferointerno.

El *orificio ínferomedio* da paso a una prolongación del lóbulo ínferointerno por dentro, del lóbulo ínferoexterno por fuera.

El *orificio ínferoexterno* descansa sobre la expansión arciforme del oblicuo menor y deja paso a otra prolongación del lóbulo ínferoexterno.

El conocimiento de estos orificios adiposos puede ser útil a la vez desde los puntos de vista estético (deformaciones seniles de los párpados) y patológico.

§ 5. — Cejas

Se da el nombre de cejas a dos eminencias arqueadas y provistas de pelos que se ven encima de los párpados a cada lado de la línea media. Corresponden al borde superior de la órbita y tienen por límites exactamente los mismos que los pelos de que están cubiertas.

1.° Configuración exterior y relaciones. — Situadas en el límite del párpado superior y de la región frontal, las cejas presentan la forma de un arco dirigido transversalmente y con la concavidad mirando hacia abajo.

Cada una de ellas, considerada desde el punto de vista puramente descriptivo, presenta tres porciones, bastante mal limitadas por cierto: 1.°, extremidad interna, redondeada, la *cabeza;* 2.°, extremidad externa, más o menos adelgazada, la *cola;* 3.°, una porción media, el *cuerpo,* comprendida entre la cabeza y la cola.

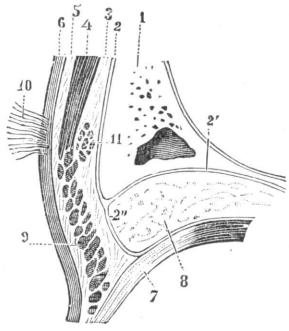

FIG. 588

Corte vertical y anteroposterior de la región de las cejas *(semiesquemática).*

1, frontal, con: 2, su periostio; 2', periostio orbitario; 2'', séptum orbitale. — 3, capa celulosa submuscular. — 4, fascículos del frontal. — 5, capa celulosa subcutánea. — 6, piel. — 7, tendón del elevador. — 8, tejido adiposo de la órbita. — 9, fascículo del orbicular. — 10, cejas. — 11, fascículos del superciliar.

Las cabezas de las dos cejas están generalmente separadas una de otra en la línea media por una superficie casi desprovista de pelos, la *región interciliar,* que corresponde a la raíz de la nariz y mide, según los individuos, de 10 a 12 milímetros. En ciertos casos, no obstante, se ve que las dos cejas se juntan en la línea media. Hasta hay algunos individuos en quienes se confunden enteramente, disposición anatómica relativamente rara y que da a la fisonomía cierto carácter de dureza.

2.° Constitución anatómica. — Las cejas se componen de cinco capas regularmente superpuestas, que son, yendo de las capas superficiales a las profundas (fig. 588): 1.°, la *piel;* 2.°, una *capa de tejido celular;* 3.°, una *capa muscular;* 4.°, una segunda *capa de tejido celular;* 5.°, el *periostio.*

a) *Piel.* — La piel de las cejas se continúa, por una parte, con la de la frente; por otra, con la del párpado subyacente. Es gruesa, muy adherente, muy rica en glándulas sebáceas, y está recubierta de pelos, *pelos de las cejas.* Los pelos de las cejas presentan ordinariamente el mismo color que los cabellos; son rígidos, sedosos, inclinados de atrás a delante y de dentro a fuera. Su longitud, muy variable según los individuos, mide de 5 a 20 milímetros. Haremos notar respecto de esto que los pelos de las cejas suelen estar más desarrollados en los pueblos meridionales que en las razas del Norte.

b) *Capa celulosa subcutánea.* — La capa celulosa subcutánea sólo contiene una pequeña cantidad de grasa. Está esencialmente constituída por trabéculas conjuntivas, más o menos densas, que emanan de la capa muscular y van a implantarse, por otra parte, en la cara profunda de la dermis. Aunque otra cosa digan ciertos anatomistas, esta capa celulosa no forma en punto alguno de la región una verdadera fascia superficialis.

c) *Capa muscular.* — Está formada por tres clases de fascículos, que se entrecruzan unos con otros bajo muy diversos ángulos. Son: 1.°, los *fascículos del frontal,* que se dirigen verticalmente de arriba abajo; 2.°, los *fascículos del orbicular,* que siguen una dirección horizontal; 3.°, los *fascículos del superciliar,* en

fin, que se dirigen oblicuamente de abajo arriba y de dentro a fuera. Estos diferentes músculos nos son conocidos y debemos limitarnos aquí a mencionarlos someramente (véase Miología).

d) *Capa celulosa submuscular.* — Está formada por una capa continua y muy distinta de tejido conjuntivo laxo, que permite a las cejas un deslizamiento fácil sobre la capa subyacente.

e) *Periostio.* — El periostio se continúa hacia arriba con el periostio del cráneo, por abajo con el periostio de la órbita y ligamento ancho del párpado

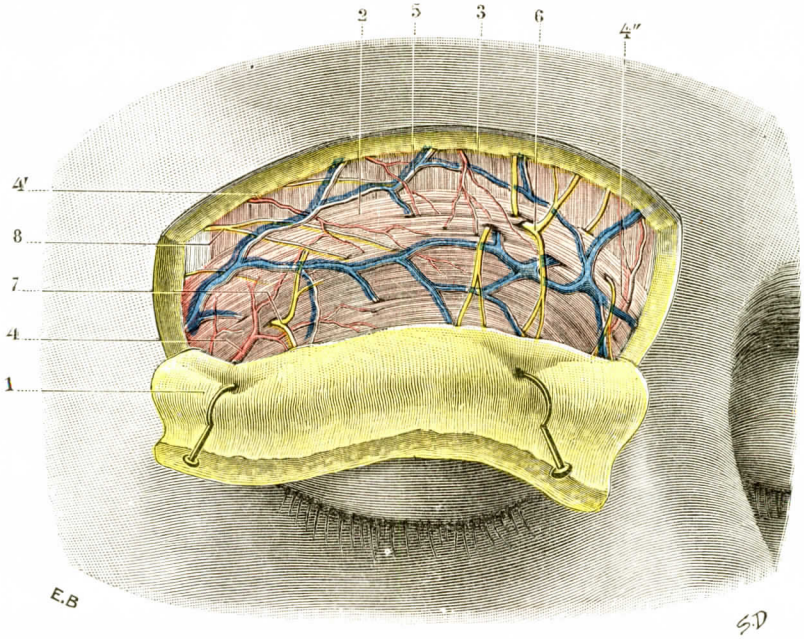

Fig. 589

La ceja del lado derecho, después de separar la piel y el tejido celular subcutáneo (T. y J.).

1, colgajo cutáneo con, en su cara profunda, el tejido celular subcutáneo. — 2, músculo orbicular de los párpados. — 3, músculo frontal. — 4, 4', 4'', arteriolas superficiales. — 5, red venosa superficial. — 6, ramo nervioso procedente del frontal. — 7, ramo nervioso procedente del lagrimal. — 8, filetes motores procedentes del facial.

superior. Descansa directamente sobre el arco orbitario, cuyo desarrollo, muy variable según los individuos, determina, mucho más todavía que el conjunto de las partes blandas que acabamos de describir, la prominencia de la región superciliar.

3.° Vasos y nervios (fig. 589). — a) *Arterias.* — Las arterias de la región superciliar proceden de dos fuentes principales: de la supraorbitaria, rama de la arteria oftálmica, y de la temporal superficial, rama de la arteria carótida externa.

b) *Venas.* — Las venas se dividen en dos grupos: un *grupo interno*, que se dirige hacia la raíz de las nariz y desemboca, ya en la vena supraorbitaria, ya en la vena angular; un *grupo externo*, que se dirige hacia fuera, sigue el arco cigomático y va a parar finalmente a la vena temporal superficial.

c) *Linfáticos.* — Los linfáticos siguen igualmente una doble dirección, los de la mitad interna de las cejas *(linfáticos internos)* se unen a los linfáticos frontales y, costeando la vena facial, van a desaguar en los ganglios submaxilares; los de la mitad externa *(linfáticos externos)* se dirigen hacia fuera y van a parar a los ganglios parotídeos.

d) *Nervios.* — Los nervios de las cejas son de dos clases: sensitivos y motores. Las *ramas sensitivas,* destinadas sobre todo a los tegumentos, proceden del frontal interno y del frontal externo, ramas del oftálmico; las *ramas motoras,* destinadas a los músculos, emanan del facial.

§ 6. — Párpados

Los párpados son velos músculomembranosos situados de canto en la base de la órbita, por delante del globo del ojo, que, según las circunstancias, descubren o cubren: lo *descubren* para permitirle explorar el horizonte; lo *cubren,* por el contrario, en totalidad o en parte, para protegerlo contra los agentes exteriores y contra los efectos nocivos de una luz demasiado viva. En este último caso los párpados son un auxiliar de la pupila, pues gradúan la cantidad de rayos luminosos que llegan al ojo.

Los párpados son dos para cada ojo, llamados *párpado superior* y *párpado inferior.* El párpado superior, notable por su movilidad (guiño), es más extenso que el párpado inferior. Este predominio en superficie que tiene el párpado superior sobre el inferior, ya muy claramente marcado en estado de vigilia, cuando miramos un objeto que esté colocado directamente delante de nosotros, se hace más pronunciado cuando miramos hacia abajo y se exagera todavía mucho más durante el sueño, cuando el párpado superior se extiende de arriba abajo, para bajar a ponerse en contacto con el párpado inferior y cubrir entonces la mayor parte del globo del ojo.

A pesar de algunas diferencias de detalles que daremos a conocer a medida que se nos presenten, los dos párpados se prestan bastante bien a una descripción general. Estudiaremos sucesivamente:

1.° Su *configuración exterior;*
2.° Su *constitución anatómica;*
3.° Sus *glándulas;*
4.° Sus *vasos* y sus *nervios.*

A. — Configuración exterior

Los párpados presentan cada uno: 1.°, dos *caras,* una anterior y la otra posterior; 2.°, dos *extremos,* uno interno y el otro externo, y 3.°, dos *bordes,* borde libre y borde adherente.

1.° Cara anterior. — La cara anterior, llamada también *cara cutánea,* se presenta bajo un aspecto algo diferente según se examine en el *párpado superior* o en el *párpado inferior.*

A. En el párpado inferior. — La cara cutánea es regularmente convexa, a la vez en sentido transversal y en sentido vertical. En su parte más inferior se ve un surco transversal (a menudo dicho surco está reemplazado por una prominencia en forma de rodete), que corresponde al reborde de la órbita. Volveremos a estudiarlo más adelante.

B. En el párpado superior. — Por lo que respecta al párpado superior, la cara cutánea se presenta bajo un aspecto muy distinto según que este párpado esté *bajo* o *elevado:*

a) *Cuando el párpado está bajo y el ojo cerrado* (fig. 590), su parte inferior, exactamente amoldada sobre el globo ocular, es, como este último, fuertemente convexa. Su parte superior, que está en relación no ya con el ojo, sino con la masa céluloadiposa de la órbita, se deprime hacia esa cavidad y forma en su conjunto un surco curvilíneo, de fondo ancho y redondeado, que se dirige de dentro a fuera paralelamente al reborde orbitario: es el *surco órbitopalpebral superior.* Este surco es muy marcado en la primera edad y en los individuos enflaquecidos. En aquellos, por el contrario, que tienen el sistema adiposo muy desarrollado, la grasa se acumula detrás del surco órbitopalpebral superior. Este se llena poco a poco y hasta se encuentra reemplazado en muchos casos por un verdadero cojinete transversal, que domina la parte inferior o convexa del párpado.

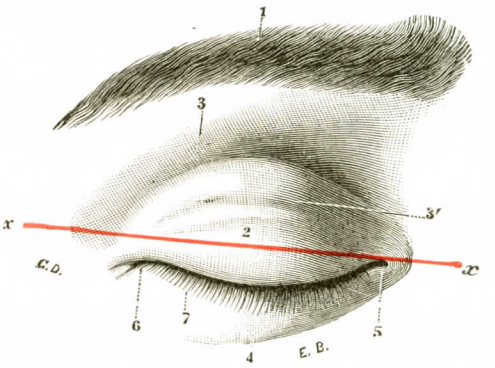

Fig. 590

Ojo cerrado visto de frente.

xx, línea horizontal.

1, ceja. — 2, párpado superior. — 3, borde de la órbita, con 3', surco órbitopalpebral superior. — 4, párpado inferior. — 5, ángulo interno del ojo. — 6, ángulo externo. — 7, borde ciliar de los párpados.

b) *Cuando el párpado se eleva*, la piel que cubre su parte inferior, acompañando en su movimiento de ascensión al cartílago tarso, se insinúa detrás de la que corresponde al surco órbitopalpebral y forma entonces una especie de cojinete fláccido y arrugado, que avanza hasta cerca de las pestañas. Esta manera de plegarse los tegumentos determina la aparición, en la cara anterior del párpado, de un surco profundo, cuyo labio anterior lo forma el citado cojinete (fig. 591). Este surco es curvilíneo y casi paralelo al borde libre del párpado superior. Empieza, por dentro, a 4 ó 5 milímetros por encima del ángulo interno del ojo; por fuera pasa oblicuamente un poco por encima del ángulo externo y va a perderse poco a poco sobre la apófisis orbitaria del hueso malar.

2.° Cara posterior. — La cara posterior de los párpados, llamada también *cara mucosa* o *cara conjuntival*, es cóncava y se amolda exactamente sobre el globo del ojo. Tiene por límites, en uno y otro párpado, el repliegue que forma la conjuntiva al pasar del párpado a la esclerótica.

3.° Extremos. — El párpado superior y el párpado inferior se reúnen en sus extremos, formando lo que se llaman las *comisuras*. Existen, por lo tanto, dos comisuras, una *interna* y la otra *externa:*

α) *Comisura interna.* — La comisura interna está indicada de ordinario por una pequeña eminencia de dirección transversal, que resulta de la elevación de la piel en este punto por el tendón del músculo orbicular, que está situado debajo.

β) *Comisura externa.* — La comisura externa se presenta, por el contrario, en forma de una ligera depresión lineal, dirigida oblicuamente hacia abajo y afuera. Encima de ella se encuentran cierto número de pliegues cutáneos que se van exagerando poco a poco con los progresos de la edad. Artl ha hecho notar que en las personas de rostro colorado, el rojo de la mejilla se detiene ordinariamente

un poco por debajo de la comisura externa: por encima de la comisura el color de los tegumentos es más pálido y mate.

4.° Borde adherente. — El borde adherente de los párpados mira al contorno de la órbita, de dónde el nombre de *borde orbitario* con que lo designan aún ciertos anatomistas. El del párpado superior corresponde al borde anterior del hueso frontal, del que lo separa un surco transversal, anteriormente indicado, el *surco órbitopalpebral superior*. El del párpado inferior corresponde al borde transversal llamado *surco órbitopalpebral inferior*. Este surco es ordinariamente poco profundo, a menudo apenas visible, a veces hasta reemplazado por una especie de rodete más o menos saliente.

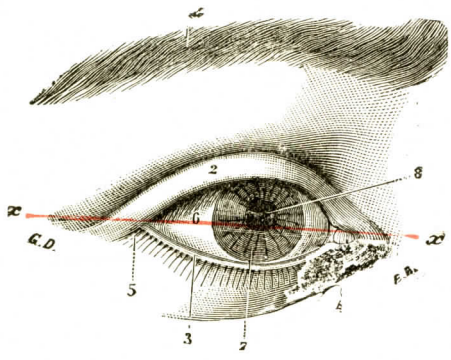

FIG. 591

Ojo abierto visto de frente.

xx, línea horizontal.

1, ceja. — 2, párpado superior elevado. — 3, párpado inferior. — 4, ángulo interno del ojo y carúncula lagrimal. — 5, ángulo externo del ojo. — 6, esclerótica. — 7, córnea transparente. — 8, pupila.

Más allá de los dos surcos citados, los párpados se continúan, sin línea de demarcación bien clara, con las regiones vecinas: el párpado superior con la región de las cejas, el párpado inferior con la región de la mejilla.

Profundamente, entre el borde orbitario y el fondo de saco óculoconjuntival, el borde adherente de cada uno de los dos párpados se corresponde con las partes blandas de la órbita.

5.° Borde libre.—Los bordes libres de los dos párpados, en contacto cuando el ojo está cerrado, separados cuando el ojo está abierto, interceptan entre sí, en este último caso, una abertura más o menos considerable: es la *abertura palpebral*, cuyos dos extremos, interno y externo, son conocidos con el nombre de *ángulos del ojo*. Describiremos, pues, esta *abertura* y los *dos ángulos* al hablar del borde libre de los párpados (fig. 591). Estudiaremos primero el borde libre.

A. DESCRIPCIÓN DEL BORDE LIBRE. — El borde libre de los párpados mide, por término medio, dos milímetros de espesor. Una pequeña eminencia situada en su parte interna, el *tubérculo lagrimal*, divide este borde en dos porciones muy desiguales: una porción situada por fuera del tubérculo lagrimal o *porción ciliar*, y una porción situada por dentro de este tubérculo o *porción lagrimal*.

a) *Porción lagrimal.* — La porción lagrimal de los párpados representa la octava parte solamente de la longitud total del borde libre. Es redondeada, lisa, completamente desprovista de pestañas. Contiene en su espesor los conductos lagrimales, de donde viene el nombre que se le ha dado.

b) *Porción ciliar, pestañas.* — La porción ciliar, llamada así porque lleva las pestañas, comprende aproximadamente las siete octavas partes del borde libre. Es generalmente plana y presenta *dos labios* y un *intersticio*.

α) El *labio anterior* sirve de superficie de implantación a las *pestañas*, pelos rígidos y sedosos que prolongan los párpados hacia el exterior y, como ellos, desempeñan el papel de aparato protector para el órgano de la visión. Aunque las pestañas parecen formar una fila única para cada párpado, en realidad se implantan a diferentes niveles, unas en el labio anterior del borde libre, otras un poco por

delante o un poco por detrás de este labio. De ello resulta que su superficie de implantación, considerada en conjunto, análoga en esto a la superficie de implantación de las raíces motoras raquídeas, reviste la forma, no de una simple *línea*, sino de una *cinta* cuya anchura es de dos milímetros en el párpado superior y de un milímetro solamente en el párpado inferior. Las pestañas son a la vez más numerosas y más largas en el párpado superior que en el inferior: en el superior miden de 8 a 12 milímetros de largo y son en número de 100 a 150; en el párpado inferior su longitud no es más que de 6 a 8 milímetros y su número rara vez excede de 70 a 75. Desde el punto de vista de su dirección, las del párpado superior se encorvan hacia delante y arriba, las del párpado inferior hacia delante y abajo, de tal suerte que, cuando se aproximan los dos párpados, las pestañas de uno y otro entran en contacto por su convexidad, sin que por ellos se penetren ni entrecrucen.

β) El *labio posterior* presenta una serie regular de 25 a 30 agujeritos, que son los orificios de las *glándulas de Meibomio*. Más adelante los describiremos.

γ) El *intersticio* o *espacio intermarginal* representa una región estrecha, casi lineal, limitada hacia delante por las cejas y hacia atrás por los orificios de las glándulas de Meibomio. Su anchura es de 1,5 a 2 milímetros. En el intersticio se confunden sin verdadera línea de demarcación la piel y la mucosa, que forman, la una el revestimiento anterior, la otra el revestimiento posterior del párpado.

B. Orificio palpebral y hendidura palpebral. — Los bordes libres del párpado superior y del párpado inferior, uniéndose entre sí a nivel de las comisuras, interceptan una abertura oval, de eje mayor transversal, que indistintamente se designa con los nombres de *abertura palpebral* o de *orificio palpebral*.

Este orificio, que limita exactamente la parte visible del globo del ojo, varía mucho de extensión según las razas, según los individuos y también según los estados patológicos. A las variables dimensiones del orificio palpebral es a lo que se deben atribuir las variaciones aparentes del volumen del ojo, antes que a un aumento real de los diámetros de este órgano: a un orificio palpebral ampliamente abierto corresponden *ojos grandes;* los *ojos pequeños* coinciden, por el contrario, con un orificio palpebral poco abierto. Se admite generalmente que el eje transversal del orificio palpebral, medido desde el ángulo interno al ángulo externo, es de 30 milímetros. Su mayor altura es de 12 a 15 milímetros.

Durante el sueño o en estado de vigilia, cuando el músculo orbicular se contrae, los bordes libres de los párpados llegan al contacto uno con otro. La abertura palpebral desaparece totalmente. En su lugar existe entonces una simple hendidura, la *hendidura palpebral;* y aun esta hendidura está completamente cerrada, ya que la constituye sólo la línea de contacto de los dos párpados. La hendidura palpebral, rectilínea y casi transversal en su parte interna o lagrimal (fig. 591), está representada, en su parte externa o ciliar, por una línea regularmente curva, cuya concavidad se dirige hacia arriba.

Notaremos aquí, a propósito de la hendidura palpebral, que, en estado de oclusión de los párpados, los bordes libres de éstos se hallan en contacto no solamente por su labio anterior, sino también por su intersticio y por su labio posterior. De ello resulta que el pretendido conducto prismático y triangular, que ha sido descrito por Boerhave y algunos otros anatomistas, entre el globo ocular y los dos bordes libres de los párpados cortados a bisel a expensas de su cara posterior, conducto que debía servir para el derrame de las lágrimas durante el sueño *(rivus lacrymalis)*, no existe ni siquiera en estado de vestigio.

C. Angulos del ojo. — Uniéndose entre sí *por dentro* y *por fuera* los bordes libres de los dos párpados, interceptan dos espacios angulares, conocidos con los

nombres de ángulo externo y ángulo interno del ojo. El *ángulo externo* (fig. 591, 5), llamado también *ángulo menor del ojo (canthus minor)*, es francamente agudo. Está situado a 10 ó 12 milímetros de la córnea, a 5 ó 6 milímetros del borde orbitario y a unos 10 por debajo de la sutura frontomalar. El *ángulo interno* (fig. 591, 4), o *ángulo mayor del ojo (canthus major)*, tiene su vértice redondeado. Se encuentra separado del globo ocular por un intervalo de 5 a 7 milímetros. En este ángulo interno se hallan la *carúncula lagrimal* y la *membrana nictitante*, que estudiaremos más adelante a propósito de la conjuntiva.

Las relaciones respectivas que presentan los dos ángulos del ojo con el plano horizontal varían según que el párpado superior esté elevado o bajo. La observación demuestra que, cuando el párpado superior está levantado (figura 591), el ángulo externo queda situado a cuatro milímetros por encima de una línea horizontal trazada a partir del ángulo interno. El eje transversal de este orificio no es, pues, exactamente horizontal, sino un poco oblicuo de fuera a dentro y de arriba abajo. Cuando el párpado superior baja, el ángulo interno queda fijo por razón de sus íntimas relaciones con el ligamento palpebral interno. El ángulo externo, por el contrario, se dirige hacia abajo y adentro y desciende cinco milímetros con respecto a su posición inicial. De ello resulta que en esta nueva posición (fig. 590) el eje transversal de los párpados es aún oblicuo en sentido inverso, es decir, de arriba abajo y de dentro a fuera.

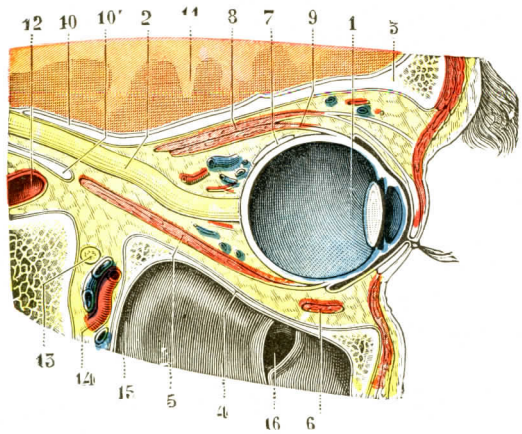

FIG. 592

Corte sagital de la órbita para mostrar las relaciones de los párpados (cuando están cerrados) con el segmento anterior del globo ocular (T.-J.).

1, globo ocular. — 2, nervio óptico. — 3, pared superior de la órbita. — 4, pared inferior. — 5, recto inferior. — 6, oblicuo menor. — 7, oblicuo mayor. — 8, elevador del párpado superior. — 9, recto superior. — 10, 10', conducto óptico. — 11, cerebro. — 12, carótida interna. — 13, nervio maxilar superior. — 14, arteria maxilar interna. — 15, seno maxilar. — 16, óstium maxilar; la mucosa del seno forma dos repliegues salientes en la cavidad del seno.

D. RELACIONES DEL BORDE LIBRE DE LOS PÁRPADOS CON EL GLOBO OCULAR. — Nos falta indicar cuáles son las relaciones del borde libre de los párpados con el globo del ojo. Aquí también, como se comprende, esas relaciones son diferentes según que el ojo esté *abierto* o *cerrado*.

α) En el primer caso, el párpado superior llega hasta el borde superior de la córnea y hasta la cubre en una extensión de medio a un milímetro. El párpado inferior está en relación solamente con la esclerótica: está separado de la córnea, efectivamente, por un intervalo de uno a dos milímetros.

β) Cuando el ojo se cierra, el párpado inferior, dirigiéndose hacia arriba, llega hasta la córnea y la cubre en la extensión de un milímetro. En cuanto al párpado superior, se extiende de arriba abajo y, como desciende hasta tocar el párpado inferior, llega a cubrir casi toda la córnea.

El ojo mogol. — Las variaciones étnicas del orificio palpebral están todavía mal estudiadas, y de este asunto sólo conocemos verdaderamente bien el ojo mogol, el cual presenta un aspecto muy particular. El ojo mogol difiere del ojo europeo por los cuatro caracteres siguientes (fig. 593): es *pequeño, oblicuo, hinchado, embridado*.

α) A primera vista el ojo mogol es muy *pequeño:* parece estar continuamente guiñando, como si quisiera evitar una luz demasiado viva. Sin embargo, esta pequeñez es simplemente

aparente. Depende, en efecto, no de una disminución del ojo mismo, sino de la estrechez relativa de la abertura palpebral, que, como veremos dentro de un momento, se halla estrechada a la vez en anchura y en altura.

β) En las razas mogólicas, el eje mayor de la abertura palpebral se dirige *oblicuamente* de arriba abajo y de fuera a dentro. Su oblicuidad se dirige, pues, en el mismo sentido que en el europeo; sólo que es más pronunciada. Mondière (*Mém. Soc. d'Anthropologie*, 1875, tomo II, pág. 451), que ha medido esa oblicuidad en más de trescientos sujetos pertenecientes a las poblaciones anamita, china, minh-huong y camboyana, ha llegado a los resultados siguientes, en que la cifra que representa los grados indica el ángulo de inclinación que forma sobre la horizontal el eje de la abertura de los párpados:

	ÍNDICE CEFÁLICO	OBLICUIDAD DE LA ABERTURA PALPEBRAL
Mujeres anamitas	81,33	4,9°
» chinas	81,5	4,61°
» minh-huongs	83,52	4,9°
» camboyanas	85,11	5,39°

Se ve por este cuadro que el ángulo de inclinación de la abertura palpebral, en los sujetos examinados, es, por término medio, de 4,97°. Mondière ha observado como extremos 10° y 0°. Para explicar esta *elevación del ángulo externo del ojo* en los pueblos mogoles, se han invocado sucesivamente la oblicuidad particular de las órbitas y el desarrollo exagerado del hueso malar, que empujaría hacia arriba la apófisis orbitaria del frontal y el ligamento palpebral externo. Esto son simples suposiciones, que esperan todavía el apoyo de pruebas anatómicas.

γ) El tercer carácter del ojo mogol es una especie de *hinchazón* de los párpados, que produce el efecto de invertir hacia dentro su borde libre y aproximar uno y otro al centro de la córnea. La tal hinchazón se observa en los párpados, pero es siempre más pronunciada en el superior. Esta se compone en realidad de dos partes: 1.°, una *parte inferior*, movible, que sube y baja por la influencia alternativa de los dos músculos elevador y orbicular; 2.°, una *parte superior*, fija, que corresponde a nuestro surco órbitopalpebral y gravita sobre la anterior. Entre las dos se extiende un surco transversal, siempre muy profundo.

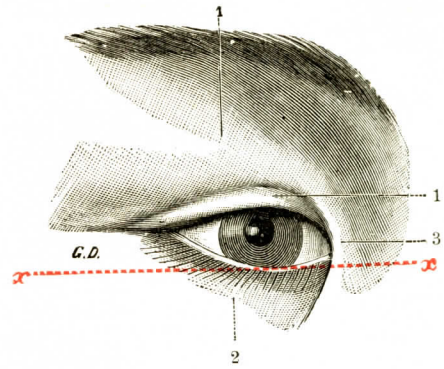

Fig. 593

Ojo mogol visto de frente.

xx, horizontal.

1, parte superior del párpado superior, con 1', su parte inferior o movible. — 2, párpado inferior. — 3, brida semilunar del ángulo interno.

δ) La *brida*, que constituye el rasgo más característico del ojo mogol, es un repliegue cutáneo de forma semilunar y de dirección vertical que ocupa el ángulo interno del ojo y lo oculta en parte. En el párpado superior es continuación del repliegue de la piel que ya hemos indicado. Desde aquí se dirige hacia abajo, costeando los tubérculos lagrimales, y va a perderse insensiblemente en la parte interna del aparato inferior (fig. 593, 3). Este repliegue es exclusivamente cutáneo y no tiene relación alguna con los huesos o los ligamentos de la región. Se distiende cuando el párpado se eleva, y presenta entonces su máximo de desarrollo. Al contrario, se relaja y atenúa cuando el párpado baja, y hasta desaparece por completo cuando se estira hacia dentro la piel del ángulo interno del ojo.

En su memoria sobre los párpados de los mogoles, inserta en el *Zeitschrift für Ethnologie* de 1874, Metchnikoff considera las disposiciones anatómicas citadas, que caracterizan el ojo mogol, como expresión de la persistencia de un estado fetal, que se atenúa con los progresos de la edad, llegando a desaparecer en el viejo. Pero ¿cómo conciliar esta hipótesis con las observaciones de Deniker (*Rev. d'Anthropologie*, 1885), que, en los kalmukos del Jardín de Aclimatación, ha comprobado la ausencia de brida en el recién nacido y la misma ausencia también en los niños, mientras que en los individuos adultos estaba ese pliegue perfectamente desarrollado?

Sea lo que fuere, el ojo mogol es un carácter anatomoétnico de primer orden, que se observa en diversos grados de desarrollo en la mayoría de las razas altaicas. Existe también, pero en estado esporádico, en algunas razas salvajes, notablemente en los pieles-rojas, los galibis, los hotentotes y los naturales de la Tierra del Fuego. Se le encuentra asimismo, pero mucho más raramente, en nuestras razas europeas, y el pliegue más o menos desarrollado y más o menos patológico que los oculistas designan con el nombre de *epicanthus*, no es ciertamente otra cosa que una disposición homóloga de la brida mogólica.

B. — Constitución anatómica de los párpados

Considerados desde el punto de vista de su constitución anatómica, los párpados se componen de cierto número de planos o capas superpuestas regularmente como las hojas de un libro. Estos diferentes planos orgánicos son siete; se suceden en el orden siguiente, contados de delante atrás (fig. 594): 1.° la *piel;* 2.°. una *capa celulosa subcutánea;* 3.°, una *capa muscular de fibras estriadas;* 4.°, una *segunda capa celulosa submuscular;* 5.°, una *capa fibrosa;* 6., una *capa muscular de fibras lisas;* 7.°, una *capa mucosa.*

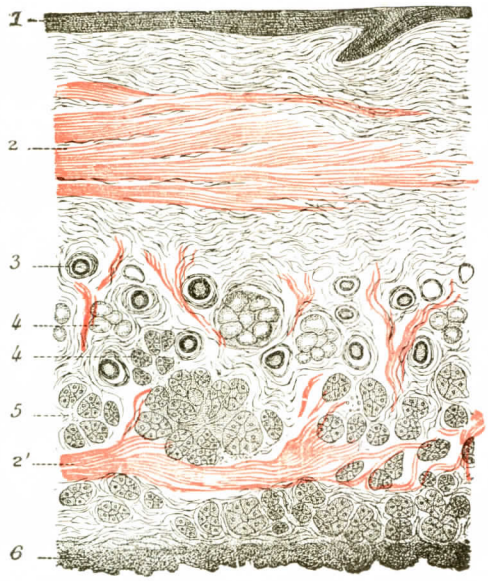

Fig. 594

Sección horizontal del borde libre del párpado superior (según Merkel).

1, piel. — 2, músculo orbicular con 2', el músculo de Riolano.—3, pestaña.—4, 4, glándulas de Moll.—5, glándulas de Meibomio. — 6, conjuntiva.

1.° Piel. — La piel de los párpados, notable por su finura y por su delgadez, se halla surcada de pliegues o arrugas de dirección transversal, cuyo número y profundidad crecen con la edad.

Nos presenta además, en su superficie exterior, numerosos *pelos de vello*, a los que se encuentran anexas *glándulas sebáceas* generalmente poco desarrolladas. Las *glándulas sudoríparas* son muy numerosas, aunque de pequeño volumen.

Histológicamente la piel de los párpados presenta la estructura general del tegumento externo. La dermis presenta papilas, ordinariamente de pequeñas dimensiones, todas vasculares. Las fibras elásticas se hallan en reducido número, excepto en la proximidad de las pestañas, en donde Alfieri (1898) ha descrito, alrededor de sus folículos, una red muy apretada.

Waldeyer ha indicado, en el espesor de la piel de los párpados, en medio de los tractos conjuntivos que acompañan a los vasos y a los folículos pilosos, la presencia de gruesas células pigmentarias, provistas de prolongaciones aisladas. Estas células existen normalmente en las otras regiones de la piel en el hombre; pero son muy raras, mientras que se las encuentra con mucha regularidad en la piel de los párpados. Son siempre más numerosas en los morenos que en los rubios, y contienen un pigmento cuyo matiz varía entre el amarillo de oro y el moreno. Estas células, *células cromatóforas* de algunos autores, serían susceptibles de cambiar de sitio, de emigrar, determinando (L. Dor) cambios más o menos pronunciados en la coloración de los párpados.

2.° Capa celular subcutánea. — La capa celular subcutánea es también muy delgada. Está formada por un tejido conjuntivo laxo, que une los fascículos musculares subyacentes a la dermis cutánea. Este tejido conjuntivo nunca contiene más que una pequeña cantidad de grasa. Por el contrario, se deja fácilmente infiltrar y distender por los líquidos del organismo, ya normales, ya patológicos: conocida es la tumefacción, a veces tan considerable, que presentan los párpados en las contusiones *(derrame de sangre)*, en las hidropesías *(derrame de serosidad)* y en los abscesos *(derrame de pus)*.

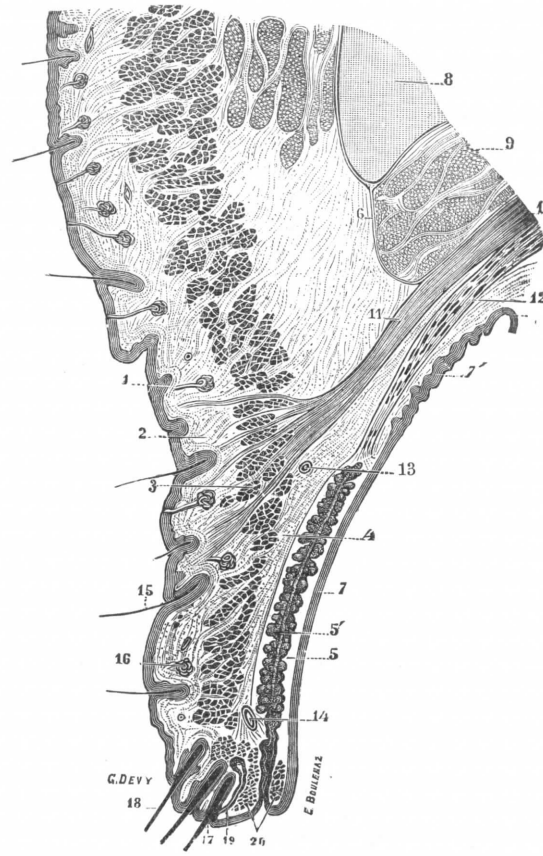

FIG. 595

Corte sagital del párpado superior, para poner al descubierto las diferentes capas (según un corte de MERKEL).

1, piel. — 2, tejido celular subcutáneo. — 3, fascículos del orbicular cortados a través. — 4, tejido celular submuscular. — 5, tarso, con 5', glándulas de Meibomio. - 6, ligamento ancho *(septum orbitale)*. — 7, conjuntiva palpebral, con: 7', su porción plegada; 7'', su fondo de saco. — 8, borde superior de la órbita. — 9, paquete celuloadiposo de la cavidad orbitaria. — 10, músculo elevador del párpado, con: 11, su tendón conjuntivo; 12, su tendón muscular *(músculo palpebral* de Müller). — 13, arco arterial externo. — 14, arco arterial interno. — 15, pelos. — 16, glándulas sudoríparas. — 17, borde libre de los párpados, con: 18, pestañas; 19, una glándula de Moll; 20, músculo de Riolano

3.° Capa muscular de fibras estriadas. — Esta capa está constituída por la porción palpebral de un músculo aplanado y semilunar que ya hemos estudiado al tratar de la cara, el *orbicular de los párpados* (véase MIOLOGÍA).

Se da generalmente el nombre de *músculo de Riolano* a los fascículos más internos del orbicular, es decir, a los inmediatos a la hendidura palpebral. Si examinamos estos fascículos en cortes sagitales (figs. 594 y 595), les vemos ocupar todo el espesor del borde libre de los párpados, desde la piel hasta la conjuntiva.

Comprobamos, además, que son atravesados sucesivamente por los folículos de las pestañas, por las glándulas de Moll y por el conducto excretorio de las glándulas de Meibomio.

4.° Capa celular submuscular. — Bastante análoga a la capa celular subcutánea, esta capa está formada por un tejido conjuntivo laxo, cuyas aréolas se dejan igualmente distender con la mayor facilidad por la sangre, la serosidad, el pus o el aire atmosférico.

5.° Capa fibrosa. — La capa fibrosa *(fibrocartilaginosa* de algunos autores), considerada con razón como el esqueleto de los párpados, comprende dos porciones: una porción marginal, que corresponde al borde libre de los párpados y está formada por los *tarsos*, y una porción periférica, que corresponde al borde orbitario y toma el nombre de *ligamentos anchos* de los párpados.

A. Tarsos de los párpados. — Son dos, uno para cada párpado; son laminillas fibrosas, muy gruesas y muy resistentes, que ocupan el borde libre de los párpados. Se les distingue, por su situación, en *tarso superior* y *tarso inferior*.

a) *Paralelo anatómico entre los dos tarsos.* — Comparados uno con otro, los dos tarsos on algo diferentes por su forma y extensión. El *tarso superior* (figura 596, 1) tiene la forma de media luna con la convexidad dirigida hacia arriba. Mide de 10 a 11 milímetros de altura en su parte media. El *tarso inferior* (figura 596, 2) presenta la forma de un largo rectángulo dirigido transversalmente. Su altura alcanza por término medio cinco milímetros, la mitad solamente que el tarso superior.

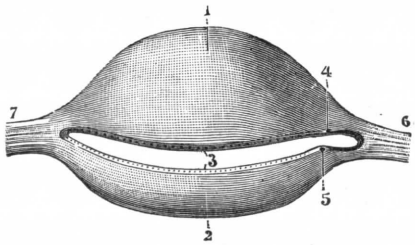

Fig. 596

Los dos tarsos aislados y vistos por su cara anterior (ojo derecho).

1, tarso superior. — 2, tarso inferior. — 3, sus bordes libres, con los orificios de las glándulas de Meibomio. — 4, 5, puntos lagrimales. — 6, 7, ligamentos interno y externo de los tarsos.

b) *Configuración exterior y relaciones.* — Como los párpados, los tarsos presentan *dos caras, dos bordes* y *dos extremidades*.

α) De las *dos caras*, una, la posterior, es cóncava y se adapta al globo del ojo, del que sólo está separada por la conjuntiva. La otra, la cara anterior, es convexa y corresponde al músculo orbicular.

β) De los *dos bordes*, uno, el *borde libre* o *borde ciliar*, es notable por su grosor y corresponde al borde libre del párpado. El otro, el *borde adherente* o *borde orbitario*, es mucho más delgado y se continúa (fig. 597) en parte con el ligamento ancho correspondiente y en parte con el tendón superior, y en el párpado inferior, con la prolongación orbitaria del músculo recto inferior.

γ) Las *extremidades*, en fin, se distinguen en externa e interna. Las *extremidades externas* de los dos tarsos están unidas entre sí por un ligamento poderoso, que va a fijarse por otra parte al lado externo de la base de la órbita, un poco por debajo de la articulación frontomalar: se le da el nombre de *ligamento externo de los tarsos* o *ligamentos palpebral externo* (fig. 596, 7). Del mismo modo, en su *extremidad interna* el tarso superior y el tarso inferior dan origen a dos lengüetas fibrosas que convergen una hacia otra dirigiéndose hacia dentro y uniéndose muy pronto para formar una cinta única, que va a insertarse al lado interno de la base de la órbita, en la rama ascendente del maxilar superior: esta cinta constituye el *ligamento interno de los tarsos* o *ligamentos palpebral interno* (fig. 596, 6): es el tendón directo del orbicular.

c) *Estructura.* — Considerados desde el punto de vista de su estructura, los tarsos están esencialmente formados por elementos conjuntivos, que se han condensado aquí de un modo particular.

A estos elementos conjuntivos se añaden cierto número de fibras elásticas: estas fibras elásticas, estudiadas por Secchi y por Bietti (1896), se dirigen en su mayoría de delante atrás y van de la una a la otra cara; por otra parte, forman en las dos caras del tarso una fina red, *red superficial*, que se continúa con la red precedente o *red profunda*.

Waldeyer no ha podido encontrar en los tarsos la menor huella de células cartilaginosas: la denominación de *cartílagos tarsos*, que emplean todavía la mayoría de los autores para designar esos cuerpos, encierra, pues, un error y debe ser abandonada.

B. Ligamentos anchos de los párpados, séptum orbitale. — Son dos, uno para el párpado superior y otro para el párpado inferior; son membranas fibrosas

que se desprenden del borde orbitario de los tarsos y son, por decirlo así, su continuación.

Desde aquí, sus fascículos se dirigen irradiando a todo el contorno de la base de la órbita, donde se insertan, confundiéndose con el periostio (fig. 597). *Por arriba* y *por abajo*, esta inserción se efectúa en el mismo borde orbitario. *Por fuera*, a nivel del ángulo externo del ojo, los fascículos constitutivos de los ligamentos anchos siguen una dirección horizontal y se confunden poco a poco con el ligamento palpebral externo, que por esto es a veces poco distinto. *Por dentro*, hacia el ángulo interno del ojo, los ligamentos anchos se separan, por el contrario, del ligamento palpebral interno para dirigirse hacia atrás e ir a tomar una inserción en la cresta del unguis, inmediatamente detrás del saco lagrimal: de ello resulta que el saco lagrimal (figura 597, 7), incluídos los conductos lagrimales y el músculo de Horner, no forman parte del contenido de la órbita, encontrándose alojados en el espesor mismo de los párpados.

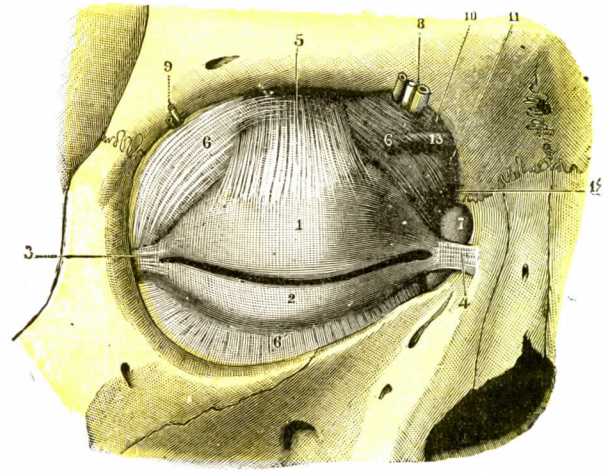

FIG. 597

Los tarsos y sus ligamentos vistos de frente (ojo derecho).

1, tarso superior. — 2, tarso inferior. — 3, ligamento lateral externo. — 4, ligamento lateral interno. — 5, tendón del elevador del párpado. — 6, 6', séptum orbitale. — 7, saco lagrimal. — 8, vasos y nervios supraorbitarios. — 9, arteria lagrimal y nervio lagrimal. — 10, agujero que da paso a la arteria frontal interna y al nervio frontal interno o supratroclear y a la arteria frontal. — 11, agujero para el nervio nasal externo o infratroclear y la arteria nasal. — 12, agujero para la vena angular. — 13, tendones del oblicuo mayor.

Así entendidos, los dos ligamentos anchos y el ligamento palpebral externo, que los refuerza por fuera, constituyen en conjunto una especie de tabique, que se aplica a la base de la órbita a manera de un diafragma. De ahí el nombre de *séptum orbitale* que ZINN y HENLE han dado a esta formación fibrosa y que le ha conservado MERKEL. Aun reconociendo la exactitud de tal designación, debemos notar que tal tabique no es continuo en todas sus partes, sino que presenta numerosas soluciones de continuidad para dar paso a órganos que, primitivamente situados dentro de la órbita, salen de esta cavidad para dirigirse a los párpados o a las regiones vecinas.

En su parte superior primero, a lo largo de su inserción en el frontal, encontramos cierto número de orificios para el paso de vasos y nervios. De fuera a dentro son (fig. 597): 1.°, el orificio (9) que da paso a los vasos y nervios lagrimales; 2.°, el orificio (8) de los vasos y nervios supraorbitarios; 3.°, el orificio (10) de la arteria frontal interna y del nervio frontal interno o supratroclear; 4.°, el orificio (11) destinado al nervio nasal o infratroclear y a la arteria nasal; 5.°, en fin, el orificio de la vena angular (12), o si se quiere, de la anastomosis que une la angular y la oftálmica.

En su parte interna, algo por fuera de su inserción en la cresta del unguis, encontramos también dos pequeños orificios, superpuestos en sentido vertical, que dan paso (véase fig. 601) a las dos arterias palpebrales, superior e inferior.

Pero no es esto todo: en su parte media y algo por debajo del borde superior de la órbita, el séptum orbitale se confunde con el tendón anterior del elevador, o

más exactamente, desaparece ante él, de tal suerte que los fascículos tendinosos vienen a ponerse directamente en contacto con el músculo orbicular, como lo demuestra claramente la figura 595. De igual manera, en el párpado inferior y en un punto exactamente simétrico vemos al séptum orbitale perder su individualidad anatómica y confundirse insensiblemente con la prolongación orbitaria del músculo recto inferior, que va a su vez a perderse en medio de los fascículos del orbicular.

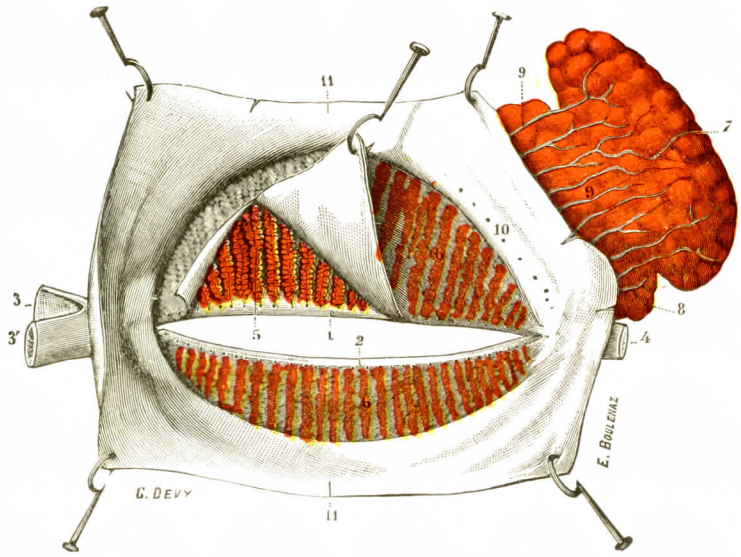

FIG. 598

Las glándulas de Meibomio vistas en la cara posterior de los párpados.

(En el párpado superior, la conjuntiva ha sido incidida y llevada hacia arriba para poner al descubierto las glándulas situadas debajo de ella.)

1, borde libre del párpado superior con los orificios de las glándulas de Meibomio. — 2, borde libre del párpado inferior. — 3, 3', tendón directo y tendón reflejo del orbicular. — 4, ligamento externo de los tarsos. — 5, las glándulas de Meibomio al descubierto. — 6, las mismas glándulas vistas a través de la conjuntiva palpebral. — 7, porción orbicular de la glándula lagrimal. — 8, su porción palpebral. — 9, conductos excretores. — 10, orificios de estos conductos en el fondo de saco conjuntival. — 11, conjuntiva.

6.° Capa muscular de fibras lisas. — La capa muscular de fibras lisas, subyacente a los ligamentos anchos, constituye el *músculo palpebral superior* y el *músculo palpebral inferior*. Estos dos músculos, descubiertos por MÜLLER en 1858 *(Wurbz. Sitzungsb.)* y descritos de nuevo por TURNER en 1862 *(Nat. Hist. Review)* y por SAPPEY en 1867 *(C. R. de l'Académie des Sciences)*, están formados por un plano de fibras lisas, que ocupan en anchura casi toda la extensión transversal de la órbita y se extienden en altura: 1.°, en el párpado inferior, desde el tarso inferior hasta cerca del arco orbitario; 2.°, en el párpado superior, desde el tarso superior hasta el fondo de saco óculoconjuntival correspondiente. Su altura varía de 10 a 12 milímetros.

Los fascículos constitutivos de los dos músculos palpebrales tienen en su mayor parte una dirección vertical. Por parte del tarso, se insertan en el borde orbitario de estos órganos por medio de pequeños tendones elásticos que tienen la misma dirección (figs. 595 y 603). Por parte de la órbita, se confunden, el del párpado superior con el tendón del elevador y el del párpado inferior con la prolongación orbitaria del recto inferior.

A estos fascículos verticales de los músculos palpebrales, superior e inferior, se añaden, según HENLE y MERKEL, cierto número de fibras de dirección transversal que se dirigen de fuera a dentro paralelamente al borde adherente de los tarsos.

7.° Capa mucosa. — La capa mucosa, la más profunda de las capas del párpado, está formada por la conjuntiva. Esta membrana, después de haber tapizado los párpados, se dobla sobre sí misma para revestir el segmento anterior del globo del ojo. La conjuntiva, pues, sólo pertenece a los párpados en una parte de su extensión. Por esta razón, y también a causa de su importancia, le consagraremos un párrafo aparte (véase pág. 734).

C. — GLÁNDULAS DE LOS PÁRPADOS

Independientemente de las glándulas cutáneas, que no presentan aquí particularidad alguna importante, y de las glándulas de la conjuntiva, que serán descritas con esta membrana, los párpados poseen tres clases de glándulas que les son propias, a saber: las *glándulas de Meibomio*, las *glándulas ciliares* y las *glándulas de Moll*. Estas tres clases de glándulas están situadas en los bordes libres de los párpados.

1.° Glándulas de Meibomio. — Las glándulas de Meibomio son pequeñas glándulas arracimadas, dispuestas paralelamente entre sí en el espesor de los tarsos, dirigiéndose desde su borde libre a su borde adherente (fig. 598, 5). Se ve con mucha claridad, sin preparación alguna, en los párpados simplemente vueltos hacia fuera. Se cuentan de 25 a 30 en el párpado superior y de 20 a 25 en el inferior.

Cada una de ellas (fig. 599) está constituída por un conducto central, rectilíneo y ligeramente flexuoso, al que va a abrirse una serie siempre muy numerosa de fondos de saco glandulares, esféricos y piriformes, aislados o reunidos en racimo. El conducto central, verdadero conducto excretorio, mide de 90 a 100 μ de anchura (KÖLLIKER); los fondos de saco o acinos que a él se dirigen y que en él derraman su contenido alcanzan de 90 a 220 μ de diámetro.

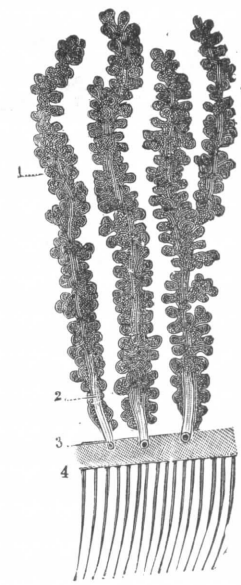

FIG. 599

Tres glándulas de Meibomio del párpado superior, aisladas.

1, acinos contenidos en el espesor del tarso.—2, conducto excretorio.—3, su orificio en la parte posterior del borde libre del párpado. — 4, pestañas.

Consideradas desde el punto de vista de su estructura y de su modo de funcionar, las glándulas de Meibomio son análogas en todo a las glándulas sebáceas. Su conducto excretorio está constituído por una membrana propia, sobre cuya cara interna se extiende en capa continua el epitelio pavimentoso que cubre el borde libre de los párpados.

En cuanto a los mismos fondos de saco, se hallan tapizados de células cúbicas que, durante su evolución, se cargan de gotitas adiposas, se desprenden de la pared en que estaban primitivamente fijas y, finalmente, se rompen para derramar su contenido, ya en el fondo de saco, ya en el conducto excretorio.

COLASANTI (*La terminazione dei nervi nelle ghiandole sebacce*, Roma, 1873) ha descrito, alrededor de los acinos de las glándulas de Meibomio, una capa de fibras musculares lisas y una rica red de fibras nerviosas desprovistas de mielina, que están destinadas quizá a las células secretorias de la glándula. Volveremos a ocuparnos en ello más adelante (pág. 734).

2.° Glándulas ciliares. — Las glándulas ciliares son también glándulas sebáceas, anexas a los folículos pilosos de las pestañas.

Generalmente poco desarrolladas, presentan uno o dos lobulillos, tres cuando más; quedan a veces reducidas a fondos de saco o ciegos. Se cuentan de ordinario dos para cada pestaña, de ciento cincuenta a *doscientas* cincuenta, por consiguiente, en cada párpado. Se abren constantemente en un punto muy próximo a la extremidad libre de los folículos (fig. 600, 7).

El producto mixto de las glándulas ciliares y de las glándulas de Meibomio es lo que, concretándose en ciertos casos a lo largo del borde libre de los párpados, constituye esta materia untuosa y aglutinante conocida con el nombre de *legaña*.

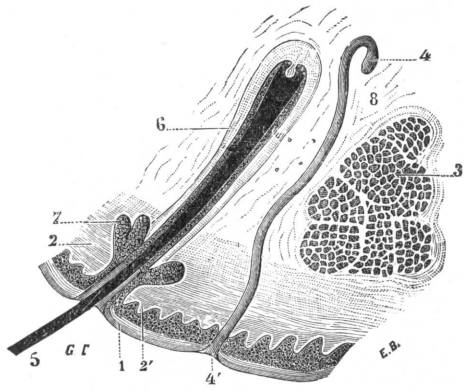

FIG. 600

Corte sagital del borde libre del párpado superior.

1, epidermis. — 2, dermis, con 2', sus pupilas — 3, un fascículo del músculo de Riolano cortado a través. — 4, una glándula sudorípara, con 4', su orificio exterior — 5, una pestaña, con : 6, su folículo piloso ; 7, sus glándulas sebáceas. — 8, capa de tejido conjuntivo.

3.° Glándulas sudoríparas modificadas o glándulas de Moll. — Las glándulas sudoríparas modificadas de Moll (fig. 600, 4) son glándulas tubulosas que, como las precedentes, ocupan el borde libre de los párpados y van a abrirse entre las pestañas. Ya las hemos descrito al tratar de la piel y hemos admitido entonces, con la mayoría de los histólogos, que las glándulas de Moll no son más que glándulas sudoríparas ordinarias detenidas en su desarrollo.

D. — Vasos y nervios de los párpados

1.° Arterias. — Los párpados reciben su sangre de orígenes muy numerosos: por arriba, de la *supraorbitaria;* por abajo, de la *suborbitaria;* por dentro, de la *nasal;* por fuera, de la *lagrimal,* la *temporal superficial* y la *transversal de la cara.* Pero éstas son únicamente arterias palpebrales accesorias.

Las *arterias palpebrales* propiamente dichas proceden de la oftálmica.

A. Arterias palpebrales. — En número de dos, las arterias palpebrales se distinguen, por su situación, en *palpebral superior* y *palpebral inferior.*

α) La *arteria palpebral superior* (fig. 601, 8) atraviesa el séptum orbitale un poco por debajo de la nasal. Luego, inclinándose hacia fuera, se dirige hacia el ángulo externo del ojo, siguiendo, horizontal y flexuosa, el borde libre del párpado superior. En este largo trayecto se halla constantemente situada entre el músculo orbicular y el tarso.

β) La *arteria palpebral inferior* (fig. 601, 10) sale de la órbita pasando por debajo del ligamento palpebral interno, inmediatamente por fuera del saco lagrimal. Como la precedente, se dirige hacia el ángulo externo del ojo siguiendo el borde libre del párpado inferior, entre el tarso inferior y el músculo orbicular.

Llegadas o la región del ángulo externo, las dos arterias palpebrales se anastomizan entre sí, ya directamente, ya por medio de las arterias vecinas, la lagrimal, la temporal superficial y la transversal de la cara. Como, por otra parte,

forman en su origen un tronco común, resulta que la abertura palpebral está rodeada, como el orificio bucal, por un círculo arterial completo, que se podrá llamar *círculo palpebral*.

El modo de distribución de las arterias procedentes de este círculo arterial ha sido evidenciado hacia 1878 por los estudios de Langer y de Fuchs. Pero recientemente Latarjet y su discípulo Bodet, empleando el método de Spalteholtz, han aportado a la descripción nuevas precisiones (véase figura 602).

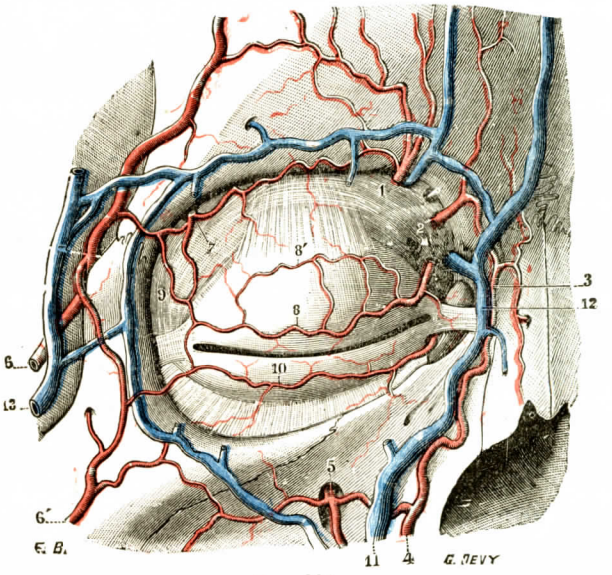

Fig. 601

Vasos de los párpados vistos de frente.

1, arteria y vena supraorbitarias. — 2, tronco común del que emanan la frontal por arriba y la nasal por abajo. — 3, arteria angular, rama terminal de 4, arteria facial. — 5, arteria suborbitaria. — 6, rama anterior de la arteria temporal superficial. — 6', ramita malar de la arteria transversal de la cara. — 7, arteria lagrimal. — 8, arteria palpebral superior, con 8', su arco externo. — 9, anastomosis de la palpebral superior con la temporal superficial y la lagrimal. — 10, arteria palpebral inferior. — 11, vena facial. — 12, vena angular. — 13, rama de la vena temporal superficial.

Consideraremos sucesivamente la circulación del párpado superior, del párpado inferior y de sus bordes libres.

a) *En el párpado superior.*—Existen dos arcos arteriales, el *arco externo*, a lo largo del borde orbitario de los tarsos, y el *arco interno*, que sigue el borde libre del párpado; estos dos arcos se miran por su concavidad y dan origen a dos redes arteriales cuyas ramas se distribuyen en la zona que separa los arcos. Estas redes, colocadas la una delante de la otra, están separadas por el espacio celuloso situado delante del tarso y por el mismo tarso

α) La *red pretarsiana* es superficial y poco abundante. Descansa inmediatamente debajo de los fascículos del orbicular. Del arco interno suben a distancia regular ramos desligados cuya dirección es variable, que se anastomizan en red de mallas finas. Estas ramas se encuentran a mitad del camino con ramas descendentes de aspecto análogo nacidas del arco externo. De esta red reciben las glándulas de Meibomio, situadas en la parte más anterior del tarso, sus ramos propios ya estudiados por Langer. De la porción convexa del arco externo se desprenden ramos que no son importantes. Por el contrario, de la porción convexa del arco interno descienden ramas que se distribuyen parcialmente por la piel y el orbicular, pero que dan también una parte de la red del borde libre que más adelante encontraremos.

β) La *red retrotarsiana* se observa por la cara conjuntiva. Se ve que de los dos arcos se desprenden ramas que pasan por detrás del tarso. Descendentes o ascendentes, estas ramas son verticales en la región media de los párpados; más afuera son oblicuas, luego se hacen cada vez más oblicuas, y por fin, en los ángulos se hacen francamente horizontales. En suma, si se las considera en relación con sus arcos de origen, aparecen como siempre entroncadas perpendicularmente sobre ellos. Hay que notar también que los ramos son siempre más apretados en los ángulos; por otra parte, los ramos más largos nacen del arco externo.

En los bordes, los ramos del plexo retrotarsal se anastomizan finamente, pero se agotan después de un corto recorrido y la región central de la conjuntiva palpebral parece poco vascularizada (zona neutra de Fuchs).

El método de inyección que hemos utilizado respeta más las relaciones de los pequeños vasos y permite evidenciar la dirección siempre rectilínea de estos ramos; por esto dicho estudio debe hacer rechazar la disposición flexuosa, en sacacorchos, de Fuchs, en el borde del tarso Se trataba de un artificio de preparación.

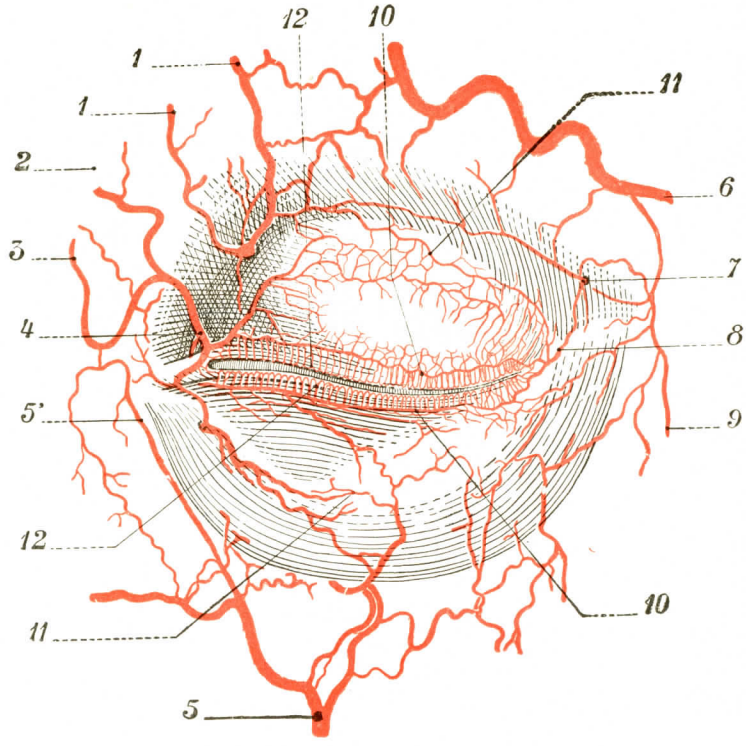

Fig. 602

Circulación arterial de los párpados.

1, 1, arteria frontal interna. — 2, arteria frontal externa. — 3, arteria nasal. — 4, arteria palpebral interna. — 5, arteria facial. — 5', arteria angular. — 6, arteria temporal superficial. — 7, arteria lagrimal. — 8, arteria palpebral superior. — 9, arteria cigomática. — 10, 10, arco marginal o interno. — 11, 11, arco periférico o externo. — 12, 12, vaso en empalizada del borde libre.

b) *Circulación del párpado inferior.* — La distribución de las ramas es muy diferente. En efecto, si el arco interno está bien dibujado, en realidad no se puede describir un arco externo. Los ramos formados debajo del arco interno contribuyen a constituir una red de mallas poligonales que se disponen en una especie de empalizada; pero en la periferia ningún vaso adquiere importancia bastante para distinguirse de los otros y recibir el nombre de arco externo.

Entre las redes pretarsiana y retrotarsiana existen más ramos de anastomosis que penetran de delante atrás; de ello resulta una notable disminución de la zona neutra. En suma, si bien por un lado en su conjunto la red es menos extensa, por otro la vascularización del párpado inferior parece notablemente más rica que la del párpado superior.

c) *Circulación del borde libre de los párpados. La empalizada vascular* (figura 602). — Aquí es donde la vascularización aparece mucho más abundante. Tres clases de vasos contribuyen a la irrigación de este borde libre:

1.° El *arco interno;*

2.° *Ramos cutáneos* incurvados entre las pestañas;

3.° Una *red vascular* emanada de la red conjuntiva y que asciende entre las glándulas de Meibomio.

Todo el espesor del borde libre, que mide aproximadamente dos milímetros, se encuentra, pues, lleno de una infinidad de formaciones vasculares dispuestas en arcos, *circulación en empalizada* (Latarjet); como estos arcos corresponden exactamente a la convexidad del borde libre, aparecen, en efecto, cuando se miran los párpados de frente, como los barrotes de una empalizada.

A estos arcos siguen los pilares verticales para el acceso y el retorno de la sangre, y si se considera todo el conjunto de perfil, se tiene la impresión de una bóveda arterial que ocupa el borde libre de los dos párpados. Sin embargo, la disposición se ha encontrado siempre menos neta en el párpado inferior. En los ángulos, la formación en bóveda se atenúa progresivamente y los vasos corren paralelos a los bordes. Numerosas anastomosis transversales comunican los distintos elementos de la empalizada.

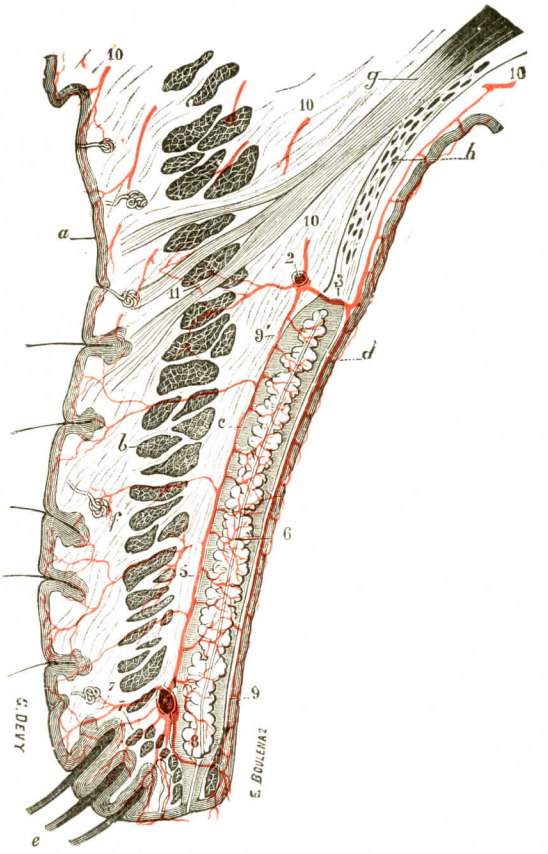

Fig. 605

Esquema que representa en un corte sagital la circulación arterial de los párpados.

a, piel. — *b*, orbicular. — *c*, tarso. — *d*, conjuntiva. — *e*, pestañas. — *f*, glándulas sudoríparas. — *g*, tendón conjuntivo del elevador. — *h*, su tendón muscular (*músculo palpebral de Müller*).

1, arco arterial interno. — 2, arco arterial externo. — 3, arteria perforante externa. — 4, red retrotarsiana. — 5, red pretarsiana. — 6, red de las glándulas de Meibomio. — 7, arterias del borde libre. — 8, arteria perforante interna. — 9, 9', anastomosis interna y externa entre las dos redes pretarsiana y retrotarsiana. — 10, 10, 10, ramitas descendentes procedentes de la lagrimal y de la supraorbitaria. — 11, anastomosis entre la red pretarsiana y estas últimas arterias.

2.° Venas.—El sistema venoso de los párpados es más abundante que la red arterial. En el vivo forman una red delicada muy visible debajo de los tegumentos superficiales.

a) *Venas palpebrales* —En cada párpado se reconocen dos ramas principales, una interna, que desemboca en la vena oftálmica, y otra externa, que va a la vena temporal superficial.

b) *Redes venosas.* — Igualmente que las arterias, las venas palpebrales proceden de dos redes.

α) La *red pretarsiana*, formada por dos plexos situados a cada parte del arco interno, con una red, entre ambas, de mallas amplias que recoge la sangre de las glándulas de Meibomio.

β) La *red retrotarsiana*, formada por las venas conjuntivas.

Las venas superiores llevan los tres cuartos de la sangre (FUCHS). La mayor parte de estas venas se anastomizan con las venas musculares y por esta vía va la sangre a la oftálmica.

En el párpado superior las venas del elevador son la vía principal, al parecer. En el borde libre del párpado las venas conjuntivas parecen tributarias de los plexos que hemos descrito alrededor del arco interno.

En suma, el sistema venoso de los párpados es tributario en su mayor parte de la vena oftálmica, ora por las venas superficiales que van a ella directamente

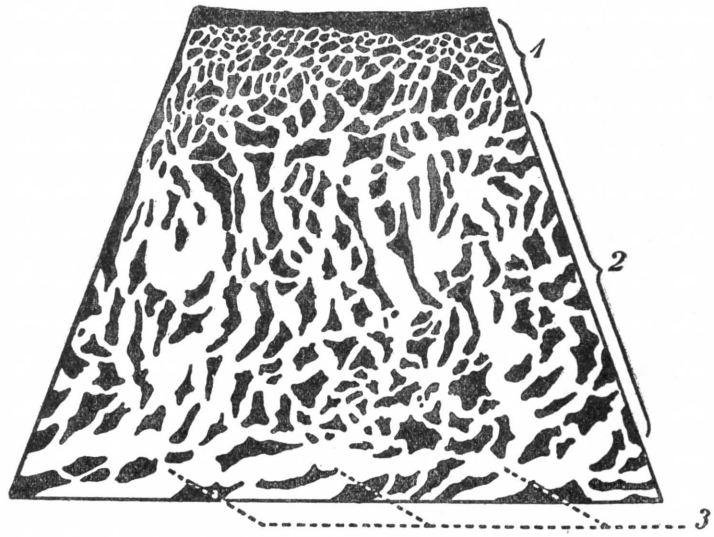

FIG. 604

Red linfática subconjuntival (según TEICHMANN).

1, circulus lymphaticus. — 2, red radial. — 3, colectores-vena anular.

por el ángulo interno del ojo, ora por las venas conjuntivas que pasan por la vía indirecta de las venas musculares de la órbita.

3.° Linfáticos de los párpados y de la conjuntiva. — Describiremos simultáneamente los linfáticos de los párpados y de la conjuntiva.

a) *Orígenes.* — Los linfáticos de los párpados nacen de dos redes, una *superficial, pretarsiana;* la otra, profunda, *retrotarsiana* o *conjuntival. La red superficial, cutánea,* está muy desarrollada a lo largo del borde libre, sobre todo en las pestañas. La *red profunda* o *conjuntival* es diferente en la conjuntiva palpebral y en la conjuntiva bulbar. En la conjuntiva palpebral, la red es irregular; cerca del borde libre forma mallas alargadas transversalmente en la proximidad del fondo de saco. En la *conjuntiva bulbar,* estos linfáticos tienen un aspecto bastante particular. En el borde de la córnea, los capilares linfáticos dibujan una red abundante y fina de una anchura de un milímetro aproximadamente: es el *circulus lymphaticus de Teichmann* (fig. 604), que está cerrado del lado de la córnea. En cambio, se continúa excéntricamente con una *red radial* cuyas ramas, vasos de calibre bastante grueso, radian alrededor de la córnea. Esta red termina en vasos transversales, más gruesos aún, que se disponen paralelamente al limbo corneal. Esta última red se continúa en el fondo de saco conjuntival con la de la conjuntiva palpebral.

En el límite entre la red radial y los vasos transversales se ve que parten dos colectores semianulares: uno superior y otro inferior, que se dirigen del ángulo interno hacia el ángulo externo del ojo, describiendo una curva paralela al limbo corneal, a distancia de éste. De ello resulta un verdadero *anillo linfático pericorneal* (Orts) que drena la mayor parte de la linfa de la red conjuntival bulbar (fig. 606).

b) *Eferentes.* — Los linfáticos superficiales y profundos están unidos entre sí: 1.°, por anastomosis que atraviesan el tarso; 2.°, por los linfáticos de las glándulas de Meibomio; 3.°, por la red del borde libre de los párpados.

Los colectores se dividen en dos grupos: un grupo externo y otro interno. El *grupo externo* comprende de seis a siete troncos. Estos, después de haber pasado unos por delante, los otros por detrás del músculo orbicular, terminan en los ganglios preauriculares y parotídeos inferiores. El *grupo interno* converge hacia la raíz de la nariz, sigue la vena facial y termina finalmente en los ganglios submaxilares.

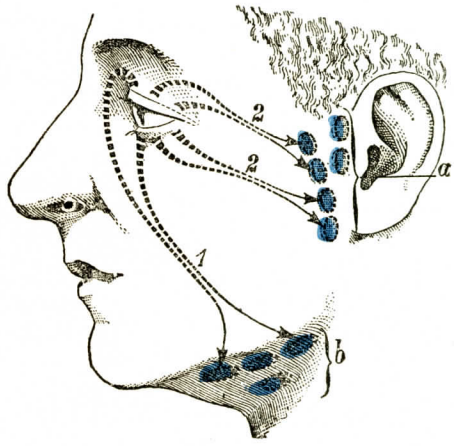

Fig. 605

Esquema de los linfáticos de los párpados (T.-J.).

1, linfáticos procedentes de la mitad interna de ambos párpados. — 2, linfáticos procedentes de la mitad externa de los mismos.

a, ganglios parotídeos superficiales.—*b*, ganglios submaxilares.

4.° Nervios. — Los nervios que se dirigen a los párpados son de tres clases: *motores*, *sensitivos* y *simpáticos*

a) *Ramos motores.* — Los ramos motores proceden de la rama superior del facial, penetran oblicuamente en los párpados por su parte inferoexterna y se distribuyen por los fascículos del músculo orbicular.

b) *Ramos sensitivos.* — Los ramos sensitivos emanan de cinco troncos nerviosos: del nasal externo, del frontal interno, del frontal externo, del lagrimal y del suborbitario. El *nasal externo* tiene bajo su dependencia la extremidad interna de los párpados, el párpado superior principalmente. El *lagrimal* inerva la región de la comisura externa. Los ramos palpebrales del *frontal interno* y del *frontal externo* se distribuyen por la parte media del párpado superior. Los ramos palpebrales del *suborbitario* se ramifican de igual modo por la parte media del párpado inferior.

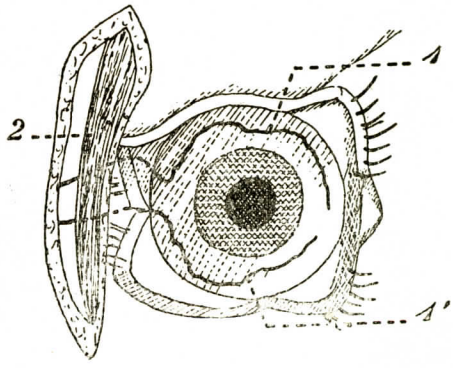

Fig. 606

Linfáticos de la conjuntiva ocular (según Orts Llorca).

1, 1', anillo pericorneal. — 2, orbicular.

Estos diferentes ramos están situados primitivamente delante del tarso, entre este cuerpo y el músculo orbicular. Desde aquí envían *ramitas anteriores*, que terminan en la piel, y *ramitas posteriores*, que se dirigen a la conjuntiva atravesando el tarso por los mismos puntos que las arterias perforantes (von Mises).

A nivel del borde libre de los párpados, los ramos sensitivos destinados a esta región forman detrás del músculo orbicular un rico plexo, que ha sido designado por VON MISES con el nombre de *plexo festoneante*. De este plexo salen los ramúsculos terminales, destinados a los diferentes órganos del borde libre del párpado: la piel, la conjuntiva, los folículos pilosos y las glándulas.

Hemos visto anteriormente que COLASANTI (en 1873) había observado, alrededor de las glándulas de Meibomio, una abundante red de fibras nerviosas desprovistas de mielina. Estas fibras han sido observadas y descritas de nuevo, ya alrededor de los acinos *(red periglandular)*, ya en los tabiques conjuntivos que separan los acinos *(red interglandular)*, por DOGIEL (1895), por BACH (1896), por PENSA (1897) y por FUMAGALLI. De la red periglandular o interglandular se desprenden fibrillas muy finas que penetran en el espesor de la glándula misma, formando por debajo de las células glandulares una segunda red, la *red interglandular* o *intraacinosa*. Esta red emite, a su vez, las ulteriores divisiones que van a terminar en el intervalo de las células por pequeños abultamientos en forma de cabeza de alfiler (FUMAGALLI). Por nuestra parte añadiremos, por lo que se refiere a la inervación de los párpados, que DOGIEL ha encontrado en algunas papilas de la región del borde libre corpúsculos de Meissner y corpúsculos de Krause.

c) *Ramos motores simpáticos.* — Los ramos simpáticos, aun mal conocidos, se dirigen a los vasos y a los músculos palpebrales. R. WAGNER y H. MÜLLER explican la separación de los dos párpados que se produce como consecuencia de una excitación del simpático cervical por la contracción de estos músculos lisos.

§ 7. — CONJUNTIVA

La conjuntiva (de *conjugere*, reunir), llamada así porque une el globo del ojo a los párpados, es una membrana mucosa, dependencia del tegumento externo, que reviste a la vez la cara posterior de los dos párpados y la parte anterior o libre del globo del ojo. Presenta al estudio:

1.° Su *configuración exterior;*
2.° Su *estructura;*
3.° Sus *glándulas;*
4.° Sus *vasos* y *nervios.*

A. — CONFIGURACIÓN EXTERIOR

Después de haber tapizado la cara posterior de los párpados, como hemos visto en el párrafo precedente, yendo desde el borde libre al borde adherente, la conjuntiva se refleja sobre sí misma para extenderse por la cara anterior del globo ocular y cubrirlo sin interrupción desde cerca del ecuador hasta el centro de la córnea. Forma, pues en conjunto, una especie de saco *(saco conjuntival, Conjuntivalsack* de los anatomistas alemanes), abierto por delante, a nivel de la hendidura palpebral, y cuyas paredes anterior y posterior se adaptan exactamente entre sí al modo de las membranas serosas. Aunque la conjuntiva forma un todo continuo, se la divide de ordinario, y únicamente para mayor comodidad de la descripción, en tres porciones, a saber: una primera porción, en relación con los párpados, y es la *conjuntiva palpebral;* una segunda porción, que corresponde al ojo, y es la *conjuntiva ocular* o *bulbar;* una tercera porción, intermedia entre las dos anteriores y formada por el pliegue que las une entre sí, que es la *conjuntiva del fondo de saco (conjuntiva del fórnix* de los anatomistas alemanes).

1.° Conjuntiva palpebral. — La conjuntiva palpebral se adhiere íntimamente a la cara posterior de los tarsos y se corresponde, más allá de estas cintas fibrosas, con la capa de fibras musculares lisas que forman los músculos palpebrales de MÜLLER. Es delgada y transparente, de color rojo o simplemente rosado.

Se une a la piel en el borde libre de los párpados y presenta cerca de su fondo de saco una serie de pliegues transversales que limitan surcos dirigidos en igual sentido.

Estos pliegues y surcos empiezan a verse a nivel del borde orbitario del tarso, extendiéndose desde aquí hasta la conjuntiva del fondo de saco. Ausentes en el feto, se desarrollan solamente después del nacimiento, cuando los párpados empiezan a desempeñar su función de cubrir y descubrir alternativamente el globo del ojo: son simples pliegues de locomoción que aparecen como consecuencia de la movilidad de los párpados, los cuales, ocupando una extensión diferente según que estén aproximados o separados, deben naturalmente hallarse distendidos en el primer caso y plegarse más o menos en el segundo.

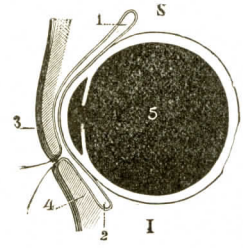

FIG. 607

Corte sagital del ojo para demostrar los fondos de saco superior e inferior de la conjuntiva.

S, lado superior. — I, lado inferior. — 1, fondo de saco superior. — 2, fondo de saco inferior. — 3, párpado superior. — 4, párpado inferior. — 5, cuerpo vítreo.

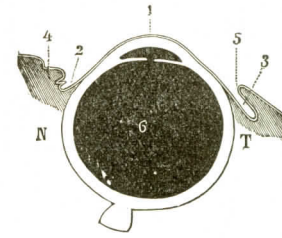

FIG. 608

Corte horizontal del ojo para demostrar los fondos de saco interno y externo de la conjuntiva.

N, lado nasal. —T, lado temporal.—1, córnea.—2, fondo de saco interno. — 3, fondo de saco externo. — 4, carúncula lagrimal. — 5, comisura externa de los párpados. — 6, cuerpo vítreo.

2.° Conjuntiva del fondo de saco. — El repliegue que forma la mucosa conjuntival al pasar del párpado al globo constituye alrededor de éste un fondo de saco irregularmente circular *(fórnix)*, que corresponde sucesivamente: 1.°, por arriba, al surco *órbito*palpebral superior; 2.°, por abajo, al surco órbitopalpebral inferior; 3.°, por dentro y por fuera, a las regiones de las comisuras interna y externa.

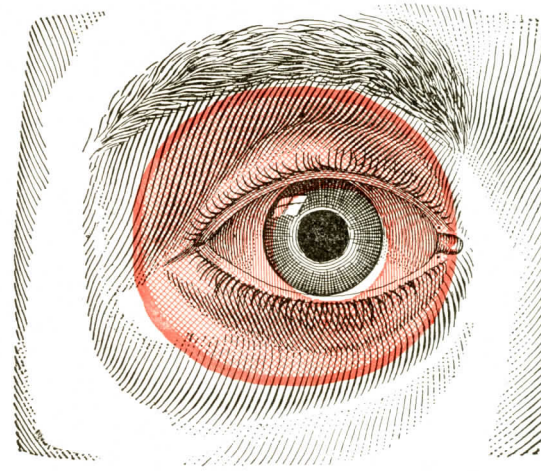

FIG. 609

Proyección sobre los párpados del fondo de saco conjuntival (T.-J.).

El saco conjuntival está teñido de rojo.

Este fondo de saco, llamado *óculoconjuntival* u *óculopalpebral*, es más profundo (fig. 609) en su parte superior que en su parte inferior y más profundo también en su parte externa que en su parte interna. Hasta está casi borrado en el ángulo interno del ojo, que se halla ocupado por la carúncula lagrimal.

De esta irregularidad del fondo de saco conjuntival resulta que su línea de contacto con la esclerótica no es en modo alguno paralela a la circunferencia de la córnea, sino que, por el contrario, se aleja más o menos de esta circunferencia según los puntos que se miren. Hemos medido en cierto número de individuos (5 hombres y 5 mujeres) la profundidad del fondo de saco conjuntival, y hemos obtenido las cifras siguientes, que representan, en los puntos indicados, la distancia media que separa el fondo de saco de la circunferencia de la córnea:

Por arriba	10	milímetros
Por abajo	8	»
Por fuera	14	»
Por dentro	7	»

Los repliegues y surcos que hemos señalado en la conjuntiva palpebral, en su porción comprendida entre el tarso y el fondo de saco, se prolongan sobre la conjuntiva de ese fondo de saco, y en este punto es donde son más profundos y numerosos.

3.° Conjuntiva ocular o bulbar. — Más delgada todavía que las dos porciones precedentes, la conjuntiva ocular cubre la parte libre del globo del ojo. Corresponde sucesivamente: 1.°, a la esclerótica, *porción esclerotical* (tendremos que considerar aparte la región que corresponde al ángulo interno); 2.°, a la córnea, *porción conjuntiva corneal.*

A. Porción esclerotical. — En la esclerótica, la conjuntiva pasa por delante de los tendones de los cuatro músculos rectos. Delgada y transparente, deja ver en toda su extensión el color blanco de la membrana subyacente *(blanco del ojo).* Está unida a la esclerótica por una capa de tejido celular laxo, que se confunde insensiblemente con la parte anterior de la cápsula de Tenon. En esta capa celular subconjuntival o episclerotical aparecen casi siempre en el adulto cierta cantidad de vesículas adiposas. Estas pequeñas masas grasas, que dan a la región que ocupan un color amarillento, se depositan con cierta predilección a lo largo del meridiano horizontal, o dicho de otro modo, en el lado interno y en el lado externo del ojo.

B. Porción corneal. — Llegada a la córnea, la conjuntiva se adhiere íntimamente al contorno de esta membrana y forma allí, en la línea de soldadura esclerocorneal, una zona circular, de estructura algo particular y de reacción patológica especial, que se designa con el nombre de *limbo conjuntival* o *anillo conjuntival.* Pasado el limbo, ya encima de la córnea, la conjuntiva pierde su corion: no es otra cosa que la *capa epitelial anterior* de la córnea, reforzada por la *lámina clástica anterior.*

C. Porción del ángulo interno. — En la región del ángulo interno del ojo, la conjuntiva bulbar presenta dos formaciones, que, por su estructura y por su significación anatómica, merecen nos detengamos un instante. Son la *carúncula lagrimal* y el *pliegue semilunar.*

a) *Carúncula lagrimal.* — La carúncula lagrimal (fig. 610, 1) es una pequeña eminencia rojiza, en forma de pezón, que ocupa el espacio que interceptan entre sí las porciones lagrimales de los dos párpados. Su base descansa sobre la conjuntiva y forma cuerpo con ella. Su parte libre está en parte cubierta por el párpado inferior y no es bien visible sino cuando se atrae éste hacia abajo y afuera.

Desde el punto de vista de su estructura, la carúncula lagrimal está esencialmente constituída por una masa de 10 a 12 folículos pilosos provistos de glándulas sebáceas de donde salen algunos pelos rudimentarios, rara vez visibles a simple

vista. A estas glándulas pilosebáceas se añaden a uno y otro lado algunas glándulas sebáceas sin relación alguna con los folículos pilosos.

Al lado de estas glándulas sebáceas, anexas a los pelos o más o menos independientes, se encuentran en la carúncula otras glándulas que han sido consideradas desde mucho tiempo como glándulas sudoríparas modificadas y que, según las investigaciones de STIEDA (1890), de CIRINCIONE (1890), de TERSON (1893), no serían más que *glándulas* acinotubulosas que tendrían gran analogía con la glándula lagrimal y, muy especialmente, con las glándulas *lagrimales* accesorias de la conjuntiva o *glándulas acinotubulosas* de KRAUSE (fig. 611).

Respecto al número de estas glándulas acinotubulares, es muy variable, pero son siempre poco numerosas. Es asimismo muy frecuente que todos los acinos terminen en un conducto excretorio único, mejor dicho, que constituyan una sola glándula de 1,5 milímetros de diámetro, la *glándula de la carúncula.*

Además, en el interior de la carúncula lagrimal se encuentran hileras irregulares de fibras musculares estriadas.

Finalmente, todo el conjunto está cubierto por una delgada membrana que algunos histólogos consideran como un islote de piel, y que otros juzgan de naturaleza mucosa y dependiente de la conjuntiva; en el vértice de la carúncula el epitelio recuerda el del borde ciliar; en las vertientes es, al contrario, cilíndrico, parecido al de la *conjuntiva* propiamente dicha.

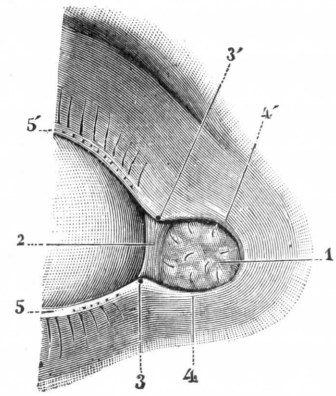

FIG. 610

Angulo interno del ojo.

1, carúncula lagrimal. — 2, pliegue semilunar de la conjuntiva. — 3, punto lagrimal inferior. — 3', punto lagrimal superior. — 4, 4', borde libre de los párpados inferior y superior *(porción lagrimal)*. — 5, 5', borde libre de los párpados inferior y superior *(porción ciliar)*, con los orificios de las glándulas de Meibomio y las pestañas.

En resumen, la carúncula es una formación anatómica donde se reúnen diversos elementos del borde ciliar y una glándula lagrimal cuya proximidad con las glándulas sebáceas recuerda la de las glándulas acinotarsales *(glándulas de Krause)*. Así pues, topográfica e histológicamente, se atribuye a los párpados, y lo que se sabe de su patología confirma esta opinión fundada en tan poderosos detalles objetivos (TERSON).

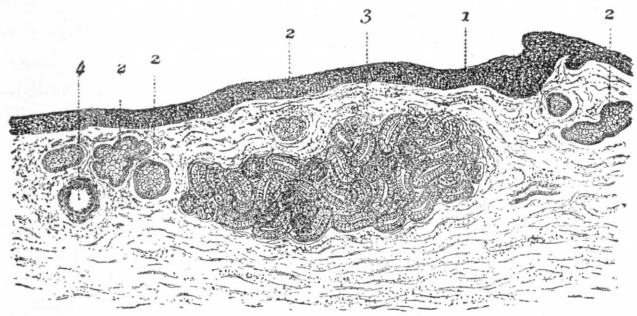

FIG. 611

Sección vertical de la carúncula lagrimal (según TERSON).

1, capa epitelial. — 2, 2, glándulas sebáceas. — 3, glándula acinotubular de la carúncula (aquí la glándula es única). — 4, sección de un vaso.

b) *Pliegue semilunar.* — El pliegue semilunar (fig. 610, 2) es un pequeño pliegue de la conjuntiva bulbar colocado un poco por fuera de la carúncula y que presenta en el hombre la forma de media luna vertical con la concavidad dirigida hacia fuera. Este pliegue, aunque constante, está más o menos desarrollado según

los individuos. Se hace más pronunciado cuando el ojo se dirige hacia fuera, y, al contrario, se atenúa cuando el ojo se desvía hacia dentro.

El pliegue semilunar es en el hombre un órgano rudimentario, que representa el tercer párpado o membrana nictitante de las aves. Tal como es, se compone de dos hojas mucosas, que se confunden en su borde libre y están separadas una de otra por una delgada lámina de tejido conjuntivo. En este tejido conjuntivo se encuentran vasos y algunas fibras musculares, rudimento del músculo motor de la membrana nictitante de los animales que poseen el tercer párpado en estado de desarrollo perfecto.

En gran número de animales, notablemente en nuestros animales domésticos (buey, carnero), la armazón del pliegue semilunar está formada no solamente por tejido conjuntivo, sino por una gruesa placa de cartílago hialino. GIACOMINI (*Annotazioni sopra l'anatomia del negro*, Turín, 1878-1884) ha encontrado huellas de esa placa cartilaginosa en el pliegue semilunar del hombre; y, mientras que no ha encontrado semejante disposición en nuestras razas europeas sino cinco veces entre 1.096 ojos examinados con este objeto, declara que jamás vió que faltara en los negros.

B. — ESTRUCTURA DE LA CONJUNTIVA

La conjuntiva se compone, como todas las mucosas, de dos capas: 1.ª, una profunda, el *corion* o *dermis;* 2.ª, otra superficial o *capa epitelial* (fig. 612).

1.° Dermis o corion. — Puede dividirse en dos capas (VILLARD): una superficial o adenoide, denominada así porque en ella se comprueban linfocitos; otra profunda o fibrosa. La capa superficial está formada de mallas conjuntivas finas apoyadas en numerosos capilares y de fibras elásticas (HOPE). Esta capa no ofrece, salvo en el limbo, disposición papilar (MORAX). La capa profunda es de seis a diez veces más gruesa, ofrece fascículos conjuntivos más voluminosos; se encuentran en ella nervios, vasos y algunas glándulas.

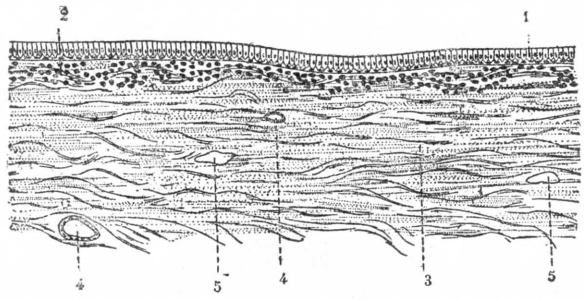

FIG. 612

Sección transversal de la conjuntiva palpebral del hombre, porción supratarsiana (según VILLARD).

1 capa epitelial. — 2, capa superficial o adenoidea de la dermis. — 3, capa profunda o fibrosa de la dermis. — 4, 4, vasos sanguíneos. — 5, 5, vasos linfáticos.

2.° Capa epitelial. — Esta capa caracteriza con sus variaciones los diferentes puntos de la conjuntiva; el epitelio es cilíndrico en la parte palpebral; es pavimentoso estratificado en las otras regiones; en general, comprende dos capas en la conjuntiva tarsiana y en la región anterior de los fondos de saco; por el contrario, la conjuntiva bulbar presenta de seis a ocho capas de células y la disposición pavimentosa se acentúa en el limbo (MORAX). En estas dos variedades se diferencian en las capas más superficiales células de tipo caliciforme o células de mucina.

C. GLÁNDULAS DE LA CONJUNTIVA

Aparte las células caliciformes, que pueden ser consideradas como glándulas de mucina unicelulares, se encuentran dos tipos de disposiciones celulares, que se han descrito como formaciones glandulares.

a) *Glándulas tubulosas.* — *Glándulas de Henle.* — Se ven en el fondo de saco de la conjuntiva tarsiana y están formadas por una inflexión del epitelio en la dermis. Varían del simple surco o pliegue de la mucosa (surco de Stieda) hasta el tipo más profundamente invaginado con células cilíndricas más alargadas. Estos tubos no tienen red vascular propia y su naturaleza glandular no está aún establecida.

b) *Glándulas acinosas.* — *Glándulas de Krause y de Ciaccio.* — Son formaciones aberrantes análogas a las glándulas lagrimales y constituyen dos grupos principales: las glándulas acinosas del fondo de saco superior, o glándulas de Krause, y las glándulas acinosas tarsoconjuntivales, o glándulas de Ciaccio, situadas en el tarso encima de las glándulas de Meibomio. Su estructura no defiere de la de las glándulas lagrimales propiamente dichas. Remitimos, pues, al lector al capítulo relativo a estas últimas formaciones.

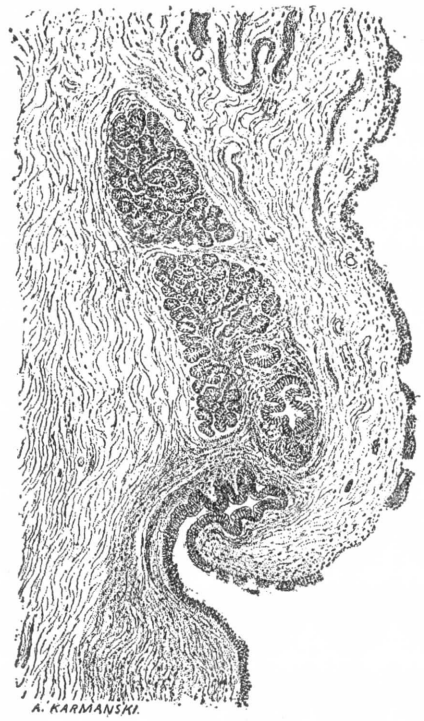

FIG. 613

Una glándula acinosa de la conjuntiva a nivel del fondo de saco superior (según TERSON).

D. — VASOS Y NERVIOS DE LA CONJUNTIVA

1.° Arterias. — La circulación arterial de la conjuntiva es bastante complicada y, por lo tanto, la estudiaremos en cada una de sus porciones:

a) *Porción palpebral.* — Las arterias de la conjuntiva palpebral han sido extensamente descritas con las de los párpados. No insistiremos; nos contentaremos con recordar que proceden principalmente de las *palpebrales* y, accesoriamente, de las numerosas ramas que circuyen el borde de la órbita: la *lagrimal*, la *supraorbitaria*, la *nasal*, la *infraorbitaria*, la *temporal superficial* y la *transversal de la cara.*

b) *Porción del fondo de saco y porción bulbar.* — La conjuntiva del fondo de saco y la mayor parte de la conjuntiva bulbar reciben su sangre de los mismos orígenes. De la región del fondo de saco se ve partir un gran número de ramitas que se dirigen irradiando hacia el contorno de la córnea; son las *arterias conjuntivales posteriores* de ciertos autores. Irregulares y flexuosas, se dividen y anastomizan durante su trayecto y se detienen a 3 ó 4 milímetros por fuera de la circunferencia de la córnea.

La distribución de las arterias conjuntivales es bastante uniforme. Forman, ante todo, en el tejido celular subconjuntival, una primera red de mallas anchas e irregulares. De esta red, *red subconjuntival*, emergen multitud de ramúsculos ascendentes, que penetran en el espesor del corion, formando una segunda red, *red terminal* de mallas extraordinariamente tenues. De esta red emergen, en las porciones de la mucosa provistas de papilas, las asas vasculares destinadas a esas eminencias dérmicas.

c) *Porción pericorneal.* — Acabamos de ver, hace un momento, que las arterias conjuntivales posteriores no llegan hasta la circunferencia de la córnea, sino que se detienen a cierta distancia de la misma. Existe aquí, a nivel del limbo, una pequeña zona ciliar, de 3 a 4 milímetros de anchura, que es respetada por ellas: esta zona la riegan las ciliares anteriores. Las arterias ciliares anteriores proceden, como es sabido (véase ANGIOLOGÍA), de las arterias musculares destinadas a los cuatro músculos rectos. Se cuentan de ordinario dos arterias ciliares para cada uno de los músculos recto superior, recto inferior y recto interno, y una solamente para el recto externo. Estas arterias se separan de las musculares a nivel de los tendones de los músculos citados y se dirigen luego hacia la córnea, siguiendo en todo el curso de su trayecto la misma dirección que las arterias conjuntivales posteriores (fig. 614, 9). Están, sin embargo, situadas más profundamente que estas últimas y corren directamente por la cara externa de la esclerótica.

FIG. 614

Esquema de la circulación de la conjuntiva bulbar.

1, córnea.—2, esclerótica.—3, conjuntiva bulbar, con 3', su fondo de saco.—4, cápsula de Tenon. — 5, espacio supraesclerotical.—6, tejido celular subconjuntival.—7, arteria conjuntival posterior, que riega la mayor parte de la conjuntiva bulbar. — 8, círculo arterial mayor del iris. — 9, una arteria ciliar anterior. — 10, una colateral de este último vaso, destinada a 11, zona ciliar de la conjuntiva.—*xx*, límite de las dos zonas vasculares de la conjuntiva.

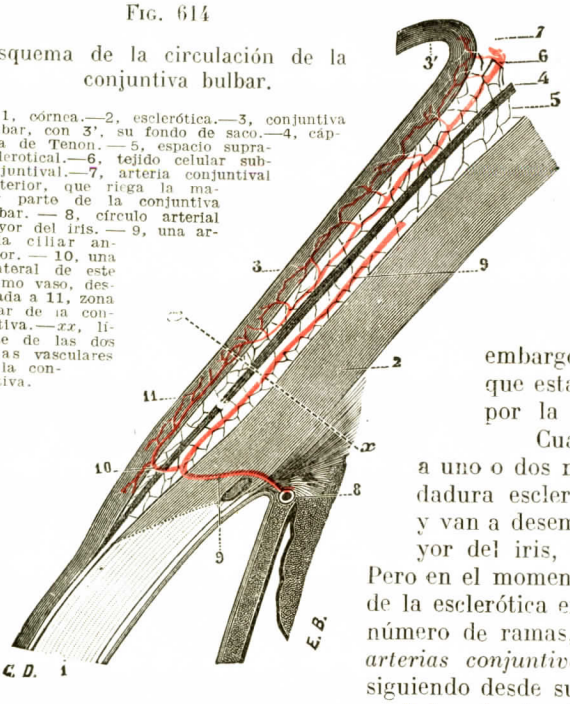

Cuando llegan las arterias ciliares a uno o dos milímetros de la línea de la soldadura esclerocorneal perforan la esclerótica y van a desembocar en el círculo arterial mayor del iris, que contribuyen así a formar. Pero en el momento de desaparecer en el espesor de la esclerótica envían hacia la conjuntiva cierto número de ramas, a las que se da el nombre de *arterias conjuntivales anteriores*. Estas arterias, siguiendo desde su origen un trayecto recurrente, se dirigen hacia atrás, para ir al encuentro de las arterias conjuntivales posteriores, con las que se anastomizan por algunas ramitas. El mayor número de ellas se ramifican y terminan en el anillo conjuntival, que está colocado inmediatamente por detrás de la circunferencia de la córnea.

d) *Resumen.* — En resumen, la conjuntiva posee dos zonas vasculares (figura 614):

1.ª Una gran zona que comprende a la vez su porción palpebral, su fondo de saco y la mayor parte de su porción bulbar. Esta zona está alimentada por las diferentes arterias que se distribuyen por los párpados; la llamaremos *zona palpebral;*

2.ª Una zona más limitada que corresponde a la circunferencia de la córnea y comprende la porción de conjuntiva situada por fuera de esta circunferencia en una altura de 3 ó 4 milímetros: es la *zona ciliar*. En efecto, es alimentada por las arterias ciliares anteriores, y si sólo tiene relaciones indirectas con los párpados, está, por el contrario, íntimamente ligada al músculo ciliar y al iris, en los que terminan las ciliares anteriores.

Aunque unidas en sus confines por anastomosis, las dos zonas citadas conservan en los procesos patológicos cierta independencia. Por eso las regiones de la conjuntiva que pertenecen a la zona palpebral están influídas por las afecciones de los párpados, y, por otra parte, la red pericorneal o periquerática, que es

poco visible en las condiciones ordinarias, se inyecta casi siempre en las afecciones inflamatorias de la córnea y del iris; presenta entonces el aspecto de una cinta rosada *(círculo periquerático)* colocada alrededor de la córnea transparente.

2.° Venas. — Las venas de los párpados se distribuyen, como las arterias, en dos zonas: *zona palpebral* y *zona ciliar.*

α) En la *zona palpebral* de la conjuntiva, es decir, en la conjuntiva palpebral, en la conjuntiva del fondo de saco y en la parte posterior de la conjuntiva bulbar, cada rama arterial va acompañada de una o dos ramas venosas, que van a *desembocar*, en parte en los troncos venosos tributarios de la oftálmica, en parte en las venas de los párpados y de aquí a la facial y a la temporal superficial.

β) En cuanto a las venas nacidas de la *zona ciliar*, van a abrirse en las venas ciliares anteriores y terminan, finalmente, por medio de estas últimas, en la vena oftálmica.

3.° Linfáticos. — (Véase pág. 732, *Linfáticos de los párpados y de la conjuntiva*).

4.° Nervios. — Los ramos nerviosos sensitivos destinados a la conjuntiva proceden de varios puntos: por fuera, del *nervio lagrimal;* por dentro del *nervio nasal externo;* por la parte central o corneal de la conjuntiva bulbar, de los *nervios ciliares.* Estos últimos nos son ya conocidos: han sido descritos a propósito de la córnea. Los ramos nacidos del lagrimal y del nasal externo terminan, parte *en la dermis* y parte *en la epidermis:*

A. Terminaciones intradérmicas. — Los filetes nerviosos, después de haberse ramificado más o menos por la dermis, terminan según cinco modalidades: 1.ª, por *extremidades libres*; 2.ª, por *corpúsculos de Krause*; 3.ª, por *penachos nerviosos*; 4.ª, por *plexos*; 5.ª, por *cintillas.* Se ha indicado también en la conjuntiva cierto número de corpúsculos de Pacini y de corpúsculos de Meissner, que nada presentan aquí de particular.

a) *Terminaciones por extremidades libres.*— Se observan en las papilas o en pleno corion mucoso *(nervios sensitivos)*, en los vasos *(nervios vasculares)* y en las glándulas *(nervios glandulares).* Pensa ha descrito, alrededor de las glándulas de Krause, una rica red nerviosa, cuyas últimas fibrillas, delgadas y varicosas, van a terminar entre las células glandulares.

b) *Terminaciones por corpúsculos de Krause.* — Descubiertos en 1858 por W. Krause y descritos de nuevo por Ciaccio, Longworth, Poncet y Suchard, los corpúsculos nerviosos de la conjuntiva (*Endkolben* de W. Krause) están situados en las capas superficiales de la dermis mucosa y se presentan a la vista bajo la forma de pequeñas masas esféricas, ovoideas o piriformes (figura 615). Se les encuentra en varios puntos de la conjuntiva; pero las investigaciones de Ciaccio, confirmadas por las de Poncet, demuestran que se desarrollan preferentemente en la parte súperoexterna de la mucosa, en la zona del nervio lagrimal. Se cuentan, por término *medio, 5 ó 6* por 40 milímetros cuadrados de superficie (Poncet, Longworth, Waldeyer). Los más pequeños miden de 25 a 30 μ; los mayores llegan a 50 μ de altura por 60 μ de anchura.

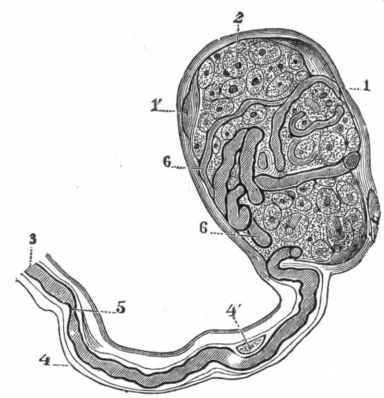

Fig. 615

Corpúsculos nerviosos de la conjuntiva (según A. Key y Retzius).

1, envoltura del corpúsculo con 1', su núcleo. — 2, elementos celulares del corpúsculo. — 3, nervio aferente.—4, perineurio, con 4', sus núcleos. — 5, estrangulación anular. — 6, terminaciones nerviosas dentro del corpúsculo.

Como los corpúsculos de Meissner, los corpúsculos de Krause están en relación cada uno con una o dos fibras nerviosas, *fibras aferentes del corpúsculo*, que llegan a él por uno de sus polos, se arrollan más o menos sobre su superficie exterior y, finalmente, penetran en él.

Tienen verosímilmente el valor de los corpúsculos táctiles.

c) *Terminaciones por penachos nerviosos.* — Este modo de terminar los filetes nerviosos *(fiocchetti)* ha sido descrito primeramente por Ciaccio; después, en 1903, lo fué por Crevatin. He aquí en qué consiste: una fibra de mielina pierde bruscamente su mielina y en seguida termina, gracias a divisiones y subdivisiones sucesivas, en un pincel o ramillete de finas fibrillas varicosas, cuyo conjunto constituye el penacho. Estos penachos, de los que damos en la figura 616, A, un ejemplo, son muy variables, los unos son ovales y los otros manifiestamente alargados y como cilindroides, pero su naturaleza es siempre la misma. Es un paquete de fibrillas más o menos entrecruzadas, que se distinguen perfectamente de los corpúsculos de Krause en que no presentan ni túnica ni substancia granulosa.

Fig. 616

Terminaciones nerviosas en el corion de la conjuntiva (según Crevatin).

A, terminación en penacho. — B, terminación en cintilla. C, terminación en plexo.

d) *Terminaciones por plexos.* — Por todas partes del corion de la conjuntiva se ven fibras nerviosas, despojadas de su mielina, dividirse y subdividirse de manera que forman una elegante *red (fig. 616, C)*. Estas redes son extremadamente variables en su forma y sus dimensiones, pero presentan todas el carácter genérico de que las fibrillas que las constituyen son muy varicosas, irregularmente retraídas sobre sí mismas y terminan libremente.

e) *Terminaciones por cintillas.* — Crevatin designa con este nombre *(striscelle nervose)* una especie de cinta (fig. 616, B) resultante del ensanchamiento de una fibra nerviosa amielínica. Estas cintas terminales son, según los casos, rectas o más o menos flexuosas, algunas veces perfectamente onduladas. Por otra parte, son de distinta anchura, y sus bordes, en vez de ser rectilíneos, se hallan como erizados de puntas triangulares.

B. Terminaciones intraepiteliales. — Los filetes nerviosos de la conjuntiva no terminan en el corion, sino que, por el contrario, se extienden hasta el revestimiento epitelial.

Llegadas a las capas más superficiales del corion, las fibras nerviosas pierden su mielina y forman un primer plexo, el *plexo subepitelial*, de donde parten fibrillas sumamente finas. De estas fibrillas, unas se distribuyen probablemente por la parte próxima de la dermis, especialmente por las papilas; las otras atraviesan la membrana basal y van a terminar en la capa epitelial, donde forman un segundo plexo, el *plexo interepitelial*.

Las fibrillas interepiteliales terminan probablemente aquí, como en la epidermis, por pequeños abultamientos en forma de botones, más o menos próximos a la superficie de la mucosa. Se encuentran asimismo, entre las células epiteliales de la conjuntiva, corpúsculos estrellados (Poncet), que recuerdan, por su aspecto las células intraepidérmicas de Langerhans y que tienen seguramente la misma significación: éstas no son, como se había

creído en otro tiempo, células nerviosas, sino simples células de la linfa que han emigrado al epitelio atravesando la membrana basal.

§ 8. — Aparato lagrimal

La conjuntiva, que acabamos de describir, está constantemente lubricada en el hombre por las *lágrimas*, líquido acuoso que se esparce por su superficie y parece tener por función: 1.°, favorecer el deslizamiento, uno sobre otro, de los dos órganos en contacto, los párpados y el globo del ojo; 2.°, prevenir las consecuencias de la evaporación que se ejerce sobre la parte del globo ocular expuesta al aire y asegurar así una repleción siempre igual de la cámara anterior y de los espacios linfáticos de la córnea.

Esta doble función está naturalmente desempeñada, en los animales que viven dentro del agua, por el líquido ambiente. Así observamos que el aparato productor de las lágrimas falta completamente en los peces.

Su aparición en el curso del desarrollo filogénico es la consecuencia del abandono por los animales de los medios líquidos y su paso a la vida aérea. Tanto es así, que empieza a aparecer en algunos batracios (urodelos) y persiste en seguida, en grados de desarrollo diversos, en los reptiles, en las aves y en los mamíferos.

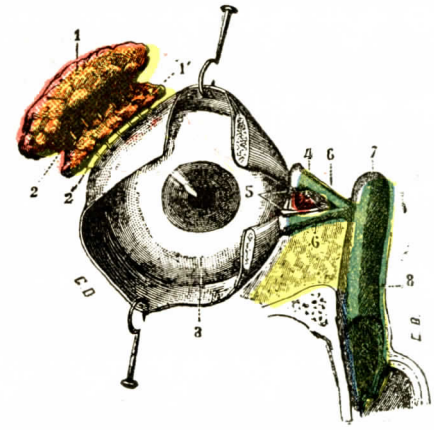

Fig. 617

Vista de conjunto del aparato lagrimal.

1, 1', glándula lagrimal (porción orbitaria y porción palpebral).—2, 2, sus conductos excretorios.—3, cara anterior del ojo recubierta por la conjuntiva. — 4, lago lagrimal. — 5, puntos lagrimales. — 6, conductos lagrimales. — 7, saco lagrimal. — 8, conducto nasal, con 8', su desembocadura en las fosas nasales.

Considerado en la serie, el aparato secretorio de las lágrimas comprende dos glándulas distintas: 1.ª, una glándula externa, que se desarrolla en la parte externa del ojo y constituye la *glándula lagrimal propiamente dicha;* 2.ª una glándula interna, que está íntimamente ligada a la membrana nictitante y que se llama *glándula de Harder*. La glándula de Harder, según hemos ya visto, no existe en el hombre ni en los cuadrúmanos, y en estos dos grupos zoológicos la producción de las lágrimas se debe exclusivamente a la glándula lagrimal propiamente dicha.

En el hombre, por consiguiente, el aparato lagrimal se compone:

1.° De un órgano productor único, la *glándula lagrimal*, que secreta las lágrimas y las vierte en la conjuntiva;

2.° De un conjunto de conductos, las *vías lagrimales propiamente dichas*, que recogen las lágrimas de esta última membrana y las conducen a las fosas nasales.

A. — Glándula lagrimal

La glándula lagrimal (fig. 617, 1 y 1') es una glándula en racimo que tiene por función secretar las lágrimas y verterlas en la superficie de la conjuntiva.

1.° Conformación exterior y relaciones. — Situada en la parte superior, anterior y externa de la órbita, la glándula lagrimal se divide en el hombre en

dos porciones: una *porción principal* u *orbitaria* y una *porción accesoria* o *palpebral*. Las dos porciones se hallan separadas una de otra por el músculo elevador del párpado superior y por una expansión fibrosa que, del borde externo de este músculo y de su tendón, va a parar a la parte externa del reborde orbitario, en donde se inserta (fig. 618, 8 y 8'), en parte en este reborde y en parte en la cara profunda de la piel que cubre la comisura externa de los párpados.

A. Porción orbitaria. — La porción orbitaria de la glándula lagrimal *(glándula innominada de Galeno)* se aloja dentro de la fosita que tiene la órbita a nivel de la parte súperoexterna de su base, la cual hemos ya descrito (véase Osteología) con el nombre de *fosita lagrimal*. Está rodeada de una delgada lámina de tejido conjuntivo elástico, que algunos autores describen con el nombre, algo presuntoso seguramente, de *cápsula propia*.

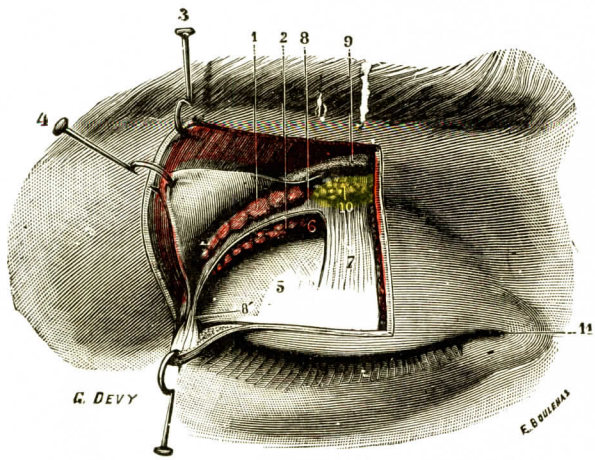

Fig. 618

Las dos porciones de la glándula lagrimal vistas por delante, después de la disección del párpado (ojo derecho).

1, porción orbitaria de la glándula lagrimal. — 2, porción palpebral. — 3, piel separada del músculo orbicular. — 4, tabique orbitario. — 5, tarso superior. — 6, conjuntiva. — 7, tendón del elevador. — 8, expansión lateral de este tendón que separa las dos porciones de la glándula lagrimal. — 8', inserciones laterales de esta expansión en el reborde orbitario y en la cara profunda de los tegumentos. — 9, reborde orbitario. — 10, paquete adiposo. — 11, ángulo interno del ojo.

a) *Forma y relaciones*. — Aplanada de arriba abajo, prolongada en sentido transversal, tiene la forma de una almendra, cuyo diámetro mayor se dirige oblicuamente a fuera y abajo. Nos ofrece de este modo: 1.°, dos caras, una súperoexterna y la otra, inferointerna; 2.°, dos bordes, que se distinguen en anterior y posterior; 3.°, dos extremidades, una interna y la otra externa.

α) La *cara súperoexterna*, convexa, corresponde a la bóveda orbitaria, o más exactamente, al periostio, al que se halla unida por algunas trabéculas conjuntivas, por lo general poco resistentes.

β) La *cara inferointerna*, ligeramente cóncava, descansa a la vez sobre el elevador del párpado superior, sobre la expansión lateral de este músculo y sobre el recto externo.

γ) El *borde anterior*, delgado y cortante, se dirige paralelamente al arco orbitario y llega a ponerse en contacto con el ligamento ancho de los párpados, o séptum orbitario.

δ) El *borde posterior*, algo más grueso que el anterior, corresponde al tejido céluloadiposo de la órbita. Generalmente llega hacia atrás hasta el plano frontal que pasa por el polo posterior del ojo. Por excepción (3 veces entre 12 individuos, Laffay, *Th. Bordeaux*, 1896), la glándula se prolonga en forma de hacecillos glandulares hasta la proximidad del vértice de la órbita. El borde posterior recibe la arteria lagrimal y el nervio del mismo nombre.

ε) Los dos *extremos*, más o menos redondeados, descansan, el interno sobre el elevador del párpado superior, el externo sobre el recto externo. Este último desciende comúnmente hasta la sutura frontomolar, pero sin rebasarla.

b) *Dimensiones.* — Desde el punto de vista de sus dimensiones, la porción orbitaria de la glándula lagrimal presenta variedades individuales muy extensas. Sobre este punto MERKEL da las cifras siguientes:

Longitud (diámetro transversal)	20	milímetros
Anchura (diámetro ánteroposterior)	12	»
Espesor (diámetro vertical)	5	»

Entiéndase bien que estas medidas representan sólo los promedios no siendo raro encontrar, fuera de todo estado patológico, tanto para la anchura como para la longitud, diferencias de 3 ó 4 milímetros en más o en menos.

B. PORCIÓN PALPEBRAL. — Situada por debajo de la porción orbitaria, la porción palpebral de la glándula lagrimal (*glándula accesoria* de ROSENMÜLLER) ocupa la parte externa del párpado superior (fig. 618, 2). Está constituída por un conglomerado de pequeños lóbulos, cuyo número varía, según SAPPEY, de quince a cuarenta.

a) *Formas y relaciones.* — Considerada en conjunto, es aplanada de arriba abajo y tiene una forma irregularmente cuadrilátera.

α) La *cara superior* está en relación con el tendón del elevador y con la expansión fibrosa, ya indicada, que la separa de la porción orbitaria.

β) La *cara inferior* corresponde en parte al tejido céluloadiposo de la órbita, y en parte a la conjuntiva.

γ) El *borde posterior*, rodeando la expansión fibrosa que lo separa de la porción orbitaria de la glándula lagrimal, se confunde en parte con esta última porción.

δ) El *borde anterior*, paralelo al borde superior del tarso, descansa sobre el fondo de saco óculoconjuntival, al que lo unen íntimamente los conductos excretorios de la glándula.

ε) La *extremidad interna* se encuentra ordinariamente al mismo nivel que la extremidad interna de la porción orbitaria.

ζ) En cuanto a su *extremidad externa*, se extiende hasta la comisura de los párpados y alcanza muchas veces, por uno o dos de sus lóbulos, el párpado inferior.

b) *Dimensiones.* — Desde el punto de vista de su desarrollo, la porción palpebral de la glándula lagrimal es mucho menos importante que la porción orbitaria; su volumen representa apenas la mitad de esta última.

2.° Conductos excretorios. — Los conductos excretorios de la glándula lagrimal han sido minuciosamente estudiados en 1843 por GOSSELIN, en 1853 por SAPPEY y en 1859 por TILLAUX.

SAPPEY los divide en conductos principales y conductos accesorios Los *conductos principales* (fig. 619, 9), en número de tres a cinco, provienen de la porción orbitaria de la glándula y emergen de su cara inferior o de su borde anterior. Desde estos sitios se dirigen oblicuamente hacia abajo y adelante, atraviesan la porción palpebral y reciben lateralmente los conductos excretorios de esta última porción. Sólo los conductos que salen de regiones extremas de la glándula palpebral conservan su independencia y permanecen aislados: son éstos los *conductos accesorios*. Su número varía de dos a cinco.

La descripción dada por GOSSELIN difiere escasamente de la de SAPPEY. Según GOSSELIN, dos conductos solamente nacen de la porción orbitaria. seis u ocho provienen de la porción palpebral, y estos dos grupos de conductos (en este punto difieren los dos anatomistas) permanecen independientes durante todo su trayecto.

TILLAUX, en sus propias investigaciones, ha encontrado las dos disposiciones que hemos descrito, pero en una proporción muy desigual; en quince sujetos exami-

nados ha observado trece veces la disposición señalada por Gosselin y dos veces solamente la considerada por Sappey como normal.

Tanto si los conductos excretorios de la glándula palpebral permanecen independientes como si se juntan en parte con los conductos salidos de la glándula orbitaria, existen en el hombre de seis a diez conductos encargados de verter en la superficie de la conjuntiva el líquido secretado por las dos porciones de la glándula lagrimal. Estos conductos, cada uno de ellos de unas tres o cuatro décimas de milímetro de anchura, tienen forma cilíndrica y dirección sensiblemente rectilínea.

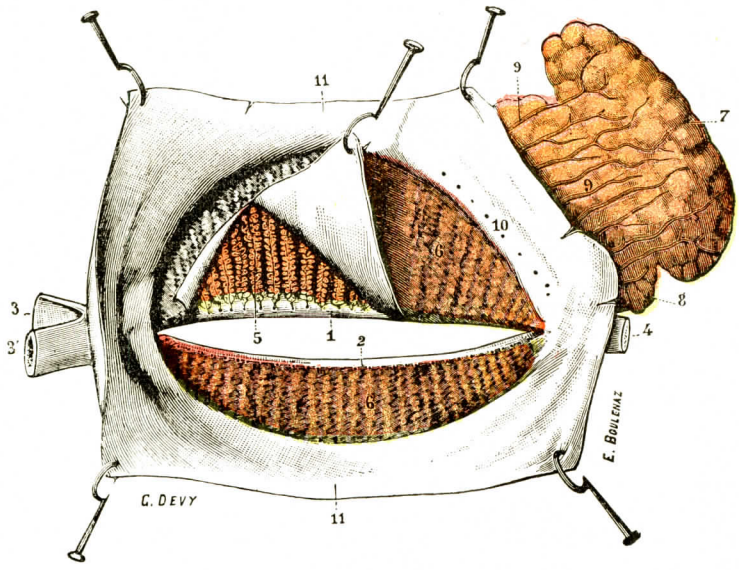

Fig. 619

Las dos porciones de la glándula lagrimal y sus conductos excretorios vistos por la parte posterior (ojo derecho).

La conjuntiva ocular ha sido disecada y separada hacia arriba para mostrar el fondo de saco óculoconjuntival, muy especialmente la parte superoexterna del fondo de saco, donde se abren los conductos excretorios de la glándula lagrimal.

1, borde libre del párpado superior, con los orificios de las glándulas de Meibomio. — 2, borde libre del párpado inferior. — 3, 3', tendón directo y tendón reflejo del orbicular. — 4, ligamento externo de los tarsos. — 5, las glándulas de Meibomio puestas al descubierto. — 6, las mismas glándulas vistas a través de la conjuntiva palpebral. — 7, porción orbicular de la glándula lagrimal. — 8, su porción palpebral. — 9, conductos excretorios. — 10, orificios de estos conductos en el fondo de saco conjuntival. — 11, conjuntiva.

Corren paralelamente entre sí y van a abrirse por orificios distintos, más o menos aproximados, en la parte superior y externa del fondo de saco óculoconjuntival. El conjunto de estos orificios se dispone siempre en una hilera regular, que ofrece la forma de una curva cuya convexidad mira hacia abajo y adentro (fig 619, 10). Por lo demás, esta hilera es casi paralela al borde superior del tarso y se encuentra separada de este borde por un intervalo de 4 ó 5 milímetros

3.° Estructura de la glándula lagrimal. — Desde el punto de vista de su estructura, la glándula lagrimal, como hemos dicho antes, pertenece a la clase de las glándulas en racimo.

A. Estructura de las glándulas lagrimales. — Las glándulas lagrimales principal y accesorias son glándulas compuestas con acinos tubulosos, según Du-

BREUILLE, mientras que según FLEISCHER representan glándulas serosas tubulosas. Los túbuli están formados por una membrana propia y un epitelio secretorio; en ellos se distinguen *células altas* o *secretantes*, cuyo citoplasma contiene alvéolos llenos de una gotita de secreción, y *células bajas* o *basales*, cuya secreción está acumulada en una o varias vacuolas, estando el protoplasma rechazado hacia la base de la célula (fig. 620).

En la membrana propia o vítrea se observan células estrelladas anastomizadas por sus prolongaciones formando un revestimiento con grupos de células secretantes (células en cesta de BOLL): estas células serían células mioepiteliales, que tienen por función evacuar la secreción del acino.

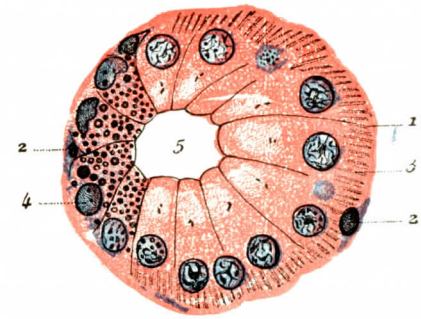

FIG. 620

Un acino de la glándula lagrimal del hombre (según ZIMMERMANN).

1, membrana propia.—2, 2, células basales.—3, células secretantes ordinarias.—4, células secretantes especiales, provistas de granulaciones. — 5, luz del acino.

B. ESTRUCTURA DE LOS CONDUCTOS EXCRETORIOS. — Los conductos excretorios de la glándula lagrimal se hallan constituídos por dos capas: una capa externa, de naturaleza conjuntiva, y una capa interna o epitelial.

a) *Capa externa.* — La capa externa se halla formada por fibras conjuntivas de dirección variable; las fibras internas son longitudinales; las fibras externas afectan, en cambio, una dirección circular.

b) *Capa interna.* — La capa interna se halla separada de la precedente por una membrana basal muy delgada, hialina, que se continúa, en el origen del conducto excretorio, con la membrana basal del acino. Se halla constituída por dos hileras de células, cada una de las cuales tiene su significación morfológica propia; hacia fuera, en contacto con la basal, se ven células bajas de núcleo aplanado, de naturaleza contráctil; hacia dentro, entre las células precedentes y a la luz del conducto, se hallan dispuestas las células de forma prismática, tanto más altas cuanto más lejos del acino. AXENFELD ha descrito en la parte más interna de su protoplasma, muy cerca de la luz del conducto por consiguiente, algunas granulaciones grasas. Sin embargo, MORAX observa que todas estas células son fusiformes, de estriación longitudinal, y que todas serían células mioepiteliales.

4.° Vasos y nervios. — a) *Arterias.* — Las arterias de la glándula lagrimal provienen de la arteria del mismo nombre (véase ANGIOLOGÍA). Corren entre los lóbulos de la glándula y se dividen en ramas cada vez más pequeñas, para formar alrededor de cada acino una red capilar de mallas muy estrechas, laxamente aplicada a la cara externa de la membrana propia.

b) *Venas.* — Las nacidas en la glándula lagrimal se dirigen hacia atrás, al fondo de la órbita, para terminar en la vena oftálmica, directamente, o después de haberse reunido con las venas de los músculos recto superior y recto externo.

c) *Linfáticos.* — El sistema de los linfáticos intraglandulares es mal conocido; probablemente los vasos linfáticos sólo existen en los tabiques interlobulillares y en la cápsula de la glándula (PUGLIESI-ALLEGRA).

Los vasos colectores han sido descritos por ORTS LLORCA (1929). Según este autor, la *porción orbitaria de la glándula* da origen a uno o dos vasos que emergen del extremo externo del órgano, se dirigen hacia fuera y adelante, atraviesan el séptum orbitario, y luego llegan a la región parotídea, en donde terminan, ora en un ganglio preauricular, ora en un ganglio parotídeo profundo (fig. 621).

Los colectores de la porción palpebral, en número de uno o dos, atraviesan el séptum y se unen a los linfáticos del párpado superior.

b) *Nervios.* — Los destinados a la glándula lagrimal emanan de la rama lagrimal del oftálmico y del ramo orbitario; siguen, en la masa glandular, el trayecto de los vasos y de los conductos excretorios. Están constituídos en su mayor parte (F. Boll) por fibras de Remak, fibras de sistema neurovegetativo (fig. 622)

5.° Lágrimas. — El humor secretado por la glándula lagrimal ha recibido el nombre de *lágrimas*. Es un líquido claro, transparente, ligeramente salado y de

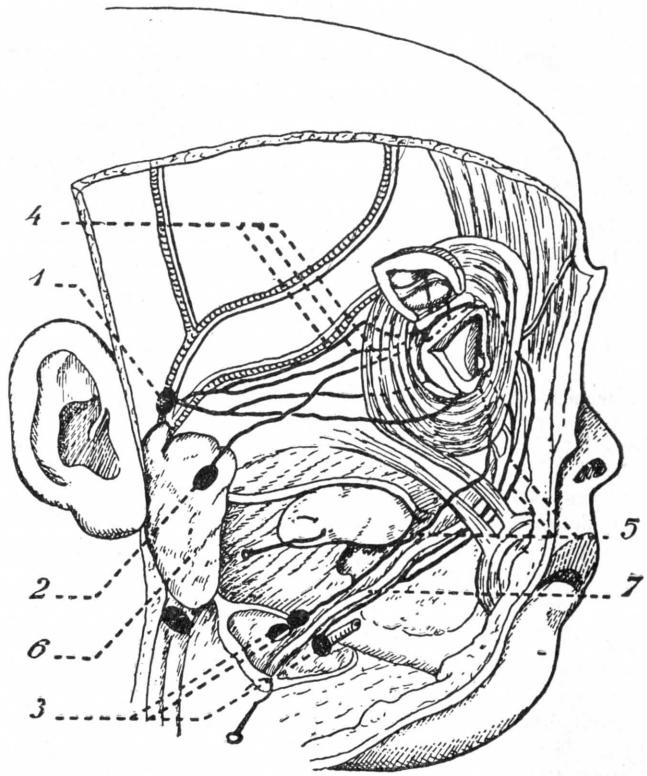

Fig. 621

Linfáticos de las glándulas lagrimal, de la conjuntiva y de los párpados (según Orts Llorca y Rouvière).

1, ganglio preauricular. — 2, ganglio parotídeo. — 3, ganglios submaxilares. — 4, vía linfática externa. 5, vía linfática interna. — 6, parótida. — 7, vena facial.

reacción alcalina. En un individuo joven afecto de una fístula lagrimal, Arlt (*Arch. für Augenheilk.*, tomo II, pág. 137) ha podido recoger lágrimas en estado de pureza; es decir, desprovistas de otros productos de secreción provenientes de las glándulas de la conjuntiva y de los párpados. Estas lágrimas, analizadas *por* Lerch, han presentado la composición siguiente:

Agua	98,225	por 100
Cloruro de sodio	1,257	»
Albúmina	0,504	»
Sales	0,016	»
Materias grasas	vestigios	»
Total	100	»

B. — Vías lagrimales propiamente dichas

De la parte superior y externa del fondo de saco óculoconjuntival, donde terminan los conductos excretorios de la glándula lagrimal, las lágrimas se esparcen uniformemente por toda la superficie de la conjuntiva y se dirigen hacia dentro. Se reúnen primeramente en el ángulo interno del ojo (fig. 623), y de ahí el nombre de *lago lagrimal* que se ha dado a esta región. En este sitio son engullidas

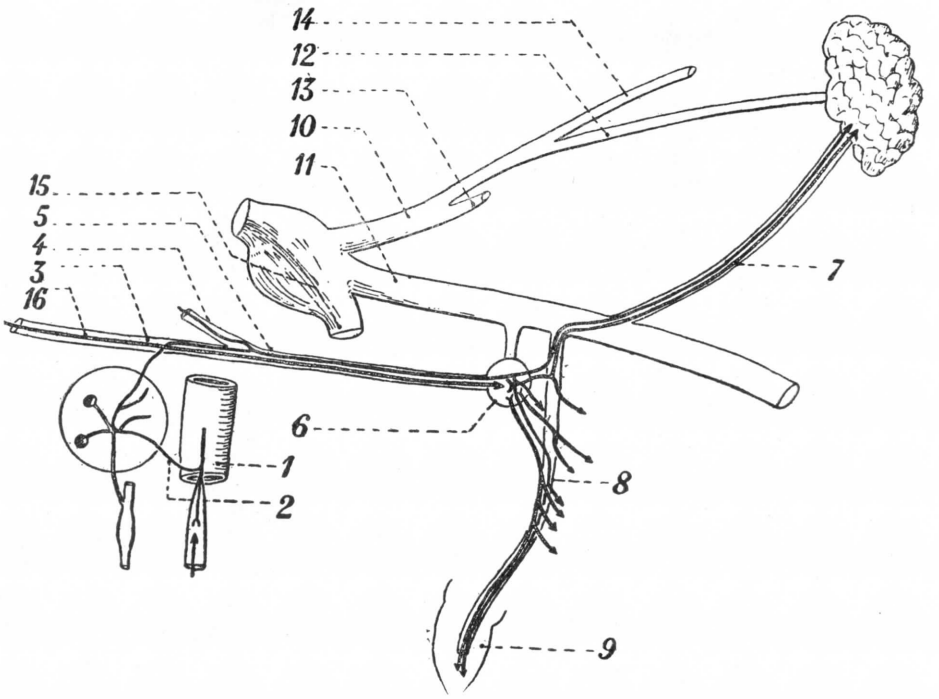

Fig. 622

El ganglio esfenopalatino. Fibras lacrimomuconasales (según Gabrielle).

1, nervio carotídeo. — 2, filete caróticotimpánico de Schmiedel. — 3, nervio petroso superficial mayor. — 4, fibras simpáticas del nervio vidriado nacidas del plexo pericarotídeo. — 5, nervio vidiano. — 6, ganglio esfenopalatino. — 7, ramo orbitario. — 8, nervios vasopalatinos para los tabiques de las fosas nasales, ramos nasales superiores para los cornetes superiores, nervios para los cornetes inferiores, nervio palatinos anteriores, nervios palatinos medios. — 9, nervios palatinos posteriores. — 10, nervio oftálmico. — 11, nervio maxilar superior. — 12, nervio lagrimal. — 13, nervio nasal. — 14, nervio frontal. — 15, nervio maxilar inferior. — 16, fibras parasimpáticas que proceden del facial y pasan por el nervio petroso superficial mayor.

por dos pequeñas aberturas, llamadas *puntos lagrimales*. A los puntos lagrimales siguen dos pequeños conductos, los *conductos lagrimales*, los cuales terminan en la parte interna e inferior de la órbita, en un reservorio más considerable, el *saco lagrimal*. Finalmente, las lágrimas, al salir del saco lagrimal, penetran en un pequeño conducto, el *conducto nasal*, que las conduce al meato inferior de las fosas nasales. El lago lagrimal, los puntos lagrimales, los conductos lagrimales, el saco lagrimal y el conducto nasal constituyen diferentes porciones de lo que se ha convenido en llamar *vías lagrimales propiamente dichas*. Estudiaremos inmediatamente estas diferentes porciones desde el triple punto de vista de su *conformación exterior*, de su *conformación interior* y de sus *relaciones*. Describiremos luego la *estructura*, las *válvulas*, los *vasos* y los *nervios*.

El lago lagrimal y los puntos lagrimales son del todo exteriores y perfectamente visibles sin ninguna preparación previa. No sucede lo mismo con las restantes porciones de las vías lagrimales, por hallarse ocultas, ya por partes blandas, ya por partes óseas, y no pueden ser, en consecuencia, bien estudiadas *si no se aíslan* previamente por medio de la disección.

1.° Lago lagrimal. — Se ha dado el nombre de *lago lagrimal* a un pequeño espacio triangular que se encuentra comprendido entre las partes internas de los párpados, más exacto, entre las porciones de los bordes libres de los párpados que se encuentran desprovistas de pestañas.

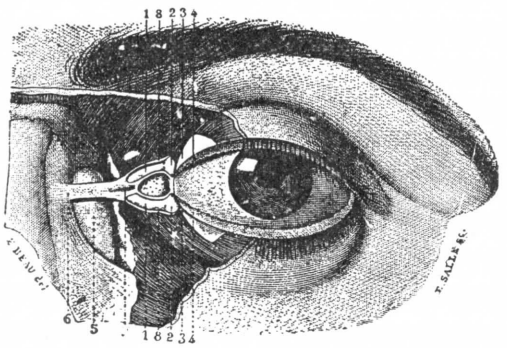

FIG. 623

Las primeras vías lagrimales (según SAPPEY).

1, 1, conductos lagrimales. — 2, 2, ampollas que constituyen el origen de estos conductos. — 3, 3, cartílagos tarsos superior e inferior. — 4, porción ocular del borde libre de los párpados, con sus pestañas y los orificios de las glándulas de Meibomio. — 5, saco lagrimal. — 6, tendón del orbicular de los párpados, con 7, su punto de bifurcación. — 8, 8, ramas de bifurcación de este mismo tendón, formando alrededor de cada conducto lagrimal una vaina fibrosa, la que se ha escindido en su parte anterior para mostrar estos conductos.

Este espacio está limitado hacia dentro por la reunión de los párpados, siendo su límite externo convencional y hallándose fijado por una línea vertical trazada de un tubérculo lagrimal al otro.

Dentro del área del lago lagrimal se encuentra, como sabemos, la *carúncula lagrimal*, y por fuera de la misma, el *repliegue semilunar*.

2.° Puntos lagrimales. — Los puntos lagrimales (fig. 623, 3, 3') son dos pequeños orificios circulares situados en el vértice de los tubérculos lagrimales. Se les distingue, lo propio que los tubérculos, en *superior* e *inferior*. El primero, de 1/4 de milímetro de anchura, mira abajo y atrás. El segundo, de 1/3 de milímetro, en consecuencia un poco mayor que el precedente, mira hacia atrás y arriba.

Además, el punto lagrimal superior se encuentra situado un poco por dentro del inferior; en tanto que el superior se halla situado en seis milímetros del ligamento por un intervalo de seis milímetros y medio. Resulta de esta disposición que, cuando los dos párpados están cerrados o en contacto, como ocurre durante el sueño, los dos puntos lagrimales no se hallan superpuestos, sino sencillamente yuxtapuestos.

Los dos puntos lagrimales se hallan, pues, constantemente sumergidos en el lago lagrimal, tanto si los párpados se encuentran aproximados como si están separados. Por otra parte, siempre están abiertos, gracias a un tejido conjuntivo duro y resistente que los rodea a manera de anillo.

3.° Conductos lagrimales. — Los conductos lagrimales (fig. 624, 5 y 5') ocupan la porción más interna del borde libre de los párpados. Son continuación de los puntos lagrimales y, como ellos, se distinguen en superior e inferior. El *conducto lagrimal superior* se dirige en su comienzo verticalmente hacia arriba, en una extensión de dos milímetros poco más o menos. Después se acoda bruscamente para dirigirse de un modo oblicuo abajo y a dentro, hacia el saco lagrimal. El *conducto lagrimal inferior*, análogo al precedente, se dirige al principio verticalmente hacia abajo; luego se acoda hacia dentro, para ir al saco lagrimal, siguiendo en esta segunda porción de su trayecto una dirección casi horizontal. Los dos conductos

lagrimales nos ofrecen, en consecuencia, una *porción vertical* y una *porción horizontal* cada uno de ellos:

a) *Porción vertical.* — La porción vertical, de una extensión de dos milímetros a dos milímetros y medio, continúa directamente el punto lagrimal. Si la examinamos en un corte hecho según su longitud (fig. 625), nos encontramos de momento con que el punto lagrimal ofrece la forma de un pequeño embudo, cuya base corresponde al exterior y el vértice se halla vuelto del lado del conducto lagrimal. El vértice representa la parte más estrecha de los conductos recorridos por las lágrimas (*angustia* de Gerlach): mide escasamente 0,1 milímetros de diámetro.

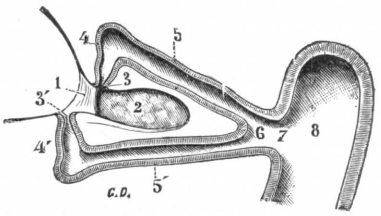

FIG. 624

Los puntos lagrimales, los conductos lagrimales y la terminación de estos últimos en el saco lagrimal.

1, pliegue semilunar. — 2, carúncula lagrimal y lago lagrimal. — 3, 3', puntos lagrimales. — 4, 4', porción vertical de los conductos lagrimales. — 5, 5', porción horizontal. — 6, porción común a los dos conductos. — 7, su terminación (*seno de Maier*) en 8, el saco lagrimal.

Desde este sitio, el conducto lagrimal se ensancha progresivamente hasta el nivel del punto en que cambia de dirección, de tal manera que, en conjunto, la porción vertical reviste la forma de una ampolla, cuyo vértice corresponde al punto lagrimal y cuya base se dirige hacia el borde adherente del párpado. Si nos atenemos a las figuras presentadas por HEINLEIN y por GERLACH, esta dilatación progresiva no tendría efecto de un modo regular y la porción vertical del conducto lagrimal presentaría en su parte media un pequeño estrechamiento, como demuestra la figura 625, que hemos tomado de una preparación de HEINLEIN.

Así resulta que, en lugar de formar una dilatación ampollar simple, el conducto lagrimal, en su porción vertical, presenta en realidad dos dilataciones, separadas una de otra por una estrechez: una primera dilatación fusiforme o piriforme, situada inmediatamente después de la angustia; una segunda dilatación, más ancha y en forma de fondo de saco, correspondiente a la base del tubérculo lagrimal. A nivel de esta segunda dilatación comienza la porción horizontal del conducto.

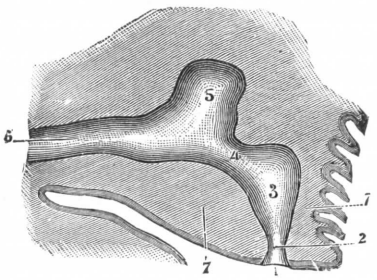

FIG. 625

Porción vertical del conducto lagrimal superior.

1, punto lagrimal. — 2, angustia. — 3, primera dilatación piriforme. — 4, estrechamiento medio. — 5, segunda dilatación, en fondo de saco. — 6, porción horizontal del conducto lagrimal. — 7, párpado superior.

b) *Porción horizontal.* — La porción horizontal de los conductos lagrimales es uniformemente cilíndrica y mide un promedio de 5 a 7 milímetros de longitud por 1/2 milímetro de diámetro. Tiene adosados a su cara posterior los fascículos del músculo de Horner que, como se sabe (véase MIOLOGÍA), es una dependencia del orbicular. Estas fibras musculares ofrecen una dirección longitudinal paralela a la misma dirección del canalículo. Sin embargo, según KREHBIEL, las citadas fibras siguen un trayecto flexuoso y ligeramente espiroideo. Cuando llegan a la base del tubérculo lagrimal, allí donde el conducto lagrimal se acoda y cambia de dirección, las fibras mencionadas se disponen de un modo especial, formando *asas cuya con*cavidad abraza la base de la ampolla que forma la porción vertical del conducto. Como estas asas son múltiples y se agrupan por todo el contorno del

conducto lagrimal, su reunión viene a constituir una especie de *esfínter* (MERKEL, WALZBERG), por lo cual las contracciones del orbicular producen el estrechamiento y hasta la oclusión completa de la porción del conducto lagrimal situada por debajo del mismo.

c) *Reunión de los dos conductos y terminación en el saco lagrimal* (fig. 626). — Los dos conductos lagrimales corren oblicuamente convergiendo entre sí, reuniéndose, de ordinario, un poco antes de llegar al saco lagrimal y abriéndose en este reservorio por un orificio común. La independencia recíproca de estos dos conductos y su terminación en el saco lagrimal por dos orificios distintos es una disposición más rara. El conducto único, resultado de la reunión de los dos conductos lagrimales, ofrece, como estos últimos, una dirección horizontal: mide, según los individuos, de 1 a 3 milímetros de longitud, pasa por detrás del ligamento palpebral interno y termina en el saco lagrimal, no exactamente en su lado externo, sino un poco por detrás, según han demostrado las observaciones de LESSHAFT.

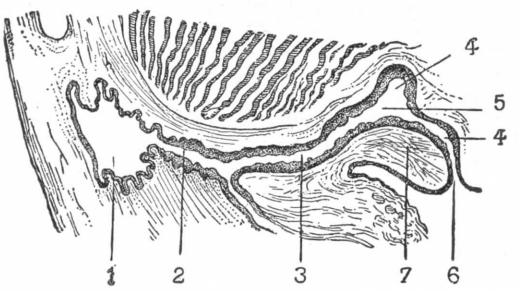

FIG. 626

La reunión de los dos conductos lagrimales y su desembocadura en el saco lagrimal (según GERLACH).

1, saco lagrimal. — 2, conducto común a los dos conductos lagrimales. — 3, porción horizontal del conducto lagrimal. — 4, 4', su porción vertical. — 5, punto de reunión de ambas porciones. — 6, punto lagrimal. — 7, tubérculo lagrimal o papila lagrimal. — 8, fascículo del orbicular.

4.° Saco lagrimal. — El saco lagrimal está situado en el lado interno de la base de la órbita, en el punto en que las vías de excreción de las lágrimas adquieren una dirección vertical. En este punto se forma una dilatación que parece desempeñar el papel de reservorio, sin que, no obstante, esta afinidad se establezca fisiológicamente. En todo caso, si anatómicamente el saco lagrimal debe a sus dimensiones una individualidad propia, quirúrgicamente no parece que pueda aislarse del conducto lácrimonasal que lo continúa (ROLLET).

a) *Situación.* — Corresponde al canal, siempre muy manifiesto, que hemos descrito en OSTEOLOGÍA con el nombre de canal lácrimonasal. Recordaremos que está formado por un labio anterior grueso, fuertemente osificado, dependiente de la apófisis ascendente del maxilar superior, y por un labio posterior, menos acentuado, formado por el unguis. Este canal tiende a borrarse hacia arriba; hacia abajo, por el contrario, se cierra en conducto completo que penetra en la pared externa del meato medio.

b) *Dirección.* — Como el canal lácrimonasal, que se amolda exactamente sobre él, el saco lagrimal, aun aproximándose a la dirección vertical, es, sin embargo, algo oblicuo hacia abajo, atrás y afuera. Además, no es completamente rectilíneo, sino que describe una ligera curva de concavidad posterior.

c) *Conformación exterior y relaciones.* — Considerado desde el punto de vista de su forma y relaciones, el saco lagrimal ofrece a la consideración dos extremos y cuatro caras:

α) *Extremo superior.* — Este extremo asciende a 0,002 milímetros por encima del tendón del orbicular, tiene la forma de una cúpula redondeada y se le da el nombre de *fundus* o *fórnix*. Está rodeado de tejido céluloadiposo de repleción y corresponde indirectamente a las fibras del semiorbicular superior por medio de un pequeño fascículo muscular descrito con el nombre de *músculo tensor de la*

cúpula lagrimal (Horbatsky, 1920). Este músculo contribuiría a la aspiración de las lágrimas tendiendo la cúpula del saco.

β) *Extremo inferior.* — Este extremo se abre en el conducto lácrimonasal. El límite entre los dos órganos no es muy preciso.

γ) *Cara anterior.* — Esta cara está cubierta de delante atrás por la piel delicada y móvil de la comisura interna de los párpados, piel tapizada por una capa de tejido celular muy laxo que facilita el deslizamiento del tegumento superficial. Resulta de esta disposición una modificación fácil de las relaciones en la incisión operatoria que implica la necesidad de una cuidadosa fijación con la otra mano del operador. Se encuentran en seguida el tendón directo del orbicular y los fascículos de origen de este músculo. Este tendón es fácilmente reconocible por su coloración blanca nacarada; divide la cara anterior del saco en dos porciones muy desiguales; la cúpula del saco sólo lo excede 2 milímetros, mientras que cerca de los dos tercios de la cara anterior están por debajo de él. Este tendón es el mejor punto de referencia de la región. Contrariamente a la opinión clásica, Rollet y Aribaud han demostrado que el tendón del orbicular no estaba directamente en relación con la cara anterior del saco; debajo de él hay, en efecto, una fosita, la *bolsa prelagrimal*, llena en el feto de un tejido celular abundante que se enrarece en el adulto. Este espacio prelagrimal está, pues, formado por detrás por la cara anterior del saco, por delante por el tendón del orbicular, continuando por abajo por una expansión fibrosa que se inserta en la apófisis ascendente del maxilar. Esta disposición es causa de dos errores posibles: uno, error de diagnóstico, que consiste en tomar por una dilatación del saco el desarrollo de un tumor prelagrimal en el tejido celular de la bolsa; el otro, error operatorio, que consiste en creer que se ha hendido el saco cuando nos hallamos todavía en el espacio prelagrimal. Las relaciones vasculares se exponen más adelante (véase *Vasos y nervios*, pág. 761).

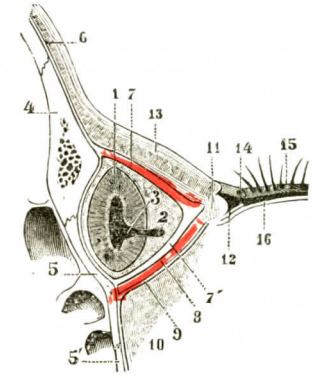

Fig. 627

Corte transversal del saco lagrimal por el tendón del orbicular *(esquemática)*.

1, saco lagrimal. — 2, conductos lagrimales. — 3, seno de Maier. — 4, maxilar superior. — 5, unguis. — 5', hueso plano del etmoides. — 6, periostio. — 7 y 7', tendón directo y tendón reflejo del orbicular.—8, músculo de Horner.—9, séptum orbitario. — 10, tejido celuloadiposo de la órbita.—11, carúncula lagrimal.—12, pliegue semilunar. — 13, piel. — 14, punto lagrimal inferior.—15, borde libre del párpado inferior. — 16, conjuntiva ocular.

δ) *Cara posterior.* — Esta cara corresponde al tendón reflejo del orbicular tapizado por el músculo de Horner. Por encima y por debajo del tendón, el saco corresponde al séptum orbitario, que se inserta en el labio posterior del canal y lo separa así del tejido celuloadiposo de la órbita. En el curso de la ablación del saco no debe extrañar si se encuentra esta cara posterior del saco a una profundidad de un centímetro y medio por debajo de la superficie cutánea.

ε) *Cara externa.* — Corresponde al ángulo de separación de los dos tendones del orbicular. En el tercio medio está perforada por la porción común de los conductos lagrimales que vienen a abrirse en el saco. El músculo oblicuo menor toma frecuentemente algunas de sus inserciones en su tercio inferior.

ζ) *Cara interna.* — Está tendida en el canal lácrimonasal. Corresponde por delante a la apófisis ascendente del maxilar que forma el labio anterior del canal; este labio es el que es preciso absolutamente levantar con la gubia si se quiere llegar a la cara interna del saco. Pero aun más atrás esta cara interna se encuentra en relación íntima con el periostio del unguis; un tejido denso la une al labio posterior, y para desunirlos es necesario emplear el escoplo. Por medio de la

delgada hoja ósea, toda la cara interna del saco lagrimal, y parcialmente las caras anterior y posterior, están en relación con el grupo de las células etmoidales anteriores que vienen a abrirse en el canal del infundíbulo (STANCULEANU, 1902; AUBARET, 1902).

Conformación interior. — Exteriormente el saco presenta la forma de un pequeño cilindroide de 12 a 15 milímetros de altura por 4 ó 5 de anchura. Es de coloración gris y se emblanquece por la acción de la adrenalina (ROLLET).

Visto interiormente, el saco lagrimal aparece de una coloración francamente rojiza o bien sólo rosada. Ofrece en casi todos los puntos, pero en especial en su parte interna, un número variado de repliegues mucosos, muy variables por su situación, dirección, forma y, sobre todo, por su desarrollo: estos repliegues carecen, por lo demás, de importancia.

Debemos aun indicar, en la supercifie interior del saco lagrimal, la abertura de la porción común de los conductos lagrimales. Esta abertura, cuya situación nos es ya conocida, tiene una forma redondeada o ligeramente oval. A este nivel la pared del saco lagrimal se deprime formando una pequeña fosita infundibuliforme, conocida con el nombre de *seno de Maier* (fig. 627, 3). No existe, por otra parte, alrededor del orificio en cuestión ninguna válvula.

En la parte más inferior del saco lagrimal encontramos otra depresión o fosita, dirigida hacia delante y afuera: es lo que se denomina el *seno* o *recessus de Arlt*. Esta última depresión no es constante y está formada más bien por el desarrollo de un repliegue mucoso subyacente que por la proyección hacia fuera de la parte del saco.

5.° Conducto nasal. — El conducto nasal, estudiado ya en el esqueleto (véase OSTEOLOGÍA), está excavado en la pared externa de las fosas nasales. A su constitución concurren a la vez el maxilar superior, el unguis y el cornete inferior. Forma el segmento de las vías lagrimales de excreción que se extiende desde el orificio superior del conducto nasal hasta el abocamiento de las vías lagrimales en la cavidad nasal. Se le reconocen dos porciones: 1.°, una porción intraósea en el conducto óseo propiamente dicho; 2.°, una porción meática, o submucosa inferior o terminal, bajo la mucosa del meato inferior. Esta porción sólo falta en 1/10 de los casos (ROLLET, AUBARET y LEPAGE).

a) *Dirección.* — Las investigaciones de PICON demuestran que el conducto nasal es oblicuo hacia abajo, atrás y adentro, y que su dirección forma con el plano sagital un ángulo medio de 12°; con el plano frontal, un ángulo de 9°. Algunas variaciones sin importancia práctica se observan en sujetos de fosas nasales de dimensiones considerables, de nariz ancha y chata (FUCHS).

En el vivo, la dirección del conducto nasal está bien indicada por una línea que, partiendo del centro de la comisura interna de los párpados, fuese a terminar en la parte anterior del primer molar superior.

b) *Forma y dimensiones.* — La longitud media del conducto nasal es de 15 milímetros. Varía de 12 a 16 milímetros (ROLLET y ANDRÉ). Cuando es más largo, es que hay anomalías de la porción submucosa. «La porción ósea del conducto nasal es la única relativamente fija en cuanto a longitud; excepcionalmente puede estar acortada por la inserción elevada del cornete inferior, disposición habitual en la raza negra» (SANTOS FERNÁNDEZ). La única cifra constante es, por consiguiente, la longitud del conducto óseo, o sea 10 milímetros; esta cifra, por lo demás, es la única interesante desde el punto de vista del cateterismo de las vías lagrimales.

La forma del conducto óseo es la de un cilindro aplanado transversalmente; el diámetro anteroposterior es de 3 milímetros; el transversal es de 2,5, y va estrechándose de arriba abajo. Nótese también que cuanto mayor es la parte que toman

los labios del canal lácrimonasal en la formación del conducto, tanto más pequeño es éste (WHITNALL).

El conducto membranoso izquierdo sería más estrecho que el derecho, de ahí la mayor frecuencia de las dacriocistitis a la izquierda (SEMS, HYRTL). En el esqueleto los dos conductos óseos tienen dimensiones iguales.

AUBARET y LEPAGE distinguen dos tipos: el tipo *regular* y *cilíndrico* y el tipo *ampollar* o *distendido*. El primero sólo es la persistencia del tipo fetal; el segundo, mucho más frecuente, se adquiere en el curso del desarrollo. En este último tipo pueden distinguirse cuatro variedades: 1.ª, un tipo de distensión superior o cística; 2.ª, un tipo de distensión superior e inferior denominado en reloj de arena; 3.°, un tipo de distensión media; 4.ª, un tipo de estrechez superior o invertido. En todos estos casos, el punto más ancho no tiene más de 4 milímetros.

c) *Orificio superior.* — El límite que separa el saco del conducto nasal nunca está bien acusado; se le sitúa en la reunión de los labios anterior y posterior del canal lácrimonasal para formar el conducto óseo.

d) *Orificio inferior.* — Se podría pensar que aquí la limitación podría ser más fácil que en el orificio superior, pero el orificio inferior está sujeto también a numerosas variaciones. OSBORNE, *en 150* casos, no ha podido deducir de sus observaciones ninguna fórmula general. Su situación depende primero esencialmente de la longitud del trayecto submucoso. Como éste varía de 1 a 12 milímetros, resulta que la elevación del orificio, considerada con relación al suelo de las fosas nasales, puede encontrarse en todas las alturas comprendidas entre 6 y 22 milímetros. La disposición que parece más frecuente sería aquellas en que se encuentra en la unión del cuarto anterior y el tercio posterior del cornete inferior, a 3 centímetros del borde posterior del vestíbulo nasal y *hacia* el vértice del meato inferior.

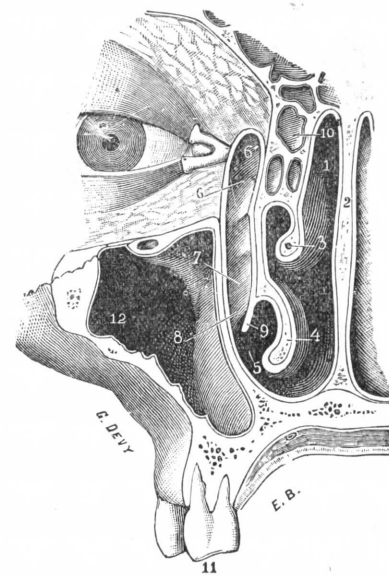

FIG. 628

Corte vérticotransversal del saco lagrimal y del conducto nasal, vista anterior.

1, fosa nasal derecha.—2, tabique. — 3, cornete medio. — 4, cornete inferior. — 5, meato inferior. — 6, saco lagrimal, con 6', orificio de los conductos lagrimales. — 7, conducto nasal. — 8, su orificio inferior. — 9, válvula de Hasner. — 10, células etmoidales. — 11, segundo premolar. — 12, seno maxilar.

Su forma ofrece cuatro aspectos principales:

1.° Cuando desemboca en la pared externa del meato inferior es *oval;* es la forma normal;

2.° Cuando desemboca más arriba es también oval, pero se prolonga por un canal vertical u oblicuo denominado *surco lagrimal de Verga.* TARTUFERI describe este surco ora como una vírgula abierta hacia delante, ora como cubierto por una membrana (válvula de Hasner), ora como bifurcado;

3.° Puede presentarse como una hendidura vertical más o menos alargada;

4.° En fin, puede abrirse por dos orificios superpuestos.

Los tres últimos aspectos son una modificación anormal del primero (BOCHDALEK).

No es raro encontrar en este caso una capa de moco, más o menos espeso, que une los dos labios entre sí borrando completamente la estrecha hendidura

que los separa. Sappey menciona que, entre las diferentes fosas nasales que ha examinado en cadáveres, se ha encontrado cuatro veces sin poder descubrir ni con la vista, ni explorando con un estilete, el orificio inferior del conducto nasal. Ningún anatomista que se halla dedicado al estudio del conducto nasal dejará de recordar uno o muchos casos análogos, y quizá haya tenido que recurrir, para descubrir el orificio que en vano buscaba en el meato, a la inyección de un líquido en el saco lagrimal. Es, pues, fácil convencerse de las muchas dificultades que presenta en el individuo vivo que ofrezca tales disposiciones encontrar el orificio del conducto nasal, y mucho más introducir en él un catéter.

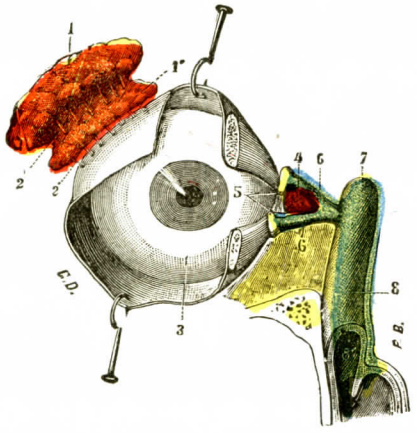

Fig. 629

Vista de conjunto del aparato lagrimal.

1, 1', glándula lagrimal (porción orbitaria y porción palpebral).—2, 2, sus conductos excretorios. — 3, cara anterior del ojo recubierta por la conjuntiva. — 4, lago lagrimal. — 5, puntos lagrimales. — 6, conductos lagrimales. — 7, saco lagrimal. — 8, conducto nasal, con 8', su desembocadura en las fosas nasales.

La descripción que acabamos de dar del orificio inferior del conducto nasal corresponde a las formas más frecuentes. Sin embargo, en muchos casos se encuentran disposiciones diferentes. Algunas veces el conducto nasal se abre en la pared externa del meato por una hendidura ánteroposterior, cuyos labios, rectilíneos o convexos, pueden ser regulares o con puntas. Se ha encontrado algunas veces un orificio redondeado, casi microscópico, por encima del cual la extremidad del conducto se halla dilatada en forma de ampolla (figura 630, E); hemos observado dos veces esta variedad y nos atrevemos a afirmar que ni el conducto ni su orificio presentaban signo alguno de la existencia de trastornos patológicos. Hemos encontrado un conducto nasal que tenía dos orificios distintos; uno de ellos, el superior, era redondeado y ocupaba el ángulo de implantación del cornete sobre la pared de la fosa nasal; por debajo del mismo, el conducto se prolongaba sobre la mucosa en una extensión de 5 ó 6 milímetros y terminaba por un segundo orificio de forma oval, a continuación del cual había un conducto oblicuo hacia abajo y afuera (fig. 630, F). Semejante disposición debe de ser muy rara; sólo conocemos otros dos casos, que han sido referidos, el uno, por Kalzberg, y el otro, por Schwalbe.

e) *Relaciones.* — En suma, el conducto nasal está contenido por arriba en el conducto óseo, al que está fuertemente unido por su corion. Este conducto óseo se halla formado por la apófisis ascendente del maxilar inferior por fuera, por el cornete inferior y el unguis por dentro. Más abajo, por dentro, el conducto nasal sigue el tabique externo del meato medio y el cornete inferior; por fuera, forma una ligera eminencia en la pared interna del seno maxilar.

El conducto membranoso está separado del meato inferior por la mucosa nasal, por dentro; por fuera sigue el seno maxilar.

f) *Anomalías.* — α) *Ausencia.* — Ha sido observada por Carbon du Villards, Scarpa, Otto y Travers, Rollet y Patel, Selenkoff y Landow, Bottin, que señalan la ausencia en un niño de seis semanas; Zabel, Barfurth han visto la agenesia de este conducto por ausencia del unguis. Depuytren, Marks, Berger, Bérard han visto la compensación por una fístula lagrimal. Ruette refiere el caso de Jurine, en que faltaban los cuatro puntos lagrimales y los canalículos; Morgagni había señalado un caso análogo.

β) *Trayecto anormal.* — Rutten y Van Duyse, en un caso de coloboma doble de los párpados, han visto que el conducto nasal se abría en el borde mucoso del

labio superior; igualmente, KRASKE señala la abertura en el repliegue nasolabial; PICHLER refiere un caso de cierre incompleto.

γ) *Duplicidad.* — El conducto puede ser doble entre el saco y la cavidad nasal, o bien una de sus ramas termina en el fondo de saco por arriba y por abajo.

g) *Constitución anatómica, mucosa y submucosa* (fig. 631). — Las vías lagrimales no están constituídas, en realidad, sino por una túnica mucosa que se continúa por arriba con la conjuntiva palpebral, y por abajo con la mucosa pituitaria. El tejido submucoso refuerza esta mucosa en todo su curso. Está constituído por

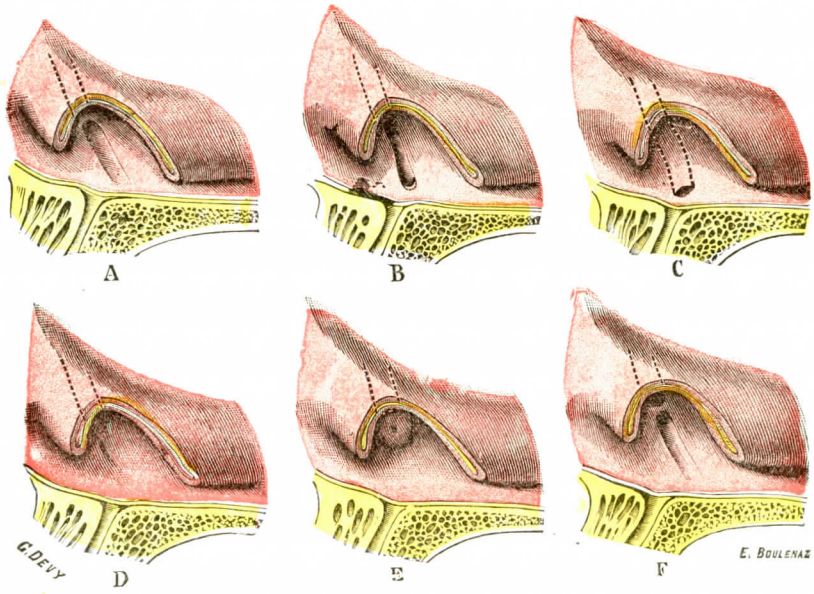

FIG. 630

Diferentes formas del orificio inferior del conducto nasal.

A, orificio prolongado por un canal. — B, canal que termina por abajo en un pequeño fondo de seno. — C, orificio situado muy abajo, casi en el suelo de las fosas nasales. — D, orificio en forma de hendidura. — E, válvula en forma de diafragma, perforada en su centro por un pequeño orificio circular. — F, doble orificio, uno superior redondeado y otro inferior ovalado y seguido de un pequeño canal.

tejido conjuntivo abundante en fibras elásticas alrededor de los conductos lagrimales; muy denso, por el contrario, alrededor del saco y del conducto lácrimonasal y en todos los puntos en que confina con el periostio. Sin embargo, esta capa es bien distinta del periostio y puede separarse por medio del bisturí o más cómodamente con las legras de Rollet.

Histológicamente, los conductos lagrimales tienen mucosa de tipo conjuntivo. A partir del conducto común en el que se reúnen los canalículos, la mucosa toma poco a poco el tipo de la pituitaria, con células cilíndricas de pestañas vibrátiles.

6.° Glándulas. — Todos los histólogos se hallan de acuerdo en admitir, en la mucosa lácrimonasal, glándulas mucosas análogas a las de la mucosa pituitaria. Existen, sin embargo, grandes diferencias en lo que concierne a su distribución topográfica.

MAIER describe a la vez glándulas en el saco lagrimal y en el conducto nasal.

Sappey no admite la existencia de glándulas en el saco lagrimal y las describe solamente en la mitad inferior del conducto nasal.

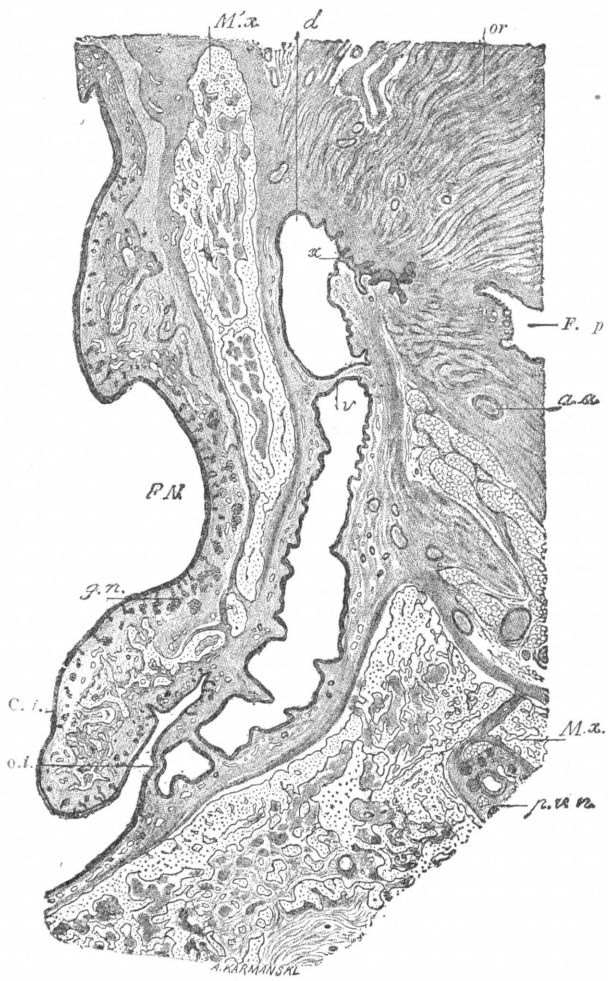

Fig. 631

Conducto nasal de un niño de cuatro meses (según Rochon-Duvigneaud)

La dirección es curvilínea, con la cavidad dirigida hacia las fosas nasales.

FN, fosas nasales. — *C. i.*, cornete inferior. — *d*, saco lagrimal. — *v*, válvula o diafragma incompleto. — *o. i.*, orificio inferior del conducto nasal, con su válvula (válvula de Hasner). — *x*, conducto común de los dos canalículos lagrimales, abriéndose en el saco. — *M. x.*, maxilar superior, con *M'. x.*, su rama ascendente. — *F. p.*, hendidura palpebral. — *or.*, músculo orbicular de los párpados. — *g. n.*, glándulas nasales. — *p. v. n.*, paquete vásculonervoiso suborbitario.

Finalmente, Walzberg, Robin y Cadiat restringen aun más el dominio de estas glándulas, pues no admiten su existencia sino en la porción más inferior del conducto nasal o en la proximidad de la pituitaria.

7.° Válvulas de las vías lagrimales. — Contrariamente a lo que ocurre en algunas mucosas, que son lisas, la mucosa lácrimonasal presenta de trecho en trecho repliegues transversales, que forman prominencia hacia dentro y estrechan la luz del conducto por donde circulan las lágrimas.

a) *Disposición general.* — Estos repliegues mucosos, según hemos dicho al tratar del saco lagrimal, son muy variables en cuanto a su forma y desarrollo. Lo más común es que sean poco desarrollados, semilunares, sencillos salientes más bien que verdaderos repliegues mucosos, ocupando sólo una parte de la circunferencia del conducto. Otras veces, sin embargo, están situados en todo el contorno, ofreciendo entonces la forma de una especie de diafragma perforado en su centro. Su dirección es igualmente muy variable. Si algunas son bastante horizontales, otras se inclinan más o menos, ora por arriba, ora por abajo, sobre el eje del conducto.

Los repliegues de la mucosa lácrimonasal han sido pomposamente bautizados con el nombre de *válvulas;* se ha atribuído a estas pretendidas válvulas la importancia funcional de regular el curso de las lágrimas, lo propio que las válvulas venosas regulan el curso de la sangre desde los capilares al corazón.

b) *Situación y número.* — Las numerosas válvulas que han sido descritas desde los puntos lagrimales hasta el orificio inferior del conducto nasal pueden

reducirse a cinco principales, que, contando de arriba abajo, son: 1.ª, la *válvula de Bochdalek*, situada a nivel del punto lagrimal, o más exactamente, en el fondo del pequeño embudo que presenta este orificio a nivel de la parte estrecha que ha sido designada por Gerlach con el nombre de angustia; 2.ª, la *válvula de Rosenmüller*, también llamada *válvula de Huschke*, situada en el punto de terminación de los conductos lagrimales en la parte externa del saco; 3.ª, la *válvula de Béraud* o *válvula de Krause*, que se desarrolla en el límite de separación del saco lagrimal con el conducto nasal; 4.ª, la *válvula de Taillefer*, que ocupa la porción media de este último conducto; 5.ª, finalmente, la *válvula de Hasner* o *válvula inferior*, situada en el orificio inferior del conducto nasal.

c) *Valor morfológico.* — Actualmente los trabajos de Rollet, de Bert, de Aubaret, han quitado valor a la importancia atribuída a las válvulas; estos autores las acusan a la vez de falta de fijeza y de insuficiencia (fig. 633).

Rollet y Guedeney hacen notar que en el siglo XVIII sólo se citaba una válvula señalada por Lecat. Félise y Janin discrepan sobre su situación.

Bochdalek, por su parte, señala un pliegue; tres autores después de él sitúan su válvula uno en la base del infundíbulo de los puntos lacrimales, el otro en el vértice, el tercero en la unión de su porción vertical y su porción horizontal.

Bert y Aubaret demuestran la insuficiencia de las válvulas; pero según Bert únicamente la válvula de Hasner puede ser suficiente; según Aubaret, por el contrario, son las válvulas canaliculares las suficientes.

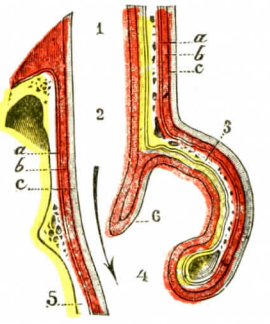

Fig. 652

Corte vérticotransversal del conducto nasal para mostrar la válvula de Hasner *(esquemática)*.

1, saco lagrimal. — 2, conducto nasal. — 3, cornete inferior. — 4, meato inferior. — 5, pared externa de este meato. — 6, válvula de Hasner.

a, periostio. — *b*, tejido submucoso. — *c*, mucosa.

Se observa que la válvula (6) está formada por una capa media de tejido conjuntivo, tapizada en sus dos caras por la mucosa.

Cuidando de eliminar las producciones patológicas para considerar solamente las formaciones embrionarias, se conserva la impresión de variaciones infinitas que hacen toda clasificación imposible.

Todo lo que se puede decir es que estos pliegues tienen regiones anatómicas de elección, a saber:

1.° *La región terminal de los canalículos.* — Se trata entonces de un pliegue adherente a la parte inferior del orificio y oblicuamente descendente (8 por 100).

2.° *La región de la cúpula del saco.* — El pliegue es único y medio y desciende verticalmente.

3.° *La región lácrimonasal superior.* — Se encuentran todos los tipos, desde el pequeño pliegue horizontal hasta una doble valva en nido de paloma (47 por 100).

4.° *La región lácrimonasal media.* — Pliegues en número y diversidad aun mayores por el hecho de que se escalonan en una altura de un centímetro aproximadamente.

5.° *La región lácrimonasal inferior.* — Se encuentran en ella todos los tipos, desde la válvula de Hasner hasta un ancho orificio abierto con todos los intermedios (seis por ciento).

Pueden verse biloculaciones por el hecho de que repliegues verticales u horizontales tiendan a unirse por sus bordes. La más notable biloculación se ve en el saco en que dos pliegues que parten de la cápsula y del orificio superior del conducto nasal van al encuentro uno del otro y dejan algunas veces entre ellos un orificio tan estrecho que se tiene la impresión de dos sacos colocados uno delante

del otro (tumor prelagrimal de Rollet). Más raro es el caso de un compartimiento aislado del conducto nasal. Por último, la permeabilidad del conducto puede variar de un día a otro por la presencia de un paquete de moco o por inflamación pasajera.

La cuestión de las válvulas ha perdido, pues, mucha de su importancia anatómica. Fisiológicamente sólo parecen desempeñar un papel bastante borroso en la circulación de las lágrimas; su ausencia no parece engendrar ningún trastorno.

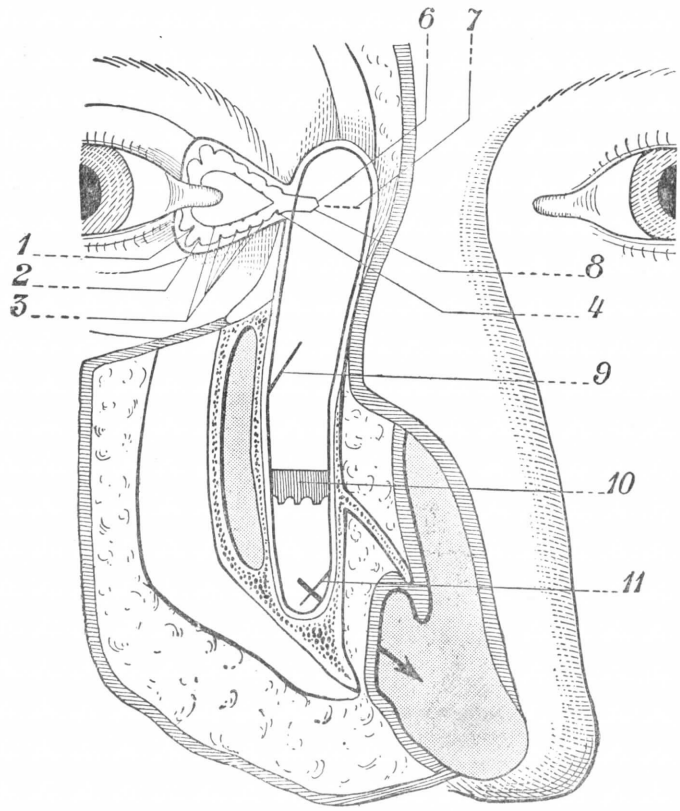

FIG. 635

Pretendidas válvulas normales de los clásicos.

1, válvula de Foltz. — 2, primera válvula de Heinlein. — 3, válvulas múltiples de Foltz. — 4, segunda válvula de Heinlein. — 6, válvula terminal superior de los canalículos de Rosenmüller — 7, válvula del ligamento palpebral interno de Aubaret. — 8, válvula terminal inferior de los canalículos (HUSCHKE, ARNOLD, FOLTLZ). — 9, válvula de Béraud. — 10, válvula de Taillefer. — 11, válvula terminal del conducto lácrimonasal (BIANCHI, VÉSIGNÉ, OSBORN, CRUVEILHIER).

En cambio, crean una disposición muy favorable para la infección del saco lagrimal y sus anexos; por esto dependen más claramente del dominio de la fisiología patológica.

8.° Vasos y nervios. — a) *Arterias* (fig. 634). — Las arterias destinadas al saco lagrimal proceden de la angular y de las palpebrales, generalmente de la palpebral inferior.

α) La *arteria angular*, rama terminal de la facial, ha sido bien estudiada por ROLLET y su discípulo VADON. Sigue la apófisis ascendente del maxilar superior y pasa hacia el ángulo superior interno de la órbita, en donde se anastomiza con

la nasal procedente de la oftálmica. Las ramas colaterales normales están representadas en la figura 634: el pequeño ramo que se esparce por el lado de la nariz, la pequeña rama que va por delante de los senos frontales, la rama que atraviesa la raíz de la nariz y se anastomiza con la homóloga del lado opuesto. Generalmente, un ramo se desprende de la porción supesior del angular e irriga la cúpula del saco.

Rollet señala dos anomalías: unas veces la angular envía una rama que pasa por el tercio inferior del saco que va a desembocar en la palpebral inferior (fig. 634, B); un pequeño ramo nace de esta rama y va al saco; otras veces, una rama arterial une la palpebral superior a la angular, es casi tangente a la cúpula del saco y envía dos pequeños ramitos: uno al saco y el otro al tendón del orbicular (figura 634, C).

La vena angular está situada entre el saco lagrimal y la arteria angular; sigue el borde interno del saco, del que dista tres milímetros aproximadamente. La figura 634, E, nos muestra una rama venosa que forma asa, de cuya concavidad parten cuatro venillas: tres pasan por el saco y una de éstas se anastomiza con la palpebral inferior.

β) Los vasos palpebrales superiores envían raramente ramos al sacro. En la figura 634 se ven anastomosis entre la arteria palpebral superior, la angular y la palpebral inferior. Por el contrario, los vasos palpebrales inferiores están directamente en relación con el saco. La arteria palpebral inferior sale del séptum por debajo del orbicular, junto a la misma pared del saco; envía a menudo pequeños ramitos al saco o al conducto nasal (fig 634, F).

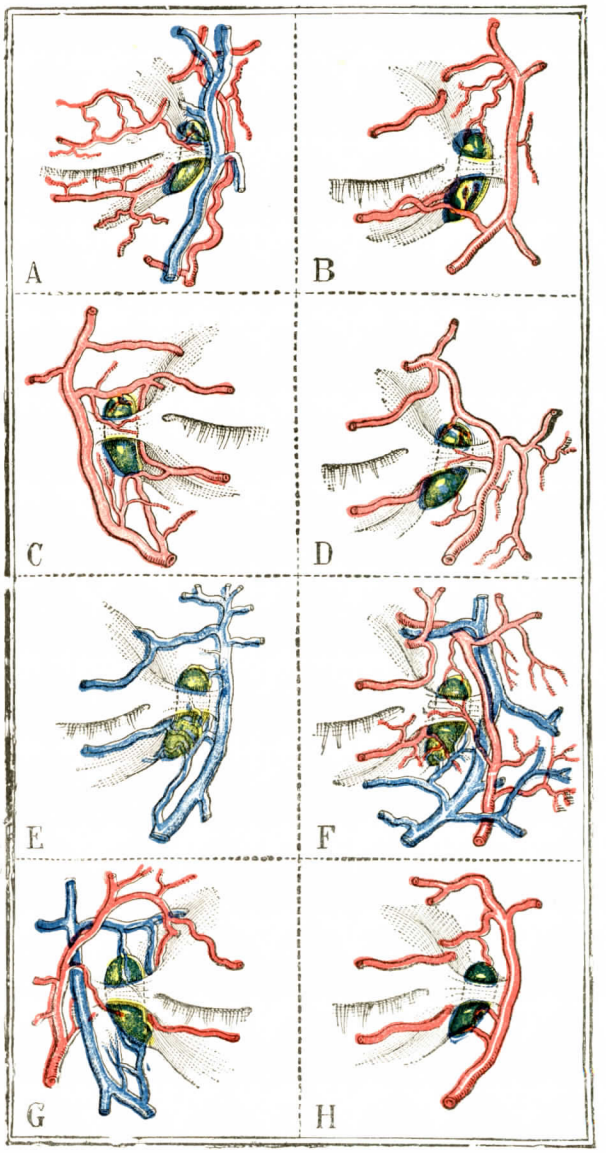

Fig. 634

Relaciones vasculares del saco lagrimal. Variedades de terminación de la arteria angular (según Vadon).

Estas investigaciones anatómicas nos demuestran que, por una disección atenta, el cirujano puede practicar la ablación del saco lagrimal sin lesionar vasos importantes. En lo posible hay que evitar la sección de estos vasos: no es que sean de temer, como antes, infecciones órbitocraneales por tromboflebitis, sino que la hemorragia que resulta obscurece el campo operatorio. El operador es estorbado por una pinza hemostática a causa de la extrema cortedad de la incisión cutánea y de la profundidad de la herida. Hay que saber que en esta región un desbridamiento vertical da poca luz y que una incisión horizontal puede determinar el ectropión.

b) *Venas.* — Las venas del saco lagrimal difieren de las del conducto nasal.

α) Las del *saco lagrimal* son simples venillas sin importancia.

β) Las del *conducto nasal*, por el contrario, son muchas y voluminosas y aparecen claramente en los cortes transversales entre la capa epitelial y el periostio. Estas agrupaciones de conductos venosos, siempre dilatados y llenos de sangre, muy próximos unos a otros y unidos entre sí por numerosas anastomosis, recuerdan exactamente el tejido eréctil ya descrito del cornete inferior de las fosas nasales y con el cual, por otra parte, se continúan y se confunden a nivel del orificio inferior del conducto nasal.

Desde el punto de vista de sus relaciones, la red venosa del conducto lácrimonasal se comunica *por abajo* con la red de la pituitaria y *por arriba* con la de la oftálmica y la de la facial.

c) *Linfáticos.* — La red linfática de la mucosa de las vías lagrimales está unida a la de los párpados por arriba y a la de la mucosa de las fosas nasales por abajo. La red del saco lagrimal acaba por dos o tres colectores que terminan, uno en un ganglio preauricular y los otros en el ganglio submaxilar.

En cuanto a la red del canal nasal, es probable que tome los colectores del saco lagrimal por arriba y las de la mucosa de las fosas nasales por abajo.

d) *Nervios.* — Los nervios de las vías lagrimales están constituídos por filetes extremadamente tenues y de disección difícil. Provienen del *nasal externo*, rama del oftálmico.

CAPITULO V

SENTIDO DEL OIDO

(OREJA)

El oído es uno de los cinco sentidos; está encargado de hacernos percibir los sonidos, con sus variables caracteres de intensidad, tono y timbre. El aparato anatómico destinado a percibirlos recibe, en conjunto, el nombre de *oído* u *órgano del oído*.

El órgano del oído presenta en la serie animal variaciones profundas, que en este caso, como ocurre en los demás órganos, son la consecuencia de la adaptación a los medios exteriores. En gran número de invertebrados acuáticos (moluscos), así como en algunos peces inferiores, este órgano es muy simple: se compone esencialmente de una bolsa membranosa *(otocisto)* llena de líquido, en el interior de la cual los filetes terminales del nervio auditivo vienen a ponerse en relación con un sistema de células epiteliales provistas de pestañas vibrátiles. Semejante simplicidad morfológica está en relación, sin duda, con el escaso desarrollo que presenta en estos animales el sentido del oído. Sin embargo, resulta de este modo sumamente fácil que las ondas sonoras se transmitan del líquido ambiente al líquido de la bolsa auditiva, por tener los dos medios casi igual densidad.

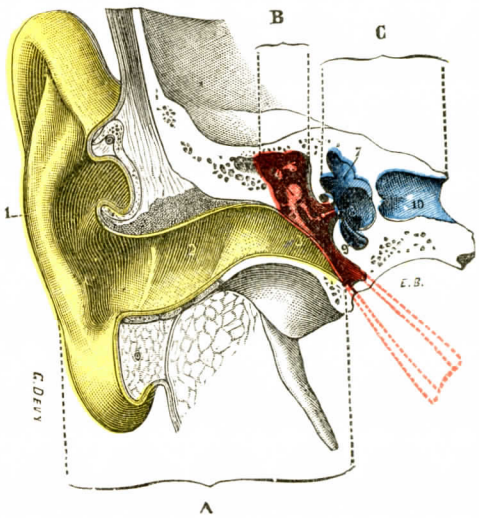

FIG. 655

Corte vérticotransversal del aparato auditivo, para mostrar sus tres porciones.

El oído externo (A) está coloreado de *amarillo*; el oído medio (B), de *encarnado*; el oído interno (C), de *azul*.

1, pabellón de la oreja. — 2, conducto auditivo externo. — 3, membrana del tímpano. — 4, caja del tímpano, con la cadena de huesecitos. — 5, orificio de entrada de las cavidades mastoideas. — 6, trompa de Eustaquio, situada en un plano anterior al corte. — 7, oído interno. — 8, ventana oval. — 9, ventana redonda. — 10, conducto auditivo interno.

En los animales de vida aérea, y muy especialmente en los mamíferos, el aparato auditivo se complica a medida que se perfecciona. Este perfeccionamiento resulta necesario por la escasa conductibilidad del aire para las ondas sonoras y por la dificultad que encuentran éstas al pasar de un medio gaseoso a un medio líquido. La bolsa primitiva persiste con su elevado papel de aparato receptor de los sonidos: sin embargo, se transforma en vesículas múltiples y de estructura sumamente compleja, las cuales, bajo el nombre de *laberinto* u *oído interno*, se hallan situadas profundamente en el espesor del peñasco. Luego, a esta parte esencial se

une, como componente accesorio, un prolongado conducto, el cual, abierto al exterior por su extremidad externa, más o menos ensanchada, está destinado a recoger las ondas sonoras y conducirlas hasta el oído interno. Dicho conducto sobreañadido tiene, pues, el carácter de un aparato de transmisión. Un diafragma membranoso, el tímpano, lo divide en dos partes notablemente desiguales: 1.ª, una porción externa, mucho más grande, en comunicación directa con el ambiente: el *oído externo;* 2.ª, una porción interna, muy estrecha y directamente aplicada contra el laberinto: el *oído medio* o *caja del tímpano.* Dentro de esta caja, llena de aire al igual que el conducto auditivo externo, se hallan cierto número de *huesecitos,* dispuestos regularmente uno a continuación de otro. Forman así, conforme veremos más adelante, una cadena ininterrumpida, en la cual uno de sus extremos, el externo, está íntimamente ligado a la membrana del tímpano, hallándose el extremo opuesto en relación inmediata con el líquido laberíntico.

El aparato auditivo del hombre puede, pues, considerarse dividido, desde el punto de vista descriptivo, en tres segmentos (fig. 635):

1.° *Oído externo;*
2.° *Oído medio;*
3.° *Oído interno* o *laberinto.*

Vamos a estudiar por separado cada uno de estos segmentos.

ARTICULO PRIMERO

OIDO EXTERNO

El oído externo comprende a su vez dos secciones: 1.ª, una parte externa, más o menos dilatada en forma de concha, la *oreja* o *pabellón del oído,* y 2.ª, una parte interna, que constituye la continuación de aquélla y afecta la forma de un conducto más o menos cilíndrico, el *conducto auditivo externo.*

§ 1. — Oreja o pabellón del oído

El pabellón del oído, llamado vulgarmente *oreja,* es una dilatación laminar situada en las partes laterales de la cabeza, delante de la apófisis mastoides, detrás de la articulación témporomaxilar, a distancia aproximadamente igual entre el pequeño ángulo del ojo y la protuberancia occipital externa. Hállase generalmente comprendida entre dos horizontales, que pueden considerarse trazadas, una, la superior, por el extremo de las cejas, pasando la inferior un tanto por debajo del subtabique. Su altura es, por término medio, de 60 a 65 milímetros; su anchura, de 25 a 35 milímetros.

Libre en sus dos tercios posteriores, el pabellón está sólidamente unido a la cabeza por su tercio anterior, continuándose, sin ofrecer un límite de demarcación bien determinado, con el conducto auditivo externo. Su asiento en la cabeza es tal, que forma con la superficie lateral de la misma un ángulo cuya abertura se dirige hacia atrás. Este ángulo, que llamaremos *ángulo céfaloauricular,* mide por término medio, de 20 a 30°; no obstante, presenta, según los diferentes individuos, variaciones de amplitud muy variables: entre las orejas que se aplican directamente contra las paredes del cráneo y las que se apartan de las mismas formando un ángulo próximo a los 90° y aun pasando de tal abertura, se hallan todas las disposiciones intermedias.

Considerado desde el punto de vista puramente anatómico, el estudio del pabellón ofrece: 1.°, su *conformación exterior;* 2.°, su *constitución anatómica;* 3.°, sus *vasos y nervios.*

En gran número de mamíferos situados por debajo de los primates, desempeña el pabellón de la oreja un importante papel en la audición y adquiere por esta causa un notable desarrollo: todo el mundo sabe que en el murciélago la superficie de ambos pabellones es casi igual a la de todo el cuerpo. Aunque degenerado en el hombre, conserva todavía el pabellón cierta importancia funcional, encaminada, conforme lo demuestran claramente los experimentos de Schneider, a dirigir contra el conducto auditivo y de allí contra la membrana del tímpano las ondas sonoras que vienen a chocar contra el mismo, reflejándose en su superficie.

A. — Conformación exterior

La lámina elástica que constituye el pabellón del oído afecta la forma de un óvalo, cuyo eje mayor es casi vertical y cuya extremidad más ancha está situada hacia arriba. Se consideran en ella una *cara externa*, otra *interna* y una *circunferencia*.

1.° Cara externa. — La cara externa mira oblicuamente hacia fuera, hacia delante y un tanto hacia abajo. Ofrece gran número de prominencias y depresiones, que le dan un aspecto sumamente irregular y característico.

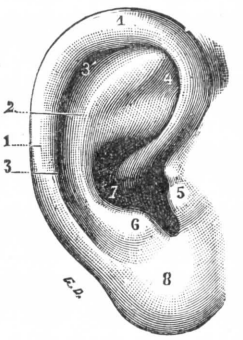

Fig. 636

Pabellón del oído (cara externa).

1, hélix. — 2, antehélix. — 3, 3', canal del hélix. — 4, fosita del antehélix o fosita escafoides. — 5, trago. — 6, antitrago. — 7, cavidad de la concha. — 8, lóbulos.

A. Concha. — Ante todo observamos en su parte media una concavidad profunda, conocida con el nombre de *concha*. Constituye una depresión en forma de embudo, cuyo fondo, dirigido hacia fuera, se continúa directamente con el conducto auditivo externo. Mide generalmente de 20 a 25 milímetros de altura; su anchura, algo menor, es de 15 a 18 milímetros.

B. Eminencias dispuestas en torno de la concha. — Rodeando completamente la concha y limitándola, se ven cuatro eminencias: el *hélix*, el *antehélix*, el *trago* y el *antitrago*.

a) *Hélix.* — El hélix (fig. 636, 1) es el borde del pabellón. Nace en la cavidad de la concha por un extremo más o menos adelgazado, *raíz del hélix*, la cual divide esta cavidad en dos partes: una superior, más estrecha y de forma ovalada, y la otra inferior, mucho más grande, que afecta una forma triangular. En esta última parte es donde desemboca el conducto auditivo externo.

Partiendo de la concha, contornea en semicírculo la parte superior de la oreja para descender de nuevo hasta la parte pósteroinferior de la concha, en donde termina por una extremidad más o menos afilada, a que se le da el nombre de *cola del hélix*. En la mayor parte de su extensión, el hélix se encorva hacia fuera, hacia el centro del pabellón, limitando, por debajo de su porción así arrollada sobre sí misma, un canal semicircular, que es conocido con el nombre de *canal del hélix* (fig 636, 3'). Este canal, que varía naturalmente con el grado de arrollamiento del hélix, constituye, hacia delante, la continuación de la parte superior de la concha; hacia atrás, va atenuándose gradualmente y acaba por desaparecer a nivel de la cola del hélix

b) *Antehélix.* — El antehélix (fig. 636, 2) llena el espacio comprendido entre el hélix y la concha. Este relieve tiene su origen delante y un poco por encima de la cola del hélix. Desde este punto continúa verticalmente hacia arriba, dilatán-

dose y dividiéndose luego en dos ramificaciones: una superior (o posterior), redondeada y obtusa, que se dirige oblicuamente hacia el hélix, cambiando de dirección, y cesa de ser vertical para colocarse horizontalmente; otra inferior (o anterior), que se dirige directamente desde atrás hacia delante, formando el límite superior de la concha. Las dos ramas del antehélix terminan ambas en el canal del hélix. El espacio angular formado por su bifurcación recíproca se deprime, formando una fosa más o menos profunda, esto es, la *fosa del antehélix* (4), llamada también, a causa de su figura, *fosa triangular* del pabellón. Asimismo se la designa con el nombre de *fosa escafoidea* o *navicular*.

c) *Trago.* — El trago (fig. 636, 5) es una eminencia laminosa de forma triangular, situada en la parte anterior de la concha, un poco por debajo del hélix, del cual se halla separado por un surco, generalmente muy marcado, el *surco anterior de la oreja (incisura tragohelicina* de algunos anatomistas). Avanza el trago a modo de opérculo por la parte anterior del conducto auditivo externo, ocultándolo casi completamente: por esta razón se recomienda apartar el trago hacia delante siempre que se trate de explorar el fondo de la concha y el conducto que la sigue. La *base del trago*, oculta por los tegumentos, es continuación de la parte cartilaginosa del conducto auditivo externo. Su *vértice*, redondeado y obtuso, se dirige hacia atrás y afuera. Este vértice es siempre truncado y hasta afecta en gran número de individuos las proporciones de un verdadero borde. Generalmente, por lo menos en el adulto y en el anciano, ofrece el trago un vértice doble (fig. 637): uno inferior, más voluminoso, que pertenece al trago propiamente dicho (3), y el otro, superior, situado inmediatamente debajo del surco anterior, el *tubérculum supratrágicum* de His (6). Puede percibirse este tubérculo por el tacto, aun cuando sea escasamente perceptible a la vista, y cuando se presenta bien desarrollado, da al trago una configuración clara cuadrangular. La *cara externa* del trago, plana o ligeramente convexa, se continúa con la piel de la cara. La *cara interna*, ligeramente cóncava, mira hacia la cavidad de la concha. Presenta ordinariamente en el adulto y en el anciano un pequeño mechón de pelos *(barbula hirci)*, los cuales, anteponiéndose al conducto auditivo, parecen estar destinados a proteger la entrada contra la introducción de los cuerpos extraños que flotan en la atmósfera.

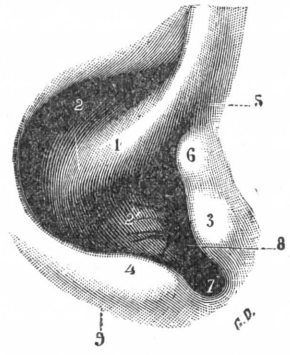

FIG. 637

La concha y su contorno.

1, raíz del hélix. — 2, 2', parte superior y parte inferior de la concha. — 3, trago. — 4, antitrago. — 5, surco anterior de la oreja. — 6, *tuberculum supratragicum* de His. — 7, escotadura de la concha. — 8, pelos del trago. — 9, surco supralobular.

d) *Antitrago.* — El antitrago (fig. 636, 6), como indica su nombre, hállase situado enfrente del trago, en la parte posterior e inferior de la concha. Constituye, en la generalidad de los casos, un pliegue ovoideo o piriforme, en el cual la extremidad mayor se dirige hacia abajo y adelante. Su superficie es sumamente convexa, en general lisa y uniforme. Hacia atrás y arriba está separado el antitrago del origen del antehélix por un surco transversal más o menos marcado según el individuo. Hacia delante y abajo está bien limitado, del lado del trago, por medio de una escotadura profunda cuya concavidad mira hacia arriba y atrás: es la *escotadura de la concha* (*incisura intertrágica* de algunos anatomistas).

C. LÓBULO DE LA OREJA. — La concha y los diferentes relieves que acabamos de describir forman aproximadamente las cuatro quintas partes de la cara externa del pabellón. La quinta parte, inferior, se halla constituída por una forma-

ción blanda y fláccida, designada con el nombre de *lóbulo de la oreja*. El lóbulo, que no es otra cosa que un repliegue de la piel sin interposición de lámina alguna cartilaginosa, se halla situado inmediatamente por debajo de la cola del hélix, del trago y del antitrago. Unas veces se continúa con estas diferentes prominencias sin línea de demarcación alguna; otras veces está separado de ellas por un surco horizontal, más o menos marcado, que se designa con el nombre de *surco supralobular*.

El lóbulo de la oreja es muy variable en cuanto a su forma; afecta, según los casos, la forma triangular, cuadrangular, semicircular, hemielipsoideo. También es muy variable en cuanto a sus dimensiones: su altura media es de 10 a 12 milímetros.

De los lóbulos, artificialmente perforados, se suspenden los adornos conocidos con el nombre de *pendientes, arracadas, aretes*, etc. Entre nuestras razas civilizadas son estos adornos de escaso peso y modifican poco o nada la morfología del pabellón. En algunos pueblos salvajes, por el contrario, especialmente entre los habitantes de las islas Marquesas, están aquéllos constituídos por masas pesadas de metal, marfil o concha; por su influencia se ve al lóbulo prolongarse poco a poco en sentido vertical, descendiendo a veces hasta los hombros.

2.° Cara interna. — La cara interna del pabellón, llamada también *cara mastoidea*, mira hacia el interior y un tanto hacia atrás. Es, como la cara externa, desigual en grado sumo.

Estas desigualdades son exactamente las mismas que las de la cara externa, pero inversamente configuradas, esto es, que los relieves que se observan en una de las caras corresponden a las depresiones de la opuesta, y al revés. Entre los relieves mencionaremos solamente la *convexidad de la concha*, que es la más importante y se halla circunscrita, por fuera, por un canal semicircular correspondiente al antehélix.

La cara interna del pabellón se halla bien limitada en las partes superior, inferior y posterior por la circunferencia. Por delante tiene por límite un surco semicircular de concavidad anterior, que podría denominarse *surco céfaloauricular*. Delante de este surco el pabellón contrae adherencias con la pared lateral del cráneo.

3.° Circunferencia. — La circunferencia del pabellón sirve de límite respectivo a las caras externa e interna del mismo. Tiene forma ovalada, como el pabellón mismo, y se halla constituída por partes ya conocidas, cuya sola enumeración nos será suficiente. Siguiendo esta circunferencia de abajo hacia arriba, a partir del surco anterior de la oreja, hallaremos sucesivamente: 1.°, la porción ascendente, la porción horizontal y la porción descendente del hélix; 2.°, un ángulo entrante, correspondiente a la unión del hélix con el lóbulo, al cual denominaremos por este motivo *ángulo hélicolobular;* 3.°, el perímetro del lóbulo, de figura semicircular; 4.°, el borde libre del trago, y, por último, 5.°, el *tubérculum supratrágicum* de His, que forma el labio inferior del surco anterior de la oreja y nos conduce así de nuevo al punto de partida.

Variedades. — Las variaciones anatómicas del pabellón auricular son tan numerosas como frecuentes, y hemos de contentarnos en este lugar, en una obra esencialmente clásica, con reseñar únicamente las principales, recomendando al lector, para obtener descripciones más completas, las memorias especiales que indicamos más adelante.

A. PRINCIPALES VARIACIONES DEL PABELLÓN AURICULAR. — Estas variaciones se refieren: 1.°, a las *dimensiones* del pabellón; 2.°, a su *dirección;* 3.°, a su *forma:*

a) *Variaciones referentes a las dimensiones; índice auricular.* — Las dimensiones del pabellón varían notablemente según los individuos y según las razas.

Distínguense primeramente, teniendo en cuenta las longitudes absolutas, las orejas en *orejas grandes*, *orejas pequeñas* y *orejas medianas*. SCHWALBE, respecto a este particular, ha dividido las razas humanas en cuatro grupos, a saber: 1.°, *macrocia*, longitud del pabellón 65 milímetros y más (patagones, indios de América); 2.°, *mesocia*, longitud 60 a 65 milímetros (europeos, razas amarillas); 3.°, *microcia*, longitud 54 a 60 milímetros (australianos, negros en general); 4.°, *hipermicrocia*, longitud 54 milímetros y menos (nubianos, hotentotes, bosquimanos).

Distínguense también, considerando no las dimensiones absolutas, sino solamente la relación entre la longitud y el ancho, *orejas largas* y *orejas anchas*. Esta última relación constituye el *índice auricular* y se obtiene dividiendo el ancho por la longitud y multiplicando luego el cociente por 100:

$$\textit{Indice auricular} \text{ de TOPINARD} = \frac{\text{anchura}}{\text{longitud}} \times 100, \textit{ o bien } \frac{\text{anchura} \times 100}{\text{longitud}}$$

Si nos atenemos a las mediciones de TOPINARD, por desgracia muy poco numerosas, hallamos que el índice auricular tiene su mínimo en las razas amarillas; siguen luego las europeas, caracterizadas por índices medianos, y, por último, los negros, en los cuales alcanza el índice su máximo. Continúa luego creciendo al pasar de los negros a los antropoides y de éstos a los monos inferiores, conforme indican las siguientes cifras: en el gorila, 69,1; en el chimpancé, 71,1; en el orangután, 83,1; en el gibón, 81; en el macaco, 88; en el cercopiteco, 90,5.

El índice auricular, tal como ha sido formulado por TOPINARD, resulta excelente aplicado al hombre; pero no puede conservarse para estudios de anatomía comparada, aplicados a la vez al hombre y a los animales de orejas grandes. En efecto, en estos últimos la longitud y el ancho no corresponden de ningún modo a las dimensiones homónimas de pabellón humano, tal como se obtienen por el método de TOPINARD. Conforme ha demostrado SCHWALBE, el ancho de la oreja en los animales tiene por homólogo en el hombre la *base de la oreja*, esto es, la distancia *aa'* que separa su inserción superior de la inserción inferior; en cuanto a su longitud, no corresponde de ningún modo al diámetro vertical mayor, antes bien a la línea *bb'*, la cual, desde el borde libre del trago, se dirige hacia aquella región del hélix en donde se desarrolla el tubérculo de Darwin (véase más adelante). De ahí que SCHWALBE substituya el índice de TOPINARD, que denomina *índice fisiognomónico*, por el índice siguiente, al cual da el nombre de *índice morfológico*.

$$\textit{Indice auricular} \text{ de SCHWALBE} = \frac{\text{base}}{\text{longitud}} \times 100, \textit{ o bien } \frac{\text{base} \times 100}{\text{longitud}}$$

Este último índice, aplicable a la vez al hombre y a los animales, ha suministrado a SCHWALBE las siguientes cifras: es de 20,3 en el *Lepus cuniculus;* de 27,6 en el *Antilope leucoryx;* de 35,4 en el *Sus scrofa;* de 58,8 en el *Felis catus;* de 84 en el *Cynocephalus baboin*; de 93 en el *Macacus rhesus*; de 106 en el *Troglodytes niger*; de 125 en el gorila, y de 155 en el hombre. Conforme puede observarse por comparación de las diferentes cifras, el hombre es, entre todos los animales, el que presenta el índice morfológico más grande, que equivale a decir que tiene relativamente las orejas más anchas, o bien, lo cual viene a ser lo mismo, que tiene las orejas menos largas.

b) *Variaciones referentes a la dirección.* — El pabellón se inclina sobre la cara lateral de la cabeza según un ángulo abierto hacia atrás, el *ángulo céfaloauricular*. Este ángulo se reduce a una expresión más o menos próxima a 0 ó a 0 exactamente en aquellos individuos cuyas orejas se hallan directamente aplicadas contra la cabeza. Por el contrario, en ciertos individuos llega a medir 90° y aun más. En este último caso están orientados los pabellones en sentido frontal y recuerdan bien, mirados de frente, las dos asas que se observan en las vasijas culinarias (marmitas); de ahí el nombre de *orejas en asa* que los criminalistas dan en nuestros días, según LOMBROSO, a esta variedad de la oreja humana.

c) *Variaciones referentes a la forma.* — Las variaciones morfológicas del pabellón de la oreja son tan numerosas como variadas. Indicaremos únicamente las más frecuentes, que son:

α) *En el hélix:* 1.°, ausencia de abarquillado de su parte posterior y aun de su parte superior; 2.°, las anastomosis de la raíz del hélix con el antehélix; 3.°, la división de esta raíz del hélix en dos y aun en tres ramas.

β) *En el antehélix:* 1.°, su extrema pequeñez y aun ausencia completa; 2.°, la ausencia de su rama de bifurcación posterior; 3.°, el desdoblamiento de esta rama de bifurcación posterior, dando lugar naturalmente a la formación de una fosita supernumeraria.

γ) *En el trago y el antitrago:* 1.°, su atenuación o ausencia completa; 2.°, la división del antitrago en dos tubérculos; 3.°, la dirección vertical u horizontal de la escotadura de la concha; 4.°, la ausencia de esta escotadura.

δ) *En el lóbulo:* 1.°, su extrema pequeñez (*lóbulo sésil*); 2.°, su desarrollo vertical muy exagerado; 3.°, la adherencia más o menos extensa de su borde anterior con los tegumentos de la cara (*lóbulo palmeado*); 4.°, su división en dos partes, una anterior y otra posterior. ISRAEL, que en 1890 señaló dos casos de tal deformación, la atribuye a una detención del desarrollo. En lugar de una incisura completa se halla también algunas veces un simple surco vertical, surco que suele terminar de ordinario con una pequeña escotadura.

Nos limitaremos a enunciar las variaciones que puede sufrir la morfología del pabellón auricular, remitiendo al lector, para más detalles, a las memorias especiales y a los principales trabajos de Psiquiatría y de Medicina legal.

FIG. 638

Oreja de Azteca de Wildermuth número 2 (según FRÉD. PATERSON).

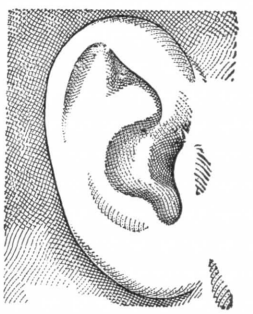

FIG. 639

Oreja de Stahl núm. 1 (según FRÉD. PATERSON)

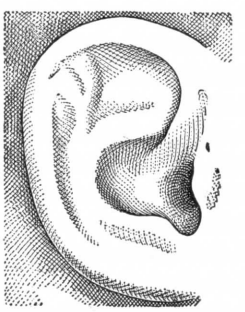

FIG. 640

Oreja de Stahl núm. 2 (según FRÉD. PATERSON)

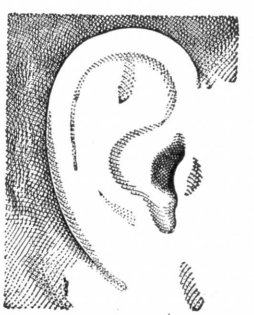

FIG. 641

Oreja de Stahl núm. 3 (según FRÉD. PATERSON)

B. PRINCIPALES TIPOS DE OREJAS MAL CONFORMADAS. — Las diferentes deformidades del pabellón que acabamos de indicar, ya por sí mismas, ya asociándose con otras, constituyen, en morfología auricular, cierto número de tipos que vamos a enunciar y definir rápidamente.

Oreja de Blainville. — Caracterizada por la asimetría de los dos pabellones.

Oreja de Morel. — La parte superior de la oreja, no doblada hacia fuera, es plana, y, por otra parte, más o menos saliente hacia arriba y atrás (fig. 643); es la *oreja de macaco.*

Oreja de Wildermuth n.° 1. — Antehélix prominente, borrando y cubriendo más o menos el hélix.

Oreja de Wildermuth n.° 2. — Lóbulo poco desarrollado o ausente (fig. 638). La rama superior del antehélix se fusiona más o menos con un hélix ensanchado: es la *oreja de Azteca.*

Oreja de Stahl n.° 1. — El hélix (fig. 639), muy ensanchado en su porción ántero-superior, cubre en parte la fosita escafoidea del antehélix; su parte inferior falta o más bien no está curvada hacia delante, no es orlada.

Oreja de Stahl n.° 2. — La horquilla crural (bifurcación del antehélix) es grande y ancha. Sus dos ramas, principalmente la superior, presentan divisiones supernumerarias (figura 640).

Oreja de Stahl n.º 3. — Caracterizada (fig. 641) por las deformidades siguientes: el lóbulo falta; la cavidad de la concha es poco marcada, casi nula: la fosita escafoidea es superficial, poco pronunciada; por lo tanto, las tres prominencias, hélix, antehélix y antitrago, están más o menos fusionadas.

Oreja de Darwin. — Se caracteriza anatómicamente (fig. 642) por la presencia, en la parte pósterosuperior del reborde del pabellón, de una prominencia especial, que constituye el tubérculo de Darwin y que vamos luego a describir.

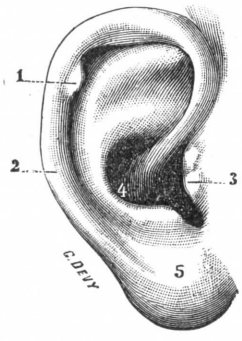

FIG. 642

Tubérculo de Darwin dirigido hacia delante y abajo, en un hélix normalmente replegado (forma más común).

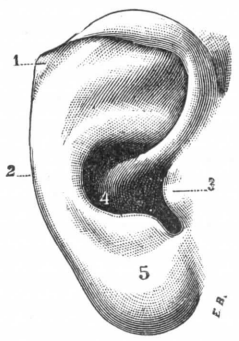

FIG. 643

Tubérculo de Darwin dirigido hacia atrás y arriba, en un hélix de contorno imperfecto oreja en punta u *oreja de Morel*).

1, tubérculo de Darwin. — 2, borde posterior del hélix, normalmente doblado en la figura 621, no doblado en la figura 622. — 3, trago. — 4, concha. — 5, lóbulo.

C. TUBÉRCULO DE DARWIN. — Entre las numerosas anomalías morfológicas que puede presentar el pabellón, es una de las más interesantes una prominencia más o menos pronunciada que aparece en el borde libre del hélix a nivel de su parte pósterosuperior. Esta prominencia, indicada por primera vez por DARWIN, del cual ha tomado su nombre *(tubérculo de Darwin)*, afecta unas veces la forma de un simple tubérculo redondeado y blando y otras la de una pequeña laminilla triangular. En la mayoría de los casos, cuando el hélix está normalmente replegado u *orlado*, el tubérculo de Darwin se dirige hacia abajo y adelante (figura 642, 1). Pero cuando la porción del hélix que le sirve de asiento no está bien replegada por causa de una suspensión de desarrollo, la prominencia anormal mira hacia arriba y atrás, y la oreja termina, en este caso, realmente en punta como en los animales (fig. 643, 1). Esta última disposición nos explica claramente cuál es la significación anatómica del tubérculo de Darwin; ya esté asentado sobre un hélix abarquillado o no abarquillado, es siempre el *homólogo de la punta* más o menos aguda con que termina el pabellón en los animales de orejas largas.

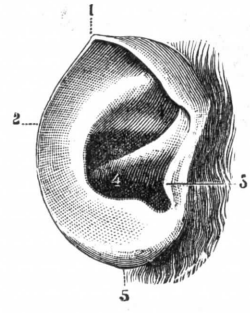

FIG. 644

Pabellón del *Cercopithecus callitrichus*.

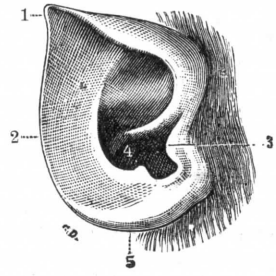

FIG. 645

Pabellón del *Macaccus rhesus*.

1, tubérculo de Darwin. — 2, borde exterior del hélix. — 3, trago. — 4, concha. — 5, parte inferior del pabellón.

CHIARUGI, en 1889, ha aportado un nuevo argumento en favor de la homología entre el tubérculo de Darwin y la punta de los animales de orejas largas. Sabido es que entre estos últimos, los pelos del pabellón, tanto en la cara externa como en la interna, se dirigen todos hacia la punta. Ahora bien, el pabellón de la oreja humana nos ofrece en la cara externa dos corrientes de pelos, las cuales convergen siempre a nivel del tubérculo de Darwin cuando éste existe. También los pelos de la cara interna se dirigen hacia este tubérculo, resultando forzosamente una especie de mechón bien evidente cuando se observa el hélix por su parte convexa.

El tubérculo de Darwin anormal en el hombre, existe normalmente en ciertos monos, especialmente en el cercopiteco, el macaco y el cinocéfalo. Viene a constituir así un carácter pitecoideo y adquiere todo el valor de las anomalías llamadas *reversivas*. En las

figuras adjuntas representamos el pabellón del cercopiteco (fig. 644) y del macaco (figura 645): así en la primera como en la segunda se marca el tubérculo de Darwin con el número 1. En el pabellón del cercopiteco es un simple tubérculo, que ocupa, como en el hombre, la parte pósterosuperior del hélix. En el macaco forma una prominencia más acentuada, pero sin dejar de ofrecer la misma situación: lo que la distingue especialmente de la prominencia homóloga del cercopiteco es que, debajo de la misma, el borde posterior del pabellón es cóncavo, en tanto que en el cercopiteco es recto o aun ligeramente convexo.

Las investigaciones de SCHWALBE respecto del desarrollo del pabellón han venido a demostrarnos, por otra parte, que el tubérculo de Darwin existe constantemente en el embrión. En el quinto mes de la vida intrauterina no está orlado todavía el borde del hélix y ofrece entonces tres ángulos (fig. 646, A): un ángulo superior *(a)*, un ángulo posterior *(c)* y un ángulo pósterosuperior *(b)*; este último es el que corresponde al tubérculo de Darwin del adulto. En el embrión de seis meses empieza el hélix a abarquillarse y este arrollamiento empieza siempre por la parte anterior. Efectuado este primer arrollamiento (figura 646, B), el pabellón recuerda exactamente el tipo del cercopiteco. Hasta se encuentra a veces, en embriones de igual edad, la concavidad del borde posterior de la oreja, y, por esta razón, el tipo de macaco (figura 646, C). Si el arrollamiento del hélix se detiene en este estadio, se tendrá la disposición del adulto representada anteriormente en la figura 642. Esta disposición es relativamente rara. Con mayor frecuencia continúa efectuándose el arrollamiento sobre la total extensión del hélix, y, por consiguiente, cambia la orientación del tubérculo de Darwin: en vez de dirigirse hacia atrás, como lo hace en el caso anterior, mira hacia delante, hallándose así realizada la disposición más frecuente, representada en la figura 643.

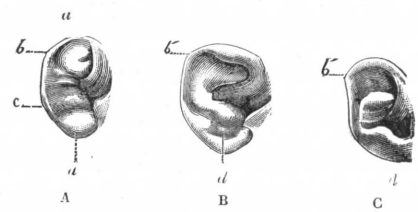

FIG. 646

Desarrollo de la oreja humana (según SCHWALBEI: A, embrión en la segunda mitad del quinto mes; B, en el sexto mes (tipo del cercopiteco); C, en el sexto mes (tipo de macaco).

a, ángulo superior. — *b*, ángulo pósterosuperior. — *b'*, tubérculo de Darwin. — *c*, ángulo posterior. — *d*, lóbulo.

En resumen, las malformaciones del pabellón pueden agruparse así (H. FISCHER):

a) Hipetrofia del lóbulo.
b) Hipertrofia de la parte alta del pabellón.
c) Hélix hipertrofiado, desplegado; eminencia más acentuada del antehélix; hélix formando una gran orla.
d) Desarrollo exagerado del tubérculo de Darwin.
e) Trago doble.
f) Gran desarrollo de la cavidad de la concha.

D. VALOR ANTROPOLÓGICO DE LAS ANOMALÍAS DEL PABELLÓN. — En los últimos tiempos han despertado las anomalías del pabellón de la oreja la atención de los médicos alienistas y criminalistas, y algunos de ellos, entre los cuales citaremos a MOREL, LOMBROSO, FRIGERIO, GRADENIGO, SCHWALBE, PATERSON, etc., han considerado estas anomalías como caracteres exteriores de una degradación intelectual o moral. De ahí esas estadísticas numerosas, confeccionadas en los asilos de alienados y en las cárceles, que tienden todas a demostrar que las disposiciones anormales del pabellón son extremadamente numerosas, así entre los alienados como entre los criminales. En cuanto a estos últimos, nos suministra LOMBROSO las siguientes cifras relativamente a la frecuencia de la anomalía llamada *oreja en asa*. En 400 individuos examinados ha encontrado:

	OREJAS EN ASA	OREJAS SIN ASA
Entre los ladrones	81	155
» estafadores	17	25
» violadores	8	2
» salteadores de caminos . .	2	8
» homicidas	4	6
» autores de heridas. . . .	37	53
Por término medio . . .	37,25 %	62,75 %

Estas cifras son, indudablemente, demasiado elevadas. Por efecto de análogas investigaciones practicadas en 500 individuos, no observó MARRO la oreja en asa más que en un 7,8 por 100 de los casos; el máximo fué de 15 por 100 entre los vagabundos y el mínimo de 2 por 100 entre los violadores.

Pero si las anomalías del pabellón son en gran manera frecuentes entre los alienados y criminales, ¿acaso lo son más que entre las personas de espíritu sano y conciencia limpia? Ahí está toda la cuestión, y no puede ser resuelta sino por estadísticas comparativas, confeccionadas por espíritus imparciales, unas respecto de los alienados y criminales y otras fuera de los asilos y de las cárceles. Ahora bien, estas estadísticas comparativas casi puede decirse que no existen. Indudablemente que los trabajos emprendidos sin ninguna idea preconcebida por un mismo observador y practicados en individuos de una misma edad (estas dos condiciones tienen, para este caso, una importancia capital), darían por resultado que las anomalías del pabellón se encuentran en uno y otro caso con igual frecuencia y que, por consiguiente no tienen otro valor, desde el punto de vista de la antropología criminal, que el desdoblamiento de la primera frontal, la cual, conforme ya hemos visto (véase CEREBRO), se observa tan frecuentemente entre los individuos de nuestros hospitales como entre los criminales de nuestros presidios. Tengo la suerte de poder consignar aquí, en favor de esta opinión, la observación de LANNOIS, el cual, después de haber examinado en 1887, en la cárcel de San José, en Lyón, cierto número de detenidos, nos declara lisa y llanamente que todos los pabellones estudiados por él no le han suministrado más anomalías de las que habría podido encontrar entre un número igual de personas de conciencia sana y sin clasificación judicial. FÉRE, por su parte, ha notado la paridad, en los *alienados* y en las personas llamadas *sanas*, de las diferentes deformidades auriculares que se han considerado luego como estigmas de degeneración. MAC AULIFFE (1909), luego de haber examinado comparativamente, desde este punto de vista, cien asesinos u homicidas, cien alumnos de curso de identidad judicial (en París) y cien concurrentes al servicio antropométrico ha llegado a establecer las siguientes conclusiones, perfectamente concordantes con las nuestras: «que las gentes honradas presentan la oreja tan mal orlada como los asesinos y que los signos que se han descrito como estigmas de degeneración se encuentran *con la misma frecuencia* en todas las clases de la sociedad».

Un caso sobre el cual se hallan los antropólogos mucho más de acuerdo es el referente a la transmisión hereditaria de las anomalías del pabellón. Estas anomalías resultan a veces verdaderas *disposiciones de familia*, perpetuándose de generación en generación con una tenacidad extremada. Esta tenacidad es tal, que un miembro de la Sociedad de Antropología ha podido decir, sin duda con alguna exageración: «Dadme una oreja y yo averiguaré su paternidad.» Las observaciones de transmisión hereditaria de ciertas disposiciones anormales referentes al pabellón son muy numerosas. Una de las más interesantes, y, al propio tiempo, de las más instructivas respecto a este punto, es la que ha referido muy recientemente LALOY. Tratábase de una detención de desarrollo del pabellón, el cual se hallaba reducido, por decirlo así, a la concavidad de la concha: anomalía que persistió a través de cuatro generaciones por lo menos: de 26 miembros de la familia, 12 la presentaron con caracteres completamente análogos. En todos los casos, excepto uno, la deformidad era bilateral.

B. — CONSTITUCIÓN ANATÓMICA DEL PABELLÓN

Considerado desde el punto de vista de su estructura, comprende el pabellón del oído: 1.°, una lámina fibrocartilaginosa, el *cartílago de la oreja*, que constituye, por decirlo así, su esqueleto; 2.°, los *ligamentos*, que aseguran su forma y lo mantienen en posición; 3.°, los *músculos*, destinados a darle movimiento; 4.°, la cubierta cutánea.

1.° Cartílago. — El cartílago de la oreja (figs. 647 y 648) es una lámina delgada y elástica, que ocupa toda la extensión del pabellón, a excepción del lóbulo, el cual está constituído por un simple repliegue cutáneo.

A. CONFORMACIÓN EXTERIOR. — Desde el punto de vista de su conformación exterior, el cartílago auricular reproduce fielmente en una y otra de sus dos ca-

ras todas las desigualdades que hemos descrito anteriormente, presentando, además, las escasas particularidades siguientes:

α Hacia delante, a nivel del punto en que el hélix sale de la concha y se endereza para ir en dirección ascendente, existe una pequeña prominencia en forma de espina, que se dirige hacia abajo y adelante inmediatamente por encima del trago: es la *espina* o *apófisis del hélix* (fig. 647, 1') Su longitud es de 2 a 3 milímetros y presta inserción, conforme veremos más adelante, a tres músculos del pabellón.

ε) El borde libre del hélix, notable por su delgadez, nos presenta, cuando se halla despojado de su cubierta cutánea, una serie de pequeñas depresiones o *escotaduras*, que le dan un aspecto irregularmente dentellado. Estas escotaduras son muy variables según los individuos, y a menudo no existen.

γ) Hacia atrás, a nivel del punto en donde el antehélix se continúa con la cola del hélix, el cartílago se aísla y se continúa hacia abajo en forma de lengüeta más o menos prolongada: es la *lengüeta caudal del hélix y del antehélix* (fig. 647, 4). Hállase separada del antitrago por un surco triangular cuyo vértice se dirige hacia arriba; este surco puede denominarse *fisura posterior* del cartílago de la oreja *(fisura antitragohelicina* de Schwalbe).

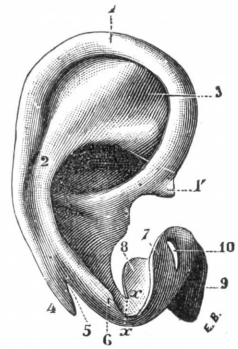

FIG. 647

Cartílago auricular aislado visto por su cara externa.

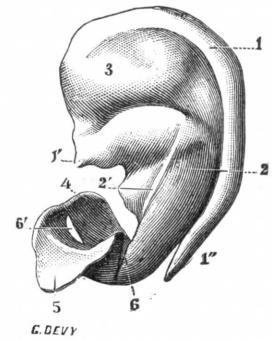

FIG. 648

Cartílago auricular aislado visto por su cara interna.

Fig. 647. — 1, repliegue del hélix, con 1', la apófisis del mismo. — 2, prominencia del antehélix. — 3, surco triangular. — 4, lengüeta caudal del hélix y del antehélix. — 5, fisura posterior del cartílago. — 6, antitrago. — 7, trago. — 8, cartílago del conducto auditivo externo. — 9, su extremo interno correspondiente a la parte ósea. — 10, una cisura de Santorini. — *xx*, istmo del cartílago auricular (en *x* se halla el surco de la concha, en *x'*, la *incisura terminalis*).

Fig. 648. — 1, prominencia del hélix, con 1', la apófisis del hélix. — 1'', lengüeta caudal del hélix y del antehélix. — 2, prominencia de la concha, con 2', pontículo. — 3, prominencia que responde a la depresión navicular; por debajo, entre ella y la prominencia de la concha, se ve un surco de igual dirección, el surco transversal. — 4, lámina del trago. — 5, extremidad interna del cartílago del conducto auditivo. — 6, *incisura terminalis*. — 6', una cisura de Santorini.

ζ) En la cara interna o craneal (fig 648) están las dos prominencias que corresponden a la concha y a la depresión triangular; están más marcadas en la lámina cartilaginosa que en la oreja revestida todavía de sus tegumentos. Estas dos prominencias están separadas entre sí por un surco tranversal, el *surco transversal de la oreja*, que corresponde a la rama inferior del antehélix. Por debajo de este surco y en la parte media de la prominencia de la concha hallamos un engrosamiento lineal del cartílago, que afecta una dirección aproximadamente vertical (2') y ocupa casi toda la altura de la concha. Este reborde lineal, que forma una especie de cresta rugosa, es conocido con el nombre de *pontículo* y corresponde a la inserción del músculo auricular posterior.

El cartílago del pabellón corresponde por su estructura al grupo de los cartílagos elásticos o reticulados.

2.° Ligamentos. — Los ligamentos del pabellón de la oreja son de dos clases; *ligamentos extrínsecos*, que unen el pabellón a las regiones vecinas, y *ligamentos intrínsecos*, destinados a enlazar entre sí las diferentes partes del pabellón.

A. LIGAMENTOS EXTRÍNSECOS. — Son en número de dos: uno *anterior* y otro *posterior*.

α) El *ligamento anterior* se inserta, hacia delante, en el tubérculo cigomático y en la porción de la aponeurosis temporal que se halla situada por encima de este tubérculo. Desde este punto se dirige hacia atrás y va a fijarse: 1.°, en el trago; 2.°, en la parte anterior de la concha; 3.°, en la apófisis del hélix y en la porción de éste situada en las inmediaciones de dicha apófisis. El ligamento anterior se divide con frecuencia en dos fascículos distintos: uno inferior, para el trago, y otro superior, para la concha del hélix.

β) El *ligamento posterior* está situado, como indica su nombre, detrás del precedente Se inserta por una parte en la base de la apófisis mastoides, y por otra parte en la convexidad de la concha y en la pared superior del conducto auditivo externo.

B. Ligamentos intrínsecos. — Los ligamentos intrínsecos se insertan, por una y otra de sus extremidades, en el pabellón mismo. Son en número de cuatro: los dos primeros se hallan situados en la cara interna del pabellón y unen entre sí las tres prominencias que esta cara presenta; los dos restantes rellenan dos fisuras.

α) El *primero* se extiende desde la convexidad de la concha hasta la prominencia que forma hacia atrás la fosita triangular del antehélix.

β) El *segundo* está formado por un sistema de fascículos fibrosos que parten de la cara convexa del hélix y van a parar, por otro lado, en parte, a la convexidad del surco triangular, y, en otra parte, a la convexidad de la concha.

γ) El *tercero* ocupa la fisura posterior de la oreja y une el antitrago a la lengüeta caudal del hélix y del antehélix.

δ) El *cuarto*, finalmente, se extiende desde el trago al hélix y llena en gran parte el intervalo comprendido entre estos dos cartílagos. Se continúa por dentro con la porción fibrosa del conducto auditivo externo.

3.° Músculos. — Los músculos motores del pabellón se dividen, lo mismo que los ligamentos, en *músculos extrínsecos* y *músculos intrínsecos.*

A. Músculos extrínsecos. — Los músculos extrínsecos (figs. 649 y 650) son en número de tres: el *auricular superior*, el *auricular anterior* y el *auricular posterior.*

a) *Situación e inserciones.* — Los tres músculos auriculares, si bien poseen numerosos caracteres comunes, tienen cada uno su situación, estructura e inserciones propias.

α) El *músculo auricular superior* (1), el más desarrollado de ellos, ocupa la parte pósterosuperior de la región temporal. Se inserta por arriba en la aponeurosis epicránea, en una extensión transversal de 2 a 3 centímetros. Desde este punto se dividen sus fibras convergiendo hacia la cara interna del pabellón y se fijan en la convexidad de la fosita navicular del antehélix.

β) El *músculo auricular anterior* (2), tenue, en forma de cinta, a veces apenas visible, está situado, conforme indica su nombre, delante del pabellón. Igualmente que el precedente, toma sus inserciones de origen en las partes laterales de la aponeurosis epicraneal, un poco más arriba del arco cigomático. Desde este punto dirígese hacia atrás y un poco hacia abajo, para terminar en la apófisis del hélix y en la parte anterior de la concha.

γ) El *músculo auricular posterior* (3, 3) se compone generalmente de dos o tres pequeños fascículos, que se insertan por una parte en la base de la apófisis mastoides, y por otro lado en la parte media de la convexidad de la concha, en aquella especie de cresta rugosa que hemos designado con el nombre de *pontículo.*

b) *Relaciones.* — Hallándose los tres músculos auriculares situados muy superficialmente, están en conexión inmediata con la piel por su cara externa. Por

su cara interna descansan: el auricular posterior, sobre la apófisis mastoides; los auriculares superior y anterior, sobre la aponeurosis temporal.

Acción. — En cuanto a su acción, los músculos auriculares imprimen movimientos de totalidad al pabellón, y la dirección según la cual se efectúan estos desplazamientos se deduce naturalmente de la dirección misma de los fascículos musculares que se contraen. Así es que el músculo auricular superior atrae el pabellón hacia arriba *(attolens aurem)*, el auricular anterior lo dirige hacia delante *(attrahens aurem)* y el posterior lo mueve hacia atrás *(retrahens aurem)*. Estos movimientos, que son generalmente muy extensos en los animales, son en el hombre muy débiles, y en él los músculos que los determinan se hallan en la actualidad en estado rudimentario. Sus fascículos musculares están con frecuencia

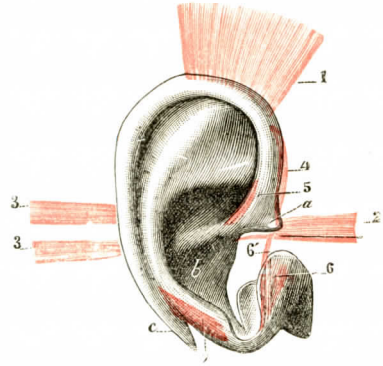

FIG. 649

Músculos del pabellón
vistos por la cara externa.

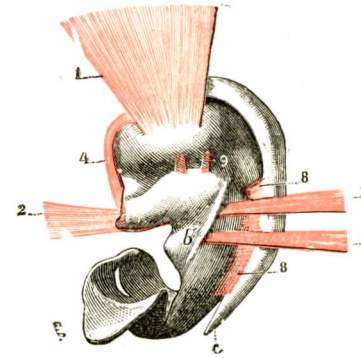

FIG. 650

Músculos del pabellón
vistos por la cara interna.

1, auricular superior. — 2, auricular anterior. — 3, auricular posterior. — 4, músculo mayor del hélix. — 5, músculo menor del hélix. — 6, músculo del trago, con 6', su fascículo accesorio. — 7, músculo del antitrago. — 8, músculo transverso. — 9, músculo oblicuo.

a, espina del hélix. — *b*, concha, con *b'*, su engrosamiento posterior o pontículo. — *c*, lengüeta caudal del hélix y del antehélix.

reemplazados, total o parcialmente, por un tejido fibroso y, desde remotas edades, su contracción ha escapado a la influencia de la voluntad. Sábese, en efecto, que son excepcionales los individuos que pueden mover a voluntad el pabellón de la oreja hacia arriba, hacia delante o hacia atrás.

B. MÚSCULOS INTRÍNSECOS. — Los músculos intrínsecos del pabellón auricular, así llamados por hallarse aplicados en toda su extensión sobre el pabellón mismo, son en número de seis. Estos son: *el músculo mayor del hélix*, el *músculo menor del hélix*, el *músculo del trago*, el del *antitrago*, el *transverso* y el *oblicuo*.

a) *Situación e inserciones.* — Las inserciones de estos diferentes músculos varían con respecto a cada uno de ellos, y conviene, por tanto, considerarlos aisladamente.

α) El *músculo mayor del hélix* (fig. 649, 4) es un pequeño fascículo muscular, de 15 a 20 milímetros de longitud, carnoso en su parte media, tendinoso en sus extremos, que se extiende verticalmente sobre el trayecto de la porción ascendente del hélix. Inferiormente se inserta en la apófisis del hélix. Por arriba termina a nivel del punto donde el hélix se encorva hacia atrás, y se fija en parte en el cartílago mismo, y en parte en la cara profunda de los tegumentos. Se observa muchas veces que algunos de sus fascículos se confunden a este nivel, como demuestra la figura 649, con el músculo auricular superior.

β) El *músculo menor del hélix* (fig. 649, 5), el más pequeño de todos los músculos intrínsecos, descansa sobre el recodo que forma la porción radicular del hélix con su porción ascendente. Su longitud apenas alcanza 10 milímetros. Tiene una coloración rosada pálida y se inserta en la piel por sus dos extremos.

γ) El *músculo del trago* (fig. 649, 6) es un fascículo aplanado y cuadrangular, aplicado sobre la cara externa del trago. Las fibras que lo constituyen tienen en su mayor parte dirección ascendente. Por abajo se insertan en la cara externa del trago, sobre la que descansan. Por arriba terminan en parte en el borde libre del trago, y en parte en el tejido fibroso con que se une esta última eminencia al hélix. No es raro observar un pequeño fascículo más o menos independiente, que asciende hasta la apófisis del hélix (6'): es el *puramidalis auriculæ* de JUNG, el *fascículo accesorio* de SAPPEY. Independientemente de estas fibras de dirección vertical que acabamos de describir, TATAROFF, que ha estudiado los músculos del oído en cortes seriados, admite en el músculo del trago otras dos clases de fibras: 1.°, fibras de dirección ánteroposterior o sagital, que están situadas por debajo de las fibras verticales (fig. 651, 2); 2.°, fibras que se extienden del cartílago a la piel siguiendo una dirección transversal o frontal.

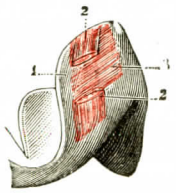

FIG. 651

El músculo del trago (según TATAROFF).

1, trago. — 2, fibras verticales. — 3, fibras de dirección sagital.

ε) El *músculo del antitrago* (fig. 649, 7) tiene su origen en la cara externa del antitrago. Desde aquí se dirige oblicuamente hacia arriba y atrás, para terminar aquí en la parte superior o base de la lengüeta caudal del hélix y del antehélix. El músculo del antitrago es, entre todos los de la oreja, el más colorado (SCHWALBE).

ε) El *músculo transverso* (fig. 650, 8), ocupa la cara interna del pabellón. Se halla constituído por un número variable de fascículos muy cortos, que se extienden desde la convexidad del hélix a la convexidad de la concha. Los más altos corresponden a la parte media del pabellón; los más inferiores, a la cola del hélix.

ζ) El *músculo oblicuo* (fig. 650, 9), que algunos autores fusionan con el precedente, está formado por dos o tres fascículos de dirección oblicua o vertical, que se insertan por un lado en la convexidad de la fosa triangular y por el otro en la parte superior de la convexidad de la concha.

b) *Relaciones.* — Como los músculos extrínsecos, los músculos intrínsecos del pabellón son enteramente superficiales. Se hallan en relación, por una parte, con la lámina cartilaginosa, y, por otra, con los tegumentos.

Acción. — Considerados desde el punto de vista de su papel, los pequeños músculos que acabamos de describir deben, sin duda alguna, en los animales que los tienen en estado de completo desarrollo, mover las diferentes partes del pabellón en las que se insertan. Pueden de este modo: 1.°, modificando la forma general del pabellón, influir en la manera de reflejarse las ondas sonoras; 2.°, modificando las dimensiones de la entrada del conducto auditivo, dosificar, por decirlo así, la cantidad de ondas sonoras que entrando por este conducto van a impresionar la membrana del tímpano. ¿Sucede esto mismo en el hombre? No vacilo en decidirme por la negativa. Bien sé que ZIEMSSEN y DUCHESNE (de Boulogne) han hecho contraer sucesivamente, por medio de excitaciones eléctricas, cada uno de los músculos del pabellón y que, para este último autor, los músculos del trago y del antitrago son considerados como los *músculos constrictores* del conducto auditivo, y los músculos del hélix y del antehélix como los *músculos dilatadores*. Sin embargo, siendo estas contracciones obtenidas por la corriente eléctrica, la voluntad es impotente para reproducirlas. Por otra parte, las dislocaciones impresas por las mismas a las diferentes partes del pabellón que circunscriben la concha son siempre muy débiles y a todas luces insuficientes para influir de una manera notoria en la transmisión de las vibraciones sonoras. Los músculos intrínsecos del pabellón, lo propio que los músculos extrínsecos, y más aun que estos últimos, no

son otra cosa que órganos rudimentarios, desprovistos hoy día de toda función activa. De aquí sus pequeñas dimensiones, su palidez y la substitución progresiva de las fibras musculares por fibras ligamentosas.

4.° Revestimiento cutáneo. — El pabellón nos presenta en toda su superficie exterior, salvo a nivel de su parte adherente, un revestimiento cutáneo, la *piel del pabellón*, unida al cartílago subyacente por una capa conjuntiva, el *tejido celular subcutáneo*.

a) *Piel.* — La piel que cubre el pabellón es delgada, lisa y suave al tacto. Se extiende regularmente sobre las dos caras del cartílago, reproduciendo con fidelidad

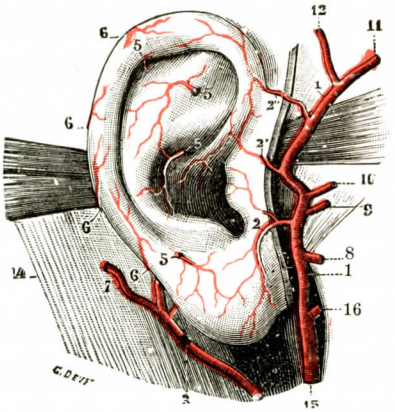

FIG. 652

Arterias del pabellón vistas en la cara externa (oreja en posición).

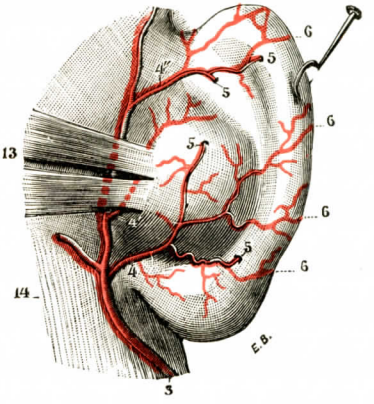

FIG. 653

Arterias del pabellón vistas en la cara interna (pabellón inclinado hacia delante).

1, arteria temporal superficial. — 2, 2', 2'', arterias auriculares anteriores. — 3, arteria auricular posterior, con 4, 4', 4'', sus ramas destinadas al pabellón. — 5, ramos perforantes. — 6, ramos contorneantes. — 7, rama destinada a la región mastoidea. — 8, arteria transversal de la cara. — 9, temporal profunda media. — 10, ramo orbitario. — 11, arteria frontal. — 12, arteria parietal. — 13, músculo auricular posterior. — 14, apófisis mastoides. — 15, carótida externa. — 16, maxilar interna.

lidad todas sus irregularidades. En la parte descendente del hélix rebasa un poco el cartílago y forma, adosándose sobre sí misma, un pequeño repliegue, que limita en este punto el canal del hélix. El lóbulo está formado por un repliegue de la misma naturaleza, pero mucho más extenso.

b) *Tejido celular subcutáneo.* — El tejido celular subcutáneo de la cara interna difiere algo del de la cara externa.

En la *cara interna* es relativamente laxo y contiene entre sus mallas verdaderos pelotones de grasa. En la *cara externa* es mucho más compacto.

c) *Anexos de la piel.* — En la piel del pabellón se encuentran como anexos las glándulas sebáceas, las glándulas sudoríparas y pelos.

α) Los *pelos* del pabellón son poco numerosos. A excepción del mechón que se desarrolla en la cara interna del trago y que tiene muchas veces, especialmente en la vejez, una longitud considerable (*barbula hirci*), son muy rudimentarios; constituyen simplemente un fino vello.

β) Las *glándulas sebáceas* se observan por lo común en las dos caras del pabellón, principalmente en la cavidad de la concha y la fosa triangular del antehélix.

γ) Las *glándulas sudoríparas*, de las que no hablan la mayoría de los autores, han sido indicadas en el pabellón auricular por SAPPEY, COYNE y, más recientemente, por TATAROFF. Es preciso reconocer, sin embargo, que son muy raras y

que sólo existen en algunas regiones, especialmente en la convexidad del hélix, en la cara externa del antitrago y en el lóbulo. Recordemos que estas glándulas sudoríparas, a nivel de la entrada del conducto auditivo externo, se modifican lentamente hasta convertirse en glándulas ceruminosas en ese mismo conducto.

C. — Vasos y nervios

1.° Arterias. — Las arterias del pabellón proceden de dos orígenes: de la temporal superficial y de la auricular posterior, que son ambas ramas de la caró-

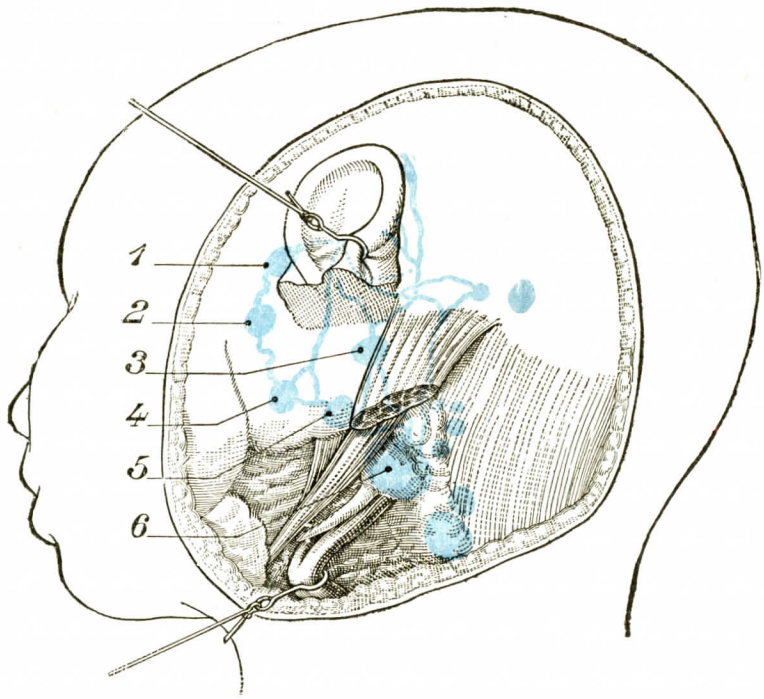

Fig. 654

Linfáticos de la cara interna del pabellón, del conducto auditivo externo y de la cara externa de la membrana del tímpano (según Arnould).

1, ganglio preauricular superficial supraaponeurótico. — 2 y 4, ganglios preauriculares subaponeuróticos. — 3 y 5, ganglios parotídeos inferiores subaponeuróticos. — 6, ganglio yuxtayugular anterior subdigástrico. — Sin número, arriba y a la derecha, ganglio occipital.

tida externa. Las primeras se llaman *auriculares anteriores;* las segundas, *auriculares posteriores:*

a) *Arterias auriculares anteriores.* — Las arterias auriculares anteriores (figura 652), ramas de la temporal superficial, por lo común en número de tres, se distribuyen cada una por una región determinada de la cara externa del pabellón. La *rama inferior* (2) se ramifica por la mitad anterior del lóbulo y por el trago. La *rama media* (2') se dirige a la mitad inferior de la porción ascendente del hélix y desciende hasta la concha siguiendo la raíz del hélix. La *rama superior* (2'') termina en la mitad superior de la porción ascendente del hélix. Se pueden seguir sus ramificaciones hasta el vértice del pabellón.

b) *Arterias auriculares posteriores.* — Las arterias auriculares posteriores (figura 653, 4, 4', 4''), en número de tres o cuatro, se separan del tronco de la auricular posterior, unas por debajo del músculo auricular posterior, las otras por encima de este músculo. Inmediatamente después de su origen, van a la cara interna del pabellón, y se ramifican por esta cara dirigiéndose oblicuamente hacia arriba y atrás y corriendo, en consecuencia, desde la parte adherente del pabellón hacia su borde libre. La mayor parte de sus ramificaciones terminan en la cara interna del pabellón

Algunas, siempre muy finas, que llamaremos *ramas contorneantes* (6), circunscriben su borde libre para terminar en la parte correspondiente del hélix.

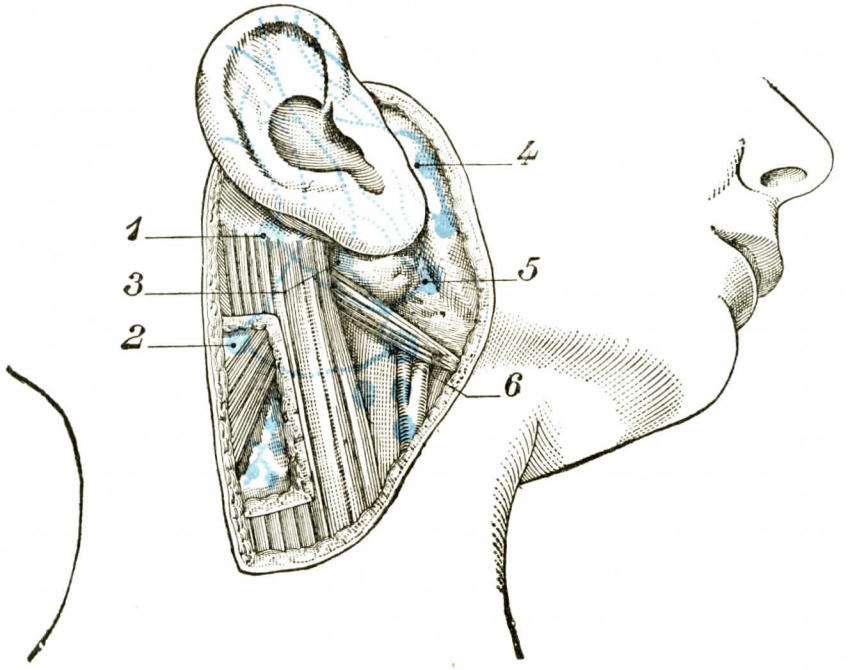

FIG. 655

Linfáticos de la cara externa del pabellón (según ARNOULD).

1, ganglio mastoideo. — 2, ganglio subesternomastoideo posterior. — 3, ganglio parotídeo inferior subaponeurótico. — 4, ganglio preauricular superficial supraaponeurótico. — 5, ganglios preauriculares subaponeuróticos. — 6, ganglio yuxtayugular anterior subdigástrico.

Otras, denominadas *ramas perforantes*, atraviesan de dentro a fuera la lámina *cartilaginosa* y van a irrigar la parte externa del pabellón que ha sido respetada por las arterias auriculares anteriores. Estas ramas perforantes son numerosas, pero muy desiguales de volumen. Las tres principales (figs. 652 y 653, 5 5, 5) terminan en la cara externa del pabellón, en los puntos siguientes: la *inferior*, entre el antitrago y la cola del hélix; la *media*, en la parte superior de la concha, inmediatamente por encima de la raíz del hélix; la *superior*, en la fosita navicular del antehélix. Las ramas perforantes, al llegar a la cara externa del pabellón, se dirigen la mayor parte hacia atrás y abajo, para distribuirse por la mitad posterior de esta cara.

c) *Resumen.* — En resumen, el pabellón de la oreja comprende dos zonas arteriales: una que corresponde a la mitad anterior de su cara externa y otra que

comprende las restantes regiones, es decir, la mitad posterior de esta misma cara externa y la cara interna por entero. La primera es alimentada por la temporal superficial, la segunda recibe las arterias de la auricular posterior. Añadiremos que las diferentes ramas arteriales destinadas al pabellón se anastomizan ampliamente entre sí, y que estas anastomosis se observan no sólo entre las diferentes ramas de un mismo territorio, sino también entre las aurículas anteriores y las aurículas posteriores.

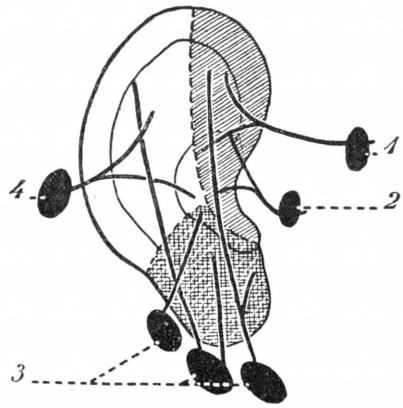

FIG. 656

Esquema de los territorios linfáticos del pabellón del oído (según ROUVIÈRE).

1, ganglio preauricular, subaponeurótico. — 2, ganglio preauricular supraaponeurótico. — 3, ganglios parotídeos inferiores. — 4, ganglio mastoideo.

2.° Venas. — Las venas del pabellón de la oreja se dividen, como las arterias, en anteriores y posteriores:

α) Las *venas auriculares anteriores* terminan en la vena temporal superficial y ésta, a su vez, en la yugular externa.

β) Las *venas auriculares posteriores* terminan también en la yugular externa. Cierto número de ellas, sin embargo, van a abrirse en una vena emisaria que atraviesa el agujero mastoideo para terminar en el seno lateral.

3.° Linfáticos — Los linfáticos del pabellón auricular, bien inyectados por SAPPEY, han sido estudiados nuevamente con ayuda del método de Gerota, por STAHR (1899), por MOST (1905), por ARNOULD y por ROUVIÈRE.

a) *Red de origen.* — Forman en la superficie del pabellón una rica red que cubre con sus mallas finas y apretadas la cara externa, la cara interna y la circunferencia.

b) *Troncos eferentes: trayecto y terminación.* — Esta red da origen a gran número de troncos y tronquitos que terminan en los ganglios vecinos. Los examinaremos separadamente en la *cara externa* y en la *cara interna*.

α) *En la cara interna* (fig. 654), las redes linfáticas, muy extensamente anastomizadas, constituyen de cinco a siete vasos superficiales. Primero horizontales, se inclinan verticalmente en el surco auriculocefálico, donde se reducen a dos o tres troncos. En el conducto auditivo externo penetran en la profundidad y vienen a echarse en un ganglio constante que está en contacto con la vena yugular externa, por delante del músculo esternocleidomastoideo. Este ganglio forma parte del grupo parotídeo inferior subaponeurótico (ARNOULD) (fig. 654).

β) *En la cara externa* del pabellón (fig. 655), los troncos y los tronquitos linfáticos se distinguen, por su situación, en anteriores, posteriores e inferiores. Los *linfáticos anteriores* tienen su origen en la concha. Salen de esta cavidad por el surco anterior de la oreja y van a terminar en el ganglio preauricular, que, como sabemos, se halla situado por delante del trago. Los *linfáticos posteriores* nacen de las partes del pabellón situadas por encima y detrás de la concha Se dirígen al borde libre del hélix, lo rodean y llegan de este modo a la cara interna del pabellón, en donde se mezclan con los linfáticos de esta cara interna, terminando como ellos en los ganglios mastoideos. Los *linfáticos inferiores* provienen del lóbulo. Siguen un trayecto descendente y circundan el borde pósteroinferior de este lóbulo para terminar en los ganglios parotídeos posteriores.

c) *Resumen* — En resumen (fig. 656), los linfáticos eferentes de la red del pabellón auricular, sea cual fuere la cara en que se originen, se dividen en tres

grupos: *anteriores* (que se dirigen hacia delante), *posteriores* (que se dirigen hacia atrás) e *inferiores* (que se dirigen hacia abajo). Terminan en los cuatro grupos ganglionares siguientes: 1.°, en el ganglio preauricular, son los anteriores; 2.°, en los ganglios mastoideos, son los posteriores; 3.°, en los ganglos parotídeos, son los inferiores.

4.° Nervios. — Los nervios del pabellón son de dos clases: motores y sensitivos.

α) Los *ramos motores*, destinados a los músculos intrínsecos, proceden del facial, y recordaremos de paso que el nervio facial es también el que inerva con sus ramicaciones los tres músculos extrínsecos (véase *Facial*).

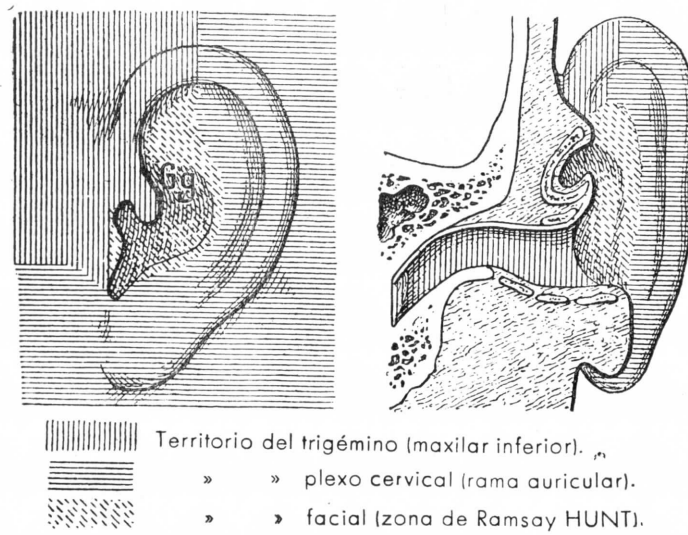

FIG. 657

Inervación de la oreja (LIERMITTE, MASQUIN y TRELLES, según DECHAUME).

β) Los *ramos sensitivos* proceden de dos orígenes: del auriculotemporal, rama del maxilar inferior, y de la rama auricular del plexo cervical superficial. El nervio auriculotemporal da algunos ramos muy finos al trago y a la parte ascendente del hélix. En cuanto al nervio auricular, inerva por su ramo interno y por su ramo externo todas las restantes porciones del pabellón, incluso el lóbulo (fig. 657).

§ 2. — CONDUCTO AUDITIVO EXTERNO

El conducto auditivo externo continúa la cavidad de la concha y se extiende deste ésta hasta el oído medio. Está constituído por dos porciones bien distintas, una interna y la otra externa: la parte interna es *ósea* y está excavada en el temporal; la parte externa, *fibrocartilaginosa*, se halla exclusivamene constituída por partes blandas. Después de algunas *consideraciones generales* respecto a su dirección, formas y dimensiones, estudiaremos sucesivamente en el conducto auditivo externo: 1.°, su *división topográfica* y sus *relaciones;* 2.°, su *constitución anatómica;* 3.°, sus *vasos* y sus *nervios*.

A. — Consideraciones generales

1.° Dirección. — El conducto auditivo externo se dirige horizontalmente de fuera a dentro y un poco de atrás a delante. Presenta, pues, en su conjunto una ligera oblicuidad, que está orientada en el mismo sentido que el eje del peñasco. Además, su dirección no es rectilínea, sino flexuosa. Para comprobar estas inflexiones y tener al propio tiempo una noción exacta de las mismas, hay dos métodos a la disposición de los anatomistas, el *método de los cortes* y el *vaciado del conducto*.

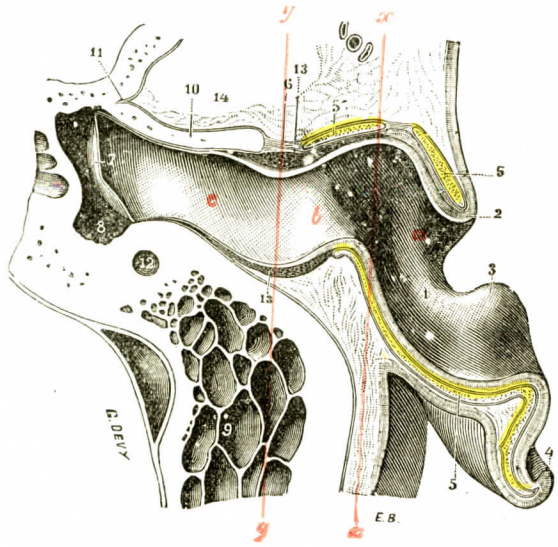

Fig. 658

Corte horizontal del conducto auditivo externo y del pabellón (oído derecho, segmento inferior del corte).

1, cavidad de la concha. — 2, trago. — 3, antitrago. — 4, hélix. — 5, cartílago del pabellón. — 5', cartílago del conducto auditivo externo. — 6, porción fibrosa del conducto. — 7, membrana del timpano. — 8, caja del tímpano. — 9, cavidades mastoideas. — 10, pared posterior de la cavidad glenoidea. — 11, cisura de Glaser. — 12, porción vertical del acueducto de Falopio. — 13, tejido glandular del conducto auditivo. — 14, cavidad glenoidea.

a, *b*, *c*, primera, segunda y tercera porciones del conducto auditivo externo. — *xx*, *yy*, líneas de demarcación de estas tres porciones.

a) *Método de los cortes.* —Conviene practicar, siguiendo el eje del conducto auditivo, dos cortes: horizontal y vérticotransversal o frontal.

α) Si examinamos el corte horizontal (fig. 658), encontramos que el conducto auditivo externo se dirige al principio un poco hacia delante para inclinarse después hacia atrás, formando con la dirección inicial un ángulo de 100 a 110°, y finalmente se encorva por segunda vez, para dirigirse algo hacia delante. Presenta, pues, dos recodos que lo dividen en tres porciones: una *porción externa* (a), muy oblicua hacia dentro y adelante: una *porción media* (b), muy oblicua hacia dentro y atrás, y una *porción interna* (c), más larga que cada una de las otras, ligeramente oblicua hacia dentro y adelante. Las dos primeras porciones pertenecen al conducto fibrocartilaginoso, la última corresponde al conducto óseo.

β) Si fijamos la vista en el corte vertical (fig. 661), encontraremos que el conducto auditivo se dirige al principio horizontalmente hacia dentro hasta su parte media. Desde este punto se encorva hacia abajo, de tal suerte que describe una larga curva de concavidad inferior.

Combinando las nociones adquiridas por el examen de estos dos cortes, se puede admitir, y así se hace en la práctica, que el conducto auditivo externo se dirige oblicuamente hacia dentro, adelante y un poco hacia abajo, y describe en conjunto una curva muy irregular, cuya concavidad mira abajo y atrás. De aquí el precepto, apuntado en todos los tratados de enfermedades del oído, de enderezar el conducto, cuando se le quiere explorar, tirando el pabellón hacia arriba y el trago hacia delante.

b) *Vaciado del conducto.* — Se pueden también estudiar las diversas inflexiones del conducto auditivo externo rellenándo'o con un líquido solidificable, la cera y

el yeso, por ejemplo, y una vez solidificado, separarlo, ya por medio de la disección o por corrosión. El molde así obtenido reproduce en sus menores detalles todas las superficies con que se ha puesto en contacto. Representamos en la figura 659 uno de estos moldes visto por su cara superior; nos demuestra de una manera muy clara los dos recodos y las tres porciones del conducto auditivo externo, tal y como las representa la figura 658.

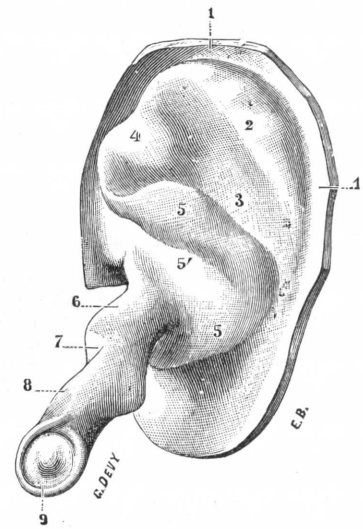

FIG. 659

Molde del oído externo (oreja derecha).

1, circunferencia del molde correspondiente al hélix. — 2, eminencia correspondiente a la ranura del hélix.—3, impresión del antehélix. —4, molde de la fosita navicular.—5, 5, eminencia que corresponde a la concha, con 5', la depresión que forma la raíz del hélix. — 6, molde de la primera porción del conducto auditivo externo, oblicua hacia dentro y adelante. — 7, segunda porción de este conducto, dirigida en sentido inverso. — 8, tercera porción, que se dirige, como la primera, un poco hacia abajo y adentro. — 9, impresión de la membrana del tímpano.

2.° Forma. — Considerado desde el punto de vista de su forma, el conducto auditivo externo no es regularmente cilíndrico, sino un poco aplanado de delante atrás. En consecuencia, los cortes transversales, sea cual fuere el punto en que se practiquen, no son nunca del todo circulares; ofrecen (fig. 660) la forma de una elipse o de un óvalo cuyo diámetro mayor se halla dirigido oblicuamente de arriba abajo y de delante atrás.

3.° Dimensiones. — Desde el punto de vista de sus dimensiones, el conducto auditivo ofrece a nuestra consideración su longitud y sus dos diámetros:

a) *Longitud.* — La longitud media del conducto auditivo externo, medida siguiendo su eje, es, en números redondos, de 24 milímetros, correspondiendo 8 a su porción fibrocartilaginosa y 16 a su porción ósea. Si esta longitud la medimos, en lugar de hacerlo por el eje, por las paredes del conducto, encontraremos cifras un poco diferentes, a causa de la oblicuidad del plano según el cual está orientado el orificio interno del conducto auditivo, oblicuidad que entraña necesariamente como consecuencia una desigualdad en la tensión de las paredes. El orificio en cuestión es oblicuo de arriba abajo y de fuera a dentro, siendo, como es natural, más larga la pared inferior. Vienen en seguida, por orden de longitud decreciente, la pared anterior, la pared posterior y, finalmente, la pared superior, que es la más corta. Véanse, según las mediciones de TROLTSCH, cuáles son las longitudes respectivas de las cuatro paredes:

	PORCIÓN CARTILAGINOSA		PORCIÓN ÓSEA		CONDUCTO ENTERO
Pared inferior	9	+	18	=	27
» anterior	10	+	16	=	26
» posterior.	7	+	15	=	22
» superior.	7	+	14	=	21

b) *Diámetros.* — En cuanto a los dos diámetros del conducto auditivo externo, el mayor y el menor, BEZOLD, que los ha medido en diferentes puntos de la longitud del conducto (figura 660), ha dado las cifras siguientes:

	DIÁMETRO MAYOR	DIÁMETRO MENOR
Al principio del conducto cartilaginoso . . .	9,08	6,54
Al final del conducto cartilaginoso.	7,79	5,99
Al principio del conducto óseo	8,67	6,07
Al final del conducto óseo	8,13	4,6

Téngase entendido que estas cifras representan sólo los promedios y que en este caso, como generalmente en todos los semejantes, existen variaciones individuales comúnmente muy extensas.

4.° Istmo del conducto. — Las mediciones de BEZOLD no sólo nos demuestran el aplanamiento ánteroposterior del conducto auditivo externo, sino que enseñan asimismo que el calibre de este conducto no es regular. Según POLITZER, su luz disminuye gradualmente desde el orificio externo hasta el límite de su tercio interno; después se ensancha hasta la membrana timpánica. La porción más estrecha corresponde, pues, a la unión de su tercio medio con su tercio interno y, con bastante frecuencia, a la unión de sus tres cuartos externos con el cuarto in-



FIG. 660

Formas y dimensiones del conducto auditivo externo (según BEZOLD).

Corte transversal del conducto, practicado: A, al principio de la porción cartilaginosa; B, a nivel de la terminación de la porción cartilaginosa; C, a nivel del principio de la porción ósea; D, a nivel del fin de la porción ósea.

terno: se conoce esta parte con el nombre de *istmo del conducto auditivo externo* (véase fig. 658). El istmo está situado en la porción ósea del conducto, a 19 milímetros de distancia aproximadamente del fondo de la concha. Se halla separado de la membrana del tímpano por un intervalo que mide 7 u 8 milímetros a nivel de la pared anterior y 2 ó 3 milímetros solamente a nivel de la pared posterior.

B. — DIVISIÓN TOPOGRÁFICA Y RELACIONES

Se consideran en el conducto auditivo externo cuatro paredes y dos extremidades, una interna y otra externa.

Cada una de estas regiones presenta relaciones importantes, que resumiremos del siguiente modo:

1.° Paredes. — Las cuatro paredes se distinguen primeramente en *anterior*, *posterior*, *superior* e *inferior*.

α) La *pared anterior* (fig. 658) está en relación con la articulación témporomaxilar y más especialmente con el cóndilo del maxilar inferior.

Esta eminencia ósea se corresponde con el conducto auditivo óseo por sus dos tercios internos y con el conducto auditivo cartilaginoso por su tercio externo. Los separa tan sólo una delgada capa de tejido conjuntivo, por el cual corren numerosos vasos venosos tributarios de la maxilar interna (véase tomo I, *Articulación témporomaxilar*).

El extremo del dedo índice, introducido en el fondo de la concha, percibe claramente el cóndilo aplicado contra la pared anterior del conducto auditivo cartilaginoso, separándose cuando el maxilar baja y aproximándose, por el contrario, cuando se eleva. Esta proximidad nos explica por qué la masticación es a menudo molesta y algunas veces hasta muy dolorosa en las inflamaciones del conducto auditivo externo.

β) La *pared posterior* (fig. 658) corresponde a la apófisis mastoides. Una lámina delgada de tejido compacto la separa de las células mastoideas. Según KIRCHNER, estas células se hallan unidas a la pared posterior del conducto auditivo por unos pequeños conductillos óseos que contienen tejido conjuntivo y vasos. Además de las células mastoideas, se encuentran el departamento posterior de la cavidad craneal y la porción descendente del seno lateral. El intervalo comprendido entre este vaso y el conducto auditivo externo mide, como promedio, 10 milímetros.

γ) La *pared superior* (fig. 661) está en relación con el departamento medio de la cavidad craneal. Una lámina ósea de 4 ó 5 milímetros de espesor, algunas veces más delgada, separa en este punto el conducto auditivo de las meninges.

δ) La *pared inferior* (fig. 661), finalmente, corresponde en toda su extensión a la cápsula parotídea y se encuentra inmediatamente en contacto con el contenido de la misma: la parótida y el tejido celular que la envuelve.

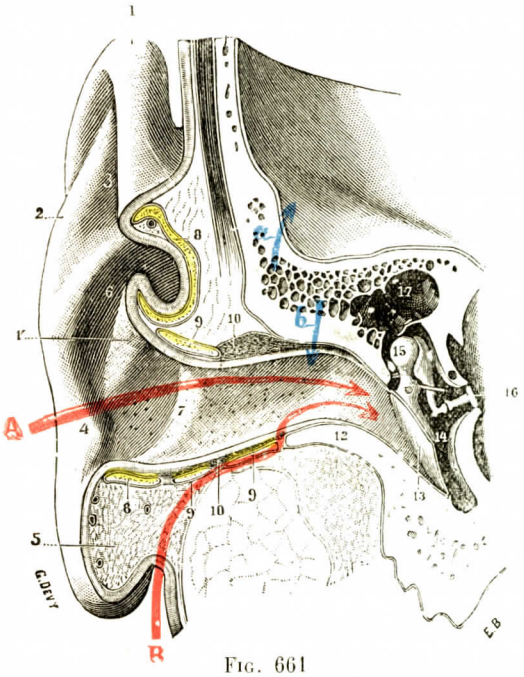

FIG. 661

Corte vérticotransversal o frontal del oído externo, pasando por delante de la ventana oval, oreja derecha, segmento posterior del corte (T.-J.).

1, hélix, con 1', raíz del hélix. — 2, antehélix. — 3, fosa navicular. — 4, antitrago. — 5, corte del lóbulo. — 6, concha. —7, entrada del conducto auditivo externo. — 8, corte del cartílago del pabellón. — 8, corte del cartílago del conducto auditivo. — 10, corte de la capa glandular. — 11, corte de la porción escamosa del temporal. — 12, corte de la porción ósea del conducto auditivo. — 13, membrana del tímpano. — 14, caja del tímpano. — 15, cadena de los huesecillos. — 16, base del estribo en la ventana oval. — 17, ático.

a y *b*, vías que sigue la infección originada en las células del conducto para invadir el cráneo por una parte y el conducto auditivo por otra. — A, vía de acceso al tímpano y a la caja por la vía natural. — B, vía de acceso a la caja por entre la pared inferior del conducto y la parótida.

2.° Extremo externo.—El extremo externo del conducto auditivo se abre en la parte anterior e inferior de la concha por un orificio elíptico cuyo eje mayor es vertical. El contorno de este orificio está formado hacia atrás por una cresta roma de forma semilunar, muy marcada en la figura 661 (7).

Por delante se continúa, sin línea de demarcación alguna, con la cara interna del trago, y en este punto el conducto auditivo se halla separado de la concha por límites puramente convencionales.

Se observa comúnmente, a nivel del punto en que el trago se continúa con el conducto auditivo externo, una excavación más o menos profunda, a la que BUCHANAN ha dado el nombre de *fosa del conducto auditivo;* ofrece ésta, como la cara interna del trago, un número más o menos considerable de pelos, cuya longitud y aspereza aumentan gradualmente a medida que se avanza en edad.

3.° Extremo interno. — El extremo interno es circular, pero muy oblicuamente cortado con respecto al eje del conducto, como demuestra la figura 661. Su oblicuidad es tal, que una perpendicular trazada sobre el plano del corte se dirige de fuera a dentro, de abajo arriba y de delante atrás. El conducto auditivo externo se halla cerrado en este punto por una membrana delgada más o menos tensa, la *membrana del tímpano,* que separa el conducto auditivo externo del oído medio.

C. — Constitución anatómica

El conducto auditivo externo se compone esencialmente de un esqueleto, que es *óseo* en la parte interna *(porción ósea)* y *fibrocartilaginosa* en la parte externa *(porción cartilaginosa)*. Este esqueleto se halla revestido en su cara interna, tanto en la porción ósea como en la porción cartilaginosa, por una membrana que morfológicamente pertenece al tegumento externo *(revestimiento cutáneo del conducto)*. Estudiaremos sucesivamente cada uno de estos elementos

1.° Porción ósea. — En un cráneo desprovisto de partes blandas, el conducto auditivo externo, largo de catorce a dieciséis milímetros, se abre en la cara externa del temporal por delante de la apófisis mastoides, inmediatamente por

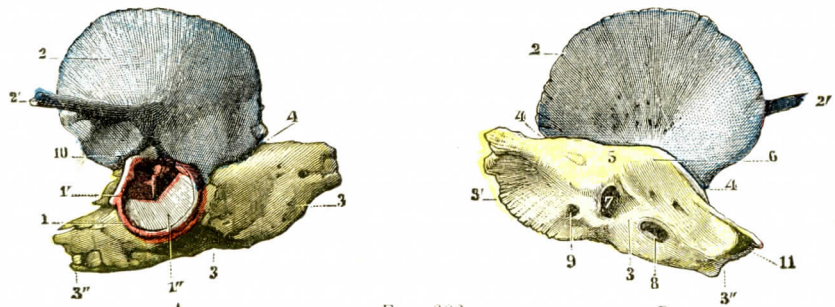

Fig. 662

El temporal en el recién nacido: A, visto por su cara exocraneal; B, visto por su cara endocraneal.

1, círculo timpánico *(rosa)*, con: 1', su rama anterior; 1'', la membrana del tímpano, en parte resecada para mostrar la capa. — 2, escama *(azul)*, con 2', la apófisis cigomática. — 3, porción petrosa *(amarillo)*, con: 3', la porción mastoidea; 3'', su vértice. — 4, fisura petroescamosa. — 5, *tegmen tympani*. — 6, eminencia del conducto semicircular superior o eminencia arcuata. — 7, fosa subarcuata. — 8, conducto auditivo interno. — 9, acueducto del vestíbulo. — 10, línea de soldadura del cuerno anterior del círculo timpanal con la escama. — 11, orificio interno del conducto carotídeo.

debajo de la raíz longitudinal del cigoma. Este orificio tiene, como el propio conducto, la forma de un óvalo con su eje mayor oblicuamente dirigido de arriba abajo y de delante atrás.

A. Origen embrionario. — Para tener una idea exacta de la constitución anatómica del conducto auditivo externo y de su orificio exterior, es indispensable recordar las diversas fases evolutivas por las cuales pasa la región del temporal en la que se encuentra este conducto. Como se ha dicho ya en Osteología (véase tomo I), el temporal del feto se compone de tres piezas: la porción escamosa o escama, la porción petrosa o peñasco y, en fin, la porción timpánica (fig. 662).

a) *Escama o concha.* — La escama, situada en la parte anterior y superior del hueso, es un lámina ósea, aplanada transversalmente, muy delgada y de contorno irregularmente circular. Su cara externa da nacimiento a una larga apófisis que se dirige hacia delante en sentido de la cara: es la *apófisis cigomática o cigoma.*

b) *Porción petrosa.* — La porción petrosa o *peñasco*, porción dura o maciza, es una especie de pirámide cuadrangular, cuyo eje se halla dirigido oblicuamente de fuera a dentro y de atrás a delante. Mientras su vértice se halla próximo a la línea media, su base, muy superficial, forma parte de la superficie exterior del cráneo: se halla situada inmediatamente por detrás de la concha, de la que está separada por una cisura, la *cisura petroescamosa.*

c) *Porción timpánica.* — La porción timpánica, que nos interesa especialmente aquí se halla situada inmediatamente por debajo de la porción escamosa. Reviste la forma de un anillo, de 11 milímetros de diámetro por término medio, al que falta la parte superior. Esta interrupción del círculo timpánico ha recibido el nombre de *segmento de Rivinus;* mide ordinariamente de 5 a 6 milímetros de extensión, y en consecuencia representa, según los casos, la quinta o la sexta parte del anillo entero.

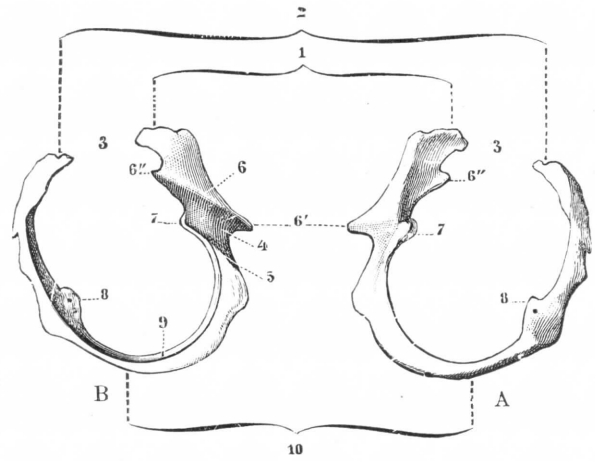

FIG. 663

El círculo timpánico del recién nacido (lado izquierdo): A, visto por su cara externa; B, visto por su cara interna.

1, cuerno anterior. — 2, cuerno posterior. — 3, segmento de Rivinus. — 4, surco maleolar. — 5, cresta timpánica inferior. — 6, cresta timpánica superior, con: 6', espina timpánica anterior; 6'', espina timpánica posterior. — 7, tubérculo timpánico anterior. — 8, tubérculo timpánico posterior. — 9, surco timpánico. — 10, porción media o inferior del círculo timpánico.

Así constituído, el círculo timpánico ofrece a nuestra consideración una *parte media* y dos *ramas*, una anterior y otra posterior, terminando ambas por una extremidad encorvada, llamada *cuerno*. La *parte media*, cóncava hacia arriba, representa la parte más delgada del hueso. Está naturalmente situada entre las dos ramas, enlazándolas entre sí. La *rama posterior*, verticalmente ascendente, nos presenta, algo por debajo de su parte media, una pequeña prominencia laminar (8), a menudo atravesada por un agujero: es el *tubérculo timpánico posterior*. La *rama anterior* es más fuerte y más ancha que la posterior; también es más interesante. Si la examinamos por su cara interna (fig. 663, B) nos ofrece, un poco por debajo de su extremidad libre, un surco oblicuamente dirigido de arriba abajo y de atrás a delante. Este surco, al que HENLE ha dado el nombre de *surco maleolar (sulcus malleolaris)*, da paso a la arteria timpánica, a la cuerda del tímpano, a la apófisis larga y al ligamento anterior del martillo, órganos todos que van a la cisura de Glaser o vienen de ella. Dos crestas, una superior y otra inferior, limitan por arriba y por abajo el surco maleolar: la inferior, que designaremos con el nombre de *cresta timpánica inferior*, sobresale de la parte correspondiente del *sulcus tympanicus;* la superior, que nosotros llamaremos *cresta timpánica superior (crista spinarum* de HENLE), termina en sus dos extremos por dos espinas, comúnmente muy marcadas, la *espina timpánica anterior* (6'), que mira hacia abajo y adelante, y la *espina timpánica posterior* (6''), que se dirige hacia arriba y atrás.

Finalmente, como último detalle, indicaremos la existencia siempre en la rama anterior del círculo timpánico, de una pequeña eminencia (7) que ocupa la extremidad posterior de la cresta timpánica inferior, antes descrita, y es el *tubérculo timpánico anterior*. Está situado a 6 ó 7 milímetros por debajo del cuerno correspondiente. Los *dos cuernos* del hueso timpánico, como ya hemos dicho anteriormente, no son otra cosa que las extremidades libres de las dos ramas. Se distinguen, como estas últimas, en anterior y posterior. Ambos, sobre todo el anterior, *se repliegan* de fuera a dentro, de tal modo que su cara interna, como consecuencia de esta especie de torsión, mira más o menos hacia fuera.

La circunferencia interior del círculo timpánico nos presenta una ranura bastante regular, que ocupa toda la extensión del anillo óseo, yendo, por consiguiente, de un cuerno a otro: es el *sulcus tympanicus*, en el cual, como veremos más adelante, viene a fijarse la membrana del tímpano.

B. RELACIONES DEL CÍRCULO TIMPÁNICO CON LAS OTRAS DOS PORCIONES DEL TEMPORAL. — Considerado desde el punto de vista de sus relaciones con las otras dos porciones del temporal, el círculo timpánico se une por ambos cuernos con la porción de la concha que se encuentra por detrás de la apófisis cigomática. En el resto de su extensión, es decir, por su rama anterior, por su rama posterior y por su parte media, corresponde al peñasco, del que está separado por una cisura más o menos aparente según la edad de los individuos: la *cisura petrotimpánica.*

C. DESARROLLO DEL CONDUCTO AUDITIVO ÓSEO. — Según hemos visto, en el período evolutivo que acabamos de describir, el conducto auditivo óseo no existe en realidad, o mejor dicho, se halla constituído sencillamente por esta porción de círculo timpánico, porción bien pequeña, que excede hacia fuera el *sulcus tympanicus* y la mebrana del tímpano a que presta inserción. Durante el curso del desarrollo, la porción escamosa y la porción timpánica experimentan profundas modificaciones, y uno de los principales resultados de las mismas es la formación del conducto auditivo.

α) La *porción superior* de la concha, que se halla situada por encima del arco cigomático, se dirige hacia fuera, separándose de este modo de la línea media, al propio tiempo que aumenta el diámetro transversal de la cavidad craneal.

β) La *porción inferior* de esta misma concha, que se halla inmediatamente subyacente al arco cigomático, sigue en su desviación a la porción superior, conservando empero el contacto con la porción petrosa, que está situada por dentro de ella: es decir, que se desarrolla paulatinamente en sentido transversal y reviste pronto la forma de una lámina horizontal, formando con la porción supracigomática de la concha un ángulo recto o casi recto.

γ) En lo que concierne al *círculo timpánico*, su reborde interno se desarrolla *hacia dentro* y pronto se pone en contacto con la porción petrosa y se suelda a ella. Su reborde externo, por el contrario, se desarrolla *hacia fuera* y llega a formar, según hemos visto ya en la OSTEOLOGÍA, un cilindro hueco incompleto, o, mejor dicho, un canal transversal con la concavidad dirigida hacia arriba. Este canal *(canal timpánico)*, situado por debajo de la porción subcigomática de la concha, se suelda con esta última a nivel de sus bordes (por delante, *sutura timpanoescamosa;* por detrás, *sutura timpanomastoidea)*, y de este modo se constituye un conducto completo. Este no es otro que el conduco auditivo óseo, y vemos claramente, gracias a los pormenores embriológicos precedentes, que se halla constituído: 1.°, *por arriba*, en su pared superior o techo, por la porción subcigomática de la concha del temporal; 2.°, *por delante y abajo*, es decir, en sus paredes anterior, posterior e inferior, por el canal timpanal (fig. 664).

D. EL CONDUCTO ÓSEO EN EL ADULTO. — Se puede distinguir en este conducto, groseramente cilíndrico, cuatro paredes y dos orificios.

a) *Pared anterior.* — La pared anterior del conducto auditivo externo está completamente formada por el hueso timpánico, cuyas frecuentes variaciones de longitud en este punto ocasionan variaciones correspondientes en esa pared anterior del conducto auditivo externo.

Esta pared, a veces perforada en su parte media, es cóncava en sentido vertical. Es unas veces convexa (fig. 665) y otras rectilínea en sentido transversal; esta noción debe recordarse desde el punto de vista práctico.

b) *Pared inferior* — La pared inferior del conducto auditivo externo está constituída por el fondo del canal timpánico (fig. 664). Cóncava de delante atrás,

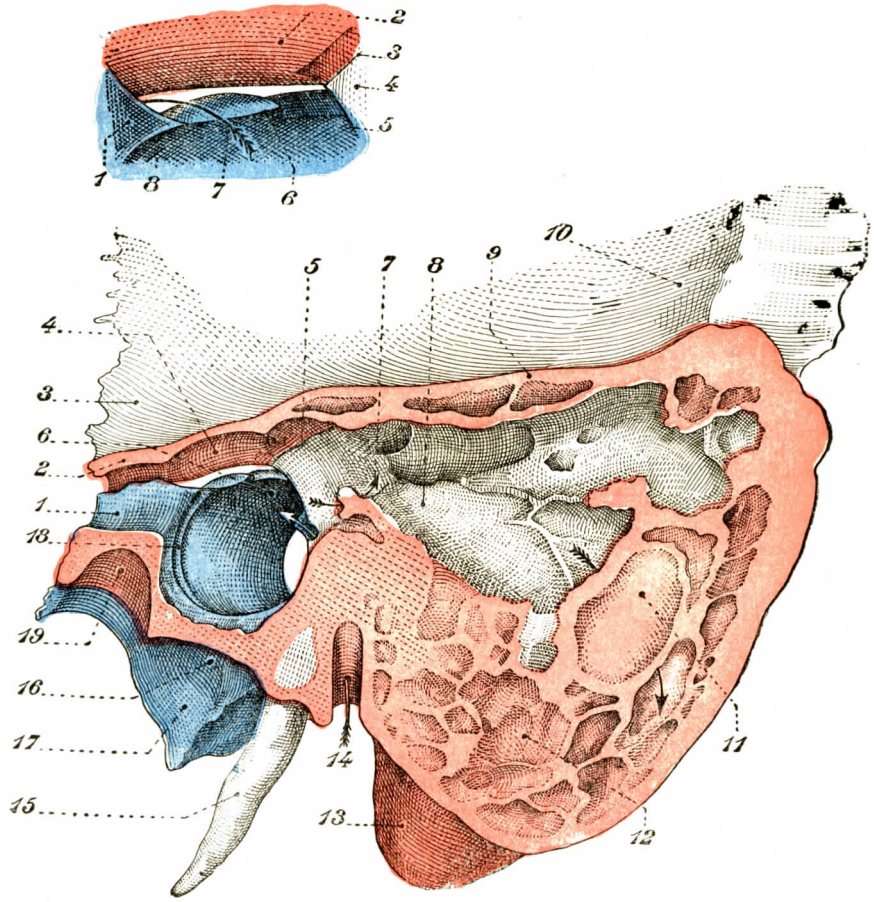

FIG. 664

Hueso timpánico, fondo del conducto auditivo externo y pared externa del oído medio en el hombre adulto. Temporal derecho, corte longitudinal del oído medio, segmento ántero-externo del corte (doble del tamaño natural) (según BELLOCQ).

El peñasco se indica en color de *rosa*, el hueso timpánico en *azul* la concha no se ha coloreado.

1, hueso timpánico y trompa de Eustaquio. — 2, sección del tegmen tympani. — 3, escama, porción horizontal. — 4, prolongación inferior del tegmen tympani. — 5, fisura petroescamosa. — 6, conducto auditivo externo. — 7, flecha paralela al suelo del aditus ad antrum. — 8, antro petroso. — 9, sección del tegmen tympani y células neumáticas excavadas en su espesor. — 10, escama, porción vertical. — 11, canal del seno lateral. — 12, células neumáticas. — 13, apófisis mastoides. — 14, acueducto de Falopio y flecha que sigue el conducto posterior de la cuerda del tímpano. — 15, apófisis estiloides. — 16, fosa yugular. — 17, hueso timpánico. — 18, surco timpánico. — 19, conducto carotídeo.

En la parte de arriba, segmento aumentado de la parte superior del orificio profundo del conducto auditivo externo y de la parte próxima de la caja del tímpano.

1, hueso timpánico. — 2, prolongación inferior del tegmen tympani. — 3, fisura petroescamosa. — 4, escama. — 5, contorno superior del orificio profundo del conducto auditivo externo. — 6, espina timpánica posterior. — 7, flecha que sigue el canal maleolar. — 8, surco timpánico.

ofrece, como la precedente, variaciones importantes desde el punto de vista clínico. Es, en efecto, unas veces netamente cóncava en sentido transversal, otras plana o rectilínea en este mismo sentido.

Hay, pues, motivo para distinguir en estas paredes anterior e inferior un *tipo recto o rectilíneo* y un *tipo curvo*. No hemos encontrado conductos en los que las dos paredes anterior o inferior fuesen simultáneamente del tipo recto.

c) *Pared posterior.* — El conducto externo está limitado por detrás por una pared timpanoescamosa (fig. 666). Es timpánica en la parte inferointerna, en la que corresponde a la vertiente posterior del canal timpánico; escamosa en la parte superior y externa, en la que corresponde a la zona anterior de la porción retromeática de la escama. Esta pared, cóncava de arriba abajo, es plana o ligeramente convexa en sentido transversal.

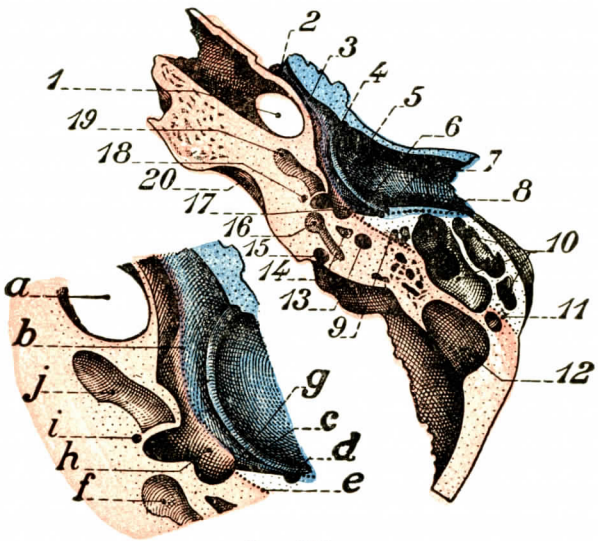

FIG. 665

Hueso timpánico, conducto auditivo externo y oído medio en el hombre adulto. Temporal derecho, corte horizontal que pasa por debajo del conducto auditivo interno (tamaño natural). Abajo y a la izquierda, parte de este corte vista a mayor aumento (dos veces el tamaño natural) (según BELLOCQ).

El peñasco va en color de *rosa*; el hueso timpánico, en *azul*; la escama, en *blanco*.

1, conducto carotídeo. — 2, sutura timpanopetrosa. — 3, trompa de Eustaquio y hueso timpánico. — 4, surco timpánico; por dentro de él, pared inferior de la caja del tímpano. — 5, conducto auditivo externo. — 6, 8, sutura timpanoescamosa. — 7, conducto posterior de la cuerda del timpano. — 9, 11, 17, sutura petroescamosa. — 10, células neumáticas. — 12, canal del seno lateral. — 13, acueducto de Falopio; tercera porción. — 14, conducto del músculo del estribo. — 15, fosa yugular. — 16, conducto semicircular posterior y su ampolla; por fuera de ésta y por delante de la sección del conducto del músculo del martillo, sección de la cavidad subpiramidal. — 17, sutura petroescamosa. — 18, acueducto del caracol. — 19, caracol. — 20, conducto auditivo interno

a, conducto carotídeo. — *b*, fisura timpanopetrosa que se divide por detrás en: *c*, fisura timpanoescamosa. — *d*, conducto posterior de la cuerda del tímpano. — *e*, sutura petroescamosa. — *f*, conducto semicircular posterior y su ampolla. — *g*, fisura petroescamosa. — *h*, eminencia del golfo de la vena yugular. — *i*, acueducto del caracol. — *j*, caracol.

d) *Pared superior.* — La pared superior del conducto auditivo externo cóncava en los dos sentidos transversal y ánteroposterior, es enteramente escamosa. Correspone a la parte posterior de la porción horizontal de la escama (véase *Temporal*).

Interesa hacer notar que esta pared, salvo en su parte más interna, falta completamente en el recién nacido, que su desarrollo está en relación con el crecimiento transversal del cráneo, a su vez condicionado por el desarrollo del cerebro, y que el conducto auditivo externo del hombre adulto aparece así determinado, por lo menos en parte, por el cerebro.

e) *Orificio externo.* — El orificio externo del conducto auditivo externo está sobre todo bien limitado por delante y por abajo por el borde externo del canal timpánico (fig. 666). En toda la parte escamosa del conducto auditivo externo, las paredes superior y posterior se continúan insensiblemente con la porción próxima de la escama. Sin embargo, siguiendo los temporales, se pueden reconocer variaciones sensibles en la posición del conducto auditivo externo y, por consiguiente, de su orificio externo, por relación a la cresta supramastoidea, de la que puede estar más o menos próxima (Ph. BELLOCQ).

Inmediatamente por encima de la parte pósterosuperior de este orificio del conducto auditivo externo se levanta una pequeña laminilla ósea bastante variable en sus dimensiones, pero bastante constante (9 veces entre 10 aproximadamente):

es la *espina supraauricular*, la *espina suprameatum* de los anatomistas alemanes, la *espina de Henle* de los cirujanos franceses. Está situada en la porción escamosa del temporal y no tiene relación alguna con la porción timpánica. Inmediatamente por encima de la espina precitada se encuentra una depresión más o menos pro-

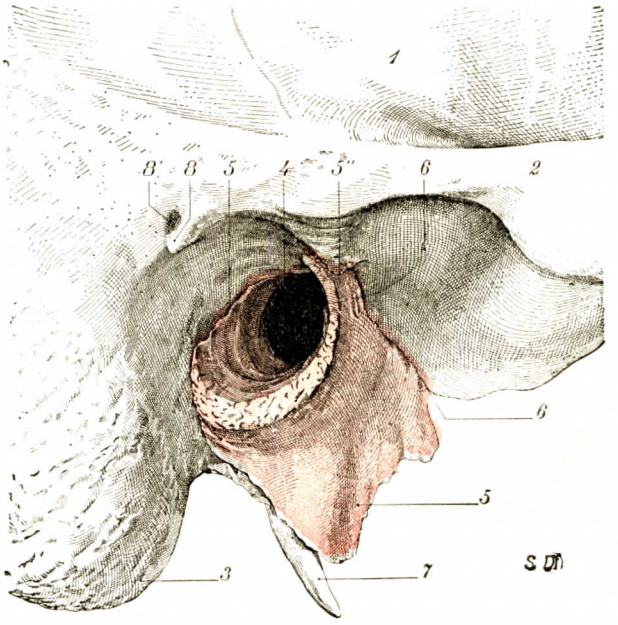

FIG. 666

Orificio externo del conducto auditivo óseo en el adulto.

1, porción escamosa del temporal. — 2, apófisis cigomática. — 3, apófisis mastoides. — 4, luz del conducto auditivo. — 5, porción timpánica en *rojo*, con: 5', la sutura timpanomastoidea; 5'', la sutura timpanoescamosa. — 6, cavidad glenoidea. — 7, apófisis estiloides. — 8, espina suprameátum, con 8', la depresión rugosa que está encima.

funda, más o menos rugosa; a menudo pequeños orificios vasculares: es la *faveola spinae*. En la esquina supraauricular viene a fijarse en parte la porción blanda del conducto auditivo.

f) *Orificio interno*. — Este orificio, cuya orientación se precisará con la de la membrana del tímpano que lo obtura, está netamente indicada por un surco, *surco timpánico* o *sulcus tympanicus*, que pertenece al hueso timpánico (fig. 664).

El surco timpánico no describe una vuelta completa: se detiene por detrás en el vértice de la vertiente posterior del canal timpánico; se prosigue, por delante, hasta el punto en que el borde superior del hueso timpánico cruza el borde interno de la escama (fig. 664), que, por la parte inferior libre de su borde interno, forma el contorno superior de este orificio (Ph. BELLOCQ).

FIG. 667

El círculo timpánico y sus diferentes transformaciones para constituir el conducto auditivo externo.

Hemos indicado antes que el reborde externo del *sulcus tympanicus* se desarrolla hacia fuera para formar el conducto auditivo externo. Esta extensión hacia fuera de la substan-

cia ósea no se produce de un modo regular en toda la longitud del círculo timpánico. Empieza y se efectúa con una actividad más marcada en dos puntos que nos son muy conocidos, el tubérculo timpánico anterior y el tubérculo timpánico posterior. Estos dos tubérculos crecen y se aproximan mutuamente, llegan al contacto y se fusionan dejando en su parte externa, entre ellos y la porción media del círculo timpánico, un orificio más o menos desarrollado en forma oval o semilunar. Este agujero, que es una verdadera laguna, una región aun respetada por la osificación, se estrecha paulatinamente y acaba, finalmente, por desaparecer. No existe generalmente de él ningún vestigio a la edad de cinco años. A veces persiste en el adulto y en el viejo, repitiéndose el caso con alguna frecuencia; BRUNER lo ha encontrado en una proporción de 19 por 100.

2.° Porción fibrocartilaginosa. — La porción fibrocartilaginosa del conducto auditivo externo se compone de dos láminas, una cartilaginosa y otra fibrosa, una y otra en forma de canal. Los dos canales se enfrentan por su concavidad y, uniéndose recíprocamente por sus bordes, forman un conducto completo.

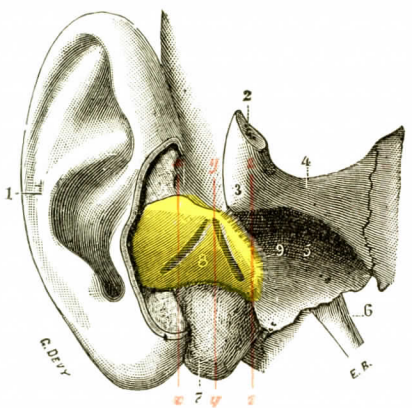

FIG. 668

Cartílago del conducto auditivo externo visto por su cara ánteroinferior.

1, pabellón de la oreja.—2, corte de la apófisis cigomática. — 3, tubérculo cigomático. — 4, raíz transversa de la apófisis cigomática. — 5, cavidad glenoidea del temporal. — 6, apófisis estiloides. — 7, apófisis mastoides. — 8, cartílago del conducto auditivo. — 9, ligamento fibroso que lo une a la porción ósea del conducto auditivo externo.

xx, *yy*, *zz*, ejes que siguen los tres cortes transversales de la figura 670.

a) *Lámina cartilaginosa.* — La lámina cartilaginosa *(cartílago del conducto auditivo)* ocupa la parte anterior e inferior del conducto (fig. 668, 8). Digamos, desde luego, sin perjuicio de volver a insistir más adelante, que es más ancha por fuera que por dentro, o dicho en otros términos, que su anchura disminuye a medida que se aproxima a la porción ósea del conducto.

Podemos considerar en ella dos extremos, interno y externo. Su *extremo interno* se une al orificio externo del conducto auditivo óseo por fascículos conjuntivos, cuyo conjunto desempeña el papel de un ligamento. Su *extremo externo* se continúa directamente con el trago. Después el trago y el cartílago del conducto, reunidos, formando un todo, se unen al cartílago del pabellón a nivel de una especie de istmo, *istmo del cartílago auricular*, cuya anchura es de 8 a 9 milímetros. Este istmo (figura 669, *xx*) va dirigido transversalmente y corresponde a la parte más declive de la concha. Por fuera corresponde a una escotadura, siempre muy marcada, que no es otra que la descrita al tratar del pabellón, que separa el trago del antitrago *(escotadura de la concha)*. Por dentro corresponde a otra escotadura, que se halla formada por el borde interno de la concha y el borde posterior del cartílago del conducto auditivo: es la *incisura terminalis* de SCHWALBE (fig. 669, *x'*). Esta última escotadura está ocupada en gran parte por tejido fibroso.

El cartílago del conducto auditivo presenta, en su cara anterior y un poco por dentro del trago, dos hendiduras con pérdida de substancia, conocidas con el nombre de *cisuras de Santorini* (fig. 669, 10). Se distinguen estas hendiduras en interna y externa. La dos tienen un trayecto más o menos sinuoso y se dirigen, en la mayoría de los casos, un poco oblicuamente al eje del conducto. Por otra parte, están ocupadas por tejido fibroso (fig. 670, 2), con cuyos elementos van a juntarse constantemente, según TATAROFF, algunas fibras musculares, en parte verticales y en parte horizontales.

Hyrtl ha revelado, ya hace mucho tiempo, la existencia de un fascículo muscular que se inserta, por una parte, en la base de la apófisis estiloides, un poco por encima del músculo estilogloso, y, por otra parte, en la cara interna del cartílago del conducto auditivo. Este pequeño músculo *estiloauricular*, cuya existencia, considerada por Sappey como dudosa, ha sido comprobada en 1887 por Tataroff. Sin embargo, su presencia no es constante: al decir de Gluber, sólo se encuentra una vez por cada seis casos.

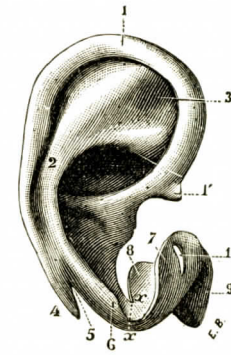

Fig. 669

Cartílago auricular visto por su cara externa.

1, repliegue del hélix, con 1', la apófisis del mismo. — 2, prominencia del antehélix. — 3, surco triangular. — 4, lengüeta caudal del hélix y del antehélix. — 5, fisura posterior del cartílago. — 6, antitrago. — 7, trago. — 8, cartílago del conducto auditivo externo. — 9, su extremidad interna correspondiente a la parte ósea. — 10, una cisura de Santorini.

xx, istmo del cartílago auricular (en *x* se halla la escotadura de la concha; en *x'*, la *incisura terminalis*).

Histológicamente, el cartílago del conducto auditivo externo presenta los mismos caracteres que el pabellón, al que continúa y del cual es una dependencia.

b) *Lámina fibrosa.* — La lámina fibrosa ocupa las partes superior y posterior del conducto auditivo. Por dentro se fija en la parte pósterosuperior del orificio del conducto auditivo óseo, especialmente en la espina suprameátum antes descrita. Por fuera se continúa con las formaciones fibrosas del pabellón, muy particularmente con el ligamento que va del trago al hélix. Por arriba, por su cara superior, se confunde más o menos con el ligamento posterior de la oreja, que, como sabemos, toma en ella cierto número de inserciones.

Histológicamente, la lámina fibrosa del conducto auditivo externo está esencialmente formada por fascículos de tejido conjuntivo, con los cuales se mezclan gran número de fibras elásticas.

Su desarrollo en un punto dado, o dicho de otro modo, su anchura, está naturalmente en razón inversa con la que presenta, en el mismo punto, la lámina cartilaginosa. Así como esta última se adelgaza progresivamente de fuera a dentro, la lámina fibrosa aumenta de grosor en el mismo sentido.

c) *Parte respectiva que toman las dos láminas cartilaginosa y fibrosa en la constitución del conducto.* — Para juzgar cuál es la parte que respectivamente toman las dos láminas precitadas en la constitución del conducto auditivo, es conveniente practicar en este último y en puntos diferentes cortes vérticotransversales. La figura 670 presenta tres de dichos cortes, pasando: el primero (A), un poco por dentro del orificio externo del conducto auditivo fibrocartilaginoso; el segundo (B), por su parte media; el tercero (C), cerca de su extremidad interna. Con una simple ojeada dada a la citada figura, obsérvase claramente que en el corte A el cartílago forma por sí solo las tres partes del conducto, el cual no constituye más que la mitad en el corte B, y en el corte C ocupa sólo un ligero segmento, correspondiente a su

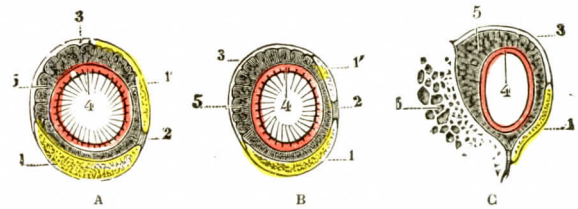

Fig. 670

Tres cortes de la porción fibrocartilaginosa del conducto auditivo externo.

A, corte por *xx* de la figura 646. — B, corte según *yy*. C, corte según *zz*.

1, lámina cartilaginosa (porción inferior). — 1', lámina cartilaginosa (porción anterior). — 2, cisura de Santorini ocupada por el tejido fibroso. — 3, lámina fibrosa. — 4, piel del conducto. — 5, capa glandular. — 6, corte de la porción posterior del hueso timpánico y de la apófisis mastoides.

parte ánteroinferior. Observamos al propio tiempo que la lámina fibrosa ocupa poco a poco el sitio de la lámina cartilaginosa, o en otros términos, que aquélla gana en extensión todo lo que ésta pierde.

3.° Revestimiento cutáneo. — La piel que tapiza la superficie interior del conducto auditivo es la prolongación de la que reviste el pabellón, y ofrece en su comienzo los mismos caracteres.

En toda la extensión de la porción fibrocartilaginosa es notable por su espesor, densidad y resistencia, y al propio tiempo, por su adherencia a las paredes subyacentes. Al pasar a la porción ósea se adelgaza, y este adelgazamiento sigue aumentando hasta el fondo del conducto. Al llegar a la membrana del tímpano es tan delgada, que puede decirse queda reducida a la capa epidérmica.

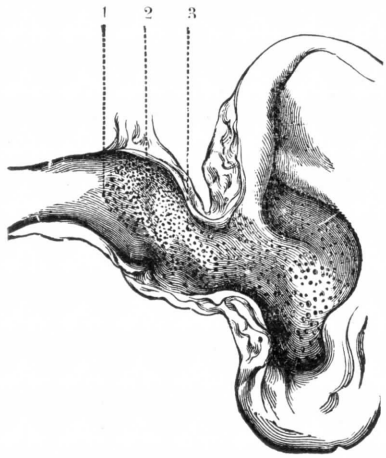

FIG. 671

Pared posterior del conducto auditivo óseo y cartilaginoso (según POLITZER).

1, conducto auditivo cartilaginoso. — 2, conducto auditivo óseo. — 3, límite separativo de estas dos porciones.

(La parte punteada indica los orificios glandulares; se observa que estos orificios adelantan hasta la porción ósea formando un pequeño triángulo cuyo vértice mira al tímpano.)

La *dermis* se halla esencialmente constituída por un tejido conjuntivo formado de fascículos apretados, donde predominan las fibras conjuntivas y las células fijas. El tejido laxo es poco abundante y generalmente faltan las fibras elásticas. Las papilas tampoco existen.

La *epidermis* es sumamente delgada, con una capa córnea muy acentuada

CRESTAS SEMIANULARES. — En la parte interna del conducto auditivo la piel ofrece numerosas crestas semianulares, cuya dirección es siempre paralela a la circunferencia de la membrana del tímpano. Para la mayoría de los autores, estas formaciones no son otra cosa que filas de papilas dispuestas de manera que siguen una curva regular. Contraria a esta opinión es la de KAUFMANN, quien las considera como simples engrosamientos lineales de la capa dérmica, en los que las verdaderas papilas son extremadamente raras. Las dos regiones donde las crestas en cuestión son a la vez más numerosas y desarrolladas, son la cara inferior y la cara superior del conducto auditivo.

ANEXOS DE LA PIEL. — Lo propio que la piel del pabellón, la piel del conducto auditivo presenta, como anexos, *pelos*, *glándulas sebáceas* y *glándulas sudoríparas*.

a) *Pelos.* — Los pelos, a excepción de los que se encuentran en la entrada del conducto *(barbula hirci)*, son rudimentarios, no observándose, por regla general, más que en la porción fibrocartilaginosa. La presencia de pelos en la porción ósea del conducto auditivo es excepcional.

b) *Glándulas sebáceas.* — Las glándulas sebáceas están menos desarrolladas que las del pabellón. Ocupan las capas superficiales de la dermis y se abren en parte en los folículos pilosos y en parte en la superficie de la piel.

c) *Glándulas sudoríparas.* — Las glándulas sudoríparas presentan aquí una disposición especial, que ha sido causa de que se las diera el nombre de *glándulas ceruminosas*. Son notables a la vez por su desarrollo individual y por su número. Se hallan adosadas unas a otras, formando alrededor del conducto auditivo una capa continua, que se observa de un modo claro en los cortes transversales: es una verdadera corona, una *corona glandular*, que rodea el orificio oval del conducto auditivo (fig. 671).

Las glándulas ceruminosas se hallan situadas inmediatamente debajo de la piel o, mejor dicho quizá, en las partes más profundas de la dermis cutánea. TISSOT, en efecto,

las ha encontrado siempre rodeadas por un tejido conjuntivo denso, que cree deber referir a la dermis y que representaría aquí el tejido celular subcutáneo. Revisten, de ordinario, una coloración grisácea. Además, están siempre muy desarrollados en los puntos del conducto donde falta el cartílago y, en consecuencia, en la parte posterior.

Los orificios glandulares de la piel del conducto auditivo se observan fácilmente con el auxilio de una lente y hasta a simple vista, formando puntos más o menos aproximados. Se admite generalmente que sólo existen en la porción fibrocartilaginosa. Contrarias a esta opinión, las investigaciones de BUCHANAN y de TRÖLTSCH han establecido que la capa glandular se extiende hasta la pared pósterosuperior del conducto óseo, formando un pequeño triángulo de algunos milímetros de longitud y cuya punta se halla dirigida hacia el lado a que corresponde la membrana del tímpano. La figura 671, tomada de POLITZER, nos demuestra claramente esta disposición.

D. — VASOS Y NERVIOS

1.° Arterias. — Las arterias del conducto auditivo externo provienen de diferentes orígenes: 1.°, para su porción fibrocartilaginosa, de la *temporal superficial* y de la *auricular posterior;* 2.°, para su porción ósea, de la *arteria timpánica* o *auricular profunda*, rama de la maxilar interna. Los ramos de esta última arteria llegan al conducto auditivo, ora atravesando el hueso timpánico, ora pasando a través de la sutura que une este hueso a la porción escamosa *(cisura timpanoescamosa* o *cisura de Glaser)*.

2.° Venas. — Las venas se dividen en anteriores y posteriores: las posteriores terminan, lo propio que las del pabellón, en la yugular externa; las anteriores terminan en parte en la maxilar interna y en parte en el plexo venoso pterigoideo.

3.° Linfáticos. — Se distinguen tres zonas: una zona anterior, tributaria de los ganglios preauriculares y parotídeos superiores; una zona inferior, tributaria de los ganglios parotídeos inferiores; una zona posterior, tributaria de los ganglios cervicales profundos.

Según las investigaciones de ARNOULD, la red linfática, muy abundante y extensamente anastomizada, termina en los ganglios parotídeos superiores e inferiores y en los ganglios subesternomastoideos siguiendo tres vías diferentes: anterior, media y posterior.

1.° La *vía anterior* (15 veces de cada 20) sólo comprende un tronco que termina en el ganglio preauricular, tributario a su vez del ganglio parotídeo situado por debajo del conducto auditivo.

2.° La *vía media* comprende uno o dos linfáticos que siguen el borde inferior del conducto por dentro y termina en ganglios parotídeos profundos.

3.° La *vía posterior* está constituída por dos linfáticos que parten de la porción posterior del conducto auditivo interno y terminan, el uno, en el ganglio yugular situado debajo del vientre posterior del digástrico; el otro, con los linfáticos del pabellón, en el ganglio situado en contacto con la yugular externa, en el borde anterior del esternocleidomastoideo (ARNOULD).

4.° Nervios. — Los nervios, a los cuales debe el conducto auditivo la sensibilidad exquisita que todo el mundo le reconoce, provienen a la vez del auriculotemporal, de la rama auricular del plexo cervical, y del neumogástrico y del facial.

α) El *auriculotemporal*, a nivel del cuello del cóndilo, suministra algunos filetes muy finos a la parte del conducto auditivo externo que linda con el pabellón.

β) La *rama auricular del plexo cervical* emite a su vez algunos filetes muy finos a la parte posterior del conducto.

γ) El *neumogástrico*, por último, envía al conducto auditivo externo un ramo muy largo y de trayecto muy complejo: el *ramo auricular del nervio vago*. Este ramo se separa del neumogástrico inmediatamente por debajo de la base del cráneo. Se introduce en seguida en un conducto óseo excavado en el espesor del peñasco, cruza el fascial en el acueducto de Falopio y se anastomiza aquí con un

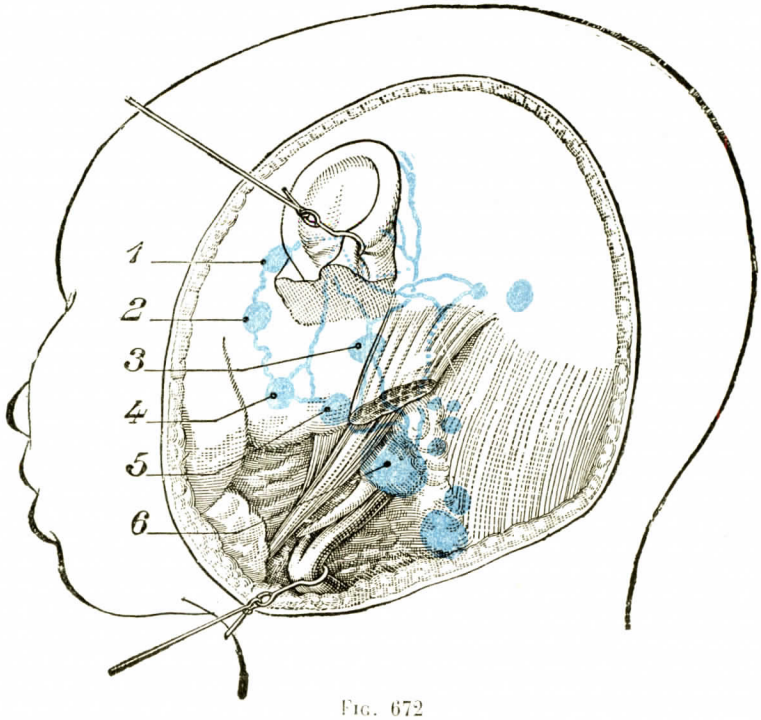

FIG. 672

Linfáticos de la cara interna del pabellón, del conducto auditivo externo y de la cara externa de la membrana del tímpano (según ARNOULD).

1, ganglio preauricular superficial supraaponeurótico. — 2 y 4, ganglios preauriculares subaponeuróticos. — 3 y 5, ganglios parotídeos inferiores subaponeuróticos. — 6, ganglio yuxtayugular anterior subdigástrico. — Arriba y a la derecha, sin número, ganglio occipital.

filete de este último nervio. Atraviesa, finalmente, la cisura timpanomastoidea para ramificarse en la piel que cubre la porción ósea del conducto auditivo, así como en la membrana del tímpano.

δ) El *facial* envía un ramo sensitivo que atraviesa la pared posterior del conducto; inerva un notable segmento de su pared posterior, así como una parte del pabellón (véase pág. 149).

ARTICULO II

OIDO MEDIO

El oído medio es una cavidad llena de aire, comprendida entre los tres huesos que constituye el temporal, entre el conducto auditivo externo, que acabamos de describir, y el oído interno, que será objeto del artículo siguiente. Esta cavidad, conocida con el nombre de *caja del tímpano*, contiene tres pequeños huesillos, dis-

puestos ordenadamente unos a continuación de otros, de modo que forman en su conjunto, entre el oído externo y el oído interno, una cadena ininterrumpida, la *cadena de los huesillos del oído*. Cerrada por fuera por la parte del conducto auditivo externo y cerrada también por dentro por el lado del oído interno, la caja del tímpano está en comunicación con la faringe por un largo conducto denominado *trompa de Eustaquio*. A lo largo de este conducto se introduce la mucosa faríngea hasta la caja y, con el nombre de *mucosa timpánica*, tapiza uniformemente todas sus paredes. Finalmente, por su parte posterior, la caja del tímpano comunica con un sistema de cavidades óseas formadas en el espesor de la apófisis mastoides: son las *cavidades mastoideas*, que constituyen simples divertículos del oído medio.

En el oído medio hemos de estudiar, pues:

1.° La *caja del tímpano propiamente dicha;*
2.° Su contenido, la *cadena de los huesillos;*
3.° Su *revestimiento mucoso* o *mucosa timpánica;*
4.° Sus *vasos* y *nervios;*
5.° Las *cavidades mastoideas;*
6.° La *trompa de Eustaquio.*

§ 1. — Caja del tímpano propiamente dicha

La caja del tímpano, o, más sencillamente, el tímpano, ha sido comparada a un tambor *(tympanum)* cuyas dos bases estuviesen a la vez muy aproximadas y deprimidas ambas hacia el centro de la cavidad. Resulta de esto que un líquido solidificable inyectado en la caja nos dará, como molde de esta cavidad, un cuerpo aplastado bastante parecido a una lente bicóncava (figura 673).

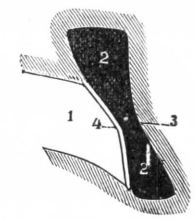

Fig. 673

La caja del tímpano vista en corte frontal *(esquemática).*

1, conducto auditivo externo.—2, caja del tímpano.—3, su pared interna.—4, su pared externa.

El eje de la caja del tímpano, es decir, la línea recta que une el centro de las dos bases, presenta una triple oblicuidad: está inclinado de dentro a fuera, de arriba abajo y de atrás a delante. En otros términos y más simplemente, la orientación de la caja del tímpano es tal, que cada una de sus bases mira hacia fuera, abajo y adelante.

Las dimensiones de la caja timpánica son las siguientes: su diámetro ánteroposterior, que representa su *anchura*, es de 15 milímetros; su diámetro vertical, medido en su *altura*, es igualmente de 15 milímetros. Su diámetro transversal o *espesor* varía según los puntos en que se le considere, en razón de la disposición de las dos bases, que, según hemos dicho, se aproximan entre sí hacia el centro de la cavidad (fig. 673): en la periferia de la caja este diámetro mida 4 milímetros por abajo y 5 ó 6 milímetros por arriba; en el centro de la caja se reduce a 1 milímetro y medio ó 2 milímetros.

Desde el punto de vista descriptivo, la caja timpánica presenta: 1.°, *dos paredes*, una externa y otra interna; 2.°, una *circunferencia*.

A. — Pared externa o timpánica

La pared externa de la caja del tímpano (figs. 674, 675 y 676) está formada, en la mayor parte de su extensión, por una membrana delgada y transparente, la *membrana del tímpano*, que vamos inmediatamente a describir. Estudiaremos en seguida la *región ósea que la rodea* y que completa la pared externa de la caja.

A) **Porción membranosa de la pared externa o membrana del tímpano.** — La membrana del tímpano se ofrece bajo la forma de una membrana regularmente circular, situada en la extremidad interna del conducto auditivo externo, entre este conducto y la caja del tímpano.

1.° Dimensiones. — Su diámetro varía, según los individuos, entre 9 milímetros y medio y 10 milímetros y medio. Aunque parece circular, el diámetro vertical predomina generalmente sobre el diámetro horizontal en 1/2 ó 1 milímetro.

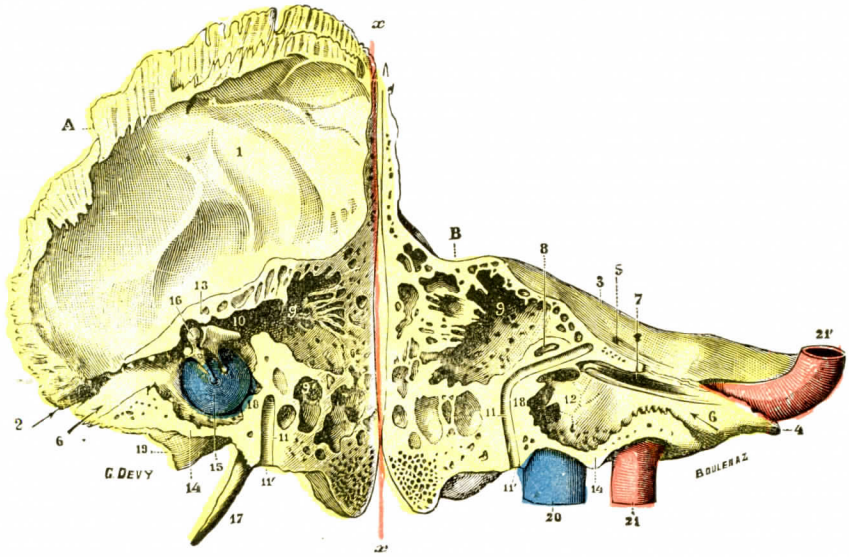

Fig. 674

Corte vérticotransversal del temporal derecho por la trompa de Eustaquio y la circunferencia de la caja del tímpano, para mostrar las dos paredes interna y externa de esta cavidad.

(Una vez efectuado el corte, los dos segmentos del temporal han sido separados uno de otro girando alrededor del eje *xx* que obraba como una charnela.)

A, segmento anterior del corte.—B, segmento posterior.—1, cara interna de la concha.—2, cisura de Glaser.—3, cara anterior del peñasco. — 4, su vértice. — 5, hiato de Falopio. — 6, porción ósea de la trompa. — 7, conducto del músculo del martillo. — 8, conducto semicircular externo u horizontal. — 9, antro mastoideo. — 9', células mastoideas. — 10, conducto timpanomastoideo. — 11, acueducto de Falopio, con 11', agujero estilomastoideo. — 12, pared interna de la caja. — 13, pared superior. — 14, pared inferior. — 15, pared externa y membrana del tímpano. — 16, martillo. — 17, apófisis estiloides. — 18, pared posterior de la caja. — 19, pared externa de la fosa yugular. — 20, vena yugular interna. — 21, carótida interna a su entrada en el conducto carotídeo. — 21', la misma al penetrar en la cavidad craneal.

Su espesor es de 0,1 milímetro. Se llama polo superior de la membrana del tímpano a la extremidad superior de su diámetro vertical; el *polo inferior* es la extremidad inferior de este mismo diámetro.

2.° Inclinación. — La inclinación de la membrana del tímpano es muy variable según las edades. Durante la vida embrionaria esta membrana se halla situada en la base del cráneo y presenta entonces una disposición completamente horizontal. Después, y a medida que el cráneo se desarrolla, se eleva por su lado externo, aproximándose paulatinamente a la vertical sin llegar nunca a ella. En el recién nacido, el ángulo que forma con la horizontal, *ángulo de inclinación de la membrana del tímpano*, es considerable, mide de 30 a 35°. En el adulto es de 40 a 45°. La orientación de la membrana del tímpano es, pues, igual, a corta

diferencia, en el recién nacido que en adulto, a pesar de las aserciones contrarias de la mayoría de los autores (1).

Este grado de inclinación de la membrana del tímpano se expresa también diciendo que una vertical trazada desde su polo superior (fig. 675) encuentra la pared inferior del conducto auditivo externo a 6 milímetros por fuera del polo inferior.

Fick ha pretendido que, desde el punto de vista físico, la membrana del tímpano es más sensible a la acción de las ondas sonoras cuanto más se aproxima a la posición vertical. En concordancia con esta observación, Bonnafont y Schwartz han hecho constar que, en los músicos, la membrana del tímpano está mucho más enderezada que de ordinario; por otra parte, debemos a Lucæ la observación, no menos interesante, de que esta membrana se encuentra muy inclinada en los individuos desprovistos de sentido musical.

3.° Forma. — Considerada desde el punto de vista de su forma, la membrana del tímpano, según hemos dicho antes, es casi regularmente circular, pero dista mucho de ser plana. Se encuentra, por el contrario, abombada hacia dentro, y adquiere de este modo la forma de un embudo muy abierto, cuya abertura mira al fondo del conducto auditivo externo. La porción más saliente o vértice del embudo ha recibido el nombre de ombligo.

El ombligo está situado un poco por debajo del centro de la membrana timpánica. Corresponde a la extremidad libre del mango del martillo, que, como veremos más adelante, se halla incluído en el espesor de la membrana del tímpano, formando, por decirlo así, cuerpo con ella.

Debemos añadir que la disposisión infundibuliforme de la membrana del tímpano no es absolutamente regular: en efecto, como lo demuestra la figura 675, esta membrana está ligeramente abombada hacia fuera en su porción ánterosuperior, siguiendo una línea que se extiende desde el ombligo a la periferia.

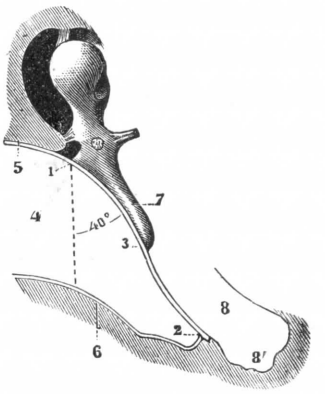

Fig. 675

Inclinación y curvatura de la membrana del tímpano *(esquemática)*.

1, polo superior de la membrana del tímpano. — 2, su polo inferior. — 3, ombligo. — 4, conducto auditivo externo. — 5, su pared superior. — 6, su pared inferior.—7, mango del martillo.—8, caja del tímpano, con 8', su canal inferior.

4.° Manera de insertarse; membrana de Shrapnell. — La membrana del tímpano corresponde por su circunferencia al círculo timpanal, que le sirve de marco. Como hemos dicho antes este pequeño círculo óseo, perfectamente aislable en el feto, presenta en el trayecto de su borde interno un surco muy marcado, el *sulcus tympanicus*, en el que la membrana se encuentra engastada como un vidrio de reloj en su ranura metálica. Se encuentra fija al fondo de esta ranura por una cinta circular de tejido conjuntivo, que ha sido designada por Gerlach con el nombre de *rodete anular*.

El círculo timpánico, según hemos dicho antes (fig. 663), es siempre incompleto: ofrece por arriba y delante una pérdida de substancia que representa el

(1) Midiendo la inclinación de la membrana del tímpano en cuatro fetos a término, procedentes de colecciones de laboratorio, he obtenido las cifras siguientes en cada uno de los lados:

	LADO DERECHO	LADO IZQUIERDO	PROMEDIO
1.er sujeto	30°	50°	40°
2.° —	35°	41°	38°
3.er —	50°	23°	36°
4.° —	30°	30°	30°
Promedios	36°	34°	36°

sexto aproximadamente de su circunferencia total, o sea cinco milímetros. No es, pues, un círculo, sino que forma una simple media luna con dos cuernos, uno *anterior* y otro *posterior:* el espacio libre comprendido entre los dos cuernos, que corresponde a la porción que falta del círculo timpánico, es conocido, como sabemos (véase pág. 787), con el nombre de *segmento de Rivinus* (fig. 663, 3).

A este nivel, a causa de la desaparición del *sulcus tympanicus*, la membrana del tímpano ofrece una disposición muy particular. Desde cada uno de los cuernos del círculo timpánico, el rodete anular de Gerlach se dirige hacia la base de la

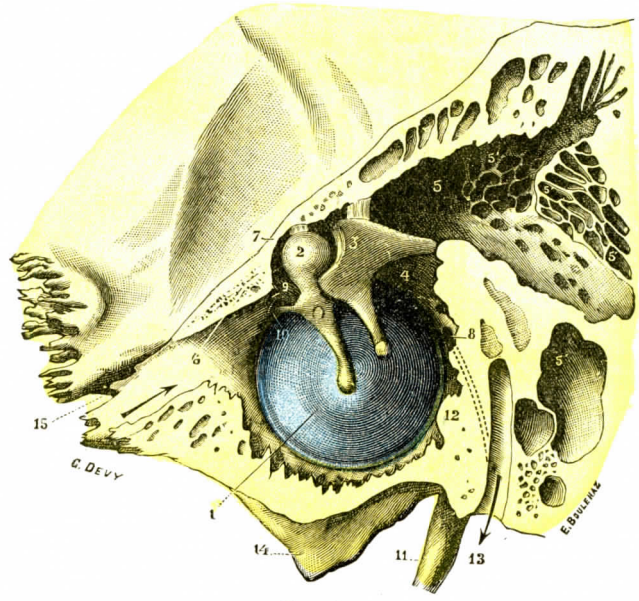

Fig. 676

Pared externa de la caja del tímpano.

(Aumento del segmento A de la figura 674.)

1, membrana del tímpano. — 2, martillo. — 3, yunque. — 4, conducto timpanomastoideo. — 5, antro mastoideo. — 5', células mastoideas. — 6, porción ósea de la trompa de Eustaquio. — 7, pared anterosuperior de la caja. — 8, orificio de entrada de las cuerdas del tímpano. — 9, orificio de salida de este nervio. — 10, orificio para el ligamento anterior del martillo. — 11, apófisis estiloides. — 12, protuberancia estiloidea de la caja. — 13, parte inferior del conducto de Falopio. — 14, pared externa de la fosa yugular. — 15, cisura de Glaser.

pequeña apófisis del martillo y forma dos pequeños cordones convergentes entre sí, que designaremos, a causa de sus inserciones, con el nombre de *ligamentos timpanomaleolares* (fig. 677, 5 y 6). Por otra parte, la membrana del tímpano, no encontrando ya por delante de sí círculo timpánico, se remonta hasta la pared superior del conducto auditivo externo y se inserta en dicho sitio, fusionándose a este nivel, en parte con el periostio y en parte con la piel. Esta porción, la más superior de la membrana timpánica, que corresponde al segmento de Rivinus y que se halla comprendida entre los dos ligamentos timpanomaleolares y la pared superior del conducto auditivo, ha recibido de Shrapnell el nombre de *membrana fláccida.*

La membrana fláccida de Shrapnell (fig. 677, 7) tiene la forma de un triángulo, cuyo vértice, dirigido hacia bajo, corresponde a la pequeña apófisis del martillo. Es a la vez más delgada y más laxa que las otras porciones de la membrana timpánica, lo que le ha valido el nombre que lleva. Finalmente, mencionaremos que esta membrana forma prominencia por el lado del conducto auditivo

externo, constituyendo por el lado opuesto una pequeña excavación, que forma parte de la caja y a la cual PRUSSAK ha dado el nombre de *bolsa superior* de la membrana del tímpano. TROELTSCH ha descrito en la cara interna de la membrana del tímpano otras dos depresiones o bolsas: una anterior, *bolsa anterior* de TROELTSCH, que se encuentra por debajo del ligamento timpanomaleolar anterior; la otra posterior, *bolsa posterior* de TROELTSCH, que se abre por debajo del ligamento timpanomaleolar posterior. Por encima de esta última, inmediatamente por detrás del martillo, es donde se encuentra la entrada de la bolsa superior de PRUSSAK.

A nivel de la membrana fláccida de SHRAPNELL, RIVINUS ha descrito un orificio que hace comunicar la caja del tímpano con el conducto auditivo externo. Este orificio ha sido de nuevo descrito en 1886 por BOCHDALECK, que lo considera, erróneamente, constante. Está universalmente admitido hoy día que el agujero de Rivinus, cuando existe, es una producción artificial o patológica.

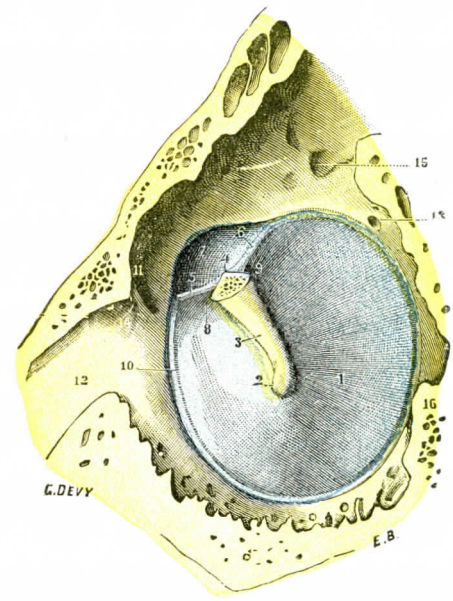

FIG. 677

La membrana del tímpano vista por su cara interna.

(El martillo ha sido resecado inmediatamente por encima de su pequeña apófisis, para mostrar los dos ligamentos timpanomaleolares y la membrana de Shrapnell.)

1, membrana del tímpano. — 2, ombligo. — 3, mango del martillo. — 4, su pequeña apófisis. — 5, ligamento timpanomaleolar anterior. — 6, ligamento timpanomaleolar posterior. — 7, membrana de Shrapnell y bolsa de Prussak. — 8, bolsa anterior de Tröltsch. — 9, bolsa posterior de Tröltsch. — 10, rodete anular de Gerlach. — 11, cisura de Glaser. — 12, trompa de Eustaquio. — 13, orificio de entrada de la cuerda del tímpano. — 14, orificio de salida del mismo nervio. — 15, faceta destinada a recibir la rama horizontal del yunque. — 16, protuberancia estiloidea de la caja.

5.º IMAGEN OTOSCÓPICA. — Si se verifica en el vivo el examen otoscópico, aparece la membrana del tímpano ordinariamente de una coloración gris perla, a la que se junta un ligero tinte violado y amarillo obscuro. Esta coloración no es del todo uniforme: el gris es algo más obscuro en el segmento anterior de la membrana y más claro en el segmento posterior.

En el campo gris perla notamos primeramente (fig. 679), en la parte superior de la membrana, muy cerca de su circunferencia y un poco por delante de su polo superior, un pequeño punto saliente de color blanquecino (3): es la *pequeña apófisis del martillo*, de donde parten los dos ligamentos timpanomaleolares y por encima de la cual se encuentra la membrana de Shrapnell. Desde este punto desciende, a la manera de un radio, hacia el ombligo, una faja de un blanco amarillento (2), es el *mango del martillo;* éste es oblicuo hacia abajo y atrás y termina, a nivel del ombligo por una extremidad redondeada o alargada en forma de espátula. Un poco por detrás del martillo se perciben muchas veces el promontorio y la rama vertical del yunque: el promontorio (8) ocupa casi el mismo nivel que el ombligo; en cuanto a la rama vertical del yunque (9), se halla situada más arriba y desciende comúnmente hasta la parte media del mango del martillo y algunas veces hasta su tercio inferior.

Más abajo, en el segmento inferior, observamos una especie de reflejo luminoso, que ha sido especialmente estudiado de un modo perfecto por WILDE y más recientemente por POLITZER: es el *cono luminoso* de WILDE, el *triángulo luminoso* de POLITZER. Como su nombre indica, tiene la forma de un triángulo isósceles, cuyo vértice corresponde al ombligo, y la base, más o menos ancha, desciende hasta cerca de la circunferencia. Su dirección es oblicua hacia abajo y adelante: forma con el mango del martillo un ángulo obtuso, cuya obertura mira hacia delante y mide de 100 a 110º. La aparición del cono luminoso es el resultado de la inclinación de la membrana del tímpano y, sobre todo, de su curva-

tura. En efecto, si se tiende en un cerco grande (Politzer) una membrana animal brillante y se examina con un espejo después de haberle dado la inclinación de la membrana del tímpano, no se percibe ningún reflejo luminoso si la membrana está plana; en cambio, aparecen los reflejos tan pronto se dirige hacia dentro la parte central, es decir, en cuanto toma la forma de embudo que presenta la membrana del tímpano. Tanto en la membrana del tímpano como en la membrana experimental, el reflejo proviene de que la porción de membrana que ocupa es casi vertical y refleja directamente hacia el ojo del observador los rayos que caen sobre la misma.

Fig. 678

Tímpano de tamaño natural, tal como aparece al examen otoscópico (T. y J.).

Oreja derecha. Un gancho separa el trago hacia delante y otro el pabellón hacia arriba y atrás para enderezar las curvaturas del conducto cartilaginoso.

Por lo demás, el cono luminoso es muy variable en su aspecto, como lo son la inclinación y la curvatura de la membrana del tímpano que lo producen y de las que, por decirlo así, es la expresión. En algunos individuos es muy ancho. En otros, por el contrario, es muy estrecho y casi lineal. En algunos casos se halla interrumpido en su continuidad por una o muchas fajas negras transversales, que semejan intersecciones. Otras veces falta su parte inferior y se encuentra entonces reducido a un pequeño triángulo y hasta a un simple punto cercano al ombligo.

6.° División topográfica. — Si trazamos un diámetro que pase por el mango del martillo y además, como se comprende, por el ombligo, dividirá la membrana del tímpano en dos mitades, una anterior o *preumbilical* y la otra posterior o *retroumbilical*. Del propio modo, si trazamos un segundo diámetro perpendicular al precedente, dividiremos también la membrana del tímpano en dos mitades, una superior o *supraumbilical* y otra inferior o *subumbilical*. Los dos diámetros precitados, trazados a la vez sobre la misma membrana timpánica, nos permiten dividir ésta en cuatro sectores o cuadrantes (fig. 679), que se designan, según su situación, en *cuadrante pósterosuperior, cuadrante pósteroinferior, cuadrante ánterosuperior* y *cuadrante ánteroinferior*. Semejante división topográfica de la membrana del tímpano tiene mediana importancia en anatomía descriptiva; pero, en cambio, es sumamente útil en clínica para localizar, en las descripciones orales o en las observaciones escritas, las afecciones de que puede ser asiento la membrana timpánica.

7.° Constitución anatómica. — Desde el punto de vista de su estructura, la membrana del tímpano se compone esencialmente de una lámina fibrosa tapizada por fuera por la *piel* del conducto auditivo externo y por dentro por la *mucosa* de la caja. Se halla, pues, constituída por tres capas que, procediendo de fuera a dentro, son: una *capa cutánea*, una *capa fibrosa* y una *capa mucosa*.

a) *Capa cutánea*. — La capa cutánea no es más que la piel del conducto auditivo externo que, después de revestir toda la superficie del mismo, se refleja sobre la membrana del tímpano.

b) *Capa fibrosa*. — La capa fibrosa (*lámina propia* de algunos autores), notable por su resistencia, constituye la armazón de la membrana del tímpano. Se subdivide esta

membrana en dos láminas más o menos aislables: una externa, formada por fibras radiadas, y otra interna, formada por fibras circulares.

α) Las *fibras radiadas* (fig. 680, 5) arrancan, en la periferia de la membrana, del rodete anular de Gerlach. De ahí se dirigen hacia el centro a manera de radios y van a terminar, en su mayor número, en la extremidad espatuliforme del mango del martillo. Las otras, según Politzer, se fijan en el propio mango del martillo a nivel de su arista anterior.

β) Las *fibras circulares* (figs. 680, 5', y 681, 5) se hallan situadas por dentro de las precedentes, inmediatamente por debajo de la capa mucosa. Muy densas en la periferia, donde su espesor es doble que el de las fibras radiadas, se adelgazan gradualmente a medida que se aproximan al centro: no forman alrededor del ombligo más que «una membrana casi homogénea, de dirección arciforme, débilmente marcada» (Tröltsch). Los anatomistas no están del todo acordes respecto de las relaciones de las fibras circulares con el mango del martillo. Mientras unos hacen pasar las fibras radiadas por fuera del mango y las fibras circulares por dentro, otros autores, entre los cuales citaremos a Prussak, Politzer y Tröltsch, distinguen las fibras circulares en dos grupos: fibras superiores y fibras inferiores. Sólo las fibras superiores pasan por el lado externo del mango; las fibras inferiores se dirigen a su lado interno y, uniéndose con las fibras radiadas, envuelven en un enrejado espeso el tercio inferior del mango, de lo cual resulta que, de todas las porciones del martillo, es la que está más íntimamente unida a la membrana del tímpano.

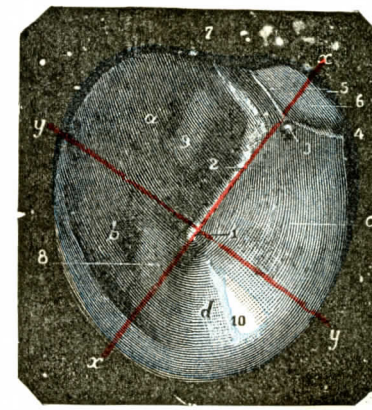

Fig. 679

La membrana del tímpano del lado derecho vista por el conducto auditivo externo *(imagen otoscópica)*.

1, ombligo. — 2, mango del martillo, visto por transparencia.—3, apófisis corta.—4, repliegue timpanomaleolar anterior. — 5, repliegue timpanomaleolar posterior.—6, membrana de Shrapnell.—7, pared superior del conducto auditivo externo. — 8, promontorio visto por transparencia. — 9, apófisis vertical del yunque, vista igualmente por transparencia.— 10, triángulo luminoso de Politzer o cono luminoso de Wilde.

x x, diámetro que pasa por el mango del martillo. — *y y*, diámetro perpendicular al precedente que pasa por el ombligo. — *a*, cuadrante pósterosuperior. — *b*, cuadrante pósteroinferior.—*c*, cuadrante ánterosuperior.—*d*, cuadrante ánteroinferior.

γ) Además de las fibras radiadas y circulares que hemos descrito, J. Gruber ha indicado en la membrana del tímpano un tercer orden de fibras ramificadas, que se designa con el nombre de *fascículos dendríticos (dendritisches Fasergebilde)*, desarrollados muy particularmente en el segmento posterior de la membrana del tímpano. Por la parte periférica ocupan el espacio comprendido entre las fibras radiadas y las circulares. Su porción central se halla situada por dentro de estas últimas, inmediatamente por debajo de la mucosa.

c) *Capa mucosa.* — La capa mucosa, la más interna de las tres, es una dependencia de la mucosa de la caja. Se compone de un corion muy delgado, sobre el cual se dispone una sola capa de células pavimentosas de contornos poligonales.

El rodete anular de la membrana del tímpano, que fija esta última al círculo timpánico (*ligamento anular* de algunos autores), no es ninguna formación especial: se halla constituído (fig. 681, 2) por el entrecruzamiento en la superficie de la membrana de los diferentes fascículos conjuntivos de la capa fibrosa, a los que van a juntarse el periostio, la dermis cutánea y el corion de la mucosa.

En cuanto a la membrana fláccida de Shrapnell, se caracteriza por la ausencia casi completa de la capa fibrosa, que sólo le envía algunos tractos sin importancia. Se reduce, pues, por así decirlo, a dos capas directamente adosadas entre sí: la capa cutánea y la capa mucosa.

8.° Vasos. — La membrana del tímpano, del mismo modo que el conducto auditivo que cierra por dentro, ofrece a nuestra consideración: 1.°, *arterias;* 2.°, *venas;* 3.°, *linfáticos.*

a) *Arterias.* — Las arterias de la membrana del tímpano se disponen en dos redes: una red *externa*, en relación con el revestimiento cutáneo; una *red interna*, en relación con el revestimiento mucoso.

α) La *red externa* es continuación de la del conducto auditivo. Recibe sus arterias de la *timpánica* o *auricular profunda* (rama de la maxilar interna), la cual desde la periferia de la membrana envía hacia su centro gran número de ramos dispuestos en sentido radiado y con frecuencia anastomizados entre sí. Entre estos ramos de dirección radiada existe ordinariamente uno más voluminoso que los restantes, que desciende por detrás del mango del martillo *(arteria del mango del martillo)* formando con este último un pequeño ángulo agudo de vértice superior. Se puede seguir esta arteria hasta el ombligo. Generalmente es doble; otras veces se divide antes de su terminación en dos ramas que se reúnen algo más abajo, circunscribiendo en la extremidad inferior del martillo una especie de óvulo más o menos prolongado. En su trayecto, la arteria del mango del martillo emite algunas pequeñas colaterales, que se anastomizan muy pronto con las arterias radiadas correspondientes, ya sean anteriores, ya sean posteriores.

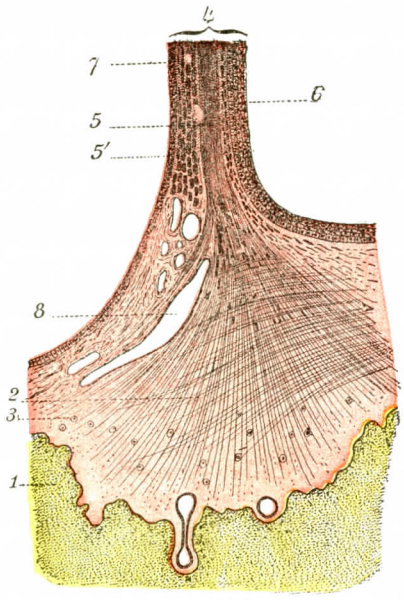

FIG. 680

Sección transversal de la membrana del tímpano a nivel de su inserción en el hueso timpánico (según MOLDENHAUER).

1, hueso timpánico, con su ranura. — 2, rodete anular. — 3, células cartilaginosas.—4, membrana del tímpano, con 5 y 5', las fibras radiales y las fibras circulares de su capa media. — 6, revestimiento externo o cutáneo.—7, revestimiento interno o mucoso. — 8, vasos.

β) La *red interna*, menos considerable que la precedente, es alimentada por las arterias de la caja, muy especialmente por la *arteria timpánica* y por un ramo de la *arteria estilomastoidea* que acompaña a la cuerda del tímpano. Forman en el corion de la mucosa una fina red, más rica en la periferia que en el centro, a cuyas trabéculas principales ofrecen, como en la red cutánea, una disposición claramente radiada.

b) *Venas.* — Las venas de la membrana del tímpano están dispuestas casi exactamente como las arterias. Como estas últimas, forman una doble red: una red externa o *cutánea* y una red interna o *mucosa*.

α) *En la red* cutánea forman una doble corriente: unas se dirigen hacia el ombligo, donde se reúnen en dos venillas ascendentes, las cuales siguen el mango del martillo, surcando la una el borde anterior y la otra el borde posterior: las otras, siguiendo un sistema radiado, se dirigen hacia la circunferencia de la membrana y allí se confunden con las venas del conducto auditivo externo. Finalmente, las venas de la red externa de la membrana timpánica terminan en la yugular externa.

β) *En la red mucosa* las venas terminan, una parte de las mismas, en la red venosa de la trompa y, por medio de ésta, en el plexo peterigoideo, y otra parte de las mismas van a las venas de la duramadre y al seno transverso (URBANTSCHITSCH).

Conviene añadir que la red mucosa se halla unida a la red cutánea por numerosas venillas perforantes, que permiten de esta ma-

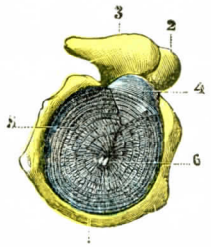

FIG. 681

La membrana del tímpano vista por su cara externa, para mostrar sus dos clases de fibras.

1, círculo timpánico. — 2, martillo. — 3, yunque.—4, membrana de Shrapnell. — 5, fibras circulares.—6, ombligo, de donde parten las fibras radiadas.

nera que la sangre venosa de la caja pueda pasar a la red venosa del conducto auditivo externo.

c) *Linfáticos.* — Los linfáticos, bien descritos por KESSEL, se distinguen, como los vasos sanguíneos, en *externos* e *internos*.

α) Los *linfáticos externos* forman, en toda la superficie de la dermis cutánea, una especie de finísima red, cuyas ramas se continúan, en el límite de la membrana del tímpano, con los linfáticos del conducto auditivo.

β) Los *linfáticos internos* constituyen igualmente, en la dermis mucosa, un sistema canaliculado, que se anastomiza con el de la red precedente y desagua su contenido en los linfáticos de la caja. Terminan en los mismos ganglios que los linfáticos del conducto auditivo externo (véase pág. 795).

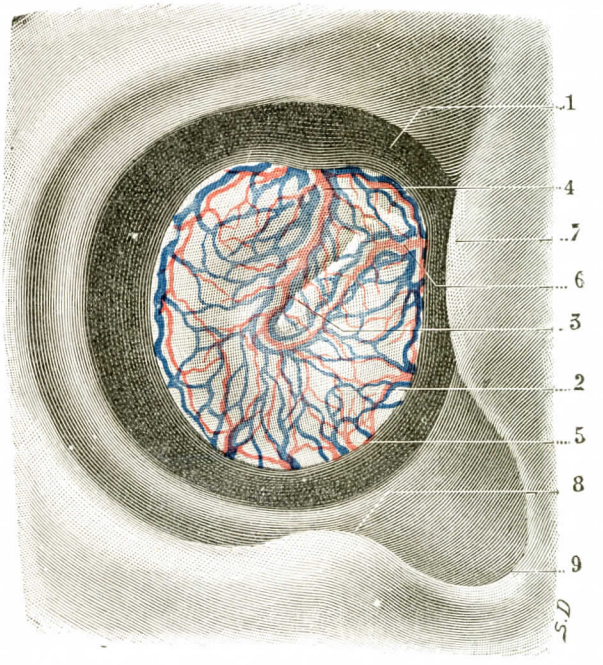

FIG. 682

Vasos sanguíneos de la membrana del tímpano vistos por la cara externa.

(Para mejor orientar al lector, se han representado, a la entrada del conducto auditivo, el trago, el antitrago y la cisura intertrágica.)

1, pared del conducto auditivo externo. — 2, membrana del tímpano. — 3, mango del martillo. — 4, arteria del mango del martillo, que llega a la membrana del tímpano por su parte superior. — 5, 6, otras ramas que llegan a la membrana por su parte inferior y su parte anterior. — 7, trago. — 8, antitrago. — 9, cisura intertrágica.

9.° NERVIOS.—Los nervios de la membrana del tímpano tienen el mismo origen que los destinados al conducto auditivo externo y al revestimiento mucoso de la caja. Proceden de cuatro orígenes: 1.°, del ramo del nervio auriculotemporal, rama del trigémino; 2.°, del ramo auricular del nervio vago; 3.°, de los ramos que el nervio de Jacobson (rama del glosofaríngeo) echa a la mucosa timpánica; 4.°, del facial.

Sea cual fuere su origen, las ramas nerviosas destinadas a la membrana del tímpano llegan a esta última por dos puntos: 1.°, muy arriba, a nivel de la membrana flácida; 2.°, en su contorno, a nivel de su inserción en el *ulcus tympanicus*. Las primeras, las más importantes, se dirigen oblicuamente hacia bajo y adelante (fig. 683), cruzan en ángulos diversos la cabeza y el mango del martillo y cubren con sus finas ramificaciones la mayor parte de la membrana timpánica. Las otras, mucho más cortas y tenues, penetran en la membrana por diferentes puntos de su contorno y caminan, irradiándose, hasta encontrar las precedentes. Estas diferentes ramas nerviosas ocupan ante todo la capa fibrosa de la membrana del tímpano, donde forman en su conjunto un rico plexo, el *plexo fundamental*.

Señalemos en este plexo fundamental la existencia de un plexo especial, que sigue bastante exactamente la arteria del mango del martillo.

De las numerosas ramificaciones que constituye el plexo fundamental, algunas están destinadas a la capa fibrosa: en ella terminan por extremidades libres,

cada una de las cuales presenta una pequeña dilatación en forma de placa *(placa terminal)*, en la cual GEMELLI ha podido comprobar la existencia de un fino retículo nervioso (fig. 683). Las otras, que son incomparablemente las más numerosas, se dirigen hacia fuera y adentro, para formar, por debajo de los dos revestimientos epiteliales de la membrana timpánica, dos nuevos plexos: 1.°, por fuera el plexo superficial externo o *subcutáneo;* 2.°, por dentro, el plexo superficial interno o *submucoso*.

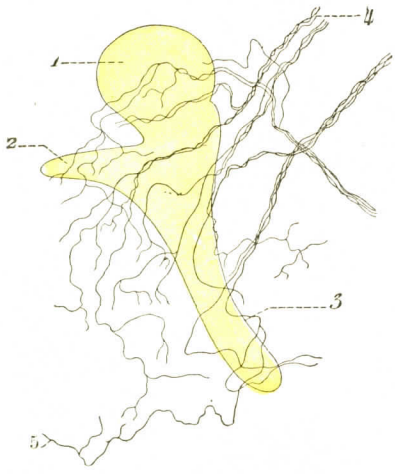

FIG. 683

Los nervios de la membrana del tímpano, vista externa (según GEMELLI).

1, cabeza del martillo. — 2, su apófisis menor. — 3, su mango. — 4, fascículos de fibras nerviosas, que llegan a la membrana del tímpano por la parte flácida. — 5, una fibra procedente de la parte inferior de la membrana.

B) **Porción ósea de la pared externa.** — La membrana del tímpano, ya lo hemos dicho antes, sólo forma parte (los tres quintos aproximadamente) de la pared externa de la caja. En el resto de su extensión la pared es ósea.

α) Por arriba, esta pared ósea mide 5 ó 6 milímetros de altura. Se halla oblicuamente dirigida, según nos demuestra el corte representado en la figura 684, de arriba abajo y de fuera a dentro. La porción de la caja del tímpano que le corresponde ha recibido los nombres de *cavidad superior de la caja, recessus epitimpánico* y *ático*. Se designa también con el nombre de *alvéolo* de los huesillos (aloja, en efecto, la cabeza del martillo y el cuerpo del yunque), y de aquí por qué la porción ósea situada por encima de la membrana del tímpano y que constituye realmente la pared externa de esta cavidad ha recibido el nombre de *muro del alvéolo* (fig. 684, 8). El alvéolo de los huesillos y el muro del alvéolo que lo separa del conducto auditivo externo han adquirido en estos últimos años, por su patología y por las intervenciones quirúrgicas de que pueden ser asiento, una importancia considerable. Nos limitaremos a indicar su situación y sus principales relaciones, remitiendo al lector, para más detalles, a los TRATADOS DE ANATOMÍA TOPOGRÁFICA.

β) *Por delante y por detrás*, la porción ósea de la pared es de dos milímetros.

γ) *Por abajo* es más reducida; sin embargo, tampoco en este punto la membrana del tímpano desciende hasta la circunferencia de la caja. Está separada por un pequeño reborde óseo, que mide un promedio de un milímetro o milímetro y medio de altura. Este reborde óseo y la parte inferior de la caja limitan (figura 684), inmediatamente por dentro del conducto auditivo externo, un canal anteroposterior, una especie de bajo fondo *(bajo fondo de la caja, recessus hipotimpánico)*, donde pueden alojarse cuerpos extraños o acumularse el pus en los casos de otitis media.

B. — PARED INTERNA O LABERÍNTICA

La pared interna de la caja del tímpano (figs. 684 y 685) separa el oído medio del oído interno. Es de todas las paredes de la caja la más rica en detalles anatómicos. Estos detalles son bien conocidos, fáciles de demostrar en una pieza ósea, y la descripción de los mismos apenas ofrece dificultades.

«Está dividida por un orificio oval, la *ventana oval* (fig. 685), en dos partes de conexiones muy diferentes. La *parte inferior* corresponde al orificio profundo del conducto auditivo externo; es directamente explorable por este conducto. La *parte superior*, menos extensa, está enfrente de la porción de la pared externa de la caja que se encuentra por encima del orificio profundo del conducto auditivo; no es, pues, directamente visible por este conducto.» (Ph. Bellocq.)

En la parte inferior se encuentran el *promontorio*, la *ventana redonda* y su nicho, el *sinus tympani*, la *pirámide*, el *conducto del músculo del martillo;* en su parte superior, el *relieve de la segunda porción del acueducto de Falopio* y el del *conducto semicircular externo.*

1.° Ventana oval. — La *ventana oval* (fig. 685, 5), orificio alargado en el sentido transversal, tiene su diámetro oblicuamente dirigido de atrás a delante y de abajo arriba. Mide de 3 a 3,5 milímetros; su diámetro menor es de 1,5 milímetros solamente. Su borde superior es curvo, de concavidad dirigida hacia abajo. Su borde inferior es comúnmente rectilíneo, de tal manera que la ventana oval tiene en realidad una forma semicircular; se la ha comparado algunas veces, con mucha razón, con la boca de un horno.

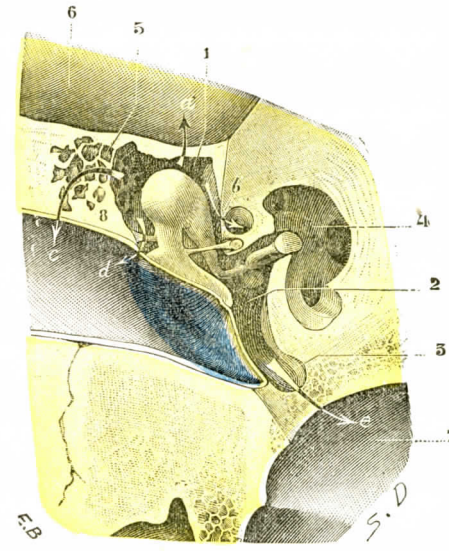

Fig. 684

Sección frontal de la caja del tímpano, para mostrar el ático y el recessus hipotimpánico (T.-J.).

1, parte superior de la caja timpánica o ático. — 2, parte media correspondiente a la membrana del tímpano. — 3, parte inferior o recessus hipotimpánico. — 4, oído interno. — 5, células de la pared superior del conducto auditivo externo que se abren en el ático. — 6, fosa cerebral media. — 7, golfo de la yugular. — 8, muro del alvéolo.

Las flechas *a*, *b*, *c*, *d*, *e*, indican el trayecto que sigue la infección, que partiendo de la caja se propaga a las regiones próximas.

Considerada desde el punto de vista de sus relaciones, la ventana oval pone en comunicación la caja del tímpano con el vestíbulo del oído interno. Esta comunicación sólo existe en el esqueleto. En estado fresco esta ventana se halla cerrada, del lado de la caja del tímpano, por la base del estribo, que ofrece la misma configuración que ella y la llena por entero. Además, esta oclusión es completada, del lado del oído interno, por el periostio del vestíbulo, que se extiende sin interrupción desde uno a otro borde de la ventana oval, adhiriéndose íntimamente a la base del estribo.

La ventana oval ocupa el fondo de una depresión infundibuliforme, conocida con el nombre de *fosita de la ventana oval*, o más secillamente, de *fosita oval (pelvis ovalis* de algunos autores). Esta fosita, más o menos profunda según los individuos, pero siempre bastante marcada, está limitada por abajo por el promontorio y por una pequeña lámina ósea que desde el promontorio va a terminar en la parte interna de la pirámide; por arriba, por el pico de cuchara (véase más adelante) y por la segunda porción del acueducto de Falopio que, como se sabe, aloja al nervio facial. Haremos notar de paso: 1.°, que esta segunda porción del acueducto es ligeramente oblicua hacia abajo y afuera (fig. 685, 4); 2.°, que mide de 10 a 12 milímetros de longitud; 3.°, que es continuación, por delante, de la porción pósteroanterior del acueducto y es continuada, por detrás, por su porción vertical; 4.°, que por su parte media corona y limita la fosita oval; 5.°, finalmente, que a este nivel sólo está separada de la caja del tímpano por una laminilla ósea

delgada y transparente. Esta lámina ósea puede faltar en algunos trozos, y en este caso el contenido del acueducto, es decir, el nervio facial, no se halla separado de la caja más que por el espesor de una fibromucosa; casos semejantes se explican por una suspensión del desarrollo acaecida en el cuarto mes de la vida embrionaria, en el que el acueducto de Falopio es membranoso, según ha demostrado Rœdinger. Estas relaciones de vecindad entre la fosita oval y el acueducto de Falopio no deben

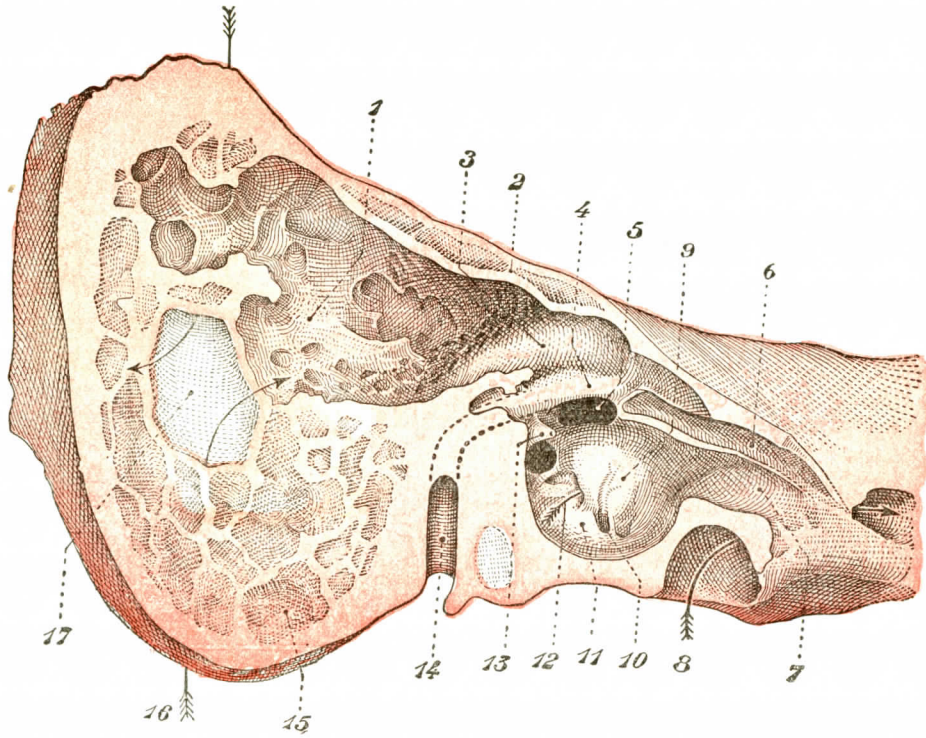

Fig. 685

Pared interna del oído medio. Temporal derecho, corte longitudinal del oído medio. Segmento pósterointerno del mismo corte que la figura 664 (dos veces el tamaño natural). (Según Bellocq.)

1, antro petroso. — 2, sección del tegmen tympani y células neumáticas comprendidas en su espesor. — 3, eminencia del conducto semicircular externo. — 4, relieve del acueducto de Falopio, segunda porción. — 5, ventana oval. — 6, conducto del músculo del martillo con, por detrás y por fuera, el pico de cuchara. — 7, trompa de Eustaquio. — 8, conducto carotídeo. — 9, promontorio y pared interna de la caja del tímpano. — 10, orificio del conducto de Jacobson. — 11, eminencia del golfo de la yugular. — 12, flecha que penetra en el nicho de la ventana redonda. — 13, pirámide, por debajo y por dentro, cavidad subpiramidal. — 14, acueducto de Falopio, tercera porción. — 15, célula neumática. — 17, orificio que corresponde a la parte del canal del seno lateral, quitada por el corte y dejada en el segmento opuesto al mismo.

ser olvidadas en patología auricular. En efecto, nos explican de una manera muy clara la influencia nociva que pueden tener sobre el funcionamiento del facial las lesiones de la caja del tímpano.

2.° Promontorio. — El promontorio (fig. 685, 9) es una prominencia mamelonada que se levanta en la parte central de la pared interna, por debajo y algo por delante de la ventana oval. Mide, por término medio, seis milímetros de ancho por cinco de altura. Esta eminencia corresponde, por el lado del oído interno, a la primera vuelta de espiral del caracol. Su base forma cuerpo con el peñasco y su punta culminante o vértice mira hacia la membrana del tímpano, de la que se halla separada por un intervalo de un milímetro y medio a dos milímetros.

En la parte inferior del promontorio, cerca de la pared inferior de la caja, se ve el orificio superior del conducto de Jacobson (fig. 685, 10), que hemos descrito ya en OSTEOLOGÍA (véase tomo I). De este orificio parte una canal de dirección vertical, que se ramifica por el promontorio.

El conducto de Jacobson y el canal ramificado que lo continúa en la pared interna de la caja alojan el nervio de Jacobson y sus diferentes ramas.

3.° Ventana redonda y tímpano secundario. — En la parte pósteroinferior del promontorio, por consiguiente por debajo de la ventana oval, encontramos un segundo orificio mucho más pequeño y de forma circular: es la *ventana redonda*. Corresponde al extremo inferior del tramo timpánico del caracol, que la continúa. Su diámetro, variable según los individuos, mide comúnmente de uno y medio a dos milímetros.

Se halla cerrada, en estado fresco, por una delgada membrana un poco cóncava por el lado de la caja: es la *membrana de la ventana redonda* o *tímpano secundario* (SCARPA).

Histológicamente se compone esta membrana, lo propio que la del tímpano, de tres capas: 1.ª, una capa media o fundamental, formada por fibras conjuntivas que se disponen en su mayor parte en sentido radiado; 2.ª, una capa externa o mucosa, que es una dependencia de la mucosa de la caja; 3.ª, una capa interna, que baña la perilinfa y está constituída, lo mismo que en todos los espacios perilinfáticos, por una formación endotelial.

Lo propio que la ventana oval, la ventana redonda, vista por el lado de la caja, se abre en el fondo de una depresión que le sirve de vestíbulo y a la que llamaremos *fosita de la ventana redonda* (fig. 685, 12): ésta es la *fossula rotunda* de algunos autores. Por otro lado haremos notar que el promontorio la oculta y disimula en gran parte, de tal manera que, para tener una idea exacta de su situación y de su forma, precisa mirar el promontorio no de frente, sino por su lado pósteroinferior. Se observa entonces que la ventana redonda, muy oblicua con respecto al plano de las bases de la caja, mira a la vez atrás, afuera y un poco abajo.

4.° Seno timpánico. — Entre la fosita de la ventana oval y la fosita de la ventana redonda que acabamos de describir se encuentra una tercera fosita (figura 685, 13), conocida con el nombre de *seno timpánico* o *cavidad subpiramidal* de HUGUIER.

Esta fosita, perfectamente estudiada en 1879 por STEINBRÜGGE, se halla situada inmediatamente por detrás del promontorio que forma su límite anterior. Por arriba y por abajo se halla circunscrita por dos muros óseos, que la separan, uno de la fosita oval y el otro de la fosita redonda. Por detrás se halla limitada por la base de la pirámide, que inmediatamente describiremos.

Constituído de este modo, el seno timpánico reviste comúnmente una forma circular; mide un promedio de 4 milímetros de diámetro por 3 milímetros de profundidad. Corresponde, por el lado del oído interno, al extremo ampollar del conducto semicircular posterior. En el fondo ofrece uno o dos pequeños orificios, a través de los cuales pasan los vasos destinados a la mucosa de la caja.

5.° Pirámide. — Inmediatamente por detrás del seno timpánico, pero en un plano un poco más externo, se levanta una pequeña eminencia ósea (figs. 685, 13, y 686, 3) que, a causa de su forma, ha recibido el nombre de *pirámide*. Su altura, muy variable según los individuos, mide comúnmente de un milímetro a un milímetro y medio. Su base, dirigida abajo y atrás, forma cuerpo con el hueso y sirve de límite respectivo entre la pared interna y la pared posterior de la caja. Su vértice, más o menos torcido en gancho, se dirige hacia delante y arriba y se detiene exactamente en la parte posterior de la fosa oval.

En el vértice de la pirámide existe un pequeño orificio circular, generalmente muy visible a simple vista. Este orificio nos conduce a un conducto de diámetro más ancho, el *conducto de la pirámide*, el cual se dirige atrás y abajo, descendiendo, como ha demostrado Huguier, hasta la base del cráneo; se abre en dicho sitio por una pequeña abertura, situada inmediatamente por delante del agujero estilomastoideo.

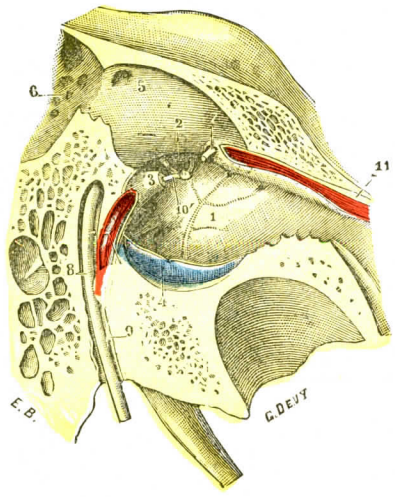

Fig. 686

La pirámide y el conducto del músculo del martillo, con sus músculos.

1, pared interna de la caja. — 2, ventana oval, con el estribo en situación. — 3, pirámide. — 4, parte inferior de la membrana del tímpano.—5, conducto timpanomastoideo. — 6, antro mastoideo. — 7, tendón del músculo interno del martillo saliendo del pico de cuchara. — 8, acueducto de Falopio y nervio facial, con 9, cuerda del tímpano. — 10, músculo del estribo, con 10', su tendón.—11, conducto del músculo del martillo.

Anticiparemos que el conducto de la pirámide aloja el músculo del estribo, y el orificio circular que lo termina por arriba da paso al tendón de ese músculo.

En toda su extensión, ese conducto se halla situado por delante del acueducto de Falopio, del que se halla separado por un débil tabique óseo. Comunica con este último conducto por uno o dos orificios en forma de hendidura (fig. 686), que dan paso al nervio y a los vasos del estribo.

6.° Conducto del músculo del martillo, pico de cuchara. — La parte superior de la pared interna en la caja del tímpano ofrece un último detalle: el *conducto del músculo del martillo* (figura 686, 11). El conducto del músculo del martillo, según hemos ya visto en Osteología (véase tomo I), empieza en el ángulo entrante que forma el borde anterior del peñasco al unirse con la concha del temporal. Desde aquí se dirige oblicuamente a fuera, atrás y un poco arriba, siguiendo exactamente el mismo trayecto que la trompa de Eustaquio, que se encuentra situada por debajo del mismo. Gana en seguida la caja del tímpano, pasando por encima del promontorio, y llega a la parte anterior de la ventana oval. Allí se encorva sobre sí mismo para dirigirse transversalmente de dentro a fuera y termina luego por un pequeño orificio redondeado, por el que sale el tendón del músculo del martillo.

El conducto del músculo del martillo se divide, pues, en dos porciones: 1.°, una *porción refleja*, que apenas mide un milímetro de longitud y que por entero se halla situada en la caja del tímpano; 2.°, una *porción directa*, mucho más larga, que está situada en parte dentro de la caja timpánica y en parte fuera de la misma.

Su longitud total es de 10 a 15 milímetros, correspondiendo 5 a la porción intratimpánica y 8 ó 10 a la porción extratimpánica.

La porción del conducto que pertenece a la caja difiere mucho según se la examine en una cabeza macerada o en un peñasco provisto aún de sus partes blandas. En este último el conducto afecta una configuración más o menos cilíndrica y además es completo en toda su extensión. Al contrario, en un peñasco macerado, y por efecto de la misma maceración, la mitad ánteroexterna de su pared, muy delgada y, por consiguiente, muy frágil, desaparece por completo. De este modo, en lugar de un conducto completo existe solamente medio conducto, o, por mejor decir, un canal, el cual se estrecha y endereza en su extremidad externa, del mismo modo que la extremidad libre de una cuchara: de aquí el nombre de

pico de cuchara con que ha sido designado en todos los tratados clásicos el extremo timpánico del conducto en cuestión (fig. 685, 6).

Recordaremos de paso que el pico de cuchara está encima de la fosa oval, constituyendo su límite anterior y superior, y haremos notar, para acabar esta larga descripción de la pared laberíntica de la caja: 1.°, que los dos músculos del oído medio, músculo del estribo y músculo del martillo, ocupan en la mayor parte de su extensión el interior de un conducto óseo; 2.°, que estos dos conductos óseos se abren uno y otro, para dejar pasar su tendón muscular, en la parte superior de la caja: uno, *el conducto del músculo del estribo*, a nivel de la extremidad posterior de la ventana oval; el otro, el *conducto del músculo del martillo*, a nivel de la extremidad anterior de esta misma ventana (fig. 686); 3.°, finalmente, que cada uno de estos dos conductos se acoda en su extremidad timpánica, modificando de este modo la dirección inicial del músculo que contiene, y en consecuencia hacen el oficio de *poleas de reflexión*.

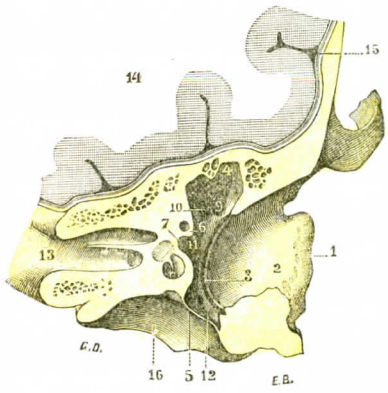

FIG. 687

El techo y el suelo de la caja vistos en un corte vérticotransversal, para mostrar sus relaciones con el cerebro y el golfo de la yugular.

1, borde anterior del orificio del conducto auditivo externo. — 2, conducto auditivo externo. — 3, sulcus tympanicus. — 4, pared superior de la caja. — 5, pared inferior. — 6, pared interna (promontorio). — 7, ventana oval. — 9, cisura de Glaser. — 10, orificio de salida de la cuerda del tímpano. — 11, orificio timpánico de la trompa de Eustaquio, velado en parte por la eminencia del promontorio.—12, ranura inferior de la caja.—13, agujero auditivo interno.—14, cerebro.—15, meninges. — 16, pared anterior de la fosa yugular.

7.° Eminencia de la segunda porción del acueducto de Falopio y relieve del conducto semicircular externo. — Estas dos eminencias se superponen una a la otra. Están situadas debajo de la ventana oval y ocupan la parte superior de la pared interna de la caja del tímpano. El relieve de la segunda porción del acueducto de Falopio (fig. 685, 4), del que hemos dicho unas palabras a propósito de la ventana oval, sigue el contorno superior de esta ventana, que excede a menudo hacia abajo. En su parte superior está separado del conducto semicircular externo (fig. 685, 3), que tiene encima, por un surco a menudo poco acentuado. Este conducto, que más adelante estudiaremos, está limitado por una pared compacta cuyo espesor y resistencia contrastan con la delgadez y la fragilidad de la pared que separa el acueducto de Falopio de la caja del tímpano.

C. — CIRCUNFERENCIA

La circunferencia de la caja del tímpano, que separa en su periferia las dos paredes externa e interna que acabamos de describir, es irregular y muy accidentada. La dividiremos en cuatro partes: *parte superior, parte inferior, parte anterior* y *parte posterior;* cada una de ellas puede ser considerada como una nueva pared de la caja.

Describiremos sucesivamente cada una de estas partes:

1.° Parte superior: pared superior o craneal. — La pared superior o *techo de la caja (tegmen tympani)* corresponde al borde superior y a la cara anterior del peñasco; su anchura, medida en sentido transversal, es de 5 ó 6 milímetros.

Se halla formada por una lámina ósea, generalmente muy delgada y algunas veces hasta transparente, que separa a este nivel el oído medio de la cavidad craneal. Esta lámina ósea se halla constituída por el peñasco *hacia dentro* y por la concha del temporal *hacia fuera* (fig. 687). La sutura que resulta de la unión de estas dos porciones del temporal, *sutura petroescamosa*, es en el recién nacido una verdadera cisura, a través de la cual pasan tractos conjuntivos y algunos vasos que van desde la duramadre craneal a la mucosa de la caja. Aunque la cisura desaparece comúnmente en el adulto, las conexiones vasculares precitadas no dejan por esto de existir, y de este modo se explica, por las relaciones vasculares y por la delgadez del tabique óseo separatorio, la posible propagación de las lesiones del oído medio a las meninges y al cerebro.

Debemos también indicar las relaciones importantes que presenta con el techo de la caja el seno petroso superior, que ocupa, como sabemos, el borde superior del peñasco. Corre, por consiguiente, inmediatamente por encima de la caja, observándose trombosis de este seno como complicación de una otitis media.

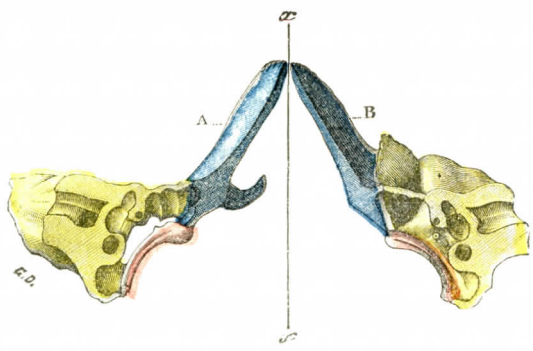

FIG. 688

Corte vérticotransversal del temporal de un feto, para mostrar la parte respectiva que corresponde a las tres piezas óseas en la formación de la caja timpánica.

El peñasco está teñido de *amarillo*; la concha, de *azul*; el círculo timpánico, de *rojo*. Se ve entre el azul y el amarillo la sutura o fisura petroescamosa.

Se dan casos en que el techo de la caja falta a trechos; en estas circunstancias la cara anterior del peñasco ofrece, cerca de su borde superior, una pérdida de substancia más o menos extensa, a través de la cual se ve el oído medio. Esta anomalía, que ha sido designada por HYRTL con el nombre de *dehiscencia espontánea del techo del tímpano*, es, verosímilmente, el resultado de una suspensión del desarrollo. Como se concibe, es ésta una disposición anatómica sumamente defectuosa: la mucosa de la caja se halla, en estas circunstancias, en contacto inmediato con la duramadre cerebral, y los peligros que hemos indicado de la propagación de una otitis media al cerebro aumentan singularmente.

2.° Parte inferior: pared inferior o yugular. — La pared inferior (figuras 688 y 689), también llamada *suelo de la caja*, es algo más estrecha que la pared superior: en efecto, mide 4 milímetros de anchura. Ofrece la forma de canal de dirección ánteroposterior, limitado hacia dentro por el promontorio y hacia fuera por el reborde óseo ya señalado, de un milímetro de altura, en el que va a insertarse la membrana del tímpano (fig. 675, 8'). La existencia de este reborde óseo hace que el suelo de la caja se encuentre en contraposición de arriba abajo con relación al conducto auditivo externo y explica por qué, en casos de otitis media supurada y en las hemorragias del oído medio, el pus y la sangre quedan todavía depositados en esta porción de la caja después de la punción practicada en la parte inferior de la membrana del tímpano (fig. 675, 8').

El suelo de la caja timpánica es desigual, rugoso, surcado muchas veces por pequeñas trabéculas óseas, que se entrecruzan entre sí formando un sistema de células irregulares más o menos independientes.

El espesor de la pared inferior de la caja varía mucho, como el de la pared superior. Está constituída esta pared muchas veces por dos láminas de tejido compacto, que limitan una capa más o menos considerable de tejido esponjoso. En otros casos queda reducida a una simple lámina de tejido compacto, delgada y transparente; también se han observado en esta pared, lo propio que en la superior, verdaderas pérdidas de substancia o dehiscencias (FRIEDLOWSKY). Por debajo de la misma se encuentran la fosa yugular y el golfo de la vena yugular que la ocupa. Es un mal vecino: se concibe, en efecto, que una fractura del temporal, acaecida en la pared inferior de la caja, pueda tener por consecuencia la rasgadura de la pared venosa; por otra parte, las afecciones inflamatorias de la caja, propagándose capa por capa hasta el golfo de la vena yugular, pueden determinar en este vaso una trombosis mortal.

3.° Parte posterior: pared posterior o mastoidea.—La pared posterior de la caja (figura 690) es muy accidentada. Recorriéndola de arriba abajo, encontraremos sucesivamente:

α) En la parte superior, una ancha abertura, el *conducto timpanomastoideo (aditus ad antrum)* (fig. 690, 5), que conduce a las cavidades mastoideas y que, según los individuos, es redondeado, ovalado o triangular de vértice inferior; esta última disposición nos parece la más frecuente;

β) En el ángulo inferior del orificio de entrada de las cavidades mastoideas, una pequeña escotadura en forma de silla de montar (POLITZER), en la que va a alojarse la rama horizontal del yunque;

γ) Un poco más abajo, entre la base de la pirámide, que está por dentro, y la extremidad pósterosuperior del surco timpánico, que se halla por fuera, un orificio, el *orificio de entrada de la cuerda del tímpano*, por el cual esta rama del facial penetra dentro de la caja (fig. 690, 23).

δ) Más abajo aún, cerca del suelo, una eminencia redondeada, que designaremos con el nombre de *protuberancia estiloidea de la caja*. Esta protuberancia no es constante, y cuando existe es más o menos marcada, según los individuos. Es debida, según ha demostrado POLITZER, a la base de la apófisis estiloides, que empuja hacia arriba y adelante la pared posterior de la caja. En efecto, en cortes afortunados efectuados con la sierra (fig. 691, 3) se puede seguir el tejido esponjoso de la apófisis estiloides hasta dentro de la protuberancia en cuestión.

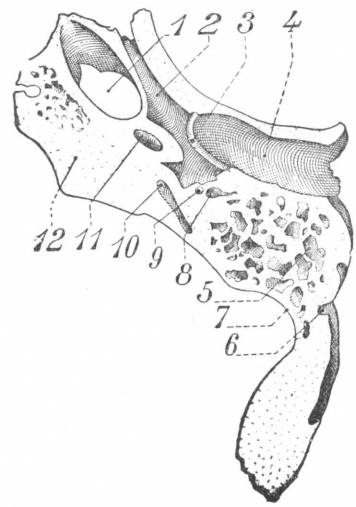

FIG. 689

Suelo de la caja del tímpano y trompa de Eustaquio. Temporal derecho, corte horizontal que interesa el conducto auditivo externo y pasa por debajo del conducto auditivo interno (tamaño natural). (Según BELLOCQ.)

Tipo rectilíneo o recto de la pared anterior del conducto auditivo externo.—1, conducto carotídeo. — 2, trompa de Eustaquio. — 3, sulcus tympanicus. — 4, conducto auditivo externo timpánico. — 5, células neumáticas. — 6, fisura petroescamosa externa. — 7, canal del seno lateral. — 8, tercera porción del acueducto de Falopio. — 9, conducto del músculo del estribo. — 10, conducto semicircular posterior. — 11, caracol. — 12. acueducto del caracol.

4.° Parte anterior: pared anterior o tubaria. — La parte anterior de la caja del tímpano (fig. 692) se denomina también *pared tubaria*, a causa de sus relaciones con la trompa de Eustaquio *(tuba)*; en efecto, se halla ocupada en gran parte por una ancha abertura, que no es más que la extremidad externa de la trompa. Esta abertura, que designaremos con el nombre de *orificio timpánico de la trompa*, se halla situada en la parte más alta de la pared anterior de la caja y

se encuentra, por lo tanto, directamente enfrente de las cavidades mastoideas, las cuales ocupan la pared opuesta. De aquí resulta que la trompa de Eustaquio, la caja del tímpano y las cavidades mastoideas pueden ser consideradas como constituyendo una sola y única cavidad rectilínea, cuya parte media, la que corresponde a la caja, estuviera dilatada y dirigida hacia abajo.

Las relaciones del orificio timpánico de la trompa merecen ser precisadas con todo detalle (fig. 692). *Por arriba*, la trompa está en relación con el conducto del

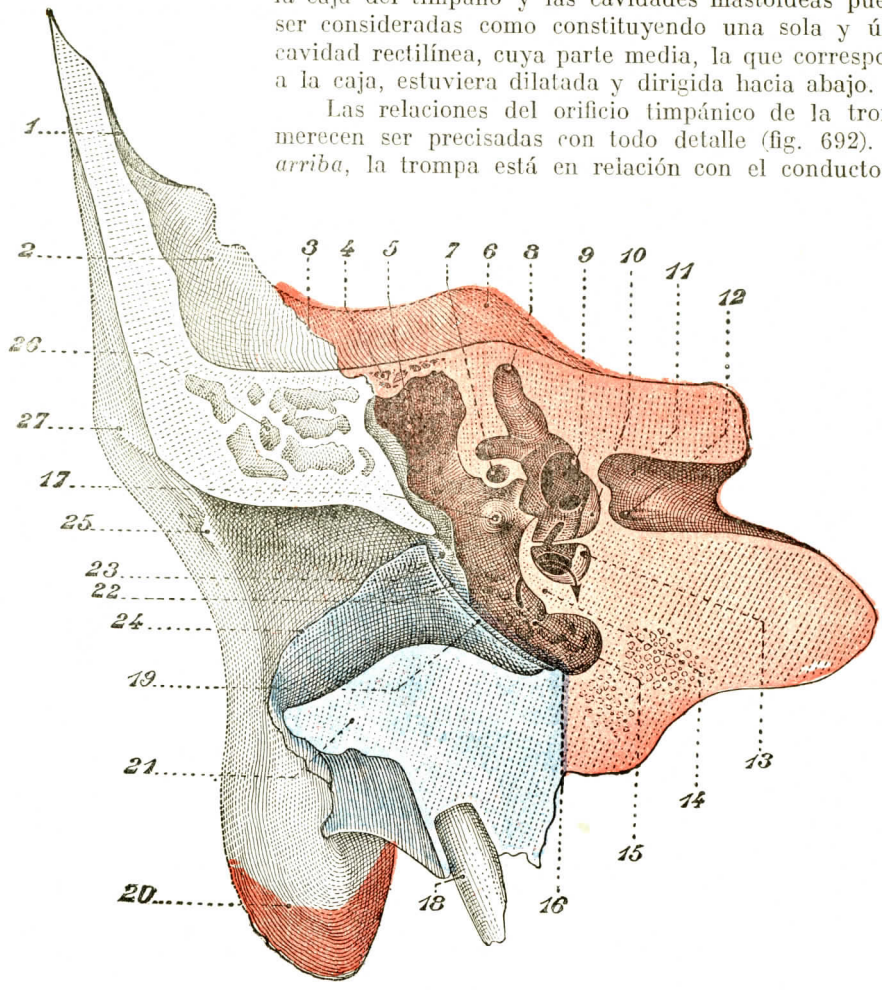

FIG. 690

Corte vertical, sensiblemente perpendicular a la superficie externa del temporal, que interesa el conducto auditivo externo, el oído medio, el oído interno y el conducto auditivo interno. Temporal derecho, segmento posterior del corte (dos veces el tamaño natural). (Según BELLOCQ.)

El peñasco, en *rosa;* el timpánico, en *azul*, la escama, sin colorear.

1, bisel articular de la escama. — 2, escama. — 3, fisura petroescamosa interna. — 4, tegmen tympani, aquí provisto de células. — 5, aditus ad antrum y antro. — 6, eminencia arcuata. — 7, acueducto de Falopio; por encima, conducto semicircular externo; por debajo, ventana oval. — 8, conducto semicircular superior. — 9, vestíbulo; por detrás, a los dos conductos semicirculares superior y posterior; por fuera, orificio no ampollar del conducto externo; por abajo, orificio ampollar del conducto posterior. — 10, fosita hemisférica; por fuera, lámina espiral principal, hendidura vestibulotimpánica, lámina espiral secundaria. — 11, conducto auditivo interno. — 12, foramen singular de Morgagni. — 13, orificio del acueducto del caracol y, por detrás, reborde posterior de la ventana redonda. — 14, promontorio. — 15, suelo de la caja de tímpano. — 15, sutura timpanopetrosa. — 17, pirámide. — 18, apófisis estiloides. — 19, surco timpánico. — 20, apófisis mastoides. — 21, hueso timpánico. — 22, fisura timpanoescamosa; más adentro, fisura petroescamosa. — 23, orificio de entrada de la cuerda del tímpano. — 24, fisura timpanoescamosa. — 25, espina de Henle. — 26, porción horizontal de la escama. — 27, cresta supramastoidea.

músculo del martillo, del que está separada por un tabique óseo, siempre muy

delgado. *Por dentro* se confunde paulatinamente con la parte anterior del promontorio. *Por fuera* corresponde a la parte ánterosuperior de la membrana del tímpano. En el punto de contacto entre el ángulo súperoexterno del orificio de la trompa y el surco timpánico, se encuentra inmediatamente por dentro de la espina timpánica posterior (fig. 692, 15) un orificio del que parte un conducto muy importante en V o en Y, el *conducto timpanopetroso* (Ph. Bellocq). Una de las ramas del conducto, la *externa*, sigue la cresta maleolar (Bellocq) o cresta timpánica superior y termina en la rama posterior de la cisura de Glasser (fig. 692, flecha negra). Este conducto externo es recorrido por el ligamento anterior del martillo y por los vasos timpánicos. La segunda rama o conducto interno es más larga (8-10 milímetros), más estrecha y más oblicua hacia dentro. Está comprendida entre la prolongación del tegmen tympani, que pertenece al peñasco, y el hueso timpánico. Termina en la parte interna de la cisura de Glasser por un orificio a menudo difícil de descubrir, que no es más que el conducto de Hugier o conducto anterior de la cuerda del tímpano. Siguiendo por delante la porción ósea de la trompa de Eustaquio viene a abrirse en el ángulo entrante que forman la porción petrosa y la porción escamosa del temporal, inmediatamente por detrás de la espina del esfenoides, y en algunos casos en el mismo esfenoides. *Por abajo*, el orificio timpánico de la trompa está limitado por una superficie desigual que se inclina paulatinamente hacia atrás y no tarda en confundirse con el suelo de la caja del tímpano. Esta superficie, verdadera pared anterior de la caja, separa esta última de la porción ascendente del conducto carotídeo (fig. 685). Presenta algunas aberturas, siempre muy variables en su forma y en sus dimensiones; estas aberturas dan paso a venillas y a un pequeño filete nervioso, el *nervio caróticotimpánico*, que, como veremos (pág. 832), une el ramo de Jacobson al plexo carotídeo.

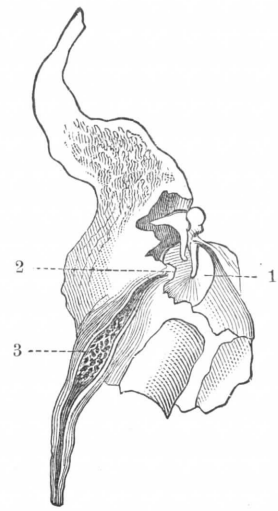

Fig. 691

Corte longitudinal de la apófisis estiloides en el adulto, para mostrar la continuidad de la misma con la protuberancia estiloidea (según Politzer).

1, membrana del tímpano.—2, tejido esponjoso de la apófisis estiloides, que levanta la pared de la caja para formar, 3, la protuberancia estiloidea.

La pared anterior de la caja presenta, pues, con la carótida interna, las mismas relaciones de vecindad que la pared inferior con el golfo de la vena yugular, y el nombre de *pared carotídea* resultaría tan propio como el de pared tubaria. En efecto, entre la caja y el vaso no se interpone más que una simple laminilla ósea, generalmente muy delgada y transparente y muchas veces más o menos dehiscente.

Esta relación anatómica de la carótida con la caja del tímpano da la explicación de los latidos isócronos a los latidos del corazón que algunas personas sienten en el oído. Nos explica asimismo los casos de muerte por hemorragia arterial, sobrevenida en el curso de una afección supurativa de la caja.

Recordaremos, con este objeto, que la arteria carótida no se encuentra directamente aplicada contra la pared del conducto óseo que atraviesa. Se encuentra separada por cavidades venosas (Rektorzik, Rüdinger), más o menos numerosas y más o menos desarrolladas, pero constantes, que comunican por arriba con los senos cavernosos y en las cuales van a terminar algunas venillas procedentes de la mucosa timpánica. Esta disposición anatómica aumenta los peligros de las lesiones inflamatorias o ulcerosas de la caja del tímpano: se concibe, en efec-

to, que estas lesiones puedan, gracias a las conexiones vasculares precitadas, tener por consecuencia una flebitis del seno.

§ 2. — Cadena de los huesillos del oído

Los huesillos del oído están colocados unos a continuación de los otros formando una cadena ininterrumpida, que se extiende transversalmente desde la pared externa a la interna de la caja, o mejor dicho, desde la membrana del tímpano a la vena oval. Tienen por función transmitir íntegramente al líquido laberíntico las vibraciones impresas a la membrana del tímpano por las ondas sonoras que conduce a este último punto el conducto auditivo externo. Estos huesillos se hallan unidos entre sí por verdaderas articulaciones y, por otra parte, están fijos a las

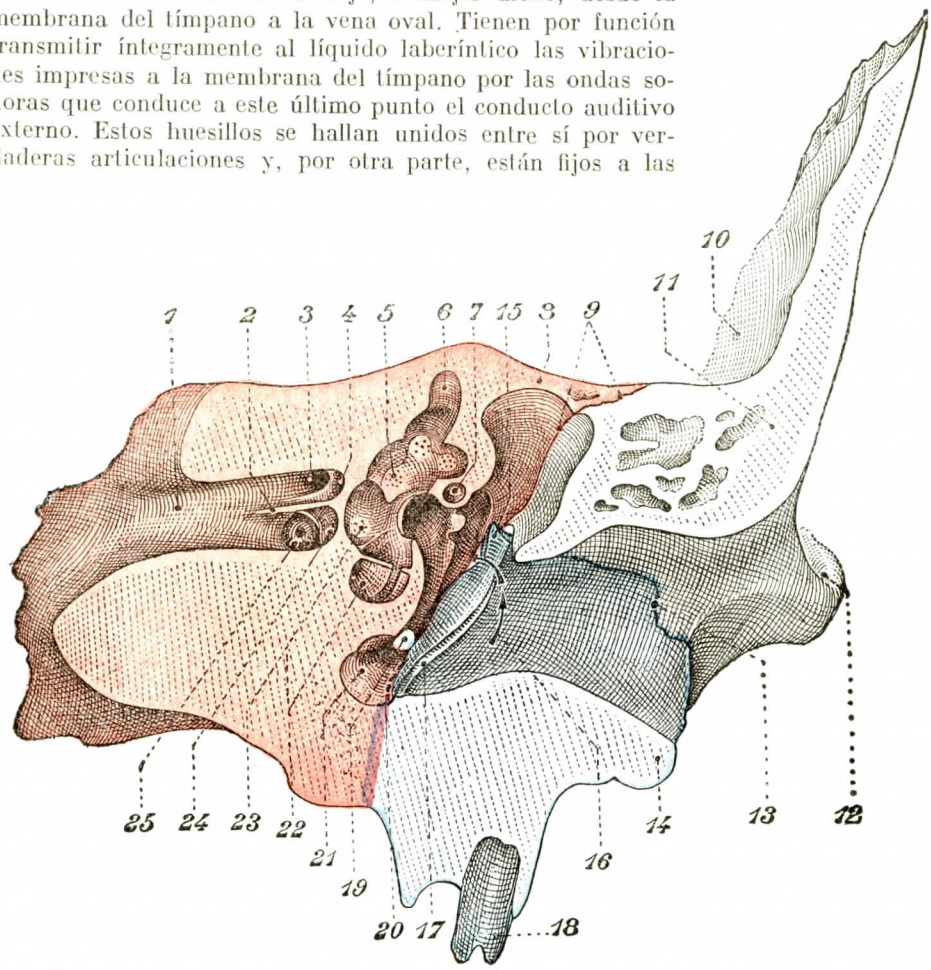

Fig. 692. — Igual corte que la figura 690. Segmento anterior del corte. (Según Bellocq.)

Peñasco en *rosa*; hueso timpánico, en *azul*; la escama no está coloreada.

1, conducto auditivo interno. — 2, cresta falciforme. — 3, fosita facial. — 4, fosita vestibular superior. — 5, pirámide y mancha cribosa superior. — 6, conducto semicircular superior; debajo, ampolla del conducto semicircular externo. — 7, acueducto de Falopio; debajo, pico de cuchara, debajo y detrás, ventana oval. — 8, tegmen tympani. — 9, sutura petroescamosa (y por dentro, fisura que la termina del lado de la caja). — 10, escama, porción vertical. — 11, escama, porción horizontal. — 12, apófisis cigomática. — 13, borde superior del hueso timpánico. — 14, hueso timpánico. — 15, espina timpánica posterior. — 16, orificio de salida de la cuerda del timpano. — 17, surco timpánico. — 18, apófisis vaginal. — 19, orificio de la trompa de Eustaquio. — 20, sutura timpanopetrosa indicada más abajo por el contacto del rojo y el azul. — 21, eminencia del conducto carotídeo. — 22, lámina espiral principal; por fuera, lámina espiral secundaria; por delante, rampa vestibular; por detrás, rampa timpánica. — 23, fosita hemisférica y mancha cribosa media. — 24, fosita vestibular inferior. — 25, fosita coclear y criba espiroidea del caracol.

diferentes paredes de la caja por medio de ligamentos. A pesar de estos ligamen-

tos, la cadena de esos huesillos goza de gran movilidad, la cual es puesta en juego por dos músculos que le pertenecen en propiedad. Tenemos, pues, por describir: 1.°, los *huesillos aislados;* 2.°, sus *conexiones;* 3.°, sus *músculos.*

A. — Descripción de los huesillos

Los huesillos del oído son en número de tres. Contados de fuera a dentro (figura 693) son: el *martillo,* el *yunque* y el *estribo.*

1.° Martillo. — El martillo (fig. 694) es el más externo de los huesillos del oído. También es el más largo: la distancia que separa su extremidad superior de su extremo inferior mide de 7 a 9 milímetros. El peso, según las investigaciones de Eitelberg, verificadas en treinta sujetos, es de 22 a 24 miligramos. Se distinguen en el mismo la *cabeza,* el *cuello,* el *mango* y dos *apófisis.*

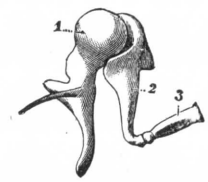

Fig. 693

Los huesillos del oído en posición vistos por su parte anterior.

1, martillo. — 2, yunque. 3, estribo

a) *Cabeza.* — La cabeza corresponde a la extremidad superior del hueso (fig. 694). Se halla situado algo por encima de la membrana timpánica, en aquella porción de la caja timpánica que hemos designado con el nombre de cavidad superior de la caja o ático. Es irregularmente redondeada, lisa y convexa en casi toda su extensión. En su parte pósterointerna se ve una superficie articular destinada al cuerpo del yunque. Esta superficie articular reviste una forma elíptica, cuyo eje mayor mira abajo y adentro. Pasando de la cara posterior de la cabeza a su cara interna, vemos que se estrecha y presenta en este punto una pequeña cresta vertical o ligeramente oblicua, que la subdivide en dos facetas más pequeñas.

b) *Cuello.* — El cuello es la parte estrecha del hueso que sostiene la cabeza. Es muy corto, aplanado de delante atrás y ligeramente *retorcido* sobre su eje. Su parte externa está en relación con la circunferencia superior de la membrana flácida de Shrapnell. Su parte interna corresponde a la cuerda del tímpano, que la cruza en ángulo recto.

c) *Mango.* — El mango o manubrio, continuación del cuello, se dirige hacia abajo y un poco hacia atrás, a la manera de un radio que desciende de la circunferencia de la membrana del tímpano a su ombligo. Termina comúnmente por abajo en una extremidad ensanchada en forma de disco o espátula.

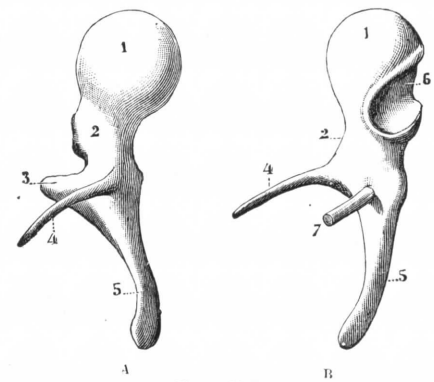

Fig. 694

El martillo del lado derecho visto: A, por su parte anterior; B, por su parte interna.

1, cabeza del martillo. — 2, su cuello. — 3, su apófisis corta. — 4, su apófisis larga. — 5, su mango. — 6, fascia articular destinada al yunque. — 7, tendón del músculo del martillo.

Desde el punto de vista de su forma, el mango, lo propio que el cuello, es aplanado de delante atrás, presentando en consecuencia dos caras, una anterior y otra posterior, y dos bordes o aristas, que se distinguen en externo e interno.

El mango del martillo no se halla situado exactamente en la prolongación del *eje de la cabeza* y del cuello, sino que forma con este último un ángulo muy obtu-

so, cuya abertura está dirigida hacia arriba y adentro. Además, no es rectilíneo: su extremidad inferior se encorva sobre su dirección inicial, de manera que forma una curva más o menos acentuada, con la concavidad dirigida hacia fuera, o sea mirando al conducto auditivo externo.

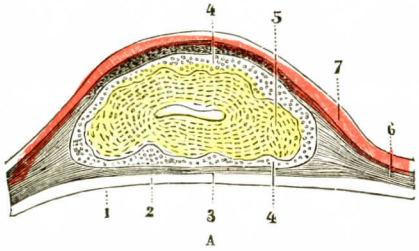

A

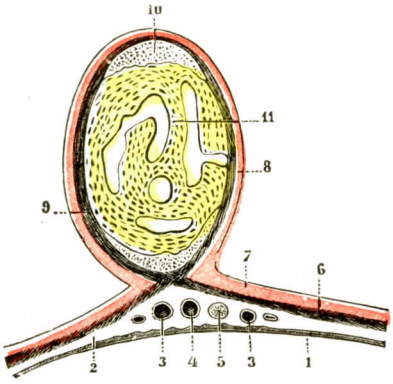

B

FIG. 695

Corte transversal del mango del martillo y la membrana del tímpano: A, cerca de su extremidad; B, en su parte media (según SCHWALBE).

A. — 1, epitelio externo. — 2, tejido conjuntivo de la capa dermica. — 3, pericondrio. — 4, capa cartilaginosa. — 5, capa ósea. — 6, fasciculos radiales de la membrana del timpano. — 7, mucosa.

B. — 1, epidermis. — 2, dermis. — 3, 3, venas. — 4, arteria. — 5, nervio. — 6, corte de los fascículos radiados de la membrana del tímpano.—7, mucosa del timpano.—8, la porción de esta mucosa que está levantada por el mango del martillo. — 9 periostio. — 10, tejido cartilaginoso. — 11, tejido óseo.

En lo que concierne a sus relaciones y conexiones, el mango del martillo se encuentra englobado en el espesor de la membrana del tímpano, entre su capa mucosa y su capa fibrosa. Esta última, según hemos visto, se le adhiere de una manera íntima

d) *Apófisis.* — De las dos apófisis del martillo (fig. 694, 3 y 4), una lleva el nombre de *apófisis corta y gruesa* y la otra el de *apófisis larga.*

α) La *apófisis corta y gruesa*, llamada también *apófisis externa*, tiene la forma de una pequeña eminencia cónica, de un milímetro solamente de longitud. Nace de la parte inferior y externa del cuello. Desde aquí se dirige hacia fuera y un poco arriba, hacia la porción superior de la membrana del tímpano, a la que empuja ligeramente hacia el conducto auditivo externo; en ella, según hemos visto antes, van a insertarse los dos ligamentos timpanomaleolares, que limitan inferiormente la membrana de Shrapnell.

β) La *apófisis larga* o *anterior*, conocida asimismo con los nombres de *apófisis delgada* y *apófisis de Raw*, es mucho más larga que la precedente: mide, como promedio, de 4 a 5 milímetros. Ofrece la forma de espina, aplanada, curvilínea o hasta ligeramente sinuosa. Como la apófisis gruesa y corta, la apófisis larga arranca del cuello, pero de su porción anterior y media. Desde aquí se dirige adelante, cruza oblicuamente la parte ántero-superior del hueso timpánico, a nivel del punto que hemos llamado surco maleolar, y se introduce por la parte más externa de la cisura de Glaser. En la base de la misma viene a insertarse el ligamento anterior del martillo.

e) *Estructura.* — Considerado desde el punto de vista de su estructura, el martillo se compone esencialmente de tejido óseo de la variedad compacta (fig. 695). Las laminillas óseas y los conductos de Havers se hallan dispuestos longitudinalmente, es decir, paralelamente al eje del hueso.

El martillo tiene en su periferia una envoltura fibrosa, verdadero periostio que se confunde en algunas partes con los fascículos conjuntivos de la capa media de la membrana del tímpano. En su centro se observan algunas cavidades medulares más o menos desarrolladas en sentido de la longitud, sin que pueda decirse, sin embargo, que existe conducto medular claramente diferenciado.

Añadiremos que entre el periostio y el hueso se encuentran en el adulto formaciones del cartílago hialino, que han sido perfectamente descritas por PRUSSAK, BRUNER, RUDINGER y, más recientemente, por SCHWALBE. Estos restos del cartílago embrionario, respetados por la osificación, se observan principalmente en los puntos siguientes: 1.°, en la cabeza, a nivel de la faceta articular destinada al yunque; 2.°, en la apófisis corta, donde la capa de cartílago puede llegar a ofrecer medio milímetro de espesor; 3.°, en el borde externo del mango, en toda su altura; 4.°, en el borde interno, en una extensión muy variable según los individuos; 5.°, en la superficie de inserción del músculo del martillo.

2.° Yunque. — El yunque (fig. 696, A y B), segunda pieza de la cadena de los huesillos, está situado por detrás y por dentro del martillo. Como el yunque del herrero, con el cual presenta alguna analogía, a la que debe su nombre, ofrece un *cuerpo* y dos *ramas divergentes*. Se le ha comparado también, y no sin razón, a un molar pequeño o diente bicúspide, hallándose la corona representada por el cuerpo y las dos raíces por las dos ramas. Su peso es un poco superior al del martillo; el promedio es de 25 miligramos (EITELBERG).

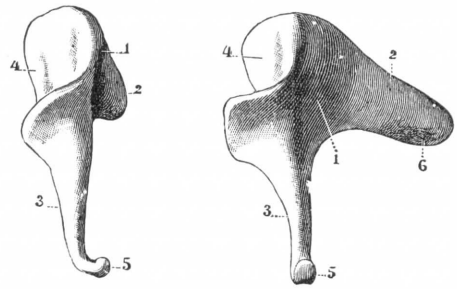

FIG. 696

El yunque del lado derecho visto: A, por su parte anterior; B, por su parte interna.

1, cuerpo del yunque.—2, rama superior u horizontal. — 3, rama inferior o vertical. — 4, faceta articular para el martillo. — 5, apófisis lenticular con su faceta articular para el estribo. — 6, faceta rugosa que se aplica a la parte inferior del conducto timpanomastoideo.

a) *Cuerpo.* — El cuerpo del yunque, lo propio que la cabeza del martillo, por detrás de la cual se halla situada, ocupa la parte más superior de la caja del tímpano. De forma cuboidea, se halla muy aplanado en sentido transversal, y nos ofrece, por consiguiente, dos caras: una *cara externa*, casi plana, que corresponde a la pared externa de la caja, y una *cara interna*, ligeramente deprimida en su centro, que está en relación con la mucosa. En la parte anterior se encuentra una faceta articular excavada, en cuya concavidad encaja la faceta, inversamente configurada, que hemos ya indicado al hablar de la cabeza del martillo.

b) *Ramas.* — Las dos ramas del yunque arrancan de la parte pósteroinferior del cuerpo del hueso. Siguen, inmediatamente después de su origen, un trayecto muy divergente, comprendiendo entre las dos un ángulo de 85 a 90°, abierto hacia atrás y abajo. Se las distingue, por su situación, en *superior* e *inferior:*

α) La *rama superior* u *horizontal*, de figura triangular, se dirige horizontalmente hacia atrás, hacia la pared posterior de la caja. La base se confunde con el cuerpo del yunque. El vértice, o sea la extremidad libre, presenta comúnmente en su parte interna una faceta pequeña y rugosa, que corresponde, según hemos ya indicado, al ángulo inferior del orificio de entrada de las cavidades mastoideas.

β) La *rama inferior* o *vertical* es más larga y más delgada que la precedente. Se dirige en seguida hacia abajo, siguiendo un trayecto visiblemente paralelo al mango del martillo. Después se encorva hacia dentro para hacerse horizontal, terminando por un pequeño abultamiento, la *apófisis lenticular*, que algunos autores han creído debía describirse aisladamente con el nombre de *hueso lenticular*. Tal diferenciación de la extremidad terminal de la rama inferior del yunque no está justificada por los hechos, y el pretendido hueso lenticular forma también parte del yunque (POLITZER, URBANTSCHITSCH, SCWALBE, GEGENBAUR, etc.). CRUVEILHIER, en Francia, participa de esta opinión y nos indica que lo ha visto siempre soldado al yunque aun en el feto. SCHWALBE, por su parte, ha hecho constar esta conti-

nuidad de la rama inferior del yunque con su abultamiento lenticular en el sexto mes de la vida intrauterina. Los autores que admiten la existencia del hueso lenticular como distinto han sido llevados a este error por el hecho de que el istmo que une la rama inferior del yunque con su abultamiento es muy delgado (90 μ de espesor según EYSELL) y se rompe con frecuencia con la mayor facilidad. En estas condiciones, indudablemente se halla aislado el abultamiento lenticular, pero este aislamiento es artificial, siendo resultado de una rotura.

c) *Estructura.* — El yunque presenta la misma estructura que el martillo. Está esencialmente formado por una masa de tejido compacto, en el centro de la cual se encuentran algunas cavidades medulares más o menos grandes. Estas cavidades aumentan con los progresos de la edad (RUDINGER). Aquí también, lo mismo que al tratar del martillo, nos encontramos con restos de cartílago embrionario: 1.°, en la cara interna del abultamiento lenticular; 2.°, en la faceta articular que está en conexión con la cabeza del martillo; 3.°, en el vértice de la rama superior, muy especialmente en la pequeña faceta rugosa que presenta en su parte interna.

3.° Estribo. — El estribo (fig. 697), situado por dentro del yunque, se extiende horizontalmente desde el engrosamiento lenticular de este hueso hasta la ventana oval. Es el menor de los tres huesillos del oído; en efecto, su peso no excede de dos miligramos (EITELBERG). Por su configuración exterior semeja exactamente al objeto que lleva este nombre, un verdadero *estribo de jinete*, y ofrece, en consecuencia, los cuatro elementos siguientes; una *cabeza*, una *base* y dos *ramas*.

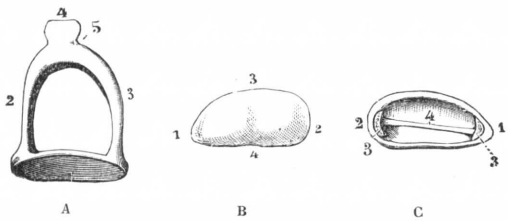

FIG. 697

A, estribo visto por arriba; B, su base vista por su cara interna; C, esta misma base vista por su cara externa.

A. — 1, base. — 2, rama anterior. — 3, rama posterior. — 4, cabeza. — 5, cuello.

B. — 1, extremidad anterior. — 2, extremidad posterior. — 3, borde superior. — 4, borde inferior.

C. — 1, extremidad anterior. — 2, extremidad posterior. — 3, sección de las ramas. — 4, cresta oblicua.

a) *Cabeza.*—La cabeza, situada hacia fuera, es cuadrilátera y muy aplanada de arriba abajo. Su *extremidad externa* ofrece una pequeña faceta articular cóncava, destinada a unirse con la apófisis lenticular del yunque. Su *extremidad interna* se confunde con las dos ramas. En la unión de la cabeza con las ramas existe comúnmente una ligera estrangulación circular, conocida con el nombre de *cuello*. Su *lado anterior* es libre. En su *lado posterior*, en relación con la pirámide, se encuentra una pequeña superficie rugosa, en la que va a insertarse el tendón del músculo del estribo.

b) *Base.* — La base del estribo es una plaquita ósea que rellena la ventana oval y presenta, por consiguiente, la misma configuración general que esta última: una *extremidad posterior*, redondeada y obtusa; una *extremidad anterior*, angulosa y puntiaguda; un *borde superior*, convexo, y otro *borde inferior*, rectilíneo o ligeramente cóncavo. De sus dos caras, la *cara interna* (fig. 697, B) o *vestibular* es ligeramente convexa; se halla separada del líquido laberíntico por el periostio del vestíbulo. La *cara externa* o *timpánica* (fig. 697, C) mira hacia la caja; es hueca y muchas veces está dividida por una cresta oblicua en dos fositas secundarias, poco marcadas generalmente.

c) *Ramas.* — Las dos ramas del estribo se distinguen, por su situación, en anterior y posterior. Ambas nacen de la cara externa de la base del estribo, cerca de sus extremidades (fig. 697, A y C); desde aquí se dirigen hacia fuera, hacia la

cabeza del hueso, describiendo una curva cuya concavidad mira al centro del estribo. Es de notar que la rama posterior está generalmente más encorvada y es más larga que la anterior, la cual puede ser considerada como rectilínea. Las dos ramas del estribo forman, por su reunión, una especie de semicírculo o herradura que se suele designar con el nombre de *asa del estribo*. Lisas y uniformes por su cara convexa, son acanaladas por su cara cóncava. Interceptan entre sí un espacio semicircular, que está rellenado, en estado fresco, por un repliegue de la mucosa timpánica, *membrana obturatriz del estribo*.

d) *Estructura.* — Como los dos huesos anteriormente descritos, el estribo se compone principalmente de tejido compacto, con algunas cavidades medulares en las partes más gruesas, especialmente en la cabeza.

Además del tejido óseo, comprende también en su estructura una envoltura perióstica y dos láminas de cartílago hialino. De estas dos láminas, una reviste la cara externa de la cabeza y es relativamente poco extensa. La otra, más importante, se extiende sobre la cara vestibular de la base del estribo (figura 702, 3') y es de mucho mayor grosor que la lámina ósea subyacente. En efecto, tiene 60 μ de espesor, al paso que la lámina ósea no mide más que 30 μ (Eysell).

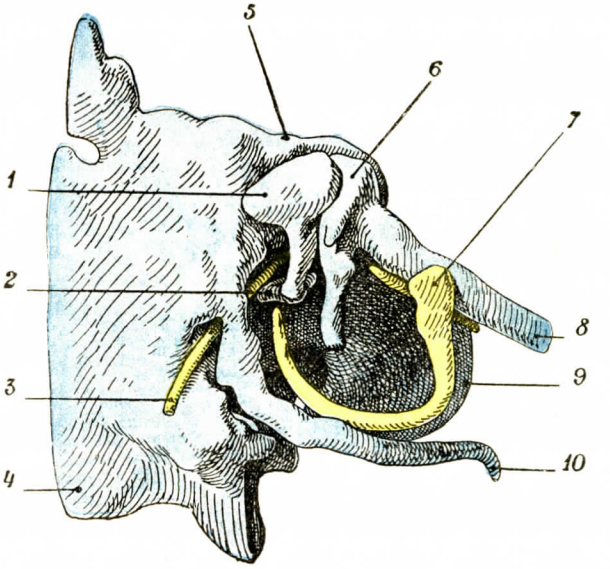

Fig. 698

Huesillos del oído y círculo timpánico (feto humano de 8 centímetros de longitud. (Según un modelo de Hertwig.)

1, yunque. — 2, estribo. — 3, nervio facial. — 4, apófisis mastoides. — 5, techo de la caja. — 6, martillo. — 7, círculo timpánico. — 8, cartílago de Meckel. — 9, cápsula auditiva. — 10, cartílago de Reichert.

La lámina cartilaginosa de la base del estribo reviste de un modo regular la cara vestibular en toda su extensión. Cuando llega a las dos extremidades de esta cara, las rodea y se extiende, por el lado de la cara timpánica, hasta el origen de las dos ramas.

Por otra parte, se halla íntimamente unida a la lámina ósea, a la que reviste y refuerza, existiendo, según Schwalbe, para hacer más íntima esta unión, finas trabéculas óseas que van desde el hueso al espesor del cartílago.

Desarrollo. — La embriología demuestra que los huesillos del oído derivan de los arcos viscerales: el martillo y el yunque, del primer arco; el estribo, del segundo. La inervación del músculo del martillo por el nervio trigémino, nervio del primer arco, y la del músculo del estribo por un nervio del segundo, confirman el origen de los huesillos a espensas de los dos primeros arcos (fig. 698). El *martillo* se desarrolla por tres puntos de osificación: uno para la cabeza, otro para el mango y el tercero para la apófisis delgada. El *yunque* ofrece solamente dos: uno para el cuerpo y otro para la apófisis lenticular. El primero, según Rambaud y Renault, parece resultar de la unión de dos gránulos primitivamente distintos. El *estribo* se desarrolla por cuatro puntos de osificación: uno para la base, otro para la cabeza y los otros dos para cada una de las dos ramas.

Estos diferentes puntos de osificación son muy visibles en el embrión de tres meses.

Al cuarto mes las tres piezas del martillo se hallan ya soldadas, lo propio que las del estribo. La masa central del yunque se extiende en dos sentidos, y al quinto mes se halla enteramente osificada su rama inferior. También el martillo se encuentra igualmente osificado,

a excepción de la punta de su apófisis larga. RAMBAUD y RENAULT, que son los autores de quienes hemos tomado todos estos pormenores, hacen notar, al propio tiempo, que en esta época los huesillos del oído tienen casi las mismas dimensiones que en el hombre adulto.

B. — CONEXIONES DE LOS HUESILLOS

Los huesillos del oído se unen entre sí por verdaderas *articulaciones*. Además se hallan fijos a las diferentes paredes de la caja por *ligamentos* que los mantienen en posición, aunque permitiéndoles movimientos parciales.

1.° Articulación de los huesillos entre sí. — El martillo se articula con el yunque y éste con el estribo. Estas dos articulaciones pertenecen a la clase de las diartrosis:

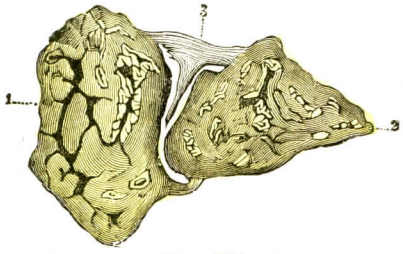

FIG. 699

Corte transversal de la articulación del martillo con el yunque (POLITZER).

1, martillo.—2, yunque.—3, ligamento capsular con el menisco en forma de cuña.

A. ARTICULACIÓN DEL MARTILLO CON EL YUNQUE. — La articulación del martillo con el yunque es una articulación por encaje recíproco.

Del lado de la cabeza del martillo encontramos una superficie elíptica u oval, que se dirige oblicuamente hacia abajo y adentro y que una arista casi vertical divide en dos facetas secundarias. El cuerpo del yunque nos ofrece a su vez una superficie articular inversamente configurada y dividida igualmente en dos facetas más pequeñas, que se corresponden con las del martillo. Las dos superficies articulares precitadas se hallan revestidas por una capa del cartílago hialino, que tiene un poco más de grosor en el yunque que en el martillo.

Finalmente, los dos huesos se mantienen unidos por un *ligamento capsular* o en forma de *manguito*, que se inserta por sus extremos en los rebordes un tanto deprimidos de las superficies articulares. De la parte interna de este manguito fibroso arranca una prolongación que avanza a la manera de una cuña (fig. 699, 3) entre las dos superficies articulares: es un verdadero *menisco intraarticular*. Fué indicado por primera vez en 1840 por PAPPENHEIM y corroborada su existencia por RÜDINGER y POLITZER (fig. 699).

Como todas las diartrosis, la articulación que acabamos de describir posee una *sinovial*.

B. ARTICULACIÓN DEL YUNQUE CON EL ESTRIBO. — Esta articulación es una enartrosis.

En cuanto a *superficies articulares*, nos ofrece: 1.°, *por parte del yunque*, una faceta redondeada y convexa, que ocupa la parte interna de la apófisis *lenticular*; 2.°, *por parte del estribo*, una faceta de la misma extensión, redondeada y cóncava situada en la parte externa de la cabeza. Estas dos superficies articulares se hallan revestidas por una delgada capa de cartílago y están unidas, como en la articulación precedente, por una *cápsula fibroelástica* tapizada con una sinovial.

2.° Unión de los huesillos con las paredes de la caja. — Cada una de las tres piezas de la cadena timpánica (el *martillo*, el *yunque* y el *estribo*) está

unida a las paredes de la caja (fig. 700) por ligamentos. Describiremos estos ligamentos para cada uno de los huesillos por separado.

A. Conexiones timpánicas del martillo. — Prescindiendo de las conexiones con la membrana del tímpano, las cuales han sido descritas precedentemente, el martillo se halla mantenido en posición por cuatro ligamentos, que se distinguen en *superior*, *externo*, *anterior* y *posterior*.

α) El *ligamento superior* o *ligamento suspensorio del martillo*, muy corto y cilíndrico (fig. 700, 2), desciende casi verticalmente desde la bóveda de la caja a la extremidad superior de la cabeza del martillo. Se pone tenso cada vez que el mango del martillo se dirige de dentro a fuera, desviándose en este caso la cabeza de fuera a dentro.

β) El *ligamento externo* (fig. 700, 3) es también muy corto y algunas veces está poco desarrollado. Se inserta *por una parte* en la pared externa de la caja, inmediatamente por encima del borde superior de la membrana del tímpano, y *por otra* en la parte externa del martillo, a nivel de la unión de la cabeza con el cuello. Forma el límite superior de la depresión o fosita que corresponde a la membrana fláccida de Shrapnell y que antes hemos designado con el nombre de bolsa superior de la membrana timpánica o bolsa de Prussak.

Politzer ha indicado en el aparato ligamentoso que va de la pared externa de la caja al martillo una serie de cavidades (figura 679), grandes y pequeñas, redondeadas u ovaladas, que se hallan revestidas de epitelio, en las que existe un líquido amarillento y transparente análogo a la linfa.

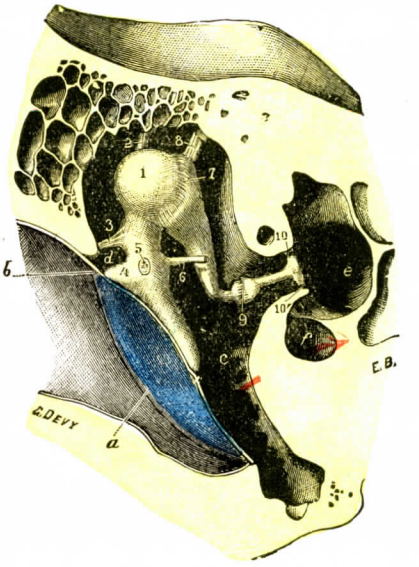

Fig. 700

La cadena de huesillos y sus ligamentos vistos en situación por su parte anterior en un corte vérticotransversal de la caja.

1, martillo. — 2, su ligamento superior. — 3, su ligamento externo. — 4, su apófisis corta. — 5, superficie de sección de su apófisis delgada. — 6, tendón del músculo del martillo. — 7, cápsula de la articulación del martillo con el yunque. — 8, ligamento superior del yunque. — 9, cápsula de la articulación del yunque con el estribo. — 10, 10', ligamento anular del estribo.

a, membrana del tímpano.—*b*, membrana de Shrapnell. — *c*, caja del tímpano. — *d*, bolsa de Prussak. — *e*, vestíbulo con los orificios de los conductos semicirculares. — *f*, rampa timpánica del caracol.

γ) El *ligamento anterior*, notable por su longitud y por su origen, nace en la base del cráneo, cerca de la espina del esfenoides o en la misma espina, pasando por la rama externa del conducto timpanopetroso. Penetra en la caja del tímpano y va a insertarse en el cuello del martillo y en la base de su apófisis larga; este es el ligamento que algunos autores han tomado equivocadamente por un músculo, el *músculo externo del martillo*. No solamente no es un músculo, sino que ni siquiera es un verdadero ligamento; en efecto, debe ser considerado (Urbantschitsch) como un resto de tirilla cartilaginosa, que, con el nombre de *cartílago de Meckel*, interviene en el desarrollo del martillo y del maxilar inferior.

δ) El *ligamento posterior* no es más que el fascículo que está situado más hacia atrás del ligamento externo. Este ligamento está situado exactamente en la prolongación del ligamento anterior, y como los dos se insertan en el cuello del martillo y pasan por su eje de rotación, Helmholtz los ha reunido en uno solo con el nombre de *ligamento axil del martillo*.

B. Conexiones timpánicas del yunque. — Dos ligamentos unen el yunque a las paredes de la caja:

α) El primero, *ligamento superior* (fig. 700, 8), desciende desde la bóveda hasta el cuerpo del hueso. No es constante, y cuando existe, está a menudo constituído por un sencillo repliegue de la mucosa.

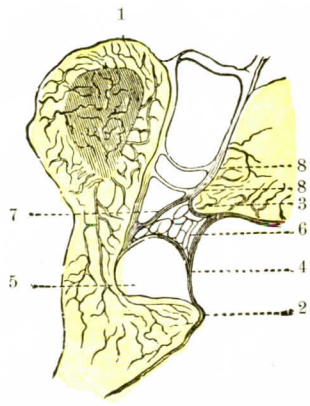

Fig. 701

Sistema de cavidades existentes entre la membrana del tímpano y el cuello del martillo (Politzer).

1, cabeza del martillo. — 2, su apófisis corta, que mira hacia fuera. — 3, reborde timpánico. — 4, membrana flácida de Shrapnell.—5, bolsa superior de Prussak — 6, pequeñas cavidades existentes en la lámina membranosa que se extiende desde la membrana flácida a cuello del martillo. — 7, ligamento externo del martillo. — 8, 8, repliegues mucosos que van desde la pared externa de la caja hasta la parte externa de la cabeza del martillo (inconstantes).

β) El segundo, *ligamento posterior*, une el vértice de la rama superior del yunque al contorno de la fosita donde éste descansa. Esta parte del yunque ofrece con frecuencia un revestimiento cartilaginoso, y en el punto por donde se une a la pared posterior de la caja existe a veces una verdadera articulación anfiartrodial.

C. Conexiones timpánicas del estribo. — Las relaciones anatómicas del estribo con la pared interna de la caja fueron bien descritas en 1870 por Branner y por Eysell.

Sabemos que la base del estribo, revestida de cartílago por su cara vestibular y por su circunferencia, se halla alojada en la ventana oval, cuyo contorno ofrece igualmente un revestimiento cartilaginoso (fig. 702). Las dos regiones óseas, *circunferencia del estribo* y *contorno de la ventana oval*, no se hallan en verdadero contacto; entre ambas existe una pequeña hendidura circular, cuya altura aumenta paulatinamente desde la extremidad posterior, que sólo mide 15 μ, a la extremidad anterior, que alcanza hasta 100 μ (Eysell). Este espacio está ocupado por un sistema de fibras que arrancan de la circunferencia de la base del estribo, desde donde irradian para fijarse en el contorno de la ventana oval. El conjunto de estas fibras, en parte conjuntivas y en parte elásticas, constituye el *ligamento anular de la base del estribo* (fig. 702, 5, 5').

C. — Aparato motor de los huesillos

La cadena de los huesillos del oído, considerada desde el punto de vista de sus movimientos, se halla sometida a la acción de dos músculos: uno que se inserta en el martillo, *músculo del martillo;* otro que se adhiere al estribo, es el *músculo del estribo*. El yunque no recibe ningún hacecillo de fibras musculares, y cuando se disloca, sus movimientos son siempre indirectos, es decir, movimientos que le son comunicados por uno u otro de los huesillos entre los cuales está situado.

1.° Músculo del martillo. — El músculo del martillo es un pequeño músculo fusiforme, de 20 a 25 milímetros de longitud, que ocupa en la mayor parte de su extensión el conducto óseo que lleva su nombre y que hemos ya descrito al hablar de la caja del tímpano. Tiene su origen: 1.°, en la pared superior de la porción cartilaginosa de la trompa de Eustaquio; 2.°, en el ángulo entrante que forman la porción petrosa y la escamosa del temporal; 3.°, en la parte del esfenoides próxima a este ángulo.

Desde estos puntos se dirige oblicuamente hacia atrás, afuera y arriba, costeando el labio superior e interno de la trompa. Llega así dentro de la caja del tímpano y sigue la pared interna hasta la ventana oval. Se acoda entonces en ángulo recto y se dirige hacia fuera, se desprende del conducto óseo que lo abrigaba, atraviesa horizontalmente la caja y va, por fin, a insertarse en el extremo

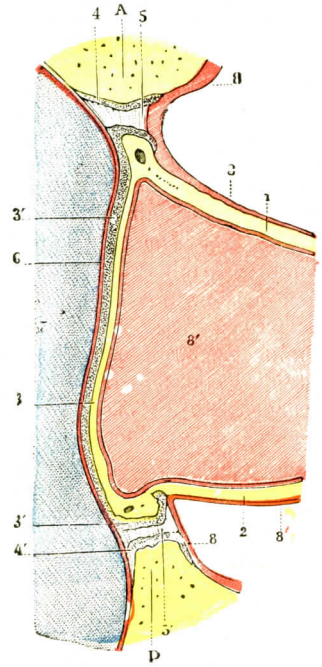

FIG. 702

Corte horizontal de la articulación del estribo con la ventana oval (esquematizado según una preparación de BRUNNER).

A, reborde anterior de la ventana oval. —P, reborde posterior.—1, rama anterior del estribo. — 2, rama posterior.—3, capa ósea de su base, con 3', su capa cartilaginosa.—4, 4', capa cartilaginosa que rodea la circunferencia de la ventana oval.—5, 5', ligamento anular.—6, periostio vestibular. — 7, perilinfa. — 8, mucosa de la caja, que cubre la base y las ramas del estribo, con 8', membrana obturatriz del estribo.

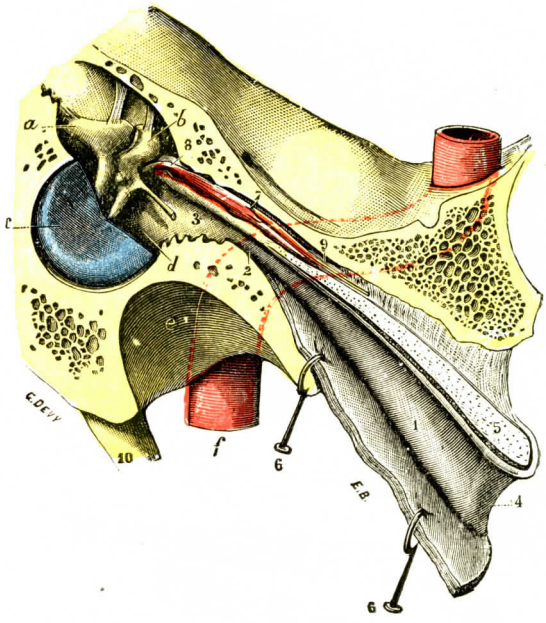

FIG. 703

El músculo interno del martillo y la trompa de Eustaquio vistos en un corte longitudinal de este conducto.

a, yunque. — *b*, martillo. — *c*, membrana del timpano, cuyo tercio anterosuperior ha sido separado por el corte. — *d*, pared interna de la caja. — *e*, cavidad glenoidea del temporal. — *f* arteria carótida interna.

1, porción membranosa de la trompa de Eustaquio. — 2, porción ósea de la misma. — 3, su orificio timpánico. — 4, su orificio faríngeo. — 5, corte de su porción cartilaginosa. — 6, su porción fibrosa separada hacia abajo y afuera. — 7, el músculo del martillo dentro de su conducto óseo. — 8, su tendón terminal, formando un ángulo recto con la porción carnosa para insertarse en la parte interna del mango del martillo. — 9, su nervio procedente del ganglio ótico. — 10, apófisis estiloides.

superior del mango del martillo en su lado interno, algo por debajo de su apófisis delgada (fig. 703, 7 y 8).

El músculo del martillo, como el conducto óseo que lo contiene, presenta dos porciones, bien diferentes una de otra por su longitud, por su dirección y por su estructura: 1.ª, una porción interna, que es casi paralela al eje del peñasco; 2.ª, una porción externa que es perpendicular a la precedente. La primera, mucho más larga que la otra, es carnosa y corresponde al cuerpo del músculo; la segunda, que es de dimensiones relativamente muy cortas, está constituída por el tendón del músculo.

Añadiremos que, dentro de su conducto óseo, el músculo del martillo se halla envuelto por una atmósfera de tejido conjuntivo laxo, que favorece su deslizamiento y desempeña a la vez el papel de una bolsa serosa.

2.° Músculo del estribo. — Más débil que el músculo del martillo, el músculo del estribo (fig. 705, 10) se halla contenido como aquél dentro del conducto óseo ya descrito, el *conducto de la pirámide*, que va a abrirse, en la parte posterior de la caja del tímpano.

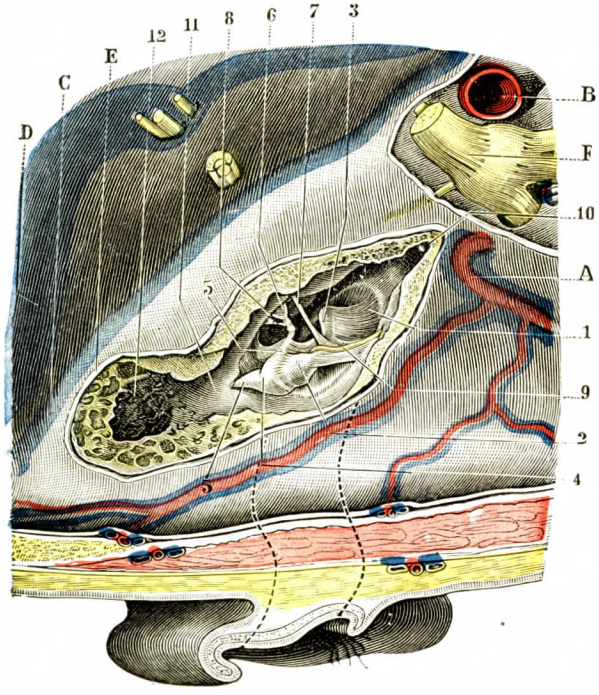

FIG. 704

Las cavidades del oído medio vistas por la cavidad craneal (lado derecho).

(Con el escoplo y la gubia se ha hecho saltar la pared ósea que separa las cavidades del oído medio de la fosa cerebral media. El trayecto del conducto auditivo externo está señalado por dos trazos de puntos.)

A, arteria meníngea media. — B, carótida interna. — C, seno petroso superior. — D, seno lateral. — E, duramadre. — F, trigémino.

1, membrana del tímpano. — 2, cabeza del martillo. — 3, mango del martillo levantando el tímpano. — 4, yunque, con 5, su rama corta descansando en la entrada del áditus ad ántrum.—5, rama larga del yunque. — 6, estribo. — 7, tendon del músculo del martillo. — 8, tendón del músculo del estribo. — 9, cuerda del tímpano. — 10, trompa de Eustaquio. — 11, áditus ad ántrum. — 12, antro.

Este músculo nace por abajo en el fondo del conducto de la pirámide. Según nazca por dentro o por detrás de la porción descendente del facial (fig. 705), se sitúa por dentro o por detrás del trayecto nervioso. Llegado al codo de éste, se curva a su vez y alcanza la pirámide, separándose ligeramente de la porción horizontal del acueducto (BELLOCQ). En este momento se echa sobre un tendón delgado que sale del conducto de la pirámide por el orificio circular del vértice de ésta. Viene a insertarse en el estribo, ora en el borde posterior de su cabeza, ora en su cuello. Según RÜDINGER, envía una expansión al engrosamiento lenticular del yunque; esta expansión no es constante.

El músculo del estribo, visto en los cortes longitudinales, tiene la forma de una pera; en los cortes transversales, la de un prisma de tres caras con los ángulos redondeados (POLITZER). Su longitud total es de ocho milímetros, de los cuales corresponden seis a la porción oculta o intrapiramidal y dos solamente a la libre o intratimpánica.

Acción de estos dos músculos. — Los huesillos del oído se hallan articulados de tal manera que la dislocación de uno de ellos, por insignificante que sea, acarrea siempre de una manera indirecta la de los otros dos. Se produce aquí, en la *cadena timpánica*, una cosa análoga a la que sucede en los *movimientos de campanilla;* el menor movimiento de la cadena timpánica se propaga necesariamente a sus dos extremos y a todos los puntos intermedios. Dicho esto, examinemos por separado la acción de los músculos motores de la cadena de los huesillos.

A. ACCIÓN DEL MÚSCULO DEL MARTILLO. — El músculo del martillo, teniendo en su terminación una dirección transversal, tira hacia dentro el punto sobre el cual se inserta, es

decir, la extremidad superior del mango del martillo. Este gira alrededor de su cuello de tal manera, que su extremidad inferior se dirige hacia dentro, al paso que su extremidad superior o cabeza se inclina hacia fuera. No es esto sólo: el cuerpo del yunque, que está fuertemente articulado con la cabeza del martillo, sigue a éste en su dislocación, girando alrededor de su rama horizontal. Al propio tiempo su rama vertical se inclina hacia dentro, y empujando el estribo, que se encuentra por delante de la misma, lo hunde contra la ventana oval (fig. 706).

Los dos principales efectos de la contracción del músculo del martillo son: 1.°, dislocación hacia dentro del mango del martillo; 2.°, dislocación hacia dentro de la base del estribo. El primero de estos movimientos, como se comprenderá, da por resultado dirigir hacia el centro de la caja el ombligo de la membrana timpánica y, en consecuencia, poner tensa toda la membrana; el segundo, comprimir el líquido contenido en el vestíbulo, aumentando de este modo la presión intralaberíntica.

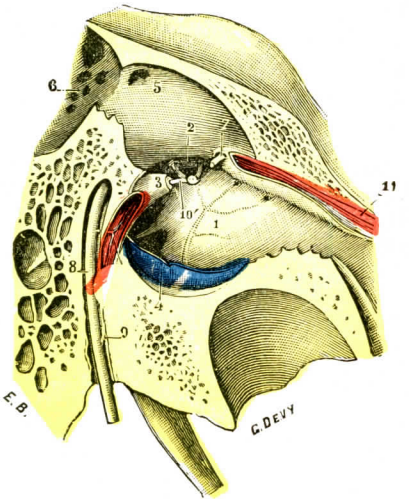

FIG. 705

El músculo del estribo, dentro de su conducto óseo.

1, pared interna de la caja. — 2, ventana oval con el estribo en situación. — 3, pirámide. — 4, parte inferior de la membrana del tímpano.—5, conducto timpanomastoideo. — 6, antro mastoideo. — 7, tendón del músculo interno del martillo saliendo del pico de cuchara. — 8, acueducto de Falopio y nervio facial, con 9, cuerda del timpano. — 10, músculo del estribo, con 10', su tendón.—11, conducto del músculo del martillo.

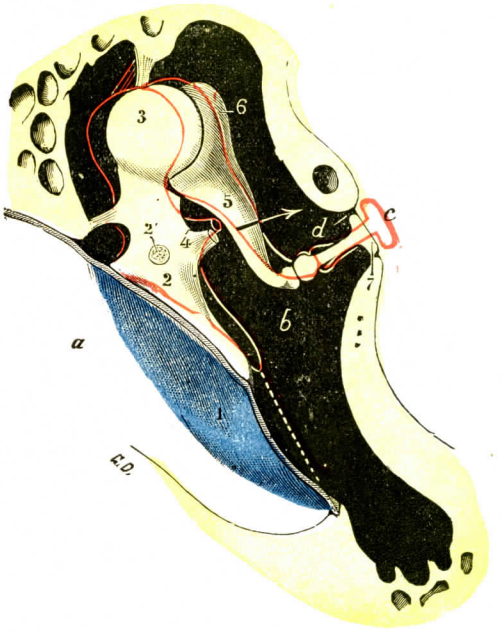

FIG. 706

Esquema que representa el desplazamiento de los huesillos bajo la influencia de la contracción del músculo del martillo.

a, conducto auditivo externo. — *b*, caja del timpano. — *c*, vestíbulo del oido interno. — *d*, ventana oval.

1, membrana del timpano. — 2, mango del martillo. — 2', sección de su apófisis delgada.—3, su cabeza.—4, inserción tendinosa del músculo del martillo. — 5, apófisis vertical del yunque. — 6, su cabeza. — 7, estribo.

(Las líneas encarnadas indican los movimientos que imprimen a la cadena de huesillos y a la membrana del tímpano las contracciones del músculo del martillo, las cuales se verifican en el sentido indicado por la flecha.)

Examinemos ahora el músculo del estribo.

B. ACCIÓN DE MÚSCULO DEL ESTRIBO. El músculo del estribo lleva, después de reflejarse, una dirección pósteroanterior. Cuando se contrae, dirige hacia atrás la cabeza del estribo en la cual se inserta. Este es el movimiento inmediato, el movimiento directo, el cual es muy sencillo, pero, en cambio, repercute sobre los dos extremos de la cadena.

a) *Por parte del estribo*, la base de este hueso ejecuta alrededor de su eje vertical un movimiento de báscula, en virtud del cual su extremidad posterior se hunde contra la ventana oval, al paso que la extremidad anterior sale de la misma. Ahora bien, como el eje de rotación (fig. 707, *y*) está mucho más aproximado a la extremidad posterior que a la anterior, probablemente a causa de la anchura desigual del ligamento anular, de aquí resulta: 1.°, que

el *desplazamiento hacia dentro* de la extremidad posterior del estribo es menos notable que el *desplazamiento hacia fuera* de su extremidad anterior o, en otros términos, que la porción del estribo que se hunde en el vestíbulo es menos considerable que la que sale del mismo; 2.°, que este doble desplazamiento agranda en definitiva la cavidad vestibular, de lo cual resulta que *disminuye la presión* del líquido laberíntico.

β) Por parte del yunque, la rama vertical de este hueso se dirige hacia atrás, como la cabeza del estribo con la cual se articula. Al propio tiempo el cuerpo del yunque se inclina hacia abajo y adentro, y como engrana con la cabeza del martillo, ésta ejecuta sobre su cuello un movimiento de báscula, en virtud del cual su extremidad inferior o mango se dirige hacia fuera. Este último movimiento da por resultado alejar del centro de la caja el ombligo de la membrana del tímpano y, por consiguiente, aflojar esta membrana.

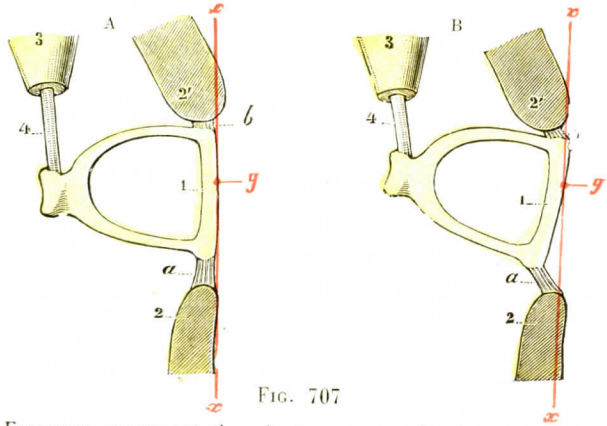

FIG. 707

Esquema representativo de la manera de desplazarse el estribo bajo la influencia de la contracción del músculo del estribo.

A, el estribo en reposo. — B, el estribo después de la contracción de su músculo. — 1, base del estribo. — 2, reborde anterior de la ventana oval, con 2', su reborde posterior. — 3, pirámide. — 4, tendón del músculo del estribo.

a, porción anterior del ligamento anular, más larga que *b*, porción posterior de este mismo ligamento. — *xx*, diámetro anteroposterior de la ventana oval pasando por la base del estribo en descanso.—*y*, punto por donde pasa la línea vertical que representa el eje de rotación del estribo.

C. ACCIÓN COMPARADA DE LOS DOS MÚSCULOS. — En resumen, los dos músculos motores de la cadena de los huesillos ejercen su acción sobre los dos factores siguientes, que tienen importancia considerable en el fenómeno de la audición: el *estado de tensión de la membrana del tímpano* y la *presión intralaberíntica*. El músculo del martillo distiende la membrana timpánica y determina al propio tiempo un aumento de presión en el líquido laberíntico. El músculo del estribo afloja la membrana timpánica y disminuye la presión dentro del laberinto. Ambos músculos son, pues, recíprocamente antagonistas.

Cuando está contraído el músculo del martillo, la membrana del tímpano, muy distendida, vibra con gran dificultad, al propio tiempo que el líquido laberíntico, cuya presión está aumentada, recibe choques menos violentos. Al contraerse el músculo del estribo las condiciones físicas de la membrana del tímpano y del líquido laberíntico son del todo opuestas a las del caso anterior, y el oído medio se encuentra admirablemente dispuesto para recibir y transmitir los menores ruidos.

Es, pues, lógico admitir: 1.°, que el músculo del martillo se contrae en los ruidos violentos para apagarlos; 2.°, que el músculo del estribo, por el contrario, dispone el oído para la percepción de los ruidos débiles o lejanos. Como ha dicho TOYNBEE, el músculo del estribo es el *músculo que escucha*, al paso que el músculo del martillo es el que *protege al nervio auditivo contra los ruidos intensos*.

§ 3. — REVESTIMIENTO MUCOSO DE LA CAJA DEL TÍMPANO

La caja del tímpano está tapizada en toda su extensión por una membrana mucosa llamada *mucosa timpánica*. La mucosa timpánica es una película delgada y transparente, de coloración grisácea o gris rosada, íntimamente unida al periostio subyacente. En su trayecto oculta en totalidad o en parte algunas de las rugosidades que ofrece el esqueleto, de modo tal que el aspecto en conjunto de la caja es algo menos irregular en estado fresco que en estado seco.

En los puntos donde la cadena de los huesillos está en contacto con los paredes de la caja timpánica, la mucosa se refleja sobre ella formándole una vaina

completa, siempre muy delgada, pero, no obstante, continua. De aquí resulta que los huesillos del oído, aun ocupando la caja, están situados al exterior de la mucosa, lo mismo que las vísceras abdominales respecto de su membrana serosa. Para completar la analogía, encontramos también entre las paredes de la caja y la cadena de los huesillos algunas prolongaciones mucosas, verdaderos mesos, que acompañan hasta estos últimos los músculos, los ligamentos y los vasos.

Estos repliegues mucosos, extendidos entre los huesillos y las paredes de la caja, ofrecen tan pronto la forma de simples elevaciones de la mucosa como de verdaderos puentes o cilindros huecos. Ya en 1866 ZAUFAL había dado una buena descripción, completada después por URBANTSCHITSCH y por SCHWALBE. Todos estos autores están acordes en reconocer que los citados repliegues son muy variables en su número y en su desarrollo, según los individuos. Indicaremos entre los más importantes:

1.° Los dos repliegues tubulares que envuelven el tendón del músculo del martillo y el del músculo del estribo;

2.° El repliegue vertical que, desde la pared superior de la caja, desciende hasta la cabeza del martillo y cede una vaina al ligamento superior de este último hueso;

3.° Un repliegue similar, inconstante, que desciende hasta el cuerpo del yunque;

4.° Un repliegue horizontal, que llena el espacio semicircular comprendido entre la base del estribo y las dos ramas: es la *membrana obturadora del estribo*, que se continúa por atrás con la vaina mucosa del músculo del estribo;

5.° Dos repliegues horizontales, uno posterior y otro anterior, que levantan hacia dentro los dos ligamentos timpanomaleolares posterior y anterior. Debajo del primero de estos repliegues se hallan también la apófisis delgada del martillo, el ligamento anterior de este hueso, la arteria timpánica y, por fin, la porción anterior de la cuerda del tímpano.

Considerada desde el punto de vista de su constitución anatómica, la mucosa timpánica se compone, como todas las mucosas, de dos capas: una *capa superficial* epitelial, y una *capa profunda* o *corion*, de naturaleza conjuntiva.

El epitelio es *aplanado* y de una sola capa en ciertos puntos (membrana del tímpano, huesillos, promontorio), cilíndrico, de pestañas vibrátiles en otros. La mucosa timpánica contiene glándulas que descienden hasta el corion.

§ 4. — VASOS Y NERVIOS DE LA CAJA DEL TÍMPANO

1.° Arterias. — La red sanguínea destinada a la nutrición de la caja del tímpano y de los órganos contenidos en la misma está alimentada por arterias muy numerosas y de varias procedencias.

a) Origen. — Estas arterias proceden de cinco fuentes distintas, que son (figura 708): la *estilomastoidea*, la *timpánica*, la *meníngea media*, la *faríngea* y la *carótida interna*.

α) La *arteria estilomastoidea*, rama de la auricular posterior o de la occipital, penetra por el agujero estilomastoideo en el acueducto de Falopio, el cual recorre de abajo arriba. Durante su trayecto envía ramos para las células mastoideas, emite una arteriola para el músculo del estribo y manda tres ramos (ARNOLD) a la caja timpánica: un *ramo inferior*, destinado a la parte superior del suelo; un *ramo superior*, que se dirige hacia la parte posterior de la ventana oval, y un *ramo medio*, que lleva a la caja siguiendo el mismo conducto óseo que la cuerda y se distribuye por la membrana del tímpano ((véase *Membrana del tímpano)*

β) La *arteria timpánica*, rama de la maxilar interna, penetra por la cisura de Glaser, que la conduce a la parte ánteroexterna de la caja. Envía algunos ramos finos a la apófisis delgada del martillo y termina en seguida en la membrana del tímpano, anastomizándose con las ramificaciones de la estilomastoidea.

γ) La *arteria meníngea media*, rama también de la maxilar interna, atraviesa, como sabemos, el agujero redondo menor. Al entrar en el cráneo da una ramilla al músculo del martillo. Más arriba envía hacia el hiato de Falopio un segundo ramo, que se anastomiza, dentro del acueducto de Falopio, con la arteria estilo-

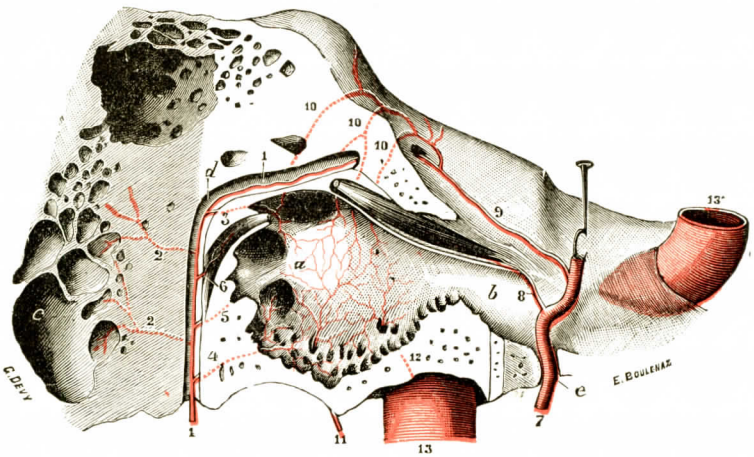

FIG. 708

Circulación arterial de la caja del tímpano *(semiesquemática)*.

1, arteria estilomastoidea, con: 2, 2', ramos mastoideos de esta arteria; 3, su ramo timpánico superior; 4, su ramo timpánico inferior; 5, su ramo timpánico medio; 6, ramúsculo para el músculo del estribo. — 7, arteria meníngea media, inclinada hacia dentro, con 8, ramo destinado al músculo del martillo. — 9, ramo que penetra en el hiato de Falopio para anastomizarse con la arteria estilomastoidea. — 10, ramos destinados a la pared posterointerna de la caja. — 11, rama de la arteria faríngea al penetrar en la caja por el conducto de Jacobson. — 12, ramo caróticotimpánico. — 13, 13', carótida interna.

a, promontorio con su red arterial. — *b*, porción ósea de la trompa de Eustaquio. — *c*, células mastoideas. *d*, acueducto de Falopio. — *e*, agujero redondo menor, situado por fuera de la trompa.

mastoidea. Más arriba todavía, al llegar al borde superior y a la cara anterior del peñasco, da algunas finas arteriolas que penetran en la caja a través de la sutura petroescamosa. Al llegar a la caja terminan en parte en la pared superior y en parte en la pared interna.

δ) La *arteria faríngea*, rama de la carotídea externa, envía a la caja del tímpano un ramo ascendente, que sigue el mismo trayecto que el nervio de Jacobson. Se distribuye por el suelo y por el promontorio.

ε) La *carótida interna*, a nivel de la acodadura que describe al pasar de la porción vertical a la porción horizontal del conducto carotídeo, emite por detrás una rama pequeña, comúnmente doble, la cual llega a la caja atravesando el conducto caróticotimpánico *(arteria caróticotimpánica)* y termina en la pared anterior y en el suelo.

b) *Red timpánica.* — Las diferentes arterias timpánicas que acabamos de describir se anastomizan entre sí, para constituir, en toda la extensión de la caja del tímpano, una sola y única red (fig. 708).

Esta red fundamental, constituída por ramas relativamente voluminosas, ocupa las capas profundas del corion mucoso. Emite dos clases de ramos: 1.°, *ramos óseos*, que penetran en las paredes óseas de la caja y en la pared interna entran en

relación (POLITZER) con los vasos del oído interno; 2.°, *ramos mucosos*, que se dirigen a las capas superficiales del corion, directamente y sin anastomizarse entre sí, y terminan, en fin en una fina red capilar situada por debajo del epitelio.

En la región del promontorio la circulación de la mucosa timpánica presenta un carácter muy especial. Según PRUSSAK, cuyas investigaciones han sido después confirmadas por las de BRUNNER, las últimas ramificaciones arteriales terminan directamente en las venas sin formar capilares.

c) *Arterias de los huesillos.* — La cadena de los huesillos posee una rica red sanguínea bien estudiada por KESSEL. La arteria principal del martillo se divide en la parte anterior del cuello en dos ramas: una *rama ascendente*, que se ramifica por la cabeza, y una *rama descendente*, que penetra en el interior del mango. En su trayecto de descenso, esta última rama emite a su alrededor gran número de ramúsculos que, ganando la superficie exterior del hueso, se anastomizan con la red submucosa.

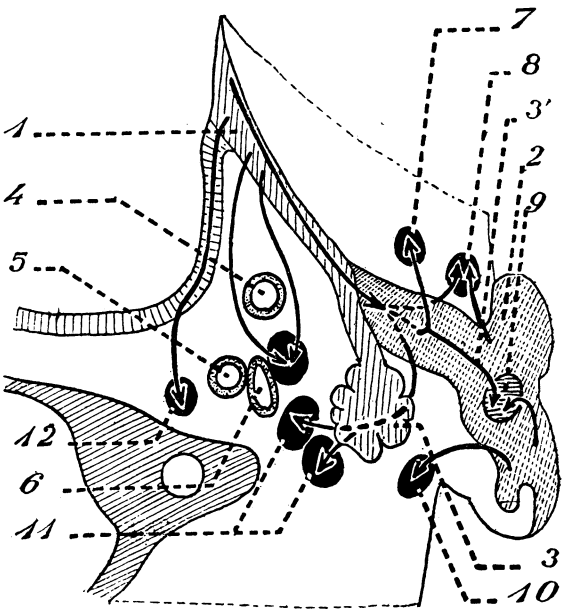

FIG. 709

Esquema de los linfáticos del oído medio (según ROUVIÈRE).

1, trompa de Eustaquio. — 2, pabellón del oído. — 3, cavidades mastoideas. — 3', conducto auditivo externo. — 4, carótida externa. — 5, carótida interna. — 6, yugular interna. — 7, ganglio parotídeo profundo. — 8, ganglio preauricular. — 9, ganglio parotídeo inferior. — 10, ganglio mastoideo. — 11, ganglios externos de la cadena yugular interna. — 12, ganglio retrofaríngeo lateral.

El yunque y el estribo presentan de la misma manera una red intraósea y otra periférica, ampliamente unidas entre sí por anastomosis. Con el nombre de *arteria estapédica* (de *stapes*, estribo) se ha descrito una rama que pasa entre las dos ramas del estribo. Esta rama, muy desarrollada en el embrión, persiste raras veces después del nacimiento (MERKEL).

2.° Venas. — Las venas de la mucosa timpánica y de los huesillos son, en general, más numerosas y más voluminosas que las arterias. Salen de la caja por los mismos orificios que dan paso a las arterias y van a terminar; 1.°, en los plexos *pterigoideo* y faríngeo; 2.°, en las venas meníngeas medias; 3.°, en el seno petroso superior; 4.°, en el golfo de la yugular interna (VALSALVA); 5.°, en las cavidades venosas, descritas por REKTORZIK, que envuelven la carótida interna en su conducto óseo y comunican por arriba con el seno cavernoso.

3.° Linfáticos. — El territorio linfático del oído medio parece ser tributario de los *ganglios parotídeos* y de los *ganglios retrofaríngeos* (véase más adelante *Linfáticos de la trompa de Eustaquio*).

Las vías linfáticas entran en relación, en la bóveda de la caja, con cavidades triangulares o redondeadas, que están tabicadas por finas trabéculas conjuntivas y se hallan llenas de leucocitos: son ganglios linfáticos rudimentarios. W. KRAUSE, por su parte, ha descrito

en la pared externa de la caja, un poco por encima de la membrana del tímpano, un tejido reticular infiltrado de corpúsculos linfoides, y NASSILOFF, en el año 1869, encontró en la misma región un verdadero ganglio linfático.

GANFINI, en un trabajo ya citado, ha encontrado este tejido reticular en el buey y en el perro. Es, por decirlo así, constante en la cara anterior de la caja. Está representado (figura 709) por cúmulos linfoides, más o menos redondeados, que están situados inmediatamente por debajo del epitelio y a veces lo levantan. Y aun en ciertos casos pueden verse los elementos linfáticos esparcirse por los intervalos de las células epiteliales y llegar así hasta la superficie libre de la mucosa.

4.° Nervios. — Los nervios destinados a la caja del tímpano son de tres clases: *motores*, *sensitivos* y *simpáticos*.

a) *Ramos motores.* — Los ramos motores van a los músculos. Proceden: 1.°, para el músculo del martillo, del ganglio ótico; 2.°, para el del estribo, de la porción del facial que se halla contenida en el acueducto. POLITZER, utilizando la vía experimental (excitación de los troncos nerviosos dentro del cráneo), ha demostrado que el primero de esos nervios, el *nervio del músculo del martillo*, procede de la raíz motora del trigémino, y que el segundo, el *nervio del músculo del estribo*, pertenece realmente al tronco del facial y no, como han admitido algunos autores, a uno de los dos nervios petrosos.

b) *Ramos sensitivos y ramos simpáticos.* — Los ramos sensitivos y los simpáticos son conducidos a la mucosa del tímpano por el *nervio de Jacobson*, que provienen del glosofaríngeo, y por el *filete caróticotimpánico*, que nace del plexo carotídeo (véase NEUROLOGÍA). Estos filetes nerviosos corren al principio por las capas profundas del corion; pasan luego, dividiéndose en ramificaciones muy finas, a las capas superficiales y, finalmente, se resuelven en un plexo de anchas mallas que está situado inmediatamente por debajo del epitelio. En su trayecto, PAPENHEIM, KÖLLIKER y KRAUSE han indicado la existencia de algunas células nerviosas aisladas o agrupadas: son verdaderos ganglios en miniatura.

§. — CAVIDADES O CÉLULAS MASTOIDEAS

El orificio timpanomastoideo *(aditus ad antrum)*, que hemos dicho existía en la parte más alta de la pared posterior de la caja, conduce a un sistema de cavidades anfractuosas, que en su mayor parte se hallan excavadas en la porción mastoidea del temporal y que en conjunto designaremos con el nombre de *cavidades o células mastoideas*. Se hallan llenas de aire, como la misma caja, y constituyen, en consecuencia, simples divertículos de la misma. Algunos autores, especialmente SCHWARTZ y EYSEEL, dividen las cavidades mastoideas en dos grupos: uno perteneciente a la porción petromastoidea del temporal y otro a la porción escamosa del mismo hueso. Semejante división está perfectamente justificada atendiendo al desarrollo, y carece de importancia en el adulto por encontrarse en éste del todo soldadas las dos porciones óseas.

1.° Porción mastoidea del temporal y mastoides. — La porción mastoidea del temporal, que contiene las células mastoideas, está situada inmediatamente por detrás del conducto auditivo externo; se prolonga por abajo en forma de una eminencia bien desarrollada en el adulto, la *apófisis mastoides*. Formado a expensas de la porción retromeática de la escama (Ph. BELLOCQ) y de la base del peñasco (véase OSTEOLOGÍA), este territorio mastoideo ofrece en el límite de estos dos segmentos petroso y escamoso una fisura más o menos neta, la *fisura petroescamosa externa*. Hemos visto (OSTEOLOGÍA) que parte por delante del vértice de la mastoides, se dirige hacia arriba y atrás y termina en la incisura parietal, donde

se continúa con la fisura petroescamosa interna. De una y otra parte de la fisura

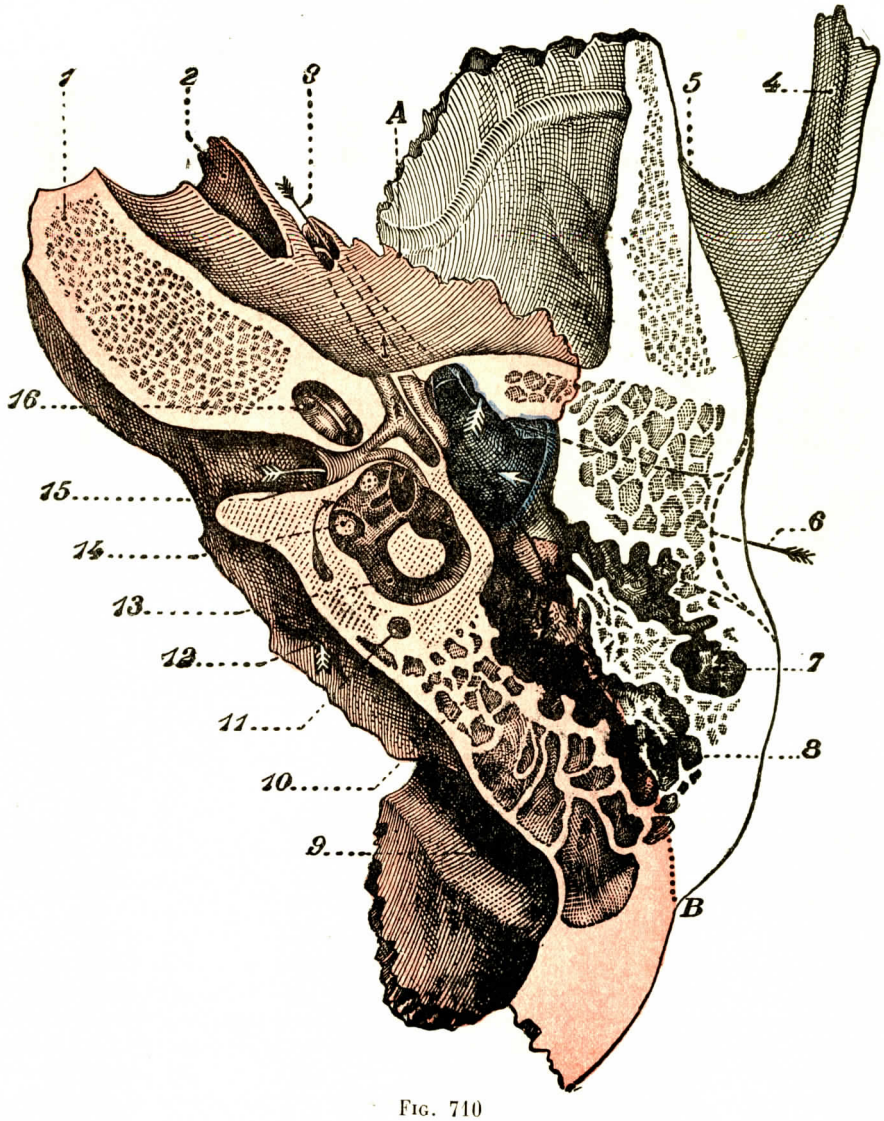

FIG. 710

Corte horizontal que interesa el oído medio y el oído interno.
Temporal derecho, segmento inferior del corte (dos veces del tamaño natural). (Según BELLOCQ.)

El peñasco, en *rosa;* el hueso timpánico, en *azul;* la escama no está coloreada.

1, tejido esponjoso. — 2, conducto carotídeo. — 3, flecha que sigue la *trompa de Eustaquio,* atraviesa el *ático* y llega al *antro petroso,* después de pasar por el *aditus ad antrum.* Esta flecha, en el momento que llega al ático, pasa por delante del *conducto del músculo del martillo.* — 4, apófisis cigomática. — 5, tejido esponjoso de la escama. — 6, flecha que penetra en el conducto auditivo externo. — 7, célula mastoidea que se abre en el áditus ad antrum. — 8, gruesa célula mastoidea en amplia comunicación con el antro mastoideo. — 9, canal del seno lateral. — 10, antro mastoideo. — 11, conducto semicircular posterior. — 12, acueducto del vestíbulo. — 13, conducto semicircular externo. — 14, ampolla del conducto semicircular posterior y su mancha cribosa. — 15, conducto auditivo interno y foramen singular de Morgagni. — 16, caracol.

esta superficie del hueso es rugosa, sobre todo por detrás y abajo, pues se insertan en ella músculos potentes (esternocleidomastoideo, esplenio, complexo menor).

Se encuentra un orificio de estructura y calibre variables que termina profundamente en el canal del seno lateral.

2.° Disposición general. — Entre las cavidades que ofrece la porción mastoidea del temporal hay una mucho mayor que las restantes: es el *antro mastoideo* (figuras 710, 10, y 711, 2). Tiene de ordinario una forma oval con su eje mayor en dirección ánteroposterior, y es continuación inmediata del conducto timpanomastoideo. Está comprendida entre la escama (porción retromeática) y el peñasco.

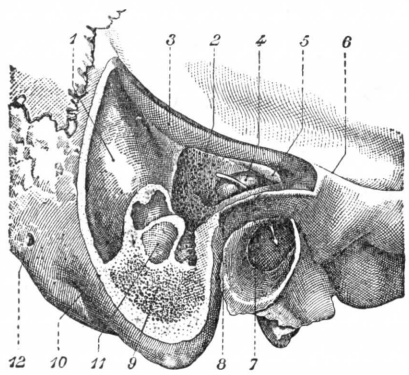

FIG. 711 A

Excavación de la región mastoidea y del ático, lado derecho (tamaño natural). (Según Ph. BELLOCQ.)

1, seno lateral. — 2, antro petroso, del que se ha quitado la pared externa. — 3, pared superior de la brecha de trepanación. — 4, conducto semicircular externo. — 5, tegmen tympani, que forma la pared superior del antro y del ático. — 6, cresta submastoidea. — 7, parte de la caja del tímpano, vista por el fondo del conducto auditivo externo. — 8, espina de Henle. — 9, mastoides y diploe. — 10, ranura digástrica. — 11, célula mastoidea. — 12, agujero mastoideo.

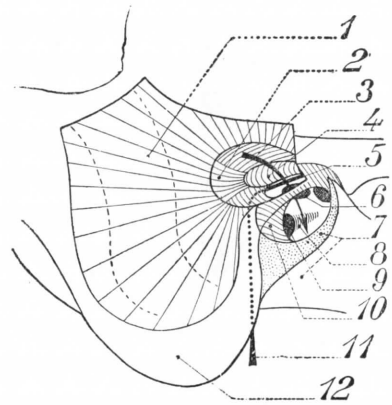

FIG. 711 B

Excavación esquemática de la región mastoidea y del ático, lado derecho (tamaño natural). Por arriba y por detrás se ha quitado casi por completo la pared del conducto auditivo externo (según Ph. BELLOCQ).

1, seno lateral. — 2, antro petroso. — 3, flecha que va del antro petroso a la caja del tímpano. — 4, conducto semicircular externo. — 5, nervio facial y acueducto de Falopio que se supone abierto. — 6, ventana oval. — 7, hueso timpánico. — 8, promontorio. — 9, ventana redonda. — 10, conducto auditivo externo. — 11, nervio facial. — 12, apófisis mastoides.

Alrededor del antro se hallan situadas las cavidades más pequeñas, las cuales comunican todas entre sí, como también comunican con la cavidad principal: son las llamadas *células mastoideas*. Constituyen para el antro una especie de casquete celuloso, que está mucho más desarrollado por abajo y por fuera que en las demás regiones (fig. 710 y 711).

Las células mastoideas son muy variables en sus dimensiones, forma y orientación. Lo más común es que sean prolongadas y con su eje mayor dirigido hacia el centro del antro mastoideo a manera de radios. No es ésta, sin embargo, una disposición constante, y en este momento tenemos a la vista tres temporales en los que las células mastoideas presentan una orientación muy opuesta: se prolongan paralelamente a las paredes de la gran cavidad central.

3.° Relaciones. — Las cavidades mastoideas ofrecen relaciones importantes que interesan de un modo especial al cirujano.

α) *Por delante*, corresponden sucesivamente a los conductos semicirculares, a la caja del tímpano, a la porción vertical del acueducto de Falopio que sigue el nervio facial (figs. 710 y 711) y a la pared posterior del conducto auditivo externo.

β) *Por arriba*, se hallan separadas de la cavidad craneal por una lámina delgada de tejido compacto, que forma parte de la cara anterior del borde superior del peñasco.

γ) *Por abajo*, corresponden a la ranura digástrica y a la apófisis mastoides. Descienden con frecuencia, especialmente en la vejez, hasta el vértice de esta apófisis.

δ) *Por fuera*, ocupan el plano profundo de la llamada región mastoidea. Una lámina de tejido compacto, algunas veces muy gruesa, pero comúnmente muy delgada y hasta transparente, las separa de las partes blandas. Se ha visto, en algunos individuos (SCHWARTZE), faltar a veces algunos trozos de esta lámina ósea, en cual caso las cavidades mastoideas estarían cerradas por parte de los tegumentos sólo por una laminita de periostio.

ε) *Por detrás y por dentro*, las cavidades mastoideas se hallan limitadas por la cara posterior del peñasco o por la cara interna de la porción mastoidea del temporal. Entre estas dos superficies óseas se encuentra un canal profundo con dirección vertical, en el que se aloja, en estado fresco, la porción descendente del seno lateral. En este punto, las cavidades mastoideas y el vaso venoso se hallan separados por una lámina ósea de tejido compacto, que en algunos individuos es muy gruesa, pero que en otros es delgada y transparente, hasta el extremo de llegar a ceder a la presión del dedo (figs. 710 y 711). Esta lámina ósea puede faltar en una extensión más o menos considerable, y en estos casos la pared vascular y el revestimiento mucoso de las células óseas se encuentran en contacto inmediato. Debemos añadir que semejante vecindad es peligrosa, pues en las afecciones supurativas de la caja del tímpano y de las cavidades mastoideas que con él se continúan pueden producir, por vía de propagación capa por capa, una flebitis del seno lateral con su cortejo de síntomas siempre graves, la trombosis, la piemia, la embolia y una muerte más o menos rápida. (Para más detalles, consúltense los TRATADOS DE ANATOMÍA TOPOGRÁFICA).

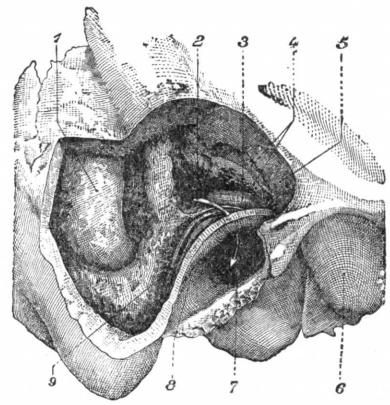

FIG. 711 C

Excavación de la región mastoidea que muestra las relaciones del antro con el facial y el seno lateral (tamaño natural). (Según Ph. BELLOCQ.)

1, seno lateral. — 2, antro petroso. — 3, conducto semicircular externo. — 4, techo del antro y del ático (tegmen tympani). — 5, pared superior de la brecha de trepanación, que excede ligeramente la cresta supramastoidea. — 6, cavidad glenoidea. — 7, conducto auditivo externo. — 8, cisura timpanoescamosa. — 9, nervio facial.

4.° Cavidades neumáticas y cavidades aneumáticas (figs. 712 y 713). — Como antes dijimos, las cavidades labradas en la porción petromastoidea del temporal se encuentran en comunicación con la caja y están, por consiguiente, llenas de aire. En la mayoría de los casos, no obstante, existe algún número de células que pertenecen al diploe y que, en consecuencia, contienen en su interior, en lugar de aire, una medula semilíquida y de coloración rojiza.

El desarrollo respectivo de las cavidades neumáticas y de las cavidades aneumáticas o diploicas es muy variable.

Las investigaciones de ZUCKERKANDL han establecido a este propósito: 1.°, que la apófisis mastoides es del todo neumática en una proporción del 36,8 por 100; 2.°, que es del todo diploica en una proporción del 20 por 100; 3.°, que, finalmente, es la mitad neumática y la mitad diploica en los restantes casos, es decir, en una proporción del 42,8 por 100.

Huschke y Zoja han sido los primeros en indicar la posible oclusión del conducto tímpano-mastoideo por una membrana permanente. Esta membrana obturadora, que posteriormente encontró Urbantschitsch, no excluye de ningún modo la presencia del aire en las cavidades mastoideas. Como advierte Hyrtl, las cavidades en cuestión pueden ponerse en comunicación con la caja por alguna fisura anormal supletoria del conducto ordinario.

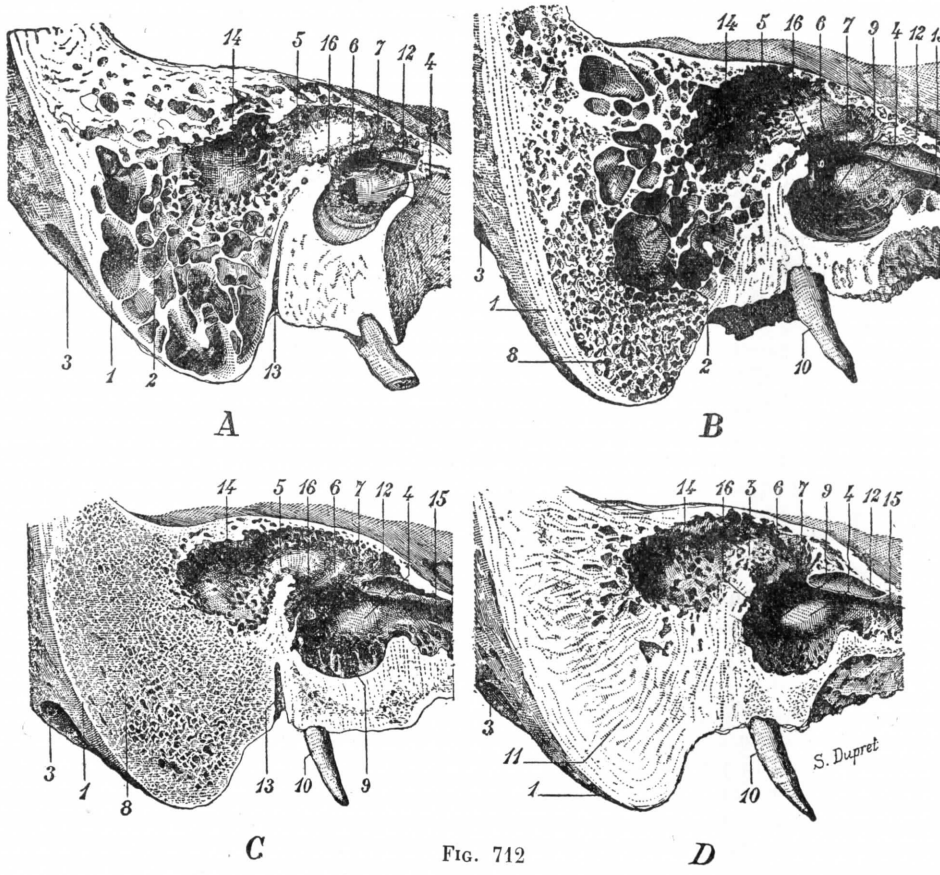

Fig. 712

Principales tipos de apófisis mastoides (T.-J.).

La figura representa el segmento interno de un corte paralelo al eje del peñasco derecho.

A, apófisis neumática (hombre de 60 años). — B, apófisis neumatodiploica (hombre de 70 años). — C, apófisis diploica (hombre de 63 años). — D, apófisis esclerosa (hombre de 40 años).

1, apófisis mastoides. — 2, células mastoideas. — 3, ranura digástrica. — 4, promontorio. — 5, áditus ad ántrum con la protuberancia del conducto semicircular externo. — 6, conducto del facial. — 7, ventana oval — 8, tejido diploico. — 9, ventana redonda. — 10, apófisis estiloides. — 11, tejido escleroso. — 12, pico de cuchara. — 13, conducto del facial. — 14, antro. — 15, trompa de Eustaquio. — 16, pirámide.

Revestimiento mucoso. — Las cavidades que acabamos de describir, tanto las células mastoideas como el antro mastoideo, están tapizadas por una membrana mucosa, que es prolongación de la que tapiza la caja.

En su superficie libre se encuentran con frecuencia prolongaciones que, en forma de filamentos, se extienden de un punto a otro de la pared y tienen el mismo valor y la misma estructura que las formaciones similares de la caja.

El revestimiento mucoso de las cavidades mastoideas es muy delgado en todas sus partes. Su capa profunda únese íntimamente con una lámina perióstica, también muy delgada. Su epitelio está constituído por células aplanadas y desprovistas de pestañas vibrátiles.

5.° Vasos y nervios. — Las *arterias* destinadas a las cavidades mastoideas proceden en parte de la estilomastoidea y en parte de la meníngea media. Las que provienen de este último tronco les llegan por su cara superior a través de la sutura petroescamosa. Las *venas* siguen vías muy diversas; algunas terminan en el seno

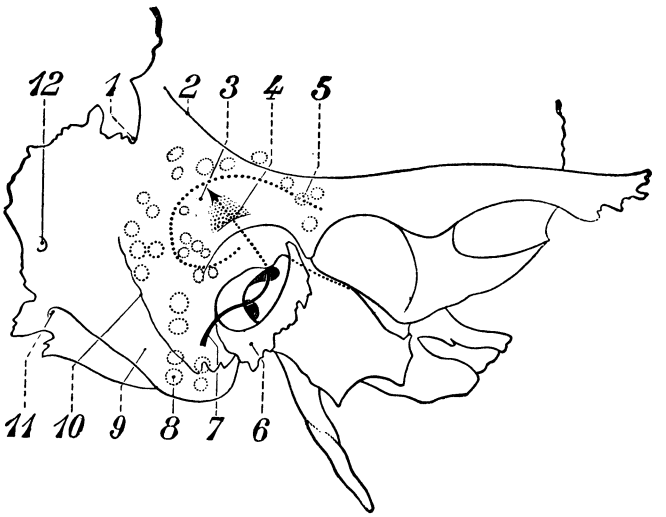

FIG. 713

Vista externa, esquemática, de un temporal derecho (tamaño natural). Los grupos de las células mastoideas (según Ph. BELLOCQ).

1, incisura parietal. — 2, cresta supramastoidea. — 3, región mastoidea y proyección del antro petroso y del techo del ático. — 4, espina de Henle y zona cribosa retromeática. — 5, células neumáticas suprayacentes al conducto auditivo externo. — 6, hueso timpánico. — 7, flecha que penetra en el conducto auditivo externo, cruzando la ventana oval e introduciéndose en el antro petroso. — 8, células de la punta de la mastoides; se han representado otras por fuera, por debajo y por detrás del antro. — 9, apófisis mastoides. — 10, cisura petroescamosa externa. — 11, ranura digástrica. — 12, agujero mastoideo.

petroso superior y en el seno lateral. Los *linfáticos* son poco conocidos; probablemente se confunden con los de la caja. Los *nervios*, exclusivamente sensitivos y simpáticos, tienen el mismo origen que los de la caja del tímpano.

§ 6. — TROMPA DE EUSTAQUIO

La trompa de Eustaquio es un largo conducto extendido desde la parte anterior de la caja del tímpano a la retrocavidad de las fosas nasales o faringe nasal. Como el conducto auditivo externo, con el que tiene gran analogía en lo que se refiere a su estructura, se compone de dos porciones: una porción externa, *porción dura*, *porción ósea*, que está labrada en la parte inferior del temporal, y otra porción interna, *porción blanda*, *porción membranosa*, *porción fibrocartilaginosa*, que, como su nombre indica, está formada por dos láminas, una fibrosa y otra cartilaginosa. Estableciendo una comunicación directa entre la caja del tímpano y la faringe, tiene por doble función, en primer lugar, dar paso a las mucosidades secretadas por la mucosa timpánica, y después, mantener el equilibrio de presión entre las dos masas de aire que separan la membrana del tímpano, el aire contenido en la caja y el aire libre del conducto auditivo externo: condiciones indispensables para el buen funcionamiento de esta membrana.

A. — Consideraciones generales

Desde el punto de vista puramente descriptivo, debemos considerar en la trompa de Eustaquio: 1.°, *su dirección;* 2.°, su *forma;* 3.°, sus *dimensiones.*

1.° Dirección. — La trompa de Eustaquio, en conjunto, se dirige oblicuamente de atrás a delante, de fuera a dentro y de arriba abajo. Su eje forma, con el eje transversal del conducto auditivo externo, un ángulo de 135° abierto hacia fuera, o bien un ángulo de 45° abierto hacia dentro, siendo los dos recíprocamente suplementarios. Por otra parte, se inclina formando con la horizontal un ángulo de 40° abierto hacia dentro. De aquí resulta que suponiendo que los tres planos, *horizontal, sagital* y *frontal,* se encuentran a nivel del **orificio** timpánico de la trompa, desde este punto divergen en una inclinación casi igual, formando cada uno de ellos un ángulo de 40 a 50 grados. La dirección representa, pues, casi exclusivamente, la diagonal de estos tres planos tomados dos a dos.

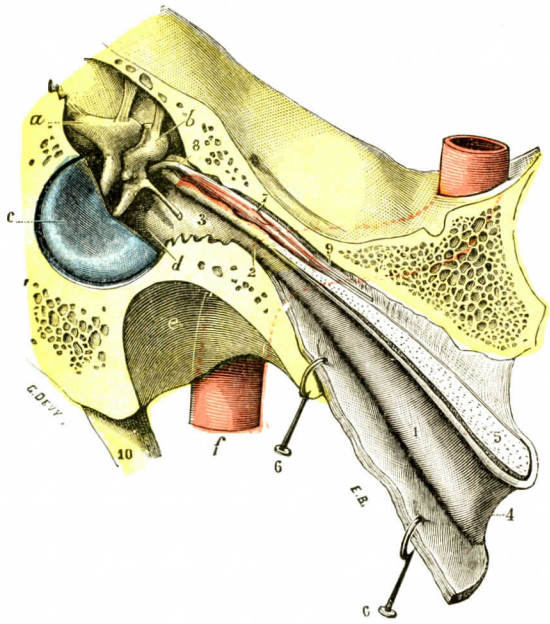

Fig. 714

La trompa de Eustaquio vista en un corte paralelo a su eje mayor.

(En la porción blanda de la trompa, la pared ánteroexterna o fibrosa ha sido separada de la pared cartilaginosa y dirigida hacia abajo por medio de erinas.)

a, yunque. — *b*, martillo. — *c*, membrana del tímpano, cuyo tercio ánterosuperior ha sido separado por el corte. — *d*, pared interna de la caja. — *e*, cavidad glenoidea del temporal. — *f*, arteria carótida interna.

1, porción membranosa de la trompa de Eustaquio. — 2, porción ósea de la misma. — 3, su orificio timpánico. — 4, su orificio faríngeo. — 5, corte de su porción cartilaginosa. — 6, su porción fibrosa separada hacia abajo y afuera. — 7, el músculo del martillo dentro de su conducto óseo. — 8, su tendón terminal, formando un ángulo recto con la porción carnosa para insertarse en la parte interna del mango del martillo.—9, su nervio procedente del ganglio ótico. — 10, apófisis estiloides.

Las dos porciones ósea y fibrocartilaginosa de la trompa de Eustaquio no están situadas en línea recta; la segunda se inclina un tanto sobre la primera, de tal modo que forma con la misma un ángulo muy obtuso, abierto hacia abajo y adelante.

Añadiremos que, según Huschke, la trompa ofrece una ligera torsión, en virtud de la cual su parte externa tiende a hacerse inferior, al paso que su parte interna se inclina un poco hacia la parte superior.

2.° Disposición general. — Si se sigue la trompa de Eustaquio en toda su longitud, a partir de su extremidad timpánica (fig. 714), se ve que se estrecha paulatinamente hasta el ángulo entrante que forma la porción petrosa del temporal con su porción escamosa, hasta el punto, por consiguiente, en que comienza la porción fibrocartilaginosa. Desde este punto, el conducto se ensancha progresivamente hasta su extremidad faríngea, punto donde ofrece sus mayores dimensiones.

Se puede, pues, considerar la trompa como doblemente infundibuliforme, o en otros términos, como estando formada por dos conos que estuviesen unidos por su

vértice truncado: un *cono timpánico*, correspondiente a la porción ósea; un *cono faríngeo* o *gutural*, correspondiente a la parte fibrocartilaginosa. En el punto de unión de los dos conos se encuentra naturalmente situada la parte más estrecha del conducto: esta parte es conocida con el nombre de *istmo de la trompa*.

La trompa se encuentra además fuertemente aplanada de delante atrás y de fuera a dentro. Resulta que los cortes practicados perpendicularmente a su longitud no son circulares, sino elípticos, con su eje mayor vertical. Este aplastamiento es tan notable en la porción fibrocartilaginosa, que las dos paredes opuestas llegan a contactar, y en los cortes (fig. 720), la luz del conducto ofrece la forma de una sencilla hendidura.

3.° Dimensiones. — La longitud total de la trompa es de 35 a 45 milímetros, correspondiendo dos tercios a la porción fibrocartilaginosa y un tercio solamente a la porción ósea. Su calibre está indicado por las cifras siguientes, que se refieren a los tres puntos más importantes: el orificio timpánico, el istmo y el orificio faríngeo.

	ALTURA	ANCHURA
Orificio timpánico	5 milímetros	2 milímetros
Istmo de la trompa.	2 »	1 »
Orificio faríngeo.	8 »	5 »

B. — Conformación exterior y relaciones

La conformación exterior de la trompa de Eustaquio permite considerar: 1.°, *dos caras*, que se distinguen en ánteroexterna y pósterointerna; 2.°, *dos bordes*, uno superior y otro inferior; 3.°, *dos orificios*, uno externo o timpánico y otro interno o faríngeo.

1.° Cara ánteroexterna. — La cara ánteroexterna está en relación sucesivamente, y contando de fuera a dentro: 1.°, con la cisura de Glaser; 2.°, con el músculo periestafilino externo, que toma en la misma algunas de sus inserciones y la separa del músculo pterigoideo interno; 3.°, con el borde posterior del ala interna de la apófisis pterigoides, la cual ofrece comúnmente en su parte superior una ligera escotadura destinada a recibir la trompa.

2.° Cara pósterointerna (fig. 717). — La cara pósterointerna se halla sucesivamente en relación, procediendo en el mismo sentido: 1.°, con el conducto óseo de la carótida, que la cruza en ángulo agudo, estando la carótida comúnmente separada de la trompa sólo por una lámina ósea muy delgada, la cual puede faltar en algunos casos; 2.°, con el músculo periestafilino interno, al cual presta algunos puntos de inserción; 3.°, con la mucosa de la faringe, a la que levanta hacia atrás y arriba, como en seguida veremos.

3.° Borde superior. — El borde superior de la trompa está en relación al principio con el conducto del músculo del martillo, del que se halla separado por un delgado tabique óseo. Más adentro costea la sutura que une el peñasco al ala mayor del esfenoides, y en esta segunda parte su trayecto tiene relaciones de proximidad con algunos agujeros de la base del cráneo, a saber: por dentro, con el agujero rasgado anterior; por fuera, con los agujeros redondos menor y oval. Más adentro aún, se encuentra en relación (fig. 716) con la base de la apófisis pterigoides.

4.° Borde inferior. — El borde inferior ocupa el espacio comprendido entre los dos músculos periestafilino interno y periestafilino externo, los cuales se encuentran separados a esta altura por toda la amplitud de la trompa.

5.° Orificio externo o timpánico. — El orificio externo o timpánico ha sido descrito al tratar de la caja. No repetiremos la descripción, sólo recordaremos que

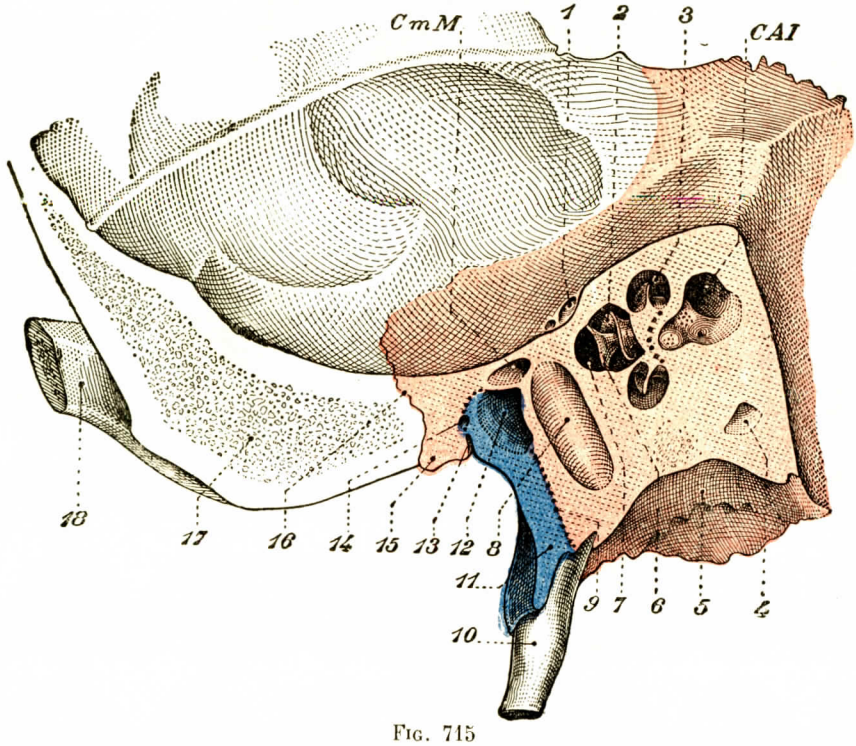

FIG. 715

Corte vérticotransversal del peñasco, que muestra la trompa de Eustaquio y el caracol (dos veces el tamaño natural). (Según Ph. BELLOCQ.)

El peñasco, en color *rosado;* el hueso timpánico, en *azul;* la escama, en *blanco.*

1, hiato de Falopio; por delante, hiato accesorio. — 2, caracol y lámina espiral. — 3, caracol, primera vuelta de espira. — 4, acueducto del caracol y fosita piramidal. — 5, fosa yugular. — 6, tabique espiral. — 7, última media vuelta de espira del caracol y su cúpula. — 8, conducto carotídeo. — 9, sutura timpanopetrosa. — 10, apófisis estiloides. — 11, hueso timpánico. — 12, trompa de Eustaquio. — 13, rama posterior de la cisura de Glaser. — 14, conducto anterior de la cuerda del tímpano. — 15, prolongación del tegmen tympani que forma hernia en la cisura de Glaser. — 16, sutura petroescamosa, rama anterior de la cisura de Glaser. — 17, escama. — 18, apófisis cigomática.

CmM., conducto del músculo del martillo. — CAI, conducto auditivo interno; por arriba, piso superior; por abajo, piso inferior, con, por arriba y por detrás, la *fosita vestibular inferior;* por debajo y por delante, el origen de la *criba espiroidea del caracol;* por debajo y por detrás, el *foramen singulare de Morgagni.*

ocupa la parte más alta de la pared anterior de la caja y que se halla directamente en relación con el orificio de entrada de las cavidades mastoideas, situado en la pared opuesta.

6.° Orificio interno o faríngeo. — El orificio faríngeo de la trompa de Eustaquio, llamado además *pabellón de la trompa,* difiere del orificio timpánico en que es mucho mayor (5 ó 6 milímetros de diámetro) y en que está constituído exclusivamente por partes blandas, lo que hace que sea movible y dilatable.

a) *Dirección.* — Desde el punto de vista de su dirección, el orificio interno de la trompa mira oblicuamente de arriba abajo, de fuera a dentro y de atrás a delante.

b) *Forma.* — En cuanto a la forma, es muy variable; el pabellón es, según los individuos, elíptico, fisurado, reniforme, piriforme o triangular. La forma

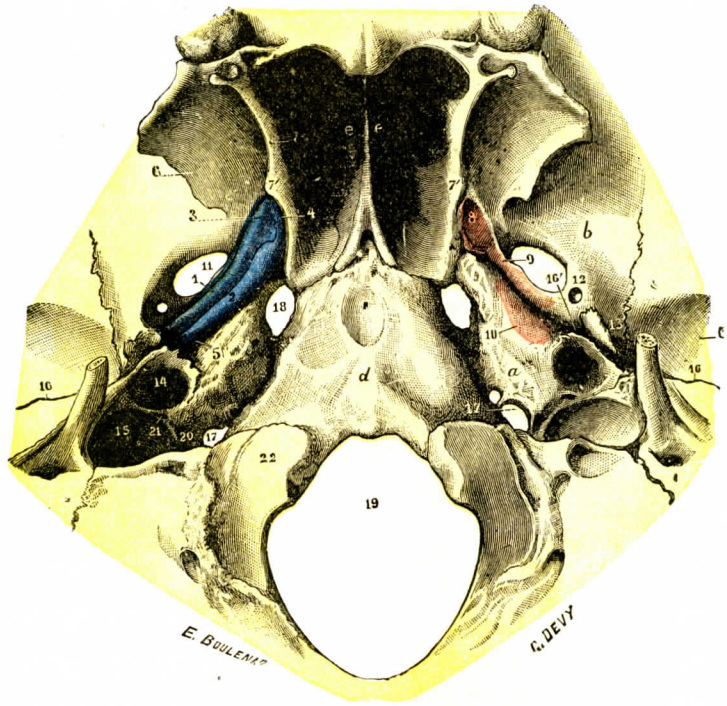

FIG. 716

Relaciones de la trompa fibrocartilaginosa con la base del cráneo.

En el lado derecho (lado izquierdo de la figura) la trompa está en situación; en la parte izquierda (parte derecha de la figura) ha sido separada para poner de manifiesto las superficies de inserción de los músculos periestafilinos interno y externo.

1, canal de la trompa cartilaginosa. — 2, su pared pósterointerna. — 3, su pared ánteroexterna. — 4, su extremidad faríngea. — 5, su extremidad timpánica. — 6, ala externa de la apófisis pterigoides. — 7, ala interna, con 7', su tubérculo tubárico. — 8, fosita navicular. — 9, superficie de inserción del músculo periestafilino externo. — 10, superficie de inserción del periestafilino interno. — 11, agujero oval. — 12, agujero redondo menor. — 13, espina del esfenoides. — 14, conducto carotídeo. — 15, fosa yugular. — 16, cisura de Glaser, con 16', orificio anterior de la parte ósea de la trompa. — 17, agujero rasgado posterior. — 18, agujero rasgado anterior. — 19, agujero occipital. — 20, acueducto del caracol. — 21, conducto de Jacobson. — 22, cóndilos del occipital.

a, peñasco. — *b*, esfenodes. — *c*, cavidad glenoidea del temporal. — *d*, apófisis basilar. — *e*, *e*, orificio faríngeo de las fosas nasales.

triangular parece ser la más frecuente, y en este caso conviene distinguir, en el orificio de que se trata (fig. 718), un labio posterior, otro anterior y otro inferior o base.

α) El *labio posterior* tiene la forma de un rodete vertical, casi siempre muy desarrollado, el *rodete de la trompa (Tubenwulst* de los anatomistas alemanes). Corresponde al extremo interno del cartílago de la trompa, que a este nivel forma eminencia y levanta la mucosa. Por debajo de ésta y a continuación de la misma se encuentra un repliegue de la mucosa faríngea: es el *repliegue salpingofaríngeo* así llamado porque cubre un pequeño fascículo muscular que, desde el cartílago

de la trompa, desciende sobre la pared lateral de la faringe. Finalmente, por detrás del rodete de la trompa, la pared faríngea se deprime, constituyendo una fosita más o menos profunda (fig. 718, 11) conocida con el nombre de *fosita de Rosenmüller.*

β) El *labio anterior* se halla formado, lo mismo que el posterior, por un rodete mucoso, que se continúa por arriba con el rodete de la trompa y se pro-

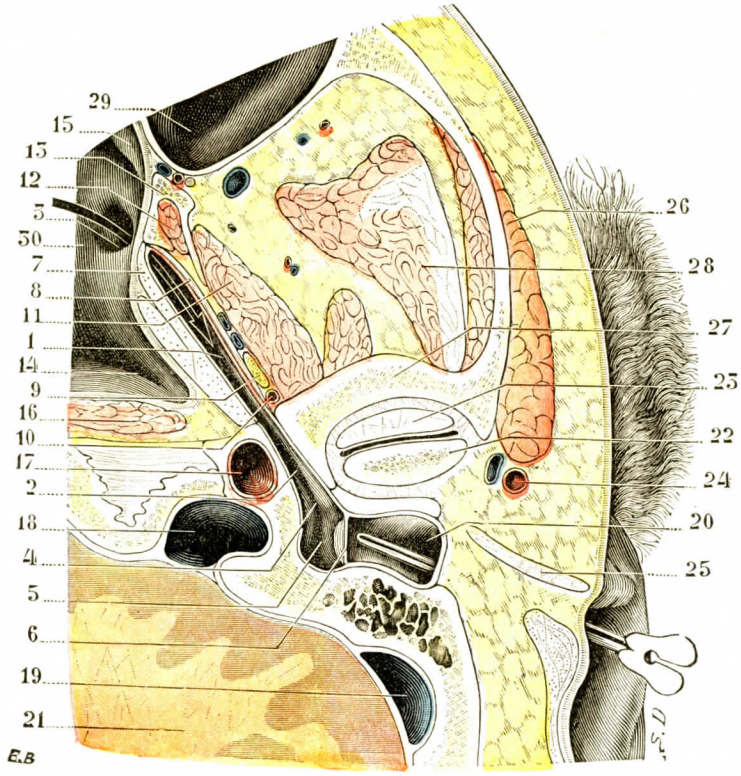

FIG. 717

Corte transversal oblicuo del cráneo, hecho siguiendo el eje de la trompa de Eustaquio e interesando a esta última en toda su longitud (sujeto congelado, segmento inferior del corte) (T.-J.).

1, porción cartilaginosa de la trompa. — 2, su porción ósea. — 3, su orificio faríngeo. — 4, su orificio timpánico. — 5, caja del tambor. — 6, membrana timpánica. — 7, cartílago de la trompa. — 8, músculo periestafilino externo. — 9, nervio maxilar inferior. — 10, arteria meníngea media. — 11, pterigoideo externo. — 12, pterigoideo interno. — 13, apófisis pterigoides. — 14, fosita de Rosenmüller. — 15, cola del cornete medio. — 16, músculos prevertebrales. — 17, carótida interna. — 18, 19, seno lateral. — 20, conducto auditivo externo interesado por el corte tan sólo en su parte interna. — 21, cerebro. — 22, cóndilo del maxilar. — 23, menisco de la articulación témporomaxilar. — 24, arteria temporal superficial. — 25, cartílago del conducto auditivo. — 26, parótida (muy desarrollada en este sujeto). — 27, raíz transversa de la apófisis cigomática. — 26, músculo temporal. — 29, seno maxilar. — 30, faringe.

longa por abajo hasta el velo del paladar: es el *repliegue salpingopalatino (Grenzwulst* de los anatomistas alemanes, véase más adelante). Se halla limitado: 1.°, en su parte superior, por el gancho del cartílago de la trompa; 2.°, en el resto de su extensión, por un ligamento que tiene el mismo nombre, el *ligamento salpingopalatino,* el cual se inserta por arriba en el gancho cartilaginoso precitado y se extiende desde aquí hasta el velo del paladar. Por delante del repliegue salpingopalatino se encuentra un canal vertical, el *canal nasofaríngeo,* que, como indica su nombre, forma el límite respectivo de la faringe y las fosas nasales.

γ) El *labio inferior*, que forma la base del triángulo que nos ocupa, no es horizontal, sino muy inclinado hacia abajo y atrás. En este punto no existe reborde saliente como en los otros dos labios: el suelo de la trompa se continúa directamente con la porción de la pared faríngea que está situada entre los dos repliegues mucosos salpingofaríngeo y salpingopalatino indicados antes. Debemos añadir, sin embargo, que esta porción de la mucosa es más o menos repelida hacia dentro por las fibras del músculo periestafilino interno o elevador del velo del paladar. Existe, un poco por debajo del labio inferior del pabellón, un tercer repliegue mucoso, *repliegue del elevador (Levatorwulst* de los anatomistas alemanes).

La región de la faringe en la cual desemboca la trompa, como se ha visto, es muy desigual. El dedo o instrumento que la recorre de delante atrás encuentra sucesivamente (fig. 718): 1.°, un canal vertical, el *canal nasofaríngeo;* 2.°, una eminencia, igualmente vertical, el *repliegue salpingopalatino;* 3.°, una excavación, el *pabellón de la trompa;* 4.°, una nueva eminencia, el *rodete de la trompa*, continuada por debajo por el *repliegue salpingofaríngeo;* 5.°, finalmente, una segunda excavación, la *fosa de Rosenmüller.*

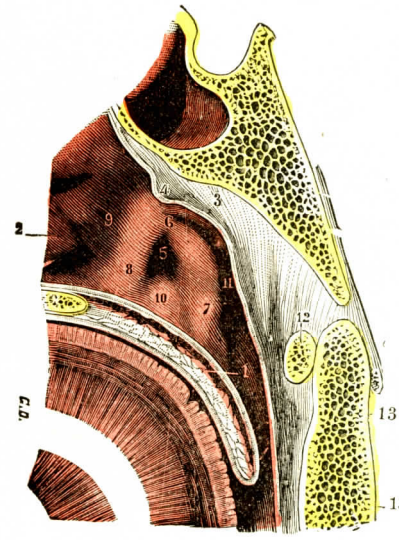

FIG. 718

Pared lateral de la faringe nasal vista de frente.

1, velo del paladar. — 2, extremidad posterior del cornete inferior. — 3, bóveda de la faringe, con 4, amígdala faríngea. — 5, orificio faríngeo de la trompa. — 6, borde de la trompa. — 7, repliegue salpingofaríngeo. — 8, repliegue salpingopalatino. — 9, conducto nasofaríngeo. — 10, repliegue mucoso del elevador. — 11, fosita de Rosenmüller. — 12, arco anterior del atlas. — 13, axis, con 13', su apófisis odontoides.

c) *Situación.* — Puesto que el pabellón de la trompa es el orificio al que se dirige el catéter en la operación, tan extendida hoy, del cateterismo de la trompa de Eustaquio (fig. 719), será necesario fijar muy bien su posición con relación a los cuatro puntos siguientes: la extremidad posterior del cornete inferior, la pared posterior de la faringe, su pared superior y el velo del paladar. Se puede admitir, por regla general, que el orificio faríngeo de la tráquea está separado por un espacio de 10 a 12 milímetros de cada uno de estos cuatro puntos y que ocupa, por consiguiente, el centro del cuadrilátero que forma la pared lateral de la faringe nasal. En cuanto a la distancia que separa el pabellón de la trompa de la entrada de las fosas nasales, varía, según URBANTSCHITSCH, de 53 a 75 milímetros, siendo la longitud del suelo de las fosas nasales excesivamente variable; dicha distancia tiene un promedio de 65 milímetros.

Las cifras de 10 a 12 milímetros antes indicadas para representar la distancia media que separa el pabellón de la trompa de lo que podríamos llamar los *cuatro puntos cardinales* de la faringe nasal, han sido dadas por TILLAUX y las aceptamos por completo. Pueden utilizarse en la práctica ordinaria. Sin embargo, el cirujano no debe olvidar nunca que sólo representan *términos medios* y que la situación del pabellón de la trompa, con relación a los cuatro puntos precitados, ofrece variaciones muy grandes, no solamente según los individuos, sino en un mismo individuo entre uno y otro lado. Véanse en prueba de ello las siguientes medidas, de una memoria de KOSTANECKI:

Distancia desde el pabellón de la trompa	a la bóveda de la faringe . . .	de 9 a 15 mm.
»	»	»	a la pared posterior de la faringe.	de 10 a 19 mm.
»	»	»	al cornete inferior.	de 4 a 14 mm.

Tampoco debe olvidar el cirujano que el pabellón de la trompa presenta una situación muy diferente según la edad de los individuos. Ateniéndose a las investigaciones de KUNKEL, se encuentra, durante la vida fetal, por debajo de la bóveda palatina. En el recién nacido alcanza el nivel de la bóveda. Finalmente, se halla situado a cuatro milímetros por encima en el niño de cuatro años y a 10 milímetros por encima en el adulto.

El pabellón de la trompa se eleva, pues, gradualmente a medida que nos aproximamos a la edad adulta. Sin embargo, este movimiento ascendente no es más que aparente y depende

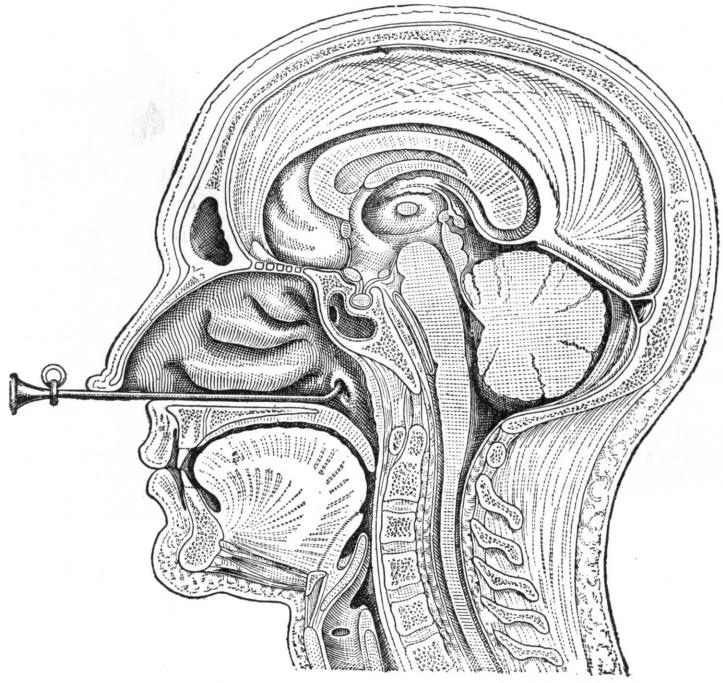

FIG. 719

Corte sagital de la cavidad nasofaríngea con el catéter introducido dentro de la trompa de Eustaquio (POLITZER).

exclusivamente de la manera de desarrollarse las fosas nasales. Estas, como sabemos, se agrandan de arriba abajo al pasar el feto a niño y éste a adulto. Como resultado de esta prolongación en sentido vertical de las fosas nasales, la bóveda palatina desciende y el pabellón de la trompa parece elevarse, aunque en realidad permanece fijo.

C. — CONSTITUCIÓN ANATÓMICA

Desde el punto de vista de su constitución anatómica, la trompa de Eustaquio se compone de las formaciones siguientes: 1.°, de un aparato de sostén, *parte accesoria*, constituído exteriormente por un conducto continuo, a la vez óseo, cartilaginoso y fibroso, que es la *armazón de la trompa;* 2.°, de una membrana mucosa, *parte esencial*, que tapiza interiormente el conducto precitado, la *mucosa tubularia;* 3.°, de músculos destinados a mover la trompa, los *músculos motores de la trompa.*

1.° Armazón de la trompa. — Varía mucho, según se examine el cono timpánico *(trompa dura)* o el cono faríngeo *(trompa blanda).*

A. En el cono timpánico. — En el cono timpánico, la armazón de la trompa está constituída enteramente por hueso: es un conducto óseo petrotimpánico (figura 715) en el que se pueden distinguir una pared superior y una pared interna únicamente petrosa: una pared externa sobre todo timpánica y a veces, en la parte superior, también petrosa, cuando el reborde superior del hueso timpánico no llega a ponerse en contacto con la pared superior de este conducto; una pared inferior, que corresponde típicamente a la unión del hueso timpanal con el peñasco y que, al contrario de las otras paredes, puede a menudo ser irregular.

B. En el cono faríngeo. — En el cono faríngeo, la armazón de la trompa de Eustaquio presenta dos formaciones bien distintas la una de la otra: 1.°, una *lámina cartilaginosa;* 2.°, una *lámina fibrosa.*

a) *Lámina cartilaginosa.* — La lámina cartilaginosa ocupa la parte pósterointerna de la trompa. En conjunto ofrece la forma de un triángulo prolongado (fig. 714, 1), cuyo vértice se fija en el extremo interno de la porción ósea de la trompa y cuya base, enteramente libre, forma eminencia en la cara lateral de la faringe, levantando la mucosa. Su borde inferior corresponde al suelo de la trompa; unas veces alcanza o traspasa este suelo y otras veces termina por encima del mismo. Su borde superior se encorva hacia delante a manera de gancho, formando de este modo un canal de concavidad hacia abajo, que constituye la bóveda de la cavidad de la trompa (figs. 720 y 721).

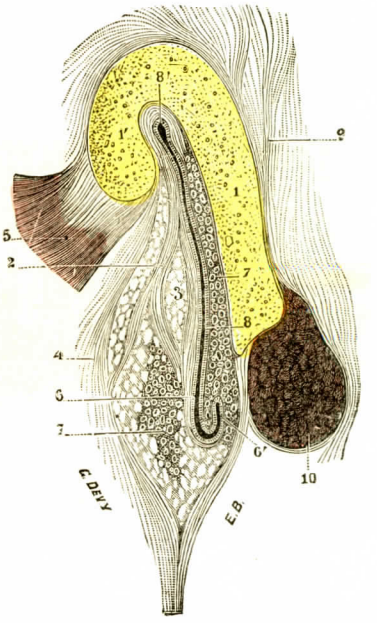

Fig. 720

Corte transversal de la trompa (segmento posterior del corte).

1, lámina cartilaginosa, con 1', su gancho. — 2, lámina fibrosa, con 3, células adiposas. — 4, fascia salpingofaríngea. — 5, tendón superior del periestafilino externo. — 6, mucosa de la trompa, con 6', uno de sus repliegues en la región del suelo. — 7, glándulas acinosas. — 8, cisura tubárica, con 8', su extremidad superior ligeramente dilatada. — 9, tejido conjuntivo de la cara pósterointerna de la trompa. — 10, músculo periestafilino interno, visto en un corte.

El cartílago de la trompa es muy delgado a nivel de la inserción ósea, donde no tiene más que un milímetro de espesor y algunas veces mucho menos, medio milímetro solamente. El grosor aumenta de modo progresivo a medida que se aproxima a la faringe, y mide sucesivamente 2 milímetros en su parte media y 3 en su extremo interno (fig. 721).

No es raro encontrar en el trayecto del cartílago de la trompa algunas cisuras que lo interesan en una extensión más o menos grande: cuando éstas son completas, la lámina cartilaginosa está, en realidad, constituída por piezas múltiples, unidas entre sí por tejido *conjuntivo.* Lo más común es que existan en la superficie exterior del cartílago tubario depresiones redondeadas o prolongadas en forma de fisuras que se adelantan hasta cerca de su superficie interior y en las cuales penetran tractos conjuntivos, vasos y muchas veces conductos glandulares. Finalmente, se observan en casi todos los individuos cartílagos accesorios, muy variables en su forma y dimensiones. Estos islotes cartilaginosos, de los que Zuckerkandl ha dado una buena descripción, tan pronto se desarrollan en el espesor de la lámina fibrosa de la trompa como alrededor del cartílago principal. En cuanto a su situación, se hallan siempre unidos a este último por el tejido conjuntivo.

Las investigaciones realizadas por Reissmann (1905), cuyos resultados fueron confirmados por las de Antelli (1905), tienden a establecer que el cartílago de la trompa, la lámina principal cuando menos, pertenece histológicamente al cartílago elástico, y esto en todas las edades.

b) *Lámina fibrosa.* — La lámina fibrosa (fig. 714, 6) constituye la pared ánteroexterna de la trompa. Se extiende desde uno a otro borde de la lámina cartilaginosa, transformando de este modo en conducto completo el conducto constituído por esta última.

Delgada por arriba, a nivel de su inserción en el gancho cartilaginoso, esta lámina fibrosa se condensa gradualmente a medida que desciende hacia el suelo de la trompa. Inferiormente da origen a una fascia gruesa y resistente, la *fascia salpingofaríngea* de TROELTSCH, que se extiende entre el periestafilino interno y el externo, prestando inserción a algunos fascículos de este último músculo (fig. 720).

Otra fascia, más o menos importante, ha sido indicada por WEBER-LIEL entre el pterigoideo interno y el periestafilino externo.

c) *Relaciones respectivas de las dos láminas cartilaginosa y fibrosa.* — Para tener una noción exacta de las relaciones respectivas de las dos láminas cartilaginosa y fibrosa que acabamos de describir, conviene practicar en la trompa blanda algunos cortes perpendiculares a su longitud.

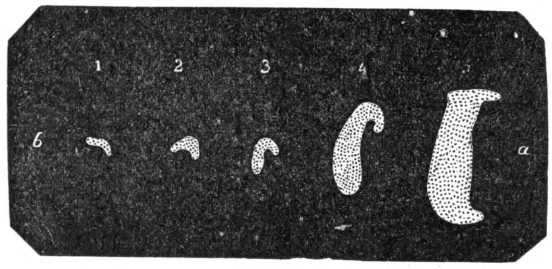

FIG. 721

Cinco cortes transversales del cartílago de la trompa, practicados a diferentes alturas (según SCHWALBE).

1, corte hecho cerca de su inserción en la trompa ósea. — 2 y 3, un poco por delante del precedente. — 4, en la parte media. — 5, cerca del pabellón.

a, parte ánteroexterna de la trompa. — *b*, parte pósterointerna.

Estos cortes nos enseñan ante todo (figs, 720 y 721): 1.°, que la lámina cartilaginosa se curva por delante en forma de gancho; 2.°, que la pared *pósterointerna* de la trompa está constituída en la mayor parte de su extensión, a veces en totalidad, por esta lámina cartilaginosa 3.°, que la pared ánteroexterna está formada por arriba por la porción refleja o gancho del cartílago, por abajo por la lámina fibrosa; 4.°, que la bóveda de la cavidad tubaria corresponde al canal que forma la porción principal del cartílago con su gancho; 5.°, que su suelo está formado exclusivamente por la lámina fibrosa.

Estos cortes transversales nos dan también a conocer la configuración del conducto tubario. En cuanto a la porción fibrocartilaginosa, es, como hemos dicho antes, una hendidura lineal vertical que se dilata ligeramente hacia arriba a nivel del gancho (fig. 720, 8'). RÜDINGER había considerado esta dilatación superior como extendiéndose a toda la longitud de la trompa, estableciendo, por lo tanto, una comunicación permanente entre la cavidad de la caja y la faringe. Las investigaciones de TROETLSCH, confirmadas por las de POLITZER, han establecido, por el contrario, que esta dilatación no existe más que en la parte interna y en la parte externa de la trompa fibrocartilaginosa, al paso que en su parte media las dos paredes están completamente adosadas en toda su altura.

La fisura tubaria es, pues, un conducto cerrado por completo en estado de reposo, y este conducto no se abre y no se hace permeable al aire sino de un modo intermitente y bajo la acción de los músculos dilatadores.

2.° Mucosa de la trompa. — La membrana mucosa que tapiza en toda su extensión la trompa de Eustaquio (fig. 720, 6), se continúa por una parte con la mucosa de la faringe, y por otra, con la mucosa de la caja timpánica. Lo propio que esta última, se adhiere íntimamente a la caja subyacente: al periostio, en el cono timpánico, y al pericondrio, en el cono faríngeo.

A. Caracteres físicos. — Muy delgada en toda la porción ósea de la trompa, se engruesa gradualmente al pasar a la porción fibrocartilaginosa y ofrece su máximo de espesor a nivel del pabellón, donde tiene casi los mismos caracteres que la mucosa faríngea.

a) *Pliegues.* — Forma en toda la extensión de la parte fibrocartilaginosa pliegues más o menos numerosos, situados la mayor parte en dirección longitudinal. Uno de ellos, situado inmediatamente por fuera del pabellón, constituye, según Moos, una especie de rodete, que en estado de reposo cierra la trompa como lo haría una verdadera válvula.

Los pliegues de la mucosa tubárica disminuyen a medida que se aproximan al cono timpánico. Disminuyen también de abajo arriba, y, según muchos anatomistas, hasta faltarían por completo en la parte superior de la trompa, a nivel del ganglio cartilaginoso. En contra de esta opinión, Moos y Urbantschitsch han encontrado en dicha región, por lo menos alrededor del orificio faríngeo, pliegues longitudinales, aunque en verdad débilmente marcados.

b) *Criptas aéreas.* — Además de los pliegues que acabamos de describir, Bezold y Siebermann han citado en la mucosa tubárica criptas aéreas, de dimensiones variables, redondeadas o cilíndricas, conocidas con el nombre de *células tubáricas.* Se encuentran de preferencia: 1.°, en el suelo de la trompa *(células tubáricas inferiores);* 2.°, en su pared interna *(células tubáricas internas);* 3.°, en el ángulo súperointerno *(células tubáricas superiores);* sea cual fuere su número, estas células no comunican nunca entre sí.

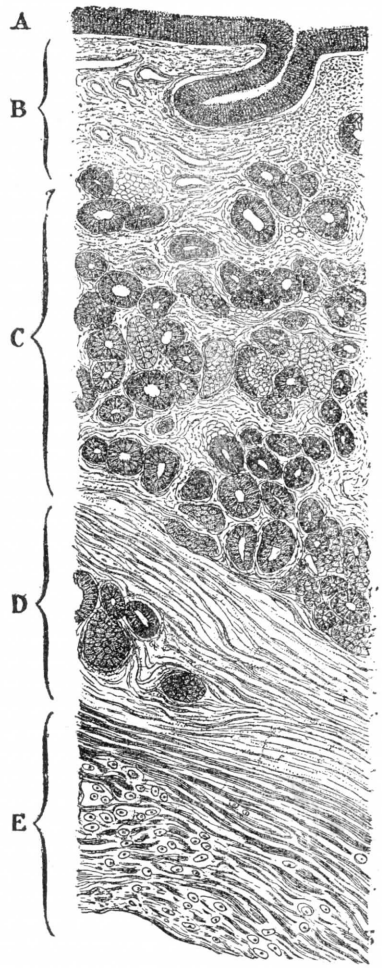

Fig. 722

Corte transversal de la pared interna de la trompa de Eustaquio (según Siebenmann).

A, epitelio. — B, capa linfoidea. — C, capa de las glándulas mucosas. — D, pericondrio. — E, fibrocartílago.

B. Estructura. — Histológicamente, la mucosa tubárica recuerda con bastante exactitud la mucosa nasofaríngea. Se compone, como esta última, de una capa profunda o corion y de una capa superficial o epitelial.

Este epitelio está formado por células cilíndricas altas (fig. 723, A), provistas de pestañas vibrátiles, que se mueven de la caja hacia la faringe. Lo mismo que en el epitelio de la caja, se ven desparramadas acá y allá cierto número de células caliciformes.

C. Glándulas. — A la mucosa de la trompa van anexas: 1.°, *glándulas acinosas;* 2.°, *glándulas intraepiteliales;* 3.°, *formaciones linfoideas.*

a) *Glándulas acinosas.* — Las glándulas acinosas de la trompa (fig. 722, C) son análogas a las que se encuentran en la faringe. Han sido bien descritas por Citelli (1905). Estas glándulas, de dimensiones variables, pero morfológicamente equivalentes, están más o menos adosadas las unas contra las otras, separadas

solamente por delgados tabiques de tejido elástico. Se distribuyen de la manera siguiente:

α) *A nivel del orificio faríngeo*, primeramente, se encuentran en todo el contorno del orificio y hasta en la parte superior. En la parte posterior, a nivel del rodete, por consiguiente, alcanzan su mayor grado de desarrollo, y se continúan, sin línea de demarcación alguna, con las glándulas que ocupan la pared anterior de la fosita de ROSENMÜLLER.

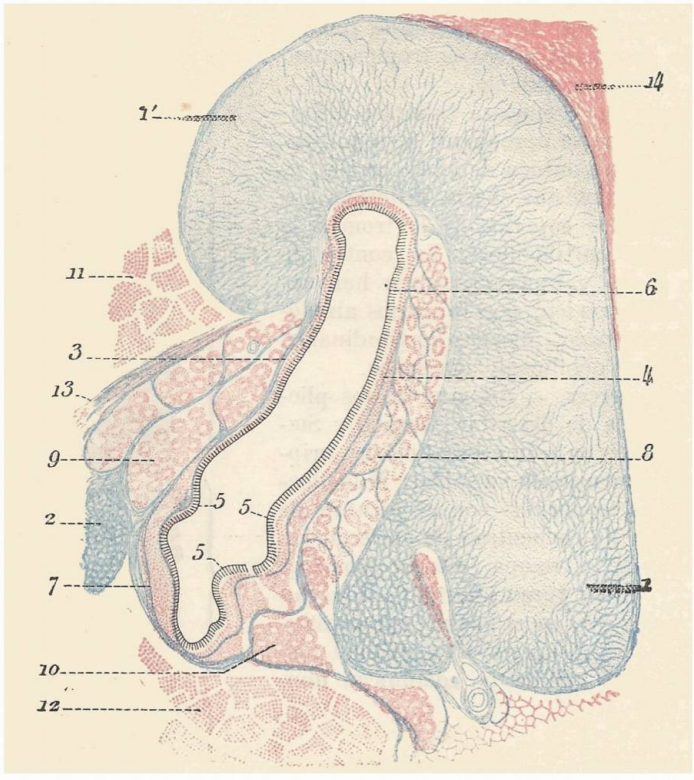

FIG. 723

Repartición de las glándulas acinosas sobre la parte media de la trompa fibrocartilaginosa (niño de cuatro años) (según CITELLI).

1, lámina cartilaginosa, con 1', su gancho. — 2, cartílago accesorio. — 3, lámina fibroelástica. — 4, mucosa tubárica. — 5, 5, 5, crestas de la mucosa, sobre una de las cuales se abre un conducto glandular. — 6, epitelio de revestimiento. — 7, capa superficial del corion, representada por tejido linfoideo. — 8, capa glandular posterior. — 9, capa glandular anterior. — 10, capa glandular del suelo. — 11, periestafilino externo (tensor veli). — 12, periestafilino interno (levator veli). — 13, fascia salpingofaríngea. — 14, capa conjuntivoelástica.

β) *En la parte media de la trompa fibrocartilaginosa*, las glándulas acinosas se condensan en tres puntos: en la pared posterior, en la pared anterior y en el suelo. Faltan por completo a nivel de la bóveda. — En la pared posterior *(grupo posterior)* forman una capa compacta, que ocupa toda la altura de esta pared. Está limitada, por detrás, por la lámina cartilaginosa; por delante, por la caja superficial del corion mucoso. — En la pared anterior *(grupo anterior)*, las glándulas acinosas forman también una capa compacta que está situada entre la mucosa y el músculo periestafilino externo. Desciende, por abajo, hasta la proximidad del suelo. — En el suelo de la trompa se encuentra un último grupo glandular *(grupo inferior)*, que se desarrolla entre el grupo posterior y el músculo periestafilino interno.

γ) Los tres grupos glandulares precitados se atenúan poco a poco a medida que nos alejamos de la faringe, hasta tal punto que, un poco antes de llegar al istmo, no se encuentran en los cortes transversales de la trompa más que dos o tres glándulas situadas en la pared posterior, según las investigaciones de CITELLI. A nivel del istmo han desaparecido completamente en la mayoría de los casos.

δ) En la mucosa de la porción ósea de la trompa las glándulas acinosas faltan por completo como a nivel del istmo. Están allí reemplazadas por una red venosa que, poco acentuada en el niño, se desarrolla más tarde con la edad.

b) *Glándulas intraepiteliales.* — Aparte estas glándulas acinosas, siempre bien diferenciadas y profundamente situadas en el corion mucoso, CITELLI (1905) ha encontrado en el espesor mismo del epitelio (fig. 724) glándulas muy rudimentarias.

c) *Formaciones linfoideas.* — GERLACH ha observado en el niño, en la parte superior del corion mucoso, folículos cerrados, que ocupan toda la extensión de la trompa fibrocartilaginosa desde su pabellón hasta su inserción en la trompa ósea. Estos folículos se acumulan de preferencia en la parte media del conducto, formando en este punto lo que se ha llamado, por analogía con la amígdala de la faringe, *amígdala de la trompa, amígdala tubárica, amígdala de Gerlach.* En el adulto los folículos cerrados no existen generalmente; pero todavía se encuentran en su lugar elementos linfoideos (fig. 722, B) que infiltran en mayor o menor cantidad la dermis de la mucosa.

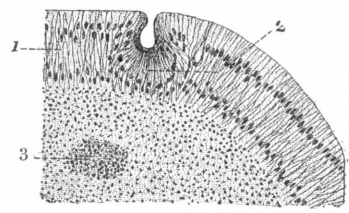

FIG. 724

Una glándula intraepitelial en la mucosa tubárica (según CITELLI).

1, capa epitelial. — 2, glándula intraepitelial, seccionada paralelamente a su eje. — 3, corpúsculo linfoideo.

3.° Músculos motores de la trompa. — Prescindiendo del hacecillo *salpingofaríngeo, que ya hemos* consignado al tratar del pabellón, las formaciones musculares que obran sobre la trompa para imprimirle ligeros cambios de lugar, y sobre todo para abrirla y hacerla permeable al aire, son en número de dos: el *periestafilino externo* o *esfenosalpingoestafilino* y el *periestafilino interno* o *petrosalpingoestafilino.* Estos dos músculos, que terminan por su extremo inferior en el velo del paladar, se describirán al tratar de este último órgano (véase tomo IV, APARATO DE LA DIGESTIÓN). A los músculos antes citados van anexas cierto número de fascias, más o menos claramente diferenciadas, que tienen íntimas relaciones con la lámina fibrosa de la trompa (véase pág. 846).

D. — VASOS Y NERVIOS

1.° Arterias. — Las arterias destinadas a la trompa de Eustaquio provienen de tres orígenes: 1.°, de la *faríngea*, rama de la carótida externa; 2.°, de la *meníngea media*, rama de la maxilar interna; 3.°, de la *vidiana*, otra rama de la maxilar interna.

2.° Venas. — Las venas forman alrededor de la trompa una rica red, cuyas ramas eferentes desembocan en el plexo pterigoideo, y desde allí, en las yugulares. Comunican siempre, por una parte, con la red de la caja y, por otra parte, con la red de la faringe.

3.° Linfáticos. — Los linfáticos, descritos por MOST, y más recientemente por ARNOULD (1927), forman una tupida red de mallas longitudinales que ocupa toda la longitud de la trompa. Está más desarrollada en la parte inferior del órgano que en los demás segmentos. Comunica, por una parte, con la red de la faringe;

por otra parte, con los linfáticos de la caja del tímpano. Las vías linfáticas eferentes toman varias direcciones:

a) Un primer grupo, constituído por dos a cuatro colectores, va a los ganglios subesternomastoideos, ora directamente, ora después de una detención en el ganglio retrofaríngeo (fig. 725).

b) Un segundo grupo (dos o tres) desciende a lo largo del borde inferior del cartílago tubárico, se sitúa por dentro del pilar posterior del velo del paladar y desciende a la región suprahioidea, siguiendo el trayecto retrógrado de la arteria palatina ascendente. Este grupo termina en los ganglios subdigástricos. Recordemos que estos ganglios están a su vez unidos a los ganglios parotídeos y subesternomastoideos posteriores.

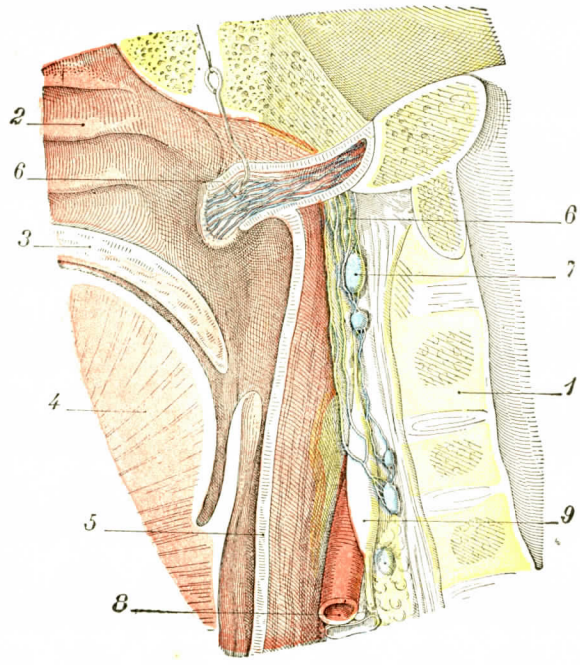

FIG. 725

Linfáticos de la trompa de Eustaquio vistos en un corte sagital de la cabeza y el cuello (*esquema* según una figura de MOST). No se ven los ganglios subdigástricos ni yugulares.

1, columna vertebral. — 2, fosas nasales. — 3, velo del paladar. — 4, lengua. — 5, faringe, cuya pared ha sido fuertemente dislocada hacia delante. — 6, trompa de Eustaquio, cuya red linfática ha sido inyectada. — 7, ganglios retrofaringeos. — 8, paquete vasculonervioso del cuello (carótida, yugular y neumogástrico). — 9, gran simpático, con el ganglio cervical superior.

c) Un tercer grupo menos constante (15 veces entre 20) está representado por un colector que se escapa del borde posterior de la trompa, atraviesa la pared faríngea, pasa por detrás de los músculos estilianos y del vientre posterior del digástrico y termina en uno de los ganglios situados por delante de la yugular interna.

d) Finalmente, según ARNOULD, existirían, en el 25 por 100 de los casos aproximadamente (5 veces entre 20), colectores que terminan en los ganglios parotídeos, por medio de la red de la caja del tímpano y de la red del conducto auditivo externo, con los cuales, como ya hemos dicho, comunica ampliamente la red tubárica.

Se ve, pues, que la infección de la nasofaringe puede llegar por vía linfática a la caja del tímpano, a la membrana del mismo, al conducto auditivo externo, y a los ganglios parotídeos y retrofaríngeos.

4.° Nervios. — Los nervios se dividen en motores y sensitivos. Los *nervios motores*, destinados a los dos músculos periestafilinos, interno y externo, proceden: los del periestafilino externo, del ganglio ótico; los del periestafilino interno, del ganglio de Meckel. Los *nervios sensitivos*, destinados a la mucosa, son suministrados en parte por el nervio de Jacobson, rama del glosofaríngeo, que inerva la mayor porción de la mucosa tubárica; y en parte por el ramo faríngeo de Bock, que, como es sabido, procede del ganglio de Meckel. Este último ramo se dirige a la porción de la mucosa próxima al pabellón.

ARTICULO III

OIDO INTERNO

El oído interno, parte esencial del sentido de la audición, está situado en el espesor del peñasco, por dentro y algo por detrás de la caja del tímpano. Si lo examinamos en el esqueleto, presenta cierto número de cavidades de configuración muy compleja, que se designan con el nombre colectivo de *laberinto óseo* (figura 726). En estas cavidades óseas van incluídas, en estado fresco, otras cavidades

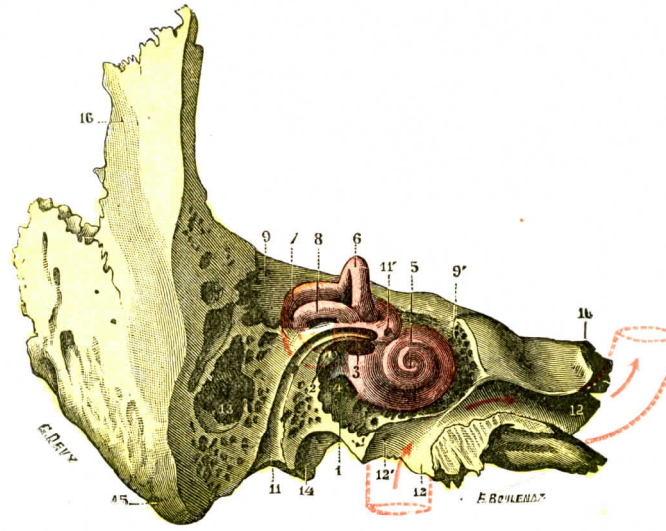

FIG. 726

Los elementos óseos del oído interno vistos en situación, después de la ablación de las porciones óseas que los recubren (temporal derecho).

1, caja del tímpano, pared inferior y posterior. — 2, pirámide. — 3, ventana oval. — 4, ventana redonda. — 5, caracol, visto por delante. — 6, conducto semicircular superior. — 7, conducto semicircular posterior. — 8, conducto semicircular externo. — 9, 9', parte del peñasco vaciada para poner a la vista los conductos semicirculares y el caracol. — 10, cúspide del peñasco. — 11, acueducto de Falopio, con 11', orificio destinado al nervio petroso superficial mayor. — 12, 12, conducto carotídeo, con 12', conducto caróticotimpánico. — 13, cavidades o células mastoideas. — 14, fosa yugular. — 15, apófisis mastoides. — 16, parte posterior de la porción escamosa o concha del temporal.

(Las flechas encarnadas indican el trayecto de la arteria carótida interna.)

más pequeñas, de paredes blandas y membranosas, dentro de las cuales vienen a perderse las fibrillas terminales del nervio acústico; su conjunto constituye el *laberinto membranoso.*

Las cavidades del laberinto membranoso están llenas de un líquido llamado *endolinfa.* Además no están en contacto, por lo menos en toda la extensión de su superficie exterior, con la pared de la cavidad ósea que las contiene y las protege. Entre la superficie interior del laberinto óseo y las formaciones blandas del laberinto membranoso se extiende una segunda capa líquida, que se conoce con el nombre de *perilinfa.* La endolinfa y la perilinfa constituyen lo que se designa con el nombre de *líquidos del oído interno.*

El oído interno ofrece, pues, a nuestro estudio:

1.° El *laberinto óseo;*

2.° El *laberinto membranoso;*

3.° Los *líquidos del oído interno.*

Describiremos, pues, sucesivamente, y en el orden indicado, todas estas partes constituyentes del oído interno; luego, una vez conocidas estas partes, estudiaremos las *terminaciones del nervio auditivo* y la *circulación sanguínea* y *linfática.*

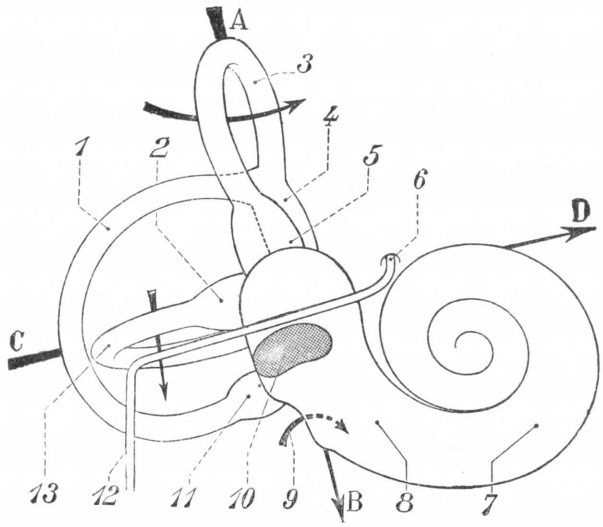

FIG. 727

Vista de conjunto esquemática del laberinto óseo, lado derecho, vista anterior (aproximadamente cuatro veces y media el tamaño natural). (Según BELLOCQ.)

1, conducto semicircular posterior. — 2, ampolla del conducto semicircular externo. — 3, conducto semicircular superior; una flecha pasa entre la rama anterior y la rama posterior, aquí oblicua abajo y adentro. — 4, rama común a los conductos superior y posterior. — 5, ampolla del conducto superior. — 6, nervio facial. — 7, caracol. — 8, porción inicial que corresponde al promontorio. — 9, flecha que penetra por la ventana redonda en la rampa timpánica del caracol. — 10, ventana oval. — 11, ampolla del conducto posterior. — 12, tercera porción del facial. — 13, conducto semicircular externo, en posición oblicua hacia abajo, afuera y atrás.

La flecha AB da la dirección exacta de los cortes vérticotransversales del peñasco (figs. 730, 732, 738).

La flecha CD muestra únicamente cuáles son las partes seccionadas por el corte horizontal (fig. 710). Pero aquí la orientación del laberinto es algo diferente.

§ 1. — LABERINTO ÓSEO (1)

Alojado en un hueso especial, el peñasco, que se halla situado casi simétricamente en relación al plano medio sagital del cráneo, el oído interno óseo está formado por un conjunto de cavidades: el *laberinto,* que limita un tejido óseo compacto, muy resistente, muy difícil de aislar en el adulto del tejido óseo del rededor, al que se da el nombre de *cápsula laberíntica* (véase figura 727).

Esta cápsula comprende una cavidad central, el *vestíbulo,* en el que terminan por fuera y por arriba tres *conductos semicirculares* y del que parte por dentro, un tubo arrollado, el *caracol;* además, está en relación con la superficie exterior del peñasco por dos canalículos o *acueductos* y por un conducto voluminoso, el *conducto auditivo interno.*

La figura 728 representa la radiografía del laberinto después de la inyección de mercurio. Se distinguen en ella particularmente el caracol, los conductos semicirculares, el trayecto del nervio facial y el seno lateral

A. — VESTÍBULO ÓSEO

Cavidad aplanada transversalmente (fig. 729), el *vestíbulo* es comparable a un paralelepípedo rectángulo u oblicuo según los casos: de ahí dos formas neta-

(1) Doy las más expresivas gracias a mi amigo y colega el profesro Ph. BELLOCQ, de Lila, por su preciosa colaboración en el estudio del laberinto óseo.

mente diferenciadas que Bellocq denomina respectivamente la *forma rectangular* (figuras 730 y 731) y la *forma estirada* (figs. 732, 734 y 738).

De cinco a siete milímetros de longitud y cuatro de anchura, el vestíbulo ofrece, según los casos, una doble o triple inclinación: 1.°, está siempre inclinado hacia fuera, y su cara externa mira ligeramente abajo (fig. 727); 2.°, siempre vuelto también hacia atrás y afuera, con su eje mayor coincidiendo con un plano oblicuo hacia delante y afuera, perpendicular al borde superior del peñasco (fig. 710); 3.°, muy a menudo, finalmente, reclinado hacia atrás, estando entonces su cara posterior inclinada hacia la horizontal (figuras 730, 731 y 738). Esta orientación de la cara posterior, que unas veces es vertical, otras veces es oblicua hacia delante y abajo y con frecuencia muy oblicua, es la que ha hecho reconocer al vestíbulo una posición recta (figs. 732 y 734, Bellocq) y otra posición oblicua (figs. 730, 731 y 738) (Ph. Bellocq).

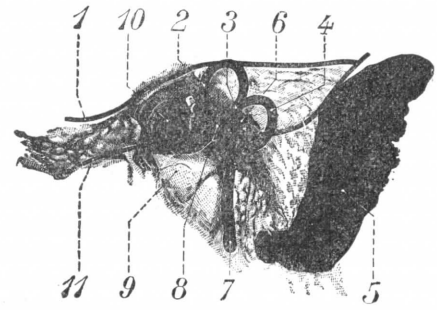

Fig. 728

Radiografía del laberinto después de inyección con mercurio. Peñasco izquierdo. (Según Ph. Bellocq.)

1, límite externo del suelo del piso medio del cráneo. —2, conducto semicircular superior.—3, rama comun. —4, conducto semicircular posterior. — 5, seno lateral.—6, conducto semicircular externo.—7, acueducto de Falopio. — 8, vestíbulo. — 9, conducto auditivo externo. — 10, caracol. — 11, cresta supramastoidea.

Como los vestíbulos de forma rectangular están siempre en posición oblicua y los de forma estirada se encuentran unas veces en posición oblicua y otras veces en posición recta, todos los vestíbulos examinados se presentan así según tres tipos distintos:

1.° *Tipo de forma rectangular, posición oblicua* (figs. 730 y 732).

2.° *Tipo de forma estirada, posición oblicua* (fig. 738).

3.° *Tipo de forma estirada, posición recta* (figs. 732 y 734). Como esta última sólo es la persistencia en el estado adulto de la única disposición que Bellocq ha encontrado en el recién nacido, la designa también con el nombre de *tipo infantil*.

Sus paredes. — El vestíbulo tiene seis paredes, que poseen: 1.°, *orificios*, la mayoría voluminosos; 2.°, *manchas blancas*, acribilladas de minúsculos orificios, las *manchas cribosas*.

Estos orificios, de los cuales unos ponen en comunicación el vestíbulo con las otras partes del oído interno (los tres conductos semicirculares y el caracol), y los otros, constituídos por la *ventana oval* y el *orificio del acueducto del vestíbulo*, permiten a este sistema de cavidades del oído interno dejarse normalmente impresionar por las vibraciones exteriores (ventana oval) o defenderse contra su excesiva intensidad (acueducto del vestíbulo), estos orificios, decimos, están repartidos en las diversas paredes del vestíbulo, que distinguiremos en *superior* e *inferior*, *interna* y *externa*, *anterior* y *posterior*.

1.° Pared externa. — La pared externa (figs. 730, 732 y 738) lleva los dos orificios del conducto semicircular externo; uno de ellos, anterior y elíptico, invade la cara anterior del vestíbulo y corresponde al *orificio ampollar* de este conducto, y el otro, posterior, circular o elíptico y de calibre a menudo inferior al precedente, representa el *orificio no ampollar* (figs. 730, 732 y 738).

2.° Pared superior. — La pared superior (figs. 730, 732 y 736), siempre oblicua hacia abajo y atrás, a la manera de una de las vertientes de un techo, pero con

inclinación variable según los vestíbulos y según su posición recta u oblicua, presenta los dos orificios del conducto semicircular superior. Por delante está el *orificio*

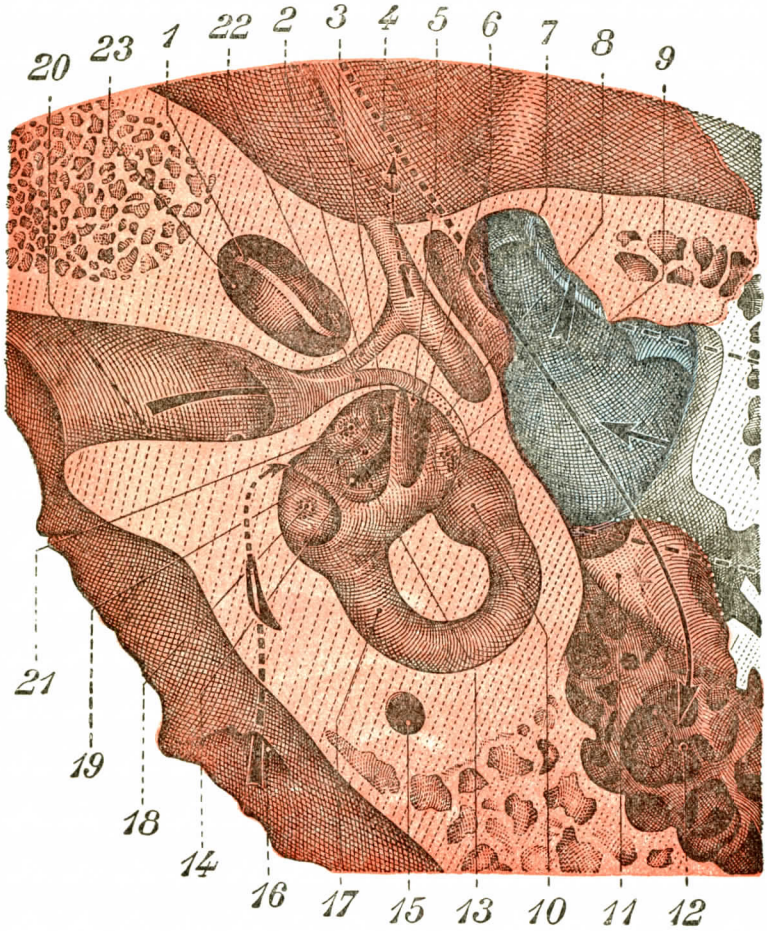

FIG. 729

Corte horizontal que interesa el oído interno. Temporal derecho, segmento inferior del corte (tres veces y media su tamaño natural). Igual corte, pero aumentado, que la figura 710. (Según Ph. BELLOCQ.)

El peñasco va en color de *rosa;* el hueso timpanal, en *azul;* la escama, en *blanco.*

1, lámina espiral. — 2, acueducto de Falopio, primera porción; más adelante, su *codo;* luego, su *segunda porción.* Prolongando ésta por delante: *hiato de Falopio* y *hiato accesorio,* por el que pasa una flecha. — 3, flecha que desaparece en la rampa vestibular del caracol. — 4, flecha que sigue la trompa de Eustaquio, luego atraviesa el ático para terminar en el antro petroso. — 5, pirámide. — 6, ventana oval. — 7, pico de cuchara. — 8, sección de la mancha cribosa superior (parte correspondiente a la ampolla del conducto superior, dejada por encima del plano del corte). — 9, parte de la mancha cribosa superior que corresponde a la ampolla del conducto externo. — 10, ampolla del conducto semicircular externo. — 11, aditus ad antrum. — 12, antro. — 13, lámina espiral secundaria. — 14, hendidura vestibulotimpánica. — 15, conducto semicircular posterior. — 16, acueducto del vestíbulo. — 17, conducto semicircular externo y su orificio no ampollar. — 18, orificio ampollar del conducto semicircular posterior, con la mancha cribosa inferior y la cresta ampollar inferior. — 19, lámina espiral principal. — 20, conducto auditivo interno. — 21, fosita hemisférica y mancha cribosa media. — 22, fosita vestibular superior. — 23, caracol, primera vuelta de espira.

ampollar, elíptico como el precedente y que invade también la pared anterior; está separado por abajo y por fuera del orificio ampollar del conducto semicircular externo mediante una cresta, la *cresta ampollar superior,* que se extiende también, aun-

que menos marcada, sobre su contorno anterior e interno (figs. 731 y 734). Por detrás se encuentra el orificio *no ampollar*, común al conducto semicircular superior y al conducto semicircular posterior; se asienta en el ángulo de las paredes externa,

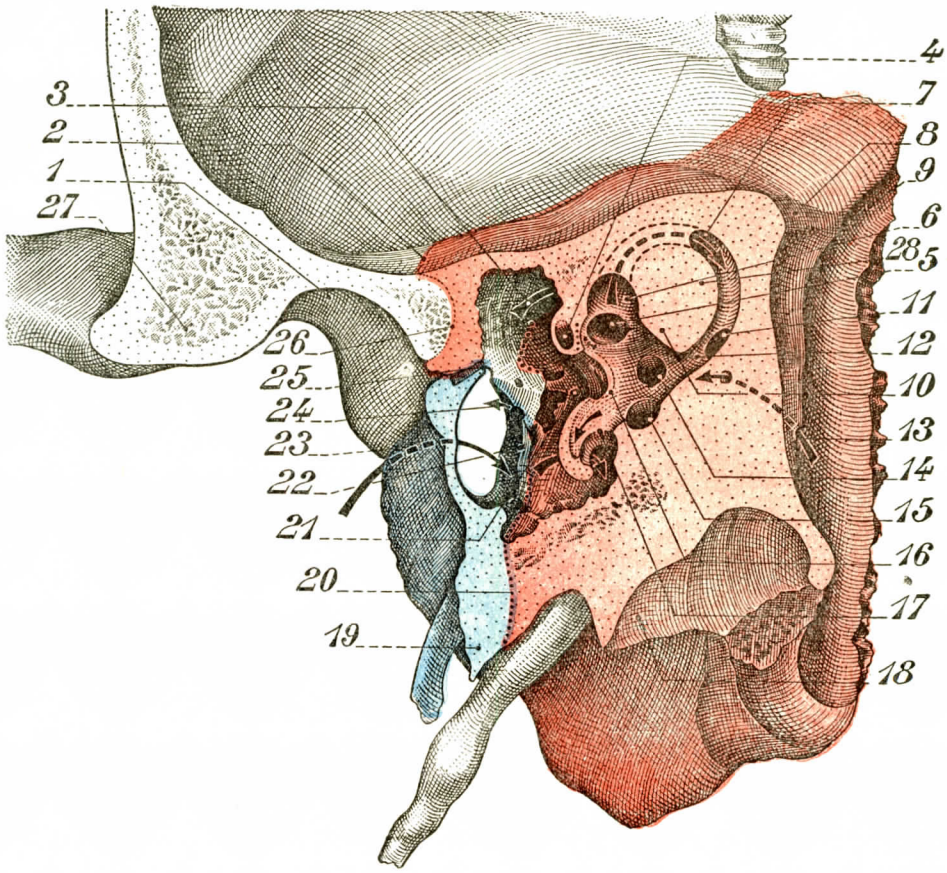

FIG. 730

Corte vérticotransversal del peñasco, segmento pósteroexterno del corte. Temporal derecho (dos veces su tamaño natural). (Según Ph. BELLOCQ.)

El peñasco va en color de *rosa;* el hueso timpanal, en *azul;* la escama, en *blanco.*

Vestíbulo, forma rectangular en posición oblicua; segmento externo. — 1, cavidad glenoidea. — 2, fisura petroescamosa interna. — 3, flecha que penetra en el antro petroso. — 4, acueducto de Falopio; por detrás, sección de la mancha cribosa superior. — 5, orificio ampollar del conducto semicircular externo, inmediatamente por delante y por dentro de él, algunos agujeros de la parte de la mancha cribosa que le corresponde. — 6, ampolla del conducto semicircular superior. — 7, conducto semicircular superior. — 8, canal del seno petroso superior. — 9, canal del seno lateral. — 10, tejido compacto de la cápsula laberíntica. — 11, orificio por el que comunican los conductos semicirculares superior y posterior. — 12, rama común a los conductos semicirculares superior y posterior. — 13, acueducto del vestíbulo. — 14, orificio no ampollar del conducto semicircular externo. — 15, orificio ampollar del conducto semicircular posterior. — 16, ventana oval. — 17, lámina espiral secundaria; por encima, una rampa vestibular. — 18, fosa yugular. — 19, hueso timpanal. — 20, sutura petrotimpánica. — 21, orificio de la pirámide. — 22, surco timpánico. — 23, cisura de Glaser. — 24, flecha que sale del conducto posterior de la cuerda del tímpano. — 25, reborde superior del hueso timpanal y conducto maleolar. — 26, sutura petroescamosa. — 27, cóndilo del temporal. — 28, conducto petromastoideo.

posterior y superior; su forma es elíptica o circular, y su calibre es casi siempre inferior al de los dos orificios ampollares de los conductos semicirculares superior y posterior que le corresponden.

3.° Paredes anterior y posterior. — La pared anterior (figs. 730, 731 y siguientes) es corta. La *pared posterior* (figs. 730 y 738) más larga, forma con la pared superior un ángulo recto o ángulo obtuso, según la forma del vestíbulo; es oblicua hacia delante y abajo o vertical, según la posición de este último. Encontramos por arriba el *orificio común a los dos conductos semicirculares posterior y superior*. Descubrimos abajo, en el ángulo de esta pared con la pared inferior, el

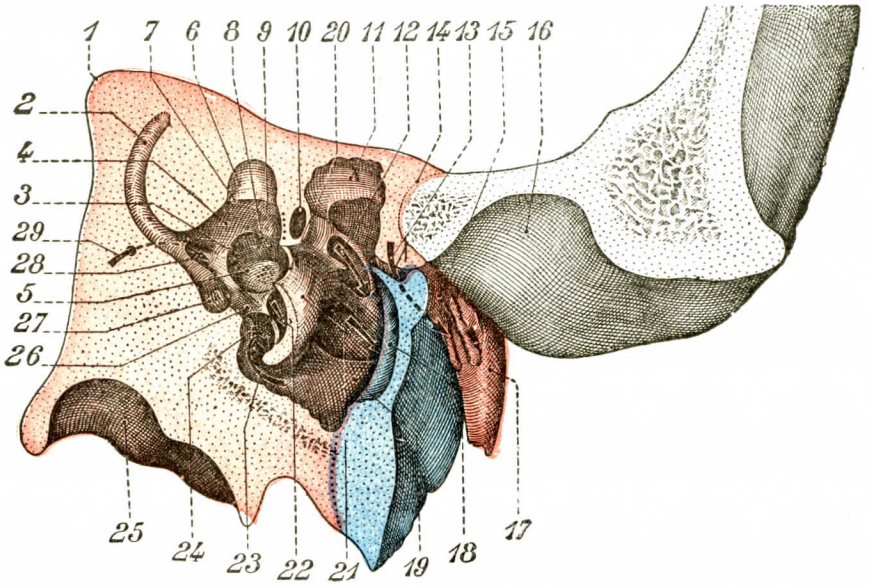

FIG. 731

El mismo corte de la figura precedente, segmento ánterointerno del corte. Temporal derecho (dos veces su tamaño natural). (Según Ph. BELLOCQ.)

El peñasco va en color de *rosa;* el hueso timpanal, en *azul;* la escama, en *blanco.*

Vestíbulo, forma rectangular en posición oblicua; su segmento interno. — 1, borde superior del peñasco, que corresponde al seno petroso superior. — 2, conducto semicircular superior, que se continúa por abajo con la rama común a este conducto y al conducto posterior. — 3, cresta del vestíbulo. — 4, fosita semiovoidea. — 5, fosita hemisférica y mancha cribosa media. — 6, ampolla del conducto semicircular superior. — 7, cresta ampollar superior. — 8, pirámide y parte interna de la mancha cribosa superior que le corresponde. — 9, parte de la mancha cribosa superior que corresponde al orificio ampollar del conducto semicircular superior. — 10, acueducto de Falopio; por detrás, sección de los conductos de la mancha cribosa superior que terminan en la parte de esta mancha que corresponde al orificio ampollar del conducto externo. — 11, tegmen tympani y ático. — 12, pico de cuchara y conducto del músculo del martillo. — 13, flecha que sigue el canal maleolar. — 14, sutura petroescamosa. — 15, hernia del peñasco. — 16, cavidad glenoidea. — 17, espina del esfenoides, articulada y en parte confundida con la hernia del peñasco. — 18, conducto auditivo externo y hueso timpanal; por detrás, flecha que se dirige hacia la trompa de Eustaquio. — 19, eminencia del conducto carotídeo y, más abajo, fosita hipotimpánica. — 20, ventana oval. — 21, promontorio. — 22, rampa vestibular; por detrás, lámina espiral principal. — 23, flecha que penetra en la rama timpánica. — 24, reborde posterior de la ventana redonda. — 25, fosa yugular. — 26, parte de la pared inferior del vestíbulo situada entre el origen de la lámina espiral principal por delante y la cresta ampollar inferior por detrás. — 27, ampolla del conducto semicircular posterior con su mancha cribosa inferior y, por delante, su cresta ampollar inferior. — 28, orificio del acueducto del vestíbulo. — 29, acueducto del vestíbulo.

orificio ampollar del conducto semicircular posterior, orificio también en gran parte limitado por una cresta, la *cresta ampollar inferior*, sobre todo bien desarrollada por delante.

4.° Pared inferior. — La *pared inferior* (figs. 729 a 733), irregular, oblicua hacia abajo y atrás, como la pared superior, pero sin ser, sin embargo, paralela a ella, sólo constituye un suelo muy imperfecto, ya que se halla ocupada principalmente por dos orificios voluminosos: la *ventana oval* y el *orificio vestibular del caracol.*

La *ventana oval* (fig. 729, 730 y 732), normalmente obturada por la planta del estribo, hace comunicar el oído interno con el oído medio en el hueso seco. Alargada transversalmente (fig. 729), con tres bordes cóncavos y un borde posterior rectilíneo o convexo, ha sido comparada a la «boca de un horno». De dos y medio a tres milímetros de longitud, mira hacia abajo, adelante y afuera, y como por su polo

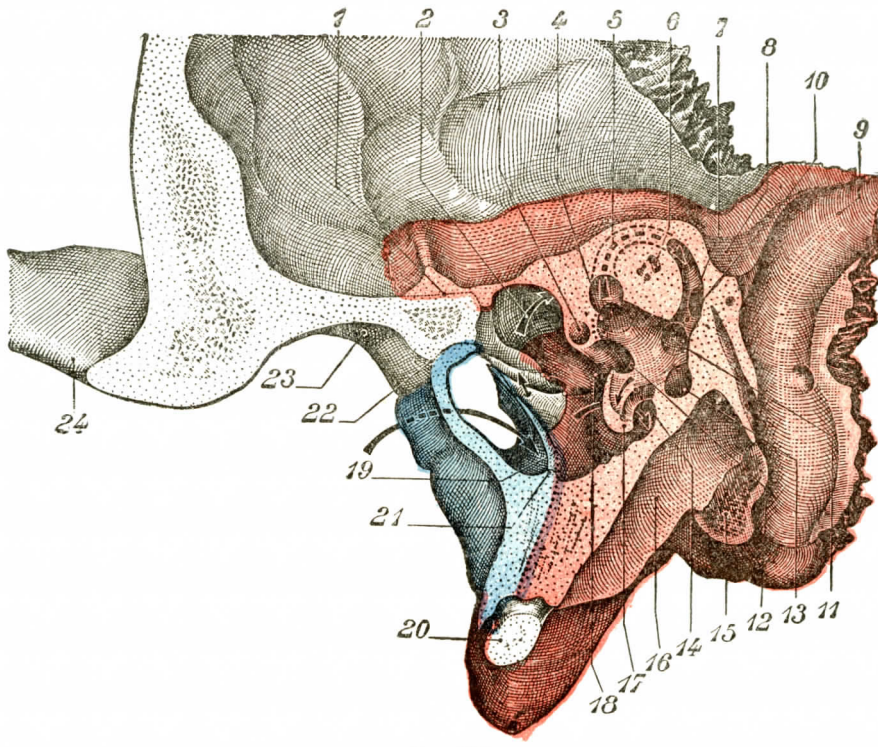

FIG. 732

Corte vérticotransversal del peñasco, segmento pósteroexterno del corte. Temporal derecho (dos veces su tamaño natural). (Según Ph. BELLOCQ.)

El peñasco va en color de *rosa;* el hueso timpanal, en *azul;* la escama, en *blanco.*

Vestíbulo, forma estirada en posición recta (tipo infantil), su segmento externo. — 1, sutura petroescamosa. — 2, ático y flecha que se dirige hacia el antro. — 3, acueducto de Falopio; por detrás, sección de los conductos de la mancha cribosa superior. — 4, orificio ampollar del conducto semicircular externo; por delante y abajo, algunos orificios de la parte de la mancha cribosa superior que le corresponde. — 5, conducto semicircular superior. — 6, conducto petromastoideo. — 7, orificio por el cual el conducto posterior se une al conducto superior. — 8, canal del seno petroso superior. — 9, canal del seno lateral. — 10, rama común a los dos conductos semicirculares superior y posterior. — 11, orificio no ampollar del conducto semicircular externo. — 12, ventana oval. — 13, ampolla del conducto semicircular posterior. — 14, lámina espiral secundaria; debajo, flecha que penetra en la rampa vestibular. — 15, faceta yugular. — 16, fosa yugular. — 17, sección del promontorio. — 18, orificio de la pirámide. — 19, sutura timpanopetrosa. — 20, apófisis estiloides seccionada. — 21, surco timpánico; por encima y detrás del mismo, flecha que sale del conducto posterior de la cuerda del timpano. — 22, sutura timpánico-escamosa. — 23, cavidad glenoidea. — 24, apófisis cigomática.

externo es subyacente y posterior al orificio ampollar del conducto semicircular externo, parece lógico describirla con esta cara inferior (Ph. BELLOCQ).

El *orificio vestibular del caracol* (figs. 729, 731 y 734) está situado inmediatamente por detrás de la ventana oval. Está limitado por detrás por dos hojas muy desiguales: una interna y ancha, la *lámina espiral principal;* la otra externa y estrecha, la *lámina espiral secundaria* (fig. 729), nacidas ambas algo por delante del orificio ampollar del conducto semicircular posterior; al principio horizontales (figuras 730 a 734), luego se hacen progresivamente verticales, y constituyen por su

parte curva el contorno posterior del orificio vestibular del caracol. La parte horizontal de estas hojas y el segmento de la pared inferior situado inmediatamente delante del orificio ampollar del conducto semicircular posterior representan los únicos elementos constitutivos del suelo del vestíbulo. Están separados por una hendidura, la *hendidura vestíbulotimpánica;* por ella la mirada puede penetrar en las regiones subyacentes.

5.° Pared interna. — La pared interna (figs. 731 y 734) es sobre todo una pared nerviosa; la atraviesan, en efecto, numerosos filetes nerviosos nacidos en

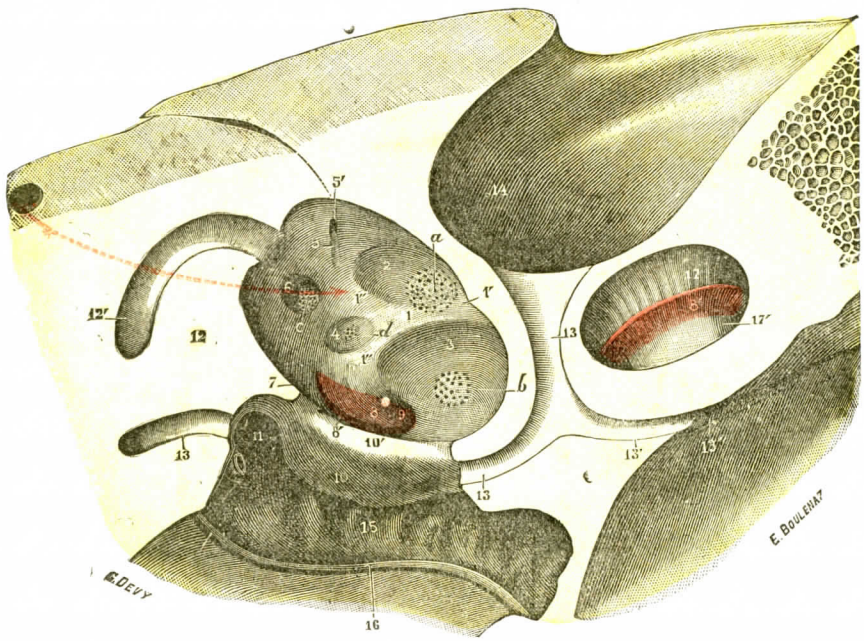

FIG. 733

La pared interna del vestíbulo, cinco veces mayor que al natural.

En esta preparación se ha quitado una gran parte de la pared externa del vestíbulo para poner de manifiesto: 1.°, parte del suelo; 2.°, el orificio ampollar del conducto semicircular posterior, que se abre, no en su pared interna, sino en su pared posterior.

1, cresta del vestíbulo, con: 1', su extremidad anterior o pirámide; 1'', sus ramas de bifurcación. — 2, fosita semiovoidea. — 3, fosita hemisférica. — 4, fosita coclear. — 5, conducto en forma de surco, con 5', orificio interno del acueducto del vestíbulo. — 6, orificio ampollar del conducto semicircular posterior. — 7, suelo del vestíbulo, con: 8, lámina espiral; 8', la hendidura vestibulotimpánica. — 9, orificio vestibular del caracol. — 10, promontorio de la caja del tímpano, con 10', borde inferior de la ventana oval. — 11, ventana redonda. — 12, corte o sección del hueso rasando el conducto semicircular externo, 12', y pasando inmediatamente por debajo del borde superior de la ventana oval. — 13, acueducto de Falopio, con: 13', conducto del nervio petroso superficial mayor; 13'', conducto de este nervio. — 14, conducto auditivo interno. — 15, suelo de la caja. — 16, surco timpánico. — 17, caracol (tramo timpánico). — 17', tramo vestibular.

a, mancha cribosa superior. — *b*, mancha cribosa anterior. — *c*, mancha cribosa posterior. — *d*, mancha cribosa coclear.

el oído membranoso. Está ocupada por varias fositas: *fositas hemisférica* y *semiovoidea, coclear* y *sulciforme*, y lleva en ella o en su proximidad las manchas cribosas ((véase pág. 859).

La *fosita hemisférica*, la más voluminosa y marcada, siempre profunda, ocupa una gran parte de la pared interna, su parte anterior e inferior, y está limitada por una cresta, la *cresta del vestíbulo*, bien acentuada por arriba y sobre todo por atrás. Terminando por delante, encima de la ventana oval, en una eminencia pira-

midal a veces de dos milímetros de altura, la *pirámide del vestíbulo*, esta cresta del vestíbulo se bifurca por detrás y abajo en dos ramas poco desarrolladas, una de las cuales se pierde en la lámina espiral principal y la otra se curva hacia delante y arriba, terminando bajo la pirámide.

La *fosita semiovoidea*, suprayacente a la precedente, es alargada, poco profunda, sólo limitada por abajo por la cresta del vestíbulo; por arriba y por delante, por la cresta ampollar superior; por detrás se detiene en el canal sulciforme.

El *canal sulciforme*, oblicuo hacia abajo y adelante, conduce al orificio del acueducto del vestíbulo, orificio muy pequeño cortado en pico de flauta, que admite

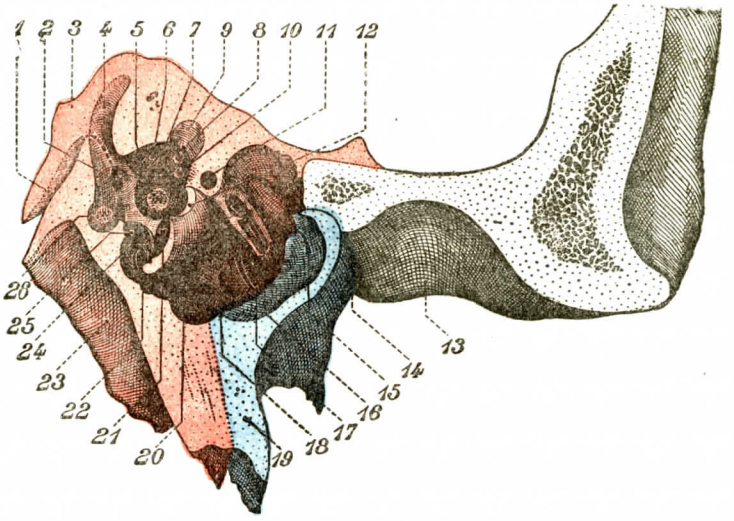

FIG. 734

El mismo corte de la figura 732, segmento ánterointerno del corte. Temporal derecho (dos veces su tamaño natural). (Según Ph. BELLOCQ.)

El peñasco va en color de *rosa;* el hueso timpanal, en *azul;* la escama, en *blanco.*

Vestíbulo «forma estirada» en posición recta (tipo infantil), su segmento interno. — 1, acueducto del vestíbulo. — 2, su orificio vestibular. — 3, canal del seno petroso superior. — 4, conducto semicircular superior que se continúa por abajo con la rama común. — 5, fosita hemisférica y mancha cribosa media. — 6, fosita semiovoidea. — 7, cresta del vestíbulo. — 8, cresta ampollar superior; debajo, parte de la mancha cribosa superior que corresponde al orificio ampollar del conducto semicircular superior. — 9, ampolla del conducto semicircular superior. — 10, pirámide y parte de la mancha cribosa superior que lleva. — 11, acueducto de Falopio; por detrás, sección de los conductos de la mancha cribosa superior que van hacia el orificio ampollar del conducto semicircular externo. — 12, ventana oval. — 13, cavidad glenoidea. — 14, cisura de Glaser. — 15, flecha que desaparece en el canal maleolar. — 16, conducto del músculo del martillo. — 17, flecha que se dirige hacia la trompa de Eustaquio. — 18, surco timpánico. — 19, hueso timpanal. — 20, promontorio. — 21, flecha que desaparece en la rampa vestibular del caracol. — 22, flecha que penetra en la rampa timpánica del caracol. — 23, fosa yugular. — 24, lámina espiral principal. — 25, reborde posterior de la ventana redonda. — 26, ampolla del conducto semicircular posterior y mancha cribosa inferior; por delante, cresta ampollar inferior; por delante de ésta, fosita coclear.

sólo la punta de un alfiler, y situado inmediatamente por delante y por dentro del orificio común a los conductos semicirculares superior y posterior.

En cuanto a la *fosita coclear*, situada debajo del canal sulciforme, está comprendida entre la cresta ampollar inferior que sube por la pared interna y la cresta del vestíbulo. Invade la pared inferior.

Las *manchas cribosas* (figs. 731 y 733) corresponden a las zonas de paso de los vasos y nervios a través de la cápsula vestibular. Están constituídas por un tejido óseo de trama delicada y muy fina, de aspecto blanquecino, que destaca sobre la coloración más obscura de las partes próximas, acribillado de orificios y minado por los numerosos conductos que le corresponden. Se distinguen: 1.°, una *mancha*

cribosa superior (fig. 733) que ocupa la pirámide, extendiéndose por arriba hasta el orificio ampollar superior, por fuera a lo largo de la pared anterior hasta el orificio ampollar del conducto semicircular externo, mancha sobre todo abundante en agujeros en sus dos extremos: pirámide y orificios ampollares superior e interno; 2.°, la *mancha cribosa media*, situada en el fondo de la fosita hemisférica; 3.°, la *mancha cribosa inferior*, menor que las otras dos, pertenecientes a la ampolla del conducto semicircular posterior en su pared ántero-interna. Bellocq no ha encontrado la *mancha cribosa de Richert* descrita por los clásicos en la parte inferior de la fosita coclear.

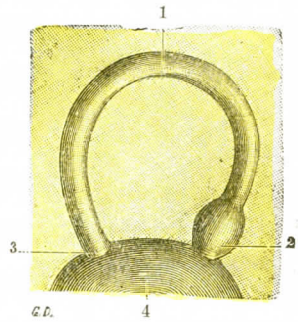

Fig. 735

Un conducto semicircular abierto *(esquemática)*.

1, su parte media.—2, su extremidad u orificio ampollar. — 3, su extremidad u orificio no ampollar. — 4, cavidad del vestíbulo.

B. — Conductos semicirculares

1.° Forma. — Los *conductos semicirculares*, en número de tres (fig. 728), son cavidades tubulares contorneadas. Se les distingue, por su situación, en *superior*, *posterior* y *externo*. Cada uno de ellos (figura 735) posee un *extremo ampollar*, dilatado en ampolla, y un *extremo no ampollar;* sin embargo, sólo se abren en el vestíbulo por cinco orificios: tres ampollares y dos no ampollares. Los conductos semicirculares superior y posterior, antes de su terminación, se reúnen, en efecto, en una *rama común* ensanchada a veces en embudo y hasta dilatada en ampolla en su extremo vestibular, y así tienen para los dos un solo orificio no ampollar.

Ligeramente aplanados perpendicularmente al plano de conjunto que los contiene, constituídos por varios segmentos dispuestos en planos diferentes, de suerte que un mismo corte nunca interesa igualmente estos diversos segmentos, los con-

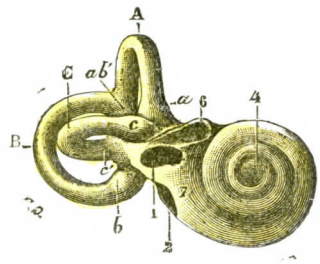

Fig. 736

Laberinto óseo, aislado y visto por su parte externa.

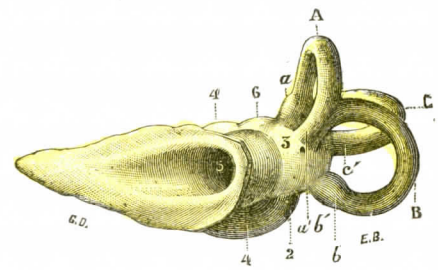

Fig. 737

Laberinto óseo, aislado y visto por su parte interna.

A, conducto semicircular superior, con *a*, su extremidad ampollar. — B, conducto semicircular posterior, con: *b*, su extremidad ampollar, y *a'*. *b'*, conducto común a las dos extremidades no ampollares de los dos conductos A y B. — C, conducto semicircular externo, con: *c*, su extremidad ampollar, y *c'*, su extremidad no ampollar.

1, ventana oval. — 2, ventana redonda. — 3, vestíbulo. — 4, caracol. — 5, conducto auditivo interno. — 6, acueducto de Falopio.

ductos semicirculares presentan también, al modo de las costillas, una curva de torsión que lleva cada uno de sus extremos en sentidos opuestos.

Los conductos semicirculares tienen desigual longitud: se cuentan por término medio, según Sato, 18,6 milímeros para el conducto semicircular posterior, 16,7 milímetros para el conducto semicircular superior, 14,8 milímetros para el

conducto semicircular externo. El conducto semicircular posterior es, pues, el más largo, el semicircular externo el más corto. También se puede notar con JAMAIN que «el conducto semicircular superior describe casi los dos tercios de un círculo, el conducto semicircular posterior describe un círculo casi completo, y el conducto externo describe un semicírculo».

Su calibre, por término medio de un milímetro a 1,5 y 2 milímetros, difiere según las partes de un mismo conducto y también según el conducto considerado;

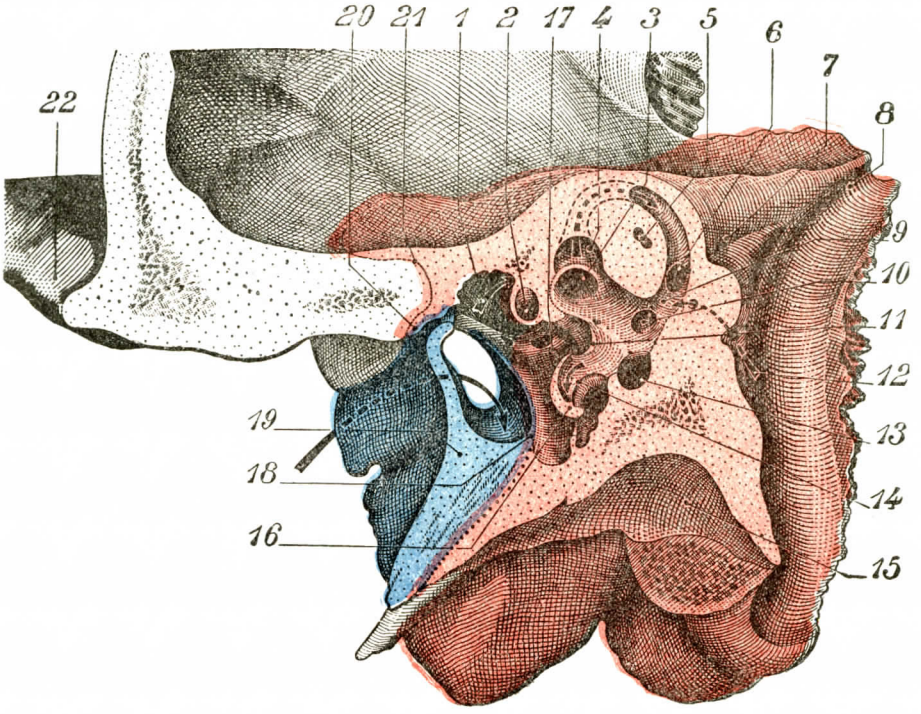

FIG. 738

Corte vérticotransversal del peñasco, segmento pósteroexterno del corte. Temporal derecho (dos veces su tamaño natural). (Según Ph. BELLOCQ.)

El peñasco va en color de *rosa;* el hueso timpanal, en *azul;* la escama, en *blanco.*

Vestíbulo «forma estirada» en posición oblicua; su segmento externo. — 1, flecha que penetra en el *aditus ad antrum.* — 2, acueducto de Falopio. — 3, orificio ampollar del conducto semicircular externo. — 4, ampolla del conducto semicircular superior. — 5, conducto petromastoideo. — 6, orificio por el cual el conducto semicircular posterior se une al superior. — 7, canal del seno petroso superior. — 8, canal del seno lateral. — 9, rama común a los dos conductos semicirculares superior y posterior. — 10, orificio no ampollar del conducto semicircular externo. — 11, *reborde* de la ventana oval. — 12, flecha que sigue el acueducto del vestíbulo. — 13, orificio ampollar del conducto semicircular posterior. — 14, lámina espiral secundaria; encima, flecha que sigue la rampa vestibular. — 15, fosa yugular. — 16, sección del promontorio. — 17, orificio de la pirámide. — 18, surco timpánico; detrás de él, el orificio de entrada de la cuerda del timpano corresponde al de los dos orificios, que es el más alargado y el más próximo a este surco. — 19, hueso timpanal. — 20, hernia del peñasco y cisura de Glaser. — 21, sutura petroescamosa. — 22, apófisis cigomática.

el mayor es para el conducto semicircular externo y la rama común; el más pequeño, para el conducto semicircular superior.

2.° Orientación de los conductos semicirculares. — Los conductos semicirculares, *considerados en relación con los tres planos perpendiculares del espacio,* son *oblicuos* en relación a estos planos o se *confunden* con ellos (BELLOCQ).

Así es: 1.°, que el *conducto semicircular superior*, conducto suprayacente al vestíbulo, puede ser *oblicuo hacia arriba y afuera* (fig. 728) o generalmente *vertical;* 2.°, que el *conducto semicircular posterior*, externo y posterior en relación al vestíbulo, es casi siempre *oblicuo hacia abajo y adelante* (figs. 739 y 740) y raramente vertical (figs. 741 y 742); 3.°, que el conducto *semicircular externo*, de nuevo externo y posterior en relación al vestíbulo, pero anterior al conducto precedente,

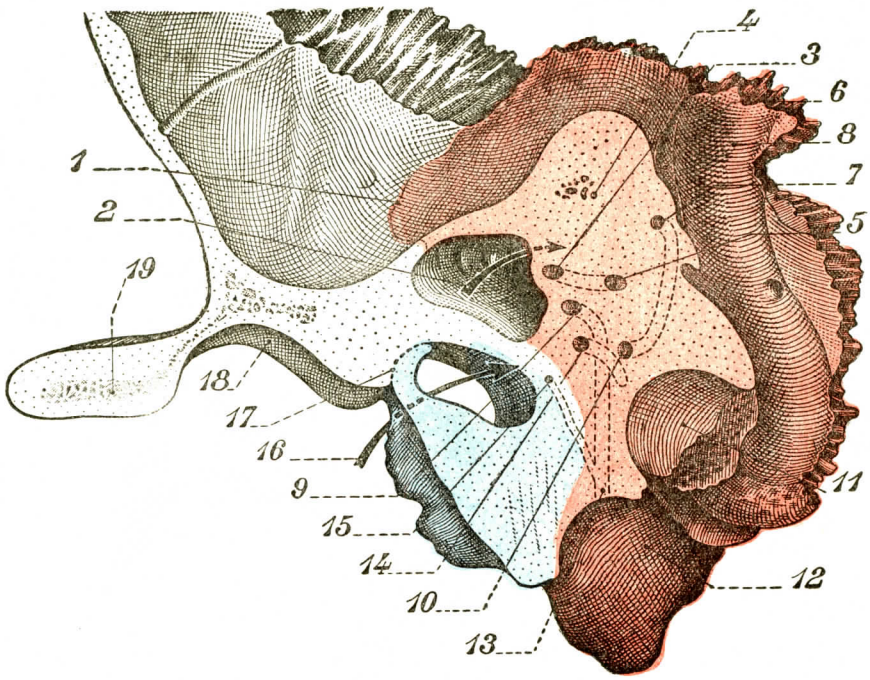

FIG. 739

Corte vérticotransversal del peñasco y de los conductos semicirculares externo y posterior. (Segmento pósteroexterno del corte. Temporal derecho (dos veces su tamaño natural). (Según Ph. BELLOCQ.)

El peñasco va en color de *rosa;* el hueso timpanal, en *azul;* la escama, en *blanco.*

Conductos semicirculares posterior y externo en posición oblicua. — 1, cisura petroescamosa interna. — 2, *aditus ad antrum* y flecha que penetra en el antro petroso. — 3, conducto semicircular externo: su rama anterior forma relieve en el *aditus ad antrum.* — 4, conducto petromastoideo. — 5, conducto semicircular externo, su rama posterior. — 6, canal del seno petroso superior. — 7, conducto semicircular externo; su rama superior. —8, canal del seno lateral. — 9, acueducto de Falopio, segunda porción. — 10, conducto semicircular posterior, su rama inferior. — 11, fosa yugular. — 12, mastoides. — 13, acueducto de Falopio, tercera porción. — 14, conducto del músculo del estribo. — 15, conducto posterior de la cuerda del tímpano. — 16, flecha que penetra en el conducto auditivo externo. — 17, sutura timpanoescamosa que corresponde a la parte externa de la cisura de Glasser. — 18, cavidad glenoidea. — 19, tubérculo cigomático anterior.

es por lo general *oblicuo hacia abajo y atrás* (figs. 739 y 740) y también en algunos casos oblicuo hacia abajo y afuera (fig. 728), y a menudo *horizontal* (figs. 741 y 742).

Nótese que los conductos semicirculares externo y posterior ofrecen grandes variaciones en su oblicuidad, que los hay muy oblicuos y muy poco oblicuos, y que los conductos de oblicuidad marcada se asocian siempre a vestíbulos en posición oblicua. Los conductos poco oblicuos o confundidos con el plano del espacio a que corresponden (plano vertical para el conducto semicircular posterior, plano horizontal para el conducto semicircular externo) coexisten por el contrario, con vestíbulos en posición recta.

Si consideramos los conductos semicirculares superior y posterior *en relación al eje ánteroposterior de la base del cráneo y en relación al eje del peñasco* (figuras 743 y 744), comprobamos: 1.°, que no gozan sino de una simetría muy relativa en relación al plano medio ánteroposterior del cráneo, y el ángulo que forman con este plano es muy raramente de 45°; sin embargo, y de un modo completamente esquemático, se puede recordar esta cifra, que da tan sólo una idea aproximada de la posición de los conductos verticales; 2.°, que no son ni perpendiculares para

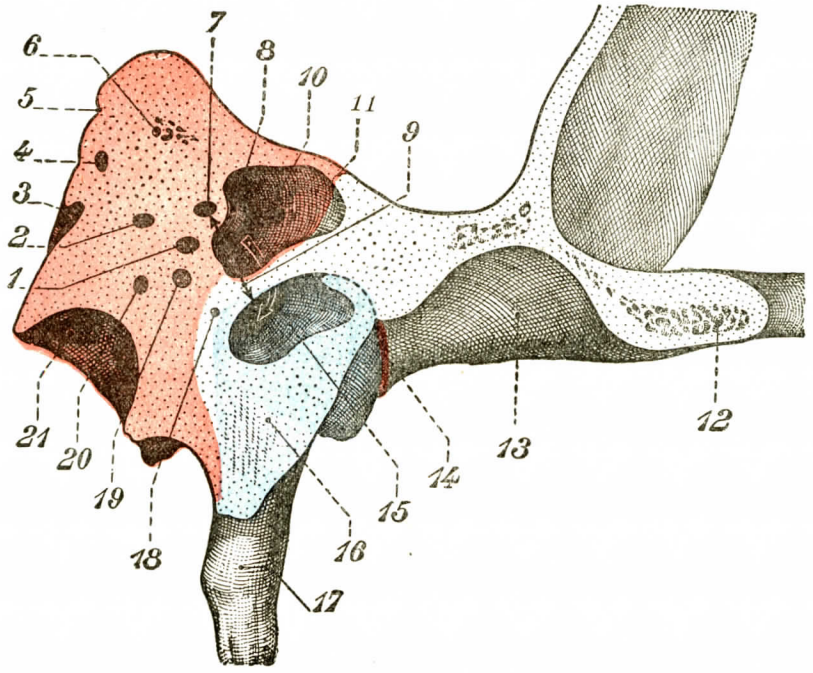

FIG. 740

El mismo corte de la figura anterior, segmento ánterointerno del corte. Temporal derecho (dos veces su tamaño natural). (Según Ph. BELLOCQ.)

El peñasco va en color de *rosa;* el hueso timpanal, en *azul;* la escama, en *blanco.*

Conductos semicirculares posterior y externo en posición oblicua. — 1, acueducto de Falopio, segunda porción. — 2, conducto semicircular externo, rama posterior. — 3, acueducto del vestíbulo. — 4, conducto semicircular posterior, rama superior. — 5, canal del seno petroso superior. — 6, canal petromastoideo. — 7, conducto semicircular externo, rama anterior. — 8, relieve de esta rama en el *aditus ad antrum* y, por dentro, en el ático. — 9, doble flecha que marca la distancia mínima entre el conducto semicircular externo y la pared superior del conducto auditivo externo. — 10, flecha que va del ático al orificio profundo del conducto auditivo externo. — 11, sutura petroescamosa. — 12, apófisis cigomática. — 13, cavidad glenoidea. — 14, cisura de Glaser y hernia del peñasco. — 15, conducto auditivo externo. — 16, hueso timpanal. — 17, apófisis estiloides. — 18, conducto posterior de la cuerda del tímpano. — 19, conducto del músculo del estribo. — 20, conducto semicircular posterior, rama inferior. — 21, fosa yugular.

los conductos superiores, ni paralelos para los conductos posteriores al eje del peñasco. Los conductos semicirculares superiores forman, en efecto, con él un ángulo abierto hacia delante y afuera, siempre inferior al ángulo recto, y los conductos semicirculares posteriores, sensiblemente paralelos al borde superior del peñasco, son siempre, como ha indicado RENDU y como nosotros hemos comprobado después de él, netamente oblicuos hacia fuera y atrás en relación a este eje del peñasco.

Si examinamos, por último, la *orientación recíproca de los conductos semicirculares* de un *mismo lado* (fig. 743), encontramos resultados en total bastante seme-

jantes a los de Sato y podemos concluir, no sólo que los tres conductos semicirculares son raramente perpendiculares entre sí (figs. 741 y 742), sino que además no hay ninguna relación absolutamente fija entre la orientación de estos tres conductos (figs. 745 y 747). Considerados de un *lado al otro* (fig. 743), los conductos semicirculares posteriores y superiores no nos parecen obedecer ya a leyes geométricas, pues los dos conductos semicirculares superiores o los dos conductos se-

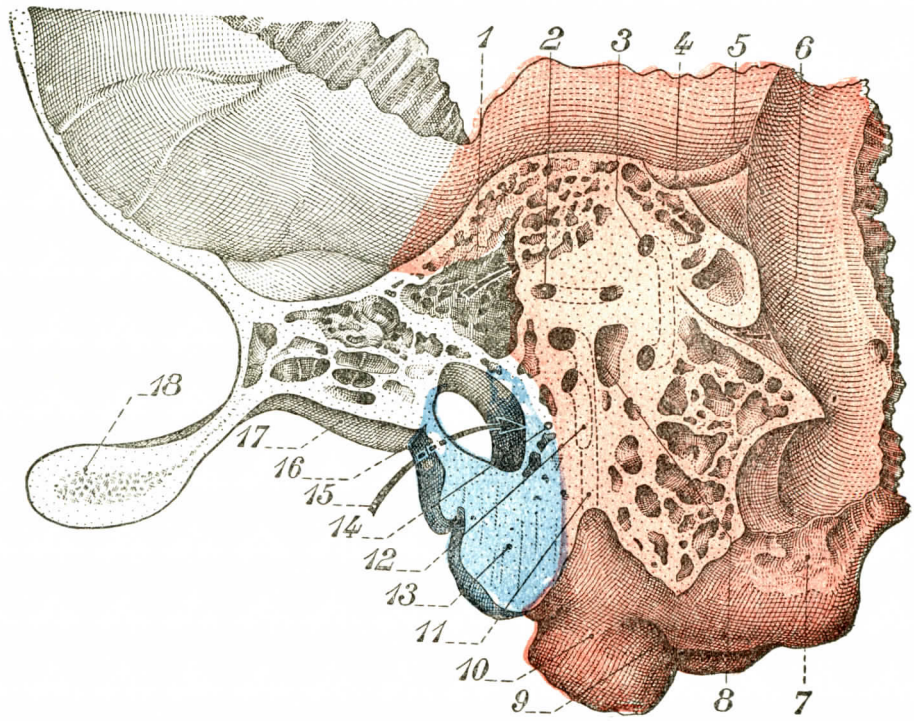

Fig. 741

Corte vérticotransversal del peñasco y de los conductos semicirculares posterior y externo. (Segmento pósteroexterno del corte. Temporal derecho (dos veces su tamaño natural). (Según Ph. Bellocq.)

El peñasco va en color de *rosa;* el hueso timpanal, en *azul;* la escama, en *blanco.*

Conducto semicircular posterior en posición vertical y conducto semicircular externo en posición horizontal. — 1, flecha que penetra en el antro petroso. — 2, conducto semicircular externo, que sobresale por delante en el *aditus ad antrum.* — 3, conducto semicircular posterior. — 4, canal del seno petroso superior. — 5, canal del seno lateral. — 6, acueducto del vestíbulo. — 7, superficie articular con el occipital. — 8, cavidad subpiramidal; delante de ella, sección de la segunda porción del acueducto de Falopio. — 9, ranura digástrica. — 10, apófisis mastoides. — 11, acueducto de Falopio, tercera porción. — 12, conducto del músculo del estribo. — 13, hueso timpanal. — 14, conducto posterior de la cuerda del timpano. — 15, conducto auditivo externo. — 16, cisura de Glaser. — 17, cavidad glenoidea. — 18, tubérculo cigomático anterior. Nótense las numerosas células.

micirculares posteriores, es decir, los conductos del mismo nombre, sólo aproximadamente son perpendiculares entre sí, y los conductos semicirculares superior de un lado y posterior del otro sólo son casi acoplados, es decir, casi paralelos.

3.° Relaciones de los conductos semicirculares. — La situación profunda de los conductos semicirculares dificulta su acceso. El cirujano no puede llegar a ellos sino después de abierta ampliamente la caja del tímpano, el áditus y el antro mastoideo, es decir, después del *vaciamiento petromastoideo.* Las figuras 747 y 748 muestran cómo aparecen los conductos en el fondo de esta ancha brecha

ósea. La figura 747 enseña la vía de acceso a través de una mastoides escasa en células; en la figura 748, la brecha se ha practicado en un peñasco muy neumático. En una y otra de esta dos piezas las relaciones son las mismas.

La atención es atraída inmediatamente hacia las relaciones del conducto semicircular externo. Se sabe que sobresale al exterior en la región que corresponde a la pared anterior del áditus y del antro que debe quitarse con el escoplo.

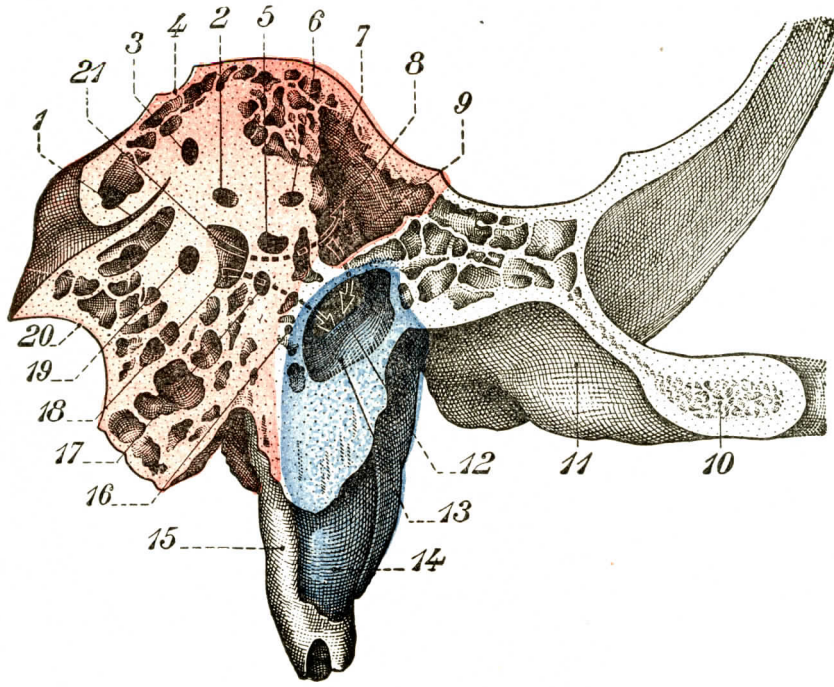

FIG. 742

El mismo corte de la figura precedente, segmento ánterointerno del corte. Temporal derecho (dos veces su tamaño natural). (Según Ph. BELLOCQ.)

El peñasco va en color de *rosa;* el hueso timpanal, en *azul;* la escama, en *blanco.*

Conducto semicircular posterior en posición vertical, conducto semicircular externo en posición horizontal. — 1, acueducto del vestíbulo. — 2, conducto semicircular externo, rama posterior. — 3, conducto semicircular posterior, rama superior. — 4, canal del seno petroso superior. — 5, acueducto de Falopio, segunda porción. — 6, conducto semicircular externo, rama anterior. — 7, eminencia de esta rama en el *aditus ad antrum* y en el ático. — 8, 21, flecha que viene de la cavidad subpiramidal y asciende hacia el ático. — 9, flecha que desciende del ático para aparecer en el orificio profundo del conducto auditivo externo. — 10, apófisis cigomática. — 11, cavidad glenoidea. — 12, 13, conducto auditivo externo y su orificio profundo. — 14, hueso timpanal, apófisis vaginal. — 15, apófisis *estiloides.* — 16, conducto posterior de la cuerda del tímpano. — 17, conducto del músculo del estribo. — 18, cavidad subpiramidal y flecha que parte de ella para llegar al orificio profundo del conducto auditivo externo. — 19, conducto semicircular posterior, rama inferior. — 20, parte inferior del canal del seno lateral.

Véase el nervio facial en la segunda porción del acueducto de Falopio que avanza por debajo del conducto, entre él y la ventana oval, cabalgando sobre el resto de la pared pósterosuperior del conducto auditivo externo, cuya cima se ha quitado también. Véase asimismo su codo antes de descender verticalmente en el acueducto

Los otros dos conductos están aún más lejanos: el posterior, separado por un intervalo bastante considerable del canal del seno lateral, mientras que el superior llega al suelo de la fosa central media.

C. — Caracol

El caracol (figs. 727 y 749) es un conducto arrollado en espiral que describe, por término medio, dos vueltas y media de espira. Debe su nombre a su semejanza con la concha de un caracol.

De forma groseramente cónica, ofrece un *vértice* anterior que corresponde al conducto del músculo del martillo; una *base* posterior, libre, excavada, que forma

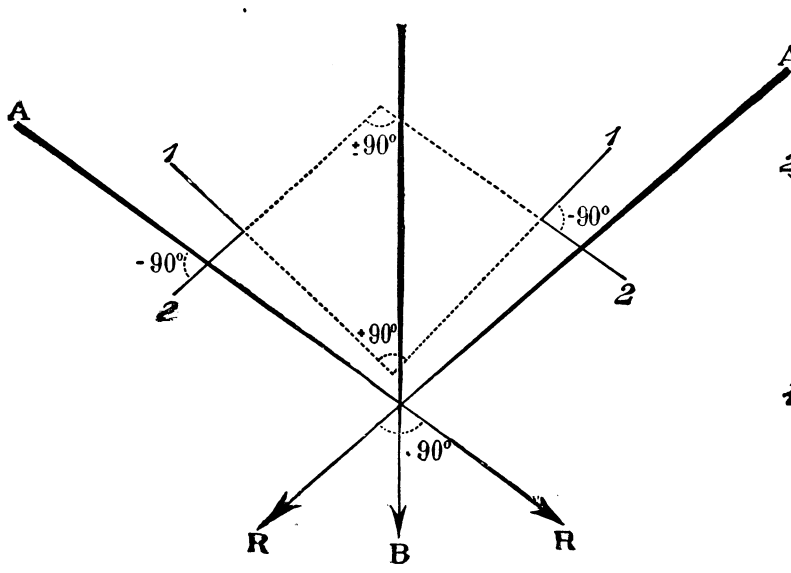

Fig. 745

Esquema que muestra: 1.°, la orientación recíproca de los conductos semicirculares superior y posterior; 2.°, la orientación de estos conductos en relación al eje del peñasco y en relación al eje anteroposterior de la base del cráneo (según Ph. Bellocq).

AR, eje del peñasco. — B, eje anteroposterior de la base del cráneo. — 1, conducto semicircular posterior. — 2, conducto semicircular superior. Estos dos conductos están figurados por una línea que responde a la intersección del plano de conjunto de estos conductos con el plano horizontal.

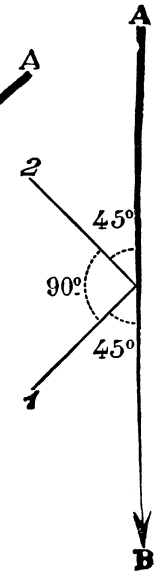

Fig. 744

Esquema que da a los conductos semicirculares superior y posterior una orientación fácil de recordar, pero que sólo representa «aproximadamente» la orientación verdadera (según Bellocq).

AB, eje anteroposterior de la base del cráneo. — 1, conducto semicircular superior. — 2, conducto semicircular posterior.

la *fosita coclear* en el fondo del conducto auditivo interno. El caracol tiene una altura de 3 a 3,5 milímetros y posee en su base un diámetro de 7 a 8 milímetros.

El caracol izquierdo se arrolla alrededor de su eje, de izquierda a derecha, es decir, en el mismo sentido de las agujas de un reloj; el caracol derecho se arrolla en sentido inverso. Este eje es unas veces oblicuo hacia abajo y adelante, otras horizontal; se distinguirán, pues, en el caracol, como en el vestíbulo, dos posiciones diferentes: 1.°, un *tipo inclinado* (Bellocq), *tipo infantil* que coexiste con la posición recta del vestíbulo; 2.°, un *tipo elevado* (Bellocq), tipo adquirido en el curso del crecimiento como la posición oblicua del vestíbulo a que corresponde.

1.° Constitución. — El caracol está constituído: 1.°, en su periferia, por una *cápsula ósea* muy resistente; 2.°, por una masa cónica, la *columela*, situada en el

interior de esta cápsula y limitando con ellas las caras laterales del conducto del caracol; 3.°, por un tabique espiral que va de una a la otra y forma las paredes

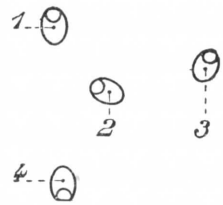

FIG. 745

Sección de los conductos semicirculares posterior y externo; lado derecho, segmento ánterointerno del corte (tres veces su tamaño natural). (Según Ph. BELLOCQ.)

1, 4, conducto posterior en posición vertical. — 2, 3, conducto externo en posición oblicua y de ramas torcidas. — En el interior de la sección de estos dos conductos óseos, sección de los conductos membranosos.

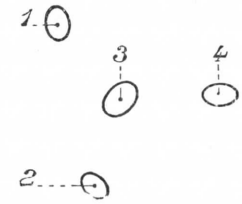

FIG. 746

Sección de los conductos semicirculares posterior y externo; lado derecho, segmento ánterointerno del corte (tres veces su tamaño natural). (Según Ph. BELLOCQ.)

1, 2, conducto semicircular posterior en posición oblicua. — 3, 4, conducto semicircular externo en posición horizontal. (Nótese la torsión de las ramas de estos dos conductos y su desigualdad de calibre.)

anterior y posterior de este conducto; 4.°, finalmente, por una hoja. la *lámina espiral*, que tabica imperfectamente este conducto (fig. 750).

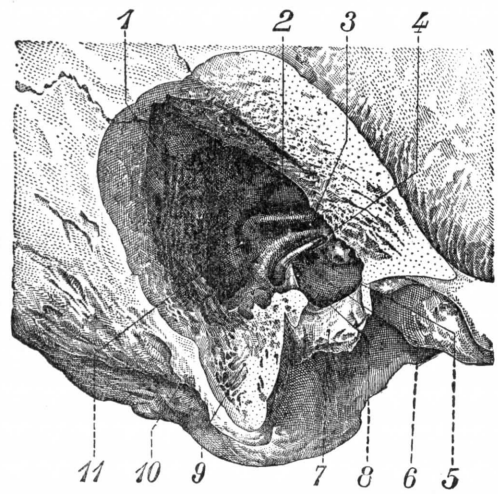

FIG. 747

Temporal derecho, disección de los conductos semicirculares y del acueducto de Falopio después del vaciamiento petromastoideo (tamaño natural). La cavidad de los conductos se ha teñido de negro (según Ph. BELLOCQ).

1, seno lateral. — 2, conducto semicircular superior. — 3, conducto semicircular externo. — 4, acueducto de Falopio y nervio facial. — 5, ventana oval. — 6, promontorio. — 7, conducto auditivo externo. — 8, ventana redonda. — 9, apófisis mastoides. — 10, ranura digástrica. — 11, conducto semicircular posterior.

a) *Cápsula del caracol.* — La cápsula del caracol (fig. 751), especie de envoltura protectora del caracol membranoso formada de tejido compacto muy duro y mal limitado del resto del hueso, ofrece por detrás un orificio, verdadero hilio vásculonervioso para los vasos y nervios que deben llegar a ella. Por delante, el

vértice de esta cápsula está ocupado por una ligera excavación en forma de cúpula, la *cúpula del caracol,* que corresponde al extremo del conducto del caracol.

b) *Columela de Breschet, eje o núcleo del caracol.* — La columela (fig. 749) es una masa de hueso poroso, de trama más o menos delicada, de forma cónica. Es larga o corta según los casos, pero nunca llega por su vértice a la cúpula del caracol. Limitando la pared axil del tubo del caracol, llena el espacio que dejan libre las espiras de este conducto, y en cierto modo sólo es un tejido de relleno o, mejor, un tejido de sostén para los finos ramitos nerviosos y los vasos que van del conducto auditivo interno al caracol.

Por su base, finalmente, la columela cierra el orificio que deja libre la cápsula del caracol (fig. 749) y corresponde al fondo del conducto auditivo interno.

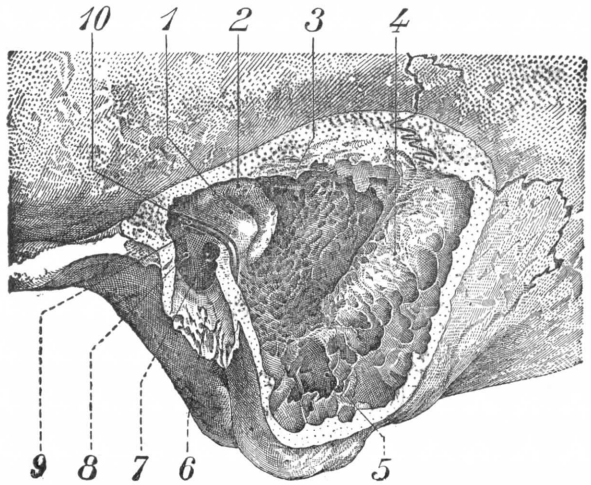

FIG. 748

Temporal izquierdo, disección de los conductos semicirculares después del vaciamiento petromastoideo; la cápsula de estos conductos se ha respetado y aislado fácilmente a causa de la gran reumatización de este peñasco (tamaño natural) (según BELLOCQ).

1, conducto semicircular externo. — 2, conducto semicircular superior. — 3, conducto semicircular posterior. — 4, seno lateral. — 5, células neumáticas. — 6, conducto auditivo externo. — 7, ventana redonda. — 8, promontorio. — 9, ventana oval. — 10, acueducto de Falopio y nervio facial.

Excavada, corresponde a la *fosita coclear;* es perforada por gran número de orificios dispuestos en espiral y formando por su conjunto la *criba espiroidea del caracol,* de la que parten, de atrás a delante, otros tantos conductos (fig. 752) que se echan todos, los más periféricos más pronto, los más centrales más tarde, a un conducto en espiral excavado cerca de las caras de la columela, el *conducto espiral de Rosenthal* (fig. 752). Este conducto, que llega hasta el vértice de la columela, se reúne aquí al conducto central de esa columela, que corresponde por detrás al orificio, más voluminoso, que ocupa el fondo de la fosa coclear, pero no se abre por delante en el interior de la cavidad del caracol (BELLOCQ).

c) *Tabique espiral.* — BELLOCQ designa con el nombre de tabique espiral (figura 753) el tabique que, yendo de la columela a la cara interna de la cápsula, forma así las paredes anterior y posterior del tubo del caracol. Separando las diversas vueltas de espiral del caracol, sube en espiral hasta el vértice del caracol y termina por un borde libre que se extiende del vértice de la columna a la cúpula del caracol, mirando abajo, a veces a dentro y más raramente a fuera, muy corto en el caso de columela de tipo largo, más extenso en el caso de columela de tipo

corto. Este tabique espiral, sensiblemente frontal a su origen, se inclina cada vez

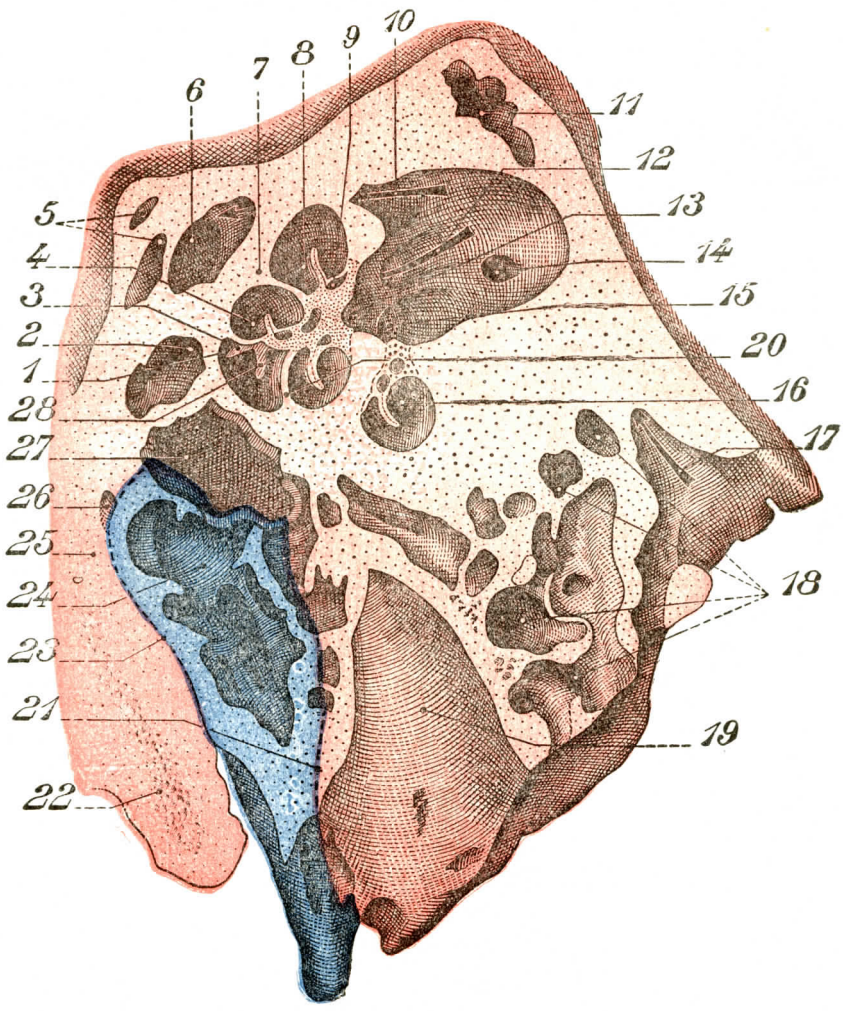

FIG. 749

Corte vérticotransversal del peñasco que pasa algo más por fuera que el corte de la figura 715 y que ha interesado el caracol según su eje mayor ánteroposterior (cuatro veces y media su tamaño natural) (según Pd. BELLOCQ).

El peñasco va en color *rosa*; el hueso timpanal, en *azul*.

1, cúpula del caracol. — 2, conducto del músculo del martillo. — 3, terminación del tabique espiral que forma el infundíbulo. — 4, tubo del caracol, lámina espiral, uno de los conductos que la recorren y segunda vuelta de espira del caracol. — 5, células petrosas. — 6, acueducto de Falopio, segunda porción. — 7, cápsula del caracol. — 8, hoja espiral y rampa vestibular de la primera vuelta de espira del caracol. — 9, columela y conducto espiral de Rosenthal. — 10, flecha que penetra en el acueducto de Falopio, primera porción. — 11, célula petrosa. — 12, flecha que penetra en la fosita vestibular inferior. — 13, fosita coclear, criba espiroidea y base de la columela; por delante de ésta parte del conducto central que ha sido interesado por el corte — 14, foramen singulare de Morgagni. — 15, origen de la criba espiroidea. — 16, primera vuelta de espira y rampa timpánica. — 17, fosita piramidal y acueducto del caracol. — 18, células petrosas. — 19, conducto carotídeo. — 20, tabique espiral. — 21, sutura timpanopetrosa superior. — 22, espina del esfenoides soldada con la hernia del peñasco. — 23, sutura timpanopetrosa anterior. — 24, hueso timpanal. — 25, hernia del peñasco. — 26, conducto anterior de la cuerda del tímpano. — 27, trompa de Eustaquio. — 28, gancho de la lámina espiral.

más hacia delante a medida que se aproxima a su borde libre, de suerte que en su terminación forma una especie de embudo, el *infundíbulo* (figs. 715 y 749).

d) *Lámina de los contornos.* — Los autores designan con el nombre de lámina *de los contornos* las paredes que limitan el tubo del caracol. Según acaba-



FIG. 750

Las tres partes que constituyen el caracol óseo *(esquemática).*

A, núcleo o columela aislado *(amarillo).* — B, lámina de los contornos aislada *(azul).* — C, lámina espiral aislada *(rojo).* — D, el núcleo, la lámina de los contornos y la lámina espiral en sus relaciones recíprocas.

mos de ver hace un momento, dichas paredes están constituídas por fuera por la cápsula, por dentro por el contorno de la columela, por delante y por detrás

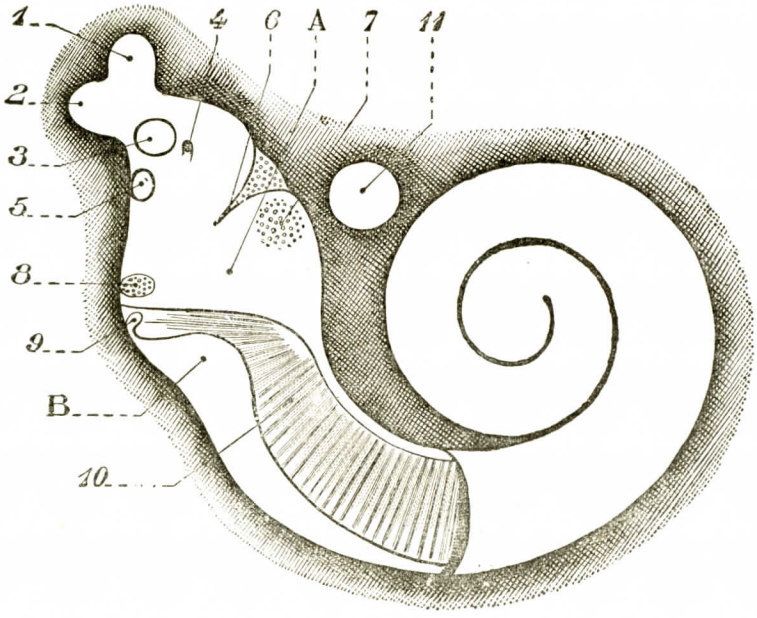

FIG. 751

Oído interno (según CLAQUÉ).

Laberinto óseo abierto por resección de su cara laberíntica: 1, ampolla superior. — 2, ampolla externa. — 3, rama común. — 4, acueducto del vestíbulo. — 5, orificio no ampollar del conducto externo. — 6, cresta vestibular que separa las dos fositas y mancha cribosa superior. — 7, mancha cribosa media. — 8, ampolla posterior y mancha cribosa inferior. — 9, porción horizontal de la lámina espiral ósea. — 10, porción vertical sagital de la lámina espiral ósea. — 11, acueducto de Falopio.

por el tabique espiral. En la parte inferior de la primera vuelta de espiral, la columela no contribuye, sin embargo, a la constitución del tubo del caracol, casi

FIG. 752. — Corte transversal del caracol óseo: uno de sus segmentos visto por su superficie de sección *(esquemática)*.

1, corte de la columela *(amarillo)*. — 2, 2, 2, lámina de los contornos *(azul)*. — 3, lámina espiral ósea, con 3', su gancho terminal *(rojo)*. — 4, criba espiroide de la base del caracol. — 5, conducto de Rosenthal, con 6, 6', sus conductos aferentes; 7, 7, sus conductos eferentes, en el espesor de la lámina espiral. — 8, rampa timpánica. — 9, rampa vestibular. — 10, cúpula del caracol.

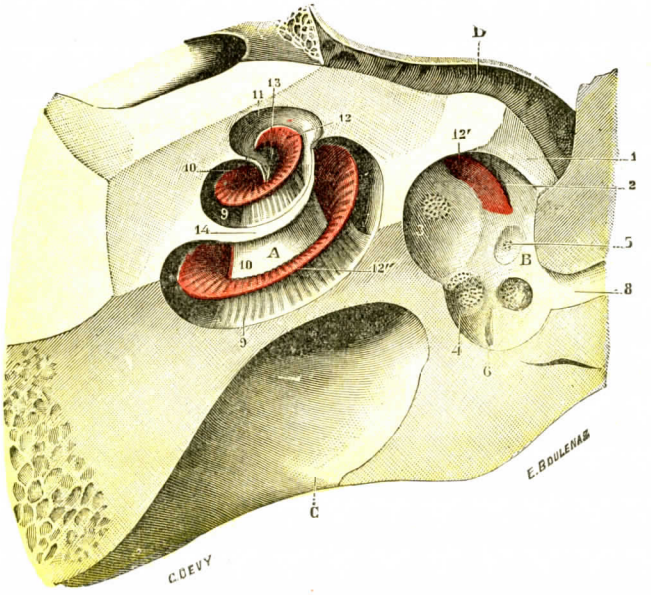

FIG. 753. — El caracol y el vestíbulo vistos por arriba.

(Se ha quitado con la sierra toda la parte del peñasco que forma la bóveda del oído interno.)

A, caracol. — B, vestíbulo. — C, conducto auditivo interno. — D, caja del timpano.

1, borde inferior de la ventana oval. — 2, hendidura vestíbulotimpánica. — 3, fosita hemisférica. — 4, fosita semiovoidea. — 5, fosita coclear. — 6, canal sulciforme y orificio del acueducto del vestíbulo. — 7, orificio inferior del conducto semicircular posterior. — 8, orificio no ampollar del conducto semicircular externo. — 9, rama timpánica del caracol. — 10, rampa vestibular. — 11, cúpula. — 12, lámina espiral, con 12', su origen vestibular; 12'', su borde externo. — 13, helicotrema. — 14, lámina de los contornos.

enteramente limitado por la cápsula. En este punto está directamente unido al fondo del conducto auditivo interno por un tejido óseo de constitución idéntica al



Fig. 754

El conducto de Rosenthal con sus conductos aferentes y eferentes vistos en un corte *(esquemática)*.

1, rampa timpánica del caracol. — 2, rampa vestibular. — 3, 3, lámina espiral con sus dos laminillas. — 4, lámina de los contornos. — 5, columela. — 6, conducto de Rosenthal visto en un corte. — 7, conducto aferente. — 8, conducto eferente, comprendido entre las dos laminillas de la lámina espiral, con 8', su terminación en el conducto coclear.

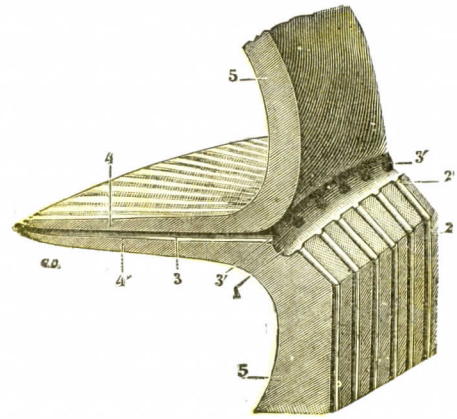

Fig. 755

Los mismos vistos de perfil, después de la ablación de la pared interna del conducto de Rosenthal y de sus conductos aferentes *(esquemática)*.

1, conducto de Rosenthal. — 2, uno de sus conductos aferentes, con 2', su terminación en el conducto de Rosenthal. — 3, uno de sus conductos eferentes, con 3', su origen en el conducto de Rosenthal. — 4, 4', laminilla anterior y laminilla posterior de la lámina espiral. — 5, corte de la lámina de los contornos.

de la columela y como ella agujereado por numerosos conductos. Uno de ellos, más voluminoso, no es otro que el conducto espiral de Rosenthal; los otros, menores, se abren por delante de este conducto y por detrás en el fondo del conducto auditivo interno (fig. 749).

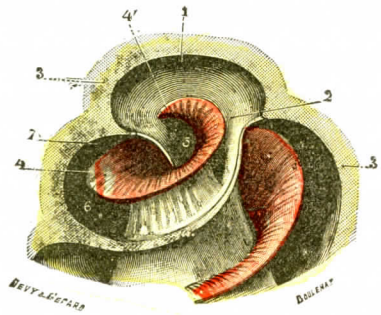

Fig. 756

Cúspide o vértice del caracol (aumento en una parte de la figura 755).

1, cúpula. — 2, laminilla semiinfundibuliforme. — 3, laminilla de los contornos. — 4, lámina espiral *(rojo)*, con 4', su gancho o hámulus. — 5, helicotrema. — 6, rampa timpánica. — 7, rampa vestibular.

e) *Lámina espiral.* — El tubo del caracol, en el hueso seco, está incompletamente dividido por la *lámina espiral*, o lámina espiral principal, que se inserta en la pared axil y sube en espiral hasta el vértice de la columela, donde termina libremente por un gancho siempre bien manifiesto, el *pico*, *hamulus* o *rostrum* (figura 756), dirigido hacia abajo o más a menudo hacia dentro (fig. 749).

Esta lámina espiral está provista de un borde periférico con gran número de orificios; está constituída por el adosamiento de dos láminas muy delgadas, entre las cuales van una serie de conductos muy próximos que terminan por dentro en el conducto de Rosenthal, por fuera en los orificios del borde libre, periférico (figs. 752 y 754). Como se ve, la lámina espiral es funcionalmente comparable a las manchas cribosas (véase pág. 859); es la lámina vectora de los vasos y nervios, de éstos sobre todo, que, después de

haber penetrado en la columela por los orificios de su base, seguido sus conductos, atravesado el conducto espiral y caminado por los canalículos de la lámina espiral, llegan al caracol membranoso.

En el origen del caracol se curva y se continúa con la parte de esta lámina estudiada ya con el vestíbulo (pág. 857).

2.° Rampas. — La división imperfecta del tubo del caracol por la lámina espiral permite considerarle dos compartimientos o *rampas*. Existen también una *rampa anterior* y una *rampa posterior* (fig. 749), y únicamente la primera conduce

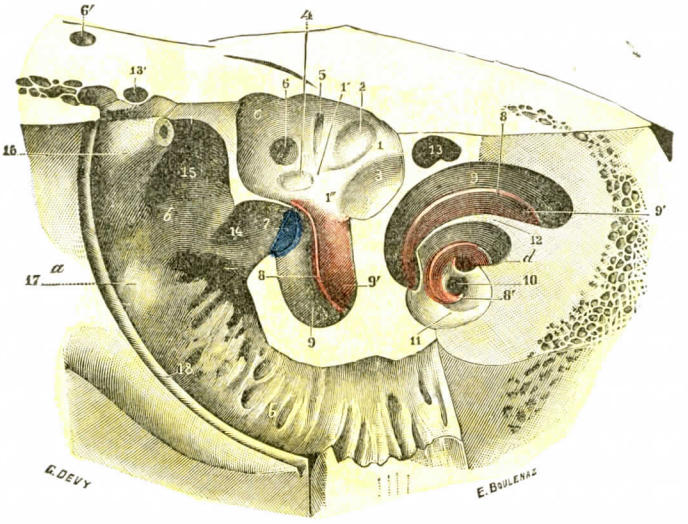

FIG. 757

El caracol y la parte inferior del vestíbulo
vistos después de la ablación de su pared ánteroexterna y del promontorio.

a, conducto auditivo interno. — *b*, caja del tímpano. — *c*, vestíbulo. — *d*, caracol.

1, cresta vestibular, con 1', 1'', sus dos ramas de bifurcación. — 2, fosita semiovoidea. — 3, fosita semiesférica. — 4, fosita coclear. — 5, canal sulciforme, terminando hacia arriba por el orificio interno del acueducto del vestíbulo. — 6, orificio ampollar del conducto semicircular posterior. — 6', corte de este mismo conducto en su porción ascendente. — 7, ventana redonda y tímpano secundario. — 8, lámina espiral, con 8', su gancho terminal (*rojo*). — 9, rampa timpánica. — 9', rampa vestibular. — 10, helicotrema. — 11, cúpula. — 12, lámina de los contornos. — 13, corte de las dos fositas superiores del fondo del conducto auditivo interno; la anterior se continúa con el acueducto de Falopio, la posterior o vestibular da paso a una rama del nervio vestibular. — 13', corte del acueducto de Falopio al comienzo de su porción vertical. — 14, *fossula rotunda*. — 15, *sinus tympanicus*. — 16, pirámide. — 17, protuberancia estiloidea. — 18, *sulcus tympanicus*.

al vestíbulo; se la denomina *rampa vestibular* (fig. 729); la segunda se abre por un orificio especial, la *ventana redonda*, en la caja del tímpano (figs. 731 y 734): se la denomina *rampa timpánica*.

Estas dos rampas son desiguales en la mayor parte de su extensión, siendo la rampa vestibular primero la más pequeña, luego la más grande en la proximidad del vértice; en la mayor parte de su extensión están únicamente separadas por la lámina espiral principal; sin embargo, están además aisladas una de otra, en su segmento inicial, por una lámina más estrecha que la precedente y situada frente a ésta, la *lámina espiral secundaria* (figs. 730 y 734). Esta lámina espiral secundaria, horizontal en el vestíbulo, se curva y penetra en el caracol siguiendo su pared externa o periférica; se pierde pronto en esta pared.

La rampa vestibular se abre en el vestíbulo por el *orificio vestibular* del caracol ya señalado con la pared inferior del vestíbulo (figs. 729 y 757). Limitado por delante por el reborde posterior de la ventana oval, por detrás por las dos láminas espirales (véase pág. 857) en el momento en que, cesando de ser horizontales, se curvan para ser verticales (figs. 731 y 743), este orificio, de contorno externo poco marcado por el hecho de que la pared externa del vestíbulo se continúa casi insensiblemente con la pared correspondiente del caracol, está, por el contrario, netamente circunscrito por dentro, en que existe un cambio de dirección muy acentuado entre la pared interna del vestíbulo y el techo de la porción inicial del tubo del caracol. El orificio vestibular del caracol sólo corresponde, pues, a una parte de todo el caracol, y la rampa vestibular que lo continúa es aquella cuya pared anterior constituye el promontorio.

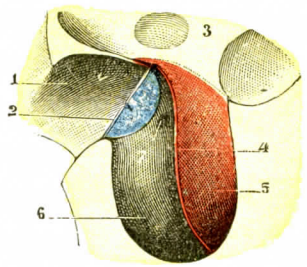

FIG. 758

Orificio interno del acueducto del caracol (aumento de la figura 757; recuérdese ésta por lo que se refiere a la orientación).

1, caja del tímpano (*fossula rotunda*). — 2, ventana redonda y tímpano secundario. — 3, suelo del vestíbulo. — 4, lamina espiral. — 5, rampa vestibular. — 6, rampa timpánica. — 7, orificio interno del acueducto del caracol.

Notemos que el promontorio sólo corresponde a la porción inicial del tubo del caracol (figs. 731 y 743) y que el vértice de este último se halla netamente situado por dentro del promontorio (fig. 749), generalmente frente al origen de la trompa.

La rampa timpánica no presenta en el vivo ninguna relación con el vestíbulo; en el hueso seco comunica con esta cavidad por la *hendidura vestíbulotimpánica* comprendida entre las dos láminas espirales. Mirando a través de esta ranura en la pared inferior del vestíbulo se ve, pues, la rampa timpánica del caracol situada debajo. Esta rampa está, por su pared interna, próxima al conducto espiral de Rosenthal (véase página 872 y fig. 749) y tiene, pero solamente en la primera vuelta de espira, orificios o simples depresiones ovales que invaden también la lámina espiral y están separados por especies de columnas, *columnas de la rampa timpánica de Cotugno* (figuras 753 y 756).

La ventana redonda, por donde se pasa de la rampa timpánica a la caja del tímpano, está orientada hacia abajo, atrá y afuera; tiene un contorno sensiblemente circular, curvado hacia fuera en su parte superior y marcado por detrás por una cresta vertical antes de llegar al borde adherente de la lámina espiral principal. Siguiendo este último por fuera hasta su origen, este contorno en dirige en seguida hacia delante y abajo, por debajo de la lámina espiral secundaria, que abandona para curvarse hacia atrás y reunirse a la cresta posterior (figs. 731 y 732). Obturada en estado fresco por una membrana curva de concavidad externa, la ventana redonda no es visible por la caja del tímpano, pues ocupa el fondo de un nicho, el *nicho de la ventana redonda*, cuyo orificio de entrada es el único que se percibe desde la caja del tímpano.

Este orificio parece pequeño cuando se examina la rampa timpánica hacia la caja del tambor, porque el reborde inferior de la ventana redonda y el reborde superior del orificio del nicho están en puntos muy próximos (fig. 690).

D. — ACUEDUCTOS

Los acueductos hacen comunicar las cavidades del oído interno con el exterior. Se distinguen un *acueducto del vestíbulo* y un *acueducto del caracol*.

a) El *acueducto del vestíbulo*, que nace de la cara pósterosuperior del peñasco por un orificio generalmente en forma de hendidura (fig. 710, 12), sube obli-

cuamente arriba y adentro, estrechándose de un modo progresivo (fig. 729, 16), y llega por detrás de la rama común a los dos conductos semicirculares superior y posterior, a los que alcanza de ordinario por su parte media. Se curva entonces, sigue la pared interna de esta rama común y desemboca en la pared interna del vestíbulo, inmediatamente por debajo y delante del orificio de esta misma rama común, por un orificio estrecho cortado en pico de flauta (fig. 731, 28).

b) El *acueducto del caracol* parte de la fosita piramidal (fig. 749), se dirige oblicuamente hacia arriba, adelante y afuera, y termina en la rampa timpánica del caracol. El orificio ligeramente ensanchado que lo termina en este punto (fig. 690) está situado cerca de la ventana redonda, en la proximidad de la cresta vertical que la limita por detrás (fig. 665, 18).

El acueducto del caracol es un conducto más estrecho que el acueducto del vestíbulo, y falta a veces, por lo menos en su parte media. Al contrario, pues, de la opinión clásica, tiene un papel funcional poco importante (Bellocq).

E. — Conducto auditivo interno

El *conducto auditivo interno* (fig. 759) está particularmente destinado a conducir los diferentes filetes nerviosos nacidos en los diversos elementos del oído interno membranoso. Penetra como una cuña entre el caracol que está por dentro y el vestíbulo que está por fuera (figuras 710 y 729).

Nacido en la parte pósterosuperior del peñasco, este conducto se dirige a fuera y forma con el conducto auditivo externo, situado más abajo que él, un ángulo obtuso muy abierto, cuya abertura mira atrás y adentro (fig. 710).

Su extremo profundo está dividido en dos porciones, *superior* e *inferior*, por una cresta, la *cresta falciforme* (figuras 749 y 760).

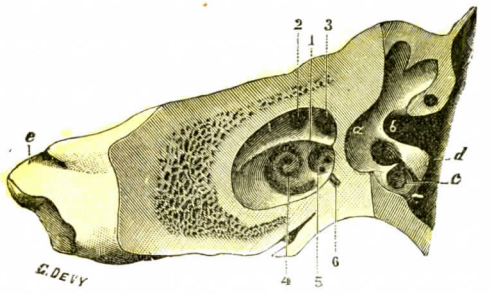

Fig. 759

Conducto auditivo interno, cortado perpendicularmente a su eje, para poner de manifiesto los orificios que se encuentran en el fondo de este conducto (segmento anterior del corte).

a, vestíbulo. — *b*, ventana oval. — *c*, ventana redonda. — *d*, caja del tímpano. — *e*, vértice del peñasco.

1, cresta falciforme del conducto auditivo interno. — 2, fosita ánterosuperior o facial. — 3, fosita pósterosuperior o vestibular superior, con sus orificios para la rama superior del nervio vestibular. — 4, fosita anteroinferior o coclear con la criba espiroide de la columela. — 5, fosita pósteroinferior o vestibular inferior, con sus orificios que dan paso al nervio sacular. — 6, foramen singulare de Morgagni, para el nervio ampollar posterior.

1.° La *porción superior* está a su vez dividida en dos orificios por una arista vertical:

a) El *orificio anterior*, el más pequeño, constituye la *fosita facial* y corresponde a la entrada del acueducto de Falopio.

b) El *orificio posterior*, el mayor, se denomina *fosita vestibular superior* (1). Está en relación con el vestíbulo, cuya pared atraviesa oblicuamente, y corresponde a la mancha cribosa superior (véanse pág. 859 y figs. 692 y 729).

2.° La *porción inferior* del fondo del conducto auditivo interno está en gran parte ocupada por una fosita infundibuliforme, la *fosita coclear* (fig. 760); corresponde a la base de la columela. La perforan numerosos orificios dispuestos en espiral: el conjunto constituye la *criba espiroidea* o *lámina cribosa espiroidea*

(1) Puede estar parcial o completamente dividida en dos conductos, que corresponden respectivamente a la pirámide y a las ampollas de los conductos semicirculares externo y superior (Bellocq).

del caracol. Esta criba, por la que los vasos y los nervios penetran en la columela y de aquí en la lámina espiral hasta el caracol membranoso, se prolonga hacia abajo y afuera hasta la pared externa del conducto auditivo interno y por debajo de una nueva fosita con algunos orificios, la *fosita vestibular inferior*. Separada del vestíbulo por una pared muy delgada, esta fosita corresponde a la mancha cribosa media (véanse pág. 860 y figs. 692 y 760).

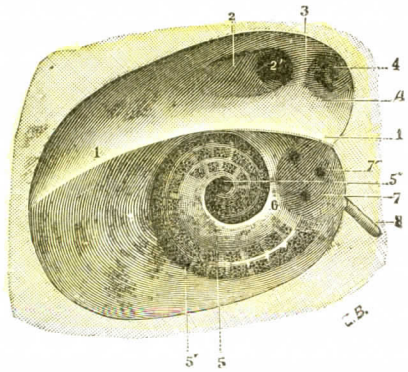

FIG. 760

Fondo del conducto auditivo interno, cuyo diámetro ha sido aumentado siete veces para demostrar los detalles de la criba espiroide (aumento de una parte de la figura precedente).

1, cresta falciforme. — 2, fosita ánteroposterior, con 2', orificio interno del acueducto de Falopio.—3, cresta vertical que separa esta fosita de 4, fosita pósterosuperior, con 4', los orificios para los filetes nerviosos. — 5, fosita ánteroinferior, con: 5', la criba espiroide, y 5'', el agujero del conducto central de la columela. — 6, cresta que separa la fosita ánteroinferior de 7, fosita pósteroinferior. — 7', orificios para los ramos del nervio sacular.—8, foramen singulare de Morgagni, con la parte anterior del conducto que da paso al nervio ampollar posterior.

Por último, algo por detrás del fondo del conducto auditivo interno, se encuentra también en la pared externa de este conducto un orificio, el *foramen singulare de Morgagni*. Aquí tiene su origen un conducto bastante largo que termina en la mancha cribosa inferior (véanse pág. 860 y figs. 710, 749 y 760).

Se ve, por lo que precede: 1.°, que a cada una de la zonas por las que los filetes del acústico abandonan el interior de las cavidades del oído externo corresponde una zona particular del fondo del conducto auditivo interno; 2.°, que el fondo de este conducto presenta además una zona, la fosita facial, sin relación con el oído interno, de suerte que el conducto auditivo interno no es solamente un conducto vásculonervioso para el oído interno, sino también un conducto de paso para ciertos elementos (nervio facial, nervio intermediario de Wrisberg y arteria estilomastoidea) que salen del cráneo o penetran en él.

F. — Relaciones, desarrolo y vascularización de la cápsula laberíntica

La cápsula laberíntica ofrece relaciones particularmente importantes con el *oído medio*, la *arteria carótida interna* y el *nervio facial;* en ciertos puntos también está muy próxima al cerebro, cerebelo y ciertos senos o grandes vasos venosos, a los que pueden propagarse sus lesiones infecciosas.

1.° Relaciones con el oído medio. — Situada inmediatamente por detrás del oído medio, que constituye su vía de acceso quirúrgico, la cápsula laberíntica corresponde a aquél por sus tres partes: conductos semicirculares, vestíbulo y caracol.

Sobresale aquí por su conducto semicircular externo (1) que abomba *sucesivamente* en el ático (fig. 740), el *aditus ad antrum* y el antro, y su zona de exploración clínica más favorable se encuentra en el segmento interno de la pared pósterosuperior del conducto auditivo externo (Bellocq), parte de la superficie más próxima al conducto.

(1) El segmento posterior de este conducto y también el segmento inferior del conducto semicircular posterior se hallan en relación íntima con la caja del tímpano cuando existe una cavidad subpiramidal muy desarrollada que sigue estos dos segmentos (fig. 742).

La cápsula laberíntica sobresale también aquí por el promontorio, parte inicial del caracol. Este se sitúa, pues, en masa por dentro de este relieve y corresponde: *a)* por su mitad superior, y más o menos directamente, con la cara ánterosuperior del peñasco; *b)* por su cuadrante pósteroinferior, con la caja del tímpano; *c)* por

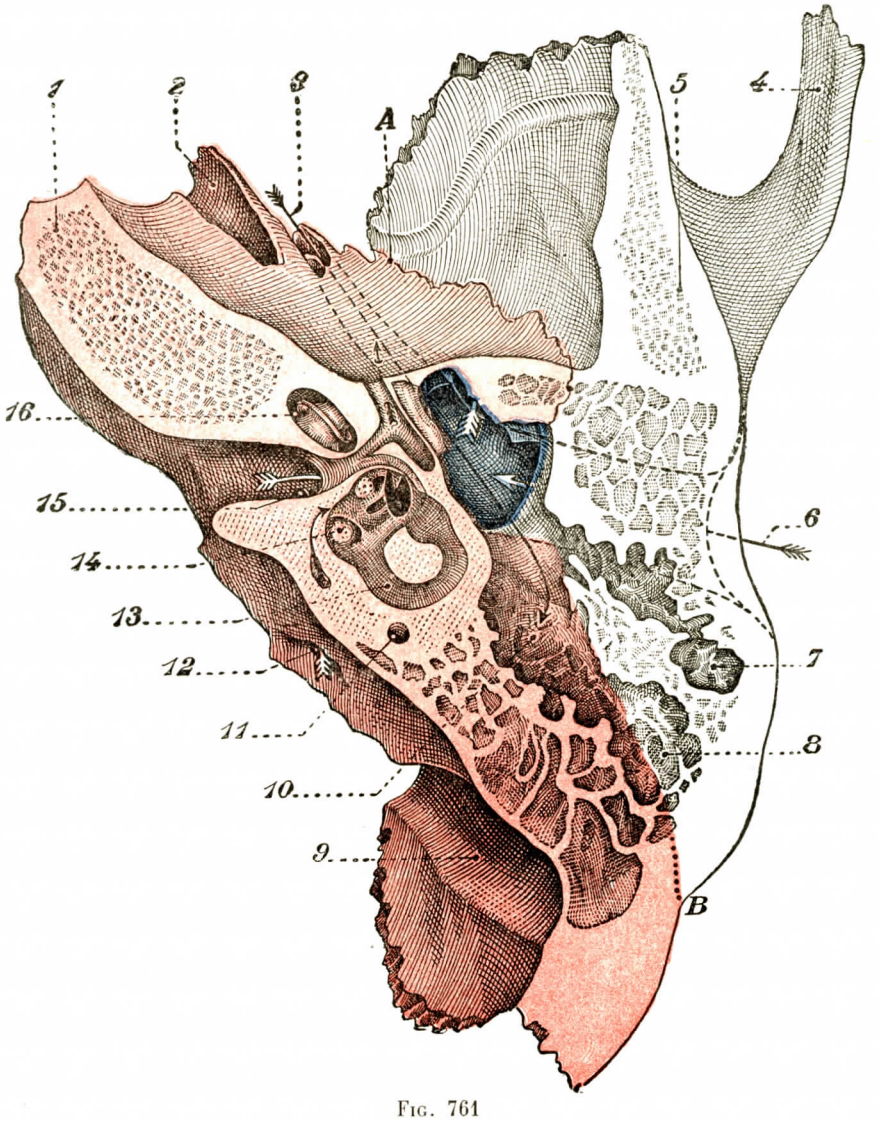

FIG. 761

Corte horizontal que interesa el oído medio y el oído interno. Temporal derecho, segmento inferior del corte (dos veces su tamaño natural). (Según Ph. BELLOCQ.)

El peñasco va en color de *rosa;* el hueso timpanal, en *azul;* la escama, en *blanco.*

1, tejido esponjoso. — 2, conducto carotídeo. — 3, flecha que sigue la *trompa de Eustaquio*, atraviesa el *ático* y llega al *antro petroso*, después de haber pasado por el *aditus ad antrum*. Esta flecha, en el momento en que llega al ático, pasa por delante del *conducto del músculo del martillo*. — 4, apófisis cigomática. — 5, tejido esponjoso de la escama. — 6, flecha que penetra en el conducto auditivo externo. — 7, gran cavidad o célula mastoidea que se abre en el *aditus ad antrum*. — 8, gruesa célula mastoidea, en comunicación amplia con el antro mastoideo. — 9, canal del seno lateral. — 10, antro mastoideo. — 11, conducto semicircular posterior. — 12, acueducto del vestíbulo. — 13, conducto semicircular externo. — 14, ampolla del conducto semicircular posterior y su mancha cribosa. — 15, conducto auditivo interno y foramen singulare de Morgagni. — 16, caracol.

su cuadrante ánteroinferior, con la trompa de Eustaquio; *d)* por su vértice, con el conducto del músculo del martillo (fig. 749).

La cápsula, por el contrario, sólo lo toca directamente por una pequeña parte del vestíbulo: la ventana oval y una zona variable de la pared anterior ya *muy* reducida, de suerte que este vestíbulo, únicamente contiguo a la porción más elevada de la caja del tímpano, es así superior y posterior en relación a ella (figs. 730 a 734).

2.° Relaciones con la carótida interna. — La cápsula laberíntica está siempre muy cercana a una arteria gruesa, la carótida interna, cuya lesión es de temer

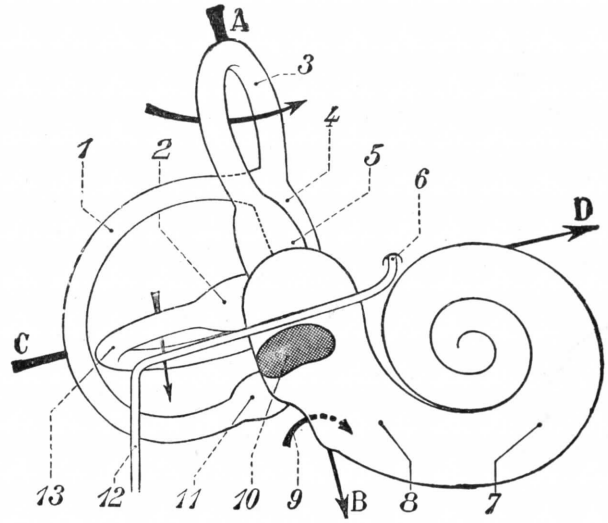

FIG. 762

Vista de conjunto esquemática del laberinto ósco, lado derecho, cara anterior (aproximadamente cuatro veces y media el tamaño natural). (Según BELLOCQ.)

1, conducto semicircular posterior. — 2, ampolla del conducto semicircular externo. — 3, conducto semicircular superior; una flecha pasa entre la rama anterior y la rama posterior, aquí oblicua abajo y adentro. — 4, rama común a los conductos superior y posterior. — 5, ampolla del conducto superior. — 6, nervio facial. — 7, caracol. — 8, porción inicial que corresponde al promontorio. — 9, flecha que penetra por la ventana redonda en la rampa timpánica del caracol. — 10, ventana oval. — 11, ampolla del conducto posterior. — 12, tercera porción del facial. — 13, conducto semicircular externo, en posición oblicua hacia abajo, afuera y atrás.

La flecha AB da la dirección exacta de los cortes vérticotransversales del peñasco (figs. 730, 732, 738).

La flecha CD muestra únicamente cuáles son las partes seccionadas por el corte horizontal (fig. 761). Pero aquí la orientación del laberinto es algo diferente.

siempre que se abre esta cápsula en su parte interna, en el caracol. Caracol y carótida, o conducto carotídeo que la contiene, se disponen, en efecto, lado a lado o generalmente cabalgando uno sobre otro, insinuándose la arteria carótida interna más o menos ampliamente entre la trompa de Eustaquio y el caracol, y están desde entonces, y en casi todos los casos, demasiado cerca uno de otro para que un resbalón del escoplo o de la fresa que trepana el caracol no corra el riesgo de abrir el conducto carotídeo y, con él la arteria carótida y también el seno carotídeo que la rodea (figs. 665 y 715).

3.° Relaciones con el nervio facial. — Por sus tres partes: conductos semicirculares, vestíbulo, caracol, todo el laberinto está en íntima relación con el nervio facial y el acueducto de Falopio, por el que camina.

a) *Primera porción.* — Conducto dos veces acodado, de punto de partida en el fondo del conducto auditivo interno, en la fosita facial (véase pág. 875), este

acueducto de Falopio penetra ante todo por su primera porción (fig. 761), casi perpendicular al eje del peñasco y oblicua hacia delante y afuera, entre el caracol y el vestíbulo, en el desfiladero determinado por la porción más elevada de estos dos órganos, en donde está junto a la vertiente del caracol, junto a la parte súperointerna de la primera vuelta de espira del caracol y muy próximo a su cavidad,

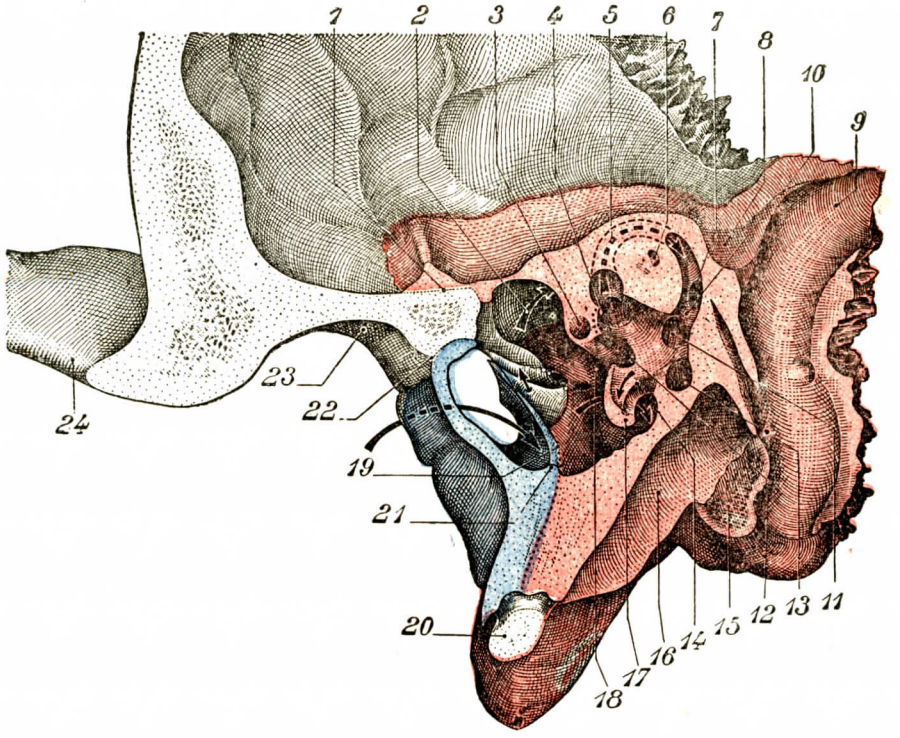

FIG. 763

Corte vérticotransversal del peñasco, segmento pósteroexterno del corte. Temporal derecho (dos veces su tamaño natural). (Según Ph. BELLOCQ.)

El peñasco va en color de *rosa;* el hueso timpanal, en *azul;* la escama, en *blanco.*

Vestíbulo, forma estirada en posición recta (tipo infantil), su segmento externo. — 1, sutura petroescamosa. — 2, ático y flecha que se dirige hacia el antro. — 3, acueducto de Falopio; por detrás, sección de los conductos de la mancha cribosa superior. — 4, orificio ampollar del conducto semicircular externo; por delante y abajo: algunos orificios de la parte de la mancha cribosa superior que le corresponde. — 5, conducto semicircular superior. — 6, conducto petromastoideo. — 7, orificio por el cual el conducto posterior se une al conducto superior. — 8, canal del seno petroso superior. — 9, canal del seno lateral. — 10, rama común a los dos conductos semicirculares superior y posterior. — 11, crificio no ampollar del conducto semicircular externo. — 12, ventana oval. — 13, ampolla del conducto semicircular posterior. — 14, lámina espiral secundaria: debajo, flecha que penetra en la rampa vestibular. — 15, faceta yugular. — 16, fosa yugular. — 17, sección del promontorio. — 18, orificio de la pirámide. — 19, sutura timpanopetrosa. — 20, apófisis estiloides seccionada. — 21, surco timpánico; por encima y detras *del mismo, flecha* que sale del conducto posterior de la cuerda del timpano. — 22, sutura timpánicoescamosa. — 23, cavidad glenoidea. — 24, apófisis cigomática.

y, por el contrario, separado de la vertiente vestibular por toda la anchura de la fosita vestibular superior.

b) *Segunda porción.* — Apenas curvado por primera vez, desde entonces se dirige oblicuamente hacia fuera, abajo y atrás (fig. 762); luego el acueducto de Falopio — su segunda porción — sigue algún tiempo la pared anterior del vestíbulo, alcanza pronto la ampolla del conducto semicircular externo, se sitúa después debajo de la porción anterior de este conducto y, finalmente, se acoda una segunda vez (figs. 690, 692, 711, 740, 742, 747, 761, 763 y 764).

En relación durante la mayor parte de este trayecto con la caja del tímpano, del que lo separa una pared ósea delgada y a veces dehiscente, disposición particularmente favorable a las parálisis faciales de origen ótico, el acueducto de Falopio, que llega a la pared interna de la caja del tímpano algo por dentro de la ventana oval (1) (fig. 764), se dispone inmediatamente por encima de esta ventana

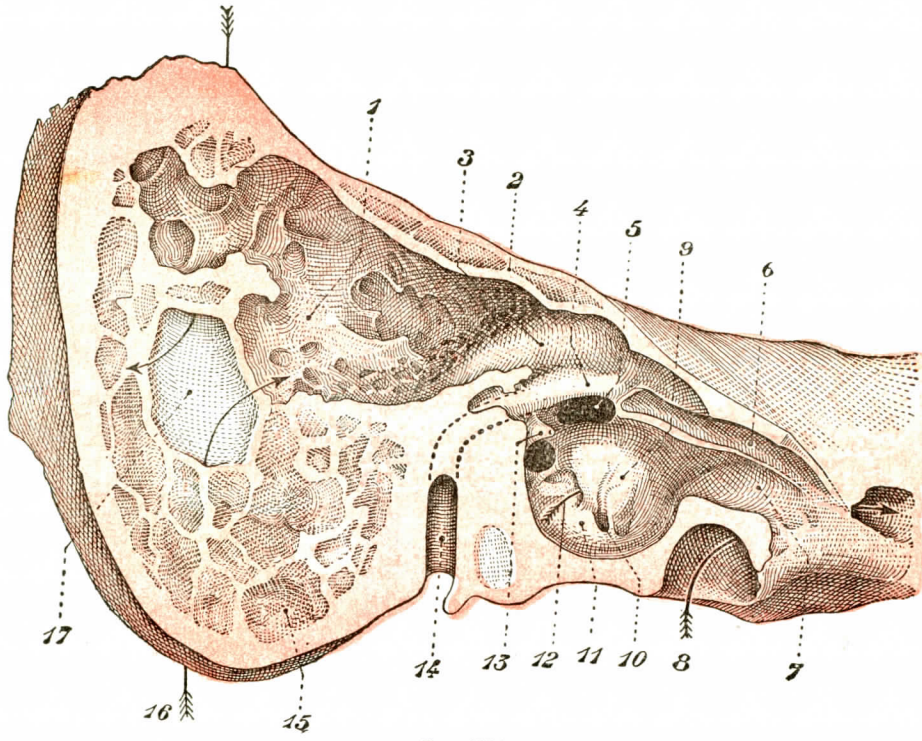

FIG. 764

Pared interna del oído medio. Temporal derecho, corte longitudinal del oído medio. Segmento pósterointerno del mismo corte que la figura 664 (dos veces el tamaño natural). (Según BELLOCQ.)

El peñasco va en color *rosa*.

1, antro petroso. — 2, sección del *tegmen tympani* y células neumáticas comprendidas en su espesor. — 3, eminencia del conducto semicircular externo. — 4, relieve del acueducto de Falopio, segunda porción. — 5, ventana oval. — 6, conducto del músculo del martillo con, por detrás y por fuera, el pico de cuchara. — 7, trompa de Eustaquio. — 8, conducto carotídeo. — 9, promontorio y pared interna de la caja del tímpano. — 10, orificio del conducto de Jacobson. — 11, eminencia del golfo de la yugular. — 12, flecha que penetra en el nicho de la ventana redonda. — 13, pirámide; por debajo y por dentro, cavidad subpiramidal. — 14, acueducto de Falopio, tercera porción. — 15, célula neumática. — 16, flecha que penetra en una célula mastoidea y en el antro. — 17, orificio que corresponde a la parte del canal del seno lateral, quitada por el corte y dejada en el segmento opuesto al corte (figura 664).

y sigue su borde ánterosuperior. En ningún caso se encuentra esta «altura siempre constante» de tres milímetros que debía existir, según BOURGUET, entre el facial y la ventana oval (BELLOCQ). Antes al contrario, la posición del acueducto varía, según los sujetos, en relación con el vestíbulo.

(1) El acueducto de Falopio llega a la pared laberíntica de la caja del tímpano por encima del conducto del músculo del martillo. Este, al dirigirse oblicuamente hacia arriba y afuera, se sitúa pronto a nivel de su pico de cuchara por delante del acueducto de Falopio. Esta yuxtaposición más o menos completa de los dos conductos que hace al nicho de la ventana oval más profundo por dentro, falta a veces: el pico de cuchara queda, en este caso, por debajo del acueducto de Falopio (fig. 764) (BELLOCQ).

Bellocq, en efecto, describe respecto de este acueducto una *situación baja*, la más frecuente, y una *situación alta*, más rara. En la primera el acueducto de Falopio excede hacia abajo el borde superior de la ventana oval, cuya abertura oculta así más o menos completamente (fig. 763); en la segunda el acueducto de Falopio sólo excede poco o nada el borde superior de esta ventana (fig. 730).

Estas dos posiciones modifican también, pero en menor grado, las relaciones del acueducto de Falopio y el conducto semicircular externo. Cuando este conducto se halla en situación baja, está, desde el primer momento, debajo del orificio ampollar del conducto semicircular externo, que deja así al descubierto. Cuando, por el contrario, está en situación alta, este conducto se halla en parte cubierto por él; pero como este acueducto, que sólo oculta la mitad inferior del orificio ampollar y la parte próxima de la ampolla, se sitúa bien pronto debajo del conducto externo, de ello resulta que la casi totalidad de la ampolla y el resto de la parte anterior del conducto están ampliamente descubiertos como en el caso de situación baja.

Se deduce de estas comprobaciones que la situación alta del acueducto de Falopio interesa más al cirujano por relación al vestíbulo que por relación al conducto semicircular externo. Teniendo en cuenta estos datos y la fragilidad del hueso compacto que constituye la cápsula laberíntica, Bellocq ha aportado algunas modificaciones a la técnica de la trepanación del laberinto.

Más allá de la caja del tímpano, por detrás y por fuera de su pared posterior, el acueducto de Falopio que corresponde, pero generalmente a distancia, a la parte interna del suelo del áditus ad ántrum y del antro (fig. 685), queda siempre subyacente a la parte anterior (o rama anterior) del conducto semicircular externo (figuras 739 y 742) y no ofrece variaciones susceptibles de ser mencionadas sino en su segundo y último codo, que puede situarse en la misma vertical que el codo del conducto semicircular externo, por dentro (fig. 762) o por fuera de él (fig. 764).

c) *Tercera porción.* — Esta tercera porción del acueducto de Falopio está en relación con la pared posterior de la caja del tímpano (figs. 665 y 689), de la que está más o menos próxima, pero en la que no sobresale en modo alguno, yendo acompañada en una parte de su trayecto por el conducto del músculo del estribo, situado generalmente por dentro y por delante de ella, de la que lo separa una pared delgada, y hallándose en relación de proximidad con la pared inferior del conducto semicircular posterior (figs. 689 y 762), cuya dirección cruza.

Está excavada en un bloque de tejido compacto, el *macizo del facial*, de espesor variable y a menudo reducido, sobre todo por detrás y por fuera, en que la cavidad del acueducto está separada por un pequeño espesor de hueso compacto del tejido esponjoso o de las células neumáticas de alrededor. Este bloque de tejido compacto se confunde por dentro y por detrás (fig. 665) con el del conducto semicircular posterior, a no ser que algunas células petrosas o de tejido esponjoso los aíslen más o menos o que una cavidad piramidal se interponga entre los dos (figura 741).

Todas estas disposiciones son interesantes, pues tanto si se quiere practicar un extenso vaciamiento de la región mastoidea para llegar al laberinto, como si se quiere tratar un foco de osteítis que haya interesado la pared del conducto, habrá que pensar siempre en las relaciones variables de esta tercera porción del acueducto de Falopio con las diversas partes que le rodean.

4.° Relaciones con el cerebro, el cerebelo, las meninges. Relaciones con el seno petroso superior y el golfo de la vena yugular interna. — El laberinto puede estar muy próximo al cerebro y al cerebelo, a las meninges y al seno petroso superior, que camina por la duramadre mediante los conductos semicirculares superior y posterior. En primer lugar por el conducto semicircular superior, que, situándose generalmente por su convexidad en la proximidad inmediata

de la fosa cerebral, pero sin que por esto determina la elevación de la eminencia arcuata (Bellocq), sólo está separado a veces de las meninges por una pared extremadamente delgada y raramente ofrece relaciones tan íntimas con el seno petroso superior (fig. 763). En segundo lugar, por el conducto semicircular posterior, que, oblicuo hacia abajo y adelante en la mayoría de los casos (fig. 740), puede estar en su parte superior muy próximo a la pared pósterosuperior, es decir, cerebelosa, del peñasco, a la que a veces incluso puede levantar. Como el conducto

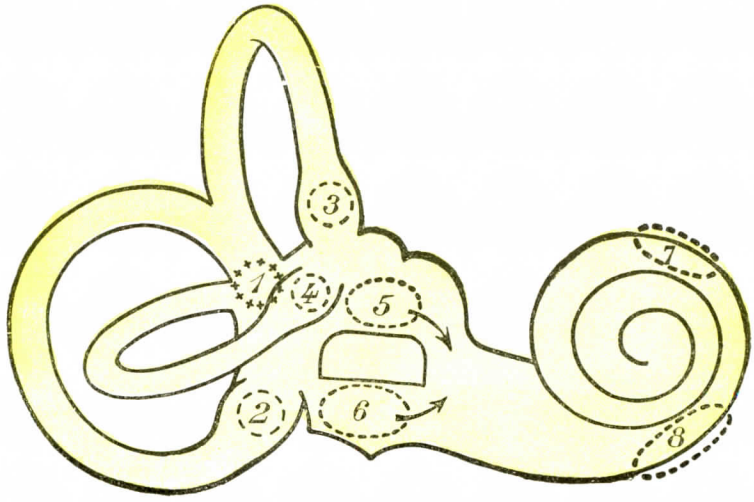

Fig. 765

Puntos de osificación de la cápsula ósea del oído interno (Claqué).

1, punto de osificación de la rama común. — 2, de la ampolla posterior. — 3, de la ampolla superior. — 4, de la ampolla externa. — 5, del facial. — 6, del promontorio. — 7, de la parte superior del caracol. — 8, de la parte inferior del caracol. — Las flechas indican que los dos puntos de osificación, promontorio (6) y facial (5), tienden a converger uno hacia el otro por delante de la ventana oval.

semicircular superior, pero más raramente que él, puede estar muy cerca del seno petroso superior.

Por último, por el vestíbulo, por su parte pósteroinferior (figs. 730 y 763), el laberinto se halla también, aunque en algunos casos solamente, muy cerca del golfo de la vena yugular interna, del que la separa entonces una delgada pared.

Se comprende toda la importancia de semejantes relaciones, que explicarían a la vez ciertas prolongaciones de las infecciones del laberinto y los peligros que implica la trepanación de esta región delicada y rodeada de órganos particularmente peligrosos.

5.° Desarrollo. — La cápsula laberíntica, al principio fibrosa, luego cartilaginosa, sólo comienza a osificarse al final del cuarto mes de la vida fetal. Aparecen entonces una serie de puntos de osificación que demuestra bien la figura 765. El primer punto es el del promontorio (fig. 765, 6). Encima de la ventana oval aparece otro centro que corresponde al acueducto de Falopio. Estos dos puntos van al encuentro uno del otro y se reúnen por delante de la ventana oval. La edificación de la cápsula laberíntica ósea se completa por la aparición de puntos de osificación que se localizan en la rama común y en las ampollas de los conductos semicirculares (fig. 765, 1, 2, 3 y 4). Por último, aparecen dos puntos de osificación en las regiones que corresponden a las partes superior e inferior del caracol (7 y 8). La fusión de todos estos puntos se realiza hacia el final del sexto mes (Claoué).

Cuando la cápsula ósea de origen encondral está constituída, se forma en seguida una capa de revestimiento de origen perióstico, pero de textura esponjosa. Esta capa (según CLAOUÉ que la ha estudiado bien) es fácil de distinguir de la cápsula ósea en los estadios fetales; por el contrario, se densifica en el adulto; es entonces imposible separarla y distinguirla de la cápsula de origen cartilaginoso. En esta capa esponjosa es en la que se desarrollan a veces células que neumatizan así más o menos completamente el laberinto óseo. Estas células se aíslan a veces en grupos especiales y se ha podido distinguir; un *grupo sublaberíntico*, situado debajo del caracol y que corresponde al espacio comprendido entre la cápsula yugular y el conducto carotídeo: un *grupo supralaberíntico*, situado encima del caracol y que corresponde a la parte superior del peñasco; un *grupo retrolaberíntico* (SIEBEMANN, MOURET), desarrollado entre el seno lateral por fuera y por abajo, el borde superior del peñasco por arriba y el orificio del acueducto del vestíbulo por dentro. Estas células adquieren una importancia patológica considerable en la propagación de las mastoiditis al oído interno.

6.° Cambios que se producen en el laberinto óseo en el curso del crecimiento. — El laberinto óseo del hombre adulto no es, según BELLOCQ, un laberinto infantil agrandado. Sus dimensiones, por el contrario, son reducidas o cuando más iguales a las que posee en el nacimiento; su forma y orientación están también modificadas generalmente. Este autor ha demostrado: 1.°, que el *vestíbulo* acorta normalmente su longitud y disminuye así de volumen; que puede cambiar de forma, es decir, pasar de la *forma estirada*, forma constante en el recién nacido, a la *forma rectangular* (véase pág. 853), propia del adulto; que bascula a menudo hacia atrás, para dar un vestíbulo en posición oblicua (véase pág. 853), mientras que en el nacimiento está siempre en posición recta, se eleva en el plano vertical paralelo al eje del peñasco, lo que quiere decir que su cara externa, orientada hacia fuera y abajo (véase pág. 853), mira más hacia abajo en el recién nacido, y finalmente vuelve su cara anterior más hacia fuera; 2.°, que los *conductos semicirculares* reducen su calibre, se destuercen y pueden modificar su orientación en relación a los tres planos perpendiculares del espacio: *a)* El *conducto semicircular superior*, siempre vertical en el recién nacido, es en el adulto vertical u oblicuo; *b)* el *conducto semicircular posterior*, siempre oblicuo hacia abajo y adelante en el recién nacido, aparece en el adulto con una oblicuidad semejante o con una oblicuidad más marcada, entonces asociada a vestíbulos en posición oblicua, o, finalmente, en posición vertical; *c)* el *conducto semicircular externo*, en el recién nacido, siempre oblicuo hacia abajo y atrás y normalmente inclinado hacia abajo y afuera, puede conservar en el adulto esta misma orientación (véase pág. 862) o ser francamente más oblicuo hacia abajo y atrás (véase pág. 862 y corresponder entonces a vestíbulos también en posición oblicua, es decir, que han basculado hacia atrás como en el laberinto por completo, o finalmente ser horizontal (véase pág. 862); 3.°, que el *caracol* disminuye también su volumen, se modifica a menudo en su vértice y cambia también su posición y orientación, pues desciende, dirige su punta más hacia fuera y a menudo la levanta.

Según BELLOCQ, todos estos cambios resultan: 1.°, de *modificaciones locales* debidas a una recomposición local de cada una de estas cavidades, recomposición particularmente interesante en los conductos semicirculares, puesto que pone o tiende a poner estos conductos en coincidencia con los planos del espacio a que corresponde, contribuyendo a mantener el conducto semicircular superior en el plano vertical y formando un conducto semicircular posterior vertical y un conducto semicircular horizontal; 2.°, de *movimientos de conjunto* de todo el laberinto según los tres planos perpendiculares del espacio: *a)* movimiento de reclinación, que lleva al vestíbulo en posición oblicua, acentuando la oblicuidad de los conductos

semicirculares posterior y externo y elevando el eje del caracol; *b)* movimiento de báscula por el que el conjunto de los conductos semicirculares se eleva, el caracol baja y el vestíbulo se endereza de fuera a dentro; *c)* movimiento de rotación que lleva el caracol hacia delante, los conductos semicirculares hacia atrás: todos ellos movimientos directa o indirectamente influídos por el cerebro, que regula así en el hombre la situación definitiva del oído interno óseo.

7.° Vascularización del laberinto óseo. — Más adelante veremos, a propósito del laberinto membranoso, que la circulación intralaberíntica está asegurada únicamente por la arteria auditiva interna y que los vasos de esta arteria son

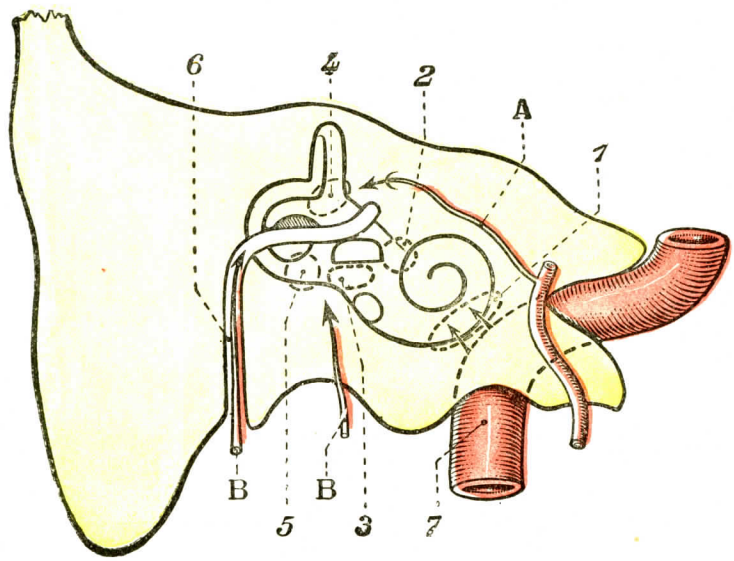

FIG. 766

Oído interno (según CLAQUÉ).

Vascularización de la cápsula: A, hilio suprapetroso (meníngea media). — B, hilio timpánico (estilomastoidea, timpánica). — 1, grupo vascular de la parte anterorinferior del caracol. — 2 y 3, grupo de las ventanas. — 4 y 5, grupo de las ampollas.

terminales. La circulación de la cápsula o extralaberíntica (fig. 766) está asegurada por dos orígenes o hilios (CLAOUÉ): el *hilio suprapetroso*, suministrado por la rama suprapetrosa de la meníngea media: el *hilio timpánico*, suministrado por las arterias de la caja del tímpano (estilomastoidea, timpánica, ramas de la carótida interna y de la faríngea).

Se puede analizar de modo más preciso aún la disposición vascular de la cápsula, y, con CLAOUÉ, distinguiremos cuatro grupos vasculares esquematizados en la figura 766. Estos son:

a) El *grupo vascular del caracol*. — Este grupo proviene del conducto carotídeo. Está constituído por vasos que penetran en la parte anterior del caracol. Otro fascículo vascular irriga la pared inferior del conducto auditivo interno.

b) *Grupo de las ventanas*. — A este punto (fig. 766, 2 y 3) llegan vasos que se extienden por una parte entre el promontorio y la ventana redonda; por otra parte, por delante de la ventana oval; estos últimos provienen de los vasos que acompañan al nervio petroso superficial (WITTMACK).

c) *Grupo de las ampollas* (fig. 766, 4 y 5). — Los vasos de la ampolla del conducto semicircular superior y de la ampolla del conducto semicircular externo provienen de la duramadre que tapiza la cara ánterosuperior del peñasco. Los que van a la ampolla posterior provienen del suelo de la caja.

d) *Grupo de la cara posterior de la pirámide, debajo de la rama común.* — Los vasos de este grupo provienen de la duramadre que tapiza la cara posterior endocraneal del peñasco.

Esta circulación extralaberíntica es, en general, independiente de la circulación intralaberíntica. Hay, sin embargo, en el curso del desarrollo, dehiscencias de osificación de la cápsula, en la que persisten tejido conjuntivo y vasos. Pero es posible decir, no obstante, que la propagación de las infecciones se efectúa mucho más por osteítis de proximidad que por comunicación vascular entre la cápsula laberíntica y las regiones próximas.

§ 2. — Laberinto membranoso

Las diferentes cavidades, vestíbulo, conductos semicirculares y caracol, que acabamos de describir en el párrafo precedente, están tapizadas en toda su extensión por una delgada membrana conjuntiva, verdadero *periostio*, que se continúa por una parte con la duramadre por el acueducto del vestíbulo, y por otra parte, con el periostio extracraneal por el acueducto del caracol. Estas cavidades contienen además en su interior un sistema de bolsas membranosas, de forma y dimensiones muy diversas, en las cuales vienen a perderse los filetes terminales del auditivo y cuyo conjunto constituye el *laberinto membranoso*. Estas formaciones blandas del oído interno presentan una disposición distinta según las regiones en que se las examina, y deben ser estudiadas separadamente: 1.°, en el vestíbulo *(vestíbulo membranoso)*; 2.°, en los conductos semicirculares *(conductos semicirculares membranosos)*; 3.°, en el caracol *(caracol membranoso)*.

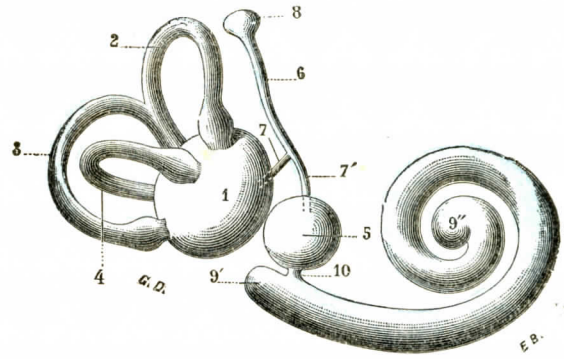

Fig. 767

Laberinto membranoso del lado derecho visto por su cara externa.

1, utrículo. — 2, conducto semicircular superior. — 3, conducto semicircular posterior. — 4, conducto semicircular externo. — 5, sáculo. — 6, conducto endolinfático, con 7, 7', sus ramos de origen; 8, su fondo de saco terminal. — 9, conducto coclear, con: 9', su fondo de saco inicial o vestibular; 9'', su fondo de saco terminal. — 10, *canalis reuniens* de Hensen.

A. — Vestíbulo membranoso

Se da el nombre de *vestíbulo membranoso* a las partes blandas que, en estado fresco, se encuentran contenidas dentro del vestíbulo óseo.

1.° Conformación exterior. — El vestíbulo membranoso se compone esencialmente de dos vesículas: una superior, llamada *utrículo*, y otra inferior, designada con el nombre de *sáculo*. Comprende, además, la *porción inicial del conducto coclear* y el *conducto endolinfático*.

A. Utrículo. — El utrículo (fig. 767, 1) ocupa la parte superior del vestíbulo. Tiene la forma de una pequeña vesícula, prolongada de delante atrás y aplanada en sentido transversal: su longitud es de 3 a 4 milímetros; su anchura y su altura, de dos milímetros solamente. Su *cara interna* corresponde a la fosita semiovoidea y se adhiere íntimamene a ella. Su *cara externa* mira a la base del estribo, pero no llega jamás a ponerse en contacto con él: entre el estribo y el utrículo hay un intervalo de dos milímetros aproximadamente.

Por su superficie exterior, el utrículo está unido al periostio vestibular por tractos fibrosos o conjuntivos, que lo mantienen en posición y por los cuales le llegan sus vasos. Su superficie inferior es por todas partes regular y lisa, menos hacia dentro, a nivel del punto en que corresponde a la fosita semiovoidea. En este punto, en efecto, se levanta una pequeña eminencia ovoidea, blanquecina, que mide tres milímetros de largo por uno y medio de altura: es la *mancha acústica del utrículo* (figura 768, 7). A esta mancha concurren, como veremos más adelante, las divisiones del nervio utricular.

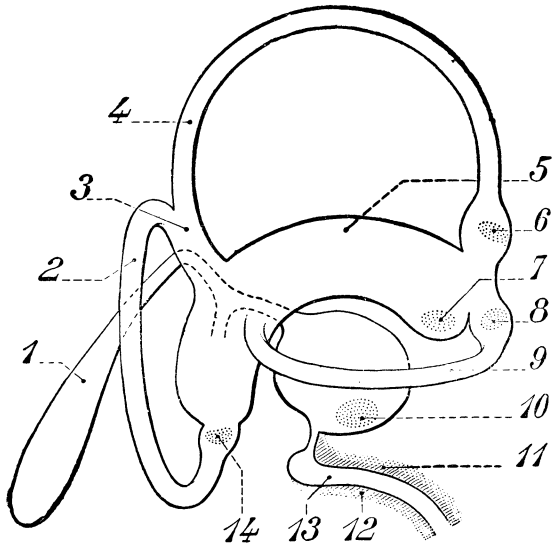

Fig. 768

Vista de conjunto esquemática del laberinto estático membranoso, lado derecho (seis veces mayor que el tamaño natural) (según Ph. Bellocq).

Este laberinto membranoso es visto de fuera a dentro como la pared interna del vestíbulo (fig. 734) sobre la que se puede suponer aplicado. — 1, saco endolinfático. — 2, conducto semicircular posterior.—3, rama común a los conductos superior y posterior.—4, conducto semicircular superior. — 5, utrículo. — 6, cresta acústica del conducto superior. — 7, mancha acústica del utrículo. — 8, cresta acústica del conducto externo. — 9, conducto semicircular externo. — 10, mancha auditiva del sáculo. — 11, lámina espiral principal. — 12, lámina espiral secundaria. — 13, conducto coclear. — 14, cresta acústica del conducto posterior.

En esta misma cara interior del utrículo se encuentran cinco orificios, todos ellos redondeados u ovalados: son los orificios ampollares de los conductos semicirculares membranosos. Estos orificios ocupan, en las paredes del utrículo (figs. 767 y 768), la misma respectiva situación que los orificios de los conductos semicirculares óseos en las paredes del vestíbulo.

B. Sáculo. — El sáculo (figura 767, 5) está situado debajo del utrículo, en la parte más declive de la cavidad vestibular. Su forma es bastante regularmente redondeada y mide, por término medio, unos dos milímetros de diámetro aproximadamente: es, por lo tanto, de dimensiones mucho menores que el utrículo.

Está en relación: 1.°, *por arriba*, con la pared inferior del utrículo, que le está íntimamente adherido; 2.°, *por abajo*, con el suelo del vestíbulo, y más especialmente con la porción inicial de la lámina espiral (pág. 872); 3.°, *por fuera*, con la pared externa del vestíbulo, de la cual está separado por un intervalo de un milímetro y medio; 4.°, *hacia dentro*, con la fosita hemisférica, a la cual está débilmente unido (Rudinger) por un tejido conjuntivo laxo, que contiene en su interior, por lo menos en ciertas especies animales, un número más o menos considerable de células pigmentarias.

Lo mismo que el utrículo, el sáculo está unido al periostio vestibular por trabéculas fibrosas más o menos vasculares y, lo mismo que él, nos presenta en su parte interna precisamente a nivel del punto en que se corresponde con la fosita hemisférica, una pequeña prominencia blanquecina (fig. 768, 10): es la *mancha acústica del sáculo*, que mide aproximadamente dos milímetros de longitud por uno y medio de altura y corresponde a la terminación del nervio sacular.

C. Porción inicial del conducto coclear. — El conducto coclear, parte esencial del caracol, empieza en el vestíbulo por una extremidad cerrada en fondo de saco (fig. 768, 9'), que descansa en la *fosita coclear* de Reichert (pág. 858). Desde allí se dirige hacia delante, pasa por la hendidura vestíbulotimpánica, a la cual cierra, y se introduce luego en las diferentes vueltas del caracol, a donde, por el momento, no le seguiremos.

Esta porción inicial del conducto coclear está echada sobre el suelo del vestíbulo, inmediatamente debajo del sáculo, y se halla en relación con esta última cavidad por medio de un pequeño conducto vertical (fig. 767, 10), que ha sido descubierto por Hensen y al cual se llama indistintamente *canalis reuniens* o *conducto de Hensen*.

El *canalis reuniens* se presenta en el hombre con dimensiones muy reducidas. Esta comunicación del conducto coclear con el sáculo es mucho más ancha en los vertebrados inferiores. En algunos de ellos, el conducto coclear, todavía rudimentario, aparece manifiestamente como una dependencia y aun como un simple divertículo del sáculo.

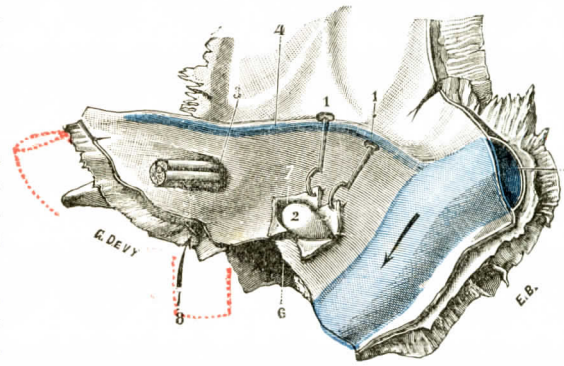

Fig. 769

Cara pósterosuperior del peñasco para demostrar el fondo de saco endolinfático.

1, duramadre levantada con erinas, para poner de manifiesto, 2, el fondo de saco endolinfático. — 3, conducto auditivo interno, con los tres nervios que se introducen en él. — 4, seno petroso superior. — 5, seno lateral. — 6, borde posterior del peñasco. — 7, acueducto del vestíbulo. — 8, acueducto del caracol. — 9, carótida interna

D. Conducto endolinfático. — Resulta de la descripción precedente: 1.°, por una parte, que los tres conductos semicirculares desembocan en el utrículo; 2.°, por otra parte, que el conducto coclear está en relación con el sáculo por medio del *canalis reuniens*. Las partes blandas del oído interno podrían, pues, al parecer, ser reducidas a dos sistemas: el *utrículo* y el *sáculo*, teniendo cada uno sus dependencias: el utrículo tiene como dependencia los conductos semicirculares; el sáculo, el conducto coclear.

Durante largo tiempo se ha creído que estas dos vesículas, *utrículo* y *sáculo*, eran completamente independientes una de otra, aunque muy aproximadas. Hoy día está universalmente admitido, gracias a las investigaciones de Boettcher y de Hasse, que esta independencia no existe y que las dos vesículas en cuestión comunican entre sí por medio de un conducto largo tiempo ignorado, que está constituído de la manera siguiente (fig. 767): de la cara interna del utrículo parte un pequeño conducto, que se dirige hacia arriba y atrás (7); la cara interna del sáculo, a su vez, da origen a un conducto análogo (7') que sigue la misma dirección; estos conductos, yendo al encuentro uno de otro, no tardan en unirse, formando un conducto único, al cual Hasse ha distinguido con la denominación de *conducto endolinfático*.

Así constituído, el conducto endolinfático se introduce en el acueducto del vestíbulo (pág. 874), lo recorre en toda su extensión y va a terminar en la cara posterior del peñasco, formando debajo de la duramadre (fig. 769, 2) un pequeño abultamiento en fondo de saco, que es el *fondo de saco endolinfático* Según RUDINGER, este fondo de saco daría nacimiento, en muchos puntos de su superficie exterior, a un sistema de pequeños conductos que luego penetrarían en la duramadre y que, según él, deben ser considerados como conductos de desagüe de la endolinfa *(Abflusskanœle)* en los espacios linfáticos de las meninges.

El conducto endolinfático, tal como acabamos de describirlo en el hombre, es una formación rudimentaria. Está, en efecto, mucho más desarrollado en los vertebrados inferiores. En gran número de reptiles su extremidad terminal está situada inmediatamente debajo de la pared del cráneo, a nivel de su sutura parietooccipital. En los selácidos va más allá todavía: sale del cráneo, alcanza la región occipital y entra, por consiguiente, en relación con el medio ambiente, esto es, con el agua del mar (WIEDERSHEIM).

2.° Estructura. — Desde el punto de vista de su estructura, las diversas partes constituyentes del vestíbulo membranoso, y en particular el utrículo y el sáculo, comprenden dos túnicas concéntricas que son, yendo de fuera a dentro: una *túnica conjuntiva* y una *capa epitelial.*

FIG. 770

Otolitos (según GRUBER).

La *túnica conjuntiva* comprende dos capas: una *perióstica*, la otra *fibrosa*, más interna, que representa la dermis de la mucosa.

El *epitelio* se compone, en la mayor parte del vestíbulo membranoso, de un solo plano de células más anchas que altas, células basales sin *especialización* alguna. Por el contrario, en los puntos donde debe ejercerse la función auditiva, presenta un desarrollo particular y podemos distinguir en él tres clases de células.

1.° *Células basales*, que descansan en la membrana basal o limitante externa de la túnica conjuntiva.

2.° *Células de sostén*, células fusiformes, provistas de dos prolongaciones: una dirigida hacia fuera, apoyándose en la limitante externa; la otra, dirigida hacia dentro, viniendo a confundirse con la limitante interna que limita la capa de las células siguientes.

3.° *Células sensoriales*, denominadas también *células ciliadas*. Tienen la forma de dedal (RANVIER), es decir, de un pequeño cilindro. Su *extremo superior*, plano, corresponde a la superficie libre del epitelio. Tiene un cilio voluminoso y largo (de ahí su nombre); su extremo inferior es redondeado; descansa en los intervalos que dejan entre sí las células de sostén.

3.° Polvo auditivo. — Se encuentra, finalmente, en el utrículo y el sáculo, como también en las ampollas de los conductos semicirculares, cristales de carbonato de cal (fig. 770), que se designan con el nombre de *polvo auditivo* o de *otoconia* (BRESCHET): están situados, por lo común, a nivel de las manchas y crestas acústicas.

Estos cristales son del sistema romboédrico, pero su cristalización es bastante imperfecta. Sus aristas son ligeramente romas, sus facetas algo curvas e irregulares, lo cual tal vez es debido a la pequeña cantidad de materia orgánica que contienen. En los vertebrados inferiores, los cristales calcáreos del vestíbulo, en lugar de presentarse, como en el hombre, en estado de arena fina o polvo, se unen entre sí para formar concreciones más o menos

voluminosas. Los peces óseos poseen en este concepto verdaderas piedras, las *piedras auditivas* u *otolitos*.

B. — Conductos semicirculares membranosos

Se designa con el nombre de *conductos semicirculares membranosos* el conjunto de las partes blandas que contienen, en estado fresco, los conductos semicirculares óseos.

Conformación exterior. — Los conductos semicirculares membranosos ocupan el interior de los conductos semicirculares óseos y, aunque no los ocupan o llenan sino incompletamente, tienen la misma dirección, la misma longitud e igual configuración que estos últimos. Son en número de tres y se distinguen en *superior*, *posterior* y *externo*.

El calibre del conducto membranoso representa aproximadamente la cuarta parte del calibre del conducto óseo correspondiente. Además, el conducto membranoso no ocupa exactamente el centro del conducto óseo, sino que está colocado, con respecto a este último, de una manera excéntrica (Rudinger), esto es, que sigue la pared exterior o convexa del conducto semicircular. Una capa de tejido conjuntivo lo une íntimamente a esta pared.

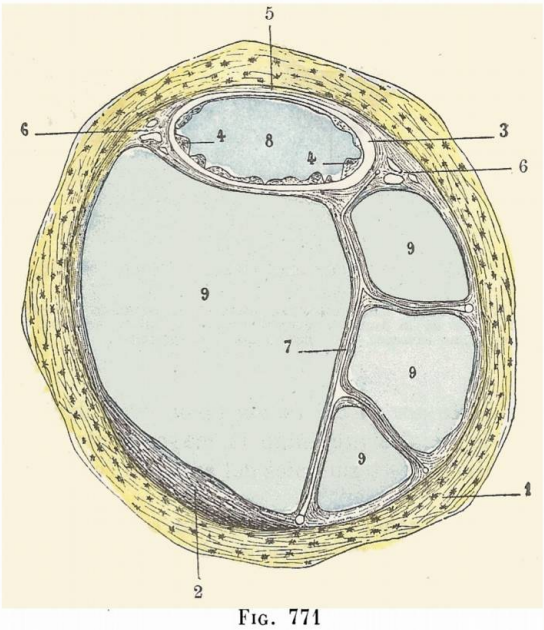

Fig. 771

Corte transversal de un conducto semicircular del hombre (según Rüdinger).

1, conducto semicircular óseo. — 2, periostio. — 3, conducto semicircular membranoso, con 4, las vellosidades de la superficie interna. — 5, tejido conjuntivo que une el conducto semicircular membranoso al periostio. — 6, 6, trabéculas fibrosas que unen la parte libre del conducto membranoso al periostio. — 7, vasos. — 8, espacio endolinfático. — 9, 9, espacio perilinfático.

Por otra parte, el conducto membranoso, lo mismo que el utrículo y el sáculo, está unido a las otras paredes del conducto óseo por un sistema de trabéculas fibrosas, que presentan ya la forma de simples filamentos, ya el aspecto de verdaderas membranas. Sean cuales fueren su forma y dimensiones, estas *trabéculas* se entrecruzan unas con otras, y cuando están bastante desarrolladas tabican de la manera más irregular el espacio comprendido entre el conducto continente y el conducto contenido, y forman así una especie de tejido areolar (fig. 771, 9), vestigio o reminiscencia de la substancia gelatinosa que en el feto rodea los conductos semicirculares membranosos.

Los conductos semicirculares membranosos presentan cada uno de ellos dos extremidades: una *ampollar* y otra *no ampollar*. Ya hemos dicho más arriba que se abrían en el sáculo por cinco orificios, de los cuales dos corresponden a las extremidades no ampollares, los otros tres a las extremidades ampollares (fig. 767). La forma de estos orificios no es exactamente la misma en todos ellos: los dos orificios no ampollares son de ordinario redondeados; de los tres orificios ampo-

llares, el que termina el conducto semicircular posterior es igualmente redondeado: los otros dos, que corresponden al conducto externo y al conducto superior, son elípticos.

Cada una de las ampollas de los conductos semicirculares membranosos nos ofrece en su parte interna un pequeño repliegue transversal, que se traduce exteriormente por un *surco* e interiormente por un *relieve;* estos relieves (fig. 772, 2) han recibido el nombre de *crestas acústicas*. Tienen una forma semilunar, están colocados perpendicularmente al eje de las ampollas y se distinguen de la zona

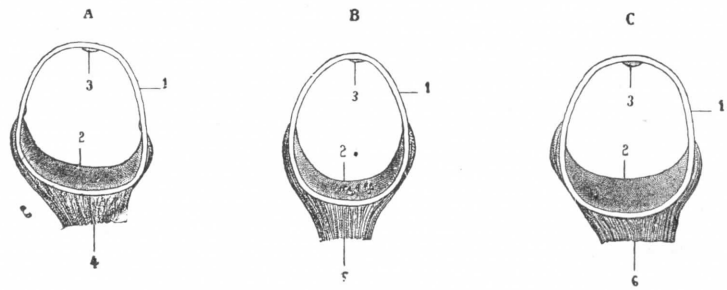

FIG. 772

Las crestas acústicas vistas en cortes verticales de las ampollas (según RETZIUS).

A, conducto semicircular superior. — B, conducto semicircular externo. — C, conducto semicircular posterior. — 1, corte de la ampolla membranosa. — 2, cresta acústica. — 3, rafe. — 4, nervio ampollar superior. — 5, nervio ampollar externo. — 6, nervio ampollar posterior.

ambiente por su coloración blancoamarillenta. Lo mismo que las manchas acústicas, con las cuales presentan la mayor analogía, las crestas susodichas corresponden a las divisiones terminales del auditivo (véase más adelante).

Constitución anatómica. — La constitución anatómica de los conductos semicirculares membranosos es absolutamente idéntica a la del utrículo y del sáculo, a excepción de la limitante externa o membrana basal, que en lugar de ser lisa y plana, como en estas últimas cavidades, presenta una serie de pequeños relieves papiliformes, que tan pronto tienen la forma de *crestas*, como, siendo su vértice más ancho que su base, afectan la forma de *mazas* (fig. 771, 4). Hay que observar que estas eminencias o relieves desaparecen a nivel de la parte adherente de los conductos semicirculares membranosos. Estos relieves son debidos a engrosamientos parciales de la membrana fibrosa propia, que corresponde a la dermis mucosa, y cualquiera que sea su forma y su desarrollo están siempre revestidos por la capa epitelial.

En cuanto a las crestas acústicas, presentan la misma estructura que las manchas acústicas del vestíbulo membranoso. No volveremos ahora a ocuparnos en ellas. Recordaremos, sin embargo, que presentan tres órdenes de células: 1.º, *células basales*, así denominadas porque descansan directamente sobre la membrana basal; 2.º, *células de sostén*, cada una de ellas con un cuerpo fusiforme y dos prolongaciones, una central y otro periférica; esta última se confunde con la cutícula epitelial; 3.º, *células ciliadas*, verdaderas células sensoriales provistas en el lado de su extremidad libre de una pestaña voluminosa y muy larga, o más exactamente, de un pincel de hilos muy finos adosados entre sí.

C. — CARACOL MEMBRANOSO, CONDUCTO COCLEAR

Prescindiendo del periostio que reviste uniformemente las dos rampas y la lámina espiral, periostio que hemos hecho notar una vez por todas, el caracol mem-

branoso está representado, en el hombre y en los vertebrados superiores, por un largo conducto que se desarrolla en espiral en el caracol óseo y que se designa con el nombre de *conducto coclear*. Este conducto, como ya hemos visto, se origina en el suelo del vestíbulo por una extremidad cerrada en el fondo de saco (fig. 767, 9'), y a este nivel comunica, gracias al *canalis reuniens* de HENSEN, con el sáculo, que está colocado inmediatamente por encima de él. Desde el suelo del vestíbulo se introduce en el tubo óseo formado por la lámina de los contornos (pág. 870) y lo

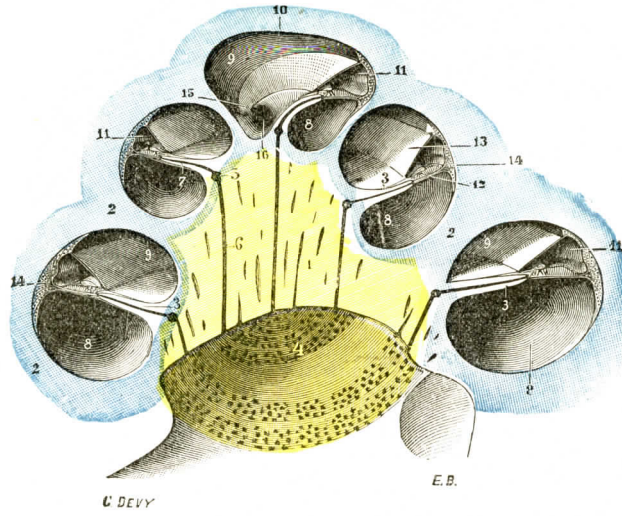

FIG. 773

Corte transversal del caracol óseo y membranoso, para demostrar el conducto coclear y las dos rampas vestibular y timpánica *(semiesquemática)*.

1, columela. — 2, 2, lámina de los contornos. — 3, lámina espiral ósea. — 4, criba espiroidea del caracol. — 5, conducto de Rosenthal. — 6, 7, conductos aferentes y eferentes de este conducto. — 8, rampa timpánica. — 9, rampa vestibular. — 10, cúpula. — 11, conducto coclear. — 12, membrana basilar sosteniendo el órgano de Corti. — 13, membrana de Reissner. — 14, ligamento espiral. — 15, fondo de saco terminal del conducto coclear. — 16, helicotrema.

recorre en toda su extensión; describe, como él, cerca de tres vueltas de espira y va a terminar debajo de la cúpula por un extremo que, como el extremo vestibular, está cerrado en forma de saco (fig. 767, 9'').

En este trayecto, el conducto coclear se sitúa a lo largo del borde externo o borde libre de la lámina espiral. Este borde continúa hasta la pared externa de la lámina de los contornos y al mismo tiempo intercepta toda comunicación lateral entre la rampa timpánica y la rampa vestibular. Completa de este modo, como se ve, el tabique óseo que forma la lámina espiral, de dónde los nombres de *porción membranosa de la lámina espiral* y *lámina espiral membranosa*, con los cuales los antiguos anatomistas designaban el caracol membranoso.

Observado en corte transversal (fig. 773, 11), el conducto coclear tiene la forma de un conducto prismático triangular, cuyo vértice descansa sobre la lámina espiral, y cuya base dirigida en sentido opuesto, corresponde a la pared externa de la lámina de los contornos. Presenta, por lo tanto, tres caras: una *cara externa*, que no es otra cosa que su base y que está formada por un engrosamiento perióstico conocido con el nombre de *ligamento espiral;* una *cara anterior*, que mira hacia la rampa vestibular y que se designa con el nombre de *membrana de*

Reissner, y una *cara posterior*, que corresponde a la rampa timpánica y constituya la *membrana basilar*.

Desde el punto de vista de su constitución anatómica, el conducto coclear es muy complejo. Comprende las siguientes partes, que estudiaremos separadamente bajo el concepto morfológico y estructural: 1.°, el *ligamento espiral*, simple en-

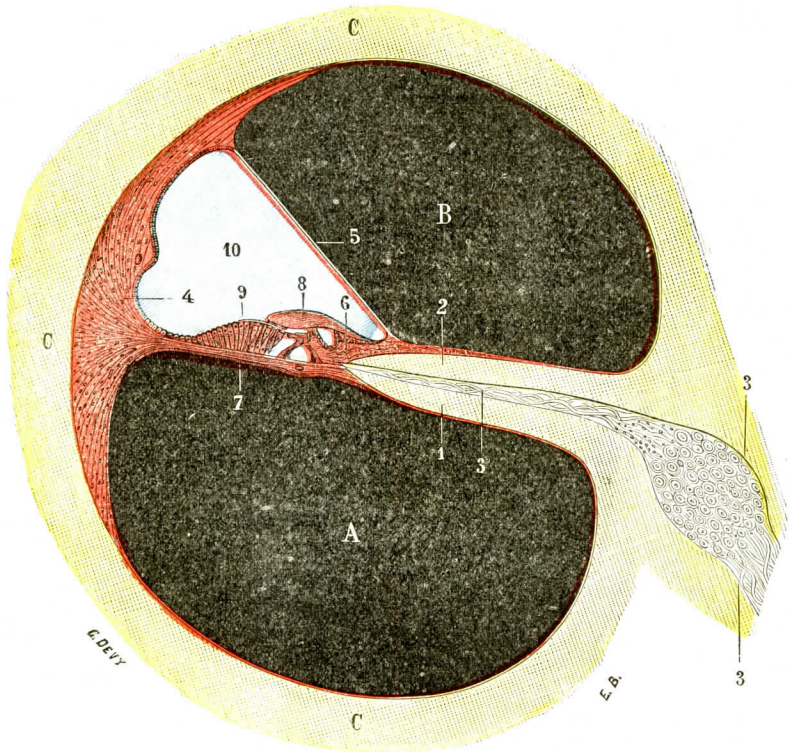

FIG. 774

Corte transversal del caracol a nivel de la segunda vuelta.

3, rampa timpánica. — B, rampa vestibular. — C, lámina de los contornos.

1, laminilla posterior de la lámina espiral ósea. — 2, su lámina anterior. — 3, nervio coclear, con 3', ganglio espiral de Corti, contenido en el conducto de Rosenthal. — 4, ligamento espiral. — 5, membrana de Reissner. — 6, cinta surcada. — 7, membrana basilar. — 8, membrana tectoria o membrana de Corti. — 9, órgano de Corti. — 10, conducto coclear (*azul*).

grosamiento del periostio que forma su pared externa; 2.°, la *cinta surcada*, otro engrosamiento del periostio que está situado en la cara anterior de la lámina espiral; 3.°, la *membrana de Reissner*, que forma su pared anterior o vestibular; 4.°, la *membrana basilar*, que constituye su pared posterior o timpánica; 5.°, una *capa epitelial*, que reviste, sin solución de continuidad, su superficie interior; 6.°, finalmente, el *órgano de Corti*, que no es más que una dependencia de este revestimiento epitelial. Estudiaremos sucesivamente cada una de estas partes en el mismo orden en que las hemos enumerado.

1.° Ligamento espiral. — En la pared externa de la lámina de los contornos, el periostio presenta un engrosamiento notable que, observado en cortes trans-

versales, ofrece la forma de media luna: a esta porción engrosada del periostio es a la que se da el nombre de *ligamento espiral* (figs. 774, 4, y 775, 2').

A. Conformación exterior y relaciones. — Comprendido de este modo, el ligamento espiral ofrece *dos extremos* y *dos caras*, una interna y otra externa:

a) *Extremos.* — De sus dos extremos, el anterior pertenece a la rampa vestibular. El posterior forma parte de la rampa timpánica.

b) *Cara externa.* — La cara externa, regularmente redondeada, corresponde a la pared ósea, constituída por la lámina de los contornos, y está íntimamente adherida a ella.

c) *Cara interna.* — La cara interna, libre, es notablemente accidentada. Si la seguimos de atrás a delante, de la rampa timpánica hacia la rampa vestibular, encontramos sucesivamente (fig. 775): 1.°, una primera eminencia (3), angulosa y delgada, casi cortante, que se continúa hacia dentro con la membrana basilar: es la *cresta de inserción de la membrana basilar;* 2.°, una segunda eminencia (5), redondeada y roma, el *rodete del ligamento espiral,* por fuera del cual se ve ordinariamente el corte de un vaso; 3.°, una tercera eminencia (4), menos pronunciada que las precedentes, que se continúa con la membrana de Reissner: es la *cresta de inserción de la membrana de Reissner.*

Entre la cresta de inserción de la membrana basilar y el rodete espiral existe una depresión o canal, regularmente redondeado, que se designa con el nombre de *surco espiral externo* (6). Más arriba, entre el rodete espiral y la cresta de inserción de la membrana de Reissner, el ligamento espiral se deprime para formar también un nuevo canal, que es más alto que el precedente, pero menos profundo. En toda la altura de este mismo conducto el periostio está cubierto, en su superficie libre, por una capa especial (7), que ha sido indicada por primera vez por Corti con el nombre de *estría vascular* o *cinta vascular:* es, en efecto, muy rica en vasos y se destaca comúnmente sobre el resto del periostio por su coloración amarillorrojiza.

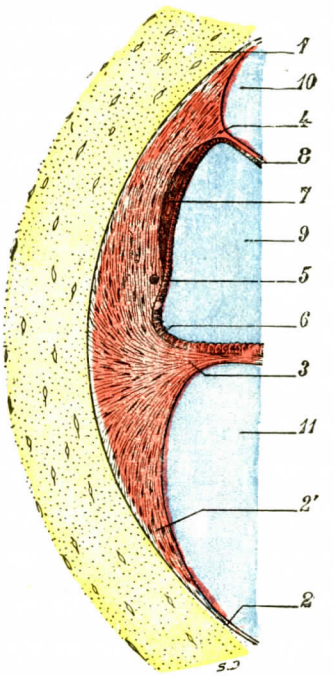

Fig. 775

El ligamento espiral visto en una sección transversal (igual orientación que en la figura anterior).

1, porción ósea del conducto coclear. — 2, periostio, con 2', ligamento espiral (porción del periostio muy engrosada). — 3, cresta de inserción de la membrana basilar. — 4, cresta de inserción de la membrana de Reissner. — 5, rodete del ligamento espiral. — 6, surco espiral externo. — 7, estrías vasculares. — 8, epitelio de revestimiento del conducto coclear. — 9, conducto coclear. — 10, rampa vestibular. — 11, rampa timpánica.

B. Estructura. — El ligamento espiral está formado, como el periostio, por fibras de tejido conjuntivo, que, como se observa perfectamente en la figura 778, convergen todas hacia la inserción de la membrana basilar. Entre ellas se ven numerosos núcleos que pertenecen a las células fijas. Estos núcleos se disponen a su vez en series, que convergen hacia la membrana basilar.

En cuanto a la cinta o faja vascular, es notable, como ya hemos tenido ocasión de ver anteriormente por la riqueza o abundancia de su vascularización. Comprende dos capas, a saber: 1.ª, una *capa profunda,* conjuntiva, dependiente del periostio; 2.ª, una *capa superficial,* epitelial, que contiene cierto número de células pigmentarias.

Cada una de estas capas posee una red vascular que le es propia. Sin embargo, las dos redes no son completamente independientes una de otra. RANVIER ha observado entre ellas la existencia de algunas anastomosis capilares.

2.° Cinta surcada. — El periostio, como hemos dicho anteriormente, reviste o tapiza la cara anterior de la lámina espiral. Si lo examinamos de dentro a fuera (figura 774), observamos desde luego que es muy tenue en la proximidad de la columela; pero luego le vemos hacerse más grueso y elevarse gradualmente hacia la rampa timpánica, y después, cuando alcanza su máximo de espesor, descender bruscamente casi a pico hacia la lámina espiral. A esta porción engrosada del

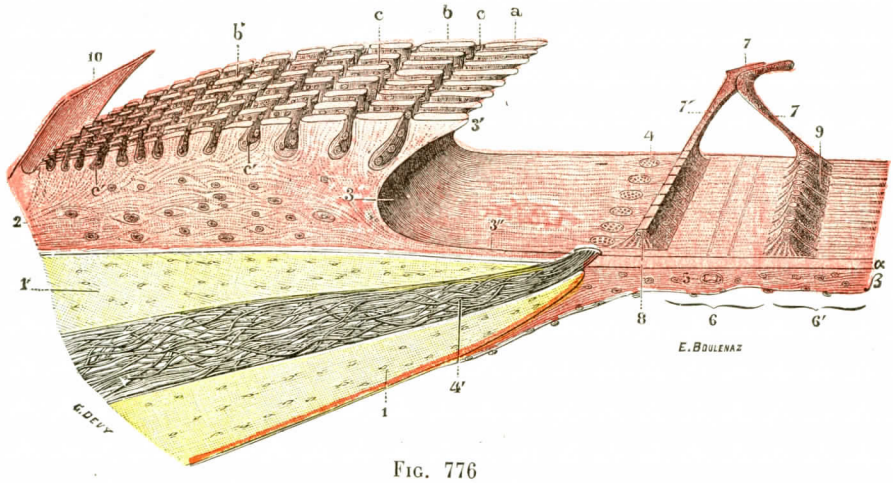

FIG. 776

Cinta estriada y membrana basilar *(semiesquemática)*.

1, 1', laminilla anterior y laminilla posterior de la lámina espiral ósea. — 2, cinta estriada, con: *a*, los dientes acústicos de la primera fila; *b*, *b'*, los dientes de las demás filas; *c*, *c'*, los surcos interdentarios y los corpúsculos que se alojan en su cavidad. — 3, surco espiral interno, con: 3', su labio vestibular, y 3'', su labio timpánico. — 4, forámina nervina, dando paso a los ramos nerviosos eferentes (4') del ganglio espiral o de Corti. — 5, vaso espiral. — 6, zona lisa; 6', zona pectínea de la membrana basilar, con: *α*, su capa hialina; *β*, su capa conjuntiva. — 7, un arco de Corti, con: 7', su pilar interno, y 7'', su pilar externo. — 8, pies de los pilares internos, cuyos cuerpos han sido resecados. — 9, pies de los pilares externos. — 10, membrana de Reissner en su origen.

periostio (fig. 774, 6) es a la que se ha dado el nombre de *cinta surcada* o *estriada*. Veremos muy pronto que su disposición anatómica justifica plenamente semejante denominación.

A. DIMENSIONES. — Lo mismo que la lámina espiral, sobre la cual descansa, la cinta surcada ocupa el caracol en toda su extensión; pero se hace más estrecha a medida que se aproxima a la cúpula: así es que su anchura mide 0,25 milímetros a nivel de la primera vuelta de espira, mientras que en la tercera no es más que de 0,12 a 0,15 milímetros.

B. CONFORMACIÓN EXTERIOR Y RELACIONES. — La cinta surcada, vista en corte transversal (fig. 778, 4), está representada por un triángulo, lo cual nos indica claramente que en su conjunto tiene la forma de un cordón prismático de base triangular. Podemos, por consiguiente, considerar en ella tres caras: una *posterior*, otra *superior* y otra *externa*.

a) *Cara posterior.* — La cara posterior descansa sobre la lámina espiral y está íntimamente adherida a ella, como el periostio a la superficie ósea subyacente.

b) *Cara anterior.* — La cara anterior, ligeramente convexa, mira hacia la rampa vestibular. Ofrece un sistema de surcos, de una disposición bastante regular, unos longitudinales, otros transversales. Estos dos órdenes de surcos son muy profundos y, como se entrecruzan recíprocamente en ángulo recto, determinan en la cinta surcada eminencias cuadriláteras (fig. 776, *a*, *b*, *b'*), cuya configuración exterior ha hecho que fueran comparadas a dientes, de dónde el nombre de *dientes auditivos* que les ha dado HUSCHKE y que han conservado.

Los mencionados surcos, que dan lugar a la formación de los dientes acústicos, son más anchos en su parte profunda que en su parte superficial; por otra parte, aumentan de profundidad yendo de dentro a fuera y, por consiguiente, a medida que se alejan de la columela. De este doble hecho resulta: 1.°, que los dientes acústicos son más anchos en su extremidad libre que en su extremidad adherente; 2.°, que son tanto más altos cuanto más próximos a la parte externa de la cinta surcada. Los más externos son particularmente notables por la regularidad de su forma y de su disposición; éstos son los *dientes de la primera fila* (fig. 776, *a*), como los llama CORTI. Su extremidad libre se aplana de delante atrás, a la par que se extiende de dentro a fuera, de tal modo que, vistos de frente, los dientes de la primera fila se parecen bastante a teclas de piano. Miden, por término medio, *0,03* milímetros de largo por 0,012 milímetros de ancho. Su número total se eleva, pues, a 2.500, suponiendo que la cinta surcada tenga una longitud de 30 milímetros.

Los surcos de separación de los dientes auditivos, o sea los denominados *surcos interdentales*, están llenos de corpúsculos redondeados, que refractan fuertemente la luz y se coloran fácilmente por los reactivos (*c*, *c'*). En realidad estos corpúsculos no son más que núcleos de células epiteliales que tapizan la cara anterior de la cinta surcada.

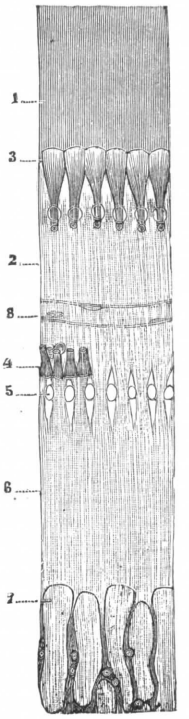

FIG. 777

La membrana basilar de un hombre adulto vista por su cara anterior (según RETZIUS).

1, zona estriada.—2, zona lisa. — 3, pies de los pilares externos. — 4, pies de los pilares internos. — 5, agujeros para el paso de los nervios cocleares. — 6, surco espiral interno.—7, dientes de la primera fila.—8, vena espiral.

c) *Cara externa.* — La cara externa de la cinta surcada, notablemente cóncava hacia fuera, forma un conjunto regular y profundo, al cual se da el nombre de *surco espiral interno* (fig. 776, 3). El surco espiral interno está situado exactamente enfrente del surco espiral externo, el cual, como hemos visto, está excavado en el espesor del ligamento espiral. Presenta, como todo surco, dos *labios* o *bordes:* un borde anterior o *vestibular* y un borde posterior o *timpánico.*

α) El *labio vestibular* (3') está formado por la primera fila de dientes acústicos: es libre, muy delgado y casi cortante.

β) El *labio timpánico* (3'') se continúa, sin línea de demarcación bien determinada, con el borde interno de la membrana basilar. En el punto en que estas dos formaciones se reúnen y confunden, se encuentra una serie regular de orificios, los *famia nervina* (fig. 776, 4), por los cuales pasan las divisiones terminales del nervio coclear para llegar al órgano de Corti. Estos orificios, redondeados u ovalados, son a la vez muy numerosos y muy aproximados. En un milímetro de extensión WALDEYER ha contado 80 en la tercera vuelta del caracol y

110 en la primera. Su número total sería según WALDEYER, de 3.000; de 4.000, según RETZIUS.

Estructura. — Al igual del periostio, del cual no es más que una dependencia, la cinta surcada se compone de tejido fibroso, es decir, que comprende fascículos de tejido conjuntivo y células fijas. Del lado de su cara anterior y de su cara externa, y, por consiguiente, por debajo de su revestimiento epitelial, esta cinta conjuntiva presenta un aspecto completamente particular: es, en efecto, perfectamente hialina, muy refringente, completamente amorfa, constituída por una substancia especial que no se colora y que resiste bien a la acción de los ácidos y de los álcalis. La cinta surcada no contiene sino un pequeño número de vasos.

3.° Membrana de Reissner. — Esta membrana, observada por vez primera, en 1851, por REISSNER, que le dió su nombre, fué negada algún tiempo después por CLAUDIUS, BŒTTCHER y DEITERS. Fué estudiada de nuevo, en el año 1864, por LŒWENBERG y descrita por él con una claridad que puso para siempre fuera de duda su existencia.

A. DISPOSICIÓN. — La membrana de Reissner (figs. 774, 5, y 778, 3) tiene su origen en la cara anterior de la lámina espiral, a nivel del borde interno de la cinta surcada.

Desde aquí se dirige oblicuamente hacia delante y afuera y viene a terminar en la parte anterior del ligamento espiral, a nivel de una pequeña cresta más arriba descrita, que le está especialmente destinada *(cresta de inserción de la membrana de Reissner)*.

La membrana de Reissner forma, como se ve, la pared anterior del conducto coclear y separa este último de la rampa vestibular del caracol.

Debemos añadir que es rectilínea y está siempre tensa, en contra de lo asegurado por ciertos autores, que la describen como flotante y formando relieve hacia el conducto coclear.

Histológicamente considerada, la membrana de Reissner está constituída por una tenue lámina de tejido conjuntivo que se continúa, por una parte, con el periostio de la lámina espiral y, por otra parte, con el ligamento espiral. Sobre una y otra de estas dos caras se extiende una capa de células epiteliales (células epiteliales para la cara interna, células endoteliales para la cara externa), que serán descritas más adelante.

4.° Membrana basilar. — La membrana basilar (fig. 774 y 778, 7) forma la pared posterior del conducto coclear, que la separa de la rampa timpánica del caracol.

A. DISPOSICIÓN GENERAL. — Por dentro, esta membrana es a la vez continuación del borde libre de la lámina espiral y del labio timpánico del surco espiral externo. Por fuera se fija en la pared posterior del ligamento espiral, a nivel de una cresta especial, que ya hemos hecho notar con el nombre de *cresta de inserción de la membrana basilar*.

B. ASPECTO EXTERIOR: ZONA LISA Y ZONA ESTRIADA. — Desde el punto de vista descriptivo, mucho más que desde el punto de vista histológico, la membrana basilar comprende dos porciones: una interna, conocida con el nombre de *zona lisa*, y otra externa, llamada *zona estriada*.

a) *Zona lisa.* — La zona lisa (fig. 776, 6) está situada inmediatamente por fuera de los orificios arriba descritos, que dan paso a las divisiones del nervio coclear. Su cara anterior, lisa y tensa, corresponde a la parte interna del órgano de

Corti, que descansa sobre ella. Su cara posterior, que mira hacia el ramo timpánico, ofrece un vaso sanguíneo, el *vaso espiral* (fig. 776, 5), que ocupa toda la extensión del caracol y cuyas dimensiones aumentan gradualmente a medida que

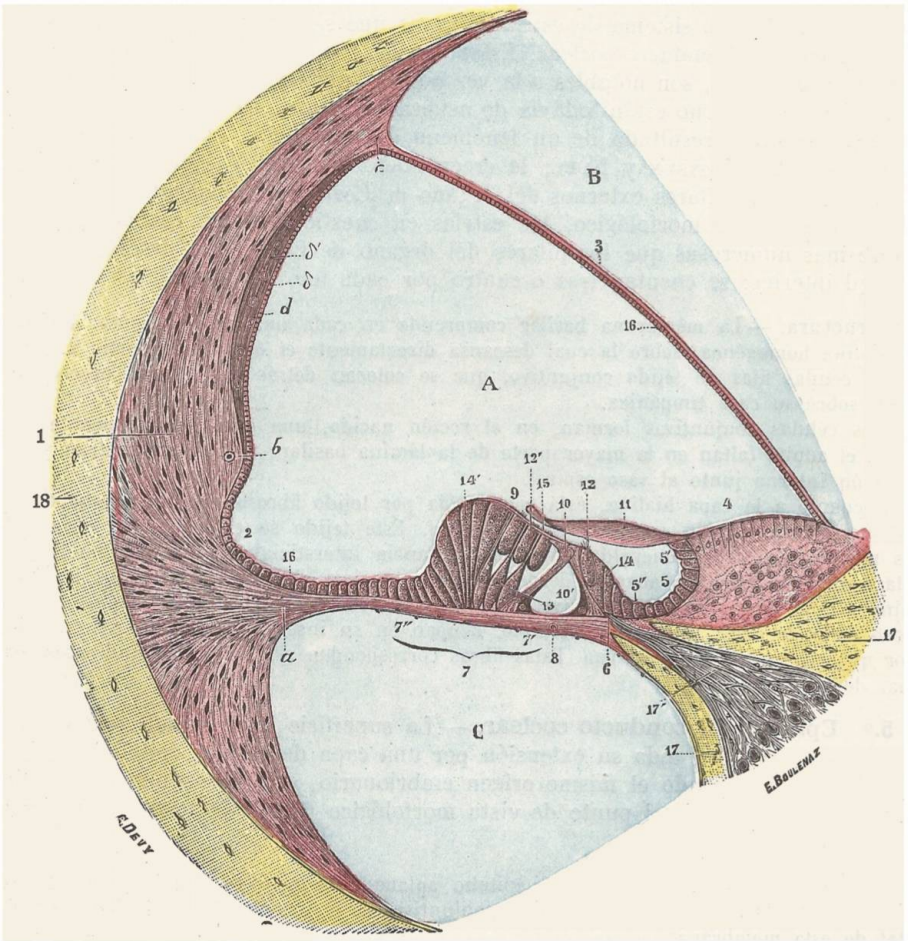

FIG. 778

Corte transversal del conducto coclear, considerablemente aumentado, para mostrar las células epiteliales del órgano de Corti.

A, conducto coclear. — B, rampa vestibular. — C, rampa timpánica.

1, ligamento espiral, con : *a*, cresta de inserción de la membrana vasilar ; *b*, rodete del ligamento espiral, con el corte de un vaso, el *vas præminens* ; *c*, cresta de inserción de la membrana de Reissner ; *r*, estría o cinta vascular, con sus dos capas, *δ*, epitelial, *δ'*, conjuntiva. — 2, surco espiral externo. — 3, membrana de Reissner. — 4, cinta surcada. — 5, surco espiral interno, con : 5', su labio vestibular, y 5'', su labio timpánico. — 6, foramen nervinum — 7, membrana basilar, con : 7', su zona lisa, y 7'', su zona estriada o pectínea. — 8, vaso espiral. — 9, órgano de Corti o papila de Huschke, con : 18, uno de sus arcos ; 10', su túnel ; 11, su membrana tectoria ; 12, células ciliadas internas ; 12, células ciliadas externas ; 13, células de Deiters ; 14, células de Claudius internas ; 14', células de Claudius externas ; 15, membrana reticular. — 16, epitelio de revestimiento del conducto coclear. — 17, lámina espiral ósea, con 17', conducto eferente del conducto de Rosenthal, ocupado por los ramos aferentes del ganglio de Corti. — 18, lámina de los contornos.

se aproxima a su base. La mayoría de los anatomistas lo consideran, con KOELLIKER, como de naturaleza venosa. Está en relación con la red de la lámina espiral por anastomosis transversales y, por otra parte, dirige hacia fuera cierto número de ramillos que forman a veces, en la zona estriada de la membrana basilar,

un segundo y aun un tercer vaso espiral. Según BŒTTCHER, el vaso espiral estaría rodeado por una vaina linfática.

b) *Zona estriada.* — La zona estriada (fig. 776, 6''), llamada también *zona pectínea*, es continuación de la precedente y se extiende hasta el ligamento espiral. Debe su nombre a un sistema de estrías o rayas que se ven en su cara anterior, la que mira hacia el conducto coclear. Estas estrías, las cuales presentan todas una dirección transversal, son notables a la vez por su finura y regularidad.

Los anatomistas no están todavía de acuerdo acerca de su naturaleza. Unos las consideran como el resultado de un fenómeno de apariencia, efecto de los reactivos. Otros, como HENSEN y NUEL, la creen cuerdas aisladas, rígidas y elásticas, tendidas entre los pilares externos del órgano de Corti y el ligamento espiral. Sea cual fuere su valor morfológico, las estrías en cuestión existen realmente y son siempre más numerosas que los pilares del órgano de Corti, que descansan sobre su pared interna: se cuentan tres o cuatro por cada uno de éstos.

Estructura. — La membrana basilar comprende en cada una de sus zonas: 1.°, una capa hialina homogénea, sobre la cual descansa directamente el órgano de Corti; 2.°, una capa de células fijas de tejido conjuntivo, que se colocan detrás de la capa precedente, esto es, sobre su cara timpánica.

Estas células conjuntivas forman, en el recién nacido, una capa completamente lisa. Pero en el adulto faltan en la mayor parte de la lámina basilar: sólo se encuentran ya en su porción interna junto al vaso espiral.

En cuanto a la capa hialina, está constituída por tejido fibroso, que parece haber sufrido una transformación completamente especial. Este tejido se compone, en efecto, de fibras rígidas (RANVIER) sumergidas en una substancia intersticial hialina y extendiéndose regularmente en forma de abanico desde la lámina espiral al ligamento espiral. En otros términos, estas fibras se dirigen divergiendo de dentro a fuera, de tal modo, que un número dado de ellas, veinte, por ejemplo, ocupan en su inserción interna una extensión menor que en su inserción externa. Estas fibras corresponden a las cuerdas, indicadas más arriba, de HENSEN y NUEL.

5.° Epitelio del conducto coclear. — La superficie interior del conducto coclear está tapizada en toda su extensión por una capa de células epiteliales. Aunque uniforme y teniendo el mismo origen embrionario, este revestimiento epitelial es muy diferente, desde el punto de vista morfológico (fig. 778), según las regiones en que se le observa.

En la membrana de Reissner, un epitelio aplanado y poliédrico, uniformemente extendido en toda la extensión de la lámina conjuntiva, es el que constituye la parte fundamental de esta membrana.

De la membrana de Reissner, el epitelio pasa al ligamento espiral, tapizando sucesivamente la cinta vascular, el rodete espiral y el surco espiral externo. En la proximidad de la membrana de Reissner, el epitelio es todavía aplanado; pero a medida que aumenta la distancia a esta membrana, las células se prolongan paulatinmente y acaban por revestir todos los caracteres del epitelio cilíndrico, caracteres que conservan en toda la parte externa de la membrana basilar.

En la cara anterior de la cinta surcada hallamos todavía un epitelio aplanado o cúbico, cuyos núcleos, como ya hemos visto (pág. 895), se colocan en series más o menos regulares en el fondo de los surcos interdentarios. Equivocadamente han descritos ciertos histólogos este epitelio como faltando a trozos, sobre todo en la superficie libre de los dientes acústicos. Desde 1876, LANDOWSKY, empleando las impregnaciones de plata, ha establecido perfectamente que los cuerpos celulares subían desde el fondo de los surcos interdentarios hasta la parte saliente de los dientes acústicos y llegaban siempre a ponerse en contacto con las células vecinas, formando un embaldosado continuo, si bien muy irregular. Al pasar de la cara anterior de la cinta surcada al surco espiral interno (fig. 778) el epitelio se prolonga y se hace cilíndrico, como en el surco espiral externo.

En las diferentes porciones del conducto coclear que acabamos de recorrer, los cinco sextos del conducto aproximadamente, el epitelio ha conservado casi todos los caracteres

que presenta en el embrión: ha quedado siendo un simple *epitelio de revestimiento*. Pero no sucede lo mismo a nivel de la parte interna de la membrana basilar, adonde, como sabemos, van a parar las divisiones terminales del nervio coclear. Vemos aquí el epitelio diferenciarse para adaptarse a una función especial, que es la percepción de las vibraciones comunicadas al líquido laberíntico por los sonidos. Las células se prolonga y experimentan, tanto en su aspecto exterior como en su estructura, las transformaciones más diversas, y forman en conjunto una prominencia voluminosa (fig. 778, 9), que se levanta en el centro del conducto coclear y alcanza aproximadamente el mismo nivel que la cinta surcada. A este conjunto epitelial, transformado de este modo en órgano sensorial y elevado, por lo tanto, de categoría, es al que se ha dado el nombre de *papila espiral* (Huschke) o de *órgano de Corti*. Este último nombre es el que ha prevalecido y el que nosotros adoptaremos.

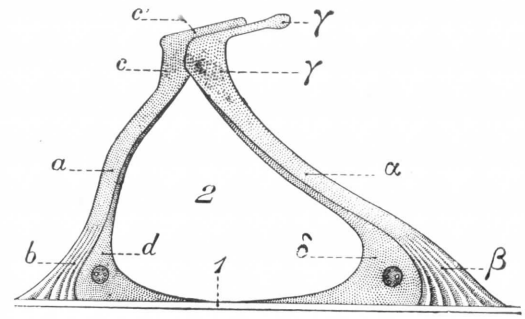

FIG. 779

Los dos pilares interno y externo del órgano de Corti vistos en su sitio con sus recíprocas conexiones.

1, membrana basilar. — 2, túnel de Corti.

a, cuerpo del pilar interno.—*b*, su base o extremo posterior.—*c*, su cabeza o extremidad anterior, con: *c'*, su placa; *c''*, la cavidad destinada a recibir la parte correspondiente de la cabeza del pilar externo. — *d*, masa protoplasmática del pilar interno con su núcleo.

α, cuerpo del pilar externo. — *β*, su base o extremidad posterior. —*γ*, su cabeza o extremidad anterior, con: *γ'*, su apófisis externa; *γ''*, parte de la cabeza recibida en la cavidad del pilar interno. — *δ*, masa protoplasmática con su núcleo.

6.° Organo de Corti. — El órgano de Corti, producto de diferenciación del epitelio de revestimiento del conducto coclear, descansa sobre los dos tercios o los tres cuartos internos de la membrana basilar. De todas las partes del caracol es, sin duda alguna, la más importante y la más compleja; es, afortunadamente, bastante bien conocida hoy día, gracias a los

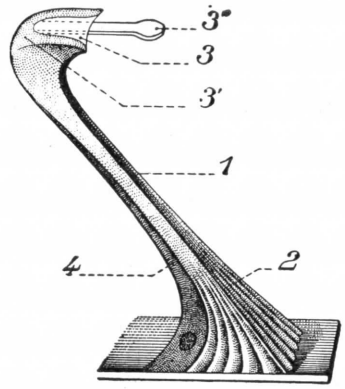

FIG. 780

Pilar externo de la arcada de Corti, aislado.

1, cuerpo del pilar. — 2, su pie. — 3, su cabeza, con 3', parte redondeada que recibe la cavidad correspondiente de la cabeza del pilar interno; 3'', apófisis del pilar externo. — 4, masa protoplasmática con su núcleo.

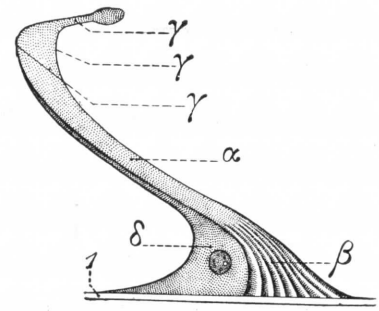

FIG. 781

Pilar externo de la arcada de Corti, aislado.

(La misma leyenda de la figura 779.)

trabajos de Corti, Deiters, Kœlliker, Ranvier, Waldeyer, d'Axel Key y Retzius, etc., trabajos notables y relativamente recientes, *que nos han* revelado la estructura íntima del órgano esencial del oído de una manera tan clara como la de los demás órganos sensoriales. El órgano de Corti se

compone: 1.°, de una serie de arcos, llamados *arcos de Corti;* 2.°, de *células epiteliales,* más o menos diferenciadas; 3.°, de una primera membrana, la *membrana reticular,* que descansa directamente sobre las células epiteliales antes citadas; 4.°, de una segunda membrana, la *membrana de Corti* o *membrana tectoria,* que también cubre el órgano de Corti, pero es más superficial que la precedente, la cual, por consiguiente, está colocada por delante de ella.

A. Arcos de Corti. — Los arcos de Corti (fig. 778, 10) ocupan la parte media del órgano del mismo nombre. Representan, como lo indica su nombre, una especie de arcos, cada uno de los cuales intercepta un espacio triangular, cuyo vértice mira hacia delante, hacia la rampa vestibular, y cuya base descansa sobre la zona lisa de la membrana basilar. Estos arcos se suceden sin interrupción, unos después de otros, en toda la extensión del caracol, describiendo, naturalmente, vueltas de espira como el conducto que los contiene. Estos arcos forman, pues, en su conjunto una larga galería cubierta, un verdadero túnel, *túnel de Corti.* Cada uno de ellos (figura 779) está formado por el adosamiento o reunión de dos tallos laterales o pilares: el pilar interno y el pilar externo.

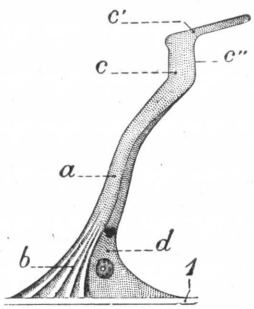

Fig. 782

Pilar interno de la arcada de Corti, aislado.

(Véase, para la explicación de esta figura, la de la figura 779.)

a) *Pilar interno.* — El pilar interno (figs. 779 y 782) se compone de un cuerpo y dos extremos. El *cuerpo,* aplanado en sentido transversal, está formado por una lámina delgada y rectangular, una de cuyas caras mira al túnel y la otra a la cinta surcada. El *extremo posterior* o *base* es notablemente ancho, y descansa por una superficie plana sobre la parte más interna de la membrana basilar, inmediatamente por fuera de los orificios *(forámina nervina)* por los cuales pasan los filetes del nervio coclear. El *extremo anterior* o *cabeza,* igualmente ensanchado, se presenta bajo la forma de una masa irregularmente cuboidea. En su parte externa se encuentra una cavidad o faceta cóncava, destinada a recibir la cabeza del pilar externo. El reborde superior de esta cavidad se prolonga por fuera bajo la forma de una lámina cuadrilátera, más larga que ancha, que nosotros llamaremos, con Loewenberg, la *placa del pilar interno.* Por dentro, la cara superior de la placa está separada de la cara interna del pilar por una arista cortante en forma de cresta, la *cresta ánterointerna* de Loewenberg.

b) *Pilar externo.* — El pilar externo (fig. 780) está más inclinado y es, por consiguiente, más largo que el pilar interno. Su ángulo de inclinación sobre la membrana basilar es de 45° aproximadamente, mientras que el del pilar interno es de 60°. Lo mismo que el precedente, presenta un cuerpo y dos extremidades. — El *cuerpo,* en lugar de ser aplanado y laminado como el del pilar interno, es más bien cilíndrico. Es además muy delgado, casi filiforme, comparativamente a las dimensiones de sus dos extremos. — Su *extremo posterior* o *base* se implanta en la membrana basilar a nivel del punto donde comienza la zona estriada. — Su *extremo anterior* o *cabeza* tiene el aspecto de una masa ovoidea, cuya parte interna es regularmente redondeada por articularse con la cara o faceta cóncava que hicimos notar antes en la cabeza del pilar interno. De su parte superior se desprende un apéndice o prolongación, que se dirige inmediatamente hacia fuera, siguiendo exactamente la misma dirección que la placa del pilar interno: es la *apófisis* del *pilar externo.* Delgada en su origen y en la mayor parte de su extensión, esta apófisis se ensancha en su extremo libre, y termina entonces por una especie

de engrosamiento aplanado de delante atrás, que por su forma recuerda con bastante exactitud la extremidad de una falange.

c) *Unión recíproca de los diversos pilares entre sí.* — Cada pilar interno se une al pilar externo correspondiente para formar un *arco de Corti* (fig. 779). Al verificarse esta unión, la superficie lisa y hemisférica que presenta hacia dentro la cabeza del pilar externo encaja exactamente con la carita o faceta cóncava que presenta hacia fuera la cabeza del pilar interno. A su vez la placa de este último pilar se aplica contra la apófisis del pilar externo y la cubre en la mayor parte de su extensión.

Es de notar que los dos pilares no están unidos entre sí más que por simple yuxtaposición: no existe entre las superficies contiguas ni a su alrededor ningún ligamento para mantenerlas yuxtapuestas, y, por lo tanto, su modo de unión no constituye una verdadera articulación.

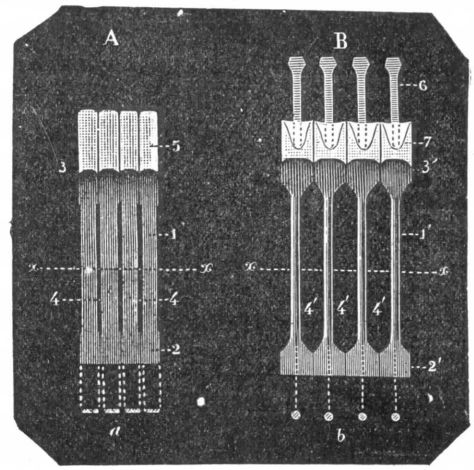

FIG. 783

Relaciones de los pilares de Corti entre sí *(esquemática).*

A, hilera de los pilares internos. — B, hilera de los pilares externos. — 1, 1', cuerpos de los pilares. — 2, 2', su pie. — 3, 3', su cabeza. — 4, 4', intervalos que separan los cuerpos. — 5, placas de los pilares internos. — 6, apófisis de los pilares externos. — 7, rodete de estos pilares. — *a*, *b*, corte transversal del cuerpo de los pilares internos y externos practicado en la dirección *xx*.

Por otra parte, cada uno de los pilares, ya sea del grupo interno, ya del externo, se une en sentido longitudinal, y también por simple yuxtaposición, con dos pilares del mismo grupo, el que le precede y el que le sigue. Esta unión es algo diferente, en su aspecto general, en los pilares internos y en los externos. Los *pilares internos* (fig. 783, A) están en contacto inmediato a nivel de su base y de su cabeza. Sus cuerpos, aunque muy aproximados, no llegan, sin embargo, a ponerse en contacto unos con otros: están separados por estrechas fisuras, que tienen la misma dirección y la misma altura que las dos laminillas que los circunscriben. Los *pilares externos* (fig. 783, B) están igualmente en inmediata contacto por sus dos extremos. En cuanto a sus cuerpos, que, como sabemos, son cilíndricos y de un diámetro mucho más pequeño que el de sus extremos, están naturalmente separados unos de otros por espacios mucho más anchos que los existentes entre los cuerpos de los pilares internos. Mientras que los pilares internos se colocan de manera que forman en su conjunto una especie de *empalizada*, los pilares externos representan más bien una especie de *reja*.

d) *Número de los pilares.* — La observación demuestra que los pilares internos son más numerosos que los externos. Los primeros están, con respecto a los segundos, en la misma relación que las cifras 4 y 3, es decir, que sólo existen tres pilares externos por cuatro pilares internos. El número total de pilares de Corti asciende, según WALDEYER, a 10.400 aproximadamente, de los cuales 6.000 son internos y 4.400 externos.

e) *Estructura y significación morfológica.* — Desde el punto de vista de su estructura los pilares de Corti están formados por una substancia homogénea (fig. 779, *d* y *δ*), hialina, finamente estriada en sentido longitudinal, principalmente en su parte posterior.

Cada uno de ellos presenta a nivel de su base, y en el lado de esta base que mira al túnel, una masa protoplasmática provista de un núcleo, que se extiende, por una parte, sobre la membrana basilar, y, por otra parte, se remonta a lo largo del pilar hasta su extremidad anterior o cerca de ella.

Este último detalle, según mi parecer, nos ilustra claramente sobre el valor morfológico de los pilares de Corti: éstos son células epiteliales que se han diferenciado a causa del papel especial, poco conocido todavía, que están llamadas a

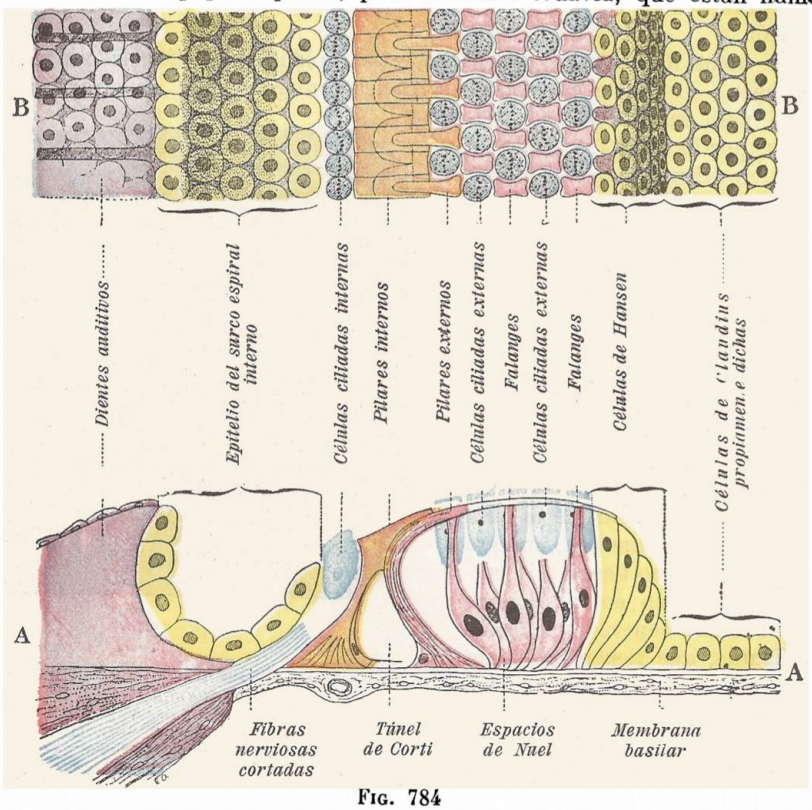

FIG. 784

La pared posterior o timpánica del conducto coclear vista comparativamente: A, de frente; B, de perfil en una sección perpendicular a su superficie (copia de un dibujo de STŒR, con algunas modificaciones y coloración de las células). La membrana tectoria no está diseñada.

desempeñar en el fenómeno de la audición. El cuerpo celular está representado por la masa protoplasmática arriba mencionada, y en cuanto a los pilares propiamente dichos no son, al parecer, más que una producción cuticular como la meseta que corona ciertas células cilíndricas.

B. CÉLULAS EPITELIALES DEL ÓRGANO DE CORTI. — Las masas de células epiteliales que se desarrollan en la vertiente interna y en la vertiente externa de los arcos de Corti se dividen en tres grupos (figs. 778 y 784): Las *células ciliadas*, las *células de Deiters* y las *células de Claudius*.

a) *Células ciliadas.* — Las células ciliadas, llamadas también *células acústicas*, son células cilíndricas que presentan, según la expresión de RANVIER, la forma de un dedal.

α) Su *extremo libre* o *base* (abertura del dedal) mira hacia delante y alcanza, en el conducto coclear, el mismo nivel que el vértice de los arcos de Corti. Es plano y sirve de superficie de implantación a cierto número de pestañas *pestañas acústicas*, que, en cada célula, se colocan ya en línea recta, ya en forma de herradura (fig. 786).

β) Su *extremidad opuesta*, como la extremidad cerrada de un dedal, presenta la forma de una superficie convexa y uniformemente redondeada. Desciende de ordinario hasta el origen de la prolongación externa de las células de Deiters. Por lo tanto, no llega hasta la membrana basilar, sino que ocupa únicamente una porción, la porción superior, de los intervalos comprendidos entre las células de Deiters: la porción inferior de este intervalo es libre y ha recibido el nombre de *espacio de Nuel*.

Las células ciliadas forman, en el hombre, cuatro o cinco hileras. Una de ellas está situada en la parte interna de los arcos de Corti: comprende las *células internas*. Las otras, hileras externas, en número de tres o cuatro, se colocan en la parte externa de estos mismos arcos y constituyen las *células ciliadas internas;* alternan regularmente con las células del grupo que sigue. Aunque pertenecen al mismo tipo y tienen exactamente la misma significación, las células ciliadas externas difieren de las células ciliadas internas en que sus pestañas son algo más cortas, aproximadamente una tercera parte; difieren también en que presentan en su mitad superior, entre su núcleo y su extremidad libre, un corpúsculo opaco que se designa con el nombre de *corpúsculo espiral de Hansen*. Las células ciliadas externas alternan regularmente con las células del grupo siguiente.

b) *Células de Deiters*. — Las células de Deiters (figs. 778, 13, y 784) ocupan la vertiente externa de los arcos de Corti. Forman, como las células ciliadas externas, tres o cuatro hileras y cada una de ellas está colocada por fuera de la hilera correspondiente de las células acústicas. Morfológicamente consideradas, las células de Deiters son fusiformes y presentan una *parte media* y dos *prolongaciones*. La parte media, que constituye el cuerpo celular propiamente dicho, es notablemente granulosa; se halla colocada inmediatamente debajo de la célula acústica correspondiente, y RANVIER ha podido decir, con razón, de esta última, que está sentada sobre su células de Deiters como una persona en una silla. De las dos prolongaciones, una, la *prolongación periférica*, se dirige hacia delante y se continúa con la membrana reticulada: volveremos a ocuparnos en ella más adelante. La otra, la *prolongación central*, se dirige hacia la membrana basilar y se confunde con ella.

Desde el punto de vista de la anatomía general, las células de Deiters son simples *células de sostén* y ofrecen la mayor analogía con las células de sostén de la retina, cuyos dos extremos se continúan uno con la limitante interna, el otro con la externa.

c) *Células de Claudius*. — Las células de Claudius (figs. 778, 14 y 14', y 784) son células cilíndricas no ciliadas que se colocan a la vez sobre la parte más interna y sobre la parte más externa del órgano de Corti: por consiguiente, más allá de los dos grupos celulares que acabamos de describir. Se las distingue, según su situación, en *células internas* y *células externas:* las primeras están situadas por dentro de las células acústicas internas; las segundas, por fuera de la última hilera de células de Deiters.

Consideradas desde el punto de vista de su valor anatómico, las células de Claudius son células epiteliales incompletamente diferenciadas, células indifefrentes, células de transición. En efecto, si se las examina en cortes transversales del conducto coclear (fig. 778), se las ve disminuir gradualmente de altura a medida que se alejan del órgano de Corti, y, finalmente, confundirse con las células epiteliales vecinas: las células del grupo interno, con el epitelio del surco espiral interno; las células del grupo externo, con el epitelio que tapiza la parte más externa de la membrana basilar.

A veces se designan con el nombre de *células de Hansen* (fig. 784) las primeras filas de *células epi*teliales externas, las que se adosan a la última fila de células de Deiters: las que siguen constituyen entonces las *células de Claudius* propiamente dichas.

C. MEMBRANA RETICULAR. — La membrana reticular (fig. 778, 15) es una tenue cutícula que descansa inmediatamente sobre el órgano de Corti.

a) *Situación*. — Empieza, hacia dentro, en el vértice de los arcos de Corti, en donde se continúa con la placa del pilar interno. Desde aquí se dirige hacia fuera, cubriendo sucesivamente la apófisis de los pilares externos y las tres o cuatro hileras de células auditivas con sus células de sostén.

b) *Aspecto general: los círculos y las falanges*. — Vista en corte transversal, la membrana reticular es apenas perceptible, a causa de su transparencia y delgadez. Vista de

frente por su cara anterior (fig. 785) presenta una elegante red o retículo, al cual debe su nombre. Esta red, notable por su regularidad, está formada por figuras geométricas, que a pesar de ser muchas en número pueden reducirse a dos tipos. Unas son circulares; éstas son los *anillos* o *círculos* de Lœwenberg (2, 2', 2"). Las otras son prolongadas de dentro a fuera; delgadas en su parte media; engrosadas, por el contrario, en sus extremidades, recuerdan bastante bien por su forma la de una falange digital, de dónde el nombre de *falange* (3, 4, 4', 4",) con el cual se las conoce.

Estas dos clases de figuras, *anillos* y *falanges*, se colocan sistemáticamente de la manera siguiente (figs. 784 y 785): por fuera de las cabezas de los pilares de Corti encontramos una primera hilera de anillos o círculos; por fuera de ésta, una segunda hilera, después una

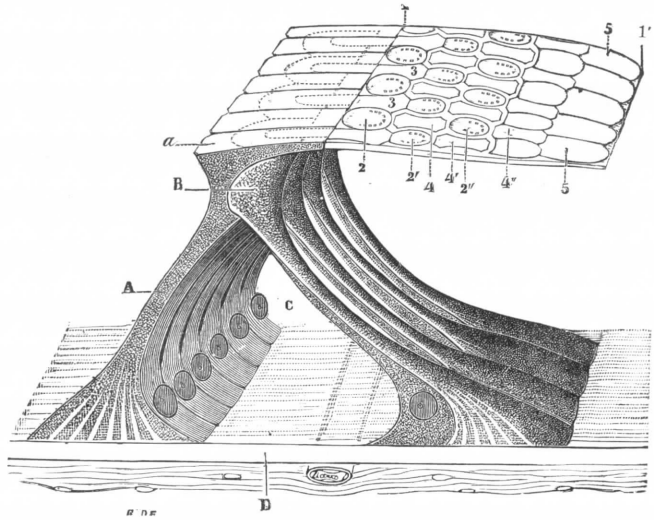

FIG. 785

La membrana reticular aislada y en su propio sitio, mirada a vista de pájaro por su cara anterior *(esquemática)*.

A, pilar interno del arco de Corti, con *a*, su placa. — B, pilar externo. — C, túnel de Corti. D, membrana basilar.

1, 1', bordes interno y externo de la membrana reticular. — 2, 2', 2'', las tres hileras de anillos o círculos de Lœwenberg, correspondiendo a la extremidad ciliada de las células acústicas. — 3, 3, primera hilera de falanges, correspondiendo a la apófisis externa del pilar externo. — 4, 4', 4'', segunda, tercera y cuarta hileras de falanges, correspondiendo a la extremidad anterior de las células de Deiters. — 5, 5, cuadros o marcos terminales formados por las células de Claudius.

tercera y algunas veces una cuarta. Los anillos de la segunda hilera alternan con los de la primera, es decir, cada uno de ellos corresponde al intervalo que separa los dos círculos correspondientes de la primera hilera. Los de la tercera hilera alternan de igual modo con los de la segunda, y están por el contrario, en correspondencia directa con los de la primera. Igual disposición presentan los anillos de la cuarta hilera cuando ésta existe.

En cada una de las tres hileras, los anillos están separados por las falanges, que, más largas que aquéllos, los exceden por ambos extremos. Resulta de ello que cada extremidad falangiana corresponde a la vez: 1.°, al anillo correspondiente de la serie próxima; 2.°, al extremo de las dos falanges entre las cuales está situado el círculo citado.

c) *Significación anatómica.* — La membrana reticular es un producto cuticular de las células subyacentes, y las diferentes figuras que se observan en su superficie libre no son más que la expresión de los contornos de esas mismas células.

Por eso los *anillos* o *discos de Lœwenberg* corresponden a la extremidad ciliada de las células auditivas. Estos anillos son atravesados por las pestañas que coronan estas células, y estas pestañas forman o dibujan en cada anillo una especie de herradura cuya concavidad mira hacia dentro (figs. 785, 2, 2', 2").

En cuanto a las *falanges*, las de la primera fila están formadas por las apófisis de los pilares externos de Corti; las demás corresponden a la prolongación anterior de la primera y segunda filas de las células de Deiters. Por fuera de la última fila de células acústicas, que constituye la tercera fila de círculos, la membrana reticular se prolonga todavía sobre la tercera hilera de células de Deiters, como también sobre las primeras células de Claudius.

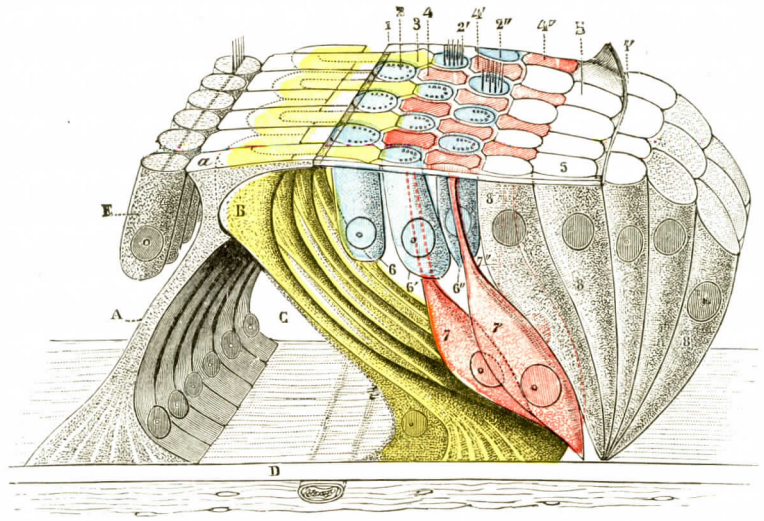

FIG. 786

La misma membrana, con las células que le sirven de substrato y cuya impresión o marca le da su aspecto reticulado *(esquemática)*.

A, pilar interno del arco de Corti, con *a*, su placa. — B, pilar externo *(amarillo)*. — C, túnel de Corti. D, membrana basilar. — E, células auditivas internas.

1, 1', bordes interno y externo de la membrana reticular. — 2, 2', 2'', las tres filas de círculos o discos de Lœwenberg *(azul)*. — 3, primera fila de falanges *(amarillo)*. — 4, 4', 4'', segunda, tercera y cuarta filas de falanges *(rojo)*. — 5, 5, cuadros o marcos terminales. — 6, 6', 6'', las tres filas de células acústicas externas *(azul)*. — 7, 7', 7'', células de Deiters. — 8, 8', células de Claudius.

Estos últimos elementos celulares se traducen en el retículo por una serie de cuadriláteros más o menos prolongados (fig. 785, 5), que forma el límite externo o guarnición de la membrana reticular, y a los cuales DEITERS ha dado el nombre de *cuadros terminales*.

D. MEMBRANA DE CORTI. — La membrana de Corti *(membrana tectoria* de algunos anatomistas) es también una formación cuticular, colocada delante de la membrana reticular y cubriendo como ella el órgano de Corti (fig. 778, 11).

a) *Origen, trayecto, terminaciones.* — Tiene su origen en la parte interna de la cinta estriada, en donde se manifiesta, en cortes transversales, por un cordoncillo muy delgado. Desde aquí se dirige hacia fuera, tapiza sin interrupción la cara anterior de la cinta estriada y llega de este modo a los dientes acústicos de la primera fila. Separándose entonces de la cinta estriada, sigue su trayecto hacia fuera, al mismo tiempo que aumenta de espesor, pasa en seguida por delante del surco espiral interno y se coloca luego sobre las masas o montones celulares del órgano de Corti, descansando sobre la membrana reticular y sobre las pestañas acústicas a modo de tapadera.

La membrana de Corti no traspasa por fuera la última fila de las células de Deiters, y equivocadamente ciertos anatomistas, siguiendo a LŒWENBERG, la hacen insertar por su extremidad interna en el rodete ligamentoso del espiral. Se detiene constantemente (KŒLLIKER, VALDEYER, COYNÉ) en el límite de las células de Deiters, y termina aquí por un borde libre, delgado, sumergido en el líquido del conducto coclear.

b) *Estructura.* — Lo mismo que los productos de naturaleza cuticular, la membrana de Corti se compone de una substancia homogénea, hialina, fuertemente refringente. Cuando se

la examina, ya en su cara anterior, ya en cortes transversales, se presenta finamente estriada en todo su espesor. Estas estrías se colocan en sentido radiado, o, mejor dicho, son ligeramente oblicuas de dentro a fuera y de delante atrás.

Las dimensiones de las diferentes partes constituyentes del caracol varían notablemente según las especies animales, y en cada especie según el punto en que se las observa o considra. He aquí cuáles son estas dimensiones en el hombre, según las mediciones de WALDEYER, representadas o expresadas en milésimas de milímetro:

1.°	*Canalis reuniens*	Longitud	700 μ
		Diámetro	220
		Espesor de la pared	15
2.°	*Conducto coclear*	Ancho en la 1.ª vuelta	800
		» » 2.ª »	700
		Altura en la 1.ª vuelta	500
		» » 2.ª »	380
3.°	*Membrana de Reissner*	Longitud en la 1.ª vuelta	900
		» » 2.ª »	700
4.°	*Cinta estriada*	Ancho en la 1.ª vuelta	300
		» » 2.ª »	225
5.°	*Dientes acústicos*	Largo	30
		Ancho	12
6.°	*Surco espiral interno*	Altura máxima	65
7.°	*Túnel de Corti*	Ancho medio de la base	70
8.°	*Pilares de Corti*	Longitud de los pilares internos	50
		» » externos	60
		Espesor de los pilares internos	4.5
		» » externos	3
9.°	*Células ciliadas internas*	Longitud	18
		Anchura	7
10.°	*Células ciliadas externas*	Longitud (comprendiendo la prolongación central)	48
		Anchura	6
11.°	*Pestañas acústicas*	Longitud	4
12.°	*Falanges*	Longitud media	15
13.°	*Círculos de Lœwenberg*	Diámetro medio	6
14.°	*Epit. de la memb. de Reissner*	Espesor	9
15.°	*Epit. del surco espiral interno*	Espesor	15
16.°	*Membrana tectoria*	Anchura en sentido radiado	215
		Espesor máximo	4
17.°	*Forámina nervina*	Número	3.000
18.°	*Pilares internos*	Número	6.000
19.°	*Pilares externos*	Número	4.500
20.°	*Células ciliadas internas*	Número	3.300
21.°	*Células ciliadas externas*	Número	18.000

§ 3. — LÍQUIDOS DEL OÍDO INTERNO

Se ha creído durante largo tiempo que las cavidades del laberinto estaban llenas de aire; mas en 1684 las investigaciones de VALSALVA demostraron, en contra de la opinión entonces universalmente admitida, que el oído interno contiene un «humor que presenta en el feto una coloración rojiza, pero que con el tiempo se despoja de su color y se hace límpido como el agua». Sin embargo, VALSALVA no distingue en modo alguno, en su descripción, el líquido que contiene el laberinto

membranoso del líquido que lo rodea. Esta distinción fué claramente establecida por SCARPA en 1794, más de cien años después. Los dos líquidos intra y perimembranoso (*humor de Valsalva* y *humor de Scarpa* de ciertos autores) fueron estudiados de nuevo en 1835 por BRESCHET, con los nombres de *endolinfa* y *perilinfa*, denominaciones adaptadas hoy día por la mayoría de los anatomistas.

1.° Endolinfa. — La endolinfa llena todas las cavidades formadas por el laberinto membranoso: por una parte, el utrículo y los tres conductos semicircu-

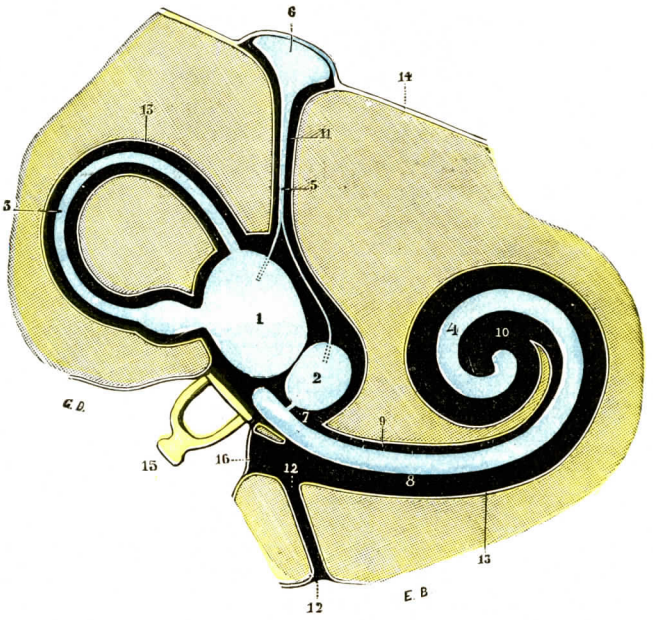

FIG. 787

Esquema indicando los espacios peri y endolinfáticos
(los espacios endolinfáticos están representados en *azul;* los espacios perilinfáticos, en *negro*).

1, utrículo. — 2, sáculo. — 3, conductos semicirculares. — 4, conducto coclear. — 5, conducto endolinfático con sus dos ramas iniciales. — 6, fondo de saco endolinfático levantando la duramadre. — 7, conducto de Hensen uniendo el sáculo a la porción vestibular del conducto coclear. — 8, rampa timpánica. — 9, rampa vestibular. — 10, su comunicación a nivel del helicotrema. — 11, acueducto del vestíbulo. — 12, acueducto del caracol. — 13, periostio. — 14, duramadre. — 15, estribo de la ventana oval. — 16, ventana redonda y tímpano secundario.

lares; y por otra, el sáculo y el conducto coclear. Ya hemos visto (pág. 887) que el conducto coclear comunicaba con el sáculo por el conducto de Hensen, y que el sáculo a su vez comunicaba indirectamente con el utrículo por medio del conducto endolinfático. Gracias a estas comunicaciones, que transforman los diferentes espacios endolinfáticos en una cavidad única (fig. 787), la endolinfa no forma más que una sola y misma masa, y por este motivo la presión se equilibra con la mayor facilidad en toda la extensión del laberinto membranoso.

La endolinfa es un líquido claro, flúido como el agua, completamente incoloro en el adulto. En el feto, su fluidez es menor y presenta, además, un ligero reflejo rojizo, como ya lo había notado VALSALVA. Al pasar de los mamíferos a los vertebrados inferiores, se ve a la endolinfa aumentar de consistencia y hacerse viscosa. En los peces, sobre todo, tiene el aspecto de una especie de jalea.

El análisis químico ha revelado a BARRUEL, en esta endolinfa gelatiniforme de los peces, cloruro de sodio, fosfato amónico, albúmina y una materia glerosa parecida al moco. Recordaremos, además, que la endolinfa contiene también, a nivel de las manchas acústicas (pág. 888), concreciones calcáreas que, según su volumen y modo de diseminación, toman el nombre de *otolitos* o *polvo acústico (otoconia)*.

Estas concreciones calcáreas tienen, según BARRUEL, la siguiente composición: carbonato de cal, 73,8 por 100; carbonato de magnesia, 1,2 por 100; materia animal, 25 por 100

2.° Perilinfa. — La perilinfa (fig. 787) llena todo el espacio comprendido entre las formaciones blandas del laberinto membranoso y las paredes del laberinto óseo. Este espacio es relativamente considerable: representa, en el vestíbulo, aproximadamente el tercio de la cavidad ósea en los conductos semicirculares, los dos tercios y aun los tres cuartos de la cavidad formada por los conductos óseos; para el caracol, está constituído por las dos rampas vestibular y timpánica. Los diferentes espacios perilinfáticos comunican todos entre sí, y la perilinfa, lo mismo que la endolinfa, no forma sino una sola masa líquida, en el seno de la cual la menor modificación de presión sufrida en un punto cualquiera se propaga inmediatamente a todos los demás puntos.

Las dos rampas timpánica y vestibular están libres en toda su extensión desde la base del caracol hasta su unión a nivel del helicotrema. No sucede lo mismo en los espacios perilinfáticos del vestíbulo y de los conductos semicirculares: éstos están tabicados, como ya vimos, por trabéculas fibrosas, que desde el periostio se dirigen al utrículo, al sáculo y a los conductos semicirculares membranosos. Añadiremos que los espacios perilinfáticos, como también las trabéculas fibrosas que los tabican, están tapizados por células aplanadas y poligonales, que constituyen para estos espacios un verdadero endotelio.

La perilinfa es, como la endolinfa, un líquido claro, incoloro, flúido como el agua. Tiene un sabor algo salado, una reacción alcalina y se enturbia ligeramente por el alcohol. KRIMER ha encontrado en la perilinfa de los mamíferos carbonato de potasa, carbonato de sosa y albúmina disueltos en el agua.

§ 4. — TERMINACIÓN DEL NERVIO AUDITIVO

Hemos visto ya, en NEUROLOGÍA, que el nervio auditivo, saliendo de las partes laterales del bulbo, penetraba en el conducto auditivo interno y se dividía, a poco de su entrada en este conducto, en dos ramas: una rama anterior o coclear *(nervio coclear)* y una rama pósterosuperior o vestibular *(nervio vestibular)*. Cada una de estas ramas presenta en su trayecto pequeñas masas de células ganglionares que las fibras nerviosas del auditivo han de atravesar antes de llegar a los elementos histológicos en los cuales terminan.

En el conducto auditivo interno, la aracnoides rodea el nervio acústico con un manguito más o menos denso, más o menos estrecho. Este estuche meníngeo abandona el contacto del nervio en la bifurcación de éste. Se ensancha para llegar a las paredes del fondo del conducto auditivo, sobre las que se inserta, confundiéndose aquí con la duramadre, que desempeña el papel de periostio. Existe, pues, en el fondo del conducto auditivo un espacio subaracnoideo infundibuliforme, cuyo eje forma el nervio. Más allá de este espacio existe el espacio subdural, limitado exteriormente por la duramadre.

Se concibe la importancia de este espacio subaracnoideo. Nos explica cómo las infecciones laberínticas pueden propagarse a lo largo de los filetes nerviosos rodea-

dos de una vaina líquida (líquido laberíntico) y llegar así, por esta vía perinerviosa, a los espacios subaracnoideos y, por lo tanto, a las meninges de la fosa cerebelosa.

Estudiemos ahora las dos ramas de bifurcación del nervio.

1.° Rama coclear. — La rama coclear o *nervio coclear* (fig. 788, 2) representa la parte anterior del nervio auditivo.

A. Trayecto y relaciones. — Oblicuamente dirigida hacia delante y afuera, la rama coclear llega a la fosita ánteroinferior del conducto auditivo interno. Esta

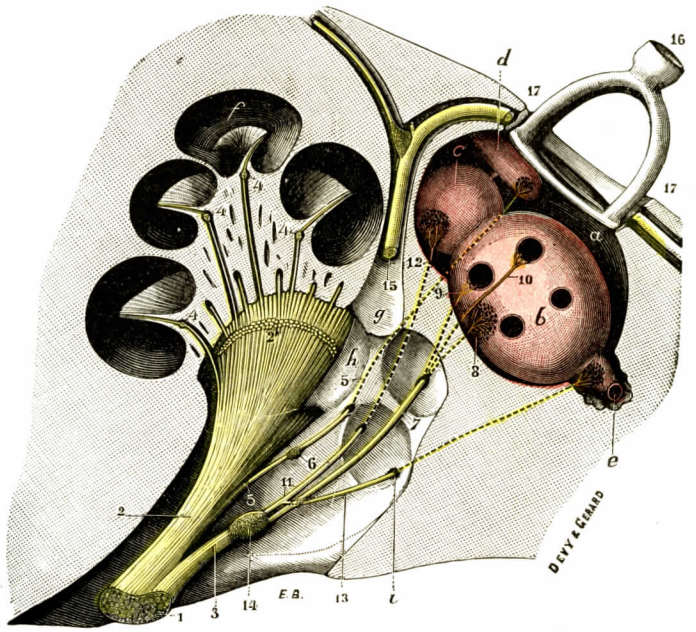

Fig. 788

Esquema del modo de distribución del nervio auditivo.

a, vestíbulo, con: *b*, utrículo; *c*, sáculo; *d*, porción inicial del conducto coclear; *e*, ampolla del conducto semicircular posterior. — *f*, caracol. — *p*, acueducto de Falopio. — *h*, fondo del conducto auditivo interno, con sus cuatro fositas. — *i*, foramen singulare de Morgagni.

1, tronco del auditivo. — 2, su rama coclear, con 2', sección de sus hacecillos superficiales, destinados a la mitad del caracol que ha sido quitada en la figura. — 3, su rama vestibular. — 4, ganglio de Corti. — 5, pequeño ramo destinado a la porción vestibular del conducto coclear. — 6, ganglio de Bœttcher. — 7, nervio vestibular superior suministrando: 8, el nervio utricular; 9, el nervio ampollar superior; 10, el nervio ampollar externo. — 11, nervio vestibular inferior suministrando: 12, el nervio sacular; 13, el nervio ampollar posterior. — 14, ganglio de Scarpa. — 15, nervio facial. — 16, estribo en la ventana oval. — 17, caja del tímpano.

fosita, como sabemos (pág. 875), presenta una multitud de pequeños orificios, los cuales están colocados en una larga faja o tira espiroidal, que hemos ya descrito con el nombre de *criba espiroidea* o *criba espiral del caracol*.

Al aproximarse a esta criba, la rama coclear se aplana poco a poco y acaba por transformarse en una tenue laminilla, que se arrolla alrededor de uno de sus bordes a modo de voluta. Este modo de arrollarse de la laminilla nerviosa corresponde exactamente al de la criba espiral que ha de atravesar, de tal manera que los diferentes fascículos constitutivos del nervio coclear se encuentran colocados cada uno de ellos enfrente del orificio que le está destinado.

Después de haber atravesado los orificios de la criba espiral, los filetes de la rama coclear alcanzan el espesor de la columela y siguen, durante algún tiempo, un trayecto paralelo al eje de esta última.

Después, inclinándose hacia fuera, se dirigen hacia el conducto espiral de Rosenthal, en donde se ponen en relación con un ganglio, el *ganglio espiral* o *ganglio de Corti*.

B. Ganglio de Corti. — El ganglio de Corti o *ganglio espiral* llena el conducto de Rosenthal en toda su extensión Es, con respecto a la rama coclear del

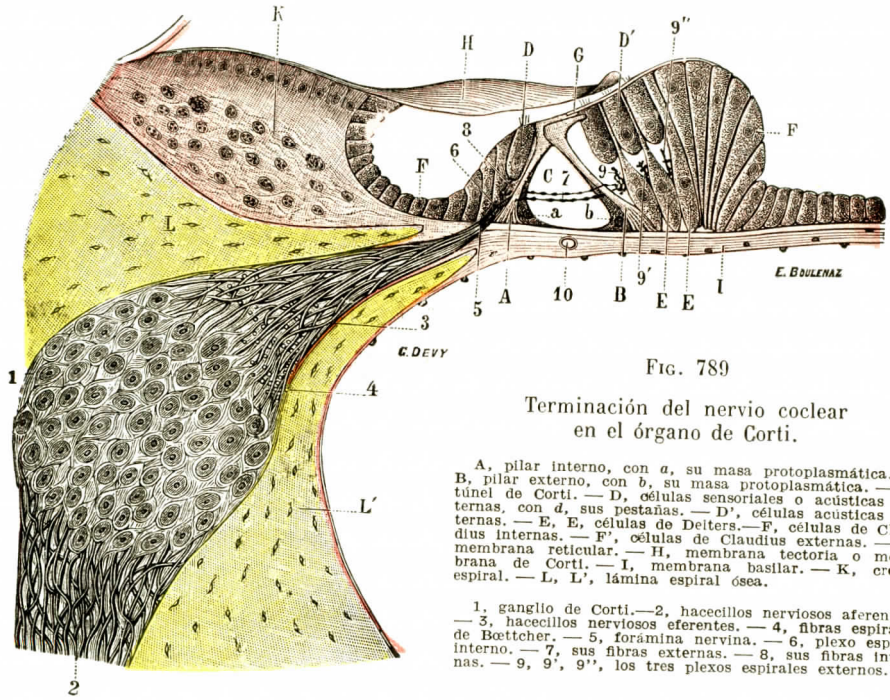

Fig. 789

Terminación del nervio coclear en el órgano de Corti.

A, pilar interno, con *a*, su masa protoplasmática. — B, pilar externo, con *b*, su masa protoplasmática. — C, túnel de Corti. — D, células sensoriales o acústicas internas, con *d*, sus pestañas. — D', células acústicas externas. — E, E, células de Deiters.—F, células de Claudius internas. — F', células de Claudius externas. — G, membrana reticular. — H, membrana tectoria o membrana de Corti. — I, membrana basilar. — K, cresta espiral. — L, L', lámina espiral ósea.

1, ganglio de Corti.—2, hacecillos nerviosos aferentes. — 3, hacecillos nerviosos eferentes. — 4, fibras espirales de Bœttcher. — 5, forámina nervina. — 6, plexo espiral interno. — 7, sus fibras externas. — 8, sus fibras internas. — 9, 9', 9'', los tres plexos espirales externos.

acústico, lo que los ganglios espirales son para las raíces posteriores de los nervios raquídeos.

C. Modo de terminación. — Al salir del ganglio de Corti, los filetes de la rama coclear se introducen entre las dos hojuelas de la lámina espiral y se anastomizan entre sí de tal manera, que forman en este punto una especie de plexo. Después atraviesan los forámina del labio vestibular del surco espiral interno (figura 789, 5) y llegan entonces a los pilares internos de los arcos de Corti.

Hasta alcanzar los forámina, las fibras nerviosas acústicas han conservado su vaina de mielina, pero se despojan de ella al atravesar estos agujeros y desde entonces sólo aparecen ya como terminaciones cilindroaxiles.

No se sabe todavía fijamente cómo se comportan las fibrillas nerviosas al penetrar en el conducto coclear, es decir, en esta estrecha o angosta región que se halla circunscrita: *hacia atrás*, por la membrana basilar; *hacia fuera*, por los pilares internos de Corti; *por delante*, por las células ciliadas internas, y *por dentro*, por las células de Claudius. Ranvier considera como probable que se coloquen formando una especie de plexo apretado, que ha

designado con el nombre de *plexo espiral interno* (fig. 789, 6). De este plexo partirían luego dos órdenes de fibras: unas internas y otras externas.—Las *fibras internas* se dirigen hacia delante y terminan por extremidades libres alrededor de las células ciliadas inter-

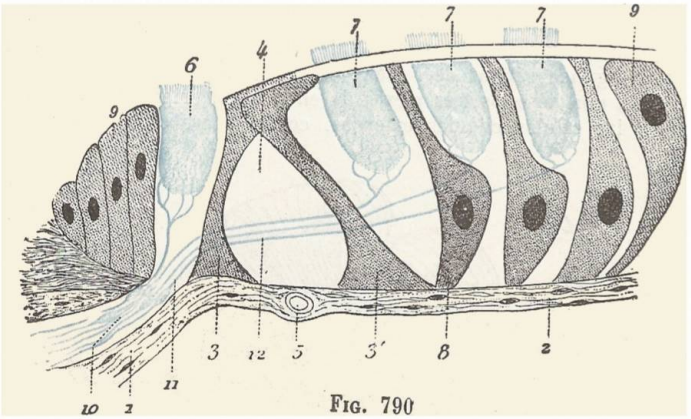

FIG. 790

Esquema del modo de terminar las fibras nerviosas en las células ciliadas.

1, lámina espiral. — 2, membrana basilar. — 3, 3', pilar interno y pilar externo del órgano de Corti. — 4, túnel de Corti. — 5, vaso espiral. — 6, células ciliadas internas. — 7, células ciliadas externas. — 8, células de Deiters. — 9, 9', células de Claudius internas y externas. — 10, ganglio de Corti (la figura es toda esquemática, porque el ganglio de Corti se halla mucho más adentro). — 11, foramen nervinum. — 12, fibras nerviosas (*en azul*) con su arborización terminal alrededor de las células ciliadas.

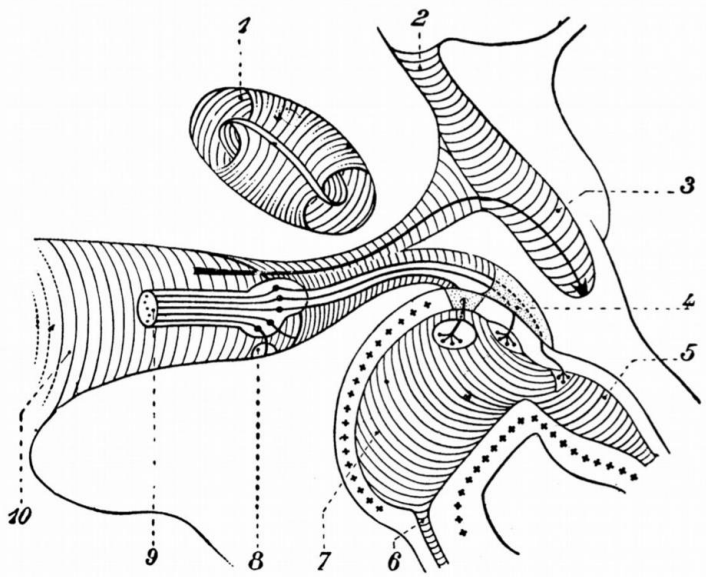

FIG. 791

Corte esquemático de la porción superior del conducto auditivo interno. Peñasco derecho, segmento inferior del corte (cuatro veces y media aproximadamente su tamaño natural). (Según BELLOCQ.)

(Compárese con la figura 761.)

Distribución de las ramas del nervio vestibular. — 1, caracol. — 2, hiato de Falopio. — 3, acueducto de Falopio. — 4, sección de la mancha cribosa superior: de la parte que corresponde a los orificios ampollares de los dos conductos superior y externo. — 5, ampolla del conducto semicircular externo membranoso. — 6, su extremo no ampollar. — 7, utrículo que se aplica por delante sobre la pirámide. — 8, foramen singulare de Morgagni. — 9, nervio vestibular. — 10, conducto auditivo interno.

nas. Las *fibras externas* se introducen entre los pies de los pilares internos de Corti, llegan al túnel, lo atraviesan en sentido radiado, salen de aquí por los intersticios que separan unos de otros los pilares externos y desembocan entonces en la región de las células ciliadas externas. Una vez allí, forman tres nuevos plexos, que RANVIER designa con el nombre de *plexos espirales externos* (fig. 789, 9, 9', 9"): el primero, contando de dentro a fuera, está situado entre el pilar externo y la primera célula fusiforme o célula de sostén; el segundo, entre la primera y segunda células de sostén; el tercero, entre la segunda y la tercera células de sostén. Cada uno de estos tres plexos da en seguida origen a finas fibrillas, que van a terminar, no en las células ciliadas externas, como se creía en otro tiempo, sino más

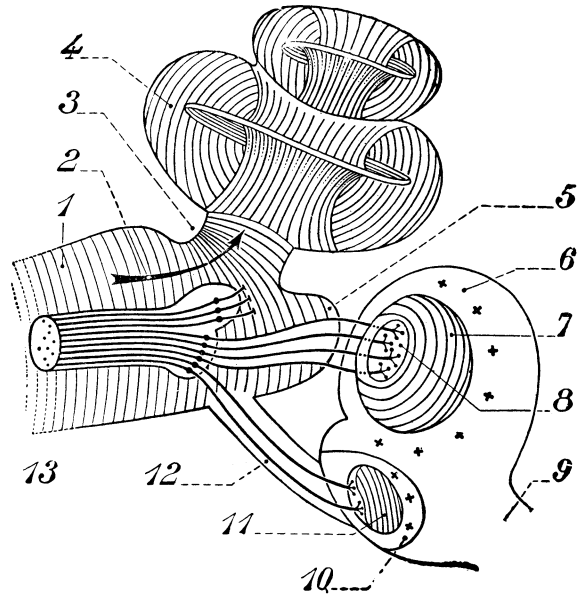

FIG. 792

Corte horizontal esquemático de la porción inferior del conducto auditivo interno. Peñasco derecho, segmento inferior del corte (seis veces aproximadamente su tamaño natural). (Según BELLOCQ.)

Rama inferior del nervio vestibular. — 1, conducto auditivo interno. — 2, flecha que penetra en la fosita coclear. — 3, cápsula laberíntica. — 4, caracol. — 5, fosita vestibular inferior. — 6, espacio perilinfático. — 7, sáculo. — 8, mancha auditiva. — 9, orificio no ampollar del conducto semicircular externo. — 10, ampolla del conducto semicircular posterior óseo. — 11, ampolla del conducto semicircular posterior membranoso. — 12, conducto que va del foramen singulare de Morgagni a la ampolla membranosa del conducto posterior. — 13, nervio vestibular con su rama superior seccionada, su rama inferior y sus dos ramos sacular y ampollar posterior.

bien por extremidades libres en el intervalo de las células ciliadas externas. En resumen, las últimas divisiones de la rama coclear del acústico terminan todas en el intervalo de las células epiteliales del órgano de Corti y, para más precisar, en la superficie de las células ciliadas, internas o externas: éstas son terminaciones nerviosas, no *intraepiteliales*, sino *interepiteliales*. Estas últimas divisiones se hallan representadas por fibrillas muy finas, más o menos varicosas, cada una de las cuales termina por un pequeño abultamiento en forma de botón.

D. RAMO VESTIBULAR DEL NERVIO COCLEAR. — Al tiempo que se introduce en la criba espiral de la base del caracol, el nervio coclear abandona por su parte pósteroexterna un pequeñísimo filete (fig. 788, 5), que se introduce a su vez en la pared ósea por un orificio especial y llega al vestíbulo atravesando la cuarta mancha cribosa.

Este *filete vestibular* del nervio coclear se distribuye: 1.°, por la porción inicial del conducto coclear, que, como hemos visto, ocupa el vestíbulo; 2.°, por el tabique que separa el utrículo del sáculo.

Muy próximo a su origen, en el fondo del conducto auditivo por lo tanto, este nervio presenta en su parte posterior un pequeño ganglio que ha sido indicado por Bœttcher, y que nosotros llamaremos, por esta razón, *ganglio de Bœttcher* (fig. 788, 6). El ganglio de Bœttcher, que es, como el ganglio de Scarpa y el ganglio de Corti, el homólogo de un ganglio espinal, es negado equivocadamente por algunos anatomistas. Ferré afirma haberlo encontrado en todos los cadáveres que ha examinado.

2.° Rama vestibular. — La rama vestibular o *nervio vestibular* representa la parte posterior del tronco auditivo.

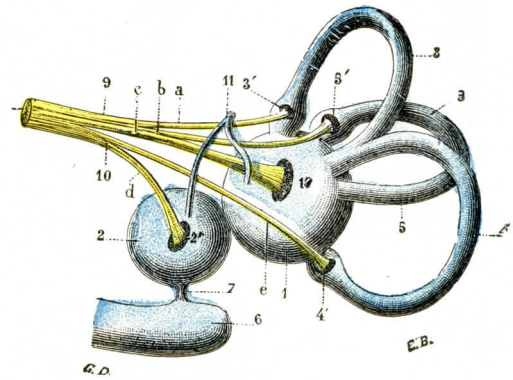

Fig. 793

El utrículo, el sáculo y los conductos semicirculares vistos por su cara interna, para poner de manifiesto las manchas y las crestas acústicas.

1, utrículo, con 1', su mancha acústica. — 2, sáculo, con 2', su mancha acústica. — 3, 4, 5, conductos semicirculares superior, posterior y externo, con 3', 4', 5', sus crestas acústicas. — 6, conducto coclear. — 7, conducto de Hensen. — 8, rama vestibular del acústico. — 9, nervio vestibular superior, con: a, *nervio ampollar superior;* b, *nervio ampollar externo;* c, *nervio utricular.* — 10, nervio vestibular inferior, con: d, *nervio sacular;* e, *nervio ampollar posterior.* — 11, conducto endolinfático cortado por encima de sus dos raíces.

A. División y trayecto. — Se divide esta rama, poco después de su separación de la rama coclear, en tres ramos, que se subdividen en *superior, inferior* y *posterior* (véase figura 788, 3):

a) *Ramo superior.* — El ramo superior (7), el más voluminoso de los tres, se dirige hacia arriba y atrás, hacia la fosita pósterosuperior del conducto auditivo interno. Se introduce en los agujeros que presenta esta fosita, penetra en el vestíbulo por los pequeños orificios de la mancha cribosa superior y se divide luego en tres filetes. De estos tres filetes, el primero, llamado *nervio utricular* (8), se dirige a la mancha acústica del utrículo; el segundo, *nervio ampollar superior* (9), se distribuye por la cresta acústica del conducto semicircular superior; el tercero, *nervio ampollar externo* (10), va a terminar en la cresta acústica del conducto semicircular externo.

b) *Ramo inferior.* — El ramo inferior (12) constituye el *nervio sacular.* Sale del conducto auditivo interno por su fosita pósteroinferior, entra en el vestíbulo por los orificios de la mancha cribosa inferior y termina en la mancha acústica del sáculo.

c) *Ramo posterior.* — El ramo posterior (13) se introduce en el *foramen singulare* de Morgagni, el cual lo conduce, después de un trayecto de 4 ó 5 milímetros, a la mancha cribosa posterior.

Atraviesa los orificios o canalículos de esta mancha, y, con el nombre de *nervio ampollar posterior,* se distribuye por la cresta acústica del conducto semicircular posterior.

B. Ganglio de Scarpa. — En el trayecto de la rama vestibular del acústico, lo mismo que en la rama coclear, se encuentra un engrosamiento ganglionar conocido con el nombre de *ganglio de Scarpa* (fig. 788, 14).

Este ganglio se halla situado en el tronco mismo del nervio, un poco antes de su bifurcación. Pero esta disposición no es constante: en efecto, en ciertos casos, la división del nervio vestibular se verifica más arriba del ganglio, y entonces se halla éste dividido a su vez en varias partes distintas, que se desarrollan en cada uno de los ramos superior, inferior y posterior.

Morfológicamente considerado, el ganglio de Scarpa, ya sea único, ya múltiple, tiene exactamente la misma estructura que el ganglio de Corti.

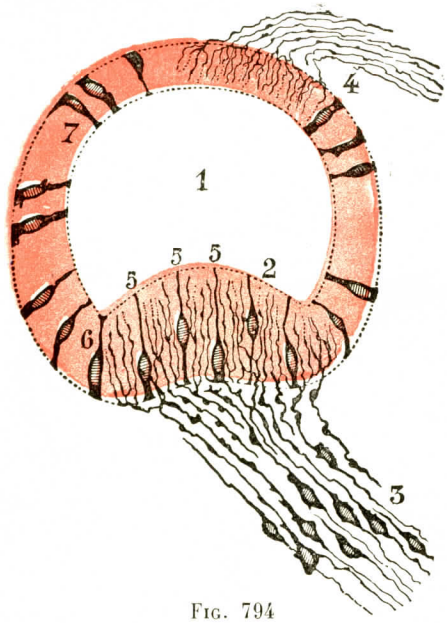

FIG. 794

Corte transversal de la cresta auditiva de un conducto semicircular (según CAJAL).

1, conducto semicircular. — 2, cresta auditiva. — 3, fascículo nervioso procedente de células bipolares. — 4, pequeño hacecillo nervioso que termina en la parte superior del conducto semicircular. — 5, células sensoriales. — 6, 7, variedades de células epiteliales.

C. MODO DE TERMINACIÓN.—Las fibras del nervio vestibular se dirigen, como ya hemos indicado anteriormente, a las manchas y crestas acústicas (fig. 793). A nivel de estas últimas se introducen en la capa dérmica de la mucosa y llegan en seguida debajo de la membrana limitante. Hasta aquí han conservado su vaina de mielina, pero se despojan de ella al atravesar al limitante y penetran en la capa epitelial en estado de cilindroejes desnudos.

Entonces forman, inmediatamente por encima de la capa de las células basales, entre estas células y las de sostén, un plexo muy tupido, el *plexo basal* de RANVIER. De este plexo parten finas arborizaciones, más o menos varicosas, las cuales se dirigen hacia arriba y terminan, de igual modo que las fibrillas terminales del nervio coclear, por extremidades libres (fig. 794) colocadas en los intervalos de las células ciliadas.

Resumen del nervio acústico

RAMAS Y RAMOS		GANGLIOS	SALIDA DEL CONDUCTO AUDITIVO	ENTRADA EN EL LABERINTO	TERMINACIÓN
RAMA COCLEAR	*N. coclear propiamente dicho.*	G. de Corti	Criba espiral de la base del caracol	Foramina nervina	Organo de Corti
	R. vestibular	G. de Bœttcher	Fosita ántero-inferior	Cuarta mancha cribosa	Porción inicial del conducto coclear
RAMA VESTIBULAR	*R. superior*	G. de Scarpa	Fosita póstero-superior	Mancha cribosa superior	Mancha acústica del utrículo Cresta acústica del c. s. superior Cresta acústica del c. s. externo
	R. inferior	G. de Scarpa	Fosita póstero-inferior	Mancha cribosa inferior	Mancha acústica del sáculo
	R. posterior	G. de Scarpa	Foramen singulare	Mancha cribosa posterior	Cresta acústica del conducto semic. superior

§ 5. — Vasos del oído interno

1.° Arterias. — El oído interno recibe la mayor parte de sus arterias de la red subencefálica, por medio de la *arteria auditiva interna*. A esta arteria auditiva interna, *arteria principal*, vienen a unirse cierto número de *arterias accesorias*, que están principalmente destinadas al laberinto óseo y a su periostio.

A. Arteria auditiva interna. — La arteria auditiva interna, rama del tronco bacilar, se dirige al conducto auditivo interno al mismo tiempo que el nervio

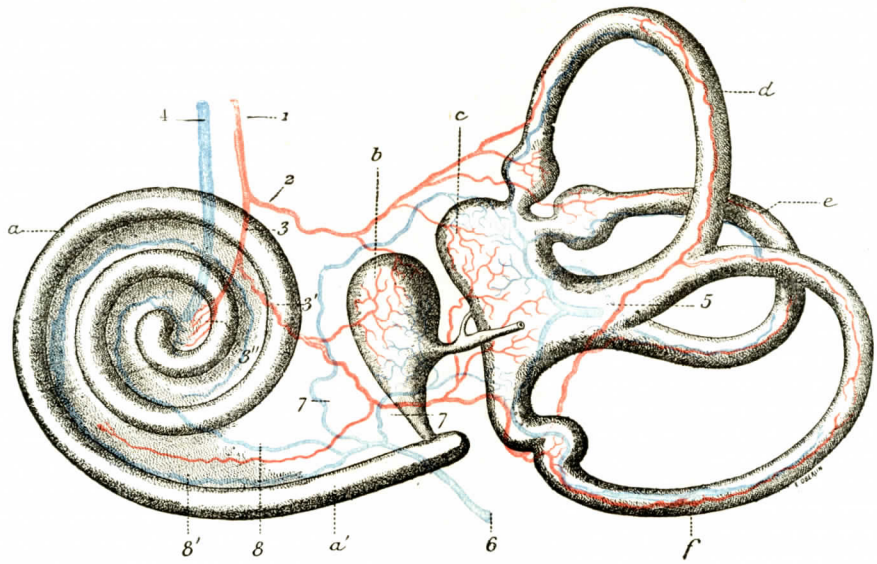

Fig. 795

Esquema del modo de distribución de los vasos sanguíneos en el oído interno (en parte según Toldt).

a, caracol, con *a'*, su porción inicial o vestibular. — *b*, báculo. — *c*, utrículo. — *d*, conducto semicircular superior. — *e*, conducto semicircular externo. — *f*, conducto semicircular posterior. — *g*, conducto endolinfático.

1, arteria auditiva. — 2, rama vestibular. — 3, ramo coclear, con : 3', ramo vestibulococlear ; 3'', ramo coclear propiamente dicho. — 4, vena auditiva interna. — 5, vena del acueducto del vestíbulo y sus ramas. — 6, venas del conducto del caracol con sus afluentes ; 7, 7, venas del vestíbulo ; 8, 8', vena espiral superior y vena espiral inferior.

acústico. Como este último, la arteria se divide en el fondo del conducto en dos ramas (figura 795): 1.ª, una *rama vestibular;* 2.ª, una *rama coclear*.

a) *Rama vestibular.* — La rama vestibular (2) penetra en el vestíbulo siguiendo el mismo trayecto que el nervio de igual nombre, y se distribuye por el sáculo, el utrículo y en parte por las extremidades ampollares de los conductos semicirculares superior y externo. Forma alrededor de estas bolsas membranosas una red de mallas irregulares, que está principalmente desarrollada en las manchas y crestas acústicas.

b) *Rama coclear.* — La rama coclear (3) es muy corta. Se bifurca, casi inmediatamente después de su origen, en dos ramas secundarias: la rama vestíbulococlear y la rama coclear propiamente dicha.

α) La *rama vestíbulococlear* (3') penetra en el vestíbulo y allí suministra algunas ramas que se pierden, unas en el sáculo, el ventrículo y los conductos

semicirculares posterior y externo, y otras en la porción inicial del caracol membranoso. Como se ve, los conductos semicirculares están irrigados a la vez por las dos ramas de división de la arteria auditiva. Según Huschke, cada conducto semicircular recibe de la rama vestibular dos ramos, que penetran uno por su extremidad ampollar, otro por su extremidad no ampollar. Estos dos ramos marchan

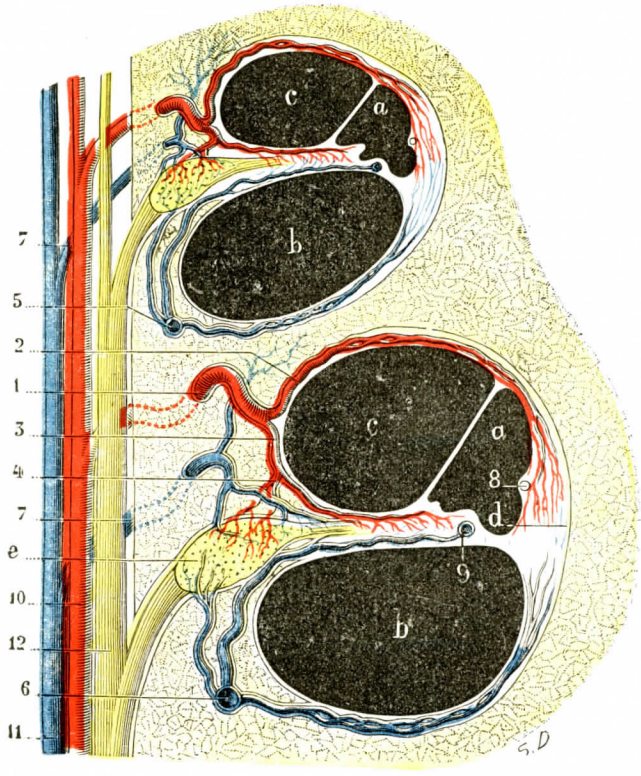

Fig. 796

Los vasos sanguíneos del caracol vistos en un corte vertical de la primera y segunda espiras *(esquemática)*.

a, conducto coclear. — *b*, rampa vestibular. — *c*, rampa timpánica. — *d*, ligamento espiral. — *e*, ganglio de Corti.

1, arteria espiral, con: 2, sus ramos anteriores; 3, sus ramos medios; 4, sus ramos posteriores. — 5, vena espiral superior con sus afluentes. — 6, vena espiral inferior con sus afluentes. — 7, vena de la lámina espiral con sus afluentes (venillas procedentes de la lámina espiral, venillas procedentes del ganglio de Corti). — 8, vas proeminens. — 9, vaso espiral. — 10, arteria auditiva interna. — 11, vena auditiva interna. — 12, nervio coclear.

de este modo al encuentro uno de otro y se reúnen en la parte media del conducto.

β) La *rama coclear propiamente dicha* (3'') se dirige hacia la base del caracol y se divide en 15 ó 20 ramos, que se introducen en la columela atravesando los orificios canaliculares de la criba espiroides. Siguiendo exactamente el mismo trayecto que los ramos del nervio coclear, los ramos arteriales se dirigen hacia la lámina espiral y terminan entonces suministrando tres órdenes de ramúsculos (figura 796): 1.°, *ramúsculos anteriores*, que se dirigen a la rampa vestibular, la rodean siguiendo el periostio y terminan en el ligamento espiral; 2.°, *ramos medios*, que recorren en toda su extensión la lámina espiral y se distribuyen por esta

última, como también por la cinta estriada; 3.°, *ramas posteriores*, muy cortas, que se dirigen al conducto espiral y se ramifican por el ganglio de Corti. Los ramúsculos terminales de la arteria coclear presentan la interesante particularidad de ser muy flexuosos. Estas flexuosidades se amontonan a veces formando pequeñas masas irregulares o *glomérulos* (SCHWALBE) que recuerdan con bastante exactitud, por su aspecto exterior (fig. 797), los glomérulos de las glándulas sudoríparas.

FIG. 797

Glomérulo vascular del caracol (según SCHWALBE).

1, masa del glomérulo. — 2, vaso arterial aferente. — 3, 3, dos pares de vasos eferentes.

Según HYRTL, la zona irrigada por la arteria auditiva interna es un territorio cerrado, es decir, que no se anastomiza con las arterias vecinas. Esta opinión no me parece en modo alguno fundada y opino, por mi parte, que la red de la arteria auditiva interna está en relación en varios puntos con las arterias siguientes.

B. ARTERIAS ACCESORIAS PARA EL LABERINTO ÓSEO Y SU PERIOSTIO. — Las paredes óseas de las cavidades laberínticas reciben por su superficie exterior numerosas arteriolas, que se ramifican por el periostio y muy probablemente envían también cierto número de ramúsculos a las diferentes porciones del laberinto membranoso. Entre estas arterias haremos notar las siguientes:

1.° Una arteria que desde el borde superior del peñasco se dirige a los conductos semicirculares;

2.° Algunos ramillos que la arteria estilomastoidea, en su trayecto a través del acueducto de Falopio, da al vestíbulo y al caracol (HUSCHKE);

3.° Arteriolas anastomóticas, indicadas por POLITZER, que desde la caja del tímpano se dirigen al vestíbulo a través de la pared ósea que separa estas dos cavidades.

2.° Venas. — La sangre venosa, saliendo de las redes capilares del laberinto, corre por tres vías principales: la *vena auditiva interna*, la *vena del acueducto del vestíbulo* y la *vena del acueducto del caracol.*

A. VENA AUDITIVA INTERNA. — La vena auditiva interna (fig. 795, 4) ocupa, como la arteria del mismo nombre, el conducto auditivo interno. Es continuación de una vena que, con el nombre de *vena central de la columela*, desciende del vértice a la base del núcleo del caracol. Recibe como afluente, durante su trayecto, cierto número de venillas que se hallan situadas en la base de la lámina espiral y que por este hecho recibe el nombre de *venas de la lámina espiral.* Estas venas de la lámina espiral resultan de la reunión de cierto número de raíces venosas que, como demuestra la figura 796, proceden de la lámina de los contornos, de la lámina espiral y del ganglio de Corti. La vena auditiva interna, continuación directa de la vena central de la columela, recorre de fuera a dentro el conducto auditivo interno y termina en la proximidad del agujero rasgado posterior, ya en el seno petroso superior, ya en el seno lateral.

B. VENDA DEL ACUEDUCTO DEL VESTÍBULO. — La vena del acueducto del vestíbulo (fig. 795, 5) tiene su origen en los conductos semicirculares y recibe además, según HYRTL, una parte de la sangre venosa del utrículo. Sale del laberinto, como lo indica su nombre, por el acueducto del vestíbulo y llega de este modo a

la cara pósterosuperior del peñasco. Desemboca, finalmente, en el seno petroso superior, ya directamente, ya por mediación de una vena meníngea.

C. Vena del acueducto del caracol. — La vena del acueducto del caracol (figura 795, 6) algo más voluminosa que la precedente, lleva a la yugular interna una parte de la sangre venosa del utrículo y del sáculo, la mayor parte de la sangre venosa de caracol y toda la sangre que no sigue la vía de la vena auditiva interna.

Las venillas que emanan de las redes capilares del caracol — excepción hecha de las citadas anteriormente, que van a parar a la vena central de la columela —

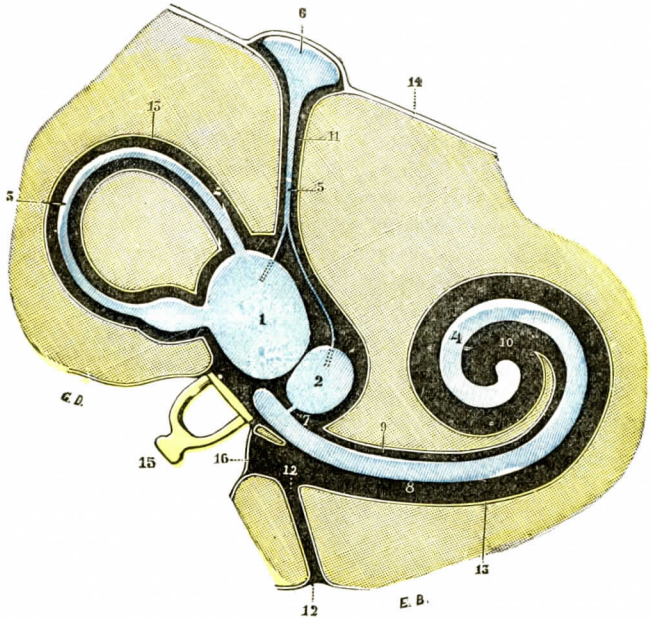

Fig. 798

Esquema indicando los espacios peri y endolinfáticos
(los espacios endolinfáticos están representados en *azul;* los espacios perilinfáticos, en *negro*).

1, utrículo. — 2, sáculo. — 3, conductos semicirculares. — 4, conducto coclear. — 5, conducto endolinfático con sus dos ramas iniciales. — 6, fondo de saco endolinfático. — 7, conducto de Hensen. — 8, rampa timpánica. — 9, rampa vestibular. — 10, su comunicación a nivel del helicotrema. — 11, acueducto del vestíbulo. — 12, acueducto del caracol. — 13, periostio. — 14, duramadre. — 15, el estribo en la ventana oval. — 16, ventana redonda y tímpano secundario.

se reúnen primeramente en dos conductos venosos perfectamente visibles en los cortes verticales del caracol y que ya conocemos: el *vas præminens* (fig. 778, *b*), que ocupa el rodete espiral; el *vaso espiral* (fig. 796, 9), que se halla situado en el espesor de la membrana basilar, debajo mismo del túnel de Corti. Se dirigen en seguida hacia dentro siguiendo distintos trayectos y allí terminan en dos venas de trayecto espiral que se hallan situadas algo por debajo del ganglio de Corti. Se distinguen (figs. 795 y 796) en *vena espiral superior* y *vena espiral inferior;* la inferior recibe la sangre de la primera y de una porción de la segunda espira del caracol, mientras que la superior recibe la sangre de las otras espiras (Stohr).

Estas venas espirales, en las que abocan además algunas venillas salidas del ganglio de Corti, constituyen los orígenes principales de la *vena del acueducto del caracol;* ya hemos dicho anteriormente, y está perfectamente representado en la

figura 795, que dicha vena recibe también algunos afluentes del utrículo y del sáculo.

3.° Linfáticos. — Sólo conocemos hasta hoy como vías linfáticas del oído interno los espacios llenos de perilinfa que separan las partes blandas del laberinto membranoso de las paredes del laberinto óseo (véase fig. 798). Estos espacios perilinfáticos comunican con los espacios aracnoideos y subaracnoideos del cerebro por medio de las vainas linfáticas que rodean el nervio auditivo y sus ramas terminales. En efecto, SCHWALBE primero y después A. KEY y RETZIUS han visto las inyecciones hechas en los espacios perilinfáticos de las meninges correrse a lo largo del nervio acústico y de sus ramas, y llenar, finalmente, las cavidades perilinfáticas del oído interno.

Pero esta comunicación entre las cavidades linfáticas del laberinto y las de las meninges, establecida a lo largo del nervio auditivo, no es única.

La vía de desagüe más importante para la perilinfa está constituída por un conducto que sigue el acueducto del caracol (fig. 798, 12) y que, partiendo de la rampa timpánica, desemboca en los espacios subaracnoideos y también, probablemente, en la cavidad aracnoidea, según demuestran las investigaciones de SCHWALBE, HASSE y WEBER-LIEL.

HASSE ha descrito además en los vertebrados inferiores, especialmente en los ciclostomas y los peces óseos, otra vía de desagüe para la perilinfa: esta nueva vía está situada en el conducto del vestíbulo, alrededor del conducto endolinfático (fig. 798, 11). Dicha vía parece faltar por completo en los vertebrados superiores, por lo menos en la edad adulta, pero probablemente existe en ellos durante el período embrionario.

LIBRO IX

APARATO DE LA RESPIRACION

Y DE LA FONACION

Hemos visto ya en la parte de esta obra dedicada a la ANGIOLOGÍA que la *sangre arterial*, al bañar los elementos histológicos, les cedía los principios necesarios para su nutrición y funcionalismo, y recibía de ellos, en cambio, los materiales de *desasimilación*. Así modificada, la sangre toma el nombre de *sangre venosa;* ésta es negra, pobre en oxígeno y está cargada de materiales de desecho; pero lo que la caracteriza ante todo funcionalmente es que ha perdido todas las cualidades necesarias para el sostenimiento de la vida. La respiración tiene precisamente por objeto restituirle sus primitivas cualidades, y esta función consiste en un simple cambio de gases entre la sangre venosa y el aire atmosférico; el aire cede a la sangre una parte de oxígeno, y a su vez la sangre cede al aire ácido carbónico, vapor de agua y un poco de ázoe. Por efecto de este cambio recíproco, que constituye el fenómeno de la *hematosis*, la sangre venosa ha recuperado todas sus cualidades químicas y biológicas: ha vuelto a convertirse en sangre arterial.

La función respiratoria, en todos los animales de respiración aérea, tiene como órganos esenciales los *pulmones*, vísceras pares, voluminosas, situadas en las partes laterales del tórax, a cada lado del corazón y de los grandes vasos que de éste parten. En su espesor es donde la sangre venosa y el aire atmosférico se ponen en contacto y donde se efectúan, por vía de ósmosis a través de una delgada membrana, los cambios gaseosos de que se trata más arriba.

Cada uno de los dos pulmones, para facilitar su deslizamiento sobre una pared torácica que está siempre en movimiento, se halla envuelto en todo su contorno por una membrana serosa, denominada pleura.

Para llegar a los pulmones, la sangre venosa y el aire atmosférico siguen un trayecto muy diferente. La sangre venosa se dirige a ellos por las arterias pulmonares, que proceden del ventrículo derecho y que ya hemos descrito. En cuanto al aire, sigue un largo conducto, el *conducto aerífero:* comprende, en su origen, las *fosas nasales* y, accesoriamente, la *boca;* más lejos está formado sucesivamente por la *faringe*, la *laringe*, la *tráquea* y los *bronquios*. De estos diferentes segmentos del conducto aerífero, los primeros nos son ya conocidos: hemos estudiado, en efecto, las fosas nasales al hablar de los órganos de los sentidos; la boca y la faringe serán descritas a propósito del aparato digestivo; debemos, pues, ocuparnos aquí solamente en los segmentos situados más allá.

En lo concerniente a la formación, no posee ningún órgano que le pertenezca en propiedad. La naturaleza se ha contentado con diferenciar, en vista de esta función

especial, una porción del conducto aerífero, la que está situada entre la faringe y la tráquea, lo cual constituye la *laringe*.

Estudiaremos sucesivamente, en cuatro artículos distintos:

1.° La *laringe;*
2.° La *tráquea:*
3.° Los *pulmones* y sus *pedículos bronquiovasculares;*
4.° Las *pleuras.*

ARTICULO PRIMERO

LARINGE

La laringe (en inglés *Larynx*, en alemán *Kehlkopf*), porción diferenciada del conducto aerífero, no sirve solamente para el paso del aire de la respiración. Es, además, el órgano esencial de la fonación, y desde este punto de vista, es uno de los órganos más importantes de la vida de relación. Debe este papel elevado de órgano fonético a la aparición, en su interior y en su parte media, de dos láminas elásticas y más o menos tensas, las *cuerdas vocales*, que son susceptibles de vibrar bajo la acción de la columna de aire espirado y transmiten luego a esta columna de aire las vibraciones que constituyen la voz.

La laringe, como se ve, es desde todos conceptos comparable a un instrumento de boquilla o lengüeta. Carecen de ella todos los invertebrados y, entre los vertebrados, los peces. Existe en algunos reptiles, en los pájaros, en los mamíferos, y adquiere en el hombre su mayor grado de desarrollo. Débese notar que la laringe, aun en el hombre, se limita a producir el sonido, el *sonido laríngeo;* la *voz* resulta de las modificaciones, tan numerosas y variadas, que sufre el sonido laríngeo al atravesar las diferentes porciones del conducto aerífero que están por encima de la laringe.

Después de algunas *consideraciones generales* sobre la laringe, estudiaremos sucesivamente: 1.°, su *conformación exterior;* 2.°, su *conformación interior;* 3.°, su *constitución anatómica;* 4.°, sus *vasos* y sus *nervios.*

§ 1. — Consideraciones generales

1.° Situación. — La laringe, órgano impar, situado en la línea media y simétrico, ocupa la parte media y anterior del cuello. Está situada: 1.°, inmediatamente por delante de la faringe, con la que comunica por una amplia abertura que corresponde a su base; 2.°, por encima de la traquearteria, a la que corona a modo de capitel; 3.°, por debajo del hueso hioides y de la lengua, con los cuales está íntimamente enlazada y de los que sigue todos los movimientos.

Proyectada sobre la columna vertebral, la laringe del adulto corresponde ordinariamente a las cuatro últimas vértebras cervicales: una línea horizontal y media dirigida por la escotadura del cartílago tiroides encuentra, hacia atrás, la parte superior del cuerpo de la quinta cervical; otra línea horizontal que pase por el borde inferior del cricoides encuentra la parte media o la parte inferior del cuepo de la séptima cervical.

La observación enseña que la laringe está algo más elevada en la mujer que en el hombre. Como nos lo demuestra perfectamente el corte representado en la figura 799, el plano horizontal tangente al borde inferior del cricoides corresponde en ella a la parte superior del cuerpo de la séptima cervical, o bien al disco intervertebral que separa la séptima y la sexta. En cuanto al plano tangente al borde superior del cartílago tiroides, encuentra el disco intervertebral que separa la quinta de la cuarta cervicales. El plano tangente a la porción más elevada de la epiglotis corresponde a la porción media de la tercera cervical.

Las investigaciones de Symington nos enseñan, además, que la laringe está mucho más elevada en el niño que en el adulto. Su extremidad superior, representada por el punto más elevado de la glotis, corresponde en el recién nacido a la

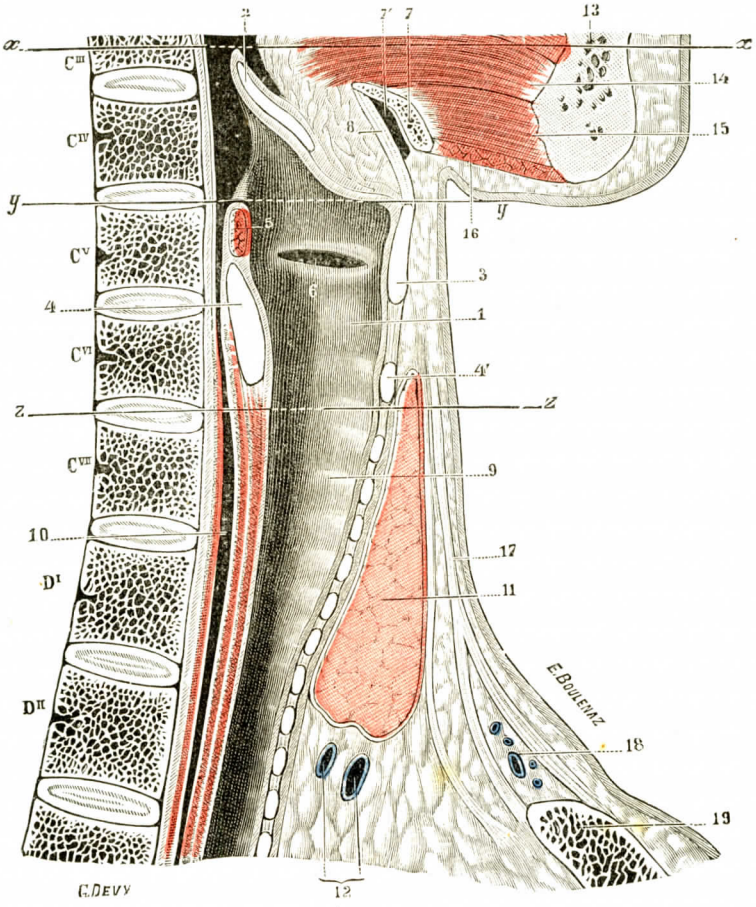

Fig. 799

Laringe de una mujer de treinta años vista en un corte sagital (cadáver congelado, segmento izquierdo del corte).

CIII, CIV, CV, CVI, CVII, tercera, cuarta, quinta, sexta y séptima cervicales. — DI, DII, primera y segunda dorsales. — *xx*, eje que pasa por la parte más elevada de la epiglotis. — *yy*, eje que pasa por el borde superior del cartílago tiroides. — *zz*, eje que pasa por el borde inferior del cartílago cricoides.

1, laringe, con 2, epiglotis; 3, cartílago tiroides; 4, 4', cartílago cricoides; 5, músculo aritenoideo; 6, entrada del ventrículo. — 7, hueso hioides. — 7', bolsa serosa de Boyer. — 8, membrana tirohioidea. — 9, tráquea. — 10, esófago. — 11, cuerpo tiroides, hipertrofiado y comprimiendo la tráquea. — 12, dos venas tiroideas. — 13, maxilar inferior. — 14, geniogloso. — 15, geniohioideo. — 16, milohioideo. — 17, aponeurosis cervical desdoblándose por encima del esternón. — 18, espacio supraesternal. — 19, esternón.

parte media del cuerpo del axis. En el niño de seis años remonta todavía hasta el disco intervertebral que separa el axis de la tercera cervical.

2.° Medio de fijación. — La laringe se mantiene en posición: 1.°, por su continuidad con la tráquea, que la sigue; 2.°, por su continuidad con la faringe, de la que constituye, a su nivel, la pared anterior; 3.°, por cierto número de músculos y ligamentos, que la sujetan por una parte al hueso hioides, y por otra, a la base del tórax.

3.° Movilidad. — A pesar de la multiplicidad de las condiciones anatómicas que contribuyen a fijarla en la región que ocupa, la laringe goza de movimientos que son a la vez muy variados y extensos. Estos cambios de sitio se efectúan, según los casos, en sentido vertical, en sentido anteroposterior y en sentido lateral:

a) *Movimientos verticales.* — Los movimientos verticales se producen, en primer lugar, en el acto de la deglución: todos sabemos que la laringe se eleva en el momento en que el bolo alimenticio pasa de la boca a la faringe, para volver a su posición inicial o posición de reposo cuando este bolo alimenticio ha llegado al esófago. Estos movimientos se observan también en el canto, elevándose la laringe en los sonidos agudos, y descendiendo, por el contrario, cuando se producen sonidos graves. El cambio de sitio, en sentido vertical, no excede de dos a tres centímetros.

b) *Movimientos anteroposteriores.* — Los movimientos en sentido anteroposterior se asocian ordinariamente a los movimientos precedentes: así es que la laringe se dirige un poco hacia delante cuando se eleva y vuelve hacia atrás cuando desciende.

c) *Movimientos laterales.* — Estos difieren de los precedentes en que son puramente *mecánicos*, es decir, completamente independientes de la acción muscular. Para dar dos ejemplos, diremos que, cogiendo la laringe con la mano, puede desviarse alternativamente a derecha e izquierda; asimismo al desarrollarse un tumor en una de sus caras laterales, la empuja y la hace abandonar la línea media. Como se ve, estos cambios de sitio en sentido lateral no son fisiológicos, sino accidentales.

4.° Dimensiones. — Las dimensiones de la laringe varían mucho según los individuos, según los sexos y según las edades:

a) *Variaciones según los individuos.* — Los caracteres físicos de la voz varían según los sujetos, y estas variaciones son tales, que ha podido decirse, con razón, que existen tantas voces como individuos. El órgano productor de la voz es también muy variable, como se comprende. Prescindiendo de las variaciones de detalles para considerar únicamente las variaciones de conjunto, podemos admitir laringes de *grande*, de *pequeño* y de *mediano* volumen. Estas variaciones volumétricas de la laringe son independientes de la talla, pero parecen íntimamente relacionadas con lo que podría llamarse el diapasón de la voz: las pequeñas laringes son patrimonio de los sujetos cuya voz se extiende sobre todo por el registro alto; por el contrario, las laringes muy desarrolladas están en relación con las voces graves.

De los tres diámetros de la laringe, el anteroposterior es el que menos varía; sigue luego el diámetro vertical y, en último lugar, el diámetro transversal. Mientras que el primero de estos diámetros varía de uno a cinco milímetros, las variaciones del segundo se extienden de uno a seis milímetros, y las del diámetro transversal, de uno a once.

b) *Variaciones según el sexo.* — Las variaciones sexuales de la laringe, ordinariamente muy acentuadas en la edad adulta, pueden resumirse en esta fórmula general: la laringe del hombre está mucho más desarrollada que la de la mujer. SAPPEY, quien ha medido comparativamente cierto número de laringes pertenecientes a uno y otro sexo, obtuvo resultados harto demostrativos en este concepto, los cuales consignamos en la tabla de la página 925.

Si comparamos entre sí las diferentes cifras contenidas en la tabla de la página siguiente, veremos, en primer lugar, que la circunferencia de la laringe es de 136 milímetros en el hombre, mientras que en la mujer es tan sólo de 112 milímetros, o sea una diferencia en favor de la laringe del hombre de 24 milímetros. Vemos luego que las dimensiones medias de los tres diámetros de la laringe del hombre prevalecen siempre sobre las dimensiones correspondientes de la laringe de la mujer. Esta diferencia de longitud en favor del hombre es de 8 milímetros en el diámetro vertical, 2 milímetros solamente en el transversal y 10 milímetros en el anteroposterior. Es, pues, en el diámetro anteroposterior donde existe mayor diferencia; y si recordamos que las cuerdas vocales están dispuestas precisamente de delante atrás, podremos deducir *a priori* que estas últimas formaciones deben naturalmente ser más largas en el hombre que en la mujer. Por lo demás, esto es lo que vemos más adelante por las diversas mediciones de las cuerdas vocales.

c) *Variaciones según las edades.* — Las variaciones de la laringe inherentes a la edad son tan notables como las variaciones sexuales. En el recién nacido, el órgano fonético es relativamente pequeño: su diámetro anterosuperior mide apenas 12 milímetros; sus otros

dos diámetros, transversal y ánteroposterior, cada uno de 15 a 18 milímetros. Por lo demás, sus dimensiones son casi las mismas en los dos sexos.

LARINGE DEL HOMBRE					LARINGE DE LA MUJER				
EDAD	DIÁMETROS			CIRCUNFERENCIA MAYOR	EDAD	DIÁMETROS			CIRCUNFERENCIA MAYOR
	Vertical	Transversal	Antero-posterior			Vertical	Transversal	Antero-posterior	
	mm.	mm.	mm.	mm.		mm.	mm.	mm.	mm.
27 años	45	42	38	142	24 años	36	42	25	115
30 »	48	48	35	143	25 »	35	40	24	107
38 »	42	51	33	140	30 »	37	42	27	117
42 »	42	40	35	130	34 »	40	39	26	108
45 »	45	40	36	136	38 »	35	44	24	109
50 »	43	44	39	134	40 »	40	46	27	128
56 »	43	40	40	133	50 »	34	41	28	106
60 »	45	43	34	131	70 »	35	37	26	108
Promedios. . .	44	43	36	136	Promedios. .	36	41	26	112

Durante los diez o doce primeros años que siguen al nacimiento, la laringe no experimenta, por decirlo así, ningún cambio notable. Las diferentes partes que la constituyen crecen sin duda, pero este crecimiento es poco acentuado, y en todo caso no es proporcionado ni al de la talla ni al de los otros órganos. En la época de la pubertad, al propio tiempo que el aparato genital, con el cual está íntimamente relacionada con este concepto, la laringe sale bruscamente del estado de entorpecimiento en que permaneció hasta entonces y presenta un crecimiento rápido, tan rápido que en el espacio de quince a veinte meses ha terminado, por decirlo así, su evolución: la epiglotis se hace más ancha; el cartílago tiroides se ensancha también al mismo tiempo que aumenta en altura: las dos apófisis que se desprenden de la base de los aritenoides crecen a su vez notablemente; las cuerdas vocales se vuelven más largas, anchas y gruesas. Estas modificaciones morfológicas acarrean ciertos fenómenos de índole funcional, cuyo conjunto constituye el llamado *cambio de voz;* la voz es ronca, desigual, discordante, sobre todo en el canto. Parece que la laringe, al transformarse, al convertirse en un instrumento nuevo, obedece mal todavía a la voluntad o no llega sino difícilmente a armonizar el juego de sus diversas partes constituyentes.

La especie de revolución que se efectúa en el aparato fonador en la época de la pubertad se observa igualmente en uno y otro sexo, pero es incomparablemente más profunda en el muchacho que en la doncella. En esta última, las dimensiones de la laringe, las dimensiones ánteroposteriores especialmente, aumentan mucho menos, y esta desigualdad de desarrollo crea las diferencias sexuales, indicadas anteriormente, que caracterizan la laringe del adulto. Es casi inútil recordar que, así como la voz del muchacho se transforma enteramente para hacerse a la vez más fuerte y más grave, la de la joven se modifica mucho menos: sin dejar de extenderse algún tanto en el registro bajo, conserva siempre, aun en la edad adulta, sus caracteres de voz aguda y de voz delgada, que son patrimonio de la infancia.

Después de la pubertad, la laringe continúa creciendo, pero lentamente, hasta la edad en que termina ordinariamente el crecimiento general del cuerpo: hasta la edad de veinte a veinticinco años en el hombre, hasta la edad de veinte a veintidós años en la mujer. Más tarde, de veinticinco a treinta años, las piezas cartilaginosas empiezan a osificarse, y este trabajo de osificación, sobre el cual volveremos a insistir a propósito de la estructura de los cartílagos, continúa regularmente hasta la edad madura y la extrema vejez.

§ 2. — Conformación exterior y relaciones

Considerada en su conjunto, la laringe tiene la forma de una pirámide triangular, cuya base, dirigida hacia arriba, corresponde a la parte pósteroinferior de

la lengua, y cuyo vértice, fuertemente truncado y redondeado, se continúa con la tráquea. Así pues, deben estudiarse en ella, como en toda pirámide triangular, *tres caras, tres bordes*, una *base* y un *vértice*.

1.° Caras. — De las tres caras de la laringe, una mira directamente hacia atrás, es la cara *posterior;* las otras dos son *ánterolaterales*.

A. Cara posterior (fig. 800). — La cara posterior de la laringe, según ya vimos a propósito del aparato digestivo, constituye al mismo tiempo la porción infe-

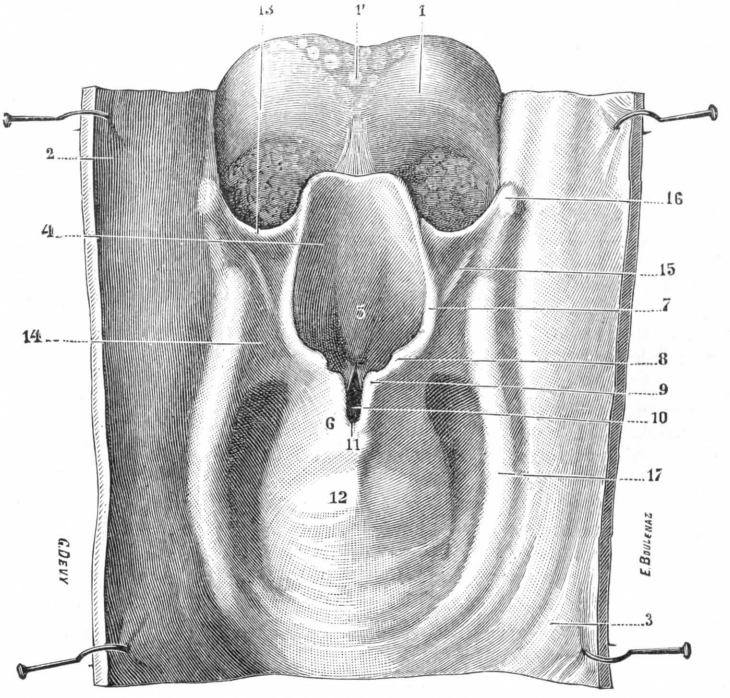

Fig. 800

Laringe, vista posterior.

(La pared posterior de la laringe y del esófago ha sido incidida en la línea media y las dos mitades han sido erinadas hacia fuera.)

1, base de la lengua, con 1', vértice de la V lingual. — 2, faringe. — 3, esófago. — 4, epiglotis. — 5, orificio superior de la laringe, en cuyo fondo se perciben las cuerdas vocales. — 6, cartílago aritenoides. — 7, repliegues aritenoepiglóticos. — 8, tubérculo de Wrisberg o cuneiforme. — 9, tubérculo de Santorini o corniculado. — 10, escotadura interaritenoidea. — 11, repliegue interaritenoideo. — 12, cartílago cricoides. — 13, repliegue faringoepiglótico. — 14, conducto faringolaríngeo. — 15, repliegue del laríngeo superior. — 16, asta mayor del hioides. — 17, borde posterior del tiroides.

rior de la pared anterior de la faringe. La examinaremos sucesivamente (fig. 800) en su porción media y en sus dos lados:

a) *En su porción media.* — Su porción media, en primer lugar, se presenta bajo la forma de una eminencia vertical, voluminosa, dispuesta en forma de barril. Esta eminencia está formada: 1.°, hacia abajo, por la parte posterior del cartílago cricoides, cubierta por los dos músculos cricoritenoideos posteriores; 2.°, hacia arriba, por los dos cartílagos aritenoides, unidos entre sí por los fascículos constitutivos del músculo ariaritenoideo. Su parte media (porción ancha del barril) corresponde precisamente a la línea de unión del cartílago cricoides con los aritenoides.

En la parte más superior de la eminencia precitada se ve una escotadura media, la *escotadura interaritenoidea* o *glotis intercartilaginosa:* la *ránula* de los ana-

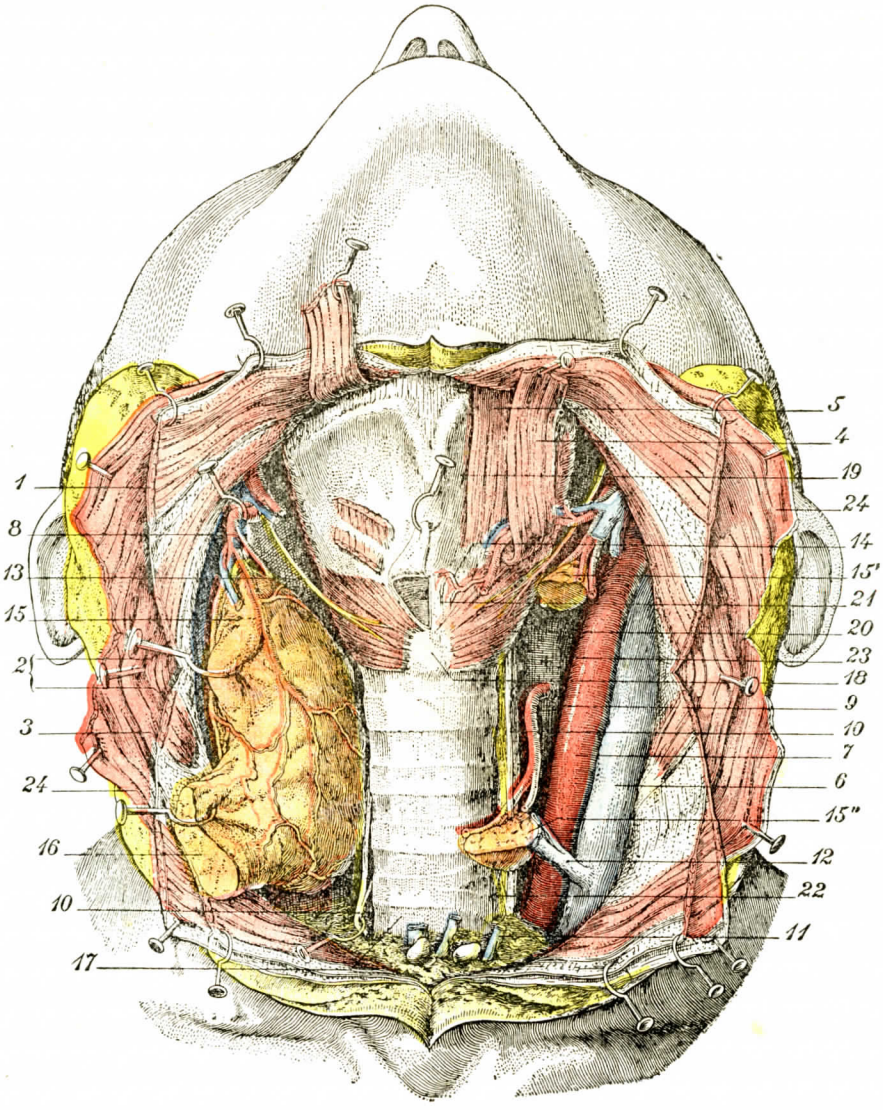

FIG. 801

Región de la laringe (T.-J.).

Se ha seccionado el istmo de la glándula tiroides, erinado hacia fuera el lóbulo derecho de esta glándula y extirpado el lóbulo izquierdo, excepto sus dos extremos superior e inferior, que han sido dejados adherentes a los vasos.

1, cleidohioideo. — 2, omohioideo. — 3, esternocleidotiroideo. — 4, esternotiroideo. — 5, tirohioideo. — 6, yugular interna. — 7, carótida primitiva. — 8, tiroidea superior. — 9, tiroidea inferior. — 10, nervio recurrente. — 11, venas tiroideas inferiores. — 12, vena tiroidea media. — 13, nervio laríngeo externo. — 14, arteria cricotiroidea. — 15, glándula tiroides, con 15' y 15'', extremidades del lóbulo izquierdo, que ha sido resecado. — 16, istmo del tiroides. — 17, tráquea. — 18, cartílago cricoides. — 19, cartílago tiroides. — 20, músculo cricotiroideo anterior. — 21, membrana intercricotiroidea; se ha practicado una ventana en la parte derecha de esta membrana, y a través de ella se percibe la cavidad de la faringe. — 22, esófago rebasando la tráquea. — 23, plano prevertebral formado por los tubérculos anteriores de las apófisis transversas de las vértebras cervicales; la crucecita (+) colocada algo por dentro de la carótida corresponde al tubérculo de la 6.ª, es decir, al tubérculo de Chassaignac. — 24, cutáneo.

tomistas alemanes. Está limitada a los lados por los dos aritenoides, y por abajo por un repliegue mucoso, que se extiende transversalmente del uno al otro de estos últimos cartílagos y se denomina, por esta razón, *repliegue interaritenoideo*. La escotadura interaritenoidea representa la parte más posterior del orificio superior de la laringe: volveremos a hablar de ella a propósito de este orificio. La escotadura interaritenoidea, muy variable en sus dimensiones, es tanto más ancha cuanto más separados están los dos aritenoides uno de otro.

La porción media de la cara posterior de la laringe está cubierta en toda su extensión por la mucosa de la faringe (véase *Faringe*). Está unida a ella por una capa de tejido celular laxo, que se infiltra fácilmente.

b) *En los lados.* — A cada lado de la eminencia media que acabamos de describir, la pared posterior de la laringe está representada por dos canales longitu-

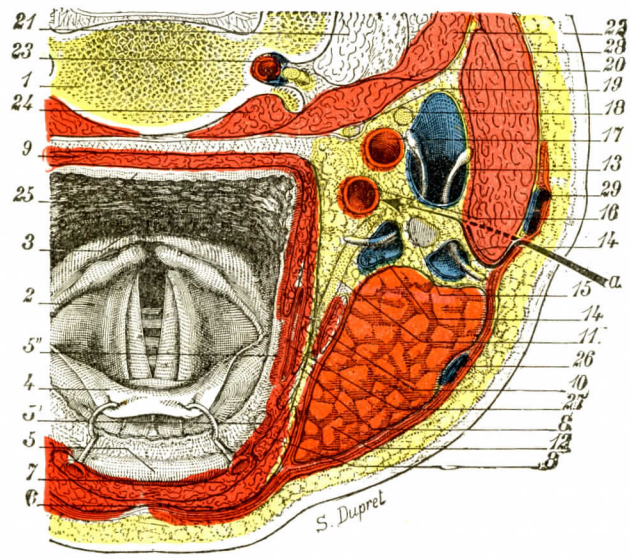

FIG. 802

La laringe vista en un corte horizontal del cuello rasando el borde superior del hueso hioides; sujeto congelado, segmento inferior del corte (T.-J.).

1, parte superior de la cuarta vertebra cervical. — 2, laringe. — 3, faringe. — 4, epiglotis. — 5, cuerpo del hueso hioides, con: 5', asta menor interesada por el corte, y 5'', asta mayor formando una ligera prominencia. — 6, milohioideo. — 7, geniohioideo. — 8, 8, hiogloso. — 9, constrictor medio de la faringe. — 10, estilohioideo. — 11, nervio hipogloso mayor. — 12, glándula submaxilar. — 13, vena yugular interna. — 14 y 14', ramas del tronco venoso tirolinguofacial. — 15, ganglio linfático. — 16, carótida externa. — 17, carótida interna. — 18, nervio neumogástrico. — 19, gran simpático. — 20, escaleno anterior. — 21, escaleno posterior. — 22, músculos de la nuca. — 23, arteria vertebral. — 24, músculos prevertebrales. — 25, mucosa de la faringe. — 26, vena facial. — 27, arteria lingual. — 28, esternocleidomastoideo. — 29, vena yugular externa.

dinales, que se dirigen de la boca hacia el esófago y que dan paso, durante la deglución, a los alimentos líquidos o semilíquidos: son los *canales faringolaríngeos*. Se les designa también con el nombre de *senos piriformes* o *surcos laterales de la faringe*. Empiezan por arriba, del lado de la lengua, en un repliegue mucoso transversal que se extiende desde el borde de la epiglotis a la faringe, o sea el *repliegue faringoepiglótico*. Desde allí se dirigen hacia abajo, disminuyen poco a poco de profundidad y, finalmente, se confunden con la pared lateral de la faringe.

Los canales faringolaríngeos están limitados por dentro: 1.°, por los bordes laterales de la epiglotis; 2.°, por la cara externa de los repliegues mucosos, uno derecho y otro izquierdo, que se extienden desde los bordes de la epiglotis a los

aritenoides; 3.°, por la cara ánteroexterna de los aritenoides; 4.°, por la parte subyacente del cricoides. Por fuera están formados por el ala del cartílago tiroides, por el asta mayor del hioides y, entre los dos, por la membrana tiroidea.

Los canales faringolaríngeos están revestidos en toda su extensión por la mucosa faríngea, que se continúa por arriba por la mucosa bucal, por abajo con la mucosa esofágica, por dentro y por encima del borde libre de los repliegues aritenoepiglóticos con la mucosa laríngea. Esta mucosa se halla levantada, frente a frente de los repliegues aritenoepiglóticos, por el nervio laríngeo superior, que se halla inmediatamente por debajo de ella. De ahí resulta la formación de un pequeño repliegue (fig. 800, 15) oblicuamente dirigido hacia abajo y adentro, el cual limita por arriba y abajo dos fosillas más o menos pronunciadas.

c) *Relaciones generales.* — Desde el punto de vista de sus relaciones, la cara posterior de la laringe se halla contenida en toda su extensión en la cavidad misma de la faringe, cuya pared anterior constituye, según hemos dicho anteriormente. Corresponde inmediatamente (fig. 802) a la pared posterior de la faringe y, por medio de ella, a la capa celular retrofaríngea, los músculos prevertebrales y la columna cervical. La laringe corresponde a la quinta y sexta vértebras cervicales.

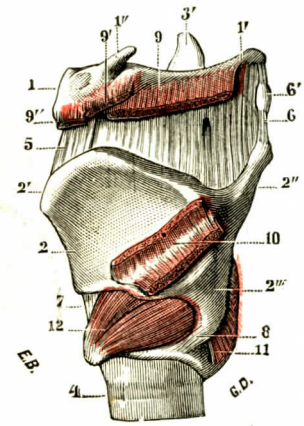

FIG. 805

Laringe vista por su cara ánterolateral izquierda.

1, hueso hioides, con: 1', su asta mayor; 1'', su asta menor. — 2, cartílago tiroides, con: 2', su escotadura media; 2'', su asta mayor; 2''', su asta menor. — 3, cartílago tiroides. — 3', epiglotis. — 4, traquearteria. — 5, membrana tirohioidea. — 6, ligamento tirohioideo lateral, con 6', nódulo cartilaginoso. — 7, membrana cricotiroidea. — 8, articulación cricotiroidea. — 9, músculo tirohioideo. — 9', cricohioideo. — 9'', esternohioideo. — 10, intersticio ligamentoso, dando inserción por abajo al esternohioideo, por arriba al tirohioideo. — 11, cartílago cricoides y músculo cricoaritenoideo posterior. — 12, músculo cricotiroideo.

B. CARAS ÁNTEROLATERALES. — Las caras ánterolaterales (figs. 801 y 802), o simplemente caras laterales, son dos: una derecha y otra izquierda. Como su nombre indica, miran hacia delante y afuera.

A su constitución concurren dos cartílagos: abajo, el cricoides, ligeramente abombado; arriba, el ala del tiroides, bastante regularmente plana.

El cartílago epiglótico, que podría describirse con las dos caras ánterolaterales que corona, debe ser referido más bien al estudio de la base de la pirámide laríngea.

Las caras ánterolaterales, al unirse, forman dos zonas: una inferior, convexa, que corresponde al cricoides; la otra superior, más extensa y saliente por delante, que corresponde al tiroides. Las separa un pequeño espacio depresible, el *espacio cricotiroideo.*

Debajo de la piel y del tejido celular subcutáneo las cubren planos aponeuróticos y musculares. El tejido celular contiene, a cada lado de la línea media, las venas yugulares anteriores, que descienden hacia la horquilla esternal. Debajo de la aponeurosis cervical superficial se extienden los músculos infrahioideos, el esternocleidohioideo y el omohioideo primero, y, debajo de él, el esternotiroideo por abajo y más arriba el tirohioideo. Todos estos músculos están rodeados por la aponeurosis cervical media. Más profundamente y cubierto por todos estos músculos, el cuerpo tiroideo entra en relación con la laringe: su *istmo*, situado debajo del cricoides, descansa en los dos primeros anillos de la tráquea; sus lóbulos laterales se aplican por su cara interna sobre las caras laterales de la laringe, en contacto con los bordes posteriores: su polo superior alcanza la unión del tercio superior con el tercio medio del cartílago tiroides. La pirámide de Lalouette, variable en sus dimensiones, pasa por delante de la laringe aplicándose junto a ella. Se desarrolla a

la izquierda generalmente de la línea media y se prolonga hacia arriba por un tracto fibroso, el *tracto tirogloso de His*. Los vasos del cuerpo tiroides y, particularmente, los arcos arteriales que unen la circulación de los dos lóbulos tiroideos, entran en relación con la laringe.

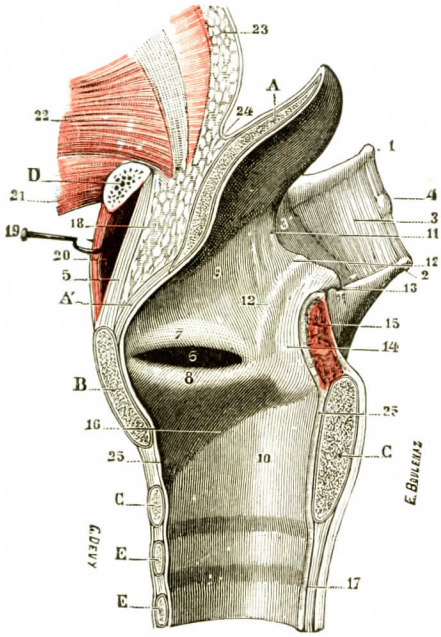

FIG. 804

Corte sagital de la laringe: segmento derecho del corte visto por su cara interna.

A, epiglotis y ligamento tiroepiglótico. — B, cartílago tiroides. — C, cartílago cricoides. — D, cuerpo del hueso hioides. — E, anillo cartilaginoso de la traquea.

1, asta mayor del hioides.—2, asta superior del tiroides. — 3, membrana tirohioidea, con 3', su fascículo que va a insertarse en las partes laterales de la epiglotis. — 4, ligamento tirohioideo lateral, con su núcleo cartilaginoso. — 5, ligamento tirohioideo medio. — 6, ventrículo de la laringe. — 7, cuerda vocal superior. — 8, cuerda vocal inferior. — 9, porción supraglótica de la laringe. — 10, su porción subglótica. — 11, repliegue aritenoepiglótico.—12, relieve formado por la glándula prearitenoidea. — 13, relieve formado por el cartílago corniculado. — 14, cara interna del cartílago aritenoides derecho. — 15, músculo aritenoideo. — 16, surco correspondiente al borde superior del anillo cricoideo. — 17, porción membranosa de la tráquea. — 18, cavidad preepiglótica. — 19, músculo tirohioideo. — 20, bolsa serosa de Boyer. — 21, músculo geniogloso. — 22, músculo hiogloso. — 23, base de la lengua. — 24, repliegue glosoepiglótico medio. — 25, mucosa laríngea.

2.° Bordes. — Los tres bordes de la laringe se distinguen, por su orientación, en *borde anterior* y *bordes posteriores;* estos últimos, en número de dos, se distinguen a su vez en *borde posterior derecho* y *borde posterior izquierdo:*

a) *Borde anterior.* — El borde anterior, situado en la línea media, está formado hacia abajo por el cartílago cricoides y hacia arriba por el ángulo saliente del cartílago tiroides. Es superficial y está separado de la piel tan sólo por la línea blanca infrahioidea, estrecha lámina fibrosa que une los músculos infrahioideos de un lado a los del lado opuesto.

b) *Bordes posteriores.* — Los bordes posteriores (fig. 802) miran hacia la columna vertebral. Corresponden a los bordes posteriores del cartílago tiroides, prolongados hacia arriba y hacia abajo por las astas mayores y menores de este cartílago. A lo largo del borde posterior corren de abajo arriba la carótida primitiva, y por fuera de ella, el neumogástrico y la vena yugular interna (fig. 802).

3.° Vértice. — El vértice de la laringe está formado por un orificio redondeado, que se confunde con la traquearteria.

Está situado exactamente en el mismo plano horizontal que la extremidad inferior de la faringe, y se halla en relación, por consiguiente, como esta última, con el cuerpo de la séptima vértebra cervical o con el disco intervertebral que separa la sexta de la séptima (véase más arriba).

En el recién nacido, la laringe desciende mucho menos: termina enfrente de la quinta cervical o aun de la cuarta.

4.° Base. — La base de la pirámide laríngea está situada por debajo y por detrás de la base de la lengua.

Presenta sucesivamente, de delante atrás:

a) El borde superior del cartílago tiroides, que tiene encima la membrana tirohioidea.

b) La epiglotis, unida al cartílago precedente por el ligamento y a la lengua por los *pliegues mucosos glosoepiglóticos.*

c) Entre la membrana tirohioidea por delante, la epiglotis por detrás, los pliegues glosoepiglóticos por arriba, pliegues que tapiza la membrana hioepiglótica tendida entre el hueso hioides y la epiglotis, existe una pequeña cavidad,

FIG. 805

Orificio superior de la laringe. Vista ánterosuperior, después de una incisión transversal practicada en la región infrahioidea (T.-J.).

Se ha practicado una incisión horizontal (la de la laringotomía infrahioidea) junto al borde inferior del hueso hioides, abriendo la faringe. La epiglotis ha sido atraída fuera de la herida, arrastrando consigo la laringe, cuyo orificio superior es bien visible.

En el lado izquierdo de la figura la comisura de la herida ha sido apartada hacia fuera para enseñar las relaciones con los vasos.

1, base de la lengua. — 2, asta mayor del hueso hioides. — 3, glotis. — 4, epiglotis. — 5, paquete adiposo preepiglótico. — 6, membrana tirohioidea. — 7, mucosa de la faringe. — 8, cuerda vocal inferior. — 9, vértice de los aritenoides. — 10, bolsa de Boyer. — 11, arteria tiroidea superior. — 12, carótida externa. — 13, arteria lingual. — 14, vena yugular interna. — 15, pared posterior de la faringe.

una fosita interesante clínicamente. Ha sido estudiada por BROUSSES y BRAULT, DAIREAUX, POIRIER y PICQUÉ: es la *cavidad preepiglótica* o *compartimiento tiroglosoepiglótico.* Dividida en dos cavidades secundarias por un tabique medio sagital, contiene una pequeña masa de tejido céluloadiposo.

d) Por detrás, los pliegues faringoepiglóticos y aritenoepiglóticos unen los bordes laterales de la epiglotis a las paredes laterales de la faringe por una parte, y a los cartílagos aritenoideos por otra parte.

e) La abertura superior de la laringe.

Esta abertura (fig. 805), que comunica la laringe con la faringe *(orificio faríngeo* de la laringe de algunos autores), está fuertemente inclinada de arriba abajo y de delante atrás. Tiene la forma de un óvalo cuyo eje mayor fuera ánteroposterior y cuyo extremo grueso estuviera dirigido hacia delante. Por detrás se prolonga en una especie de hendidura vertical y media que hemos visto ya al tratar de la cara posterior de la laringe, la *escotadura interaritenoidea* o *rímula.*

La abertura superior de la laringe está limitada: 1.°, por delante, por el borde libre de la epiglotis, dirigido transversalmente, ligeramente curvo, con su concavidad dirigida hacia arriba; 2.°, hacia atrás, a nivel de la escotadura interaritenoidea, por la cara interna de los aritenoides y por el repliegue mucoso que los une entre sí; 3.°, hacia los lados, por el borde libre de los repliegues arítenoepiglóticos. En este borde, en su parte posterior, se ven dos eminencias: una anterior, el *tubérculo de Wrisberg,* denominado también *tubérculo de Morgagni* o *tubérculo cuneiforme* (fig. 806, 11); otra posterior, o sea el *tubérculo de Santorini* o *tubérculo corniculado* (fig. 806, 10). Estos dos tubérculos resultan de la elevación de la mucosa a este nivel por dos pequeñas masas cartilaginosas: el cartílago de Wrisberg y el cartílago de Santorini, que describiremos más adelante.

Las dimensiones del orificio superior de la laringe varían, como las de la laringe misma, según la edad, según el sexo y según los individuos. Varían también en el mismo sujeto según las condiciones fisiológicas del momento, o sea según la situación que ocupan la epiglotis y los aritenoides, dos formaciones esencialmente movibles, durante la deglución, durante la respiración y en el momento de la fonación. Así es cómo el orificio se estrecha en el segundo tiempo de la deglución, se estrecha también durante la emisión de sonidos agudos, y se agranda, por el contrario, en las inspiraciones fuertes, etc. En estado de mediana distensión mide de 30 a 35 milímetros de longitud por 15 a 18 milímetros de anchura.

§ 3. — Conformación interior

Vista interiormente (fig. 807), la laringe, ancha en su parte superior y en su parte inferior, presenta en su parte media una porción estrechada, una especie de estrecho, denominado *glotis.* Podemos, pues, desde el punto de vista topográfico, considerar en ella tres zonas: una zona superior o *supraglótica;* una zona media o *glótica;* una zona inferior o *subglótica.* De estas diferentes zonas, la media, o zona glótica, es con mucho la más importante; en ella nos ocuparemos en primer lugar.

A. — Zona glótica

La zona glótica es la porción esencial de la laringe, que le debe su papel de órgano fonético. Ofrece ante todo, en la línea media, una hendidura prolongada de delante atrás: la *glotis.* Esta hendidura está limitada lateralmente por cintillas membranosas, denominadas *cuerdas vocales.* En número de cuatro, dos a cada lado, las cuerdas vocales se distinguen en superiores e inferiores; finalmente, a derecha e izquierda, entre la cuerda vocal superior y la inferior, se encuentra un divertículo de la cavidad laríngea, que se designa con el nombre de *ventrículo de la laringe.* Prosigamos ahora con cada uno de estos elementos de la zona glótica.

1.° Cuerdas vocales. — Las cuerdas vocales, ya lo hemos dicho, se distinguen en superiores e inferiores:

a) *Cuerdas vocales superiores.* — Las cuerdas vocales superiores (figs. 804 y 806, 14) se insertan por delante en la parte más elevada del ángulo entrante del cartílago tiroides. Desde allí se dirigen horizontalmente hacia atrás y un poco hacia fuera y van a fijarse en la cara anterior del cartílago aritenoides: la del lado derecho en el aritenoides derecho y la del izquierdo en el aritenoides izquierdo. Su longitud es, por término medio de 20 milímetros en el hombre y de 15 milímetros en la mujer.

Tienen la forma de dos láminas aplanadas, presentando cada una dos caras y dos bordes (fig. 807, 3) La *cara superior*, fuertemente inclinada hacia abajo y aden-

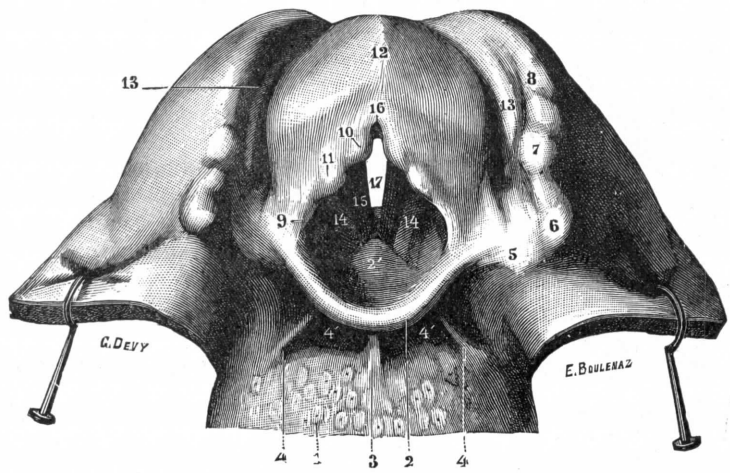

FIG. 806

El vestíbulo de la laringe y la glotis vistos por arriba.

(La faringe ha sido abierta por detrás sobre la línea media, y los dos colgajos fuertemente inclinados lateralmente.)

1, base de la lengua. — 2, epiglotis, con 2', su rodete. — 3, repliegue glosoepiglótico medio. — 4, 4, repliegues glosoepiglóticos laterales, con 4' y 4', fosillas glosoepiglóticas o valleculæ. — 5, repliegues farirngoepiglóticos. — 6, eminencia del asta mayor del hioides. — 7, eminencia del asta superior del cartílago tiroides. — 8, eminencia del borde posterior del mismo cartílago. — 9, repliegue aritenoepiglótico. — 10, eminencia del cartílago corniculado. — 11, eminencia del cartílago de Wrisberg.—12, cara posterior del cricoides.—13, conductos faringolaríngeos.—14, cuerdas vocales superiores.—15, cuerdas vocales inferiores.—16, escotadura interaritenoidea (rímula).—17, orificio glótico.

tro, corresponde a la porción supraglótica de la laringe. La *cara inferior*, inclinada en igual sentido, forma la pared interna del ventrículo laríngeo. El *borde externo*, adherente, se continúa sin línea de demarcación bien precisa con el repliegue aritenoepiglótico correspondiente: El *borde interno*, libre en toda su extensión, mira hacia la hendidura glótica; por razón de su oblicuidad, indicada hace poco, está separado del borde del lado opuesto por un espacio triangular de base posterior.

Consideradas desde el punto de vista de su estructura, las cuerdas vocales superiores están formadas cada una por un repliegue de la mucosa laríngea, comprendiendo en su espesor una lámina fibroelástica, que describiremos más tarde con el nombre de *ligamento tiroaritenoideo superior.*

b) *Cuerdas vocales inferiores.* — Las cuerdas vocales inferiores (figs. 804, 8, y 806, 15) se insertan: 1.°, por su extremidad anterior, en el ángulo entrante del cartílago tiroides, a tres milímetros por debajo de la inserción de las precedentes; 2.°, por su extremidad posterior, en la apófisis interna de los cartílagos aritenoides. Tienen, por lo demás, la misma dirección que las cuerdas vocales superiores, es decir, se dirigen horizontalmente de delante atrás y de dentro a fuera.

Las cuerdas vocales inferiores presentan, como las superiores, dos caras y dos bordes. La *cara inferior* mira hacia abajo y adentro; forma parte de la porción subglótica de la laringe. La *cara superior*, casi horizontal, forma el suelo del ventrículo laríngeo. El *borde externo* o adherente, notable por su espesor, corresponde al ala del tiroides, o mejor dicho, al músculo tiroaritenoideo, que cubre a este nivel la cara interna del cartílago. El *borde interno* o libre, muy delgado, forma con su homólogo del lado opuesto un pequeño triángulo isósceles de base posterior (fig. 808).

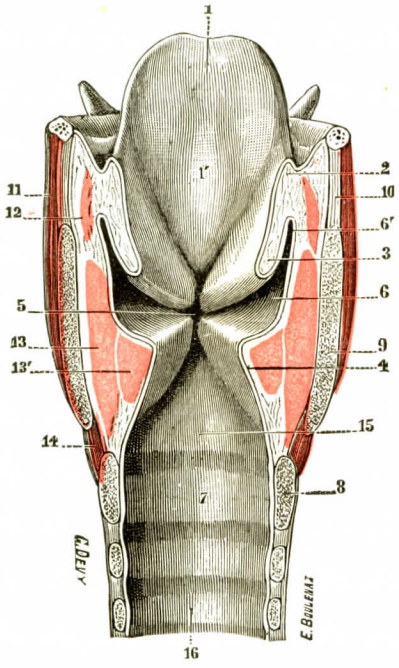

FIG. 807

El vestíbulo de la laringe y las cuerdas vocales vistos en un corte frontal de la laringe (segmento anterior del corte visto por su cara posterior).

1, cara posterior de la epiglotis, con 1', su rodete. — 2, repliegue aritenoepiglótico. — 3, cuerda vocal superior. — 4, cuerda vocal inferior. — 5, fosilla central de Merkel. — 6, ventrículo de la laringe, con 6', su prolongación ascendente. — 7, arco anterior del cricoides. — 8, corte del mismo cartílago. — 9, cartílago tiroides. — 10, membrana tirohioidea. — 11, músculo tirohioideo. — 12, músculo aritenoepiglótico. — 13, músculo tiroaritenoideo, con 13', su fascículo interno contenido en el espesor de la cuerda vocal inferior. — 14, músculo cricotiroideo. — 15, porción subglótica de la laringe. — 16, cavidad de la tráquea.

La longitud de las cuerdas vocales inferiores es, por término medio, de 20 a 25 milímetros en el hombre y de 16 a 20 milímetros en la mujer. Desde el punto de vista de su estructura, se componen esencialmente, como las superiores, de una lámina elástica, el ligamento tiroaritenoideo inferior, revestido en sus dos caras por un repliegue de la mucosa laríngea. Cada una de ellas comprende, además, en su espesor, un voluminoso fascículo del músculo tiroaritenoideo (figura 807, 13'), y precisamente a la presencia de este fascículo muscular se debe el gran espesor que las caracteriza.

c) *Paralelo anatómico entre las cuerdas vocales superiores e inferiores.* — Comparadas entre sí, las cuerdas vocales superiores y las cuerdas vocales inferiores difieren en primer lugar, según acabamos de ver, por su *forma* y su *estructura:* las primeras son delgadas, en forma de cinta, y carecen por completo de elementos musculares; las segundas son, por el contrario, muy gruesas, prismáticotriangulares, y poseen en toda su longitud un fascículo muscular bastante voluminoso.

Difieren además por su *extensión transversal*, pues las cuerdas vocales inferiores se aproximan algo más a la línea media que las superiores. De esta última disposición resulta: 1.°, que el triángulo que separa las dos cuerdas vocales inferiores es algo menos ancho que el triángulo que separa las dos cuerdas superiores y se halla realmente contenido dentro de este último; 2.°, que cuando se mira la laringe por arriba (fig. 806) se observan a la vez cuatro cuerdas vocales, mientras que cuando se mira por abajo se ven solamente las dos cuerdas vocales inferiores, que ocultan por completo a las superiores, rebasándolas hacia dentro.

En fin, las cuerdas vocales difieren, *desde el punto de vista funcional*, en que las inferiores son los órganos esenciales del aparato fonatorio y las únicas que merecen realmente el nombre de cuerdas vocales. Las superiores son elementos del todo accesorios, de importancia casi nula; se puede, en efecto, según lo han establecido hace tiempo las investigaciones de LONGUET, incidirlas en laringes que

se dejan en su sitio o que se atraen hacia delante del cuello, sin que la fonación sufra gravemente por esta mutilación.

2.° Glotis.—La glotis (fig. 808, A) es la hendidura media que hace comunicar la porción supraglótica de la laringe con la porción infraglótica. Puede ser definida: *el espacio, prolongado de delante atrás, que está limitado, a los lados, por el borde libre de las cuerdas vocales inferiores y por la cara interna de los cartílagos aritenoides.* Este espacio comprende dos porciones bien distintas: una porción anterior, que corresponde a las cuerdas vocales, y una porción posterior, que está situada entre los aritenoides. La primera de estas dos porciones es la glotis propiamente dicha, o *glotis interligamentosa;* la segunda constituye la *glotis intercartilaginosa* o *espacio interaritenoideo:*

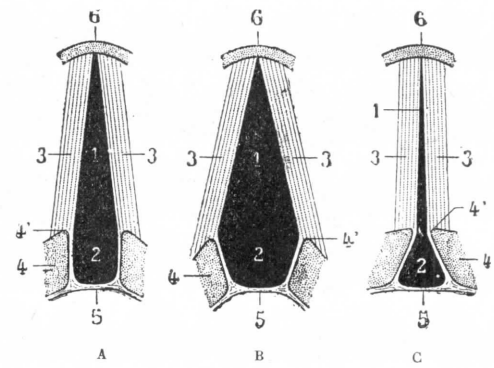

FIG. 808

Figuras esquemáticas de las diferentes formas que representan las dos glotis interligamentosa e intercartilaginosa, según que las cuerdas vocales: 1.°, estén en estado de reposo (A); 2.°, estén separadas una de otra (B); 3.°, o estén aproximadas a la línea media (C).

1, glotis interligamentosa. — 2, glotis intercartilaginosa. — 3, cuerdas vocales inferiores. — 4, cartílagos aritenoides, con 4', su apófisis anterior o vocal.—5, membrana interaritenoidea. — 6, cartílago tiroides.

a) *Glotis interligamentosa.* — La glotis interligamentosa (*glotis vocal* de los fisiólogos) tiene la forma de un triángulo isósceles, cuyo vértice está situado en el ángulo del tiroides y cuya base, del todo ideal, corresponde a una línea transversal trazada por las apófisis internas de los aritenoides.

α) Su *longitud,* representada por la perpendicular que va desde el vértice al centro de la base, es casi igual (aunque siempre suele ser algo menor) a la longitud misma de las cuerdas vocales inferiores, o sea de 20 a 25 milímetros en el hombre y de 16 a 20 milímetros en la mujer.

β) Su *anchura* varía, naturalmente, con la posición que ocupan las cuerdas vocales inferiores, repliegues esencialmente movibles, que, según las necesidades de la fonación, tan pronto se aproximan a la línea media como se alejan de ella. En el primer caso, la glotis puede llegar a tener, en su base, de 10 a 15 milímetros de anchura. En el segundo, se reduce tanto más cuanto más pronunciada es la desviación de las cuerdas vocales hacia dentro, y hasta desaparece completamente (oclusión de la glotis) cuando las dos cuerdas vocales se ponen en contacto mutuo. Se admite generalmente que en estado de reposo, o sea fuera de toda contracción de sus músculos constrictores o dilatadores (fig. 808, A), la hendidura glótica mide en su base de 7 a 8 milímetros aproximadamente en el hombre y 5 ó 6 milímetros en la mujer.

b) *Glotis intercartilaginosa.* — La glotis intercartilaginosa (*glotis respiratoria* de los fisiólogos), que es continuación de la precedente, está circunscrita, a los lados, por la cara interna de los cartílagos aritenoides, y hacia atrás, por el músculo aritenoideo. Su longitud es, por término medio, de 6 a 7 milímetros en el hombre y de 1 ó 2 milímetros menos en la mujer. En cuanto a su forma, no tiene nada de fija, pues los aritenoides que la limitan lateralmente son de por sí muy movibles. Varía, pues, según la posición que ocupan estos últimos cartílagos, o lo que es lo mismo, según el estado de la glotis interligamentosa (fig. 808). En el estado de reposo de ésta, la glotis intercartilaginosa ofrece la figura de un pequeño rectángulo bastante regular. Si la glotis interligamentosa se dilata o se contrae, el lado anterior

del rectángulo precitado se alarga en el primer caso y se acorta en el segundo. En fin, en el estado de oclusión de la glotis interligamentosa, la glotis intercartilaginosa tiene el aspecto de un triángulo, cuyo vérice, dirigido hacia delante, corresponde exactamente a la extremidad posterior de las cuerdas vocales inferiores, adosadas entre sí en la línea media.

Examen de las cuerdas vocales en el vivo. — Examinadas al laringoscopio (figura 810), las cuerdas vocales inferiores aparecen con el aspecto de dos cintillas nacaradas, brillantes, lisas. Su borde libre es delgado por delante en el espacio que corresponde a la glotis membranosa y grueso por detrás en el intervalo que corresponde a la glotis cartilaginosa.

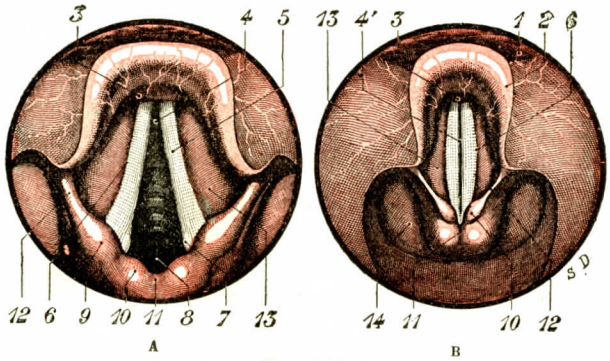

FIG. 809

Imagen de la laringe vista al laringoscopio (T.-J.).

A, sujeto en inspiración. — B, sujeto en espiración.

1, base de la lengua. — 2, epiglotis. — 3, tubérculo de Czermack. — 4, hendidura glótica ampliamente abierta. — 4', la misma convertida en lineal, durante la espiración. — 5, cuerdas vocales inferiores. — 6, abertura del ventrículo de Morgagni. — 7, apófisis vocal del cartílago aritenoides. — 8, tráquea. — 9, prominencia formada por el cartílago de Wrisbergs bajo la mucosa del repliegue aritenoepiglótico. — 10, vértice del cartílago aritenoides ocupado por el cartílago corniculado de Santorini. — 11, comisura interaritenoidea. — 12, repliegue aritenoepiglótico. — 13, cuerdas vocales falsas o superiores. — 14, seno piriforme.

La hendidura interceptada entre las cuerdas vocales inferiores es la *hendidura glótica* propiamente dicha o glotis vocal. El espacio intercartilaginoso es la glotis respiratoria.

Esencialmente móviles, las cintas vocales se aproximan la una a la otra siguiendo las fases respiratorias; el esfuerzo físico brusco cierra la glotis, mientras que el tórax se inmoviliza en inspiración (fig. 810). Estas formas normales de la glotis sufren importantes modificaciones en estado patológico, en particular en los

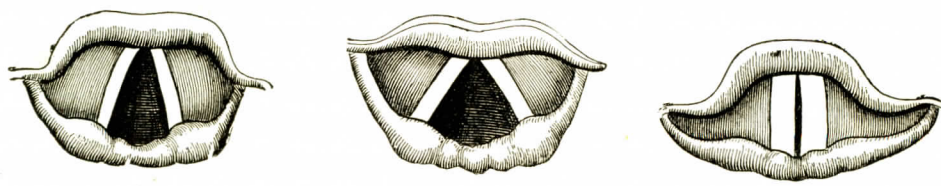

FIG. 810

Imágenes laringoscópicas de la glotis normal (según CHAVASSE y TOUBERT).

A, glotis en actitud de reposo. — B, glotis en inspiración forzada. — C, glotis en actitud de fonación o de esfuerzo.

casos de parálisis recurrenciales, pues los nervios recurrentes inervan la musculatura glótica.

3.° Ventrículos de la laringe. — En número de dos, derecho e izquierdo, los ventrículos de la laringe o *ventrículo de Morgagni* son divertículos de la cavidad

laríngea, que ocupan, a cada lado de la línea media, todo el espacio comprendido entre la cuerda vocal superior y la cuerda vocal inferior. Están prolongados en sentido ánteroposterior y tienen aproximadamente la misma longitud que las cuerdas vocales, o sea, por término medio, 20 milímetros en el hombre y unos 5 milímetros menos en la mujer.

Vistos en un corte vérticotransversal (fig. 807, 6), los ventrículos de Morgagni tienen la forma de un prisma triangular y presentan, por consiguiente, tres paredes: una *pared interna*, o mejor *súperointerna*, oblicua hacia abajo y adentro, que está formada por la cuerda vocal superior; una *pared inferior*, casi plana, que no es más que la cara superior de la cuerda vocal inferior; una *pared externa*, dirigida en sentido vertical, que corresponde al ala del cuerpo tiroides, reforzada a este nivel por los fascículos superiores del músculo tiroaritenoideo.

En su parte anterior, el ventrículo de Morgagni da origen a una prolongación ascendente *(porción vertical* o *apéndice* de algunos autores), cuyo vértice se remonta, según los casos, unas veces hasta el borde superior del cartílago tiroides, otras veces hasta la parte media de la membrana tirohioidea, o más arriba todavía, hasta el hueso hioides. La hemos visto varias veces extenderse hasta por debajo de la mucosa de la base de la lengua. Esta prolongación es la homóloga, rudimentaria en el hombre, de divertículos mucho más considerables que existen normalmente en algunos mamíferos y que, bajo el nombre de *sacos laríngeos* o *bolsas laríngeas*, se extienden más o menos por la región del cuello y hasta del tórax. Así, veremos en el orangután divertículos laríngeos, llenos de aire, que no solamente cubren la cara anterior del cuello y de la delantera del pecho, sino que desciende hasta las axilas.

Los ventrículos de Morgagni comunican con la cavidad laríngea, a cada lado de la glotis, por un orificio prolongado de delante atrás (fig. 811, 6) que está limitado hacia arriba por el borde libre de las cuerdas vocales superiores, y hacia abajo, por el borde libre de las cuerdas vocales inferiores. Hay que observar que este orificio es siempre un poco más corto que las cuerdas vocales mismas, pues éstas se fusionan entre sí un poco antes de su inserción posterior en los aritenoides. Desde el punto de vista de su forma, la entrada de los ventrículos de la laringe es elíptica o en forma de ojal; su parte media, que es, natural-

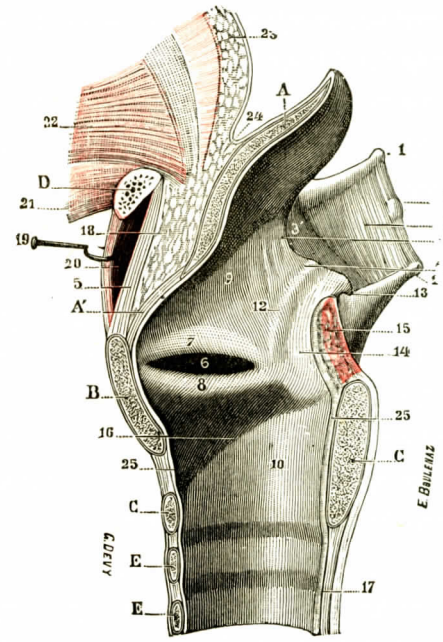

FIG. 811

Corte sagital de la laringe: segmento derecho del corte visto por su cara interna.

A, epiglotis, con A', ligamento tiroepiglótico. — B, cartílago tiroides. — C, cartílago cricoides. — D, cuerpo del hueso hioides. — E, anillo cartilaginoso de la tráquea. — 1, asta mayor del hioides. — 2, asta superior del tiroides. — 3, membrana tirohioidea, con 3', su fascículo que va a insertarse en las paredes laterales de la epiglotis. — 4, ligamento tirohioideo lateral, con su núcleo cartilaginoso. — 5, ligamento tirohioideo medio. — 6, ventrículo de la laringe. — 7, cuerda vocal superior. — 8, cuerda vocal inferior. — 9, porción supraglótica de la laringe. — 10, su porción subglótica. — 11, repliegue aritenoepiglótico. — 12, relieve formado por la glándula prearitenoidea. — 13, relieve formado por el cartílago corniculado. — 14, cara interna del cartílago aritenoides derecho. — 15, músculo ariaritenoideo. — 16, surco correspondiente al borde superior del anillo cricoides. — 17, porción membranosa de la tráquea. — 18, paquete adiposo preglótico. — 19, músculo tirohioideo. — 20, bolsa serosa de Boyer. — 21, músculo geniohioideo. — 22, músculo geniogloso. — 23, base de la lengua. — 24, repliegue glosoepiglótico medio. — 25, mucosa laríngea.

mente, la más ancha, mide tres o cuatro milímetros de altura. A su nivel es donde se refleja la mucosa laríngea para ir a tapizar el interior del ventrículo.

B. — Zona supraglótica

La zona supraglótica, más conocida con el nombre de *vestíbulo de la laringe*, está situada, como su nombre indica, encima de la glotis. Es una cavidad oval, más ancha por delante que por detrás, que presenta cuatro paredes (figs. 802 y 811): una *pared anterior*, una *pared posterior* y dos *paredes laterales*.

1.° Pared anterior. — La pared anterior o epiglótica está formada por la epiglotis. Muy ancha por arriba, se estrecha gradualmente a medida que desciende, y termina, por abajo, por una especie de lengüeta muy delgada que viene a interponerse entre las inserciones tiroideas de las cuerdas vocales superiores. Por debajo de esta lengüeta terminal se ve una pequeña depresión media, la *fosilla central* de Merkel (fig. 807, 5), que está situada inmediatamente por encima de la inserción de las cuerdas vocales inferiores.

La pared epiglótica del vestíbulo de la laringe es cóncava transversalmente. En el sentido vertical, es convexa por arriba, cóncava por su parte media y nuevamente convexa por abajo. Esta convexidad inferior está a veces aumentada por un pequeño paquete de tejido adiposo que se deposita entre el cartílago y la mucosa; cuando es muy acentuada, constituye, por dentro de los repliegues aritenoepiglóticos y por encima de las cuerdas vocales superiores, una especie de relieve triangular que se designa con el nombre de *rodete epiglótico*.

2.° Pared posterior. — La pared posterior está constituída: 1.°, *en la línea media*, por los fascículos más elevados del músculo ariaritenoideo, por encima de los cuales se ve la escotadura interaritenoidea; 2.°, *a los lados de la línea media*, por la parte más superior de los cartílagos aritenoides, coronados por los cartílagos corniculados.

3.° Paredes laterales. — Las paredes laterales están formadas, por arriba, por los repliegues aritenoepiglóticos, que continúa, por abajo, la cara interna de las cuerdas vocales superiores. Consideradas en conjunto, estas paredes laterales se dirigen oblicuamente de arriba abajo y de fuera a dentro, y aproximándose gradualmente entre sí, dan al vestíbulo de la laringe una disposición francamnte infundibuliforme.

C. — Zona subglótica

La zona subglótica de la laringe comprende toda la porción de la cavidad laríngea que está situada por debajo de la glotis. Se halla constituída: 1.°, *hacia atrás*, por el engaste del cricoides; 2.°, *hacia delante*, por la parte anterior de este mismo cartílago y, encima de él, por la parte inferior del tiroides (fig. 811, 10); 3.°, *hacia los lados*, por las partes laterales del cricoides por abajo, y por arriba, por la cara interna de las cuerdas vocales inferiores.

La porción subglótica de la laringe se divide en dos partes: superior e inferior. La parte inferior, la que corona la tráquea, es bastante regularmente cilíndrica. Su parte superior, por efecto de la inclinación hacia dentro de sus paredes laterales, reviste el aspecto de un embudo invertido, o también de una especie de bóveda que

estuviese atravesada en su cúspide por una hendidura ánteroposterior, la *hendidura glótica*.

§ 4. — Constitución anatómica

Considerada desde el punto de vista de su constitución anatómica, la laringe presenta para su estudio: 1.°, una serie de piezas cartilaginosas, los *cartílagos de la laringe*, cuyo conjunto constituye el esqueleto del órgano; 2.°, las *articulaciones* y los *ligamentos* que unen entre sí estos diferentes cartílagos; 3.°, los *músculos* que los mueven; 4.°, un revestimiento mucoso, la *mucosa laríngea;* 5.°, formaciones glandulares, las *glándulas de la laringe*, anexas a esta mucosa.

Según Sébileau y Truffert, la laringe es comparable a un cornete formado por una membrana fibroelástica que en ciertos puntos se diferencia en cartílagos (aritenoides, cricoides) y que se envaina en un aparato suspensor (aparato tirohioideo), vestigio de las formaciones branquiales primitivas. La *membrana fibroelástica* que forma la laringe se continúa por abajo con la tráquea, delgada en números puntos, como en la región que se extiende de la epiglotis a los cartílagos aritenoides (membrana cuadrangular de Tourtual). Esta membrana se engruesa en las cuerdas vocales, se hace fibrocartilaginosa por arriba y por delante, en donde forma la epiglotis, y se muestra hasta enteramente cartilaginosa en el cricoides y los aritenoides. El *cartílago tiroides* «no es, como los precedentes, una porción diferenciada de la membrana fibroelástica, sino una pieza de este aparato de sostén que el esqueleto branquial forma al tubo respiratorio» (Sébileau y Truffert). El cartílago tiroides deriva, en efecto, del cuarto arco branquial y se encuentra unido al aparato hioideo (segundo y tercer arcos branquiales); el conjunto forma el *aparato suspensor de la laringe*.

A. — Cartílagos de la laringe

Las piezas cartilaginosas o fibrocartilaginosas que entran en la constitución de la laringe son nueve, a saber: 1.°, tres piezas *impares y medias*, que son, de abajo arriba, el cartílago cricoides, el cartílago tiroides y la epiglotis; 2.°, seis piezas *pares y laterales*, tres de cada lado que son los cartílagos aritenoides, los cartílagos corniculados o cartílagos de Santorini y los cartílagos de Wrisberg (figura 812).

1.° Cartílago cricoides. — El cartílago cricoides (fig. 813, A, B, C) ocupa la parte inferior de la laringe: sobre él, como veremos, descansan todos los demás. Visto en conjunto tiene la forma de un anillo, y de ahí el nombre de *cricoides* (de κρικος, anillo, y ειδος, forma) que se le ha dado. No obstante, su altura no es uniforme como la de un anillo ordinario: mide, en efecto, de 20 a 30 milímetros en su parte posterior, y de 5 a 7 milímetros solamente en su parte anterior. El cartílago cricoides es, pues, mucho más alto por detrás que por delante. Por esto se le compara, con razón, a un anillo dispuesto horizontalmente y cuyo engarce estuviese vuelto hacia atrás. Por razón de su forma anular, el cartílago cricoides presenta: 1.°, *dos superficies*, una interior y otra exterior; 2.°, *dos bordes*, uno superior y otro inferior, que tienen la foma de una circunferencia.

a) *Superficie interior.* — La supercie interior, cóncava, corresponde a la porción subglótica de la laringe. Lisa y uniforme, está tapizada por la mucosa en toda su extensión.

b) *Superficie exterior.* — La superficie exterior, convexa en su parte anterior, casi plana en su parte posterior, es mucho más accidentada. Presenta sucesivamente: 1.°, *por delante*, una pequeña eminencia media, de cuyos dos lados se des-

prenden los dos músculos cricotiroideos; 2.°, *por detrás*, una cresta roma vertical, en la que se insertan algunas de las fibras longitudinales del esófago, y, a cada lado de esta cresta, dos depresiones más o menos profundas, en las cuales nacen los dos

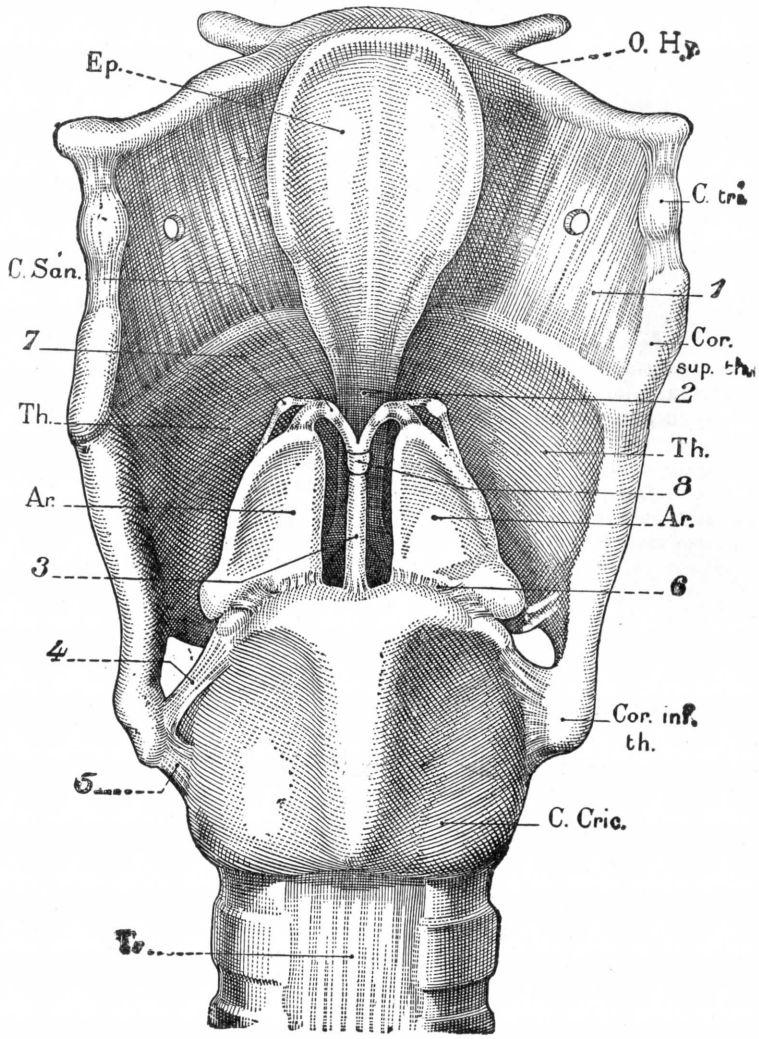

FIG. 812

Cartílagos de la laringe. Sus medios de unión. Vista posterior (según SÉBILEAU).

O. Hy., hueso hioides. — Ep., epiglotis. — Th., cartílago tiroides. — C. Cric., cartílago cricoides. — Ar., cartílago aritenoides. — Cor. up. th., Cor. inf. th., astas superior e inferior del tiroides. — C. tri., *cartílago triticeo*. — C. San., cartílago de Santorini. — Tr., cara posterior de la tráquea. — 1, membrana tirohioidea. — 2, ligamento tiroepiglótico. — 3, ligamento yugular. — 4, ligamento ceratocricoideo superior. — 5, ligamento ceratocricoideo inferior. — 6, ligamento cricoaritenoideo o triquetro. — 7, sesamoideo posterior. — 8, cartílago interaritenoideo.

músculos cricoaritenoideos posteriores; 3.°, *lateralmente*, en la unión de su parte convexa con su parte plana, una pequeña faceta, substituída a veces por una especie de apófisis, faceta por la cual el cricoides se articula con las astas menores del cartílago tiroides.

c) *Borde inferior.* — El borde, inferior, bastante regularmente redondeado, delgado y cortante, corresponde al primer anillo de la tráqua, al que está unido por una membrana fibrosa. De este borde se desprenden ordinariamente tres pequeñas eminencias, una anterior y media, y otras dos laterales, que se dirigen hacia el primer anillo de la tráquea y se unen con él en muchos casos.

d) *Borde superior.* — El borde superior difiere del precedente en que es mucho más grueso y no tan perfectamente circular: su diámetro ánteroposterior, en efecto, excede al diámetro transversal en un tercio o en un cuarto. Difiere de él, además, en que no es horizontal como él, sino sumamente inclinado de arriba abajo y de atrás a delante. Su *parte anterior* presta inserción a la membrana cricotiroidea; sus *partes laterales*, a las dos músculos cricoaritenoideos laterales. Su *parte poste-*

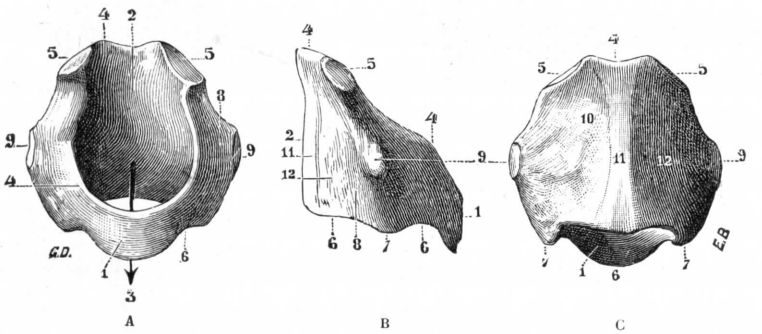

FIG. 813

Cartílago cricoides: A, visto por su cara anterior; B, visto por su cara lateral derecha; C, visto por su cara posterior.

1, mitad anterior, estrechada, del anillo cricoideo. — 2, su mitad posterior, ensanchada en forma de engarce. — 3, cavidad del anillo. — 4, borde superior, oblicuamente dirigido hacia abajo y adelante. — 5, facetas articulares para la base de los cartílagos aritenoides. — 6, borde inferior, con 7, 7, dos eminencis para la inserción del músculo constrictor inferior de la faringe. — 8, 8, caras externas, con 9, 9, las facetas articulares para las astas inferiores del cartílago tiroides. — 10, cara posterior, con 11, su cresta media, y 12, sus fosillas laterales.

rior presenta en cada lado de la línea media una faceta elíptica, que mira hacia fuera y arriba (fig. 813, A, 5): está destinada a la articulación del cartílago cricoides con el cartílago aritenoides. Entre las dos facetas (la derecha y la izquierda), el cartílago cricoides, ligeramente escotado, corresponde a los fascículos inferiores del músculo ariaritenoideo.

2.° Cartílago tiroides. — El cartílago tiroides (fig. 814, A y B), así llamado (de las palabras griegas θυρεος, escudo, y ειδος, forma) porque está dispuesto a manera de escudo protector por delante de las partes esenciales de la fonación, ocupa la parte anterior y superior de la laringe. Está formado por dos láminas cuadriláteras, colocadas verticalmente y unidas entrambas en la línea media, formando así un ángulo diedro cuya abertura mira hacia la columna vertebral. Así comprendido, el cartílago tiroides se asemeja bastante a un libro entreabierto cuyo lomo fuese vertical y mirase hacia delante. Considéranse en él: 1.°, una cara anterior; 2.°, una cara posterior; 3.°, cuatro bordes, que se distinguen en borde superior, borde inferior y bordes posteriores.

a) *Cara anterior.* — La cara anterior o superficial (fig. 814, A) presenta ante todo, en la línea media, una eminencia angular, *ángulo saliente del tiroides*, formada por la unión de sus dos mitades laterales. Esta eminencia longitudinal, más acentuada en su parte superior que en su parte inferior, constituye la *nuez de Adán*

de los antiguos anatomistas. Nadie ignora que es mucho más pronunciada en el hombre que en la mujer.

A cada lado de la línea media se ve una superficie plana, cuadrilátera, más extendida en anchura que en altura.

Una línea oblicuamente dirigida de arriba abajo y de atrás a delante y que presenta en cada una de sus extremidades un pequeño tubérculo divide esta super-

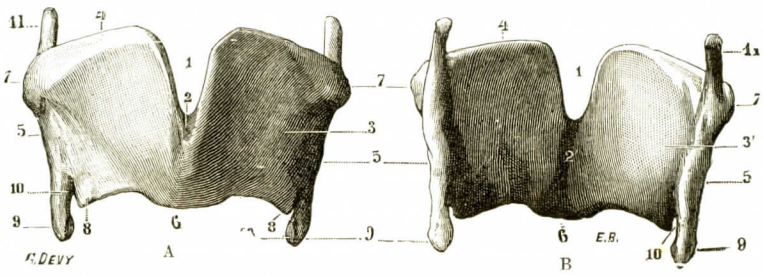

Fig. 814

Cartílago tiroides: A, visto por su cara anterior; B, visto por su cara posterior.

1, escotadura media, que separa por arriba las dos mitades del cartílago. — 2, ángulo saliente, y 2', ángulo entrante, formados por la unión de estas dos mitades. — 3, las partes laterales o alas del tiroides, vistas por su cara externa. — 3', las mismas, vistas por su cara interna. — 4, borde superior. — 5, 5, bordes posteriores. — 6, borde inferior. — 7, tubérculos superiores. — 8, tubérculos inferiores. — 9, asta inferior. — 10, escotadura que separa esta asta del tubérculo inferior. — 11, astas superiores. — 12, facetas articulares para el cartílago cricoides.

ficie en dos partes desiguales: una parte posterior, relativamente pequeña, cubierta por los músculos esternotiroideo y constrictor inferior de la faringe, y una parte anterior mucho mayor, que corresponde al tirohioideo (fig. 815, *c* y *b*). En cuanto a la línea oblicua misma *(aa)*, así como a los dos tubérculos que la terminan, presta inserción por arriba a este último músculo y por abajo al músculo esternotiroideo.

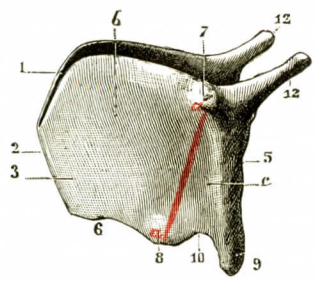

Fig. 815

Cartílago tiroides visto por su cara lateral izquierda.

1, 2, 3, 5, 6, 7, 8, 9, 10, 11 y 12, como en la figura 814.

aa, línea virtual *(rojo)* que une el tubérculo superior con el inferior y divide la cara lateral del tiroides en dos partes: una parte anterior *(b)* y otra parte posterior *(c)*.

b) *Cara posterior.* — La cara posterior o profunda (fig. 814, B), de forma exactamente inversa a la cara precedente, presenta los elementos siguientes: 1.°, en la línea media, un ángulo entrante, el *ángulo entrante del tiroides*, en el que se insertan sucesivamente por arriba la epiglotis y las cuerdas vocales superiores, más abajo las cuerdas vocales inferiores, y más abajo todavía los fascículos de los músculos tiroaritenoideos; 2.°, a cada lado de la línea media, una superficie cuadrilátera, plana o ligeramente cóncava, que está en relación en parte con los ventrículos de la laringe, en parte con la mucosa faríngea y con los músculos tiroaritenoideos y cricoaritenoideos laterales.

El tubo elástico laríngeo, soldado al escudo tiroideo, sólo ocupa una parte del ángulo entrante; deja así a cada lado una depresión: el *canal faringolaríngeo* (Sébileau y Truffert).

c) *Borde inferior.* — El borde inferior, que es ligeramente sinuoso, está en relación con la circunferencia superior del cricoides, al que está unido por la membrana cricotiroidea. Además, este borde presta inserción, en la mayor parte de su extensión, a los músculos cricotiroideos.

d) *Borde superior.* — El borde superior, más largo y sobre todo mucho más sinuoso que el inferior, presenta tres escotaduras: 1.°, una escotadura media, *escotadura tiroidea*, situada encima de la nuez de Adán y más profunda en el hombre que en la mujer; 2.°, dos escotaduras laterales, una derecha y otra izquierda, que corresponden a la parte más externa de este borde. El borde superior del tiroides, como se ve, podría muy bien representarse por dos S mayúsculas horizontales y adosadas entre sí por su parte descendente. En este borde se inserta la *membrana tirohioidea.*

e) *Bordes posteriores.* — Los bordes posteriores (fig. 815, 5), dirigidos verticalmente, redondeados y romos, prestan inserción, a derecha e izquierda, a la aponeurosis de la faringe y a los tres músculos, constrictor medio, faringoestafilino y estilofaríngeo. Estos bordes se prolongan por arriba y por abajo en forma de dos apófisis verticales, de figura conoidea, que se designan con el nombre de *astas del tiroides.* Por su situación se distinguen en *astas superiores* y *astas inferiores.* Las astas superiores, mucho más largas que las inferiores, miden 15 a 20 milímetros de longitud: están unidas al hueso hioides por un cordón fibroso, el *ligamento tirohioideo lateral* (fig. 822). Las astas inferiores, bastante más cortas que las superiores, tienen una longitud de 5 a 8 milímetros; terminan en su extremo libre por una faceta articular, que se une a la faceta similar que hemos encontrado anteriormente en las partes laterales del cartílago cricoides.

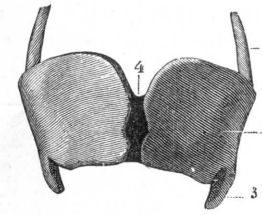

FIG. 816

Cartílago medio del tiroides (según RAMBAUD y RENAULT).

1, pieza lateral. — 2, asta mayor. — 3, asta menor. — 4, pieza media o cartílago intertiroideo.

El cartílago tiroides no es una pieza única. Se compone, en realidad, como lo han establecido desde largo tiempo las investigaciones de RAMBAUD y RENAULT (*Origen y desarrollo de los huesos*, París, 1864), de dos piezas laterales unidas entre sí por una tercera pieza, impar y media, que designaremos con el nombre de *cartílago intermedio* (*cartílago vocal* de RAMBAUD y RENAULT). Este último cartílago, muy visible en el niño cuando se mira el tiroides por transparencia, es menos aparente en el adulto y desaparece en el anciano por efectos de su fusión con las piezas laterales. Como lo demuestra la presente figura (fig. 816, 4), el cartílago intertiroideo se extiende desde el borde superior del tiroides a su borde inferior. Más ancho en su parte media que en sus dos extremidades, reviste la forma de un rombo de eje vertical, cuyos dos ángulos laterales fuesen muy obtusos y el superior e inferior, por el contrario, muy agudos. RAMBAUD y RENAULT lo compara acertadamente con una aguja de brújula.

El cartílago intertiroideo difiere de las láminas del tiroides por su color, que es menos opaco, y por la naturaleza misma de su propia substancia, que es más flexible y más elástica. Está unido a las porciones laterales del cartílago tiroides por un tejido cartilaginoso más o menos fibrilar, que, en la edad juvenil, permite movimientos muy ligeros.

En la parte posterior del cartílago intertiroideo y en su parte media se implanta un pequeño núcleo fibrocartilaginoso, el *nódulo glótico anterior*, al que van a insertarse las cuerdas vocales inferiores.

3.° Cartílagos aritenoides. — En número de dos, uno derecho y otro izquierdo, los cartílagos aritenoides (figs. 791 y 817) están situados en la parte posterior y superior del cartílago cricoides. Cada uno de ellos tiene la forma de una pirámide triangular con su eje mayor vertical y presenta, por consiguiente, una *base*, un *vértice*, tres *caras* y tres *bordes:*

a) *Base.* — La base, dirigida hacia abajo, se articula con el borde superior del cartílago cricoides: presenta, con este objeto, una faceta elíptica cuyo eje mayor es oblicuo hacia atrás y afuera.

Por delante y por detrás de esta faceta articular, la base del aritenoides se prolonga bajo la forma de dos apófisis, que se distinguen en anterior y posterior. La *apófisis anterior o interna* forma relieve dentro de la cavidad misma de la laringe. Termina ordinariamente en punta y presta inserción a la cuerda vocal inferior. La *apófisis posterior* o *externa* está situada por fuera de la cavidad laríngea. Es más corta y más voluminosa que la precedente y presta inserción a los dos músculos cricoaritenoideo posterior y cricoaritenoideo lateral.

Por razón de sus conexiones, las dos apófisis precitadas se designan muy a menudo, tanto en anatomía como en fisiología, la primera con el nombre de *apófisis vocal* y la segunda con el de *apófisis muscular*.

b) *Vértice.* — El vértice del aritenoides, dirigido hacia arriba, se inclina ligeramente hacia dentro, o sea hacia el lado opuesto. Se halla coronado por el

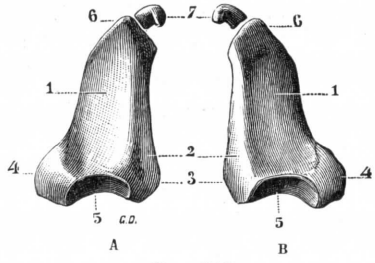

FIG. 817

Cartílagos aritenoides y corniculados vistos por su cara ánteroexterna (doble aumento): A, cartílago del lado izquierdo; B, cartílago del lado derecho.

1, cara posterior. — 2, cara interna vista de perfil. —3, apófisis ánterointerna o vocal.—4, apófisis pósteroexterna o muscular. — 5, 5, base del cartílago, con la faceta que se articula con el cartílago cricoides. — 6, su vértice. — 7, cartílagos corniculados.

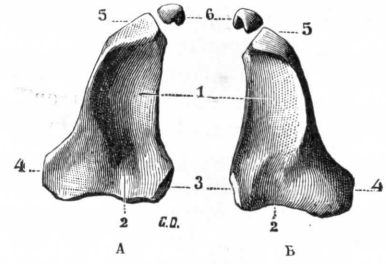

FIG. 818

Cartílagos aritenoides y corniculados vistos por su cara posterior (doble aumento): A, cartílago del lado izquierdo; B, cartílago del lado derecho.

1, cara ánteroexterna. — 2, fosilla para la inserción del músculo tiroaritenoideo. — 3, apófisis ánterointerna o vocal. — 4, apófisis pósteroexterna o muscular. — 5, vértice del aritenoides. — 6, cartílagos corniculados o cartílagos de Santorini.

cartílago corniculado (véase más adelante), que se le adhiere íntimamente y lo continúa.

c) *Caras.* — Las tres caras del aritenoides se distinguen en *interna*, *posterior* y *ánteroexterna*. La *cara interna*, plana, lisa y uniforme, está revestida por la mucosa. Limita, con la del lado opuesto, el espacio que hemos designado más arriba con el nombre de *glotis intercartilaginosa*. La *cara posterior*, excavada en forma de fosilla, corresponde al músculo ariaritenoideo, que en ella se inserta en su mayor parte. La *cara ánteroexterna* presenta dos fosillas: una fosilla superior, más ancha, en la que se inserta la cuerda vocal superior; una fosilla inferior, mucho más pequeña, en la que va a insertarse el músculo tiroaritenoideo. Una cresta roma, con frecuencia poco acentuada, separa ambas fosillas una de otra.

d) *Bordes.* — Los tres bordes del aritenoides separan las caras antes descritas. Se distinguen, por su situación, en *borde anterior*, *borde posterior* y *borde externo*. De estos tres bordes, solamente el último, el borde externo, merece mención especial; está contorneado en forma de S itálica y se extiende desde la apófisis externa hasta el vértice del cartílago; en él van a insertarse los fascículos externos del músculo tiroaritenoideo.

4.° Cartílagos corniculados. — Los cartílagos corniculados, denominados también *cartílagos de Santorini*, son dos pequeños núcleos cartilaginosos (figs. 817, 7, y 818, 6), situados inmediatamente por encima de los aritenoides. Su longitud

varía entre 4 y 6 milímetros y su forma es la de un pequeño cono cuya base descansa sobre el vértice truncado del aritenoides correspondiente; su vértice, encorvado hacia dentro y atrás, se pone casi en contacto con el del lado opuesto.

5.° Cartílagos de Wrisberg. — Los cartílagos de Wrisberg no son constantes y, cuando existen, presentan en sus dimensiones variaciones individuales muy extensas; son dos, uno derecho y otro izquierdo, y están situados entre los repliegues arítenoepiglóticos.

Cada uno de ellos tiene la forma de un pequeño cilindro, casi siempre aplanado en sentido transversal a manera de cuña, y mide por término medio de 8 a 10 milímetros de altura por milímetro y medio a 2 milímetros de anchura.

Distínguense en ellos dos extremos, uno *superior* y otro *inferior*. Su *extremo superior* (fig. 806, 11), abultado y redondeado, forma relieve sobre el borde libre del repliegue arítenoepiglótico, un poco por delante del cartílago corniculado correspondiente. Su *extremo inferior*, más delgado y como afilado, se pierde en el espesor mismo del repliegue mucoso, a nivel del borde adherente de la cuerda vocal superior.

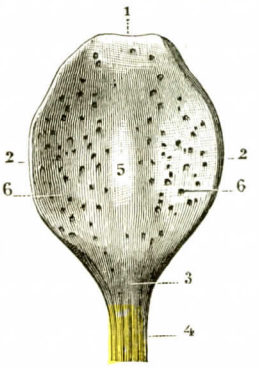

FIG. 819

Epiglotis vista por su cara posterior.

1, base de la epiglotis. — 2, 2, sus bordes laterales. — 3, su vértice. — 4, ligamento tiroepiglótico. — 5, parte media, desprovista de agujeros. — 6, partes laterales, sembradas de pequeños orificios glandulares.

6.° Epiglotis.—La epiglotis (de επι sobre, y γλωττις, glotis) es un fibrocartílago impar y medio, situado por delante del orificio superior de la laringe, sobre el cual desciende a manera de opérculo cuando la laringe, en el momento de la deglución, se aplica contra la base de la lengua. Este fibrocartílago, una vez aislado de las partes vecinas (fig. 819), reviste la forma de una lámina delgada y de forma oval con su eje mayor vertical. Considéranse en él *dos extremos, dos caras* y *dos bordes:*

A. EXTREMOS. — Los dos extremos de la epiglotis se distinguen, por su situación, en *superior* e *inferior*.

a) *Extremo superior.* — El extremo superior o *base* es libre, redondeado en forma de semicírculo, un poco torcido hacia delante del lado de la base de la lengua. Presenta en la línea media una ligera escotadura. A los lados se continúa con los bordes laterales de la epiglotis por dos ángulos muy redondeados.

b) *Extremo inferior.* — El extremo inferior o *vértice*, más o menos delgado, está oculto en el espesor de las partes blandas contiguas. Va a fijarse, por medio de una lengüeta fibrosa, en el ángulo entrante del tiroides, inmediatamente por encima de la inserción de las cuerdas vocales (fig. 812, 2).

B. CARAS. — De las dos caras de la epiglotis (figs. 811 y 812), la una es *anterior* y la otra *posterior*.

a) *Cara anterior.* — La cara anterior, cóncava de arriba abajo, convexa transversalmente, mira hacia la base de la lengua. Su mitad superior es libre y está revestida por la mucosa. Esta mucosa, al pasar de la cara anterior de la epiglotis a la lengua, forma tres repliegues, que hemos ya señalado al tratar de la lengua con los nombres de *repliegues glosoepiglótico medio* y *repliegues glosoepiglóticos laterales* (fig. 833, 4 y 5). Entre estos repliegues se encuentran dos fosillas, una derecha y otra izquierda: son las *fosillas glosoepiglóticas* (fig. 933, 6).

Por debajo de su porción libre, la cara anterior de la epiglotis corresponde al hueso hioides y a la membrana tirohioidea, de la que está separada por un voluminoso paquete de tejido céluloadiposo (fig. 811, 18) que se ha denominado impropiamente *glándula de Morgagni*. En efecto, este tejido se halla enteramente desprovisto de elementos glanduares y debe desecharse la expresión de glándula con que se ha designado durante largo tiempo. La substituiremos por el nombre de *paquete adiposo preglótico*. Está alojado en la cavidad preepiglótica descrita antes (pág. 931).

b) *Cara posterior.* — La cara posterior de la epiglotis, vuelta del lado de la faringe, presenta la misma configuración que la cara anterior, pero en sentido inverso, es decir, convexa de arriba abajo y cóncava en el sentido transversal. Es libre en toda su extensión y está revestida por la mucosa laríngea. La porción media (fig. 819, 5) es lisa e igual; sus partes laterales (6), al contrario, están como acribilladas de pequeños orificios, visibles a simple vista, que no son sino los orificios de las numerosas glándulas situadas en el espesor del fibrocartílago.

C. Bordes. — Los dos bordes de la epiglotis se distinguen en *borde izquierdo* y *borde derecho*. Son convexos hacia fuera y dan origen, como hemos visto antes, a las prolongaciones faringoepiglóticas y aritenoepiglóticas, de las cuales aquéllas van a terminar, por otra parte, en las paredes laterales de la faringe y las segundas en el borde externo de los cartílagos aritenoides.

Entre estos repliegues faringoepiglótico y aritenoepiglótico existe una depresión que se extiende hasta la pared lateral de la faringe, es la *vallécula* separada del canal faringolaríngeo por una eminencia de la mucosa determinada por el paso del nervio laríngeo superior.

7.° Estructura de los cartílagos de la laringe. — Los cartílagos de la laringe no tienen todos la misma estructura. — El *cricoides* y la *porción inferior de los aritenoides*, incluídas sus dos apófisis anterior y posterior, están esencialmente formados de cartílago hialino: hállanse, además, envueltos en una lámina pericondral. — El *tiroides* está igualmente constituído por cartílago hialino en sus paredes laterales, mientras que su parte media, el *cartílago intertiroideo*, pertenece a la variedad de los cartílagos elásticos reticulados. — La *epiglotis*, el *cartílago de Wrisberg* y la *porción ascendente de los aritenoides* están formados también por cartílago elástico, y lo mismo puede decirse, según Rheiner, de la apófisis anterior del aritenoides. — En cuanto al *cartílago de Santorini*, pertenece al grupo de los fibrocartílagos, es decir, que está constituído por tejido cartilaginoso de substancia fundamental conjuntiva.

8.° Su osificación. — Hacia la edad de veinticinco a treinta años, muchas veces antes, los verdaderos cartílagos de la laringe son invadidos por la osificación.

α) Los primeros puntos óseos aparecen ordinariamente en el *cartílago tiroides* a nivel de su borde posterior; a expensas de este centro, *centro lateral*, se osifican las astas mayores y las menores. Muy pronto, después de la aparición de este primer centro, se desarrolla otro en la pieza media: es el *centro medio*. El centro lateral y el centro medio, extendiéndose continuamente, se aproximan entre sí y acaban por encontrarse. En el hombre, a la edad de sesenta y cinco años, todas las partes del cartílago se osificaron: al cartílago tiroides sucede el hueso tiroides.

β) El *cartílago cricoides* empieza a osificarse poco después del tiroides. Esta osificación la verifican dos centros: uno *posterior*, que aparece de los veinticinco a los treinta años en el borde superior del engarce cricoideo, y otro *anterior*, que se manifiesta algunos años después en la parte media de la cara anterior de este cartílago. Como en el tiroides, estos dos centros se aproximan entre sí y acaban por fusionarse. La osificación del cricoides es ordinariamente completa hacia la edad de sesenta y cinco años.

γ) El *cartílago aritenoides* es invadido por la osificación casi en la misma época que el cricoides. El tejido óseo se manifiesta primero a nivel de la apófisis externa y desde ella se extiende progresivamente a toda la altura del cartílago.

δ) En cuanto al *cartílago de Santorini*, se osifica más tardíamente. Un punto óseo aparece en su centro e invade poco a poco todo el cartílago. A los sesenta y cinco o setenta años los cartílagos de Santorini están ordinariamente transformados cada uno en una pequeña pieza ósea, que unas veces se suelda al aritenoides correspondiente y otras veces conserva toda su independencia y movilidad.

B. — Articulaciones y ligamentos de la laringe

Las articulaciones de la laringe se dividen en *extrínsecas* e *intrínsecas*. Las primeras comprenden la unión del cartílago tiroides con el hueso hioides y la unión del cricoides con la tráquea. Las segundas nos ofrecen ante todo la articulación del cricoides con el tiroides, la articulación de los aritenoides con el cricoides y la articulación de los cartílagos corniculados con los aritenoides: éstas son las *verdaderas articulaciones*. Comprenden, por lo demás, cierto número de *ligamentos*, que unen entre sí piezas cartilaginosas desprovistas de superficies articulares y hasta separadas por cierto intervalo; tales son: el ligamento que une la epiglotis al tiroides, los ligamentos que unen el tiroides a los aritenoides y los ligamentos que unen los aritenoides a la epiglotis.

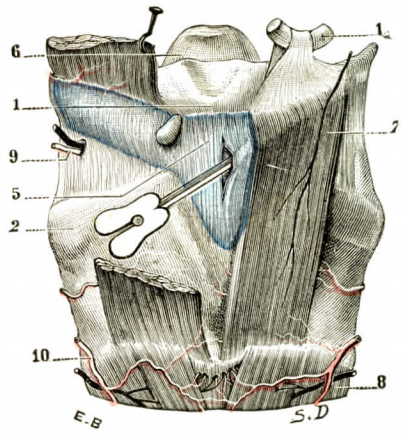

Fig. 820

La bolsa serosa de Boyer vista por su cara anterior (T.-J.).

1, hueso hioides. — 2, cartílago tiroides. — 5, bolsa de Boyer, en cuya cara anterior se ve, un poco hacia la derecha de la línea media, un ganglio linfático. — 6, epiglotis. — 7, músculo tirohioideo con su nervio. — 8, músculo cricotiroideo. — 9, arteria y nervio laríngeos superiores. — 10, arteria y nervio laríngeos inferiores. — 11, digástrico.

1.° Unión del tiroides con el hueso hioides. — El cartílago tiroides y el hueso hioides están unidos entre sí: 1.°, en su parte media, por un ligamento en forma de membrana, el *ligamento tirohioideo medio;* 2.°, en sus partes laterales, por dos ligamentos en forma de cordón, los *ligamentos tirohioideos laterales* (figuras 821 y 822).

A. Ligamento tirohioideo medio. — El ligamento tirohioideo medio, más conocido con el nombre de *membrana tirohioidea*, tiene la forma de una membrana cuadrilátera, de 2 ó 3 centímetros de altura por 4 ó 5 de anchura. Se desprende por abajo del borde superior del cartílago tiroides. Desde allí se dirige hacia arriba, pasa por detrás del hueso hioides y va a insertarse en el borde posterior de este hueso, así como en el borde posterior de sus astas mayores. En la línea media la membrana se engruesa y forma un ancho ligamento que parte de los bordes y del fondo de la escotadura tiroidea e insértase por arriba entre los cuernos menores: es el *ligamento tirohioideo mediano.*

α) *Por delante*, la membrana tirohioidea está en relación: 1.°, en la línea media, con una bolsa serosa, la *bolsa serosa de Boyer* (fig. 820, 5), que asciende hasta la cara posterior del hueso hioides y, más superficialmente, con la aponeurosis y la piel; 2.°, a los lados, con los tres músculos tirohioideo, esternohioideo y omohioideo.

β) *Por detrás*, está en relación: 1.°, en la línea media, con el paquete adiposo preglótico, que la separa de la epiglotis; 2.°, en las partes laterales, con la mucosa que cubre los conductos faringolaríngeos.

γ) *Por fuera*, finalmente, los bordes laterales de la membrana tirohioidea se ponen en contacto con los ligamentos tirohioideos laterales y se confunden con ellos.

B. Ligamentos tirohioideos laterales. — Los ligamentos tirohioideos laterales (fig. 822, 1) son pequeños cordones fibrosos de 25 a 30 milímetros de longi-

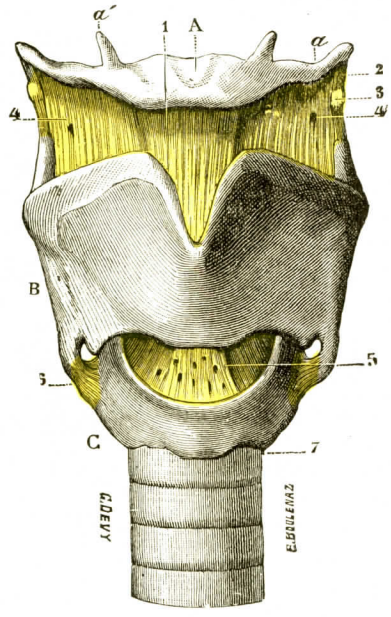

Fig. 821

Articulaciones y ligamentos de la laringe vistos por su cara anterior.

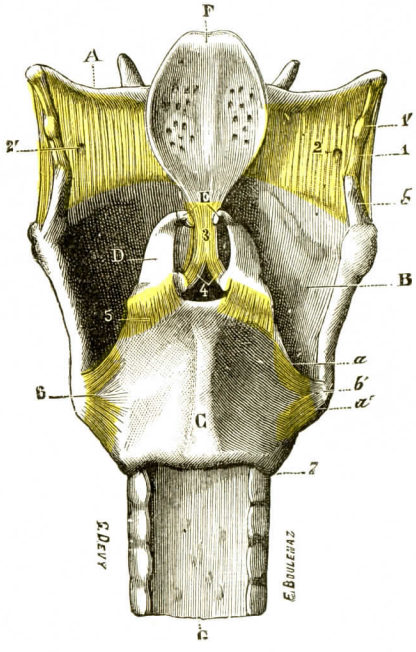

Fig. 822

Articulaciones y ligamentos de la laringe vistos por su cara posterior.

Fig. 821. — A, hueso hioides, con: *a*, sus astas mayores; *a'*, sus astas menores. — B, cartílago tiroides. — C, cartílago cricoides. — D, traquearteria. — 1, ligamento tirohioideo medio. — 2, ligamentos tirohioideos laterales, con 3, núcleo cartilaginoso contenido en su espesor. — 4, 4', orificios por los que pasan los vasos laringeos superirores. — 5, ligamento cricotiroideo medio. — 6, articulaciones cricotiroideas laterales. — 7, unión del cricoides con la tráquea.

Fig. 822. — A, hueso hioides. — B, cartílago tiroides, con: *b*, sus astas superiores; *b'*, sus astas inferiores. — C, cartílago cricoides. — D, cartílagos aritenoides. — E, cartílagos corniculares o de Santorini. — F, epiglotis. — G, traquearteria. — 1, ligamentos tirohioideos laterales, con 1', su núcleo cartilaginoso. — 2, membrana tirohioidea, con 2', orificios para la arteria laríngea superior. — 3, ligamento tiroepiglótico. — 4, ligamentos tiroaritenoideos interiores. — 5, ligamentos cricoaritenoideos. — 6, ligamentos cricotiroideos laterales, con: *a*, sus fasciculos ascendentes, y *a'*, sus fasciculos descendentes. — 7, unión del cricoides con la tráquea.

tud, que se extienden verticalmente desde las astas mayores del tiroides al vértice de las astas mayores del hueso hioides. Están íntimamente unidos por dentro con la membrana tirohioidea y puede considerárseles como formando los bordes laterales de esta membrana. Se encuentra con bastante frecuencia, en el espesor de los ligamentos tirohioideos laterales y en su parte media, un núcleo cartilaginoso de forma redondeada u oblonga (*cartílago hordeiforme, cartílago tritíceo*), que se osifica con los progresos de la edad y al mismo tiempo que el cartílago tiroides (figs. 821, 3; 822, 1', y 823).

2.° Unión del cricoides con la tráquea. — El cricoides está unido al primer anillo de la tráquea por una membrana fibroelástica, que, por su naturaleza y por su disposición recuerda exactamente la que más abajo une entre sí los diferentes anillos de la tráquea. Se extiende desde el borde inferior del anillo cricoideo al borde superior del primer anillo traqueal y se halla reforzada en su parte anterior por un pequeño cordón, impar y medio, que desciende como ella desde el cricoides a la tráquea.

Consignaremos aquí, para simple recuerdo, que, en ciertos casos, el cricoides se une a la tráquea de un modo mucho más íntimo, continuándose directamente una u otra de sus apófisis laterales, y a veces las dos, con el primer anillo de la tráquea.

3.° Unión del cricoides con el tiroides. — El cricoides y el tiroides están unidos entre sí: 1.°, a los lados, por una verdadera articulación, *articulación cricotiroidea;* 2.°, en su parte media, por un ligamento en forma de membrana, el *ligamento cricotiroideo medio:*

A. Articulación cricotiroidea propiamente dicha. — Esta articulación (figura 821, 6) pertenece al grupo de las artrodias.

a) *Superficies articulares.* — Como superficies articulares encontramos dos facetas planas y redondeadas, que ocupan: 1.°, en el cartílago tiroides, la extremidad inferior de sus astas menores; 2.°, en el cartílago cricoides, las partes laterales de su superficie exterior.

b) *Ligamentos.* — Un *ligamento capsular,* de fibras verticales y paralelas, mantiene frente a frente las dos superficies precitadas. Esta cápsula fibrosa está reforzada en su parte anterior y en su parte posterior por dos fascículos fibrosos más o menos bien aislados, los *ligamentos cricotiroideos anterior* y *posterior,* que descienden del asta menor del tiroides a las partes correspondientes del cricoides.

c) *Sinovial.* — Una sinovial favorece el juego de las superficies articulares.

d) *Movimientos.* — La articulación cricotiroidea tiene, en primer lugar, *movimientos de deslizamiento,* que se efectúan, según los casos, en el sentido ántero-posterior o en el sentido vertical. Tiene además un movimiento llamado de *báscula, de atrás a delante y de delante atrás,* que ejecuta el tiroides alrededor de un eje transversal que pasa por las dos superficies articulares. Al bascular hacia delante, el tiroides desciende en su parte anterior y este descenso parece limitado por la tensión del ligamento cricotiroideo superior. Al bascular hacia atrás, por el contrario, se eleva y se aparta del cricoides; este movimiento de elevación está limitado por la tensión de la membrana cricotiroidea.

B. Ligamento cricotiroideo medio. — El ligamento cricotiroideo medio, denominado también, por su forma y sus dimensiones, *membrana cricotiroidea* (figura 821, 5), reviste la forma de un triángulo cuya base se inserta en el borde superior del cartílago cricoides y cuyo vértice, sumamente truncado, va a fijarse en la parte media del borde inferior del cartílago tiroides. Esta membrana, de color amarillento, es notable a la vez por su espesor, su elasticidad y su resistencia. Su cara anterior está en relación con los músculos cricotiroideos, que se apoyan en ella. Su cara posterior está cubierta por la mucosa laríngea. Presenta en la línea media cierto número de agujeros, destinados al paso de vasos y de nervios (véase más adelante).

4.° Unión del cricoides con los aritenoides: articulación cricoaritenoidea. — Es una artrodia. Es muy importante, puesto que regula la abertura y cierre de la glotis.

a) *Superficies articulares.* — Las supercies articulares son: 1.ª, por parte del cricoides, una faceta elíptica, larga de 7 milímetros, ancha de 4 milímetros, situada en el borde superior del cartílago, algo por fuera de la línea media; esta faceta,

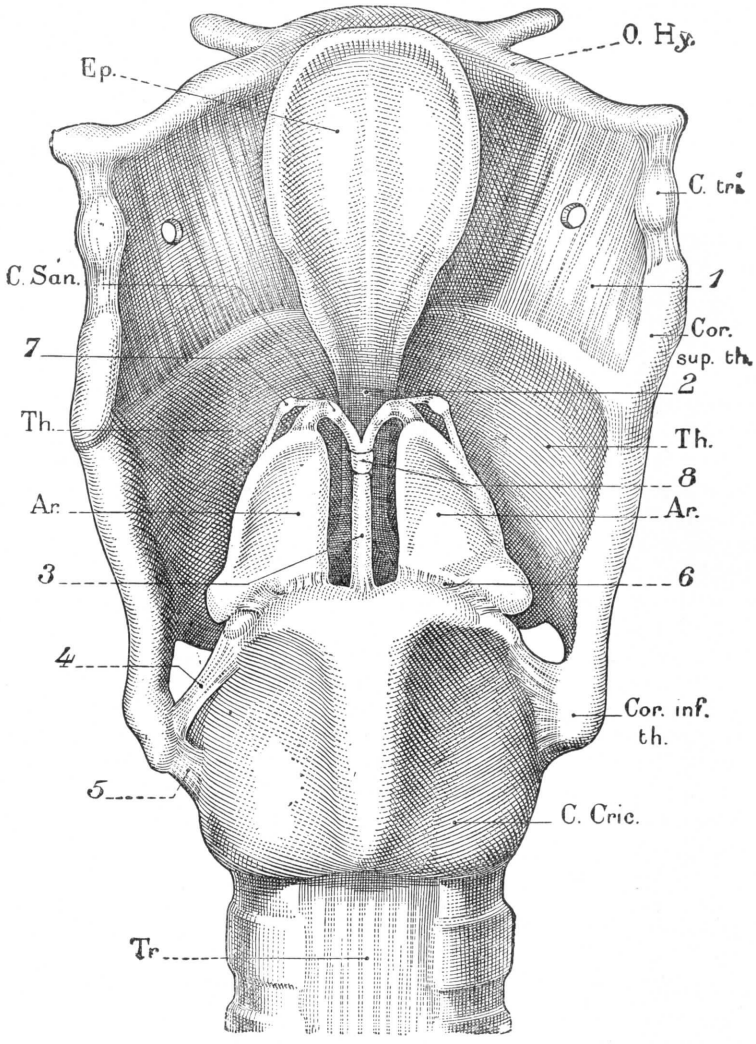

FIG. 823

Cartílagos de la laringe. Sus medios de unión. Vista posterior (según SÉBILEAU).

O. Hy., hueso hioides. — Ep., epiglotis. — Th., cartílago tiroides. — C. Cric., cartílago cricoides. — C., cartílago aritenoides. — Cor. sup. th., Cor. inf. th., astas superior e inferior del tirorides. — C. tri., cartílago tritíceo. — C. San., cartílago de Santorini. — Tr., cara posterior de la tráquea. — 1, membrana tirohioidea. — 2, ligamento tiroepiglótico. — 3, ligamento yugal. — 4, ligamento ceratocricoideo superior. — 5, ligamento ceratocricoideo inferior. — 6, ligamento cricoaritenoideo o triquetro. — 7, sesamoideo posterior. — 8, cartílago interaritenoideo.

cuyo eje mayor se dirige oblicuamente de arriba abajo y de dentro a fuera, es convexa en el sentido ánteroposterior; 2.ª, por parte del aritenoides y en la base de este cartílago, una carilla igualmente oblonga, pero cuyo eje mayor es justamente perpendicular al de la precedente y que es cóncava de delante atrás.

b) *Ligamento* — Las dos carillas articulares precitadas se hallan mantenidas en contacto por medio de un *ligamento capsular*, que se inserta a su alrededor y es bien visible en las figuras 822 y 823. Este ligamento cricoaritenoideo se denomina *ligamento triquetro.*

c) *Sinovial.* — Este ligamento está tapizado interiormente por una sinovial, que es muy laxa y que, por este hecho, permite al aritenoides movimientos fáciles y extensos.

d) *Movimientos.* — De los diferentes movimientos que ejecuta el cartílago aritenoides sobre el cricoides, el principal es un *movimiento de rotación* alrededor de un eje vertical que pasa por las superficies articulares. En virtud de este movimiento, la apófisis posterior o muscular se dirige haica dentro, o hacia fuera, mientras que la apófisis anterior o vocal se mueve en sentido diametralmente opuesto: hacia dentro, cuando la apófisis muscular se dirige hacia fuera; hacia fuera, cuando la apófisis muscular se dirige hacia dentro. Por estos movimientos de las apófisis anteriores de los aritenoides es cómo se efectúan, según veremos más adelante, las variaciones que sobrevienen en las dimensiones transversales del orificio glótico.

Debemos añadir que esta rotación del aritenoides no se verifica en un plano exactamente horizontal. En efecto, cuando la apófisis vocal se dirige hacia fuera, el aritenoides se inclina hacia atrás. Asimismo el movimiento hacia dentro de esta misma apófisis va acompañado de una inclinación hacia delante del aritenoides. En otros términos, la apófisis vocal se eleva ligeramente a la vez que se dirige hacia fuera, y desciende, por el contrario, cuando se mueve hacia dentro.

Existe también un movimiento de deslizamiento que aproxima uno a otro los dos cartílagos, o los aleja uno de otro.

5.° Unión de los aritenoides con los cartílagos corniculados: articulacion aricorniculada (fig. 823). — El aritenoides está unido al cartílago corniculado por una articulación que Huschkoe ha clasificado entre las artrodias y Henle entre las anfiartrosis.

A la constitución de esta articulación concurren *dos carillas:* una superior, convexa, que ocupa el vértice del aritenoides; otra inferior, cóncava, que ocupa la base del cartílago corniculado. Una *cápsula fibrosa* muy delicada, tapizada a veces por una sinovial, reúne ambos cartílagos. Estas ataduras fibrosas, bastante fijas en el niño, se robustecen a medida que avanza la edad del individuo. En el anciano, las dos piezas cartilaginosas se hallan casi siempre confundidas.

6.° Unión de la epiglotis con el tiroides. — La epiglotis está unida a la laringe por una lengüeta fibrosa, impar y media, que es continuación de su vértice y va a fijarse, por otra parte, en el ángulo entrante del cartílago tiroides (figura 822, 3). Daremos a esta lengüeta fibrosa el nombre de *ligamento tiroepiglótico.* Este ligamento se inserta también por algunas fibras a la cara posterior del cuerpo del hueso hioides: estas fibras mantienen la epiglotis enderezada por encima del vestíbulo de la laringe.

7.° Unión de los aritenoides con el tiroides: ligamentos tiroaritenoideos. — El cartílago tiroides y los aritenoides no pueden estar articulados entre sí, por hallarse separados por cierto intervalo; están simplemente unidos por ligamentos. Estos *ligamentos tiroaritenoideos* son cuatro, dos a cada lado; se distinguen en *superiores* e *inferiores:*

A. Ligamentos tiroaritenoideos superiores. — Los ligamentos tiroaritenoideos superiores *(Taschenbœnder* de los anatomistas alemanes) ocupan el espesor

de las cuerdas vocales superiores, de las que constituyen el esqueleto fibroso. Son aplanados, delgados, en forma de cinta, y se insertan por su extremidad anterior en la parte superior del ángulo entrante del tiroides. Desde allí se dirigen hacia atrás y van a fijarse, por su extremidad posterior, en la parte media de la cara ánteroexterna de los aritenoides, el de la izquierda en el aritenoides izquierdo y el de la derecha en el aritenoides derecho. Su anchura es de 4 a 5 milímetros.

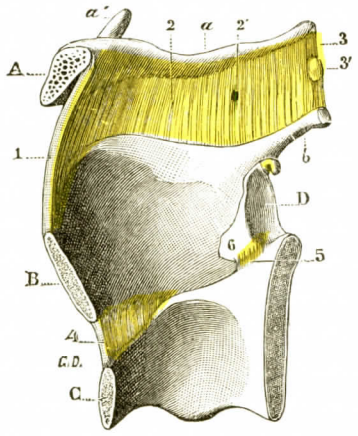

FIG. 824

Articulaciones y ligamentos de la laringe vistos por su cara interna.

(La laringe y el hueso hioides han sido divididos en la línea media en dos mitades: la figura representa la mitad derecha; se ha quitado la epiglotis.)

A, hueso hioides, con: *a*, su asta mayor; *a'*, su asta menor. — B, cartílago tiroides, con *b*, su asta superior. — C, cartílago cricoides. — D, cartílago aritenoides, coronado por el cartílago corniculado.

1, ligamento tirohioideo medio. — 2, membrana tirohioidea, con 2', el orificio para los vasos laríngeos superiores. — 3, ligamento tirohioideo lateral derecho, con 3', su núcleo cartilaginoso. — 4, membrana cricotiroidea. — 5, articulación cricoaritenoidea. — 6, apófisis vocal del cartílago aritenoides.

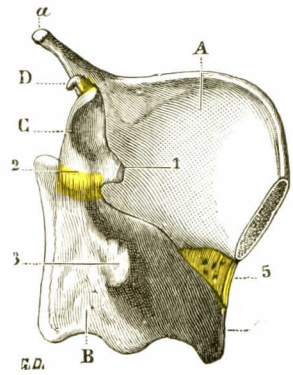

FIG. 825

Articulación cricoaritenoidea vista por su parte externa, después de la ablación del ala derecha del tiroides.

A, cartílago tiroides cuya mitad derecha ha sido resecada, con *a*, su asta posterior izquierda.

B, cartílago cricoides.

C, cartílago aritenoides, con: 1, su apófisis vocal, y 2, su apófisis muscular; 3, superficie articular para el asta inferior derecha del cartílago tiroides; 4, parte anterior del anillo cricoideo. — 5, corte de la membrana cricotiroidea.

D, cartílago corniculado.

Cada uno de estos ligamentos presenta dos caras y dos bordes. De las dos caras, una, dirigida hacia dentro, está revestida por la mucosa laríngea; la otra, dirigida hacia fuera, corresponde al ventrículo de la laringe. Los *dos bordes* se distinguen en superior e inferior; el borde inferior o interno, libre en toda su extensión, forma el labio superior del orificio elíptico que conduce al interior de los ventrículos de la laringe; el borde superior o externo, adherente, se continúa sin línea de demarcación bien precisa con el ligamento aritenoepiglótico correspondiente.

Histológicamente los ligamentos tiroaritenoideos superiores se componen de fibras de tejido conjuntivo, a las que se mezclan numerosas fibras elásticas que afectan preferentemente una dirección ánteroposterior.

B. LIGAMENTOS TIROARITENOIDEOS INFERIORES. — Los ligamentos tiroaritenoideos inferiores (*Stimmbœnder* de los anatomistas alemanes) ocupan asimismo el espesor de las cuerdas vocales inferiores.

Más anchos y más gruesos que los precedentes, se insertan por delante en el ángulo entrante del tiroides; esta inserción se verifica por intermedio de un

pequeño núcleo fibrocartilaginoso , de dos o tres milímetros de largo y de un milímetro de grueso, al que se denomina *nódulo glótico anterior*. Desde el ángulo entrante del tiroides, estos ligamentos se dirigen horizontalmente hacia atrás y van a insertarse en la apófisis vocal del aritenoides y un poco en el cuerpo de este último cartílago. Aquí encontramos también, cubriendo el vértice de la apófisis vocal, entre la apófisis y la cuerda vocal, un pequeño núcleo fibrocartilaginoso denominado *nódulo glótico posterior*.

Dintínguense en los ligamentos tiroaritenoideos inferiores, como en los superiores, dos caras y dos bordes. — La *cara inferior* está revestida por la mucosa de la porción infraglótica de la laringe. — La *cara superior* corresponde, ante todo, al músculo tiroaritenoideo y, por debajo de éste, al músculo cricoaritenoideo posterior. — El *borde interno* o *borde libre* forma el labio inferior del orificio de entrada del ventrículo. — El *borde externo* o *adherente* desciende hasta el borde superior del cartílago cricoides, en el que se inserta. Este borde establece la continuidad entre la membrana fibroelástica de la laringe y el ligamento tiroaritenoideo inferior que representa uno de sus engrosamientos. Es grueso: es una verdadera cara. Así el ligamento tiroaritenoideo tiene la forma de un prisma triangular de vértice interno y base externa.

8.° Unión de los aritenoideos con la epiglotis: ligamentos aritenoepiglóticos. — Los aritenoideos están unidos a la epiglotis por dos ligamentos, uno derecho y otro izquierdo, a los que se da el nombre de *ligamentos aritenoepiglóticos*. Son láminas fibrosas, anchas y delgadas, situadas en el espesor de los repliegues aritenoepiglóticos, y presentan exactamente la misma disposición que estos últimos. Nacen, por delante, de los bordes laterales de la epiglotis, de los cuales son continuación. Desde allí se dirigen hacia atrás y van a terminar en la cara ánteroexterna de los cartílagos aritenoides. Por arriba se fusionan, como ya hemos dicho, con la parte externa de las cuerdas vocales superiores.

C. — Músculos de la laringe

Los músculos de la laringe se dividen, como los ligamentos, en *extrínsecos* e *intrínsecos*.

α) Los *músculos extrínsecos*, insertos por una de sus extremidades solamente en la laringe y por la otra en las partes vecinas, imprimen al órgano movimientos de conjunto. Estos músculos son el *esternotiroideo*, el *tirohioideo*, el *constrictor inferior de la faringe* y el *estilofaríngeo*. Todos estos músculos se describen en la miología o al hablar de la faringe (véase tomo I, Miología, y tomo IV, *Faringe*).

β) Los *músculos intrínsecos*, insertos en la laringe por sus dos extremidades, imprimen a ésta movimientos parciales, es decir, mueven unas sobre otras las diferentes piezas cartilaginosas que entran en su constitución. Estos músculos son en número de once, de los cuales uno es impar y cinco son pares. El músculo impar, situado en la línea media, por detrás de los aritenoides, es el músculo *ariaritenoideo*. Los músculos pares son: el *cricotiroideo*, el *cricoaritenoideo posterior*, el *cricoaritenoideo lateral*, el *tiroaritenoideo* y el *aritenoepiglótico*.

1.° Músculo cricotiroideo. — El músculo cricotiroideo (fig. 826, 4) es un músculo par, de forma triangular (de vértice inferior), situado en la parte anterior e inferior de la laringe, a cada lado de la línea media.

a) *Inserciones.* — Se inserta por abajo, por su vértice, en la cara anterior del cartílago cricoides, inmediatamente por fuera de la línea media.

Desde allí sus fibras se dirigen hacia arriba y afuera, irradiándose a modo de abanico, y van a fijarse en el cartílago tiroides: unas en su borde inferior, otras en su cara anterior, y la mayor parte en su cara posterior. Las fibras más externas se extienden hasta las astas menores del tiroides y se insertan en ellas, confundiéndose en parte, a este nivel, con las fibras del constrictor inferior de la faringe.

Con bastante frecuencia (fig. 826), el músculo cricotiroideo se encuentra dividido en dos fascículos más o menos distintos: un fascículo interno, casi vertical,

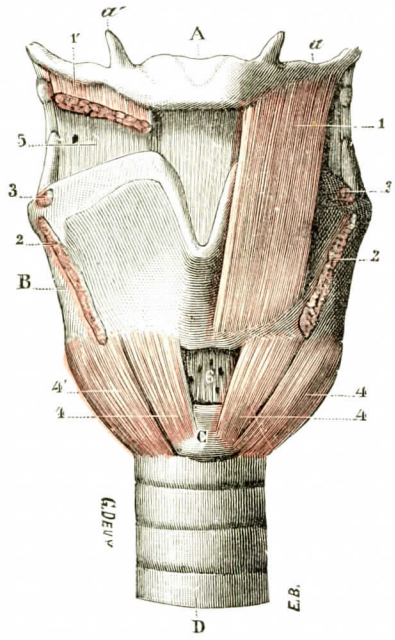

FIG. 826

Músculos de la laringe vistos por delante.

A, hueso hioides, con: *a*, sus astas mayores; *a'*, sus astas menores. — B, cartílago tiroides. — C, cartílago cricoides. — D, traquearteria.

1, músculo tirohioideo izquierdo — 1', músculo tirohioideo derecho. — 2, inserción superior del músculo esternotiroideo. — 3, inserción tiroidea del músculo faringoestafilino. — 4, 4', fascículo interno y fascículo externo del músculo cricotiroideo. — 5, membrana tirohioidea. — 6, membrana cricotiroidea.

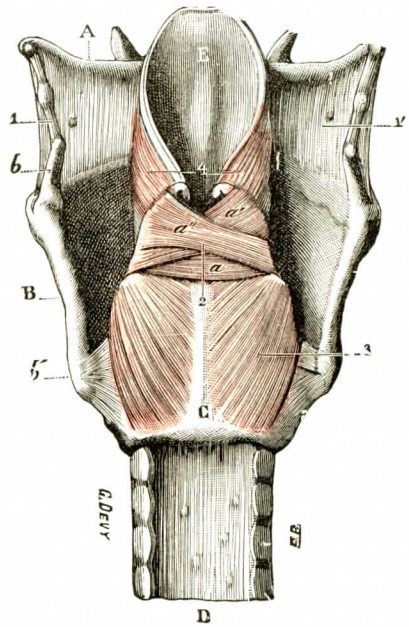

FIG. 827

Músculos de la laringe vistos por detrás.

A, hueso hioides. — B, cartílago tiroides, con: *b*, sus astas superiores; *b'*, sus astas inferiores. — C, cartílago cricoides. — D, traquearteria. — E, epiglotis. — F, cartílagos corniculados.

1, ligamentos tirohioideos laterales, con su núcleo cartilaginoso.—1', membrana tirohioidea.—2, músculo ariaritenoideo, con: *a*, su fascículo transverso; *a'* y *a''*, sus dos fascículos oblicuos.—3, 3, músculo cricoaritenoideo posterior.—4, músculo aritenoepiglótico.

conocido con el nombre de *cricotiroideo recto*, y un fascículo externo, sumamente oblicuo, el *cricotiroideo oblicuo*.

b) *Relaciones.* — El músculo cricotiroideo está cubierto por el músculo esternotiroideo y por el cuerpo tiroides. Cubre, a su vez, los orígenes de los dos músculos cricoaritenoideo lateral y tiroaritenoideo.

En la línea media, los dos cricotiroideos hállanse separados entre sí por un espacio triangular de base superior, cuyo fondo está formado por la membrana cricotiroidea.

Acción. — Los músculos cricotiroideos, tomando su punto fijo en el cricoides, comunican al tiroides un *movimiento de báscula* que se efectúa alrededor de un eje horizontal que pasa por las dos articulaciones cricotiroideas. En virtud de este movimiento de báscula, la

parte anterior del tiroides, la que está situada por delante del eje horizontal precitado, se aproxima al cricoides, mientras que su parte posterior se separa de éste. Ahora bien, en este movimiento el borde anterior del tiroides se mueve a la vez hacia abajo y adelante: de esto resulta una ampliación del intervalo que separa el ángulo entrante del cartílago tiroides de la base de los aritenoides y, por consiguiente, un alargamiento de la glotis y de las dos cuerdas inferiores que la limitan. El músculo cricotiroideo es, pues, un músculo *tensor de las cuerdas vocales*.

Contrariamente a esta opinión, que es la de todos los clásicos, Moura admite que el músculo cricotiroideo tiene su punto fijo, no en el cricoides, sino en el tiroides, el cual se encuentra fijado, durante la emisión de los sonidos y en el acto de la deglución, por los «músculos de la región tiroidea y los de la laringe». En estas condiciones, el músculo cricotiroideo, al entrar en contracción, «atrae hacia el borde inferior del tiroides el anillo cricoideo y con él la tráquea». Produce así un movimiento de escuadra o de campanilla: el cricoides experimenta un movimiento de abajo arriba que, por una parte, lo aproxima a la mitad anterior del tiroides y, por otra parte, traslada hacia atrás su mitad posterior, en la cual se hallan articulados y fijos los dos aritenoides. Este doble movimiento da por resultado el alargamiento de los labios vocales en cantidad proporcional a su grado de elasticidad. En cuanto al descenso del tiroides sobre el cricoides, sería determinado por el músculo esternotiroideo, que tiene su punto fijo en el esternón.

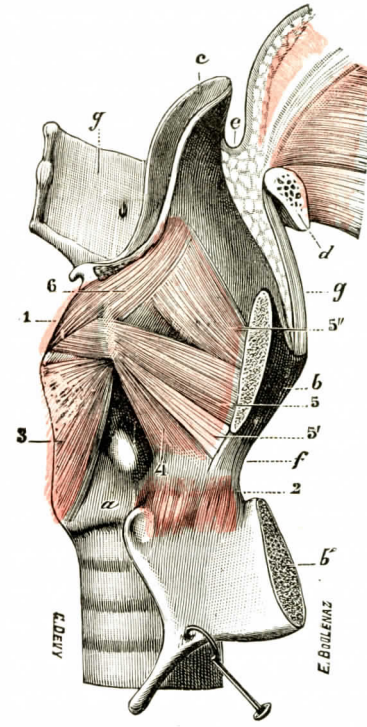

Fig. 828

Músculos de la laringe vistos en la cara lateral derecha del órgano *(esquemática)*.

a, cartílago cricoides.—*b*, cartílago tiroides, cuya ala derecha *b'*, incidida algo por fuera de la línea media, ha sido erinada hacia abajo. — *c*, epiglotis. — *d*, hueso hioides. — *e*, repliegue glosoepiglótico medio. — *f*, membrana cricotiroidea. — *g*, membrana tirohioidea.

1, músculo ariaritenoideo. — 2, músculo cricotiroideo. — 3, músculo cricoaritenoideo posterior. — 4, músculo cricoaritenoideo lateral. — 5, músculo tiroaritenoideo, con 5', su fascículo arisindésmico; 5'', su fascículo tiromembranoso.—6, músculo aritenoepiglótico.

2.° Músculo cricoaritenoideo posterior. — Antes de emprender la descripción de este músculo, recordemos, como hemos dicho antes, que el cartílago cricoides se articula con el cartílago aritenoides y que esta articulación es, sin duda alguna, la más importante de todas las de la laringe, desde el punto de vista fisiológico, puesto que sus movimientos rigen la abertura y el cierre de la glotis.

Recordemos también que en esta articulación se efectúan dos especies de movimientos: el deslizamiento y la rotación. El *deslizamiento hacia delante* aleja los aritenoides; el *deslizamiento hacia atrás* los aproxima. La *rotación* se ejecuta hacia fuera o hacia dentro. La rotación hacia fuera obliga a los aritenoides a mirarse. La rotación hacia dentro hace que se desvíen el uno del otro (Sébileau).

La rotación está asegurada por dos músculos: el cricoaritenoideo posterior, abductor de la cuerda vocal; el cricoaritenoideo lateral o anterior, aductor de la cuerda vocal. El deslizamiento hacia atrás está condicionado por el músculo ariaritenoideo. Ningún músculo asegura el deslizamiento hacia delante, que se efectúa pasivamente a causa de la inclinación de la superficie cricoidea.

Expuesto esto, volvamos a nuestra descripción.

El músculo cricoaritenoideo posterior (fig. 827, 3) es un músculo par, de forma triangular, situado en la parte posterior e inferior de la laringe. Es el más potente de los músculos de la laringe.

a) *Inserciones.* — De forma triangular, de base ínferointerna sobre el cricoides y vértice súperoexterno sobre el aritenoides, se le pueden distinguir a menudo, según SEBILEAU y TRUFFERT, dos capas: una superficial, poco desarrollada en el hombre, pero bien distinta en los animales; otra profunda, más importante.

La capa *superficial* se desprende de la cresta media posterior del cricoides y de un ligamento que va al esófago, el ligamento cricoesofágico. De aquí se dirige al

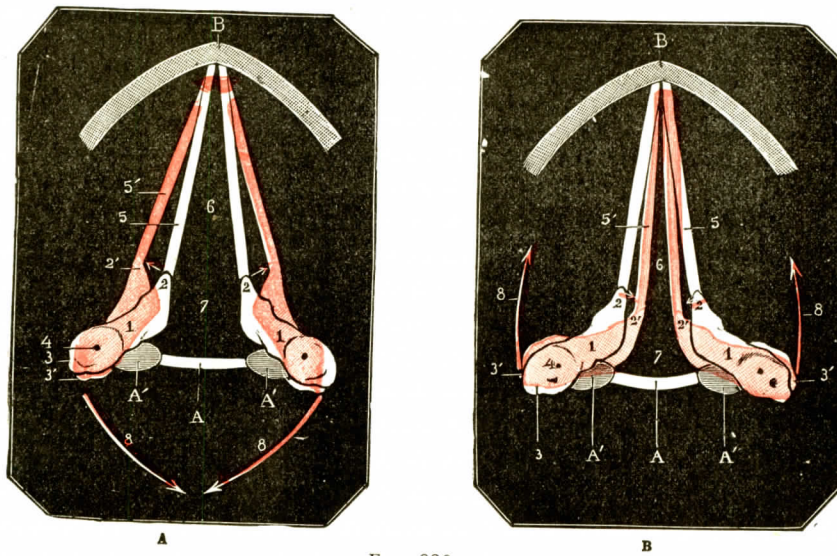

FIG. 829

Esquema destinado a demostrar el modo de acción de los músculos cricoaritenoideos: A, acción del cricoaritenoideo posterior; B, acción del cricoaritenoideo lateral.

(El color rosa indica la posición nueva que adquieren los aritenoides y las cuerdas vocales por el hecho de la contracción de los músculos cricoaritenoideos; las flechas rojas indican el sentido en que se mueven las dos apófisis anterior y posterior.)

A, A', cartílago cricoides. — B, cartílago tiroides. — 1, cartílago aritenoides. — 2, apófisis vocal en reposo, con 2', su posición después de la contracción del músculo. — 3, apófisis muscular en reposo, con 3', su nueva posición después de la contracción del músculo. — 4, centro de los movimientos del aritenoides. — 5, cuerdas vocales inferiores, con 5', su nueva posición después de la contracción del músculo. — 6, glotis interligamentosa. — 7, glotis intercartilaginosa. — 8, flecha que indica el sentido en que se mueve la apófisis externa o muscular.

borde externo del aritenoides o hacia una hoja fibrosa que sigue este mismo borde externo.

La capa *profunda*, verdadero músculo cricoaritenoideo posterior, se origina en esta depresión lateral que hemos señalado antes en la cara posterior del engarce cricoideo. De aquí las fibras se dirigen arriba y a dentro, siguiendo una dirección que es horizontal para las fibras superiores, oblicua para las fibras medias, casi vertical para las fibras inferiores. Finalmente, se echan sobre un pequeño tendón que se desprende primero a lo largo del borde externo del músculo, para insertarse en la apófisis externa del aritenoides, por detrás de la inserción del cricoaritenoideo lateral.

b) *Relaciones.* — Por su *cara anterior*, el músculo cricoaritenoideo posterior está inmediatamente aplicado sobre el engarce del anillo cricoideo. Su *cara posterior* se halla cubierta por la mucosa faríngea, a la que está unida por una capa de tejido conjuntivo laxo.

Acción. — Al contraerse los músculos cricoaritenoideos posteriores, teniendo su punto fijo en el cricoides obran sobre las apófisis externas de los aritenoides, dirigiéndolos hacia abajo y adentro. Como las apófisis internas se mueven al mismo tiempo, pero en sentido inverso, éstas se dirigen hacia fuera y un poco hacia arriba. De esto resulta que las cuerdas vocales, que se insertan en ellas, se apartan del plano medio y ensanchan proporcionalmente la hendidura glótica que las separa (véase fig. 829, A). Los músculos cricoaritenoideos posteriores son, pues, esencialmente *dilatadores de la glotis*.

3.° Músculo cricoaritenoideo lateral. — El músculo cricoaritenoideo lateral o anterior (SÉBILEAU) es un músculo par, irregularmente cuadrilátero, situado en las partes laterales de la laringe, inmediatamente por dentro de las alas del cartílago tiroides. Es un músculo oculto. Para ponerlo al descubierto es preciso incidir verticalmente el tiroides un poco hacia fuera de la línea media e invertir hacia abajo la porción de este cartílago que ha dejado libre esta incisión y que cubre el músculo (fig. 828, 4).

a) *Inserciones.* — Nace, por su extremidad anterior, en la parte lateral del borde superior y en el flanco del cricoides, donde marca su impresión por una faceta ánteroposterior, inmediatamente por delante de la articulación cricotiroidea. Desde allí se dirige oblicuamente de delante atrás y un poco de abajo arriba, y va a terminar en la apófisis externa del aritenoides correspondiente, inmediatamente por delante de la inserción del músculo precedente.

b) *Relaciones.* — Considerado desde el punto de vista de sus relaciones, el músculo cricoaritenoideo lateral corresponde, por su *cara interna*, al ligamento tiroaritenoideo. Por su *cara externa* se halla en relación con la cara posterior del cartílago tiroides, cubierta a este nivel por las inserciones superiores del músculo cricotiroideo. Su *borde inferior*, oblicuo de abajo arriba y de delante atrás, está situado algo por encima de la articulación cricotiroidea. Su *borde superior* se relaciona con el músculo tiroaritenoideo, con el cual se confunde más o menos.

Acción. — Los músculos cricoaritenoideos laterales, al contraerse, llevan hacia delante y afuera las apófisis externas de los aritenoides, en las cuales se insertan. Simultáneamente, y en virtud de la fórmula enunciada anteriormente, las apófisis internas de estos mismos aritenoides se dirigen hacia dentro, en sentido de la línea media. De ello resulta que las cuerdas vocales inferiores, que se insertan en estas últimas apófisis, se aproximan entre sí y estrechan la hendidura glótica en una cantidad que siempre es proporcional a su cambio de sitio (véase fig. 829, B). Los músculos cricoaritenoideos laterales son, pues, antagonistas de los músculos cricoaritenoideos posteriores: son *constrictores de la glotis*.

4.° Músculo ariaritenoideo. — El músculo ariaritenoideo o *interaritenoideo* (figura 827, 2) es un músculo impar, medio, simétrico, situado en la parte posterior de los cartílagos aritenoides.

a) *Inserciones.* — Este músculo se compone de dos porciones, una superficial, de dirección oblicua, y otra profunda, de dirección transversal:

α) La *porción oblicua (a' y a'')*, que se designa las más de las veces con el nombre de *músculo aritenoideo oblicuo*, está constituída por dos fascículos muy delgados, a menudo difíciles de aislar, uno derecho y otro izquierdo. El *fascículo derecho* se inserta en la parte posterior de la apófisis externa del cartílago aritenoides derecho; desde allí se dirige oblicuamente hacia dentro y arriba, cruza la línea media y llega al vértice del cartílago aritenoides izquierdo. Inversamente, el *fascículo izquierdo* se extiende desde la base del aritenoides izquierdo al vértice del aritenoides derecho. Los dos aritenoideos oblicuos, como se ve, se entrecruzan recíprocamente en aspa sobre la línea media. Al llegar al vértice de los aritenoides estos dos fascículos musculares se comportan del modo siguiente: sus fibras profundas terminan en el vértice del cartílago o, mejor dicho, en la parte más elevada

de su borde externo; en cuanto a sus fibras superficiales, no hacen más que ponerse en contacto con el cartílago y, continuando su trayecto, se mezclan con los fascículos del músculo aritenoepiglótico antes descrito, a los cuales refuerzan y cuyo modo de terminación comparten.

β) La *porción transversal (a)*, también denominada *músculo aritenoideo transverso*, es más voluminosa que la precedente, a pesar de tener una disposición más sencilla. Está constituída, como su nombre indica, por un sistema de fibras transversales, que se dirigen horizontalmente desde el borde externo de uno de los aritenoides al borde externo del aritenoides del lado opuesto. Estas fibras transversales son paralelas entre sí y además tanto más largas cuanto más inferiores.

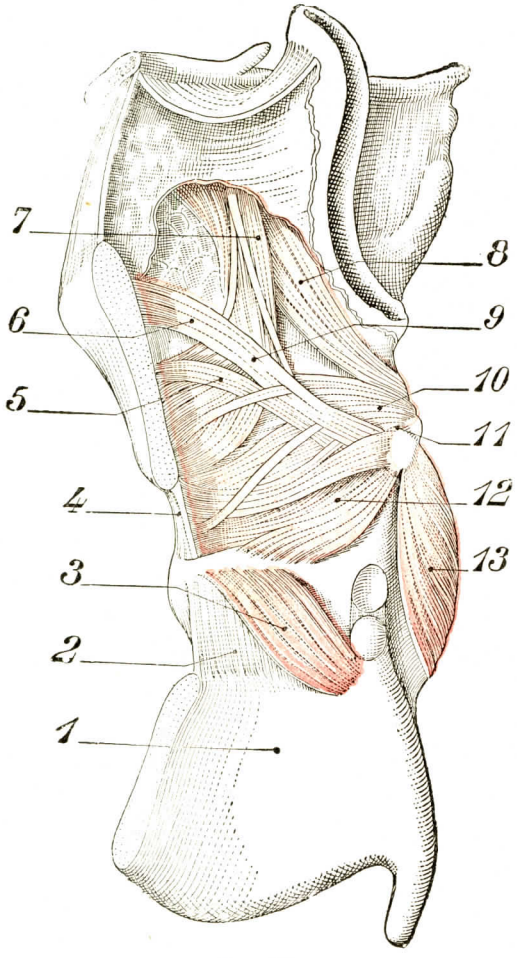

FIG. 850

El músculo tiroaritenoideo intermedio y el músculo tiroaritenoideo externo o exterior (según FARABEUF y SÉBILEAU).

(La lámina tiroidea izquierda ha sido bajada después de la desarticulación y se ve, en el recessus de la laringe, la superposición en altura y en grosor de los diferentes fascículos de las tres capas del músculo tiroaritenoideo que, entrecruzadas en el sentido de la altura y en el sentido del espesor, hacen de este músculo una verdadera formación reticular con mallas a la vez verticales y horizontales.)

El *borde inferior* sigue el borde superior del cartílago cricoides sin adherirle. En la línea media, los fascículos del músculo forman un verdadero rafe que refuerza un engrosamiento de la hoja fibrosa elástica de la laringe, que se denomina el *ligamento yugal*. Este ligamento (fig. 823, 3) está situado en la cara anterior del músculo que nos ocupa y constituído por dos cintillas conjuntivas, cada una de las cuales se desprende del vértice de cada cartílago corniculado. Llegadas a la línea media, las dos cintillas forman un fascículo único que desciende verticalmente sobre la línea media para ir a fijarse en el borde superior del engaste cricoideo. Este tejido conjuntivo se vuelve a veces cartilaginoso en el punto de convergencia de los dos fascículos de origen (SÉBILEAU) (fig. 823, 8).

b) *Relaciones.* — *Por delante*, el músculo ariaritenoideo está en relación con la cara posterior de los dos aritenoides y, en el intervalo de los dos cartílagos, con la mucosa laríngea. *Por de-*

1, lámina tiroidea izquierda. — 2 y 3, los dos fascículos del músculo cricotiroideo. — 4, corte de la membrana cricotiroidea. — 5, 6 y 9, dos fascículos del músculo tiroaritenoideo exterior o músculo de Santorini, entrecruzados con algunos fascículos del músculo tiroaritenoideo intermedio. — 7, fascículos tiroepiglóticos y tiromembranosos del músculo tiroaritenoideo intermedio. — 8, fascículos ariepiglóticos y arimembranosos procedentes del lado opuesto y que forman parte también ellos de la capa intermedia y constituyen el depresor posterior de la epiglotis. — 10, 11, fascículos tirocorniculados, tirocuneiformes, tiroaritenoideo externo, que forman parte de la capa media. — 12, cricoaritenoideo anterior denominado lateral. — 13, cricoaritenoideo posterior.

trás, se halla en relación con la mucosa de la faringe, a la que sólo está adherido por un tejido celular laxo.

Acción. — Por medio de las fibras superficiales de su porción oblicua, que se mezclan con los fascículos del aritenoepiglótico, el ariaritenoideo comparte la acción de este último y contribuye a estrechar el orificio superior de la laringe. Mediante todas sus fibras, obra sobre los dos cartílagos aritenoides, aproximándolos entre sí y estrechando naturalmente la hendidura glótica: es, pues, un músculo *constrictor de la glotis*.

5.° Músculo tiroaritenoideo. — El músculo tiroaritenoideo (fig. 830) es un músculo par, de forma cuadrilátera, muy delgado por arriba, muy grueso por abajo, situado por encima del precedente en el espesor de la cuerda vocal inferior y de la pared externa del ventrículo de la laringe. Es un músculo largo y alto.

a) *Inserciones.* — Este músculo se inserta, por delante, en los dos tercios inferiores del ángulo entrante del cartílago tiroides, así como en la parte media de la membrana cricotiroidea, que se halla subyacente a este ángulo. Desde esta larga línea de inserción anterior, las fibras constitutivas del músculo tiroaritenoideo se dirigen hacia atrás, formando numerosos grupos que se entrecruzan y se superponen, rodeando en el sentido transversal y vertical *casi todo* el cilindro laríngeo. Terminan en la cara profunda de la mucosa laríngea y, sobre todo, en los cartílagos y fibrocartílagos. Se

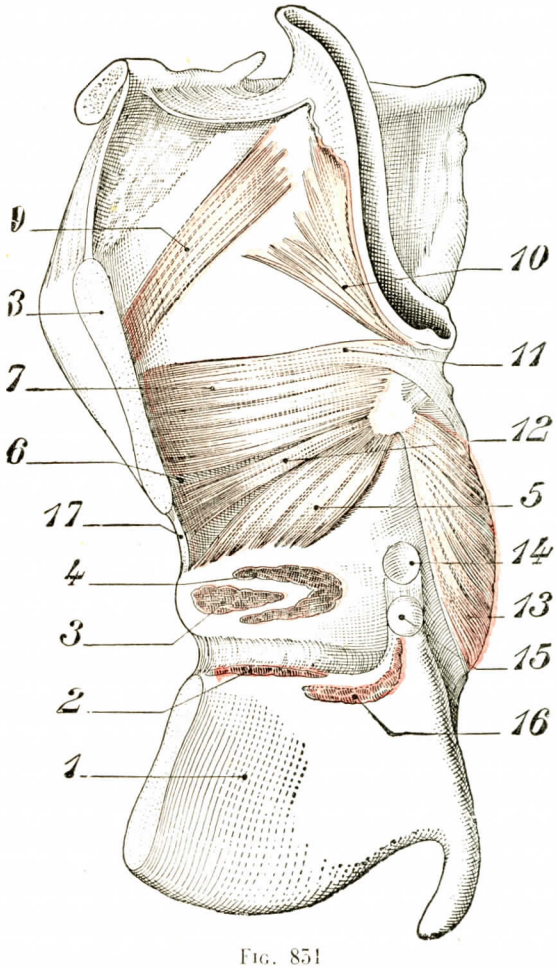

FIG. 831

El músculo tiroaritenoideo interno o interior y algunos fascículos del músculo tiroaritenoideo intermedio. Los dos músculos depresores de la epiglotis (según FARABEUF y SÉBILEAU).

(La lámina tiroidea ha sido bajada después de desarticulación tirocricoidea para mostrar el recessus laringeo. La vista es, pues, lateral izquierda.)

1, lámina tiroidea izquierda. — 2 y 16, corte de los dos fascículos de inserción del músculo cricotiroideo. — 3 y 4, corte de los fascículos del músculo cricotiroideo. — 5, músculo cricoaritenoideo anterior. — 6, intersticio entre los fascículos cartilaginosos (7) y sindesmianos (12) de la lámina muscular periglótica, que forman en su conjunto la parte ensanchada del músculo aritenotiroideo interno. — 8, sección de la lámina tiroidea. — 9, músculo tiroepiglótico, que forma parte de la capa intermedia del músculo tiroaritenoideo y desempeña el papel de depresor anterior de la epiglotis. — 10, músculos ariepiglótico y aritenoideo (los dos fascículos son visibles), que forman parte de la capa intermedia del tiroaritenoideo, formado por fibras procedentes del lado opuesto y entrecruzadas; este músculo desempeña el papel de depresor posterior de la epiglotis. — 11, fibras de la capa intermedia del tiroaritenoideo procedentes, después de entrecruzamiento, del lado opuesto y que forman límite a la parte superior de la lámina del tiroaritenoideo interno. — 12, fibras sindesmianas del tiroaritenoideo interno. — 13, músculo cricoaritenoideo posterior. — 14, superficie articular del cricoides. — 15, cuernos menores del tiroides desarticulados. — 17, membrana cricotiroidea.

pueden describir en este músculo tres planos: profundo o interior, medio y superficial o exterior.

α) El plano interior o profundo (*músculo tiroaritenoideo interno* de HENLE) ocupa el espesor de la cuerda vocal inferior (fig. 832, 13'), y de ahí el nombre de *fascículo propio de la cuerda vocal* que le dan algunos anatomistas. Es prismático triangular y tiene, naturalmente, en sus cortes vérticotransversales, la forma de triángulo, cuyos tres lados se distinguen en superior, externo e inferointerno. Está siempre muy desarrollado y a su presencia se debe en gran parte el volumen que tiene la cuerda vocal inferior. Se fija, por su extremidad posterior, en el vértice y en los bordes de la apófisis vocal, así como en una pequeña fosilla que se halla situada en la base del cartílago aritenoides, entre esta última apófisis y la apófisis muscular.

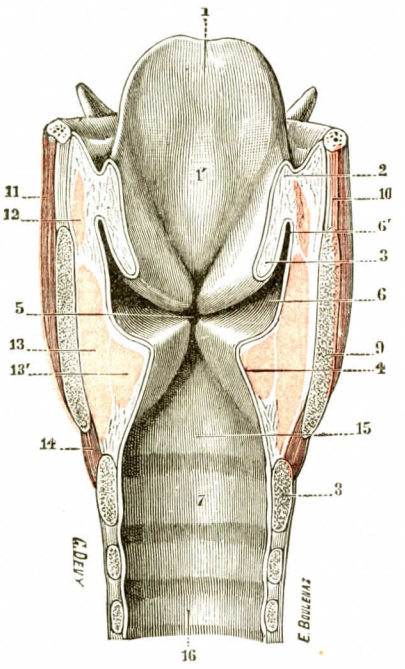

FIG. 832

Músculos tiroaritenoideo y aritenoepiglótico vistos en un corte frontal.

1, cara posterior de la epiglotis, con 1', su rodete. — 2, repliegue aritenoepiglótico. — 3, cuerda vocal superior. — 4, cuerda vocal inferior. — 5, fosita central de Merkel. — 6, ventrículo de la laringe, con 6', su trascavidad. — 7, arco anterior del cricoides. — 8, corte del mismo cartílago. — 9, cartílago tiroides. — 10, membrana tirohioidea. — 11, músculo tirohioideo. — 12, músculo aritenoepiglótico. — 13, músculo tiroaritenoideo (fascículo externo), con 13', su fascículo interno contenido en el espesor de la cuerda vocal inferior. — 14, músculo cricotiroideo. — 15, porción infraglótica de la laringe. — 16, cavidad de la traquearteria.

β) El *plano medio* o intermedio, denominado a veces músculo *tiroaritenoideo medio*, está formado por fibras de dirección diferente, entrecruzadas, que presentan en su conjunto una dirección oblicua. Se insertan en la mitad inferior del ángulo entrante del cartílago tiroides, así como en el borde inferior de este cartílago y la membrana cricotiroidea. De esta inserción cartilaginosa y membranosa las fibras irradian y van a insertarse en puntos diferentes. En primer lugar, algunos fascículos se insertan en el borde externo de la cara anterior de la epiglotis, formando lo que se ha convenido en denominar *músculo tiroepiglótico* (fig. 831, 9). Este músculo deprime la epiglotis por delante, de ahí el nombre de *depresor anterior de la epiglotis* que le da SÉBILEAU. Otras fibras se implantan en el ligamento aritenoepiglótico; forman: el *músculo tiromembranoso* inserto en los cartílagos corniculados y cuneiformes, el *músculo tirocorniculado* y *tirocuneiforme*, por último, en el borde externo del aritenoides, el *músculo tiroaritenoideo propiamente dicho y principal*. Como hace observar SÉBILEAU, las fibras son tanto más oblicuas cuanto más alto terminan. Este autor refiere al plano intermedio del tiroaritenoideo el músculo *aritenoepiglótico*, que describiremos más adelante como un músculo especial; pero se concibe que se le pueda referir a esta capa muscular tan variable en su desarrollo.

γ) El *plano exterior* o *superficial* (*músculo tiroaritenoideo externo* de Henle) está situado, como indica su nombre, por fuera del precedente. Está muy poco desarrollado en el hombre, y simplemente representado por fascículos que, partiendo de la incisura media del cartílago tiroides, se dirigen de arriba abajo, de delante atrás y de dentro a fuera, entrecruzándose con fibras del plano medio para venir a

insertarse en la apófisis del cartílago aritenoides y formando lo que se denomina algunas veces el músculo de Santorini (fig. 830, 5, 6 y 9).

La descripción que acabamos de hacer en relación con la efectuada por FARABEUF y SÉBILEAU nos parece, según nuestras propias disecciones, corresponder a una realidad media. En efecto, artificialmente es cómo se aíslan, con el escalpelo los diferentes músculos que acabamos de describir. Este músculo tiroaritenoideo forma en cierto modo una capa anular que FARABEUF consideraba como una especie de esfínter laríngeo: el músculo aritenoideo medio en su porción anterior se continúa por detrás con el músculo aritenoideo, que hemos ya descrito; forman un anillo periglótico. Las fibras que se continúan con el músculo aritenoideo oblicuo y que proceden del ángulo entrante del tiroides, prosiguiendo muy arriba hasta el flanco de la epiglotis, pueden ser consideradas como un esfínter del vestíbulo laríngeo. Por último, las fibras más bajas, que corresponden al ventrículo, forman un tercer anillo. «El músculo tiroaritenoideo, continuado por el aritenoideo, da así la apariencia de largo esfínter cilíndrico que envaina la membrana fibroelástica laríngea» (SÉBILEAU).

b) *Relaciones.* — *Por fuera*, el músculo tiroaritenoideo está cubierto por el ala del cartílago tiroides, del que se halla separado tan sólo por una capa de tejido celular laxo, más o menos rico en grasa.

Por detrás está en relación sucesivamente, siguiendo de abajo arriba: 1.°, con el ligamento tiroaritenoideo inferior, que lo separa de la mucosa laríngea; 2.°, con la pared inferior y con la pared externa del ventrículo de la laringe; 3.°, por sus fascículos más elevados, con el ligamento aritenoepiglótico.

Por abajo, su borde superior se yuxtapone al borde superior del cricoaritenoideo lateral, y a este nivel la unión de los dos músculos es a veces tan íntima, que toda separación es artificial.

Acción. — Los músculos tiroaritenoideos tienen, a poca diferencia, la misma acción que los cricoaritenoideos laterales, que están situados por debajo de ellos y presentan la misma dirección. Obrando, como estos últimos músculos, sobre la parte externa de los aritenoides, llevan las apófisis externas hacia delante y afuera, mientras que las apófisis internas, dirigiéndose hacia dentro, extienden las cuerdas vocales y estrechan la hendidura glótica; son también *constrictores de la glotis*. Pero no todo se reduce a esto; como la contracción de un músculo lleva siempre consigo su inflación, el fascículo interno del tiroaritenoideo se hincha en el acto en que se contrae; a la vez, la cuerda vocal inferior, dentro de la que se halla, por decirlo así, incluído, experimenta en su volumen y en su estado de tensión modificaciones profundas, que influyen poderosamente sobre las cualidades físicas del sonido: «Los músculos tiroaritenoideos, dice BÉCLARD, son, por su fascículo interno, tensores de las cuerdas vocales, pero tensores de una especie muy particular: ejercen principalmente su acción tensiva por una especie de inflamación de la porción vocal del músculo, lo cual distingue esencialmente la *lengüeta* viva de todas las lengüetas posibles y hasta de las lengüetas membranosas elásticas, que no se ponen en tensión sin adelgazarse.»

6.° Músculo aritenoepiglótico. — Denomínase así un fascículo muscular pálido y delgado, con frecuencia poco visible (fig. 828, 6), que se sitúa sobre la parte superior de los repliegues aritenoepiglóticos. Continúa hacia arriba las fibras del músculo precedente.

Inserciones. — Como indica su nombre, este pequeño músculo se inserta en el aritenoides, a nivel de su vértice. Desde allí se dirige hacia delante y arriba, aplicándose inmediatamente contra el ligamento aritenoepiglótico, y va a terminar en parte en este ligamento y en parte a los lados de la epiglotis.

Las más de las veces el músculo aritenoepiglótico está reforzado por las fibras superficiales de los aritenoideos oblicuos (véase más abajo), que cruzan la parte superior del aritenoides sin insertarse en éste y, continuando su trayecto se dirigen hacia la epiglotis.

Acción. — El músculo aritenoepiglótico nos parece que está destinado a estrechar el orificio superior de la laringe. Cuando está sumamente desarrollado, puede además, tomando su punto fijo en el aritenoides, llevar la epiglotis hacia abajo y atrás, y de ahí el nombre de *músculo depresor posterior de la epiglotis (reflector epiglottidis)* que le dan ciertos autores, THEILE entre otros. El *músculo erector* de la epiglotis está formado por algunas fibras del músculo lingual superior que se dirige a la lengua.

D. — MUCOSA DE LA LARINGE

La laringe está tapizada, en toda la extensión de su superficie interior, por una membrana mucosa, la *mucosa laríngea*, que se continúa por abajo con la mucosa de la tráquea y por arriba con la mucosa de la lengua y la mucosa faríngea. Es muy delgada, lisa e igual, y de color grisáceo o ligeramente rosado.

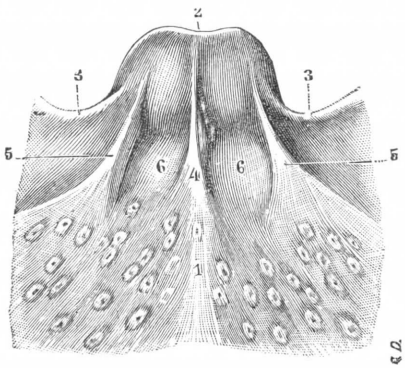

FIG. 833

La mucosa laríngea vista por delante de la epiglotis, con sus diferentes repliegues glosoepiglóticos y faringoepiglóticos.

1, base de la lengua. — 2, base de la epiglotis. — 3, 3, repliegues faringoepiglóticos. — 4, repliegue glosoepiglótico medio. — 5, repliegues glosoepiglóticos laterales. — 6, 6, fosillas glosoepiglóticas o valleculæ.

1.° Disposición general. — Si la seguimos de abajo arriba, la vemos, ante todo, cubrir la porción infraglótica de la laringe, rodear el borde libre de las cuerdas vocales inferiores y penetrar en el ventrículo de Morgagni, cuyas tres paredes tapiza sucesivamente. Luego, saliendo del ventrículo, sigue de abajo arriba el borde libre de las cuerdas vocales superiores y después se extiende sobre las diferentes regiones de la porción supraglótica. Al llegar a nivel del orificio superior de la laringe, se conduce del modo siguiente:

α) *Por detrás* se continúa, en el fondo de la escotadura interaritenoidea, con la porción de la mucosa faríngea que reviste la cara posterior de la laringe:

β) *Por los lados* se fusiona también, por encima de los repliegues aritenoepiglóticos, con la porción de esta misma mucosa faríngea que reviste o tapiza los conductos faringolaríngeos;

γ) *Por delante*, después de haber tapizado la cara posterior de la epiglotis, contornea este fibrocartílago, reviste su cara anterior y se continúa entonces con la mucosa de la base de la lengua, formando a este nivel (fig. 833) los diferentes repliegues glosoepiglóticos y faringoepiglóticos arriba descritos.

2.° Capa submucosa. — Durante este largo trayecto, la mucosa de la laringe está íntimamente adherida a la cara posterior de la epiglotis, a la porción libre de las cuerdas vocales superiores e inferiores y a la cara interna de los ligamentos aritenoepiglóticos.

En la cara externa de estos últimos ligamentos, por el contrario, está reforzada por una capa de tejido celular laxo, el *tejido celular submucoso.*

La mucosa laríngea es también poco adherente en la parte superior de los aritenoides, en las paredes de los ventrículos de Morgagni y en la cara anterior de la epiglotis, principalmente en los puntos en que se refleja hacia delante para continuarse con la mucosa lingual.

3.° Estructura. — Histológicamete (fig. 834), la mucosa laríngea se compone: 1.°, de una *capa epitelial;* 2.°, de una *dermis* o *corion* y, como anexos de éste, cierto número de *formaciones glandulares.*

a) *Epitelio.* — El epitelio de la mucosa laríngea, aunque continuo en toda ella, varía morfológicamente según las regiones en que se le examine:

Los dos tipos epiteliales. — La observación nos enseña, en efecto, que se halla dispuesto según dos tipos perfectamente distintos: el *epitelio pavimentoso estratificado* y el *epitelio cilíndrico ciliado.*

El epitelio pavimentoso estratificado se encuentra en los puntos siguientes: 1.°, en la cara anterior de la epiglotis, en toda su extensión; 2.°, en la cara posterior de esta misma epiglotis, en sus dos tercios superiores (en su mitad superior solamente según ciertos autores, y en toda su extensión según otros); 3.°, en la parte superior de los repliegues aritenoepiglóticos, siguiedo una tira de 5 a 6 milímetros de anchura; 4.°, por último, en el borde libre de las cuerdas vocales inferiores, en una extensión transversal de 2 a 3 milímetros, tanto en la cara inferior como en la superior. En todos los puntos el epitelio está representado por el tipo cilíndrico con pestañas.

b) *Corion.*—El corion está esencialmente constituído por elementos de tejido conjuntivo, entre los cuales se encuentran, sobre todo en las partes profundas, un gran número de fibras elásticas. Sus capas superficiales, las que se encuentran inmediatamente debajo del epitelio y de la membrana limitante, están formadas por un tejido reticulado análogo al tejido linfoide.

La cara externa o superficial del corion mucoso es generalmente regular, lisa e igual; no obstante, en el borde libre de las cuerdas vocales inferiores presenta cierto número de elevaciones cónicas, verdaderas *papilas* análogas a las papilas de la dermis cutánea, en las cuerdas vocales, el espacio interaritenoideo, la cara posterior de la epiglotis.

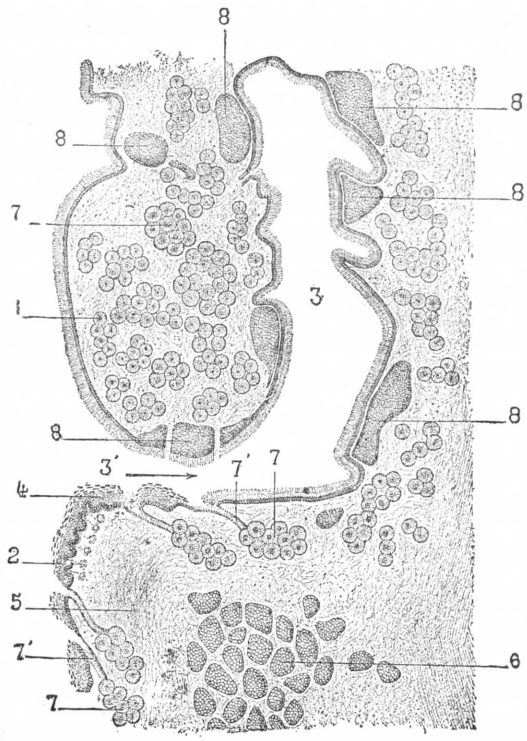

FIG. 834

Corte vérticotransversal de las dos cuerdas vocales del hombre (según COYNE).

1, cuerda vocal superior. — 2, cuerda vocal inferior. — 3, ventrículo de la laringe, con 3', su orificio de entrada. — 4, región papilar de la cuerda vocal inferior. — 5, ligamento tiroaritenoideo inferior. — 6, músculo tiroaritenoideo (parte profunda). — 7, glándulas arracimadas, con 7', su conducto excretorio. — 8, 8, folículos cerrados, contenidos en la capa superficial del corion mucoso.

4.° Glándulas. — Las glándulas anexas a la mucosa de la laringe son de dos clases: *glándulas mucosas* y *glándulas foliculares* o *folículos cerrados.*

a) *Glándulas mucosas.* — Las glándulas mucosas son glándulas arracimadas, cuyos acinos se encuentran inmediatamente por debajo de la mucosa o en el espesor mismo del corion mucoso.

De las glándulas mucosas de la laringe *(glándulas laríngeas)*, unas son aisladas, otras reunidas en grupos más o menos considerables. Entre estos grupos glandulares, los más

importantes están formados por las *glándulas epiglóticas*, las *glándulas prearitenoideas* y las *glándulas de las cuerdas vocales inferiores*.

b) *Folículos cerrados.* — Hemos dicho anteriormente que el corion mucoso contenía en las mallas de su retículo numerosos corpúsculos linfáticos.

Además de esta infiltración linfoidea difusa, se encuentran en el corion de la mucosa laríngea verdaderos folículos linfáticos, que ocupan siempre la parte más superficial del corion mucoso. Se presentan (fig. 834, 8) en los cortes bajo la forma de pequeñas masas redondeadas u ovales, cuyo diámetro mide de 3 a 8 décimas de milímetro. Se desarrollan preferentemente en la cara posterior de la epiglotis y en la mucosa que reviste las paredes del ventrículo. Dentro del ventrículo mismo son particularmente numerosas en su parte anterior, a nivel del divertículo ascendente o apéndice: forman aquí una especie de grupo aparte que Frænkel ha designado con el nombre, por lo demás muy significativo, de *amígdala laríngea*.

§ 5. — Vasos y nervios

1.° Arterias. — Las arterias destinadas a la laringe, *arterias laríngeas* (figura 835), son en número de seis, tres a cada lado: se las distingue en *superior*, *media* y *posterior*.

Estas arterias son de pequeño calibre. Se desprenden de las ramas arteriales del cuerpo tiroides, que son voluminosas. En el embrión se observa una disposición inversa; los vasos laríngeos predominan entonces sobre los vasos tiroideos; el desarrollo consecutivamente considerable del cuerpo tiroides es el que invierte las proporciones.

a) *Arteria laríngea superior.* — Es una rama de la tiroidea superior. Nace en la proximidad del borde posterior de la membrana tirohioidea; siguiendo un trayecto horizontal o muy ligeramente oblicuo hacia abajo y adelante, pasa por la cara externa de la membrana, debajo del tercio inferior de ésta, llega al borde posterior del músculo tirohioideo y desaparece detrás de este músculo. Perfora pronto la membrana tirohioidea en la proximidad del borde superior del cartílago tiroides. La arteria desciende entonces hacia el músculo cricotiroideo lateral, en el que termina. En la región tirohioidea, delante de la membrana de este nombre, la arteria laríngea superior va acompañada de una vena que pasa por encima o por debajo de ella, para ir directa o indirectamente al tronco tirolinguofacial. Según Chalier y Bonnet, el nervio laríngeo superior está situado de modo constante encima de los vasos del mismo nombre y en más íntimo contacto aún con la membrana tirohioidea. Su trayecto es mucho más oblicuo, pues, partiendo de la cara posterior del asta mayor del hueso hioides, termina en la parte media de la membrana o también en la unión del tercio superior con el tercio medio. Estos autores nunca lo han encontrado a ras de los vasos ni en la misma vaina común. Según otros, los vasos siguen la dirección del nervio pegados a él, a menudo lo cruzan y se sitúan encima; pero, en todos los casos, quedan más superficiales. Sólo muy raramente penetran los nervios y los vasos en los mismos orificios fibrosos de la membrana tirohioidea.

Llegada a la laringe, la arteria abandona numerosos ramos colaterales: unos, *ascendentes*, se distribuyen por la mitad superior de la epiglotis y por los pliegues mucosos que se desprenden de la cara anterior de este fibrocartílago; los otros, *descendentes*, se pierden en el pligue aritenoepiglótico, en la cuerda vocal superior, en el ventrículo, en los músculos tiroaritenoideo y aritenoepiglótico. Entre estos ramos descendentes, dos merecen mención particular: uno se anastomiza por abajo y por delante con un ramo terminal de la laríngea inferior, el otro se anastomiza por detrás y abajo con un ramo de la laríngea posterior.

Los ramos colaterales de la laríngea superior se anastomizan en la línea media con sus congéneres del otro lado.

En lugar de llegar al interior de la laringe atravesando la membrana tirohioidea, la arteria laríngea superior puede, en ciertos casos, penetrar en ella, ora pasando entre el cartílago tiroides y el cartílago cricoides (Poirier), ora atravesando una abertura (foramen tiroideo) del cartílago tiroides (Arnold y Gruber).

b) *Arteria laríngea inferior.* —La arteria laríngea inferior o media nace de la tiroidea superior o del origen de la laríngea superior. Desciende por el lado externo del cartílago tiroides, entre las inserciones del esternotiroideo por delante y del constrictor inferior de la faringe por detrás. Llega al borde inferior del cartílago tiroides por delante del cuerno. Se dirige entonces hacia delante, cruza la cara superficial del esternotiroideo para llegar a la línea media. Por una de sus ramas de división inferior se anastomiza con la homóloga del lado opuesto, constituyendo el *arco arterial cricotiroideo*. La otra rama, superior, perfora la membrana cricotiroidea y se ramifica en la mucosa de la porción subepiglótica de la laringe, incluso la cuerda laríngea superior. De paso, pequeñas ramas colaterales terminan en el músculo cricotiroideo o el pericondrio del cartílago tiroides.

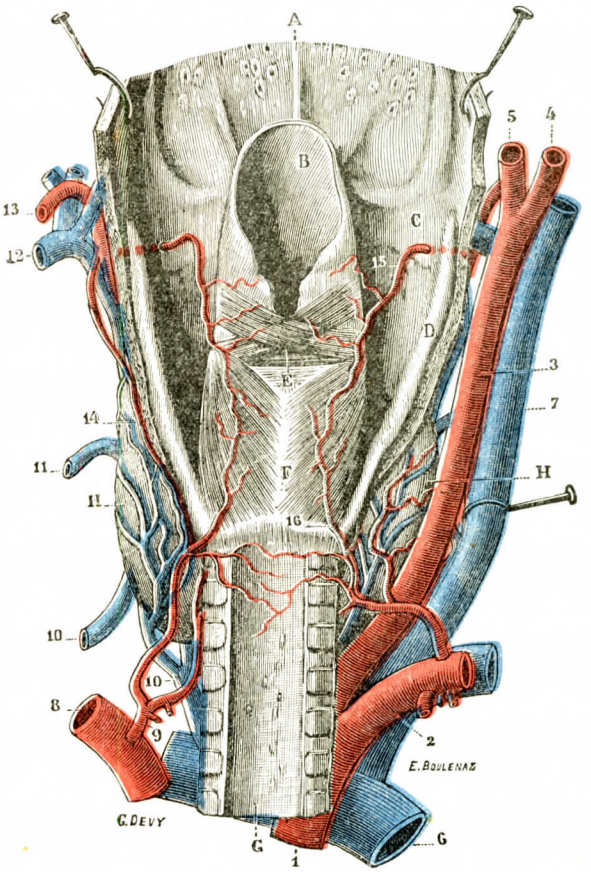

Fig. 835

Arterias de la laringe y del cuerpo tiroides (parte posterior).

A, base de la lengua. — B, epiglotis. — C, conductos faringolaríngeos. — D, borde posterior del cartílago tiroides. — E, músculo aritenoideo. — F, engarce del cricoides. — G, traquearteria. — H, cuerpo tiroides.

1, tronco arterial braquiocefálico. — 2, arteria subclavia derecha. — 3, arteria carótida primitiva. — 4, arteria carótida interna. — 5, arteria carótida externa. — 6, tronco venoso braquiocefálico derecho. — 7, vena yugular interna derecha. — 8, arteria subclavia izquierda. — 9, arteria tiroidea inferior izquierda. — 10, venas tiroideas inferiores. — 11, venas tiroideas medias. — 12, tronco venoso tirolinguofacial. — 13, arteria tiroidea superior. — 14, anastomosis entre las dos tiroideas en la superficie del cuerpo tiroides. — 15, arteria laríngea superior. — 16, arteria laríngea inferior.

El nervio laríngeo externo no es fiel satélite de la arteria. Está primero situado detrás de ella y no camina sobre el cartílago tiroides, sino sobre el constrictor inferior de la laringe; en seguida se dirige como la arteria hacia la línea media, pero pasa por la cara profunda del músculo esternotiroideo, mientras que la arteria está situada superficialmente en relación con este músculo (Chevrier). La arteria y el nervio no se encuentran sino delante de él. Una y otro están cubiertos por los demás músculos de la región infrahioidea.

c) *Arteria laríngea posterior.* — La arteria laríngea posterior procede de la tiroidea inferior o, más bien, de una de las divisiones de esta arteria, ora prerrecurrencial, ora retrorrecurrencial. Camina verticalmente ascendente, entre el lóbulo tiroideo y la tráquea, en compañía del recurrente. Penetra con él debajo del constrictor inferior de la faringe y llega a la laringe debajo del ala del cartílago tiroides. Submucosa, termina en los músculos cricoaritenoideo posterior y ariaritenoideo. Se anastomiza con las laríngeas anterior y superior.

d) *Modo de terminación de las arterias laríngeas.* — El modo de terminación de las arterias laríngeas no presenta ninguna particularidad interesante. Estas arterias, al llegar a la mucosa, se resuelven en una red capilar que ocupa la capa superficial del corion mucoso. En las cuerdas vocales inferiores, allí donde se encuentran las papilas, cada una de estas papilas recibe de la red precipitada una asa vascular.

2.° Venas. — Las venas de la laringe siguen el mismo trayecto que las arterias. Encontramos también aquí, a cada lado de la línea media, tres venas laríngeas: vena *laríngea superior*, véna *laríngea media* y vena *laríngea posterior.*

a) *Vena laríngea superior.* — La vena laríngea superior corresponde a la arteria del mismo nombre. Nace de la porción supraglótica de la laringe, en particular de las cuerdas vocales superiores, de los repliegues aritenoepiglóticos y de los músculos laterales. Atraviesa de atrás a delante la membrana tirohioidea y va a verterse, ya en la vena tiroidea superior, ya en la yugular interna. La vena laríngea superior se anastomiza a la vez, por sus ramas de origen, con las venas de la base de la lengua, con las venas de la faringe y con las otras dos venas laríngeas del mismo lado y su homóloga del lado opuesto.

b) *Vena laríngea media.* — La vena laríngea media, también denominada *vena cricotiroidea*, procede de la porción subglótica de la laringe y de la cuerda vocal inferior. Se anastomiza con la vena homóloga del lado opuesto formando un pequeño *arco precricotiroideo.* Después de haber atravesado la membrana cricotiroidea, en compañía de la arteria homónima, se dirige hacia arriba y afuera y va a abrirse, como la precedente, en la vena tiroidea superior.

c) *Vena laríngea posterior.* — La vena laríngea posterior corresponde también a la arteria del mismo nombre. Nace en la cara posterior de la laringe, donde se anastomiza, por encima del músculo cricoaritenoideo posterior, con una de las ramas ascendentes de la vena laríngea superior. Desde la cara posterior de la laringe se dirige hacia abajo y afuera, para ir a desembocar en una de las venas tiroideas inferiores.

3.° Linfáticos. — Citados por Mascagni en 1787, los linfáticos de la laringe fueron descritos extensamente por Teichmann en 1861 y por Sappey en 1874. En estos últimos años han sido nuevamente objeto de estudio en Alemania por Most (1899), en Francia por Poirier (1887) y por Roubad (1902).

A. Red de origen. — Los linfáticos de la laringe tienen su origen en la mucosa laríngea, donde constituyen una red continua. Esta red, que ocupa la parte más superficial del corion, debe estudiarse separadamente: 1.°, en la región supraglótica de la laringe; 2.°, en la región subglótica; 3.°, al mismo nivel de la glotis, o, más exactamente, en la cuerda vocal inferior.

a) En la *porción supraglótica* de la laringe *(zona supraglótica)*, la red linfática cubre sin discontinuidad toda la superficie interior del órgano, repartida por todas partes y sumamente abundante. En su porción más alta se continúa, rodeando la epiglotis, con la red linfática de la lengua. Hacia abajo, rodea también la cuerda vocal superior para pasar al vestíbulo y de esta manera prolongarse hasta el origen de la cuerda vocal inferior. Final-

mente, en la parte posterior, la red laríngea se continúa, en el intervalo de los dos aritenoides, con la red de la faringe.

β) En la *porción subglótica (zona subglótica)*, la red linfática está también muy desarrollada, no tanto, sin embargo, como en la zona precedente. Hacia arriba parece que termina bruscamente a nivel del borde libre de la cuerda vocal inferior. En cambio, hacia abajo se continúa con la de la tráquea: sólo que la diferente orientación de las mallas linfáticas *oblicuas* en la laringe, *transversales* en la tráquea, permite distinguir, en los límites de estos dos órganos, sus respectivas redes (ROUBAUD).

γ) En la *cuerda vocal inferior (zona glótica)*, los linfáticos son relativamente raros. MOST dice que únicamente ha podido inyectar incompletamente una red propiamente dicha, y ROUBAUD, a su vez, no ha logrado mejores resultados. Sea como fuere, los linfáticos del territorio glótico comunican a la vez, hacia arriba, con la red supraglótica, y hacia abajo, con la red subglótica.

B. TRONCOS COLECTORES Y GANGLIOS. — La red mucosa anteriormente descrita da origen a tronquitos primero y a troncos después, que parten todos de la laringe para terminar en sus ganglios respectivos: éstos son los *vasos linfáticos de la laringe*, los que dividiremos, según el punto en que perforan la red laríngea, en tres grupos: 1.°, *linfáticos superiores;* 2.°, *linfáticos inferiores;* 3.°, *linfáticos posteriores.*

a) *Linfáticos superiores.* — Los linfáticos superiores *(pedículo superior* de ROUBAUD) nacen de la zona supraglótica. En número de tres o cuatro a cada lado, se dirigen hacia delante, siguiendo el mismo trayecto (pero en sentido inverso) que la arteria laríngea superior. Después de perforar la membrana tirohioidea, se inclinan hacia fuera y van a terminar en los ganglios situados por debajo del músculo esternocleidomastoideo, en la proximidad de la bifurcación de la carótida primitiva.

b) *Linfáticos inferiores.* — Los linfáticos inferiores *(pedículo anterior* o *supracricoideo* de ROUBAUD) proceden de la porción anterior del territorio subglótico. Los constituyen «tronquitos sumamente finos que, en número de tres a cinco, atraviesan la membrana cricotiroidea en la línea media o algo de lado» (ROUBAUD). Terminan, delante de la laringe, en un grupo de ganglios que, en virtud de su situación, toman el nombre de *ganglios prelaríngeos.*

Estos *ganglios prelaríngeos*, descritos por vez primera por ENGEL (1859) y estudiados nuevamente por POIRIER (1887), son muy variables en su número, volumen y aun en su situación. El más constante (existe 49 veces de cada 100, según POIRIER) se halla situado en el espacio en forma de **V** que circunscriben los dos músculos cricotiroideos; ordinariamente es del volumen de un guisante. A veces se halla un segundo ganglio, muy pequeño, próximo al vértice de la **V**. Finalmente, MOST y ROUBAUD han citado un tercer ganglio, todavía más inconstante que los otros, delante del cartílago cricoides, en el borde superior del istmo del cuerpo tiroides.

Los *eferentes de los ganglios prelaríngeos* siguen dos direcciones: unos, *laterales*, se dirigen hacia fuera por encima del cuerpo tiroides, y terminan, finalmente, en los ganglios situados debajo del músculo del esternocleidomastoideo (forman parte de la cadena yugular); los otros, *medios*, descienden por delante del istmo del tiroides y terminan en un grupo ganglionar que se halla por delante de la tráquea *(ganglios pretraqueales).*

c) *Linfáticos posteriores.* — Los linfáticos posteriores *(pedículo posterior* o *subcricoideo de Roubaud)* proceden del segmento posterior de la zona subglótica. En número de cinco o seis, atraviesan el ligamento cricotraqueal, muy cerca de la porción membranosa de la tráquea, y al llegar al lado de este conducto, terminan en un grupo de ganglios que se escalonan a lo largo de los nervios recurrentes, y por esta razón se denominan *ganglios recurrenciales.*

Estos *ganglios recurrenciales* son siempre de pequeñas dimensiones. Ordinariamente pueden contarse de cinco a seis, dispuestos en cadena continua *(cadena recurrencial)* o en masas superpuestas, como lo han observado Gougenheim y Laval Piquechef (1884).

Sea como fuere, se hallan aplicados directamente sobre el recurrente, y por este motivo pueden determinar la parálisis de dicho nervio por compresión.

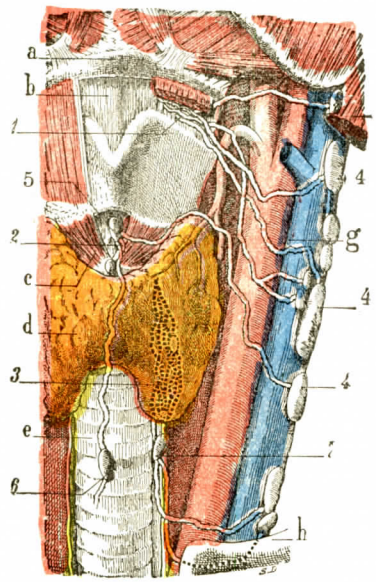

Fig. 836

Linfáticos de la laringe (según Most).

a, hueso hioides. — *b*, membrana tirohioidea. — *c*, músculo cricotiroideo. — *d*, cuerpo tiroides. — *e*, tráquea. — *f*, esternocleidomastoideo, seccionado. — *g*, paquete vascular del cuello. — *h*, clavícula.

1, linfáticos superiores. — 2, linfáticos inferiores. — 3, linfáticos posteriores, representados en línea de puntos debajo del tiroides. — 4, 4, 4, ganglios situados debajo del esternocleidomastoideo (ganglios de la cadena yugular). — 5, ganglios prelaríngeos. — 6, un ganglio pretraqueal. — 7, ganglios recurrenciales.

Los *eferentes de los ganglios recurrenciales*, siguiendo una dirección *oblicua* hacia abajo y afuera, terminan en los ganglios subesternocleidomastoideos y supraclaviculares.

4.° Nervios. — La inervación de la laringe es muy compleja, y lo es, en primer lugar, porque la laringe recibe a la vez filetes motores, filetes sensitivos, filetes vasculares y aun filetes sensoriales, y luego, porque los datos suministrados por la disección, a causa de anastomosis poco conocidas todavía, no concuerdan siempre con los datos de la clínica y de la anatomía patológica.

A. Datos anatómicos. — Los nervios de la laringe proceden del neumogástrico por el laríngeo superior y por el laríngeo inferior. El simpático cervical le envía también ramos.

a) El *laríngeo superior.* — El nervio laríngeo superior, como hemos dicho ya en neurología, se desprende de la parte inferior e interna del ganglio plexiforme y de aquí se dirige hacia la laringe, describiendo una larga curva de concavidad dirigida hacia arriba y adelante. Se divide algo por detrás del hueso hioides en dos ramos: *ramo superior* o laríngeo superior propiamente dicho y *ramo inferior* o laríngeo externo. El *laríngeo superior* llega a la laringe perforando la membrana tirohioidea. Bajo la mucosa laríngea, en la base de los repliegues aritenoepiglóticos, se divide en sus filetes terminales; unos se dirigen hacia delante, otros hacia atrás. Los *dos* o *tres filetes anteriores* caminan a lo largo de los pliegues aritenoepiglóticos, alcanzan la epiglotis y se distribuyen en sus dos caras.

Las terminaciones más anteriores inervan un pequeño territorio de la base de la lengua. Este territorio, según Zander, tiene una longitud de un centímetro y medio aproximadamente, una anchura de un centímetro y alcanza por delante el centro de la raíz de la lengua. Las terminaciones se anastomizan con las del glosofaríngeo. Los *filetes posteriores*, más numerosos, se distribuyen por la mucosa de la porción supraglótica de la faringe y de la cara superior de la cuerda vocal (según Collet, el territorio del laríngeo superior desciende a 2 a 4 centímetros por debajo de ésta), y por la mucosa laríngea que tapiza por detrás los músculos interaritenoideos posteriores. Uno de estos filetes se anastomiza con el recurrente, constituyendo el *asa de Galeno*. Irían filetes al músculo interaritenoideo y a las fibras musculares aritenoepiglóticas (Dilworth).

El *laríngeo externo*, en la parte inferior del cartílago tiroides, da algunos filetes el músculo cricotiroideo, luego perfora el ligamento cricotiroideo. Se ramifica enton-

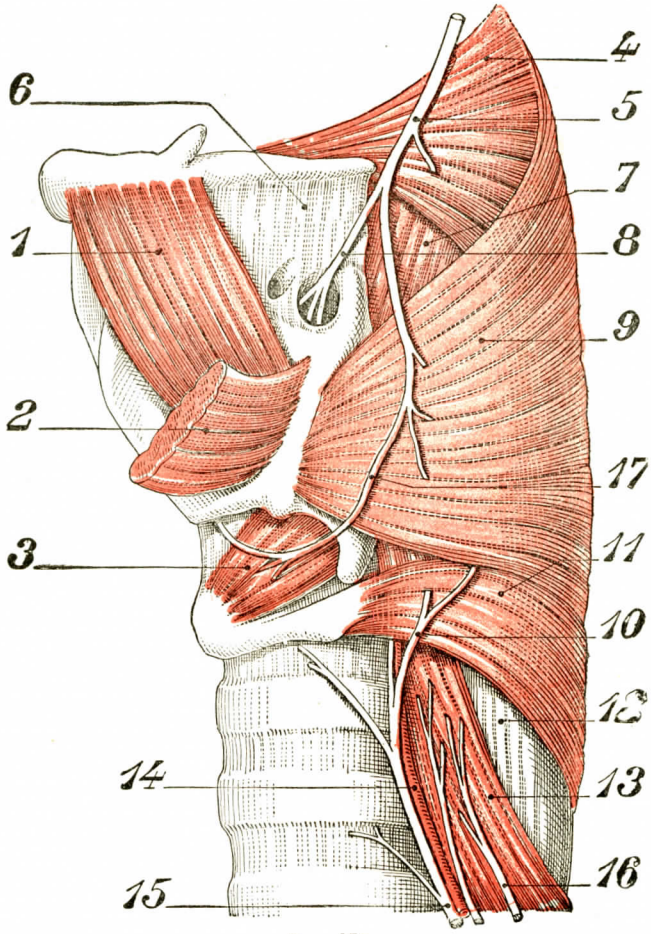

FIG. 837

Los tres nervios laríngeos que llegan a la laringe y los hiatos de la faringe (según FARABEUF en SÉBILEAU).

La vista es lateral izquierda.

1, *músculo tirohicideo*. — 2, músculo esternotiroideo cortado y levantado. — 3, músculo cricotiroideo. — 4, constrictor medio. — 5, nervio laríngeo superior. — 6, membrana tirohioidea. — 7, fibras tiroideas del faringoestafilino. — 8, nervio laríngeo ánterosuperior (rama interna del laríngeo superior de los autores). — 9, músculo tirofaríngeo. — 10, ramos musculares del recurrente. — 11, músculo cricofaríngeo. — 12, esófago. — 13, músculo cricoesofágico. — 14, arteria laríngea pósteroinferior, al lado del nervio recurrente. — 15, nervio recurrente. — 16, ramos dados por el recurrente al músculo cricoesofágico. — 17, nervio laríngeo externo.

ces por la mucosa de la porción subglótica de la laringe, así como por la mucosa del ventrículo.

b) *Laríngeo inferior*. — El laríngeo inferior o *recurrente* se desprende del neumogástrico en la parte superior del tórax, a la derecha (fig. 838), bajo el cayado de la aorta, en el tórax, a la izquierda. De aquí sube hacia la laringe siguiendo el surco angular que forman al adosarse uno con otra el esófago y la tráquea

Llegado a la cara posterior de la laringe, se divide en algunos ramos, en número de cinco: un ramo se anastomiza con el laríngeo superior formando el asa de Galeno; ésta, siempre constante, a veces doble, camina entre la mucosa faríngea y el músculo cricoaritenoideo posterior, o en el interior de este músculo, o por delante de él. Un ramo se dirige al músculo cricoaritenoideo posterior; otro llega al músculo interaritenoideo por su cara profunda; otro se distribuye por el cricoaritenoideo lateral; el último inerva el músculo tiroaritenoideo (fig. 839).

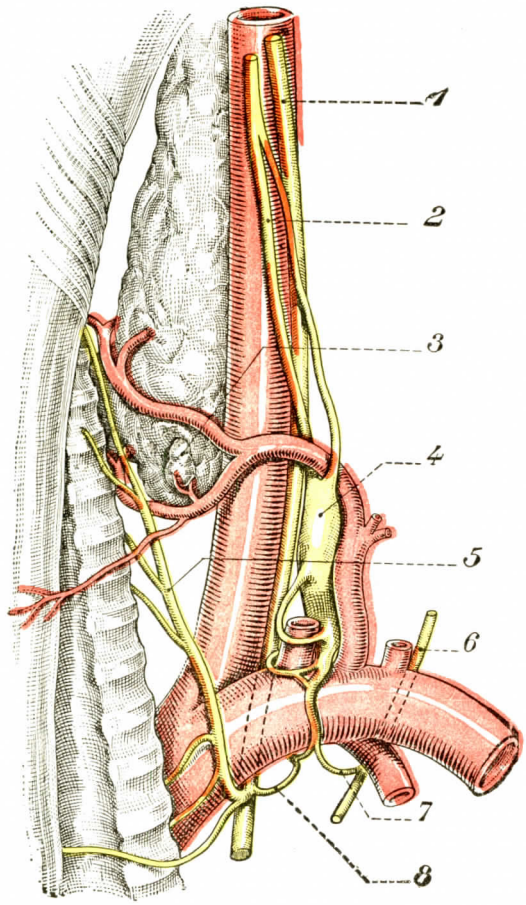

FIG. 838

El nervio recurrente del lado derecho (HOVELACQUE).

1, nervio neumogástrico. — 2, cadena simpática. — 3, paratiroides inferior. — 4, ganglio cervical inferior (situado arriba en esta pieza). — 5, el nervio recurrente derecho. — 6, nervio frénico. — 7, anastomosis frénicosimpática. — 8, anastomosis frénicorrecurrente.

Todos estos ramos son motores, excepto el ramo que se dirige verticalmente hacia arriba y se reúne, en la cara posterior del músculo cricoaritenoideo posterior, con un ramo descendente del laríngeo superior. Esta larga anastomosis entre los dos nervios laríngeos, que forma la *anastomosis de Galeno*, es un ramo sensitivo.

Recordemos de paso que el nervio recurrente contiene (VAN GEHUCHTEN y BOCHENECK) todas las fibras constitutivas del espinal bulbar, las cuales, con el nombre de *rama interna del espinal*, se fusionan con el neumogástrico.

REMAK ha indicado en el hombre y en los animales la existencia de células ganglionares en el trayecto del nervio laríngeo superior. Estas células ganglionares han sido nuevamente encontradas desde entonces por LINDEMANN, por NICOLAS (1894), por FUSARI (1896), por FLOSCHKO (1897), por SOULIÉ y BARDIER (1897).

PERNA (1905) ha descrito en el laríngeo recurrente, y también en el tronco mismo del neumogástrico, desde el origen del recurrente hasta el ganglio plexiforme, formaciones ganglionares muy irregulares, en sus dimensiones y en su asiento, pero bastante frecuentes para que puedan considerarse como cosa distinta de una disposición anormal (fig. 840). PERNA, entre ochenta neumogástricos examinados, las ha encontrado veintiséis veces: trece veces por debajo del ganglio plexiforme, ocho veces en el punto de emergencia del laríngeo inferior y cinco veces en el trayecto mismo de este último nervio.

Dos años más tarde (1907), GRYNFELTT y HÉDON han indicado a su vez, a lo largo de las ramas nerviosas laríngeas, numerosos pequeños ganglios que se han repartido en tres grupos: 1.°, *grupo cricotiroideo* (representado por un solo ganglio), situado en la cara externa del músculo cricoaritenoideo lateral, muy cerca del laríngeo inferior; 2.°, *grupo tirohioideo,*

formado por tres o cinco ganglios, escalonados a lo largo de las gruesas ramas del nervio laríngeo superior, desde que el nervio ha atravesado la membrana tirohioidea; 3.°, *grupo aritenoepiglótico*, comprendido en el espesor de los repliegues del mismo nombre, desde el bor-

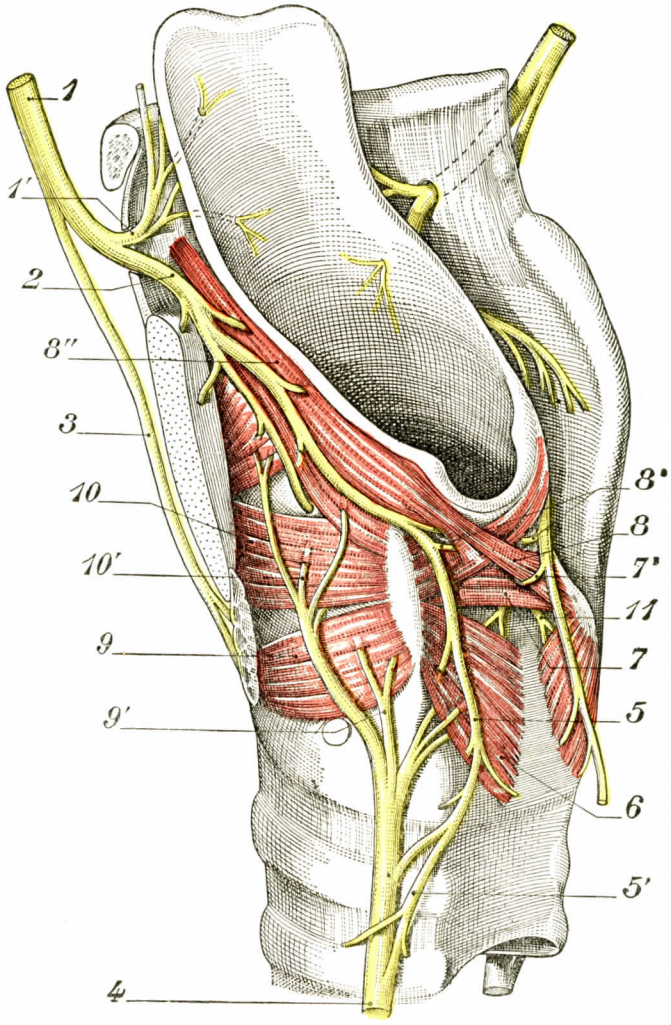

FIG. 839

Los nervios de la laringe en el recessus extralaríngeo (según FRANTZ y FARABEUF en SÉBILEAU y TRUFFERT).

La lámina tiroidea resecada muestra el recessus extralaríngeo.

1, nervio laríngeo superior, con 1', sus ramos ascendentes. — 2, segmento superior del asa de Galeno. — 3, nervio laríngeo externo. — 4, nervio recurrente. — 5, asa de Galeno. — 5', su segmento inferior. — 6, músculo cricoaritenoideo posterior, con su inervación. — 7, músculo aritenoideo transverso, con 7', su nervio. — 8, músculo aritenoideo oblicuo, con: 8', su nervio; 8'', fascículo ariepiglótico. — 9, músculo cricoaritenoideo anterior lateral, con 9', su nervio. — 10, músculo tiroaritenoideo, y 10', su nervio. — 11, nervio del músculo ariaritenoideo.

de anterior del cartílago aritenoides hasta el borde externo de la epiglotis. La significación morfológica de las formaciones ganglionares que acabamos de describir en el trayecto de los nervios laríngeos no está todavía bien establecida. Por lo que concierne a las que se

desarrollan a lo largo del laríngeo inferior o recurrente (es de creer que las que acompañan al laríngeo tienen el mismo valor). PERNA no titubea en considerarlas como homólogas de los pequeños ganglios que, en los peces, se desarrollan en el trayecto de los nervios branquiales.

c) *Simpático cervical.* — El simpático cervical abandona ramos a la laringe (ONODI, BROCKAERT, SPIES, HÉDON, BILONCIONI y TARANTELLI, D'ONOFRIO). Estos ramos procederían del ganglio cervical medio (LERICHE y FONTAINE).

B. DATOS CLÍNICOS Y EXPERIMENTALES. — La fórmula que acabamos de enunciar sobre la inervación de la laringe, fórmula que podríamos llamar *clásica*, es sencilla y fácil de recordar, pero no es completamente exacta. En efecto, está en oposición con ciertos casos clínicos y experimentales.

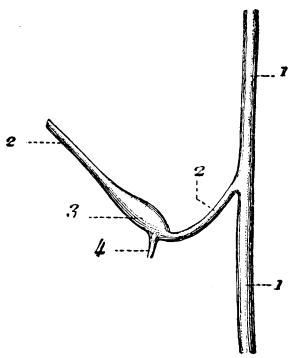

FIG. 840

Un ganglio nervioso en el trayecto del recurrente de un hombre adulto (según PEPNA).

1, 1, neumogástrico. — 2, 2, nervio recurrente. — 3, ganglio nervioso. — 4, ramo cardíaco del recurrente.

a) *La distribución del laríngeo superior según Exner.* — Según EXNER, el laríngeo superior inerva el cricotiroideo de su lado y también el del lado opuesto. Con frecuencia inervaría los cricoaritenoideos lateral y posterior y el tiroaritenoideo. Igualmente el interaritenoideo recibiría filetes de los dos laríngeos superiores, inervando cada nervio las dos mitades del músculo.

EXNER describe en el conejo y en el perro un *nervio laríngeo medio.* Nace de cada lado de la rama faríngea del neumogástrico y termina en el músculo cricotiroideo. En el hombre, el nervio laríngeo medio estaría comprendido en el plexo faríngeo, y perdido en este último no podría demostrarse sino funcionalmente. Este músculo cricotiroideo recibe así una *doble inervación* (nervio laríngeo externo y nervio laríngeo medio); igualmente los otros músculos laríngeos, aritenoideo, tiroaritenoideo, cricoaritenoideo posterior, cricoaritenoideo lateral, de los nervios laríngeo superior y sobre todo laríngeo inferior).

La existencia del nervio laríngeo medio de EXNER ha sido discutida; ONODI (1888), aun admitiendo este filete nervioso, ha emitido la opinión de que procedía del laríngeo superior y penetraba en la rama faríngea del neumogástrico, que abandonaba en seguida para ir al cricotiroideo. SÉBILEAU y TRUFFERT niegan su existencia.

Respecto a la teoría de la doble inervación, según COLLET, si fuera exacta, debiera haber gran diferencia entre los casos en que una lesión del neumogástrico se asienta por encima del origen del laríngeo superior y aquellos en que se asienta por debajo; en estos últimos casos la parálisis debería ser poco apreciable; únicamente en los primeros la parálisis laríngea debería ser manifiesta. Ahora bien, en clínica, la parálisis del laríngeo superior no modifica sensiblemente los signos motores de la parálisis recurrencial o de la parálisis del neumogástrico por debajo de la emergencia del laríngeo superior. La relajación de la cuerda, observada en estas condiciones, puede explicarse bien por la teoría clásica (parálisis del cricotiroideo).

b) *La distribución de los nervios laríngeos no sería unilateral.* — Según MANDELSTAMM, los nervios no están exactamente localizados a la mitad de la laringe que les corresponde, sino que rebasan la línea media para distribuirse en parte por la mitad opuesta.

En cambio, COLLET ha visto siempre en los casos de hemiplejía laríngea un lado rigurosamente inmóvil y el otro con movimientos normales, o, por lo menos, de

gran amplitud. Los pocos movimientos observados entonces en la punta del aritenoides del lado paralizado se explican por la contracción del fascículo oblicuo del ariaritenoideo, músculo impar y de inervación bilateral, o por la transmisión de los movimientos del aritenoides sano.

c) *Hechos relativos a la inervación sensitiva.* — Por lo que se refiere a la inervación sensitiva, el laríngeo superior es indudablemente el nervio sensitivo de la mucosa laríngea. Pero las ramificaciones del laríngeo inferior poseen también cierto número de fibras sensitivas, como nos lo ha indicado suficientemente (pág. 970) la presencia de células ganglionares en su trayecto. Los hechos fisiológicos y patológicos están, en efecto, de acuerdo para demostrarnos que los dos nervios laríngeos concurren a la vez, si bien en proporción muy desigual, a la inervación sensitiva del órgano de la fonación. Según MANDELSTAMM, los nervios laríngeos no se distribuyen exactamente cada uno de ellos por la mitad de la laringe que les corresponde, sino que en ciertos puntos traspasan la línea media para ir a inervar una parte de la mitad opuesta. Así es que se ven en la cara posterior de la laringe dos o tres asas nerviosas de dirección transversal que pasan de un lado al otro y que, verosímilmente, parecen formadas por dos clases de fibras: por fibras que de los nervios del lado derecho se dirigen al lado izquierdo y por fibras que, viceversa, desde los nervios izquierdos se dirigen al lado derecho.

Según COLLET, cuando en clínica hay anestesia de un laríngeo superior, la zona anestésica se detiene exactamente en la línea media.

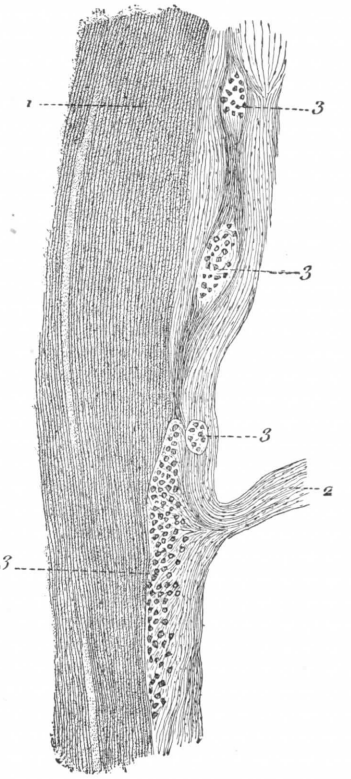

FIG. 841

Los ganglios del recurrente vistos en un corte longitudinal del neumogástrico (según PERNA).

1, neumogástrico de un hombre adulto. — 2, emergencia y porción inicial del recurrente. — 3, 3, 3, 3, diversos cúmulos ganglionares (dispuestos sobre el lado interno del tronco nervioso), cuyas fibras contribuyen a formar el recurrente.

d) *Hechos relativos a la inervación simpática.* — Los trabajos recientes de los autores citados antes han establecido que el simpático cervical contribuye a la inervación de la laringe y parece regular el tono de la cuerda vocal. El simpático contiene los vasoconstrictores de la laringe: pasan por los primeros ramos comunicantes dorsales, por el tronco del simpático cervical y por los plexos carotídeos. El centro vasomotor principal de la laringe estaría en el ganglio cervical medio (LERICHE y FONTAINE). El simpático cervical obra además sobre las glándulas laríngeas (atrofia de estas glándulas después de la simpaticectomía).

c) *Modo de terminación de los nervios laríngeos.* — Las terminaciones nerviosas de los nervios laríngeos son de cuatro órdenes: motoras, sensitivas, vasculares y sensoriales. Estas últimas terminaciones están localizadas especialmente en la epiglotis y la parte superior de los pliegues aritenoepiglóticos. Existen aquí, en estas regiones, verdaderos botones del gusto esparcidos por la mucosa laríngea: se les denomina *corpúsculos de Verson.*

ARTICULO II

TRAQUEA

La traquearteria (de τρακυς, áspero y αρτηρια, arteria, porque las prominencias que forman sus anillos cartilaginosos la hacen irregular y ruda o áspera al tacto; en inglés y alemán *Trachea)*, o simplemente *tráquea*, es la porción del conducto aerífero o respiratorio que se halla comprendida entre la extremidad inferior de la laringe y el origen de los bronquios.

A. — Consideraciones generales

1.° Situación. — La traquearteria, conducto impar y simétrico, está situada primeramente en la parte anterior e inferior del cuello. Al abandonar esta región, desciende por detrás del esternón para ocupar la parte superior del tórax. En todo su trayecto ocupa el plano medio y se halla situada, como la laringe, delante del conducto alimenticio.

2.° Límites. — Los límites de la tráquea son algo diferentes en el adulto y en el feto. *En el adulto*, su extremo superior corresponde ordinariamente a la sexta o séptima vértebra cervical (véase *Laringe):* su extremo inferior, a la tercera o cuarta vértebra dorsal. *En el feto*, la tráquea empieza un poco más arriba, frente a la quinta y aun a la cuarta cervical; por otra parte, se bifurca ordinariamente a nivel del disco intervertebral que separa la segunda dorsal de la tercera.

3.° Dirección. — Considerada desde el punto de vista de su dirección, la traquearteria se dirige oblicuamente de arriba abajo y de delante atrás, así es que se aparta progresivamente de la superficie cutánea; el intervalo que la separa de la piel es de 18 milímetros en su extremo superior, de 45 milímetros a nivel de la horquilla esternal y de 7 centímetros en su extremo inferior.

Desde su origen hasta su bifurcación, la tráquea sigue un trayecto bastante regularmente rectilíneo. Algunas veces, sin embargo, se presenta ligeramente flexuosa, sobre todo en los individuos de alguna edad; pero las curvaturas que presenta en estos casos son generalmente poco pronunciadas y se borran cuando la cabeza se halla en extensión.

4.° Movilidad. — La traquearteria, extensible y elástica, sigue a la laringe en todos sus movimientos; se eleva cuando ésta se dirige hacia arriba, para volver a su posición primitiva cuando se dirige hacia abajo; además, por una influencia cualquiera, acción de los dedos, acción de los productos patológicos, se deja desviar más o menos, ya a la izquierda, ya a la derecha.

5.° Forma. — Su forma es la de un tubo cilíndrico (figs. 842 y 843), cuya parte posterior, el cuarto o el quinto aproximadamente, estuviese reemplazada por una superficie plana. En la parte media, el cilindro traqueal, prescindiendo de su porción plana, es casi regular, aunque muy rara vez de una simetría perfecta; pero en sus regiones extremas es ligeramente aplanado: transversalmente en su parte superior, y en sentido ánteroposterior en su parte inferior.

Además, la superficie exterior de la tráquea nos ofrece cierto número de depresiones más o menos marcadas, de las cuales dos son casi constantes. Una, situada a la izquierda, inmediatamente por encima de su bifurcación, está determinada por el cayado de la aorta; por

esta razón la llamaremos *impresión* o *marca aórtica* (fig. 842, 5). La otra, situada igualmente a la izquierda, pero en su parte superior, parece ser el resultado de una compresión ejercida sobre la tráquea por el lóbulo izquierdo del cuerpo tiroides: es la *impresión tiroidea* (figura 842, 4). Esta última depresión se extiende del segundo al quinto anillo de la tráquea; a su nivel, los anillos cartilaginosos son aplanados en su mitad izquierda, algunas veces

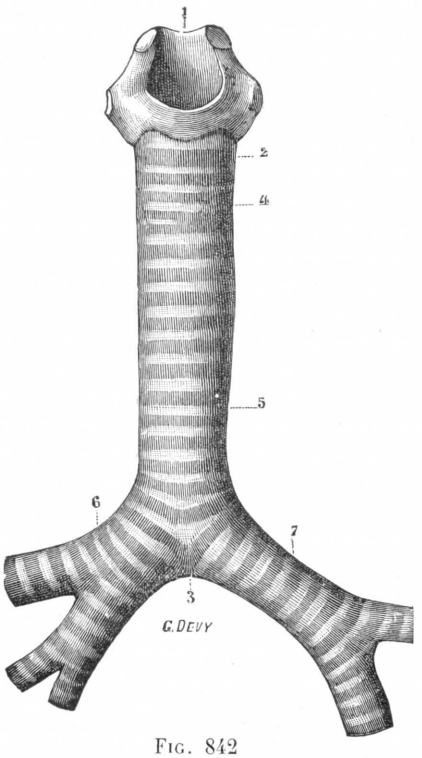

FIG. 842

La tráquea y los bronquios, cara anterior.

1, cartílago *cricoides*. — 2, primer anillo de la tráquea. — 3, último anillo de la tráquea en forma de espolón. — 4, impresión tiroidea. — 5, impresión aórtica. — 6, bronquio derecho. — 7, bronquio izquierdo.

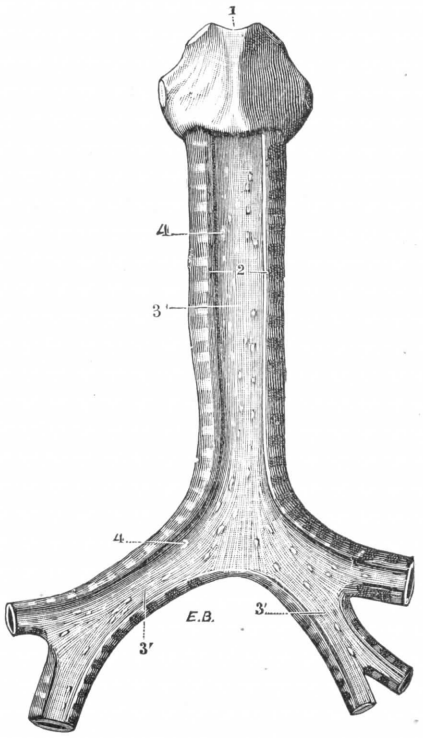

FIG. 843

La tráquea y los bronquios, cara posterior.

1, cartílago cricoides. — 2, extremidad de los anillos cartilaginosos. — 3, membrana fibromuscular de la tráquea. — 3', la misma, a nivel de los bronquios. — 4, 4, prominencias glandulares.

deprimidos en forma de conducto, y lo más frecuente es que su mitad derecha sea más redondeada y más convexa (LEJARS).

Hemos observado con frecuencia en la cara anterior de la tráquea una tercera depresión más o menos acentuada, según los individuos, que corresponde al tronco arterial braquiocefálico.

Debemos añadir, por lo que se refiere a la configuración general de la tráquea, que su diámetro aumenta gradualmente de arriba abajo. Este conducto no es, por tanto, un verdadero cilindro, sino que es en realidad una especie de cono truncado, muy prolongado, cuya base corresponde a su extremo inferior.

6.° Dimensiones. — La longitud de la tráquea, estando el sujeto de pie y mirando al horizonte, mide 12 centímetros en el hombre y 11 centímetros en la mujer.

Pero el cilindro traqueal no tiene una longitud absolutamente fija, sino que se prolonga cuando la laringe se eleva o cuando la columna cervical se inclina hacia atrás, y se

acorta en las condiciones contrarias, es decir, cuando la laringe desciende o cuando la columna cervical se dobla hacia delante. La diferencia que existe entre las dimensiones extremas de la tráquea, la longitud máxima y la longitud mínima, es de 3 ó 4 centímetros, o sea el tercio o el cuarto de su longitud ordinaria. El *alargamiento* de la tráquea se efectúa gracias a la elasticidad de la membrana que separa los anillos cartilaginosos. En cuanto al *acortamiento*, se verifica por la influencia de esta misma elasticidad y sólo está limitado por el encuentro recíproco de los anillos.

Las dimensiones horizontales de la tráquea varían, como las de la laringe, según el sexo y las edades; la observación demuestra que son generalmente más considerables en el hombre que en la mujer, más considerables también en el adulto que en el niño. En el hombre adulto, el diámetro transverso mide de 18 a 22 milímetros, o sea, como término medio, 20 milímetros; el diámetro ánteroposterior, más corto, es de 14 a 18 milímetros, o sea, como promedio, 16 milímetros. Estas dimensiones se refieren a la tráquea examinada en el cadáver, pero son notablemente diferentes en la tráquea viviente (Nicaise y Lejars), a causa de la aproximación de las dos extremidades de los anillos cartilaginosos.

En estado ordinario, las fibras musculares de la tráquea están en contracción; en su consecuencia, las extremidades de los anillos cartilaginosos llegan a ponerse en contacto y el segmento posterior o segmento blando de la tráquea se dobla, constituyendo una especie de rodete longitudinal, que forma prominencia dentro de la cavidad del conducto aerífero o respiratorio. Tal es la disposición que constantemente se observa en un perro vivo mientras la respiración permanece tranquila; pero si el animal se pone a gritar, si la respiración se hace fuerte y tumultuosa, la contracción cesa, las extremidades de los anillos cartilaginosos se separan, y al propio tiempo se borra el rodete de que hemos hablado más arriba. Este último estado de la tráquea, tan diferente del precedente, es precisamente el que se observa después de la muerte, y se ve, por lo tanto, por una sencilla exposición, que las dimensiones horizontales (diámetro transverso y diámetro ánteroposterior) son más considerables en el cadáver que las que se observan en el vivo, las cuales son las únicas realmente útiles en la práctica. Lejars, que ha estudiado comparativamente las dimensiones del conducto traqueal en ambos estados, ha llegado a obtener los siguientes resultados:

	TRÁQUEA MUERTA	TRÁQUEA VIVA	DIFERENCIA
Ancho del 1.er anillo . . .	16,7 mm.	12 mm.	4,7 mm.
» 5.° » . . .	16,8 »	11,7 »	5,1 »
» 6.° » . . .	17,5 »	11,5 »	6 »
» 9.° » . . .	18 »	11,8 »	6,2 »

Como se ve por este cuadro, que resume las observaciones hechas en once individuos, la diferencia que existe entre el diámetro de la *tráquea muerta* y el de la *tráquea viva* es considerable; es de 4,7 milímetros a nivel del primer anillo y 6,2 milímetros a nivel del noveno. Debemos añadir que esta diferencia se atenúa paulatinamente al pasar del adulto al viejo. En efecto, en este último, la calcificación más o menos completa de los anillos cartilaginosos por una parte, y por otra la atrofia consecutiva de las fibras musculares, ocasionan necesariamente una gran dificultad al juego de la tráquea, es decir, a esas alternativas de estrechamiento y dilatación, de sístole y diástole, que nos presentan la tráquea del niño y la del adulto.

B. — Relaciones

La traquearteria está rodeada en toda su extensión por una capa de tejido celular laxo muy abundante, que favorece sus movimientos y que, hasta cierto punto, desempeña, respecto a ella, el papel de una membrana serosa. Por intermedio de esta atmósfera céluloadiposa la tráquea presenta relaciones importantes que son diferentes según se trate de su porción cervical o de su porción torácica.

1.° Porción cervical. — En su porción cervical, la tráquea contenida en el compartimiento visceral (véase *Tiroides)* es relativamente superficial. Estudiaremos sucesivamente sus relaciones: 1.°, *por delante;* 2.°, *por detrás;* 3.°, por *los lados.*

a) *Por delante* está en relación: 1.°, con el istmo del cuerpo tiroides, que cubre sus dos o tres primeros anillos (véase *Cuerpos tiroides)*; 2.°, más abajo, con

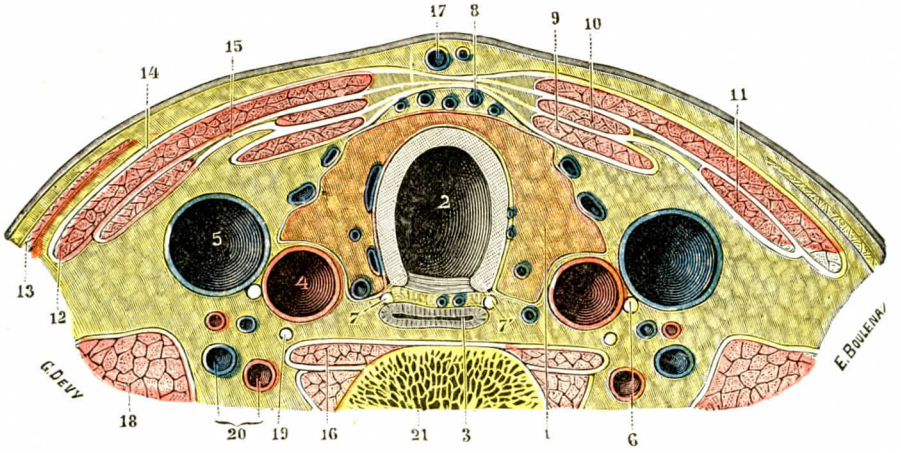

FIG. 844

Corte horizontal del cuello por los primeros anillos de la tráquea (cadáver congelado, segmento inferior del corte).

1, cuerpo tiroides, con su cápsula fibrocelulosa. — 2, traquearteria. — 3, esófago. — 4, carótida primitiva. — 5, yugular interna. — 6, neumogástrico. — 7, 7', nervios recurrentes izquierdo y derecho. — 8, venas tiroideas. —9, esternotiroideo. — 10, esternocleidomastoideo. — 11, homohioideo. — 12, esternocleidomastoideo. — 13, cutáneo. — 14, aponeurosis cervical superficial. — 15, aponeurosis cervical media. — 16, músculos prevertebrales, con aponeurosis prevertebral. — 17, yugular anterior. — 18, escaleno anterior. — 19, gran simpático. — 20, arteria y vena vertebrales. — 21, columna vertebral.

las venas tiroideas inferiores, siempre múltiples, generalmente muy voluminosas y más o menos anastomizadas, que descienden hasta la horquilla esternal para desembocar en el tronco venoso braquiocefálico izquierdo; 2.°, con la arteria tiroidea de Neubauer, cuando ésta existe; 4.°, con los músculos esternotiroideos y esternohioideos; estos músculos en la línea media (véase tomo I) están separados de sus homólogos del lado opuesto por un espacio estrecho, casi lineal, ocupado por la línea blanca infrahioidea, especie de rafe fibroso a cuya formación contribuyen a la vez las fibras de la aponeurosis cervical superficial y las de la aponeurosis cervical media. Sobre sus láminas u hojas musculares se extienden finalmente la aponeurosis cervical superficial, el tejido celular subcutáneo y la piel. Completamente hacia abajo, la porción cervical de la tráquea está todavía en relación, por su cara anterior, con el tronco venoso braquiocefálico izquierdo en los casos en que este vaso traspasa el esternón y se eleva más o menos dentro de la región infrahioidea (fig. 846).

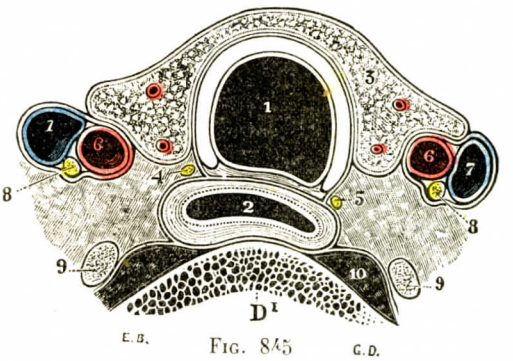

FIG. 845

Las relaciones de la tráquea con los vasos y los nervios del cuello vistas en un corte horizontal por la cara superior del conducto (en parte según BRAUN).

1, tráquea. — 2, esófago. — 3, cuerpo tiroides con su envoltura conjuntiva. — 4, nervio recurrente izquierdo. — 5, nervio recurrente derecho. — 6, carótida primitiva. — 7, yugular interna. — 8, neumogástrico. — 9, ganglio simpático. — 10, músculos prevertebrales. — D¹, cuerpo de la primera dorsal.

b) *Por detrás*, la tráquea está en relación, en toda su extensión, con el conducto esofágico, que sobresale algo por la izquierda (fig. 844) y al cual está unida por un tejido celular laxo entremezclado de fibras elásticas (véase *Esófago*).

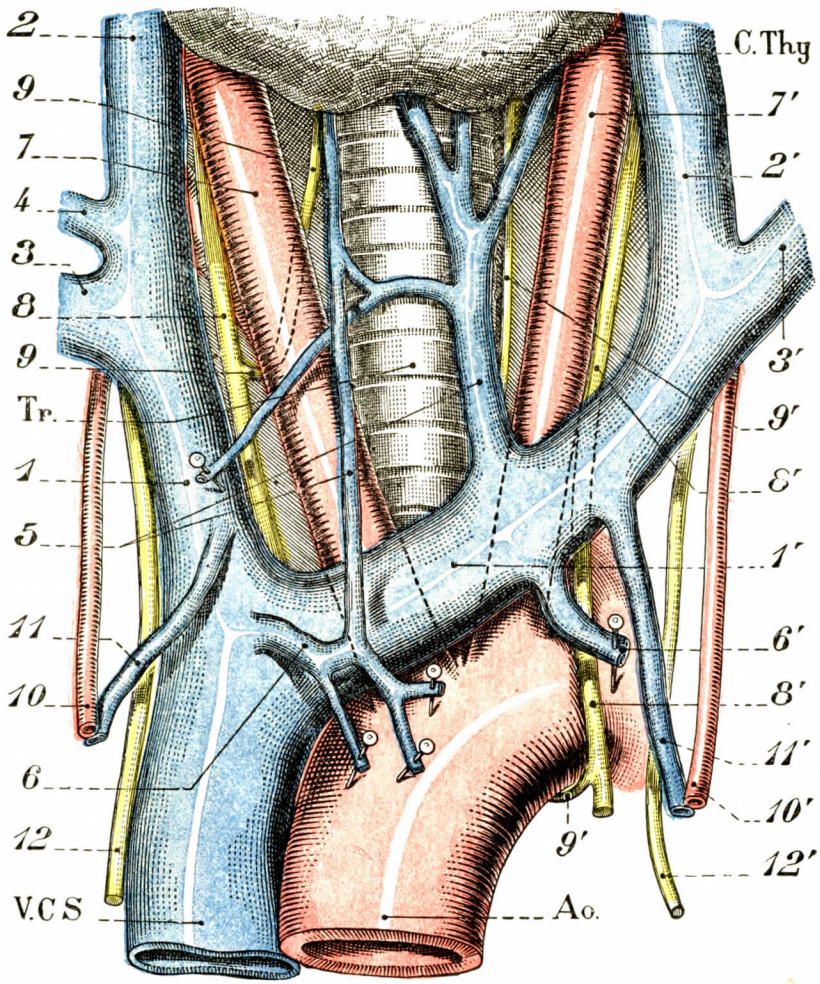

Fig. 846

Estrato vascular del mediastino anterior y de la parte inferior del cuello (según Braine).

V. C. S., vena cava superior. — Ao., aorta. — Tr., tráquea. — C. Thy., cuerpo tiroides.

1, 1', troncos venosos braquiocefálicos derecho e izquierdo. — 2, 2', venas yugulares internas. — 3, 3', venas subclavias. — 4, vena yugular externa derecha. — 5, venas tiroideas. — 6, tronco de las venas *tímicas*, mediastinas y pericardíacas. — 6', vena intercostal superior izquierda. — 7, 7', arterias carótidas primitivas. — 8, 8', neumogástricos. — 9, recurrente derecho. — 9', recurrente izquierdo. — 10, 10', arterias mamarias internas. — 11, 11', venas mamarias internas. — 12, 12', nervios frénicos.

c) *A los lados*, la tráquea está como abrazada en su parte superior por los lóbulos del cuerpo tiroides (fig. 844), los cuales, aumentando de volumen, como sucede en el bocio, pueden comprimir lateralmente el conducto aerífero y determinar de este modo fenómenos de asfixia. Más abajo está en relación con el paquete vásculonervioso del cuello, es decir, con la carótida primitiva, la yugular interna

y el neumogástrico, a los cuales es preciso añadir las dos arterias tiroidea inferior y vertebral. Debemos hacer observar, con respecto a este punto, que los susodichos vasos sólo tienen relaciones íntimas con la tráquea en la proximidad de la horquilla esternal. En efecto, por encima del esternón, a causa de su dirección, que es oblicua de abajo arriba y de dentro a fuera, están separados del conducto aerífero o respiratorio por cierto intervalo, que se agranda a medida que se eleva; este intervalo está ocupado por una masa de tejido celular, en la cual

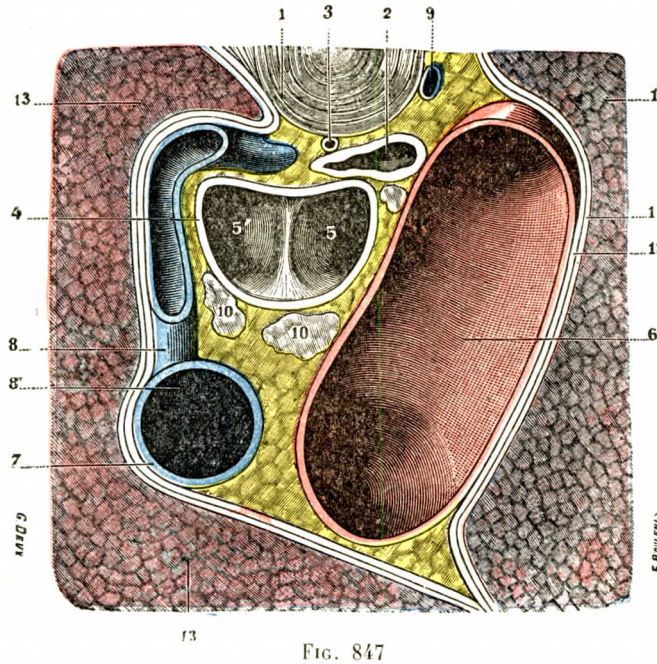

Fig. 847

Corte horizontal del tórax por el disco intervertebral que separa la cuarta dorsal de la quinta.

1, disco intervertebral entre Div y Dv. — 2, esófago. — 3, conducto torácico. — 4, tráquea cortada inmediatamente por encima de la bifurcación. — 5, 5', bronquio izquierdo y bronquio derecho. — 6, cayado aórtico. — 7, vena cava superior. — 8, ácigos mayor, con 8', su desembocadura en la vena cava. — 9, ácigos menor. — 10, ganglios linfáticos. — 11, pleura visceral. — 12, pleura mediastínica. — 13, pulmón derecho. — 14, pulmón izquierdo.

se ven escalonados numerosos ganglios linfáticos. La traquearteria está además, en relación lateral con los dos *nervios recurrentes*, que avanzan, el de la derecha, sobre la cara posterior de la tráquea, y el de la izquierda, por el ángulo entrante que forma la tráquea con el esófago.

2.° Porción torácica. — La porción torácica de la tráquea es mucho más profunda que su porción cervical. Ocupa, en toda su extensión, el mediastino anterior. Como para la porción precedente, examinaremos sus relaciones: 1.°, *por delante;* 2.°, *por detrás;* 3.°, *por los lados;* 4.°, *a nivel de su bifurcación.*

a) *Por delante* (fig. 846) está sucesivamente en relación: 1.°, *en su parte superior*, con el tronco venoso braquiocefálico izquierdo, que descansa inmediatamente sobre ella y en un plano más superficial, con el timo (en el recién nacido), el músculo esternotiroideo y la primera pieza del esternón; 2.°, *en su parte inferior*, con el tronco arterial braquiocefálico, que la cruza oblicuamente dirigiéndose hacia arriba y a la derecha; con la arteria carótida primitiva izquierda, que se dirige oblicuamente hacia arriba y a la izquierda, y finalmente con el cayado

aórtico, que, alcanzando la columna vertebral, se aplica directamente a su cara ánterolateral izquierda y determina en ella, como dijimos antes (fig. 842, 5), una huella o impresión más o menos marcada.

b) *Por detrás*, la traquearteria corresponde también al *esófago*, que la separa de la columna vertebral.

c) *Por los lados* está en relación: 1.°, *a la izquierda*, con la pleura mediastínica izquierda, que la separa del pulmón izquierdo; con el nervio recurrente izquierdo y con el cayado de la aorta, que la cruza de delante atrás; 2.°, *a la derecha*, con la pleura mediastínica derecha, que la separa del pulmón derecho; con la vena cava superior, que la acompaña de arriba abajo, y finalmente con la ácigos mayor (fig. 847), que la cruza de atrás a delante para ir a abrirse en la vena cava.

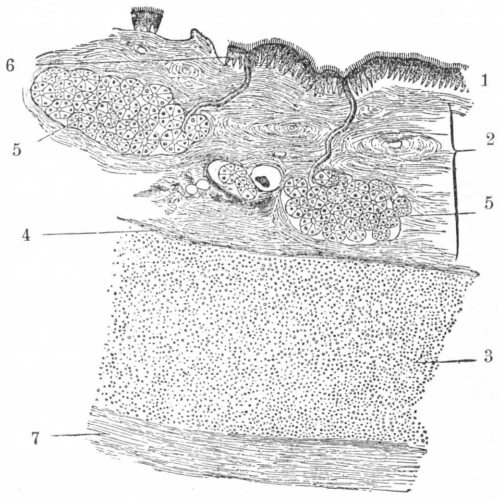

FIG. 848

Corte transversal de la tráquea (según SCHENK).

1, epitelio cilíndrico ciliado. — 2, corion mucoso. — 3, anillo traqueal, formado por el cartílago hialino. — 4, pericondrio. — 5, 5, glándulas mucosas. — 6, conducto excretorio. — 7, tejido conjuntivo peritraqueal.

d) *En su bifurcación*, la tráquea está en relación con el pericardio y con las aurículas del corazón. Tiene delante de ella, y en un plano algo inferior, la bifurcación del tronco de la aurícula pulmonar, y más especialmente la rama derecha de esta arteria. Está rodeada, tanto en la cara anterior como en su cara posterior, por las numerosas ramificaciones del neumogástrico y del gran simpático, que en conjunto constituyen un rico e importante plexo, el *plexo pulmonar*.

Más allá del plexo, tanto en la cara posterior del conducto como en su cara anterior, se ven numerosos ganglios linfáticos (fig. 847, 10), que podríamos llamar *ganglios de la bifurcación bronquial* o *ganglios interbronquiales* (véase *Linfáticos del pulmón*).

C. — ESTRUCTURA. VASOS Y NERVIOS

La tráquea se compone esencialmente de dos túnicas (fig. 848): 1.ª, una túnica externa, a la vez *fibrosa* y *cartilaginosa*, que constituye, por decirlo así, la armazón o esqueleto del conducto; 2.ª, una túnica interna, *mucosa*, en cuya superficie se abren numerosas glándulas.

1.° Túnica fibrocartilaginosa. — La túnica externa de la tráquea está constituída: 1.°, por una *membrana fibrosa y elástica;* 2.°, por piezas cartilaginosas, los *anillos cartilaginosos* de la tráquea, que se desarrollan en su espesor; 3.°, por *fibras musculares*, que se extienden sobre su cara posterior.

a) *Membrana fibrosa.* — La membrana fibrosa tiene la forma de un cilindro hueco, o si se quiere de un tubo largo que ocupa sin interrupción toda la altura de la tráquea; por arriba se continúa, a nivel del borde inferior del cartílago cricoides, con el pericondrio que cubre el cartílago; por abajo se bifurca para continuarse asimismo con la membrana similar que forma la túnica externa de los bronquios. Histológicamente, esta membrana se com-

pone de fibras de tejido conjuntivo, a las cuales vienen a mezclarse gran número de fibras elásticas; hállase atravesada en varios puntos por los nervios y por los vasos sanguíneos y linfáticos que van a la mucosa traqueal.

b) *Anillos cartilaginosos.* — Los anillos cartilaginosos (fig. 849, 3) de la tráquea están situados en el espesor de la membrana precedente, que se desdobla para recibirlos y que, naturalmente, aumenta de grosor a su nivel. Se cuentan en el hombre de quince a veinte, dispuestos horizontalmente unos encima de otros; cada uno de ellos mide, por término medio, de 2 a 4 milímetros de altura. Los intervalos que los separan, y que han sido designados algunas veces con el nombre de *anillos membranosos*, tienen una altura que es siempre algo menor: esta altura representa, según los casos, los dos tercios o solamente la mitad de la de los anillos cartilaginosos.

Desde el punto de vista de su configuración, los anillos cartilaginosos tienen la forma de un anillo incompleto, de un anillo del cual se hubiese quitado el cuarto o quinto posterior. En su consecuencia, no comprenden nunca la tráquea de un modo completo; ocupan solamente su cara anterior y sus caras laterales; en cuanto a su cara posterior, la que, según hemos visto, es regularmente plana, está formada exclusivamente por la membrana fibrosa.

Cada uno de los anillos cartilaginosos de la tráquea, considerado aisladamente, presenta (fig. 850, 1): 1.°, una *superficie exterior*, que es convexa en el sentido transversal y plana en el sentido vertical; 2.°, una *superficie interior*, cóncava transversalmente y convexa de abajo arriba; 3.°, *dos bordes*, uno superior y otro inferior, más o menos horizontales, que se unen a los anillos membranosos correspondientes; 4.°, finalmente, dos *extremidades*, una derecha y otra izquierda, bruscamente cortadas y algo vueltas o dobladas hacia fuera.

En general, es poco regular la disposición de los anillos cartilaginosos de la tráquea. En primer lugar, no tienen todos la misma altura, y cada uno de ellos en particular está muy lejos de presentar una altura uniforme en todos los puntos de su extensión; además, no son siempre rigurosamente paralelos entre sí.

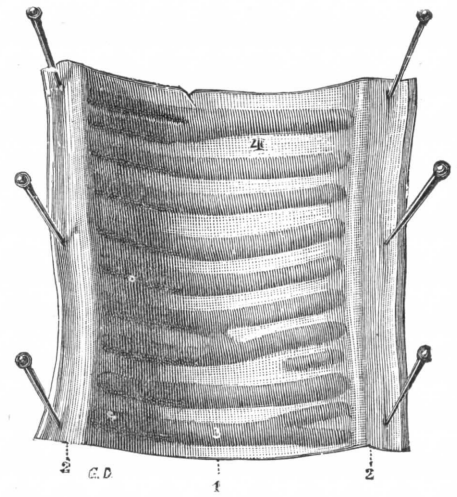

FIG. 849

La traquearteria incidida longitudinalmente en su parte posterior y desplegada.

1, su porción fibrocartilaginosa. — 2, su porción membranosa. — 3, anillos cartilaginosos. — 4, anillos membranosos.

Se les ve, por el contrario, inclinarse de arriba abajo, llegar a ponerse en contacto con anillos vecinos y unirse a ellos ya por uno u otro de sus extremos, ya por un punto cualquiera de sus bordes superior e inferior. Se observan a veces anillos mucho más altos que los demás, que resultan, al parecer, de la fusión completa de dos anillos primitivamente distintos. En otros casos, ciertos anillos se bifurcan en uno de sus extremos y algunas veces en los dos. Es probable que las diferentes opiniones de los autores con respecto al número de anillos de la tráquea sean debidas en gran parte a esos casos de soldadura o de bifurcación de algunos de ellos, que disminuyen su número en el primer caso y lo aumentan en el segundo.

Dos anillos cartilaginosos, el primero y el último, presentan una disposición que les es peculiar. El *primero* se diferencia de los demás por su altura, que es más considerable. No es raro ver que se continúa con el cartílago cricoides por medio de dos pequeñas apófisis que ocupan sus partes laterales. El *último*, el que precede inmediatamente a la bifurcación de la tráquea, se dobla hacia abajo en su parte media, de tal manera que viene a formar una especie de espolón, cuyo vértice se dirige también hacia abajo y atrás (fig. 842, 3). A consecuencia de esta inflexión, se descompone en realidad en dos semianillos de dirección oblicua, a los que siguen hacia abajo los anillos cartilaginosos de los bronquios.

Considerados desde el punto de vista de su estructura, los anillos cartilaginosos de la tráquea están formados por un tejido hialino, que no presenta en este punto nada de particular; en los individuos viejos se les encuentra muy a menudo invadidos por la osificación; a la vez muy elásticos y muy resistentes, tienen la propiedad, lo mismo que los cartílagos de la nariz y los de la faringe, de resistir a la presión atmosférica cuando tiende a aplastar el conducto aerífero, de mantener este conducto siempre abierto o dilatado, y asegurar de este modo una libre circulación a la columna de aire que, a cada inspiración, se precipita hacia las vesículas pulmonares.

c) *Fibras musculares.* — Estas fibras forman, en la parte posterior de la tráquea (figura 851, 3), un plano continuo, el *músculo traqueal*, cuyo grosor varía según los individuos, de uno a dos milímetros. Su dirección es transversal; se encuentran, sin embargo, en las regiones laterales del músculo traqueal, algunas fibras dispuestas en sentido longitudinal (Kœlliker, Verson).

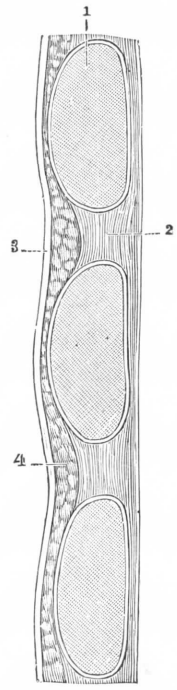

Fig. 850

Corte longitudinal de la tráquea.

1, anillos cartilaginosos. — 2, membrana fibrosa (anillos membranosos).—3, mucosa.—4, capa submucosa.

Las fibras del músculo traqueal se insertan en las extremidades de los anillos cartilaginosos, en la membrana fibrosa que los une por medio de pequeños tendones elásticos. Por lo demás, por delante de este plano muscular, entre él y la mucosa, se extienden numerosos fascículos de fibras elásticas, dirigidas en su mayor parte paralelamente al eje del conducto. Estas fibras forman, en la parte posterior de la tráquea, verdaderas cintas longitudinales, de un color blanco amarillento, más o menos salientes y relacionadas o unidas entre sí por fascículos anastomóticos de dirección transversal u oblicua. Su desarrollo, muy débil en la parte superior de la tráquea, aumenta gradualmente a medida que nos acercamos a los bronquios.

Las fibras musculares de la tráquea son fibras lisas; al contraerse, aproximan entre sí los dos extremos de los anillos cartilaginosos en los cuales se insertan y disminuyen otro tanto el diámetro transverso de la tráquea. De ese modo resisten al esfuerzo de la columna de aire espirado, que en ciertas circunstancias, por ejemplo la tos y el esfuerzo, tendería a dilatar excesivamente el conducto aerífero.

2.° Túnica mucosa. — La mucosa de la tráquea cubre regularmente toda la superficie interior del conducto sin presentar ningún pliegue, ya sea en el sentido longitudinal, ya sea en el sentido transversal. Es delgada, semitransparente, muy adherente a las partes que cubre. Lo mismo que la mucosa laríngea, a la que continúa, la mucosa traqueal se compone: 1.°, de una *capa epitelial;* 2.°, de una *dermis* o *corion.*

a) *Epitelio.* — Es un epitelio cilíndrico ciliado que ofrece la mayor analogía con el que tapiza la región no olfativa de las fosas nasales y la mayor parte de la cavidad laríngea.

b) *Corion.* — El corion o dermis mucosa está constituído por tejido conjuntivo que contiene gran número de fibras elásticas. En la porción de la mucosa que confina con las fibras musculares, las fibras elásticas, reuniéndose unas con otras, forman las cintillas longitudinales de que antes hemos tratado.

3.° Glándulas. — Las glándulas de la tráquea son glándulas arracimadas compuestas de un conducto excretorio más o menos largo del que penden un número variable de acinos.

De dimensiones muy diferentes (medio a tres milímetros de diámetro), estas glándulas están situadas principalmente en los intervalos de los anillos cartilaginosos y en la porción posterior de la traquea.

4.° Arterias — Las arterias destinadas a la tráquea proceden de varios orígenes: de las *tiroideas superiores* y de las *inferiores*, de las *tímicas* y de la *bronquial derecha* Los ramos y ramillos que estas diferentes arterias suministran

a la tráquea se distribuyen principalmente por la mucosa, las glándulas y la capa muscular. Forman debajo de la mucosa una primera red, en la cual la mayor parte de ellos están dirigidos transversalmente. Las arterias que proceden de esta red penetran en la mucosa y toman en ella de preferencia una dirección longitudinal. Finalmente, terminan formando una rica red capilar, cuyas mallas poligonales están situadas inmediatamente debajo de la membrana basal.

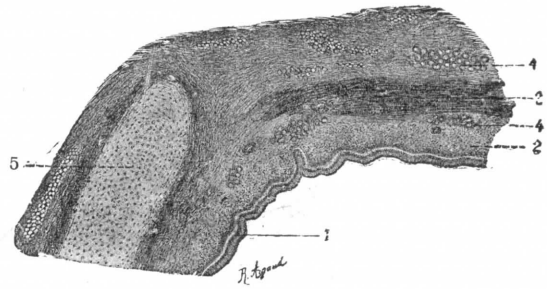

FIG. 851

Sección transversal de la pared posterior de la tráquea de un ajusticiado, para mostrar el músculo traqueal y las glándulas traqueales (según TOURNEUX).

1, epitelio prismático ciliado. — 2, corion de la mucosa, con su membrana basal subepitelial. — 3, capa muscular. — 4, glándulas traqueales, situadas por delante y por detrás de la capa muscular. — 5, cartílago.

5.° Venas. — Las venas de la tráquea están dispuestas generalmente de la manera siguiente: pequeñas venas que salen de la red mucosa y de las glándulas y corren de delante atrás por los intervalos de los anillos cartilaginosos. Al llegar a la pared posterior de la tráquea, encuentran allí uno o dos pequeños troncos longitudinales, en los cuales desembocan, de igual suerte que las venas intercostales en las ácigos. Estos pequeños troncos colectores están situados al principio debajo de la mucosa. Perforan luego de delante atrás la membrana fibrosa y vienen a desembocar en las venas vecinas, principalmente en las esofágicas y la tiroideas inferiores.

6.° Linfáticos. — Los vasos linfáticos de la mucosa traqueal son muy numerosos, pero su origen es todavía poco conocido.

Según TEICHMANN, forman dos redes: 1.ª, una red superficial, situada en el propio espesor de la mucosa: es la *red mucosa;* 2.ª, una red profunda, situada debajo de la mucosa: es la *red submucosa*. Las dos comunican extensamente, gracias a anastomosis verticales u oblicuas.

Al igual que las venas, los linfáticos de la tráquea corren de delante atrás entre los anillos cartilaginosos, perforan luego la membrana fibrosa y van a parar, finalmente, a los ganglios escalonados en las partes laterales de la tráquea y del esófago: según MOST, se ven algunos que se desprenden entre el cartílago cricoides y el primer anillo de la tráquea, o bien entre los dos primeros anillos, para ir a terminar en los ganglios prelaríngeos.

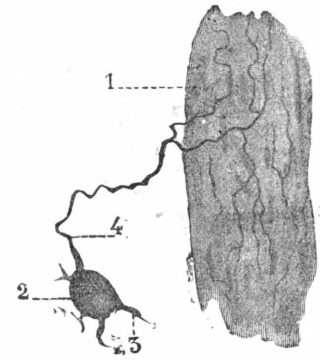

FIG. 852

Terminaciones nerviosas en la tráquea (según PLOSCHKO).

1, fibras musculares de la tráquea. — 2, célula nerviosa simpática. — 3, sus prolongaciones protoplasmáticas.—4, su prolongación cilíndrica, que va a ramificarse y perderse en los fascículos musculares.

7.° Nervios. — Los nervios destinados a la tráquea nacen en dos orígenes: el *neumogástrico* y el *gran simpático*. Los suministrados por el neumogástrico proceden en parte del plexo pulmonar; en parte, del laríngeo superior, y en parte, de los recurrentes. Los otros, los filetes simpáticos, emanan de los ganglios cervicales y de los dos o tres primeros ganglios torácicos, ya directamente, ya

por mediación de los plexos pulmonares. Se distribuyen en la mucosa, en la capa muscular y en las glándulas: son, pues, a la vez, sensitivos, motores y secretorios.

Su modo de terminación fué estudiado por BENEDICENTI en 1892 y por PLOSCHKO en 1897. BENEDICENTI describía, en el espesor de la mucosa traqueal, tres plexos superpuestos: un *plexo profundo* y un *plexo medio*, cuyas mallas presentan íntimas relaciones con los vasos y con las glándulas; un *plexo superficial*, cuyas fibrillas terminales se pierden en el intervalo de los elementos epiteliales. PLOSCHKO ha confirmado la existencia de estas terminaciones interepiteliales. Ha descrito, además en el trayecto de las fibras nerviosas destinadas a la tráquea, células ganglionares aisladas o agrupadas formando *ganglios minúsculos* (fig. 852, 2) que tienen la significación de células simpáticas. Reciben, como *aferentes*, fibras sensitivas que se resuelven a su rededor formando un plexo pericelular y, por otra parte, emiten, como *eferentes*, cilindroejes, los cuales, como demuestra claramente la figura 852, vienen a arborizarse en los fascículos del músculo traqueal.

ARTICULO III

PULMONES

Los pulmones (πνευμων, de πνεω, yo respiro: inglés *Lungs*, alemán *Lunge*) son los órganos esenciales del aparato respiratorio. En efecto, en su profundidad es donde se verifica, bajo la acción del aire atmosférico que los bronquios les llevan, el fenómeno de la hematosis, esto es, la transformación de la sangre venosa en sangre arterial.

§ 1. — CONSIDERACIONES GENERALES

1.° Situación. — En número de dos, uno derecho y otro izquierdo, los pulmones están situados por completo dentro de la cavidad torácica, cuyas paredes se amoldan exactamente sobre ellos. Separados de las vísceras abdominales por el tabique diafragmático, están separados entre sí, en la línea media, por una serie de órganos que, como ellos, ocupan el tórax o bien no hacen más que atravesarlo para trasladarse a las regiones próximas. Estos órganos, que tendremos que enumerar más tarde al describir las relaciones de los pulmones, constituyen en su conjunto una especie de región sagital, a la cual se da el nombre de *mediastino*.

2.° Volumen. — Estando el pulmón esencialmente constituído por un sistema de pequeñas cavidades en las cuales se introduce el aire atmosférico, su volumen varía con el grado de repleción de estas cavidades, o lo que viene a ser lo mismo, con la cantidad de aire que contiene: así es que, en el ritmo respiratorio, la masa pulmonar se amplifica notablemente durante la inspiración y se reduce, por el contrario, en el instante de la espiración.

En un estado de desarrollo mediano o regular, es decir, en un estado intermedio entre la inspiración y la espiración, el pulmón presenta las dimensiones siguientes: su diámetro vertical *(longitud* o *altura)*, medido por detrás, en donde alcanza su mayor longitud, es de 25 centímetros por término medio; su diámetro ánteroposterior *(anchura)*, medido a nivel de la base del órgano, es de 16 centímetros; su diámetro transverso máximo *(espesor)*, medido igualmente en la proximidad de la base, es de 10 centímetros para el pulmón derecho y de 7 centímetros tan sólo para el pulmón izquierdo. Este último diámetro, como el precedente, disminuye gradualmente de abajo arriba. Midiéndolos ambos en cierto nú-

mero de cortes horizontales del tórax practicados en un individuo congelado, hemos obtenido las cifras siguientes:

NIVEL DEL CORTE	DIÁMETRO ÁNTEROPOSTERIOR		DIÁMETRO TRANSVERSAL	
	P. derecho	P. izquierdo	P. derecho	P. izquierdo
1.º Cuerpo de la 3.ª dorsal	8,5 cm.	8,2 cm.	5 cm.	5 cm.
2.º Articulación de la 4.ª dorsal con la 5.ª	10 cm.	13 cm.	5,5 cm.	4,7 cm.
3.º Cuerpo de la 6.ª dorsal.	17,3 cm.	15,5 cm.	7,5 cm.	4,3 cm.
4.º Articulación de la 7.ª dorsal con la 8.ª	18,3 cm.	15,9 cm.	9,4 cm.	7,2 cm.
5.º Articulación de la 9.ª dorsal con la 10.ª	16,3 cm.	12,2 cm.	9,3 cm.	7,1 cm.

A propósito de estas medidas señalemos que en los cortes de pulmones congelados se hallan éstos en estado de espiración.

En el cadáver fresco, por el contrario, la abertura de la cavidad permite a la elasticidad pulmonar disminuir en cierta medida el volumen y la capacidad de los pulmones. Se obtienen, en estas condiciones, las cifras de 1.617 centímetros cúbicos en el hombre, y de 1.290 centímetros cúbicos en la mujer, o sea una diferencia de 327 centímetros cúbicos en favor del primero.

El volumen de los pulmones no es exactamente el mismo a derecha e izquierda. El pulmón derecho, a causa de la prominencia considerable que forma el lóbulo derecho del hígado, desciende algo menos que el pulmón izquierdo. Por el contrario, el pulmón izquierdo, fuertemente deprimido por el corazón, que, como sabemos, se inclina de derecha a izquierda, tiene un diámetro transverso muy inferior al del pulmón derecho. Aun teniendo en cuenta esta compensación, el volumen del pulmón derecho supera siempre al del pulmón izquierdo en el quinto o sexto aproximadamente (según AEBY, 873 centímetros cúbicos el pulmón derecho, y 744 el izquierdo). Sin embargo, estas cifras no deben aceptarse sino como término medio: en diez individuos que yo he examinado con este objeto, he observado como máximo un tercio, y como mínimo un catorzavo.

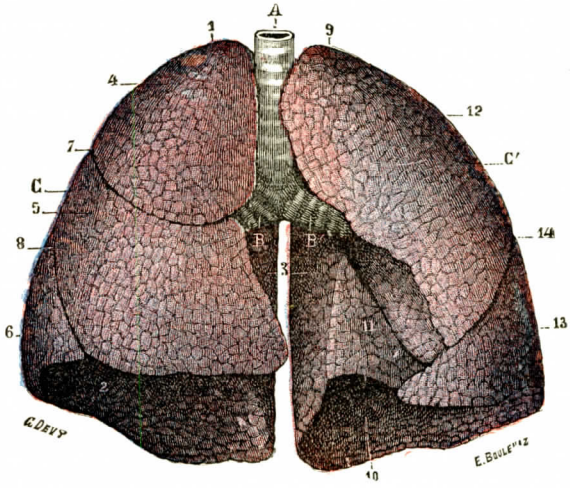

FIG. 853

Los dos pulmones en situación, cara anterior.

A, traquearteria. — B, bronquio derecho. — B', bronquio izquierdo.

C, pulmón derecho, con: 1, su vértice; 2, su base, 3, su cara interna; 4, su lóbulo superior; 5, su lóbulo medio; 6, su lóbulo inferior; 7, su cisura interlobular superior; 8, su cisura interlobular inferior.

C', pulmón izquierdo, con: 9, su vértice; 10, su base; 11, su cara interna, excavada hacia abajo para alojar la punta del corazón; 12, su lóbulo superior; 13, su lóbulo inferior; 14, su cisura interlobular, terminando hacia abajo en una fuerte escotadura del borde anterior, la escotadura cardíaca.

Aparte las influencias de orden patológico, en las cuales no tenemos que ocuparnos aquí, el volumen de los pulmones varía según las edades, según los sexos y según los individuos. — En lo que concierne a las *variaciones según las edades*, todos sabemos que, en el recién nacido que no ha respirado todavía, el pulmón está reducido a dimensiones que difieren mucho de las que presentará más tarde. No ocupa entonces más que una pequeña porción de la caja torácica: por delante, no cubre el corazón, y, por otra parte, se halla en gran manera rechazado de abajo arriba por el arco diafragmático, que se remonta a veces hasta la tercera costilla. Cuando se establece la respiración y el aire penetra en el tórax, el bloqueo pulmonar, hasta entonces compacto, inmóvil y, por decirlo así, inerte, se adapta rápidamente a la función que bruscamente se le encomienda; se amplifica en todos sentidos, y en algunos días adquiere las dimensiones relativas que le caracterizan en el adulto.—

Las *variaciones sexuales* de los pulmones son poco más o menos las mismas que las del tórax: el volumen de estos órganos es más considerable en el hombre que en la mujer. — En cuanto a las *variaciones individuales*, son tan considerables para el pulmón como para las demás vísceras, pero las leyes que rigen estas variaciones no son conocidas. Sabemos, sin embargo, que el desarrollo de la masa pulmonar no está en relación ni con la talla ni con la gordura de los individuos, sino más bien con la capacidad del tórax. Un pecho estrecho, con pulmones poco desarrollados, se encuentra con bastante frecuencia en los individuos de gran talla, pero de constitución débil; por el contrario, se encuentran muy a menudo individuos de pequeña talla, pero fuertemente constituídos, que presentan un pecho ancho, marcadamente abombado hacia delante y que contienen en su cavidad pulmones de un volumen considerable.

3.° Peso. — Importa considerar el peso de los pulmones desde dos puntos de vista: 1.°, en sí mismo, esto es, el *peso absoluto;* 2.°, en comparación con un volumen igual de agua, esto es, el *peso específico.*

a) *Peso absoluto.* — Los dos pulmones, en un feto de término que no ha respirado todavía, pesan, por término medio, 65 gramos; en este mismo feto de término, después del establecimiento regular de la función respiratoria, 90 gramos. Si estimamos en 3.500 gramos el peso total del feto, resulta, por una regla aritmética de las más sencillas, que la relación entre el peso de los pulmones y el peso del cuerpo es, en números redondos, de 1/53 en el primer caso y de 1/37 en el segundo. Estas dos relaciones son, como puede verse, notablemente diferentes. Ploucquet, fundándose en este último hecho, había emitido la opinión de que, dado un feto, bastaba comparar el peso del cuerpo entero con el de los pulmones para saber si había o no respirado: éste es el *procedimiento de Plousquet* o *procedimiento de docimasia pulmonar por la balanza* (véanse los *Tratados de Medicina legal*).

En el adulto, el peso absoluto de los pulmones varía de 900 a 1.300 gramos; o sea, por término medio, 1.100 gramos, de los cuales corresponden, en números redondos, 600 al pulmón derecho y 500 al pulmón izquierdo.

b) *Peso específico.* — Los pulmones, gracias al aire que encieran sus alvéolos, son de una ligereza notable. Cuando se les sumerge en el agua, sobrenada siempre, ya pertenezcan a un viejo, a un adulto o bien a un feto, a condición, sin embargo, de que ese feto haya respirado. Si, en efecto, pertenecen a un feto que no ha respirado todavía, caen al fondo del agua, como lo haría el bazo o un trozo de hígado. Se concibe fácilmente toda la importancia que tiene este hecho en medicina legal. Es utilizado con preferencia el procedimiento de Ploucquet o juntamente con éste, para saber si un niño que ha muerto al nacer ha llegado a respirar o no: éste es el *procedimiento de la docimasia pulmonar hidrostática.*

Según las investigaciones de Sappey, el peso específico de los pulmones, en el niño que no ha respirado todavía, es de 1,042 a 1,092, o sea, como cifra media, de 1,068. En el feto que ha respirado y en el adulto desciende a 0,625 y aun a 0,356, o sea, como cifra media, a 0,490.

4.° Capacidad. — La capacidad de los pulmones se mide por el volumen de aire que contienen los alvéolos después de una inspiración ordinaria. Esta cantidad de aire comprende: 1.°, el aire en circulación, es decir, el aire que penetra en los pulmones a cada inspiración y que sale de ellos a cada espiración, o sea el *aire corriente* de los fisiólogos; 2.°, la masa de aire que después de una espiración normal puede ser expulsada de los pulmones por una espiración forzada: es el *aire de reserva;* 3.°, el aire que puede introducirse en el pulmón, después de una inspiración ordinaria, por una inspiración forzada: es el *aire complementario.* El aire corriente, más el aire de reserva y el complementario, representan la *capacidad vital* de los fisiólogos. Por último, el aire que queda en los pulmones después de una espiración forzada constituye el *aire residual.* De suerte que la capacidad anatómica del pulmón se define por el aire residual añadido a la capacidad vital.

Si nos atenemos a los datos de la fisiología experimental, la columna de aire en circulación, en la respiración ordinaria, es igual a 500 centímetros cúbicos, mientras que el aire de

reserva, unido al aire residual, es seis veces más considerable, o sea 3.000 centímetros cúbicos. En resumen, la cantidad de aire que se encuentra almacenado en los dos pulmones después de una inspiración ordinaria, es decir, la capacidad pulmonar, es de 3.500 centímetros cúbicos, o sean 3 litros y medio.

Según Marcos Sée, la superficie de las vesículas pulmonares reunidas, representando lo que podríamos llamar la *superficie respiratoria*, mediría cerca de 81 metros cuadrados, o sea, aproximadamente, cincuenta y cuatro veces la superficie del cuerpo.

5.° Color. — El color de los pulmones es notablemente diferente según se los examine en el *feto*, en el *niño*, en el *adulto* o en el *viejo*.

α) *En el feto a término* que no ha respirado todavía, los pulmones presentan una coloración roja obscura, que no deja de tener alguna semejanza con la del hígado.

β) *En el recién nacido*, al propio tiempo que se establece la función respiratoria, el color rojo obscuro mencionado se reemplaza paulatinamente por un color más claro, que es primeramente rojo vivo y después francamente rosado. Este color rosado se mantiene permanente, sin cambio notable, durante los primeros años de la vida.

γ) *En el adulto*, fuera de todo estado patológico, los pulmones son de un color blanco gris. El color rojo más o menos obscuro que se observa todavía en esta edad a nivel del borde posterior del órgano es debido a una estasis sanguínea que se produce en esta región como consecuencia del decúbito dorsal, en el que por costumbre se coloca a los individuos después de muertos.

δ) *Hacia la edad de treinta a treinta y cinco años* se ven aparecer en la superficie exterior de los pulmones multitud de pequeños puntos morenos o negruzcos. Poco a poco estos puntos se multiplican y se unen entre sí para formar líneas. Las líneas a su vez, prolongándose y reuniéndose con las líneas vecinas, vienen a formar figuras poligonales, cuyo contorno corresponde exactamente al de los lobulillos pulmonares (fig. 854). Estos depósitos de materia negruzca aumentan con los progresos de la edad y, en el viejo, los pulmones presentan la coloración gris apizarrada o bien azul negruzca. Por lo demás, esta materia negra, cuya presencia caracteriza los pulmones del adulto y del viejo *(carbón pulmonar)*, no existe solamente en la superficie o periferia del órgano. Se la encuentra también en su interior, en los tabiques conjuntivos interlobulillares, alrededor de los vasos linfáticos, en los ganglios del hilio, en las paredes de los lobulillos y hasta en las células epiteliales de los alvéolos. Examinada al microscopio, se nos presenta bajo la forma de una aglomeración de pequeñas partículas irregularmente redondeadas y de dimensiones muy desiguales: son partículas polvorientas, y, más particularmente, partículas de carbón que, arrastradas *por el aire inspirado*, penetran en los lobulillos pulmonares y son absorbidas allí por los linfáticos, los cuales van a depositarlas luego en todos los puntos de la trama pulmonar, pero más particularmente en el contorno de los lobulillos pulmonares periféricos y en los ganglios de que son tributarios. A estos depósitos se debe el que los ganglios bronquiopulmonares presenten al corte, en los sujetos de edad, una coloración negra característica.



Fig. 854

Una porción de la cara externa del pulmón, para demostrar los contornos de los lobulillos periféricos.

ε) El pulmón patológico tiene una coloración variable; la modificación puede estar localizada en la superficie de un tumor simple, deslustrado de la serosa o aspecto blanco anacarado de un nódulo cretáceo superficial. Puede recaer en el conjunto de un lóbulo, y hasta en todo un pulmón por influencia de la congestión o de la atelectasia. El pulmón congestivo es rojo, turgente, edematoso. El pulmón atelectásico, por el contrario, aparece violáceo, a veces azul pizarroso y, sobre todo, retraído sobre sí mismo, privado de toda expansión. Es esencial saber reconocer, a partir del aspecto de la superficie del pulmón, la naturaleza

de los procesos patológicos de que está afecto, y estas modificaciones de coloración pueden contribuir útilmente a ella.

6.° Propiedades físicas. — El pulmón tiene una consistencia blanda, que recuerda con bastante exactitud la de una esponja. Cede a la menor presión. Pero cuando la presión ha cesado, no recupera sino incompletamente sus primeras dimensiones, pues el aire que ha sido expulsado de los lobulillos comprimidos, ya hacia los lobulillos vecinos, ya hacia el exterior, no vuelve a penetrar en ellos o lo verifica sólo en parte.

Cuando se comprime con fuerza entre los dedos una porción de la masa pulmonar, se percibe un ruido completamente especial, indefinible, llamado *crepitación*. Ha sido comparado al ruido que produce la crepitación o estrujamiento de la sal, o al que se produce al refregar o estrujar un papel. El ruido de crepitación parece ser el resultado de la rotura de cierto número de vesículas pulmonares bajo la influencia de la presión que la determina. En efecto, si se procede a examinar atentamente la pared del pulmón que ha crepitado de esta manera, se observan debajo de la hoja visceral de la pleura numerosas burbujas de aire, que únicamente han podido llegar allí por la rotura de las vesículas en las cuales estaban primitivamente aprisionadas.

A pesar de su débil consistencia, el tejido pulmonar goza de una gran cohesión: se deja difícilmente desgarrar cuando está sano, y resiste maravillosamente las presiones elevadas del aire que llena sus alvéolos, ya sean estas presiones experimentales *(insuflación)*, ya fisiológicas *(tos, esfuerzos)*.

Finalmente, el tejido pulmonar es muy elástico. Para poner de manifiesto esta última propiedad, basta separar un pulmón e inyectar entonces cierta cantidad de aire en el conducto aerífero por medio de un tubo provisto de una llave o espita. Una vez practicada la insuflación, se cierra la llave y el pulmón conserva el volumen exagerado que resulta de la repleción forzada de sus alvéolos; pero si se procede a abrir la llave se ve que el órgano, en virtud de su propia elasticidad, se repliega paulatinamente sobre sí mismo, expulsando el aire que tiene en exceso. También gracias a su elasticidad, el pulmón se aplasta cada vez que se procede a abrir la pleura, ya sea en el vivo, ya en el cadáver. Es fácil explicar este hecho: en las condiciones ordinarias, y estando intactas las paredes torácicas, la presión atmosférica se ejerce exclusivamente sobre la superficie interna de las vesículas; ahora bien, esta presión, haciendo equilibrio a la elasticidad pulmonar, impide obrar a esta última. Pero cuando la pleura ha sido abierta en un punto cualquiera y el aire atmosférico llega libremente por esta abertura a la superficie exterior del pulmón, las condiciones son completamente diferentes. En este caso, la presión atmosférica se ejerce a la vez en el interior y en la periferia; pero como la presión exterior es exactamente igual a la presión interior, la primera aniquila a la segunda, y la elasticidad pulmonar, de nuevo libre ahora, entra inmediatamente en juego: de ahí el aplastamiento del pulmón, el agrandamiento gradual de la cavidad pleural y la entrada del aire en esta cavidad.

§ 2. — Configuración exterior y relaciones

A. — Pulmón

Los pulmones no tienen la forma de un cono, como dicen la mayoría de los autores, sino de un semicono, convexo hacia fuera, cuya base descansa sobre el diafragma y el vértice está dirigido hacia arriba, hacia el cuello Cada uno de ellos ofrece a nuestro estudio: 1.° dos, *caras*, una *externa* y la otra *interna;* 2.° dos *bordes*, el uno *anterior* y el otro *posterior;* 3.° un *vértice;* 4.°, una *base*. Describiremos sucesivamente estas diferentes regiones.

1.° Cara externa. — La cara externa del pulmón es con mucho la más extensa. En realidad, lo que así se ha denominado comprende toda la superficie convexa del órgano, y, por consiguiente, tanto sus partes anteriores y posteriores

como la región externa propiamente dicha. En esto se opone a la cara interna. Mientras que ésta se apoya en el mediastino, la cara externa está en contacto con la pared torácica que la rodea por tres lados. Ella es la que se ve al abrir el tórax, ella es la que se ofrece al campo del toracoscopio, y así es posible tener, en el vivo, una visión directa de ella. Es clásico describir, en su parte superior, canales transversales, más o menos pronunciados según los individuos, *impresiones costales*, que resultarían de la compresión por las primeras costillas: en realidad, estas impresiones no existen en el pulmón vivo; son debidas al endurecimiento producido por el formol y sólo son artificios.

La cara externa de los pulmones presenta una cisura profunda que se dirige oblicuamente de arriba abajo y de atrás a delante; por esta razón es llamada *cisura*

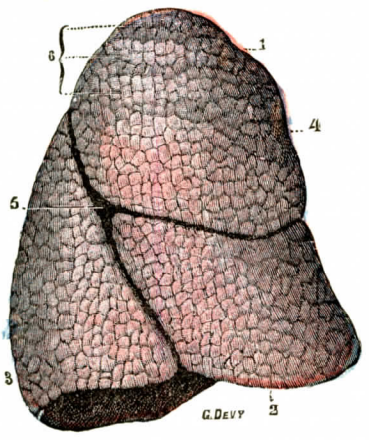

FIG. 855

Cara externa del pulmón derecho.

1, lóbulo superior. — 2, lóbulo medio. — 3, lóbulo inferior. — 4, borde anterior. — 5, cisuras interlobulares (cisura oblicua y cisura horizontal). — 6, impresiones costales.

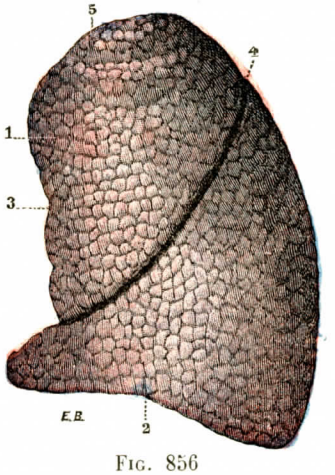

FIG. 856

Cara externa del pulmón izquierdo.

1, lóbulo superior. — 2, lóbulo inferior. — 3, borde anterior. — 4, cisura interlobular (cisura oblicua no bifurcada). — 5, impresiones costales.

oblicua. Comenzando por arriba a 6 ó 7 centímetros por debajo del vértice del pulmón, termina abajo en la parte anterior e inferior del órgano, inmediatamente por encima de su base. Algunas veces, aunque raras, interesa o alcanza a esta última. Esta cisura oblicua es simple en el pulmón izquierdo. En el pulmón derecho, por el contrario, es bifurcada, o más bien da, algo por debajo de su origen, una prolongación que se dirige hacia el borde anterior del pulmón siguiendo una dirección horizontal o próxima a la horizontal. Para distinguir esta nueva cisura de la cisura oblicua de la cual procede, se le da, por razón de su dirección, el nombre de *cisura horizontal*.

Las mencionadas cisuras se extienden en profundidad hasta la proximidad del hilio. Dividen de este modo cada pulmón en segmentos más pequeños llamados *lóbulos;* a su vez ellas mismas toman, por esta razón, el nombre de *cisuras interlobulares*. Su profundidad y disposición están sujetas a numerosas variaciones (véase pág. 993), que repercuten en la disposición de los lóbulos pulmonares. Sin embargo, en la inmensa mayoría de los casos existen dos lóbulos a la izquierda, puesto que sólo hay una cisura, un lóbulo *superior* y un lóbulo *inferior*, mientras que el pulmón derecho se descompone en tres lóbulos: *superior*, *inferior* y *medio*. A la izquierda, los dos lóbulos son de un volumen sensiblemente igual. A la de-

recha, el lóbulo inferior es netamente el más voluminoso. Luego sigue el lóbulo superior y, por último, el lóbulo medio, como si éste no fuera más que una parte aislada del lóbulo superior.

2.° Cara interna. — La cara interna se opone a la cara externa, cóncava, que está en relación con el mediastino, región de donde vienen o a la que van los elementos del pedículo pulmonar. En esta cara interna encontramos, pues, el *hilio* del pulmón. Por delante y por detrás de él, el pulmón se extiende en dos superficies, una *pre* y otra *retrohiliar*.

a) *Hilio.* — El hilio es relativamente estrecho si se le compara con el desarrollo considerable de la masa pulmonar; mide, por término medio, 5 centímetros de alto por 4 centímetros de ancho. Está situado, no en el centro de la cara interna, sino en la reunión de su cuarto posterior con sus tres cuartos anteriores, poco más o menos a igual distancia del vértice y de la base. El hilio da paso a los elementos del *pedículo pulmonar* (véase pág. 1001). Estos, antes de toda disección, llenan toda la extensión y profundidad del hilio, el cual sólo está representado por la estrecha zona de tejido pulmonar que rodea al pedículo a su entrada en el pulmón, mientras que la disección nos revela que se trata de un verdadero cráter, de una profundidad de 1,5 centímetros (SCHWARTZ). Su configuración difiere algo a la derecha y a la izquierda (LUSCHKA). A la derecha es rectangular, más ancho y menos alto que a la izquierda; los tres lóbulos pulmonares, derecho, superior y medio, pero sobre todo los dos últimos, lo constituyen. A la izquierda el hilio tiene la forma de una raqueta con la concavidad dirigida hacia arriba y la parte inferior afilada, o de una pipa de mango corto (BRAINE). Los dos tercios superiores están constituídos por el lóbulo superior; el tercio inferior, por el lóbulo inferior.

El hilio se proyecta por detrás entre un plano horizontal que pasa por el borde superior de la cuarta costilla y otro que pasa por debajo por el borde superior de la sexta.

b. *Porción retrohiliar.* — Su morfología depende, ante todo, de los órganos del mediastino posterior, sobre los cuales se apoya (véanse *Relaciones)*. Su impresión es la que fija el formol en el cadáver inyectado: no se encuentran vestigios de ellos en el pulmón fresco. La parte más superior y posterior de la cisura oblicua aparece por arriba y por detrás de esta porción. Pero, muy a menudo, se detiene en el borde posterior del pulmón y los dos lóbulos, superior e inferior, parecen reunidos en uno solo por detrás del hilio.

c) *Porción prehiliar.* — La disposición de los órganos del mediastino anterior le impone las mismas servidumbres. El pulmón izquierdo, en particular, está rechazado por el corazón, que marca su impresión, incluso en el pulmón fresco, en forma de una ancha depresión en los lóbulo superior e inferior. La cisura oblicua y, a la derecha, la cisura horizontal, se acercan al hilio mucho más que en la superficie retrohiliar. De suerte que es posible distinguir en esta porción los diferentes lóbulos

3.° Borde posterior. — El borde posterior del pulmón, muy grueso, redondeado, obtuso, llena el canal costovertebral correspondiente. Es fácil rodearlo para explorar la cara interna y descubrir la cara posterior del pedículo pulmonar. Su parte superior está marcada por la partida de la cisura oblicua, que toma en este lugar una dirección horizontal antes de dirigirse hacia abajo y adelante.

4.° Borde anterior. — El borde anterior difiere del precedente en que es muy delgado, casi cortante, más o menos sinuoso, ofreciendo una presa eficaz a las manipulaciones quirúrgicas. Difiere también por su longitud, que es mucho menor: se detiene, en efecto, a la altura de la quinta o sexta costilla, en lugar de

descender hasta la undécima, detenido por la inserción anterior del diafragma. A la derecha, es casi vertical. A la izquierda, se dirige oblicuamente de arriba

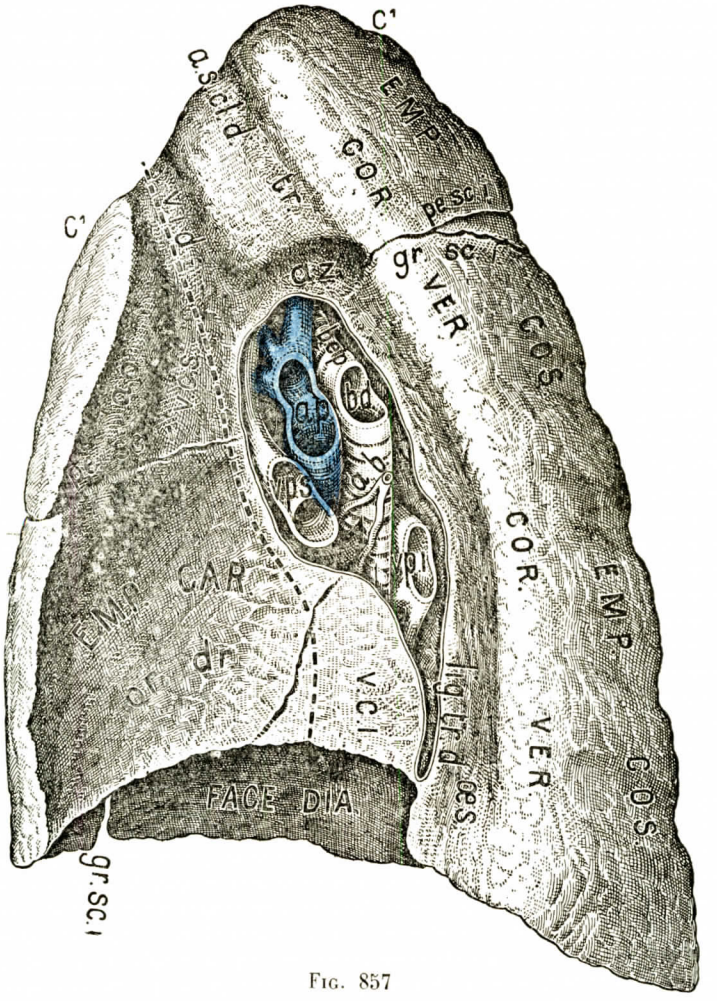

FIG. 857

Cara mediastinal del pulmón derecho (según BRAINE).

(En línea de puntos, trayecto del nervio frénico derecho, satélite fiel del sistema cava.)

El *hilio*, de contorno irregular, ligeramente agrandado por la disección, muestra el modo de cruzamiento de los elementos del pedículo.

B.d., bronquio derecho. — B.ep., bronquio eparterial. — A.p., arteria pulmonar. — V.p.s., vena pulmonar anterior y superior. — V.p.i., vena pulmonar posterior e inferior que ocupa la cola del hilio. — El ligamento triangular derecho oblicuo hacia abajo y atrás, es rechazado hacia atrás por el cayado de la vena cava inferior (V.c.i.), que, cubriéndose con él, abomba hacia el mediastino posterior, por delante del esófago, y se excava en el pulmón un nicho profundo. Alrededor del hilio, impresión de los órganos mediastinales; el cuadro del hilio está formado por el cayado de la ácigos (Az), la vena cava superior (V.c.s.), el frénico, la vena cava inferior, la aurícula derecha (O.dr.), el esófago, los cuerpos vertebrales (Cor.ver.). — A.b., arteria bronquial derecha. — V.i.d., tronco venoso braquiocefálico derecho.

Tr., tráquea. — C, primera costilla extremadamente oblicua que estrangula el vértice del pulmón en gorro frigio.

Nótese la situación de las cisuras en relación con el hilio.

abajo y de dentro a fuera, rechazado en el corazón, que forma en su contacto la *escotadura cardíaca* del pulmón izquierdo. Cuando esta escotadura es muy profunda, el lóbulo superior parece desprender una lengüeta delante de la punta del

corazón: la *língula*, que algunos consideran como un lóbulo autónomo (véase el párrafo siguiente).

5.° Vértice. — El vértice del cono pulmonar es redondeado. Corresponde al orificio superior del tórax, al que rebasa por arriba 25 milímetros y algunas veces

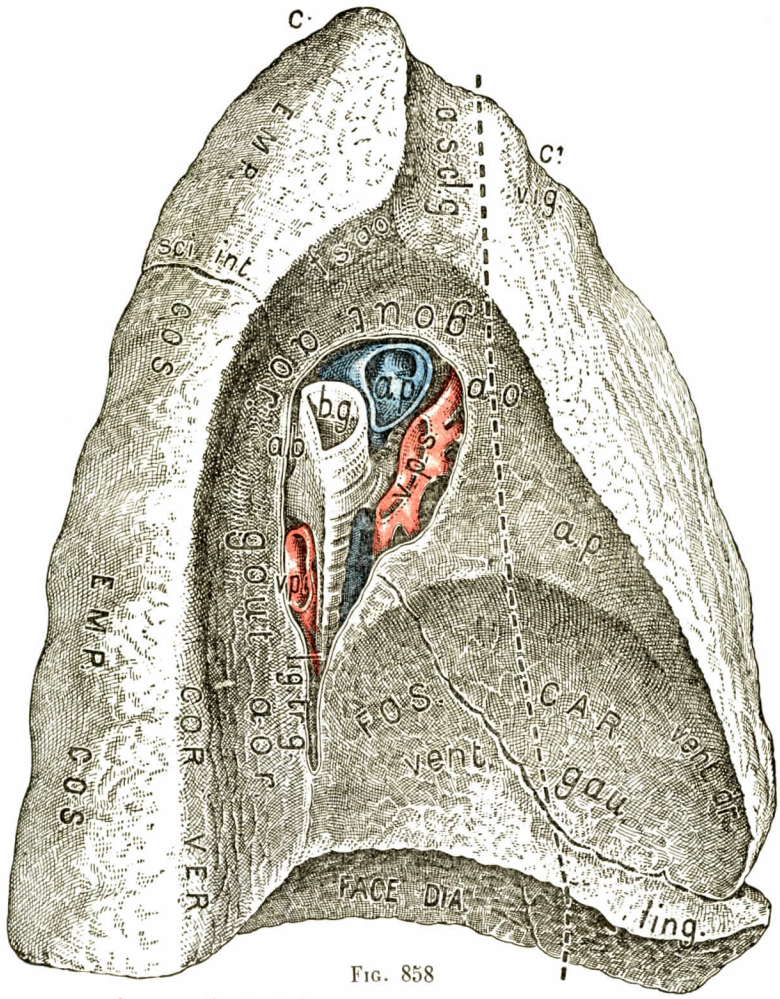

FIG. 858

Cara mediastinal del pulmón izquierdo (según BRAINE).

(En línea de puntos, trayecto del nervio frénico izquierdo.)

B.g., bronquio izquierdo. — a.p., arteria pulmonar. — v.p.s., vena pulmonar superior. — v.p.i., vena pulmonar inferior. — Alrededor del hilio, impresión de los órganos mediastinales. — El cuadro del hilio está formado por el canal aórtico, la arteria pulmonar antes de su bifurcación (a.p.), la aurícula izquierda.

A.s.cl.g., arteria subclavia izquierda. — f.s.ao., fosita pleural subaórtica. — v.i.g., tronco venoso braquiocefálico izquierdo. Observad la fosita cardíaca o lecho del corazón, la situación de la cisura interlobular con su relación al hilio.

más. Según las investigaciones de BRAUN y STAHEL (1886), el vértice del pulmón derecho excede al del pulmón izquierdo de medio a un centímetro por término medio. Tal es el vértice geométrico del pulmón. Pero los clínicos dan a este término un sentido más amplio, refiriéndole todo lo que, del lóbulo superior, se encuentra situado por encima del plano de la segunda costilla.

6.° Base. — La base del pulmón, cóncava y muy ancha, corresponde a las partes laterales de la cúpula diafragmática, sobre la que se amolda exactamente. Por consiguiente, el plano según el cual se desarrolla es oblicuo de arriba abajo, de delante atrás y de dentro a fuera. En otros términos, mira hacia abajo, adelante y adentro. A la izquierda, la base del pulmón está por completo constituída por el lóbulo inferior. A la derecha, el lóbulo medio toma parte en la constitución de la parte anterior e interna de la base, que está cortada en dos por la cisura oblicua.

B — Lóbulos pulmonares

Nada más variable que la segmentación periférica de los pulmones. La división del pulmón derecho en tres lóbulos y del pulmón izquierdo en dos, por clásica que sea, sólo representa un tipo medio, sin duda frecuente, pero lejos de encontrarse en todos los casos. En efecto, las cisuras interlobulares están sujetas a numerosas variaciones, tanto en la disposición de las cisuras normales, como en la existencia de cisuras supernumerarias. Estudiaremos, pues:

1.° Las variaciones que resultan de la reducción de la importancia y del número de las cisuras habitualmente existentes, que implican la reducción del número de los lóbulos pulmonares;

2.° Las variaciones debidas a la aparición de cisuras suplementarias que determinan la formación de lóbulos pulmonares accesorios;

3.° Las relaciones de los lóbulos pulmonares entre sí.

1.° Reducción de las cisuras normales. — Esta reducción recae esencialmente en la cisura horizontal del pulmón derecho. Pero la cisura oblicua no es siempre completa y debemos considerar sus variaciones.

a) *Cisura oblicua.* — Por cisura completa hay que entender un surco extendido del borde pósterosuperior del hilio pulmonar a su borde ánteroinferior. Crea una interrupción completa del parénquima pulmonar y sólo una delgada hoja de pleura visceral reúne los lóbulos entre sí, unión completada por el origen común de sus bronquios y de sus vasos. Esta disposición, muy favorable a la individuación quirúrgica de los lóbulos, se encuentra con una frecuencia que Devos (Lille, 1938) ha precisado:

A la derecha: cisura completa, 56 por 100; cisura incompleta, la reunión no excede de 2 a 3 centímetros, 24 por 100; cisura incompleta con reunión que no excede de 3 centímetros, 20 por 100.

A la izquierda, cisura completa, 74 por 100; reunión restringida, 15 por 100; reunión extensa, 11 por 100.

El asiento más frecuente de estas reuniones es la parte pósterosuperior de la gran cisura en la porción yuxtahiliar posterior. La cisura no aparece entonces sino a 3 ó 4 centímetros del borde posterior del pulmón. Esta reunión es casi siempre fibrosa, como si resultara de la coalescencia de las dos hojas pleurales en presencia. En este caso, se encuentra sin dificultad un *plano de despegamiento* entre los lóbulos en apariencia fusionados. Cuando existe un puente de tejido pulmonar entre los lóbulos, lo que es infinitamente más raro, éste es en general prácticamente *avascular*, como lo atestiguan las inyecciones que hemos practicado (M. Latarjet).

b) *Cisura horizontal.* — Puede estar totalmente ausente. En este caso el pulmón derecho es idéntico al pulmón izquierdo con dos lóbulos tan sólo. Con más frecuencia la cisura horizontal sólo desaparece en una parte de su extensión: en su parte anterior, en su parte posterior o, más raramente, en su parte media. Devos nos suministra las cifras siguientes:

Cisura completa, 17 por 100; reuniones restringidas, 34 por 100; reuniones extensas, 49 por 100.

En suma, el lóbulo medio derecho no está bien individuado sino en la mitad de los casos. Se encuentra, en general, examinando la gran cisura, la iniciación de la cisura horizontal; pero se tropieza rápidamente con una fusión íntima entre los lóbulos superior y medio, sin que sea posible encontrar entre ellos plan de despegamiento.

2.° Cisuras supernumerarias y lóbulos accesorios. — Su número y disposición parecen desconcertantes a primera vista. El simple estudio morfológico no

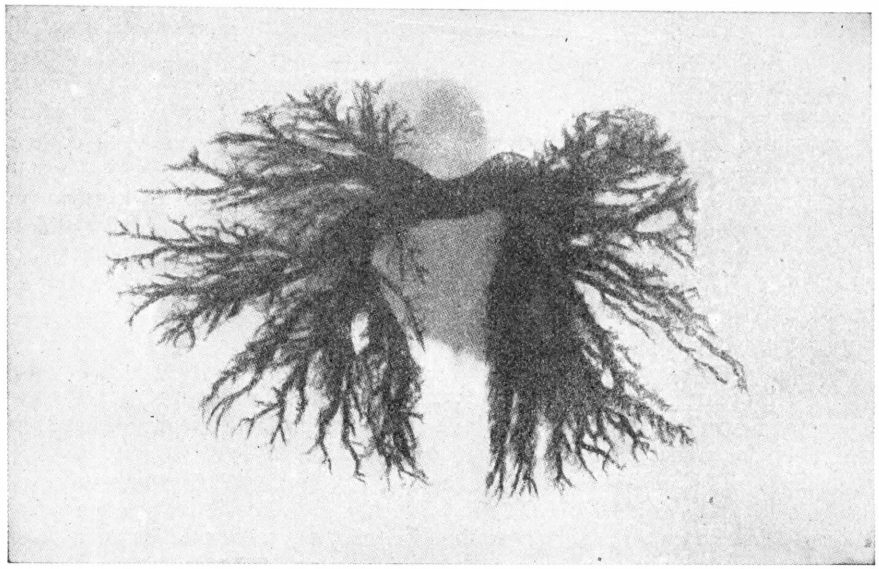

FIG. 859

Radiografía de un pulmón de recién nacido cuyas arterias han sido inyectadas con minio (PRAT).

Esta figura muestra: 1.°, que existe entre las diferentes zonas pulmonares planos prácticamente avasculados. 2.°, que los vasos se detienen a cierta distancia de la periferia zonal.

suministra ninguna explicación. Todo se aclara cuando se considera al pulmón como un conjunto de territorios distintos, limitados, no por límites exteriores más o menos precisos, sino por el bronquio del cual deriva su principal razón de ser. Las cisuras aparecen desde entonces como accidentes que la fantasía no podría prever. A la concepción del lóbulo se substituye la de la *zona pulmonar* (DEVOS), pudiendo cada lóbulo subdividirse en cierto número de estas zonas, que poseen cada una una autonomía bronquial y vascular innegable. Se reconoce así en el lóbulo superior tres zonas: *dorsal superior, apical* y *ventral superior,* a las que hay que añadir la *língula* del lóbulo superior izquierdo, de la que hablaremos otra vez; en el lóbulo inferior, cuatro zonas: *dorsal inferior, ventral inferior, infracardíaca* y *dorsal media.* Esta última corresponde al vértice del lóbulo inferior. Ha sido objeto de cierto número de trabajos. Se la denomina a veces *vértice de Fowler* o *lóbulo de Nelson.*

Cada una de estas zonas adquiere una evidente identidad cuando en su nivel se inicia una verdadera cisura supernumeraria. Las figuras adjuntas, debidas a

LUCIEN (Nancy), muestran su extrema variedad. Dos entre estas cisuras suplementarias, parecen relativamente más frecuentes: la *cisura horizontal izquierda*, que aísla netamente un lóbulo izquierdo (2 por 100 de los casos); el *surco de Devé*, que limita y separa incompletamente del lóbulo inferior el lóbulo de Nelson.

Según ciertos autores, ROBERTS en particular, cada una de las zonas está simplemente pegada a las próximas, y la disección cuidadosa logra seguir un verdadero tabique conjuntivo interzonal. En realidad, los estudios efectuados por M. LATARJET y MAGNIN (Tesis de PRAT, Lyón, 1942) demuestran que en ningún caso se encuentra tabique conjuntivo completo, aunque exista una iniciación de escisuras supernumerarias. Al cabo de 2 centímetros como máximo, los lobulillos pulmonares se encajan unos en otros a manera de las piezas de un rompecabezas, y a pesar de artificios tales como una inyección de sebo en una de las zonas, se hace imposible proseguir sin penetrar en una u otra de ellas. Existe simplemente un plano que no atraviesan ni vasos ni bronquíolos importantes.

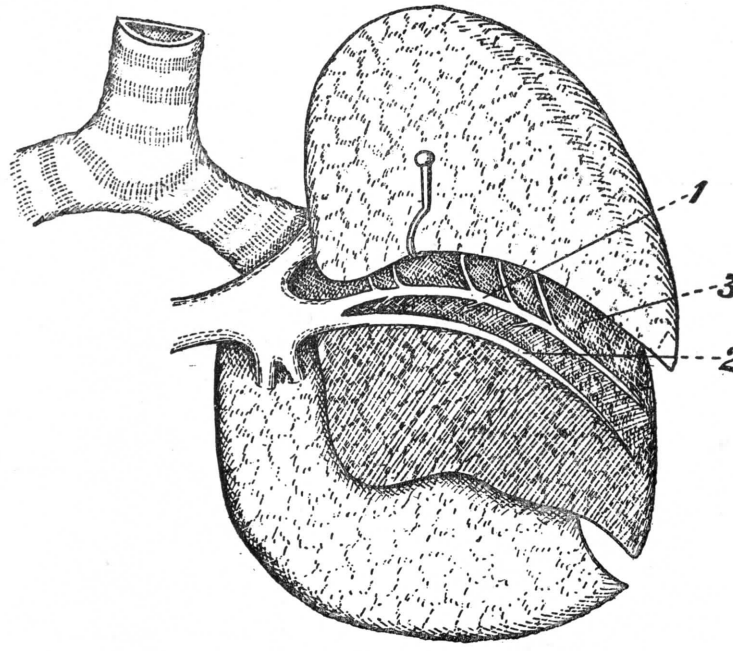

FIG. 860

Vista de la cara cardíaca de un pulmón izquierdo cuya língula ha sido inyectada con sebo, y luego separada del lóbulo superior (según PRAT).

Esta figura muestra: 1.°, la disposición de las venas: con la vena interzonal (1) que recibe ramas del lóbulo superior y de la língula y la vena que señala el límite de la língula (2); 2.°, las irregularidades del parénquima (3), que hacen imposible la reconstitución por la disección del plano interzonal.

A nivel de la língula del lóbulo superior izquierdo, la individualidad de la zona es particularmente manifiesta. El nivel del plano que la limita está fijado por una vena que camina hacia delante y que hemos encontrado siempre (fig. 860).

Esta noción de las zonas pulmonares, a veces transformadas en lóbulos supernumerarios por cisuras más o menos profundas, ha recibido la confirmación de la patología y hasta de la cirugía, que ha podido atacar eficazmente lesiones de estricta localización (CHURCHILL).

3.° Relaciones de los lóbulos entre sí. — En el tiempo en que la localización de los procesos patológicos no se satisface con los términos vagos de vértice,



FIG. 861

Variaciones en la segmentación periférica del pulmón derecho (según LUCIEN).

1, lóbulo superior. — 2, lóbulo medio. — 3, lóbulo inferior.

a, cisura horizontal. — *b*, cisura oblicua.

A, pulmón normal. — B, cisura horizontal incompleta. — C, otro tipo de cisura horizontal incompleta. — D, ausencia de la cisura horizontal. — E, subdivisión del lóbulo superior. — F, subdivisión del lóbulo medio. — G, subdivisión del lóbulo inferior. — H, subdivisión más completa del lóbulo inferior.

base o región hiliar, sino que tiende cada vez más a ser fijada en relación con los lóbulos, es esencial precisar cómo se disponen éstos en el espacio, unos en relación con los otros. La extrema oblicuidad de la gran cisura crea un plano de división

más cerca de la vertical que de la horizontal. El lóbulo superior está situado, pues, por encima, pero también por delante de los lóbulos medios e inferior. La exploración del tórax por los procedimientos clínicos habituales, como la radiología, debe tenerlo en cuenta, y estas relaciones merecen ser precisadas en las tres caras de la jaula torácica: anterior, lateral y posterior.

Por delante: el pulmón ofrece a la pared anterior la cara anterior del lóbulo superior y, a la derecha, del lóbulo medio El lóbulo inferior no toma ninguna parte.

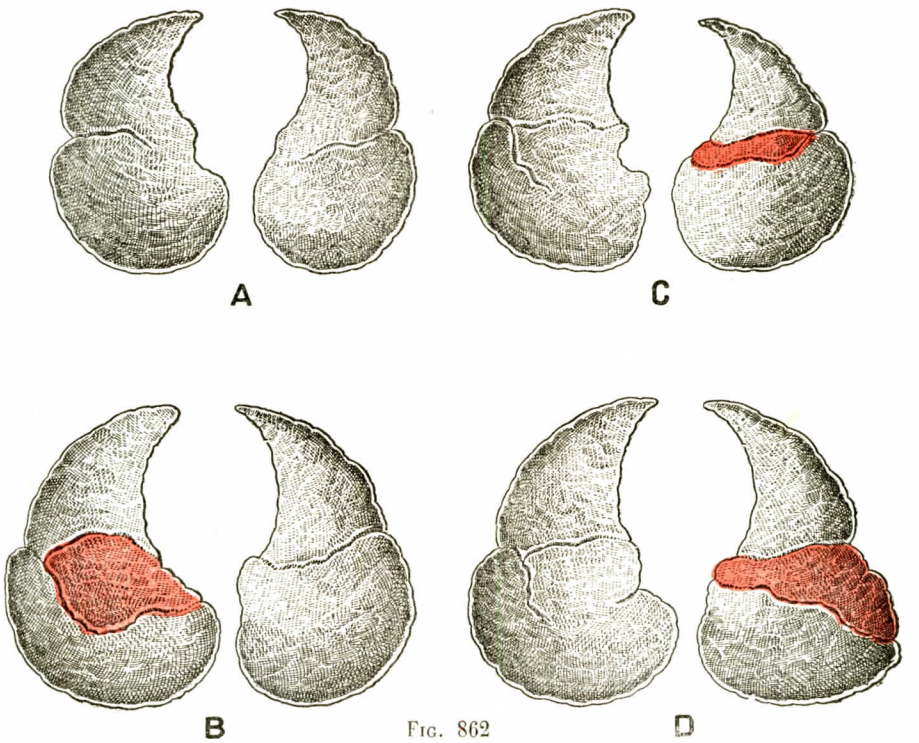

FIG. 862

Variaciones de las cisuras en la cara inferior de los pulmones (según LUCIEN).

A, cisuras oblicuas incompletas. — B, lóbulo infracardíaco derecho. — C, lóbulo infracardíaco izquierdo. — D, lóbulo infracardíaco izquierdo con un lóbulo segundo ventral.

Lateralmente: en la base, tendidos sobre la convexidad diafragmática que desciende mucho más por detrás que por delante, descansan el lóbulo inferior por detrás y el lóbulo medio por delante. Más arriba, en la región axilar, el lóbulo superior ocupa el lugar del lóbulo medio y rechaza cada vez más el lóbulo inferior hacia atrás.

Por detrás: el campo pulmonar corresponde casi enteramente al lóbulo inferior, que sube hasta la proximidad del extremo vértice.

Es, pues, del todo interesante conocer la orientación de los planos cisurales y ponerlos de manifiesto por radiografías de perfil, únicas que pueden disociar los lóbulos de su superposición ánterosuperior (figs. 863 y 864).

§ 3. — Relaciones del pulmón

La morfología del pulmón nos impone una división en:

1.° Relaciones parietales;
2.° Relaciones mediastinales;
3.° Relaciones del vértice;
4.° Relaciones de la base.

1.° Relaciones parietales. — El pulmón está separado de la pared torácica por las dos hojas, visceral y parietal, de la pleura. Entre estas dos hojas, íntima-

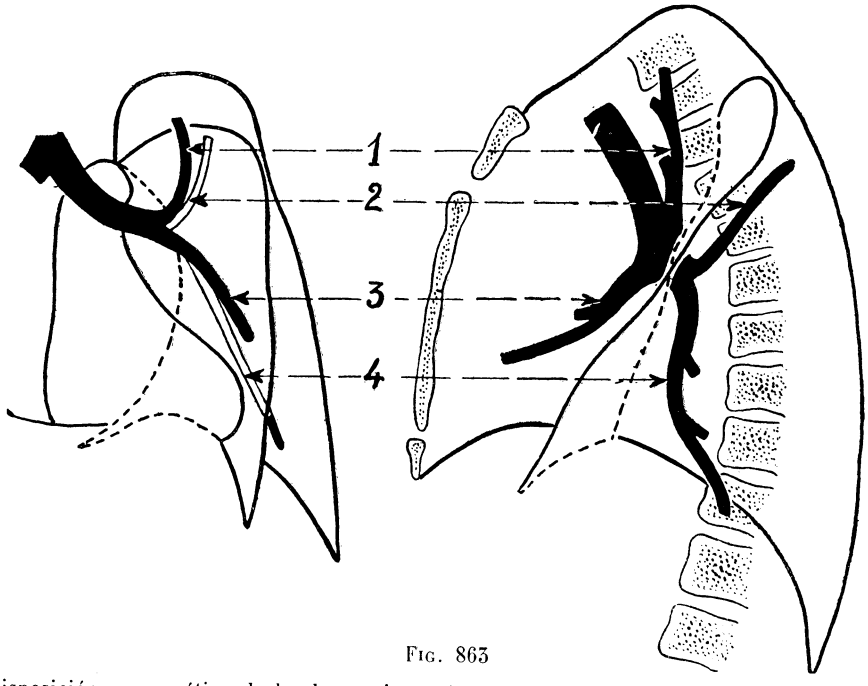

Fig. 863

Disposición esquemática de los bronquios y de las cisuras interlobular, a la izquierda, de cara y de perfil (según Bianco y Capurro).

Lóbulo superior: 1, bronquio dorsal superior; 3, bronquio ventral superior. — Lóbulo inferior: 2, bronquio dorsal inferior; 4, bronquio ventral inferior.

mente unidas en estado normal, reina una presión de 6 a 10 milímetros de mercurio, cuya desaparición permite poner de manifiesto la cavidad pleural virtual en estado normal. No existen, pues, relaciones parietales del pulmón sino por intermedio de la pleura y de la cavidad pleural, cuando ésta ha sido provocada artificialmente. Más allá de la pleura parietal, se extiende una delgada capa de tejido celular, el *tejido celular subpleural*, que crea un plano de despegamiento extrapleural. Más superficialmente todavía, un plano fibroso, más o menos individual según las regiones, separa la pleura del plano de las costillas y de los espacios intercostales: la *fascia endotorácica*. Esta fascia, como hemos demostrado (Latarjet y Francillon), se adhiere íntimamente al periostio profundo y a la aponeurosis profunda, con los cuales se confunde en la práctica.

El plano de la pared propiamente dicha está constituído por las costillas y los espacios intercostales. Debe recordarse su extrema oblicuidad ánteroposterior. No se

superpone al de la gran cisura, de suerte que los diferentes lóbulos del pulmón contraen, respecto a los espacios intercostales, relaciones variables según la región considerada: posterior, lateral o anterior. Precisaremos estas relaciones en un capítulo de la *Topografía tóracopulmonar*. Señalemos simplemente que:

La *pared anterior* del tórax entra en contacto con los lóbulos superior y medio a la derecha; con el lóbulo superior a la izquierda. El lóbulo inferior queda a distancia de esta pared;

La *pared lateral*, considerada en la línea axilar media, cubre de arriba abajo y de delante atrás, el lóbulo superior, luego el lóbulo medio (a la derecha) y después el lóbulo inferior;

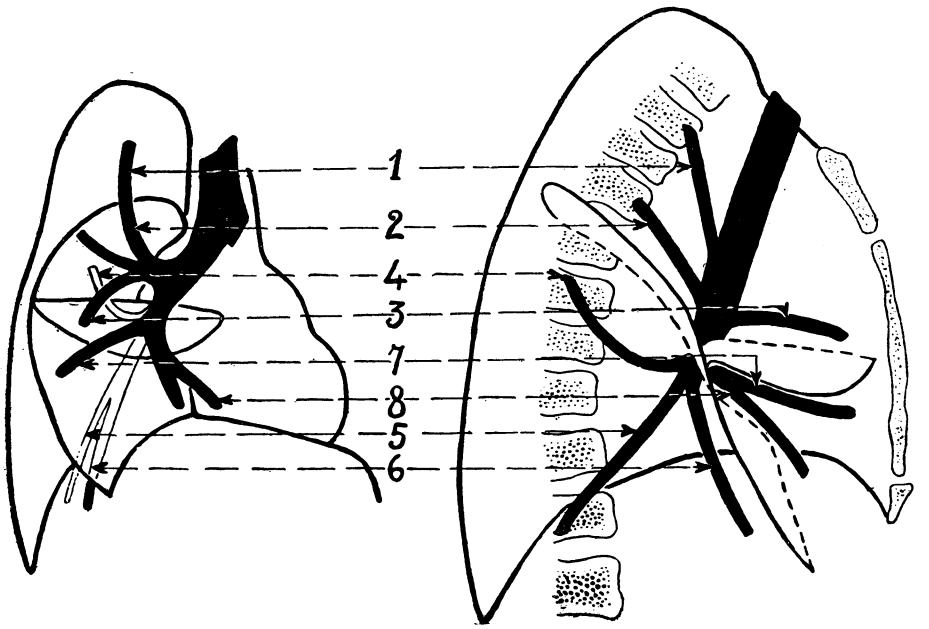

FIG. 864

Disposición esquemática de los bronquios y de las cisuras interlobulares, a la derecha, de frente y de perfil (según BIANCO y CAPURRO).

Lóbulo superior: 1, bronquio apical; 2, bronquio dorsal superior; 3, bronquio ventral superior.
Lobulo inferior: 4, bronquio dorsal medio; 5, bronquio dorsal inferior; 6, bronquio ventral inferior.
Lóbulo medio: 7, bronquio ventral medio; 8, bronquio infracardíaco.

La *pared posterior* ocupa una parte muy pequeña del lóbulo superior y corresponde en casi toda su extensión al lóbulo inferior.

Estas nociones son de aplicación práctica diaria, tanto desde el punto de vista de los resultados suministrados por la exploración clínica del pulmón (percusión o auscultación) como desde el punto de vista del acceso quirúrgico.

Por detrás, y por fuera, la pared costal está cubierta por el omóplato, que dificulta la exploración y el acceso a una extensa superficie pulmonar, dependiente de los lóbulos superior e inferior. En todas las demás partes, la pared costal está separada de los tegumentos por una sucesión de planos musculares. Por delante, las fibras transversales del pectoral mayor ofrece una barrera fácil de franquear. Por detrás, por el contrario, la orientación diferente de las capas musculares del trapecio, del romboides y del dorsal mayor crea un obstáculo cuya simple disociación no facilita atravesar fácilmente su espesor.

2.° Relaciones mediastinales. — Las relaciones mediastinales están centradas en el hilio, que ocupa el centro de la cara mediastinal del pulmón. Superficie en la que termina el pedículo pulmonar, ve reflejarse en su contacto las dos hojas de la pleura. Estas se prolongan hacia la base en forma de un velo transversal, tendido verticalmente del pedículo pulmonar al diafragma y transversalmente del mediastino al pulmón: es el *ligamento triangular*, que separa claramente la porción retrohiliar del pulmón. Esquemáticamente se puede decir que la porción retrohiliar corresponde a los órganos del mediastino posterior, y la porción prehiliar a los del mediastino anterior. Pero, en la parte superior de la cara mediastinal del pulmón, la ausencia de pedículo pulmonar y de ligamento triangular suprime el límite entre las dos zonas. En fin, estas relaciones no son idénticas a la derecha y a la izquierda.

a) *Porción prehiliar. — a)* A la derecha, el pulmón entra en contacto de arriba abajo con el tronco venoso braquiocefálico, luego con la vena cava superior. Esta termina en la aurícula derecha, que queda separada del pulmón por el saco pericardíaco y por las dos hojas de la pleura. Por delante de este plano venoso descienden el nervio frénico y los vasos diafragmáticos superiores. El pulmón se arrolla así sobre el borde derecho del pericardio y viene a ocupar el fondo de saco anterior retroesternal de la pleura.

b) A la izquierda, el tronco venoso braquiocefálico se aleja rápidamente del pulmón, mientras que la arteria subclavia, en estrecho contacto con la pleura, permanece muy cerca del pulmón. Más abajo, la eminencia del ventrículo izquierdo rechaza la pleura y el pulmón hacia la izquierda y desvía el trayecto del frénico. Pero el lóbulo superior se inclina hacia delante, por delante del pericardio, para aproximarse a la línea media en el fondo de saco anterior de la pleura

b) *Porción retrohiliar. — a)* A la derecha el pulmón, siempre por intermedio de la pleura mediastina, está en relación con el tronco arterial braquiocefálico, más abajo con el cayado de la ácigos que llega a la vena cava superior pasando por encima del pedículo pulmonar. En la profundidad desciende el esófago, que se proyecta entre la ácigos mayor por detrás y el ligamento triangular por delante.

b) A la izquierda, el cayado de la aorta deprime el lóbulo superior. Por debajo de él la eminencia de la aorta descendente sólo deja una hendidura estrecha entre ella y el ligamento triangular, de suerte que el esófago que se proyecta en esta hendidura queda a distancia de la cara mediastinal del pulmón.

Completamente por detrás, tanto a la derecha como a la izquierda, el pulmón ocupa el fondo del canal vértebrocostal, pegado a la cabeza y el cuello de las costillas, en contacto de las cuales desciende el simpático torácico marcado por el origen de los nervios esplácnicos.

3.° Relaciones del vértice. — Por vértice debemos entender todo lo que del pulmón rebasa el plano de la segunda costilla. Esta es una porción muy particular desde el punto de vista topográfico, pues ocupa una región que cabalga sobre la base del cuello y sobre el orificio del tórax. La pleura separa el vértice del pulmón de numerosos órganos vasculares y nerviosos. No se presenta aquí con el aspecto de una hoja más o menos delgada, transparente y frágil: está reforzada por un conjunto de fascículos fibrosos que levantan una barrera entre los ligamentos del hueco supraclavicular y el parénquima pulmonar. Este hace en cierto modo de hernia en medio del cuadro de la primera y de la segunda costillas, cortado transversalmente y por delante por la clavícula. Este hueso transforma la región del saliente pleuropulmonar en un hueco por el que van vasos y nervios. Delante de la cúpula, la vena y la arteria subclavia, la arteria cruzada verticalmente por el frénico, el asa de Vieussens del simpático y el neumogástrico. Por fuera, el vértice del pulmón está suspendido por su revestimiento pleural a la

primera costilla sostenida por los escalenos. Finalmente, por detrás, entre el cuello de la primera costilla y la cúpula pleural, se excava la fosita supraretropleural de SÉBILEAU, que da asilo al ganglio estelar. En el extremo vértice descansan las raíces inferiores del plexo braquial y la arteria subclavia, a la izquierda. Por dentro, la pendiente del vértice alcanza la región mediastinal, seguida por todos los órganos que allí van o que de allí vienen.

En el vértice, por consiguiente, las relaciones del pulmón normal son las mismas que las de su envoltura pleural.

4.° Relaciones de la base. — No ocurre lo mismo en la base, donde en numerosos puntos el pulmón queda a distancia de la pleura parietal. Cóncava en los dos sentidos, la base pulmonar descansa en las partes laterales del diafragma, sobre las que se amolda exactamente. Mientras que por delante la pendiente es suave en dirección de las inserciones externocondrales del músculo, por detrás, por el contrario, se acentúa para caer a pico hacia la región de los pilares. El pulmón no desciende tan bajo y, si su borde posterior se encuentra en un plano inferior en relación a su borde anterior, no llega al fondo de saco que dibuja la pleura por detrás del diafragma. Queda separado de él por la altura de un espacio intercostal por lo menos. El músculo separa el pulmón de la cavidad abdominal, de los compartimientos subfrénicos derecho (convexidad del hígado) e izquierdo (tuberosidad mayor del estómago y bazo). Pueden así establecerse comunicaciones operatorias, traumáticas o inflamatorias entre la base pulmonar y las vísceras intraabdominales. Existen además hernias diafragmáticas congénitas, en el curso de las cuales puede entrar el pulmón en contacto directo con el estómago, el colon o el bazo.

§ 1. — PEDÍCULOS PULMONARES

Bajo este título agrupamos el conjunto de las formaciones bronquiales vasculares, linfáticas y nerviosas que unen el pulmón con el resto de la economía. Estudiaremos así sucesivamente:

1.° Los bronquios y su expansión intrapulmonar;
2.° Las relaciones y sus ramas terminales;
3.° Las venas pulmonares y sus afluentes de origen;
4.° Los linfáticos del pulmón;
5.° Los nervios del pulmón;
6.° Los vasos bronquiales.

Terminaremos por una visión topográfica de la agrupación de estos diferentes elementos en:

7.° Pedículos pulmonares vistos en su conjunto;
8.° Pedículos lobulares vistos en su conjunto.

1.° BRONQUIOS

Se da el nombre de bronquios (*βρογχος*, garganta; inglés y alemán *Bronchi*) a los conductos que resultan de la bifurcación de la tráquea. Su origen está indicado por un tabique sagital que avanza de abajo arriba en la luz de la tráquea: *espolón traqueal*. Terminan en el interior del pulmón correspondiente, expansionándose sus numerosas arborizaciones que caracterizan el árbol bronquial. Sucesivamente estudiaremos: 1.°, los bronquios extrapulmonares; 2.°, los bronquios intrapulmonares.

A. — *Bronquios extrapulmonares*

Se les denomina a veces *bronquios cepas.*

1.° Consideraciones generales. — Los bronquios están situados en el mediastino anterior, debajo de la tráquea, de la cual son continuación, entre el pulmón izquierdo y el pulmón derecho, a los que están destinados.

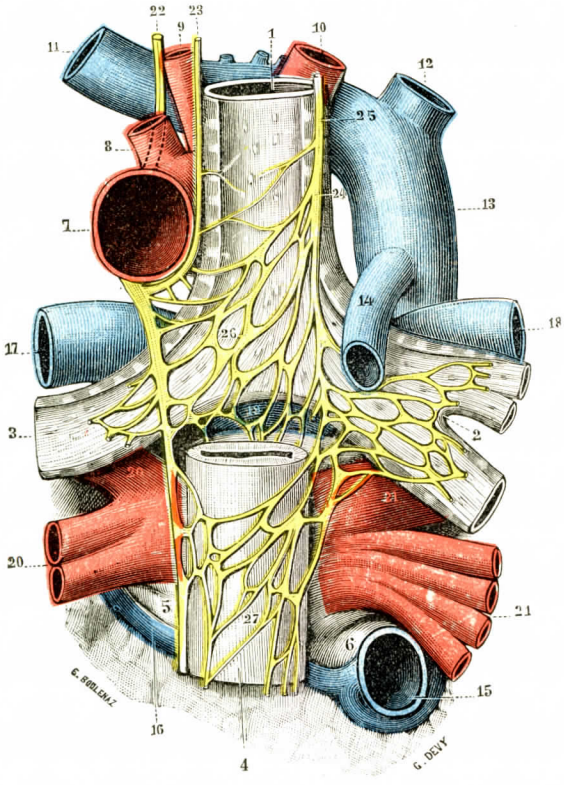

FIG. 865

Bifurcación de la tráquea vista por su cara posterior.

1, traquearteria. — 2, bronquio derecho. — 3, bronquio izquierdo. — 4, esófago.—5, aurícula izquierda del corazón.—6, aurícula derecha.— 7, aorta, seccionada en el punto en que empieza a hacerse descendente. — 8, arteria subclavia izquierda. — 9, arteria carótida izquierda. — 10, tronco arterial braquiocefálico. — 11, tronco venoso braquiocefálico izquierdo. — 12, tronco venoso braquiocefálico derecho. — 13, vena cava superior. — 14, vena ácigos mayor. — 15, vena cava inferior. — 16, vena coronaria. — 17, arteria pulmonar izquierda. — 18, arteria pulmonar derecha. — 19, bifurcación del tronco de la arteria pulmonar. — 20, venas pulmonares izquierdas. — 21, venas pulmonares derechas. — 22, neumogástrico izquierdo. — 23, nervio recurrente izquierdo. — 24, abultamiento ganglionar. — 25, neumogástrico derecho. — 26, plexo pulmonar posterior. — 27, anastomosis de los dos neumogástricos alrededor del esófago *(plexo esofágico).*

A. ORIGEN. — El origen de los bronquios se halla en la bifurcación traqueal. Esta se halla algo desviada a la derecha de la línea media. Proyectada sobre el esqueleto, corresponde por detrás a un punto variable según los autores, que la sitúan por detrás de la tercera a la quinta vértebras dorsales. Según SCHWARTZ, la *bifurcación* traqueal se proyecta hacia delante en una línea horizontal que, por fuera de la línea media, encuentra la sexta costilla por delante, entre el manubrio y el cuerno esternal.

La tráquea está algo torcida sobre su eje, de suerte que el bronquio izquierdo es más anterior que el derecho.

Separándose uno del otro, los dos bronquios forman un ángulo variable de 75 a 85 grados, algo más agudo en el niño que en el adulto.

B. DIRECCIÓN. — Los bronquios se dirigen hacia abajo, afuera y atrás para llegar el de la izquierda, al hilio del pulmón izquierdo, y el de la derecha, al hilo del pulmón derecho. El derecho se proyecta sobre la sexta costilla, el sexto espacio y va hasta el séptimo. El izquierdo atraviesa el sexto espacio y termina en la séptima costilla (SCHWARTZ).

C. TERMINACIÓN. — La terminación de los bronquios se efectúa en el hilio, situado en la unión de los tres cuartos anteriores con el cuarto posterior de la cara interna del pulmón. Ocupa los dos tercios inferiores de la altura total del

órgano. No es una superficie plana, sino un verdadero cráter (SCHWARTZ) irregular en los bordes, de un centímetro y medio de profundidad. Se proyecta por detrás entre un plano horizontal que pasa por el borde superior de la cuarta costilla y otro que pasa abajo por el borde inferior de la sexta.

D. CONFORMACIÓN EXTERIOR. — La conformación exterior de los bronquios recuerda exactamente la de la tráquea. Cada uno de ellos representa un cilindro hueco del que se hubiese quitado el cuarto o quinto posterior. Es, por consiguiente, convexo y redondeado en su cara anterior y caras laterales, bastante regularmente plano en su cara posterior.

E. PARALELO ANATÓMICO ENTRE LOS DOS BRONQUIOS. — Aunque conformados bajo un mismo tipo, los dos bronquios difieren uno de otro por su dirección, longitud, calibre y relaciones.

a) *Por su dirección.* — Los dos bronquios, ya lo hemos dicho antes, para dirigirse de la bifurcación de la tráquea al hilio del pulmón, siguen una dirección que es oblicua de arriba abajo y de dentro a fuera. Pero, mientras que el bronquio derecho es fuertemente oblicuo, el bronquio izquierdo lo es mucho menos: el primero tiende a aproximarse a la vertical, el segundo a la horizontal. El bronquio derecho forma con el plano medio un ángulo de 25 a 30 grados, 31 grados según SCHWARTZ. El bronquio izquierdo, según TESTUT, limita con el plano medio un ángulo de 45 grados; según SCHWARTZ, su oblicuidad es en su origen casi la misma que la del bronquio derecho; su eje forma con el de la tráquea un ángulo de 33 grados; pero en su segundo segmendo el bronquio se eleva, se hace horizontal, formando entonces con el eje de la tráquea un ángulo de 48 grados.

b) *Por su longitud.* — El bronquio izquierdo es siempre mucho más largo que el derecho. La longitud del bronquio izquierdo es por término medio de 45 a 50 milímetros hasta el nacimiento de la primera rama colateral. La del bronquio derecho es de 20 a 25 milímetros únicamente hasta la primera colateral, denominada «eparterial»; luego recorre todavía 2 centímetros antes de dividirse.

c) *Por su calibre.* — El bronquio derecho es mucho más voluminoso que el izquierdo. Mientras que el diámetro del primero mide de 15 a 16 milímetros (de 13 a 20 según SCHWARTZ), el del segundo es por término medio de 10 a 11 milímetros.

Esta diferencia de calibre a favor del bronquio derecho se explica por el hecho anatómico de que el pulmón derecho predomina constantemente por su volumen sobre el pulmón izquierdo; existe una relación estrecha entre el conducto aéreo y el órgano a que está destinado. El diámetro de los bronquios es siempre menor en la mujer que en el hombre: de uno y medio a dos milímetros (Marcos SÉE). Si comparamos las cifras que indican el diámetro de los bronquios con las que representan los diámetros horizontales de la tráquea, vemos que los calibres reunidos de los dos bronquios son algo superiores al calibre de este último conducto.

d) *Por sus ramas colaterales extrapulmonares.* — Estas ramas, según los clásicos, no existen. KRAUSE, GEGENBAUR, SCHWARTZ afirman su existencia. Esta es igualmente nuestra opinión, mas para verlos bien hay que abrir el hilio y reclinar su labio anterior o su labio posterior. En la misma profundidad del seno, y no en el tejido pulmonar, se completa la división. Basta separar; no es necesario, en efecto, cortar el tejido pulmonar, para ver el origen de estas ramas.

A la derecha, el bronquio tronco, a dos centímetros por fuera del hilio, da la rama «eparterial», que se dirige hacia arriba y afuera y entra en el lóbulo superior. Después de dos centímetros de trayecto en el hilio, el bronquio derecho se subdivide entonces en dos ramas secundarias que penetran en los lóbulos medio e inferior. El bronquio pedicular inferior es la contiuación del bronquio tronco. De este modo existen a la derecha un bronquio principal, un bronquio tronco o *bronquio pedicular*

principal (SCHWARTZ), y tres bronquios secundarios que corresponden a los tres lóbulos pulmonares: los *bronquios pediculares secundarios superior, medio* e *inferior* (SCHWARTZ).

A la izquierda, el bronquio principal, después de un trayecto de cinco centímetros aproximadamente, da, por fuera del tejido pulmonar, un *bronquio pedicular* (o *lobular*) *superior*, que desciende algo para penetrar en el lóbulo superior. Luego el bronquio, describiendo una ligera curva de concavidad interna en el interior del hilio, entra, convertido en bronquio pedicular inferior, en el lóbulo inferior. El bronquio pedicular inferior es la continuación del broquio principal.

2.° Constitución anatómica. — Los bronquios presentan la misma estructura fundamental que la tráquea, de la cual son continuación. Se componen como esta última: *α*) De una *túnica externa*, fibrosa y elástica, en cuyo espesor se desarrollan anillos incompletos de cartílago hialino y a la cual va anexa, únicamente en su parte posterior, una capa de fibras musculares lisas de dirección transversal. *β*) De una *túnica interna*, la mucosa bronquial, en cuya superficie vienen a abrirse multitud de pequeñas glándulas arracimadas. Por lo demás, la mucosa y las glándulas de los bronquios presentan los mismos caracteres histológicos que las de la tráquea. La desaparición de los anillos cartilaginosos en la cara posterior de los bronquios crea una superficie de menor resistencia, que en una disección demasiado tenaz se correría el riesgo de hundir, y que los neoplasmas de la proximidad, del esófago en particular, franquean en el último período de su evolución.

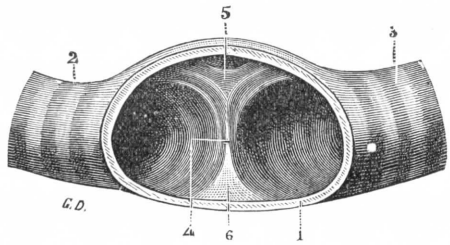

FIG. 866

Espolón traqueal visto desde arriba y mediante un corte horizontal de la tráquea que pasa inmediatamente por encima de la bifurcación.

1, tráquea (cara posterior).—2, bronquio izquierdo. — 3, bronquio derecho. — 4, espolón traqueal, con 5, su triángulo anterior; 6, su triángulo posterior.

3.° Visión endoscópica. Espolón traqueal. — La broncoscopia suministra una visión precisa de la luz bronquial. Desde el origen de los bronquios, pone de manifiesto un accidente invisible por el examen exterior del final de la tráquea: el *espolón traqueal*, tabique ánteroposterior que avanza de abajo arriba en la luz de la tráquea y separa, en su origen, el bronquio derecho del izquierdo. Visto desde arriba, mediante un corte horizontal de la tráquea que pase algo por encima de su bifurcación (fig. 866, 4), el espolón traqueal se presenta bajo la forma de un reborde o, mejor, de una cresta, que se prolonga en sentido sagital desde la pared anterior de la tráquea a su pared posterior. Lateralmente, tiene la forma de media luna de concavidad superior.

Delgado en su parte media, el espolón traqueal se hace gradualmente más grueso a medida que se aproxima a las paredes de la tráquea; en su extremo anterior, sus dos bordes, derecho e izquierdo, se apartan entre sí y al propio tiempo se elevan de nuevo a lo largo de la pared anterior de la tráquea, de tal suerte que limitan una pequeña región triangular, el *triángulo anterior del espolón*. En su extremo posterior forma igualmente un triángulo, el *triángulo posterior:* este triángulo posterior es, sin embargo, generalmente menor que el anterior.

Aunque dispuesto en sentido sagital, el espolón traqueal no es siempre exactamente medio. HELLER y SCHRŒTTER (1897), que han tenido ocasión de estudiarlo en 125 individuos, han observado que era verdaderamente medio en el 42 por 100 de los casos y algo inclinado a la izquierda en el 57 por 100.

Por lo que toca a su constitución anatómica, el espolón traqueal es tan pronto cartilaginoso, tan pronto membranoso. En ciertos individuos es mixto, es decir, que posee un esqueleto en parte fibroso y en parte cartilaginoso en el 56 por 100 de los casos, membranoso en un 33 por 100 y mixto en el 11 por 100. Debemos añadir que, en los casos de espolón cartilaginoso, el cartílago puede depender ya del último cartílago traqueal, ya de los primeros anillos bronquiales, ya del izquierdo, ya de los dos a la vez.

4.° Vasos y nervios. — En los bronquios, lo mismo que en la tráquea, de la cual derivan, hemos de estudiar *arterias*, *venas*, *linfáticos* y *nervios*.

α) Las *arterias* destinadas a los bronquios proceden de las arterias bronquiales, ramas de la aorta torácica.

β) Las *venas* acompañan a las arterias y, como ellas, son dos, una para el bronquio izquierdo y otra para el bronquio derecho. La *vena bronquial derecha* desemboca habitualmente en la ácigos mayor, muy cerca de su terminación; pero, en ciertos casos, se la ve también abrirse en el tronco común de las venas intercostales superiores derechas o directamente en la vena cava superior. En cuanto a la *vena bronquial izquierda*, se dirige, según los casos, a la ácigos menor o hacia el tronco venoso braquiocefálico izquierdo y alguna vez, si bien muy raramente, a la vena mamaria interna. Las dos venas bronquiales están desprovistas de válvulas

γ) Los *linfáticos* de los bronquios van a parar a los numerosos ganglios que rodean estos conductos.

δ) Los *nervios* proceden en su mayor parte del plexo pulmonar posterior; algunos proceden directamente de los recurrentes. En su trayecto se encuentran numerosos ganglios; estos ganglios, según las investigaciones de KAUDARAZKI, se observan desde la tráquea hasta las divisiones bronquiales de tercer orden; se les encuentra, no solamente en los filetes nerviosos que corren por la superficie exterior de los bronquios, sino también en los que se hallan situados en el espesor mismo de la mucosa. El modo de terminación de los filetes nerviosos es aquí exactamente igual que en la tráquea.

B. — *Bronquios intrapulmonares* (1)

Comprendemos con esta denominación de bronquios intrapulmonares todas las *ramificaciones* del conducto aerífero en el interior de cada uno de los dos pulmones. Describiremos sucesivamente: 1.°, el tronco bronquial principal, su modo de ramificación, sus colaterales; 2.°, la clasificación de los bronquios intrapulmonares y su repartición en el interior de los dos pulmones; 3.°, la disposición general del árbol bronquial y la estructura lobular de los pulmones.

1.° Tronco principal o bronquio tronco. — Cada bronquio extrapulmonar o bronquio principal penetra en el pulmón por el hilio y lo recorre en la mayor parte de su extensión, dirigiéndose oblicuamente de arriba abajo, de dentro a fuera y de delante atrás. El tronco principal disminuye de calibre a medida que desciende, pero conserva siempre su individualidad, por lo menos hasta la proximidad de su terminación.

Modo de ramificación. — Se ha admitido por mucho tiempo que el tronco principal se ramifica por dicotomía, es decir, que ofrecía una serie de bifurcaciones sucesivas de las que resultaba la constitución del árbol bronquial. Al contrario de esta opinión, AEBY ha demostrado que los bronquios primarios nacían a los lados del tronco principal a modo de colaterales. Vemos, en efecto, que este tronco principal, después de haber suministrado una rama, conserva su independencia y continúa su camino para, un poco más adelante, dejar una segunda rama, luego una tercera, y así sucesivamente hasta su terminación. En la proximidad de ésta, el codo colateral se hace menos manifiesto y se puede admitir que la ramificación toma el tipo dicotómico, siendo la dicotomía igual o desigual, es decir, que las dos ramas de una bifurcación poseen entonces el mismo volumen o un volumen poco diferente.

(1) Este párrafo expone las ideas de mi excelente amigo y colega el profesor LUCIEN, de Nancy, cuyos bellos trabajos sobre anatomía del pulmón son conocidos. Le doy las gracias por su colaboración.

La embriología justifica plenamente semejante interpretación Cada pulmón está formado al principio por un pequeño conducto epitelial sin ramificación alguna. En este conducto, que representa el tronco principal del pulmón del adulto, aparecen en seguida botones laterales que al alargarse dan origen al sistema de las colaterales de que hemos hablado. El modo de crecimiento del pulmón es, pues, en su origen, *monopódico* (KUTTNER), expresión que significa que cada bronquio primitivo se implanta en el tronco principal por un solo pie.

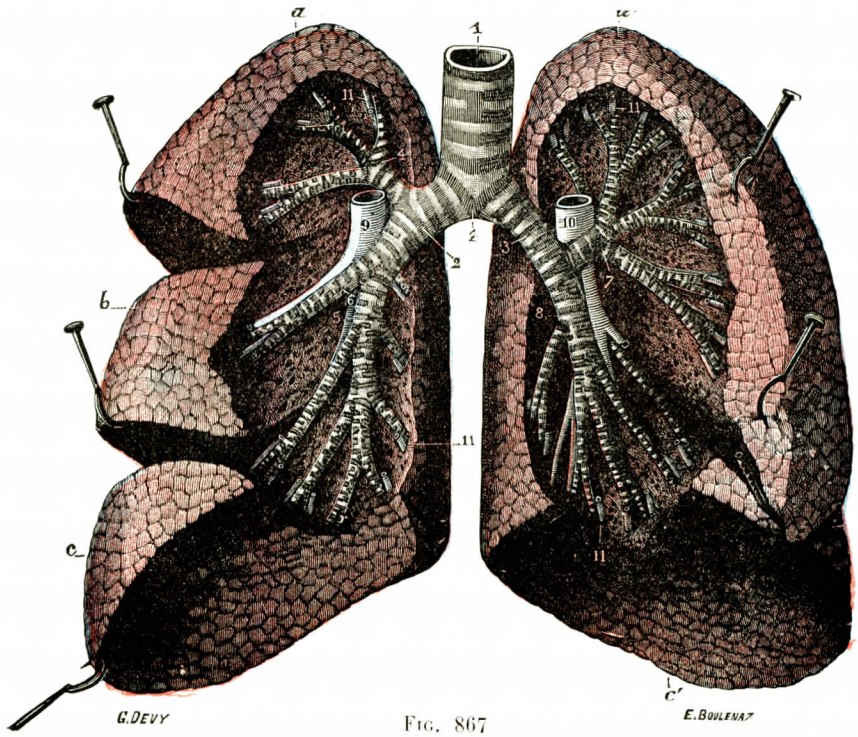

FIG. 867

Manera de ramificarse la tráquea y los bronquios (muy esquemática).

a, *b*, *c*, lóbulos superior, medio e inferior del pulmón derecho. — *a'*, *c'*, lóbulos superior e inferior del pulmón izquierdo.

1, traquearteria, con 1', su bifurcación. — 2, bronquio derecho. — 3, bronquio izquierdo. — 4, 5, 6, las tres ramas de división del bronquio derecho (*bronquios lobulares derechos*), la primera eparterial, las otras dos hiparteriales. — 7, 8, las dos ramas de división del bronquio izquierdo (*bronquios lobulares izquierdos*), las dos hiparteriales. — 9, arteria pulmonar derecha. — 10, arteria pulmonar izquierda. — 11, 11, divisiones de estas dos arterias.

Los bronquios, todos ellos voluminosos, que se desprenden del bronquio principal se denominan *colaterales primarios*. Los colaterales primarios emiten a su vez ramificaciones o bronquios secundarios. Sin embargo, el tipo de división monopódica observado en la ramificación del tronco principal no se mantiene integralmente en la ramificación de sus colaterales.

Estas presentan, en efecto, un modo bastante irregular, en el que se mezclan de manera bastante variable los tipos dicotómico y monopódico. A continuación tendremos ocasión de insistir sobre este punto al estudiar la distribución de las diversas colaterales primarias en el interior de los pulmones.

2.° Clasificación de las colaterales primarias. — Después de su entrada en el pulmón, cada bronquio principal es cruzado por delante por la rama corres-

pondiente de la arteria pulmonar, que, rodeándolo en espiral, viene a ocupar sucesivamente su lado externo, luego su cara posterior. La arteria pulmonar divide así el conducto aéreo en dos porciones: una situada encima de ella: es la *porción eparterial;* la otra situada debajo: es la *porción hiparterial.* En su clasificación de los bronquios, por mucho tiempo clásica, Aéby, concediendo una importancia exagerada a esta relación de los troncos bronquiales con las dos ramas de la arteria pulmonar, dividía igualmente las colaterales bronquiales en dos categorías:

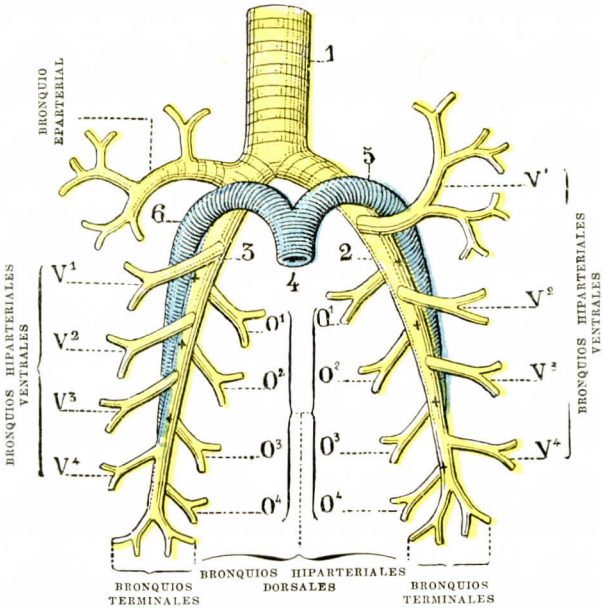

Fig. 868

Arbol bronquial, cara anterior, según la concepción de Aéby.

1, traquearteria. — 2, 3, bronquiotronco izquierdo y bronquiotronco derecho, con V¹, V², V³, V⁴, los colaterales primitivos ventrales; O¹, O², O³, O⁴, los colaterales primitivos dorsales — 4, tronco de la arteria pulmonar. — 5, arteria pulmonar izquierda. — 6, arteria pulmonar derecha.

Las cruces (+) colocadas delante de los dos bronquiotroncos derecho e izquierdo indican el punto de origen, en la cara posterior de los mismos, de los cuatro colaterales dorsales.

los *bronquios eparteriales* por una parte; los *bronquios hiparteriales* por otra (figura 867).

No podríamos desconocer el interés que ofrece un paralelo entre el modo de ramificación de los bronquios y el de las divisiones de la arteria pulmonar, puesto que cada bronquio de alguna importancia va acompañado constantemente de una rama de la arteria pulmonar *Sin embargo, la división de los bronquios en eparteriales e hiparteriales, fundada en la comprobación de una simple relación topográfica, no podría conservarse ahora.* Transportada al dominio de la anatomía comparada, ha motivado discusiones infinitas y sin provecho respecto al establecimiento de un tipo bronquial primitivo. En el hombre ha hecho desconocer por mucho tiempo la unidad del tipo arquitectónico de los dos pulmones, viniendo a afirmar la asimetría de los árboles bronquiales derecho e izquierdo.

Un método práctico de clasificación de los bronquios es el que consiste en agruparlos por su situación respectiva en el tronco principal y su dirección general en el interior de los pulmones. Teniendo en cuenta estas consideraciones, se ve

que es posible dividir los bronquios en *bronquios ventrales*, que se reparten en las porciones externas y anteriores de los pulmones; *bronquios dorsales*, que se dirigen hacia atrás y ocupan las zonas posteriores, y, finalmente, *bronquios ántero-internos*, de los que uno solo importa, el *bronquio infracardíaco*, que se distribuye por la parte interna del piso inferior de los dos pulmones

Esta clasificación justifica, sin embargo, algunas correcciones por el hecho de que, en ciertas condiciones, bronquios primarios próximos pueden reunirse entre sí e implantarse de este modo por un pedículo común en el tronco principal.

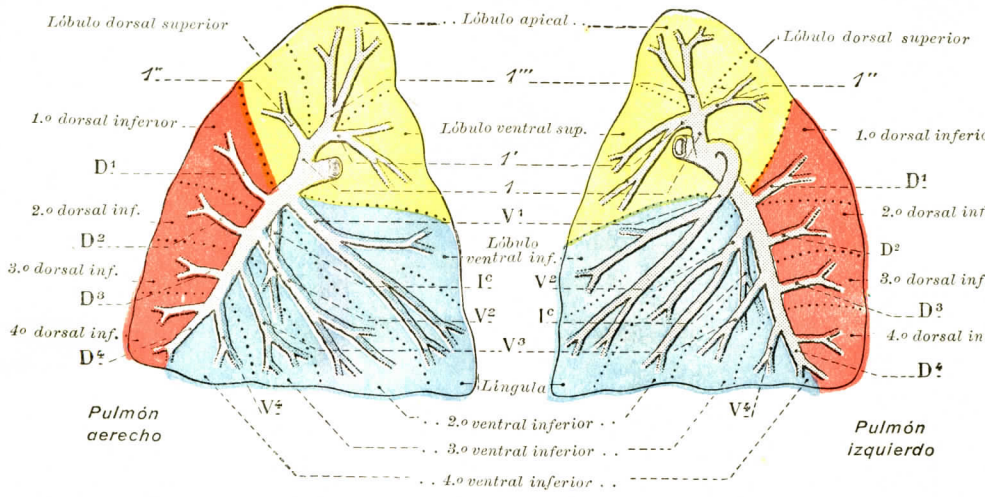

FIG. 869

Esquema de la división lobular de los pulmones. Indicación de los territorios lobulares periféricos.

A. Pulmón derecho y *árbol bronquial derecho:* 1, primera colateral derecha. — 1', bronquio lobular ventral superior. — 1'', bronquio lobular dorsal superior. — 1''', bronquio lobular apical. — V^1, V^2, V^3, V^4, primero, segundo, tercero y cuarto bronquios lobulares ventrales. — D^1, D^2, D^3, D^4, primero, segundo, tercero y cuarto bronquios dorsales. — Ic., bronquio infracardíaco.

B. *Arbol bronquial izquierdo:* a, primera colateral. — 1, bronquio superior. — 1', bronquio lobular ventral superior izquierdo. — 1'', bronquio lobular dorsal superior izquierdo. — 1''', bronquio lobular apical izquierdo. — V^1, V^2, V^3, V^4, primero, segundo, tercero y cuarto ventrales inferiores. — D^1, D^2, D^3, D^4, primero, segundo, tercero y cuarto dorsales inferiores izquierdos.

3.º Distribución de las colaterales bronquiales (fig. 869). — *A.* ARBOL BRONQUIAL DERECHO. — La *primera colateral derecha* (bronquio eparterial de AÉBY, bronquio lobular superior derecho de la antigua nomenclatura) se desprende del lado externo del tronco principal y se dirige a fuera y arriba describiendo una curva de concavidad superior. Después de un trayecto muy corto se divide ordinariamente, al modo de un candelabro, en tres ramas secundarias: la primera de dirección anterior o ventral, la segunda de dirección posterior o dorsal y la tercera que se dirige directamente arriba, hacia el vértice del pulmón. La primera colateral derecha, o bronquio superior del pulmón derecho, puede de este modo ser considerada como un *bronquio compuesto* y suministra en realidad tres bronquios lobulares que designaremos con el nombre de *bronquio lobular ventral superior, bronquio lobular dorsal superior* y *bronquio lobular apical.*

a) *Bronquio lobular ventral superior.* — Este bronquio, por su topografía, es un bronquio ventral y el primero de la serie. Se dirige hacia fuera y adelante y se subdivide a su vez en una rama superior y una rama inferior, que se ramifican por toda la porción ánteroexterna del lóbulo superior derecho.

b) *Bronquio lobular dorsal superior.* — Esta rama se dirige directamente atrás y representa el primero de la serie de los bronquios dorsales. Se distribuye por la porción posterior del lóbulo superior derecho.

c) *Bronquio lobular apical.* — Intermedio a los dos precedentes, el bronquio apical merece el nombre de bronquio del vértice Se divide después de corto trayecto en una rama anterior y una rama posterior y ambas extienden sus ramificaciones al vértice pulmonar.

Las colaterales siguientes corresponden a los antiguos bronquios hiparteriales de Aéby. Pueden agruparse en tres series. La primera, compuesta de cuatro bron-

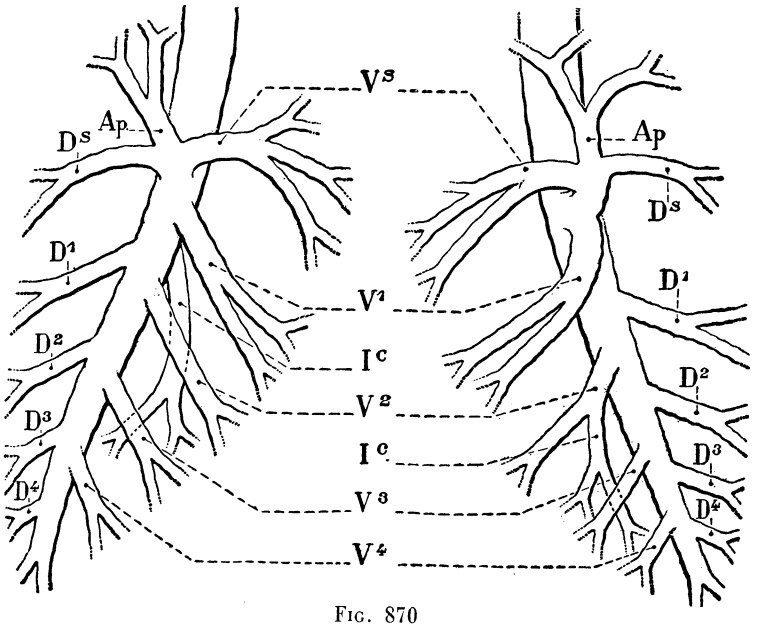

Fig. 870

Esquema de la división bronquial de los pulmones.

A. *Arbol bronquial derecho:* Ap., bronquio apical. — V.s., ventral superior. — D.s., dorsal superior. — V^1, V^2, V^3, V^4, primero, segundo, tercero y cuarto ventrales inferiores. — D^1, D^2, D^3, D^4, primero, segundo, tercero y cuarto bronquios dorsales. — I.c., bronquio infracardíaco.

B. *Arbol bronquial izquierdo:* igual leyenda que para el derecho.

quios ventrales, constituye la serie de bronquios ventrales inferiores. La segunda serie es la de los bronquios dorsales inferiores; comprende igualmente cuatro elementos bronquiales. De la tercera serie, o serie de los bronquios ánterointernos, sólo interesa un elemento bronquial representado por el bronquio infracardíaco.

d) *Bronquios ventrales inferiores.* — Los bronquios ventrales inferiores se desprenden de la parte anterior del tronco principal; están bastante regularmente superpuestos unos a los otros. Sin embargo, su punto de implantación tiende a ser cada vez más externo a medida que nos aproximamos al extremo terminal del tronco bronquial. En número de cuatro, se les distingue en primero, segundo, tercero y cuarto bronquios ventrales inferiores y, por abreviación, con la designación de V^1, V^2, V^3, V^4. El primer bronquio lobular ventral inferior penetra en el lóbulo medio; aquí suministra dos ramas secundarias, una ánterointerna, otra póstero-externa, cuyas ramificaciones se reparten en realidad en dos planos. superior e inferior. Los tres últimos bronquios lobulares ventrales pertenecen al lóbulo inferior y envían sus ramificaciones terminales a toda la región ánteroexterna de este lóbulo

e) *Bronquios dorsales inferiores* (figs 869 y 870). — La serie de los bronquios dorsales inferiores comprende, como la precedente, cuatro elementos que designaremos con los nombres de primero, segundo, tercero y cuarto bronquios lobulares dorsales inferiores o, por abreviación, con la denominación de D^1, D^2, D^3, D^4. Estos cuatro bronquios nacen en la parte posterior del tronco principal, alternando regularmente con los bronquios ventrales. El primero dorsal nace entre V^1 y V^2, el último debajo de V^4. Como en los bronquios ventrales, su implantación se efectúa en línea espiroidea; tienden de este modo a hacerse internos a medida que se desciende a lo largo del tronco principal. Los diversos bronquios dorsales inferiores pertenecen exclusivamente al lóbulo inferior, del que ocupan con sus ramificaciones toda la parte posterior.

f) *Bronquios ánterointernos.* — El bronquio principal del pulmón derecho emite también en su mitad inferior y en su lado ánterointerno algunas colaterales variables en número y dimensiones que han sido designadas por AÉBY con el nombre de *bronquios accesorios*. Entre éstos hay uno, sin embargo, que por su constancia e importancia merece mención especial, es el bronquio lobular infracardíaco. El *bronquio infracardíaco* se denomina así porque, en gran número de mamíferos, este elemento bronquial va a una formación lobular especial, al lóbulo infracardíaco, situado en la base del pulmón derecho y que se extiende por debajo y detrás del corazón. En el hombre, el bronquio infracardíaco derecho es constante, pero el lóbulo infracardíaco sólo por excepción se encuentra aislado. Esta rama nace en el lado interno del tronco principal, algo por debajo de la primera ventral inferior. Poco después de su origen suministra dos ramos secundarios, uno interno, otro externo, cuyas ramificaciones ocupan la región interna e inferior del lóbulo inferior. El territorio del bronquio infracardíaco se proyecta en la cara interna del pulmón en forma de un campo triangular cuyo borde posterior corresponde al ligamento triangular del pulmón.

B. ARBOL BRONQUIAL IZQUIERDO. — La *primera colateral bronquial izquierda* (1.ª hiparterial de AÉBY, bronquio lobular superior izquierdo de la antigua nomenclatura) ha sido muy impropiamente considerada como el primer bronquio ventral del pulmón izquierdo. En efecto, en la concepción de AÉBY, el bronquio eparterial derecho no tendría su homólogo a la izquierda, y de ello resultaría una asimetría fundamental en la estructura de ambos pulmones. Semejante manera de ver no resiste a un análisis concienzudo de los hechos observados. En realidad la primera colateral izquierda posee una significación muy especial; resulta de la unión en un tronco común del bronquio superior del pulmón izquierdo y el primer bronquio ventral inferior. Este fenómeno es la consecuencia de la aproximación de estos dos elementos bronquiales, que a la izquierda poseen un punto de partida común en el tronco principal.

La primera colateral izquierda se desprende del tronco principal en su lado externo, se dirige hacia delante, luego se curva hacia arriba y se divide en dos ramas; una superior o ascendente, otra inferior o descendente. La primera es la homóloga del bronquio superior derecho, la segunda corresponde al primer bronquio ventral inferior.

a) *Bronquio superior del pulmón izquierdo.* — Después de un corto trayecto, este bronquio se divide en tres ramas, que se deben designar respectivamente con los nombres de:

a) Bronquio lobular ventral superior izquierdo.
b) Bronquio lobular dorsal superior izquierdo.
c) Bronquio lobular apical izquierdo.

Estos tres elementos bronquiales nacen del bronquio superior por trifurcación simple, pero con frecuencia el bronquio dorsal y el bronquio apical pueden des-

SISTEMATIZACION DE LOS BRONQUIOS

ARBOL BRONQUIAL DERECHO

SISTEMA DEL PRIMER COLATERAL PRIRMARIO DERECHO:

(bronquio superior del pulmón derecho)

1. *Bronquio lobular ventral superior derecho.*
   - *a)* Ramo superior.
   - *b)* Ramo inferior.
2. *Bronquio lobular apical derecho.*
   - *a)* Ramo anterior.
   - *b)* Ramo posterior.
3. *Bronquio dorsal superior derecho.*

SISTEMA DE LOS COLATERALES VENTRALES INFERIORES:

4. *Primer bronquio lobular ventral inferior.*
   - *a)* Ramo superior.
   - *b)* Ramo inferior.
5. *Segundo bronquio lobular ventral inferior.*
6. *Tercer bronquio lobular ventral inferior.*
7. *Cuarto bronquio lobular ventral inferior.*

SISTEMA DE LOS COLATERALES DORSALES INFERIORES:

8. *Primer bronquio lobular dorsal inferior.*
9. *Segundo bronquio lobular dorsal inferior.*
10. *Tercer bronquio lobular dorsal inferior.*
11. *Cuarto bronquio lobular dorsal inferior.*

SISTEMA DE LOS COLATERALES ANTEROINTERNOS:

12. *Bronquio lobular infracardíaco.*
    - *a)* Ramo externo.
    - *b)* Ramo interno.

ARBOL BRONQUIAL IZQUIERDO

SISTEMA DEL PRIMER COLATERAL PRIMARIO IZQUIERDO:

A. Rama ascendente (bronquio superior del pulmón izquierdo)

1. *Bronquio lobular ventral superior izquierdo.*
   - *a)* Ramo superior.
   - *b)* Ramo inferior.
2. *Bronquio lobular apical izquierdo.*
   - *a)* Ramo anterior.
   - *b)* Ramo posterior.
3. *Bronquio lobular dorsal superior izquierdo.*

B. Rama descendente.

4. *Primer bronquio lobular inferior izquierdo.*
   - *a)* Ramo superior.
   - *b)* Ramo inferior.

SISTEMA DEL SEGUNDO COLATERAL PRIMARIO IZQUIERDO:

A. Rama ventral.

5. *Segundo bronquio lobular ventral inferior.*

B. Rama ánterointerna.

12. *Bronquio lobular infracardíaco.*
    - *a)* Ramo externo.
    - *b)* Ramo interno.

SISTEMA DE LOS ULTIMOS COLATERALES VENTRALES IZQUIERDOS:

6. *Primer bronquio lobular ventral izquierdo.*
7. *Segundo bronquio lobular ventral izquierdo.*

SISTEMA DE LOS COLATERALES DORSALES INFERIORES IZQUIERDOS:

8. *Primer bronquio lobular dorsal inferior.*
9. *Segundo bronquio lobular dorsal inferior.*
10. *Tercer bronquio lobular dorsal inferior.*
11. *Cuarto bronquio lobular dorsal inferior.*

prenderse por un tronco común. Sea lo que fuere, estos tres bronquios lobulares ofrecen el mismo modo de distribución que sus homólogos del lado derecho y se reparten en la porción superior del lóbulo superior izquierdo.

b) *Bronquio primero ventral inferior izquierdo.* — Segunda rama de la bifurcación de la primera colateral izquierda, corresponde al primer bronquio lobular ventral inferior. Suministra a su vez, como a la derecha, dos ramas secundarias, una superior, otra inferior, que se distribuyen por la porción inferior del lóbulo superior izquierdo (en realidad, parte media de este pulmón). Este bronquio y sus ramificaciones son los que se encuentran en el lóbulo mediano izquierdo cuando esta formación está individuada. Es el bronquio de la língula.

Las colaterales emitidas por el tronco principal, por debajo de la primera que acabamos de describir, comprenden tres ramas ventrales inferiores y cuatro bronquios dorsales inferiores.

c) *Bronquios ventrales inferiores 2, 3* y *4.* — Estos tres bronquios ventrales inferiores, V^2, V^3, V^4, son los homólogos del segundo, tercero y cuarto bronquios ventrales inferiores derechos. Se distribuyen por toda la región ánteroexterna del lóbulo inferior.

d) *Bronquios dorsales inferiores.* — En número de cuatro, se designan con las abreviaturas de D^1, D^2, D^3, D^4. Se dirigen a la porción posterior del lóbulo inferior. La emergencia de los tres últimos bronquios ventrales inferiores y los cuatro dorsales se efectúa según el mismo modo que a la derecha; sus relaciones recíprocas son idénticas.

e) *Bronquio infracardíaco izquierdo.* — El pulmón izquierdo posee, como el pulmón derecho, un bronquio que, por su situación, su modo de ramificarse y la topografía de su zona de distribución, debe ser considerado como un bronquio ántero-interno correspondiente al bronquio infracardíaco derecho.

El bronquio infracardíaco izquierdo sólo por excepción se desprende del tronco principal; por lo común, nace de este tronco por un pedículo común con el segundo bronquio ventral inferior. Se ramifica en la porción interna e inferior del lóbulo inferior.

Si se considera en su conjunto el modo de ramificación de las diferentes colaterales bronquiales en el interior de ambos pulmones, nos damos cuenta fácilmente de que el lóbulo superior izquierdo corresponde al conjunto de los lóbulos superior y medio derechos. Los lóbulos inferiores tienen una arquitectura en todo comparable en ambos pulmones

4.° Bronquios lobulares. — Al acabar este estudio de la distribución intrapulmonar del árbol bronquial, conviene hacer su síntesis situándose, no ya en el ángulo anatómico o descriptivo puro, sino considerándolo desde el punto de vista topográfico y más exactamente locular. ¿De cuál o de cuáles bronquios tal o cual lóbulo deriva su aireación, a qué altura del árbol y cómo, en relación a los otros bronquios secundarios, se sitúa su pedículo?

A la derecha: el *lóbulo superior* depende enteramente del *bronquio eparterial*, cuyas ramas de división terminan todas por encima del plano de la cisura horizontal.

El *lóbulo medio* es aireado por el *primer bronquio ventral y sus dos ramas de división*, de la cual la más inferior está a ras de la cisura oblicua.

El *lóbulo inferior* atrae hacia él todos los otros bronquios secundarios, tanto si son ventrales como si son dorsales o ánterointernos. El primer bronquio dorsal inferior corresponde al vértice del lóbulo inferior, al que hemos descrito con el nombre de vértice de Fowler o de lóbulo de Nelson.

A la izquierda: el *lóbulo superior* depende, no solamente del *bronquio hiparterial*, sino también del *ventral* inferior cuando existe. Las investigaciones de CHURCHILL y BELSEY han demostrado que este bronquio tiene bajo su dependencia

la parte ánteroinferior del lóbulo inferior, la *língula*. Pero en algunos casos, nace de la rama de división axilar del bronquio hiparterial (fig. 871). En este último caso, la homología entre la língula y el lóbulo medio derecho es menos aparente.

El *lóbulo inferior* recibe todas las otras ramas del bronquio principal izquierdo, como a la derecha.

Ineresa considerar, pues:

1.° Que los lóbulos pulmonares están ligados de muy cerca al árbol bronquial y que éste no prepara a distancia su distribución lobular. Precisaremos este punto al estudiar los pedículos lobulares.

2.° Que las relaciones de los bronquios lobulares con las diferentes cisuras interlobulares permiten un acceso quirúrgico que no toma la vía profunda del hilio.

3.° Que el conocimiento de la distribución lobular de los bronquios permite derivar conclusiones topográficas precisas de la imagen radiológica suministrada por

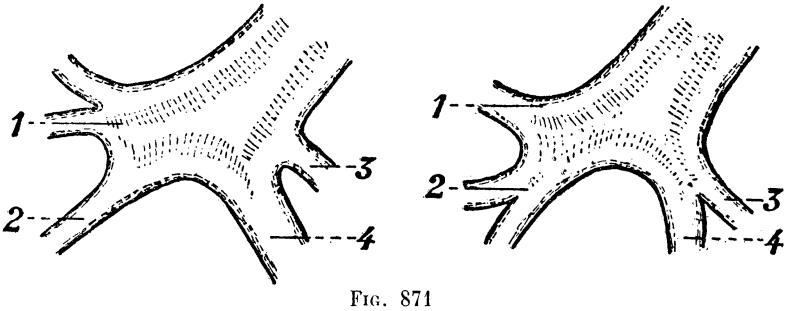

FIG. 871

Variaciones de la división de los bronquios del lóbulo superior izquierdo (según PRAT).

Tipo I de Churchill: 1, tronco común superior. — 2, bronquio de la língula que nace aisladamente. — 3, bronquio de Nelson. — 4, tronco principal del lóbulo inferior.

Tipo II de Churchill: 1, bronquio superior del lóbulo superior. — 2, tronco común para la zona axilar y la língula. — 3, bronquio de Nelson. — 4, tronco principal del lóbulo inferior.

la inyección de lipiodol. Esta permite sin duda juzgar el estado de los bronquios; permite también localizar un proceso patológico al indicar con precisión la situación de los interlóbulos (clisés de perfil sobre todo) (véanse las figs. 863 y 864).

5.° Forma de los bronquios extralobulillares. — Consideradas ahora desde el punto de vista de su forma, las divisiones bronquiales intrapulmonares son regularmente cilíndricas. Difieren de los bronquios extrapulmonares porque éstos, como hemos visto, son redondeados en su parte anterior y aplanados en su parte posterior. También difieren por la disposición de sus elementos cartilaginosos. Mientras que en los bronquios extrapulmonares estos cartílagos se disponen en forma de anillos incompletos representando cada uno las tres cuartas partes de un círculo, en las divisiones bronquiales intrapulmonares forman piezas más pequeñas, muy variables y muy irregulares.

En la vecindad del hilio y en las divisiones bronquiales de primer orden se hallan también segmentos de anillos; pero estos segmentos son más pequeños que en los bronquios extrapulmonares. Además, se disponen en todos los puntos del tubo bronquial, y justamente a esta disposición uniforme de los elementos cartilaginosos en todo su contorno se debe el que los bronquios intrapulmonares sean susceptibles de adoptar la forma cilíndrica.

Más abajo, en los bronquios más pequeños, los segmentos de anillos están reemplazados por láminas aisladas, que son de ordinario más prolongadas en un

sentido que en el otro y su diámetro, según los casos, sigue una dirección transversal, oblicua o hasta longitudinal (fig. 872).

A medida que nos aproximamos a los lobulillos y que las divisiones bronquiales disminuyen de calibre, las láminas cartilaginosas se hacen a la vez más pequeñas y más distanciadas. En los bronquios de un milímetro de diámetro están reducidas en su mayor parte a simples nódulos, redondeados o de contornos más o menos angulosos. Los cartílagos no se prolongan nunca hasta el bronquio intralobulillar: no penetran, pues, en el lobulillo.

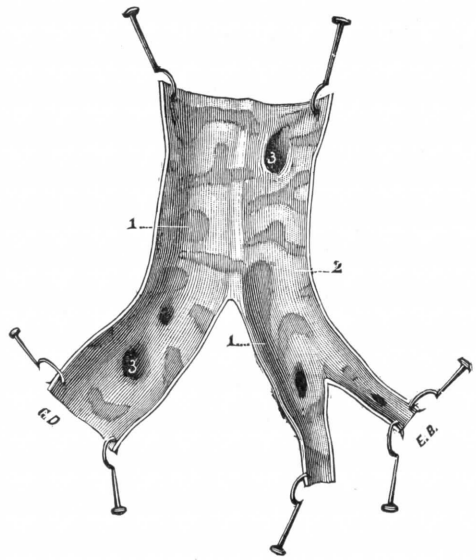

FIG. 872

Ramo bronquial abierto en el sentido de su longitud y extendido.

1, 1, placas cartilaginosas. — 2, porciones membranosas. — 3, 3, embocaduras de los conductos bronquiales colaterales.

6.° Estructura de las paredes de los bronquios extralobulillares. — Como la tráquea, los bronquios extralobulillares se componen de dos túnicas, una interna mucosa, otra externa fibrosa.

La túnica mucosa comprende:

1.° Un epitelio formado de tres tipos de células: *a)* células de pestañas vibrátiles, elementos funcionalmente muy diferenciados; *b)* células caliciformes, secretantes de moco; *c)* células indiferenciadas capaces de multiplicación y de evolución hacia el tipo vibrátil. El epitelio, al principio cilíndrico en los bronquios gruesos y de aspecto pluriestratificado, se convierte en los bronquios terminales en uniestratificado y cúbico. Las células están unidas entre sí por cintillas cementantes (KITTLEISTEN);

2.° Un corion fibroelástico *(túnica propia)* sostiene este epitelio. Los elementos elásticos, muy desarrollados y potentes, forman trabéculas de dirección longitudinal predominante. La membrana basal limita el corion del lado del epitelio. El corion abunda en capilares sanguíneos nutricios del bronquio;

3.° Más afuera, una capa de fibras musculares lisas completa la estructura de la túnica mucosa. Dispuestas en red, forman fascículos de apariencia circular en realidad ligeramente oblicuas sobre el eje bronquial. Son los músculos de REISSESSEN. Están fijos al corion por verdaderos tendones fibrosos, fibras conjuntivas que siguen a las fibras musculares.

La túnica fibrosa o peribronquio está unida con la periadventicia de los vasos satélites. Contiene dispositivos fibrosos elásticos y cartilaginosos en mallas de red muy resistente. Las formaciones fibrosas se fijan en las piezas cartilaginosas, nódulos de segmentos de anillos, que dan así a la pared bronquial cierta rigidez. En los intersticios que dejan los diferentes fascículos caminan numerosas vías linfáticas, capilares verdaderos o simplemente hendiduras.

Además, el peribronquio contiene en los bronquios de cierto calibre formaciones glandulares de tipo seroso o mixto comparables a glándulas salivales muy simplificadas. Estas glándulas bronquiales ofrecen el tipo penniforme con conducto excretorio axil, en el que desembocan lóbulos. Esta disposición es cada vez más rudimentaria a medida que disminuye el calibre del bronquio.

7.° Vasos y nervios. — Los vasos de los bronquios intrapulmonares son de dos clases: *sanguíneos* y *linfáticos*.

a) *Vasos sanguíneos.* — Los vasos sanguíneos los proporciona la arteria bronquial, cuyas ramificaciones forman en las paredes de los bronquios dos redes capilares distintas: una *externa*, más ancha, situada en la capa de los músculos de Reisseissen, y otra *interna*, más tupida y más fina, que ocupa la dermis de la mucosa. En los bronquios de muy pequeño calibre, las venillas nacidas de esta red capilar *(venas bronquiopulmonares* de LEFORT) no van a parar a las venas bronquiales, sino que desembocan en las raicillas de las venas pulmonares. Al contrario, las venas que nacen en los bronquios de mediano y grueso calibre desembocan siempre en las *venas bronquiales* (véase pág. 1032).

b) *Vasos linfáticos.* — Los vasos linfáticos nacen en la dermis de la mucosa, en donde forman unas redes muy desligadas. Al salir de la dermis mucosa atraviesan perpendicularmente la capa muscular y la membrana fibrosa, en cuya superficie se disponen en troncos longitudinales que van a los ganglios bronquiales, ya directamente, ya después de haberse unido a los linfáticos nacidos del lobulillo pulmonar.

c) *Nervios.* — Los nervios siguen las divisiones bronquiales; terminan a la vez en los elementos musculares *(nervios motores)* y en la capa epitelial *(nervios sensitivos)*. Más adelante insistiremos sobre ellos (pág. 1026).

2.° ARTERIAS PULMONARES

Son las arterias de la hematosis, en oposición a las arterias bronquiales, que son los vasos nutricios del pulmón. Procedente del ventrículo derecho, la arteria pulmonar se bifurca en el seno del pericardio, que se prolonga más o menos arriba sobre ella, y da origen a las dos arterias pulmonares derecha e izquierda.

La **rama derecha** realiza el movimiento de espiral iniciado por el tronco de la arteria pulmonar alrededor de la aorta. Se sitúa, pues, por detrás de éstas, debajo de la bifurcación traqueal y por encima del seno transverso de Theile, del que constituye su techo. Llega al hilio del pulmón, deslizándose por detrás de la vena cava superior. Pasa entonces por delante del bronquio derecho, después de haber abandonado una voluminosa colateral, y pasa por detrás de ella acodándose casi en ángulo recto. Termina en un ramillete de arterias para el lóbulo inferior.

La **rama izquierda** parece continuar la dirección inferior de la arteria pulmonar. Es más corta que la rama derecha y se diferencia de ella, esencialmente, por sus relaciones con el bronquio principal; en efecto, la arteria pulmonar izquierda pasa por encima del bronquio izquierdo todavía no dividido. Cambia entonces de dirección y desciende en compañía de los bronquios lobulares inferiores.

Las ramas colaterales y terminales de las arterias pulmonares se disponen del mismo modo que los bronquios, a los que siguen bastante fielmente. Cada bronquio, sea cual fuere su calibre, va acompañado por una rama de división de la arteria pulmonar, pero ésta es en general más generosa que el árbol bronquial: existen, en efecto, dos arterias para el lóbulo superior y dos arterias para el lóbulo medio derecho. Pero parece que se trata de variaciones en el origen, pues las dos arterias del lóbulo medio acaban por alcanzar las dos ramas de bifurcación del bronquio lobular medio.

La división de las arterias pulmonares se caracteriza por la misma ausencia de previsión «lobular» que el árbol bronquial Esta disposición es particularmente manifiesta a la izquierda. No existen pedículos arteriales lobular superior y lobular inferior, sino dos planos de ramas, uno anterior y otro posterior, dispuestos a una y otra parte del tronco arterial, a modo de escalera de tijera.

La arteria pulmonar pertenece al sistema de la circulación menor y está sometida a necesidades hidráulicas menos imperiosas que la aorta. Sus paredes, como las de sus ramas, son delgadas, bastante frágiles, sometidas a variaciones de calibre con el ritmo respiratorio. Sin embargo, quedan abiertas después de seccionadas.

Como los bronquios, las últimas arterias están destinadas a los lobulillos pulmonares, a los cuales penetran por su vértice y se ramifican en su espesor. Se admite generalmente que las arterias pulmonares están destinadas exclusivamente a los lobulillos y, en consecuencia, no dan en el curso de su trayecto ningún ramo colateral a los bronquios o a las otras partes constitutivas del pulmón. Sin embargo, es de notar que la mucosa de los bronquios más pequeños en la proximidad del lobulillo recibe la mayor parte de su sangre (ARNOLD, ADRIANI) de las divisiones de la arteria pulmonar.

3.° VENAS PULMONARES

Las venas pulmonares proceden de dos orígenes diferentes: unas, las venas pulmonares propiamente dichas, tienen su origen en la red capilar del lobulillo y transportan la sangre oxigenada. Las otras, venas broncopulmonares de LEFORT, proceden de las redes capilares de las últimas divisiones bronquiales. Estas también recogen, probablemente, la sangre arterial, pues los fenómenos osmóticos que constituyen la hematosis prosiguen verosímilmente hasta los pequeños bronquios que preceden al acino. A las dos clases de venas precitadas hay que añadir, como afluentes de los grandes troncos venosos pulmonares, cierto número de venillas que tienen su origen en la red subpleural: éstas son las venas pleuropulmonares de LEFORT. Es variable su modo de terminación: o bien se mezclan con las venas eferentes de los lobulillos inmediatos, es decir, con las venas intralobulillares, o bien, conservando siempre su situación superficial, alcanzan el hilio del pulmón y allí desembocan en las venas pulmonares.

Las venas interlobulillares se dirigen todas hacia el hilio, uniéndose entre sí para formar conductos cada vez más voluminosos. Sea cual fuere su calibre, las venas pulmonares se adosan en su mayor parte, a las divisiones bronquiales, como lo hacen las arterias, y es de observar que cada una de ellas se coloca preferentemente en el lado opuesto al que ocupa la arteria correspondiente. Algunas corren aisladamente, sin presentar ninguna relación regular, ni con los bronquios ni con las divisiones de la arteria pulmonar; se encuentra una, de modo casi constante, en la cara interna prehiliar del lóbulo superior izquierdo que parece señalar el límite entre el lóbulo superior y la língula.

En el hilio existen dos venas a cada lado, una superior y otra inferior.

A la derecha, la *vena pulmonar superior* drena la sangre de los lóbulos superior y medio, y se constituye fuera del hilio, a partir de tres venas para el lóbulo superior y una sola en general para el lóbulo medio. Oblicua hacia abajo y adentro, pasa por detrás de la vena cava superior y penetra rápidamente en el pericardio, que pone sobre ella una prolongación serosa a menudo muy desarrollada (DARGENT).

La *vena pulmonr inferior* lleva a la aurícula izquierda la sangre del lóbulo inferior. Es un tronco único desde su origen aparente en el hilio. Es muy baja, casi a ras del diafragma, y muy corta, llegando al pericardio por el camino más corto.

A la izquierda, la *vena pulmonar superior* corresponde al lóbulo superior, nace también de tres raíces y su trayecto es sumamente oblicuo hacia abajo y adentro.

La *vena pulmonar inferior* es semejante en todo a su homóloga del lado derecho.

Muy delgadas, casi flotantes en el vivo, las paredes de las venas pulmonares son mantenidas abiertas por el vacío intratorácico; su herida constituye un temible peligro de embolias gaseosas.

4.° Linfáticos del pulmón

Los linfáticos del pulmón han sido en estos últimos tiempos objeto de numerosas investigaciones. Al lado del trabajo fundamental de Most (1908), debemos citar las investigaciones de Hovelacque (1912), de Engel (1926), de Steinert (1928) y, por último, las de Rouvière (febrero de 1929). Este último autor, fundándose en el examen de doscientos fetos, recién nacidos o niños, ha estudiado de modo preciso no solamente los vasos linfáticos pulmonares, sino también los grupos ganglionares torácicos en conexión con los linfáticos de los pulmones. Refiriéndonos a estas investigaciones minuciosas, cuyas conclusiones parecen perfectamente establecidas, describiremos con Rouvière: 1.°, los grupos ganglionares en conexión con los linfáticos de los pulmones; 2.°, los vasos linfáticos de los pulmones con sus territorios.

1.° Grupos ganglionares en conexión con los linfáticos del pulmón. — Se pueden distinguir, con Rouvière, cuatro grupos de ganglios viscerales intratorácicos:

1.° Los ganglios mediastinales anteriores;
2.° Los ganglios mediastinales posteriores;
3.° Los ganglios peritráqueobronquiales;
4.° Los ganglios intrapulmonares.

a) *Ganglios mediastinales anteriores.* — Estos ganglios, situados por delante de los grandes vasos y en la región alta del mediastino anterior, comprenden tres cadenas, dos de las cuales, pares y verticales, se asientan a una y otra parte de la línea media, y la tercera, transversal, anastomiza entre sí las cadenas verticales.

La *cadena mediastinal anterior derecha* está formada por dos a cinco ganglios escalonados a lo largo del frénico. Es, pues, *prevenosa*, por delante de la vena cava superior y del tronco braquiocefálico derecho. Termina directa o indirectamente en el confluente venoso yúgulosubclavio derecho. Recibe linfáticos del diafragma de la pleura, del corazón, del timo, del pericardio y del pulmón derecho.

La *cadena mediastínica anterior izquierda* es prearterial, es decir, delante de la aorta y de la carótida primitiva. Comienza delante del conducto arterial por un ganglio, denominado por Engel, *ganglio del conducto de Botal*, ganglio ya señalado por Hovelacque. La cadena preaórticocarotídea (véanse figs. 873 y 874) sigue el neumogástrico izquierdo y termina, después de haberse desdoblado a veces en dos vías secundarias, bien en el conducto torácico, bien en el confluente venoso yúgulosubclavio. Recibe linfáticos de la pleura, del pericardio, del corazón, del timo y, sobre todo, del pulmón izquierdo.

La *cadena mediastínica anterior transversal*, situada detrás del timo, está formada por ganglios que siguen los bordes del tronco venoso braquiocefálico izquierdo y se extiende entre las dos cadenas anteriores. Recibe linfáticos del timo, del tiroides y de la tráquea.

b) *Ganglios mediastínicos posteriores.* — Se designan con este nombre los ganglios satélites del esófago y de la aorta. Se eliminan, pues, los ganglios de los ligamentos triangulares insertos en el pedículo pulmonar, los ganglios pre y látero-vertebrales, que son ganglios de la pared torácica, así como los ganglios posteriores peritráqueobronquiales.

Los ganglios mediastinales posteriores propiamente dichos se escalonan, pues, en la parte inferior del mediastino; son satélites de la aorta y del esófago situados por delante, a los lados o entre los dos conductos. Reciben linfáticos del diafragma

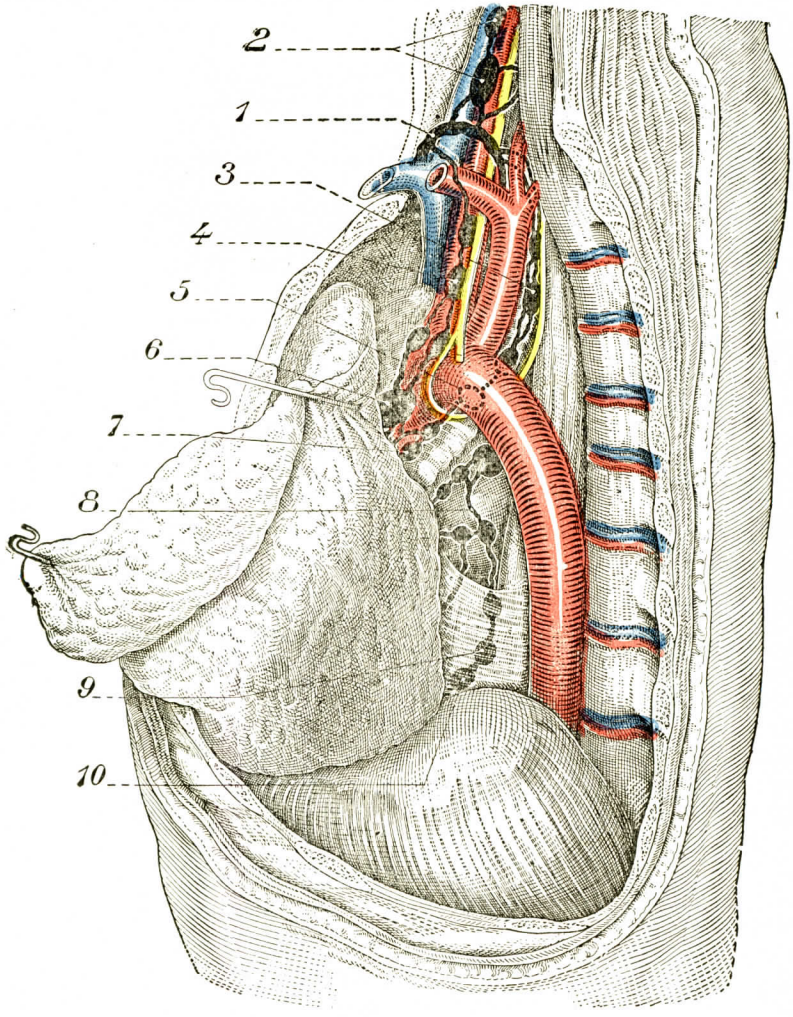

FIG. 873

Los ganglios viscerales intratorácicos. Vista lateral izquierda después de reclinado el pulmón izquierdo (ROUVIÈRE).

1, conducto torácico. — 2, cadena yugular interna. — 3, cadena paratraqueal izquierda. — 4, cadena preaórtico-carotídea. — 5, ganglio del asa del recurrente izquierdo. — 6, ganglio del conducto arterial. — 7, ganglios supra-bronquiales izquierdos. — 8, linfático que une los ganglios yuxtaesofágicos a la izquierda de la bifurcación. — 9, ganglios yuxtaesofágicos. — 10, ganglio del ligamento triangular.

y de la pleura diafragmática, del esófago, del pericardio y del lóbulo inferior de los grupos secundarios: los ganglios peritraqueales; los ganglios intertráqueobronquiales; los ganglios de los pedículos pulmonares.

c) *Gangios peritráqueobronquiales.* — Este grupo puede subdividirse en tres grupos secundarios: los ganglios peritraqueales; los ganglios intertráqueobronquiales; los ganglios de los pedículos pulmonares.

α) Los *ganglios peritraqueales* forman dos cadenas situadas a cada lado de la tráquea, una a la derecha y otra a la izquierda. Son cadenas paratraqueales (Rouvière), cadenas que corresponden casi al grupo de los ganglios pretráqueo-bronquiales derechos descrito por Barety.

La *cadena paratraqueal derecha* (fig. 874), compuesta de tres a seis ganglios bastante irregularmente dispuestos, está comprendida en un espacio limitado del modo siguiente: por detrás, por la cara lateral derecha de la tráquea; por dentro, por el cayado de la aorta y el tronco arterial braquiocefálico; por fuera, por la pleura mediastínica; por delante, por la vena cava superior y el tronco venoso braquiocefálico derecho; por arriba, por la arteria subclavia rodeada por el recurrente; por debajo, por el cayado de la aorta.

Los ganglios de esta cadena son, en general, fusiformes y alargados de abajo arriba. El ganglio más inferior es el más voluminoso; descansa en el cayado de la ácigos, y de ahí el nombre de *ganglio del cayado de la ácigos* que le da Rouvière (figura 874, 3).

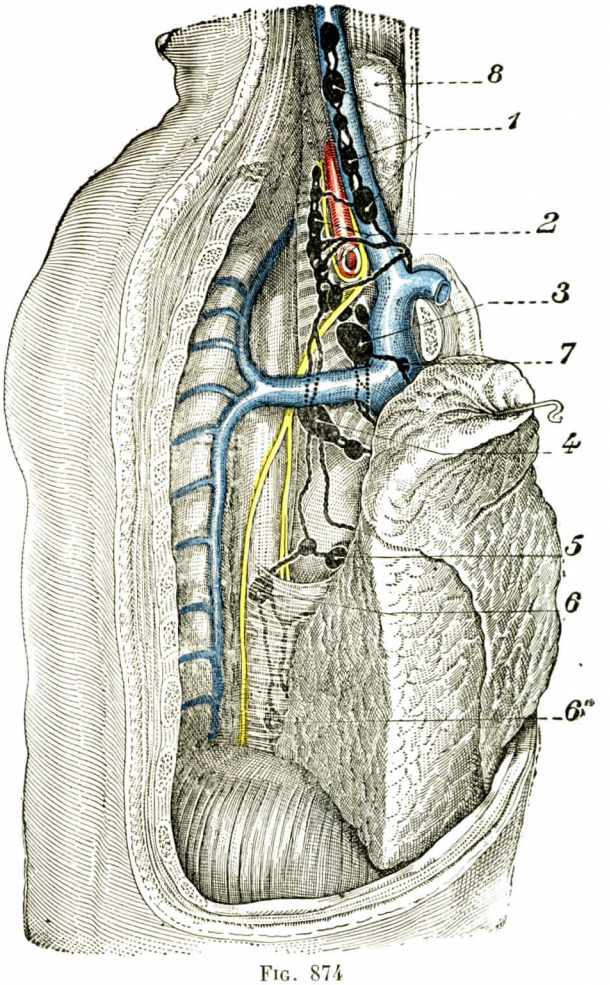

Fig. 874

Los ganglios viscerales intratorácicos. Vista lateral derecha después de reclinado el pulmón derecho (Rouvière).

1, cadena yugular interna. — 2, cadena recurrencial. — 3, cadena paratraqueal derecha (ganglio del cayado de la ácigos). — 4, ganglios de la bifurcación. — 5, ganglios del ligamento triangular. — 6, 6', ganglios del ligamento triangular, yuxtaesofágicos. — 7, cadena mediastinal anterior derecha anormal. — 8, cuerpo tiroides.

Esta cadena sigue directamente los vasos que proceden del pulmón derecho y recibe linfáticos del timo, de la tráquea y del esófago. En su parte superior está en conexión con la cadena yugular y termina generalmente en la vena subclavia o en el ángulo yúgulosubclavio.

La *cadena paratraqueal izquierda*, descrita con el nombre de *cadena recurrencial izquierda* por Barety, comprende cuatro o cinco ganglios situados por delante y por dentro del recurrente, de cuyas relaciones participan. Esta cadena continúa los linfáticos del pulmón izquierdo y recibe linfáticos del esófago y de la tráquea. Termina generalmente en el conducto torácico.

ROUVIÈRE señala la presencia, en ciertos casos, de ganglios de poco volumen situados detrás de la tráquea.

β) *Ganglios intertráqueobronquiales.* — Este grupo comprende de tres a cinco ganglios, situados encima de las venas pulmonares inferiores en la separación de los bronquios. Uno de estos ganglios, más voluminosos que los demás, ocupa generalmente el ángulo de bifurcación traqueal. En conexión íntima con el árbol aéreo y el pericardio, este grupo es una encrucijada en la que convergen vasos procedentes de los órganos mediastinales. Sus vasos eferentes terminan en la cadena paratraqueal derecha.

γ) *Ganglios de los pedículos pulmonares.* — Se comprenden con esta denominación los ganglios situados entre los elementos de los pedículos, desde el origen de los bronquios hasta la superficie mediastínica de los pulmones (ROUVIÈRE). Es posible distinguirlos, por su situación respecto del bronquio, en ganglios anteriores, posteriores, superiores e inferiores.

Los *ganglios anteriores* se sitúan unos delante de la vena pulmonar superior (ganglios prevenosos), otros delante de la arteria (ganglios prearteriales); por último, directamente delante del bronquio (ganglios prebronquiales).

Los *ganglios posteriores* son de escaso volumen y poco numerosos.

Los *ganglios superiores* son constantes a la izqierda, inconstantes a la derecha.

Los *ganglios inferiores* se unen a los ganglios intertráqueobronquiales.

Existe además debajo del pedículo pulmonar, cuyo elemento más inferior es la vena pulmonar inferior, una serie de pequeños ganglios descritos por POUPARDIN (1909) y designados por ROUVIÈRE con el nombre de *ganglios del ligamento triangular* (figs. 873, 10, y 874, 6 y 6'). Confinan por detrás con los ganglios del mediastino posterior. Estos ganglios están situados en el trayecto de los vasos linfáticos procedentes del lóbulo inferior de los pulmones.

d) *Ganglios intrapulmonares* (fig. 875). — Estos ganglios, situados en el parénquima pulmonar, en realidad son primitivamente elementos extrapulmonares englobados en el curso del desarrollo por la extensión del tejido del pulmón y la soldadura más o menos extensa de los lóbulos próximos (ROUVIÈRE). La mayoría de estos ganglios son interlobulares, pero algunos, sin embargo, se hallan en el mismo interior de los lóbulos. Son satélites, ora del árbol bronquial, ora del árbol arterial, o están en relación con ambos órganos cuando son voluminosos. ROUVIÈRE distingue en cada pulmón ganglios interlobulares constantes y otros inconstantes. Entre los ganglios constantes señalemos, según la nomenclatura de ROUVIÈRE: 1.°, un *ganglio interlobular superior bronquial*, situado en el ángulo formado por el bronquio del lóbulo superior con el bronquio principal; al lado de este ganglio se puede encontrar un ganglio interlobular superior arterial o broncoarterial superior; 2.°, un *ganglio interlobular inferior bronquial* que ocupa el ángulo formado por el bronquio del lóbulo medio (primera ventral) con el bronquio principal. Al lado de este ganglio puede existir un *ganglio interlobular arterial inferior* o un *ganglio broncoarterial inferior.*

Al lado de estos ganglios interlobulares, cuya localización más frecuente se ve en las figuras 876 y siguientes, puede haber ganglios inconstantes situados en los lóbulos; son los *ganglios lobulares.*

2.° Vasos linfáticos de los pulmones. — Los vasos linfáticos de los pulmones nacen de una red que ocupa toda la extensión de un mismo lóbulo y que comunica de un lóbulo a otro tanto más fácilmente cuanto más extensas son las zonas de soldadura interlobulares (ROUVIÈRE). No se trata, pues, de una red superficial y una red profunda. Esta división antigua sólo tiene valor topográfico. En realidad sólo existe una red. Los linfáticos deben estudiarse en el pulmón derecho y en el pulmón izquierdo. En forma de conclusiones se puede decir:

1.° Cada lóbulo pulmonar puede dividirse en varias redes linfáticas, siendo cada una de estas regiones tributaria de ganglios o de grupos ganglionares peritráqueobronquiales, siempre los mismos. El lóbulo mediano del pulmón derecho es una excepción y constituye una sola región.

2.° Entre las regiones linfáticas las hay que pertenecen a los lóbulos diferentes de un mismo pulmón y que, sin embargo, están en conexión con los mismos

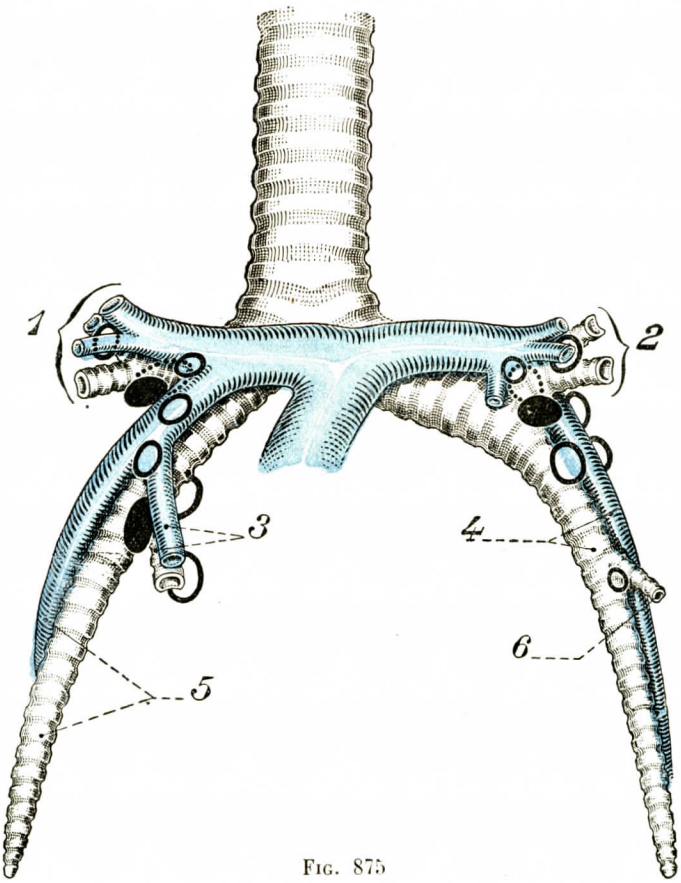

FIG. 875

Esquema destinado a mostrar la distribución de los ganglios intrapulmonares, interlobulares y lobulares (ROUVIÈRE).

Los ganglios interlobulares bronquiales son negros. — Los ganglios interlobulares broncoarteriales están dibujados con líneas de puntos. — Los demas ganglios interlobulares y lobulares están rodeados de un trazo negro.

1, pedículo broncoarterial del lóbulo superior derecho. — 2, pedículo broncoarterial del lóbulo superior izquierdo. — 3, pedículo broncoarterial del lóbulo medio. — 4, arteria y bronquio del lóbulo inferior izquierdo. — 5, arteria y bronquio del lóbulo inferior derecho. — 6, primera colateral del lóbulo inferior izquierdo.

grupos ganglionares. Estas regiones linfáticas lobulares, en relación con los mismos ganglios, están siempre próximas, separadas únicamente por la cisura interlobular correspondiente.

3.° Si se reúnen en territorios linfáticos, sin tener en cuenta cisuras, todas las regiones lobulares tributarias de los mismos ganglios, se ve que cada pulmón comprende *tres territorios linfáticos principales:* superior, medio e inferior. Estudiemos estos tres territorios en cada pulmón.

a) *Pulmón derecho* (fig. 876). — El territorio *superior* está representado por la región ánterointerna del lóbulo superior. Estos vasos, situados delante de las venas, de las arterias o de los bronquios, son todos tributarios de los ganglios láterotraqueales derechos, en particular del ganglio del cayado de la ácigos.

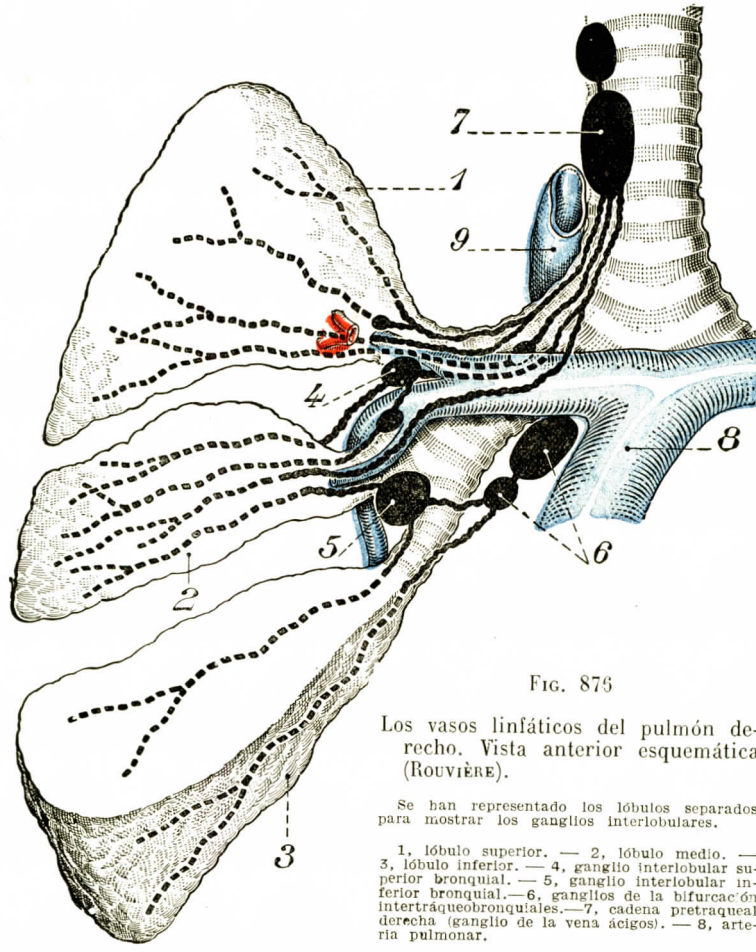

FIG. 875

Los vasos linfáticos del pulmón derecho. Vista anterior esquemática (ROUVIÈRE).

Se han representado los lóbulos separados para mostrar los ganglios interlobulares.

1, lóbulo superior. — 2, lóbulo medio. — 3, lóbulo inferior. — 4, ganglio interlobular superior bronquial. — 5, ganglio interlobular inferior bronquial. — 6, ganglios de la bifurcación intertráqueobronquiales. — 7, cadena pretraqueal derecha (ganglio de la vena ácigos). — 8, arteria pulmonar.

El territorio *inferior* está formado por la región inferior del lóbulo inferior, cuya linfa se vierte por vasos intrabronquiales y del ligamento triangular en los ganglios intertráqueobronquiales (figs. 876 y 877).

El territorio *medio* comprende: 1.°, la región pósteroexterna del lóbulo superior; 2.°, el lóbulo medio por completo, y 3.°, la región superior del lóbulo inferior. Este territorio vierte sus colectores a la vez en los ganglios láterotraqueales derechos y en los ganglios intertráqueobronquiales.

b) *Pulmón izquierdo.* — El territorio *superior* está constituído por la región superior del lóbulo superior, cuyos colectores pre o retroarteriales están en conexión por una parte con la cadena láterotraqueal izquierda; por otra parte, con el ganglio del conducto arterial y la cadena mediastínica anterior izquierda (figuras 878 y 878 *bis*).

El territorio *inferior*, representado por la región inferior del lóbulo inferior, envía sus linfáticos a los ganglios de la bifurcación por colectores retrovenosos o del ligamento triangular.

El territorio *medio* comprende: 1.°, la región inferior del lóbulo superior; 2.°, las regiones superior y media del lóbulo inferior. Los vasos de este territorio

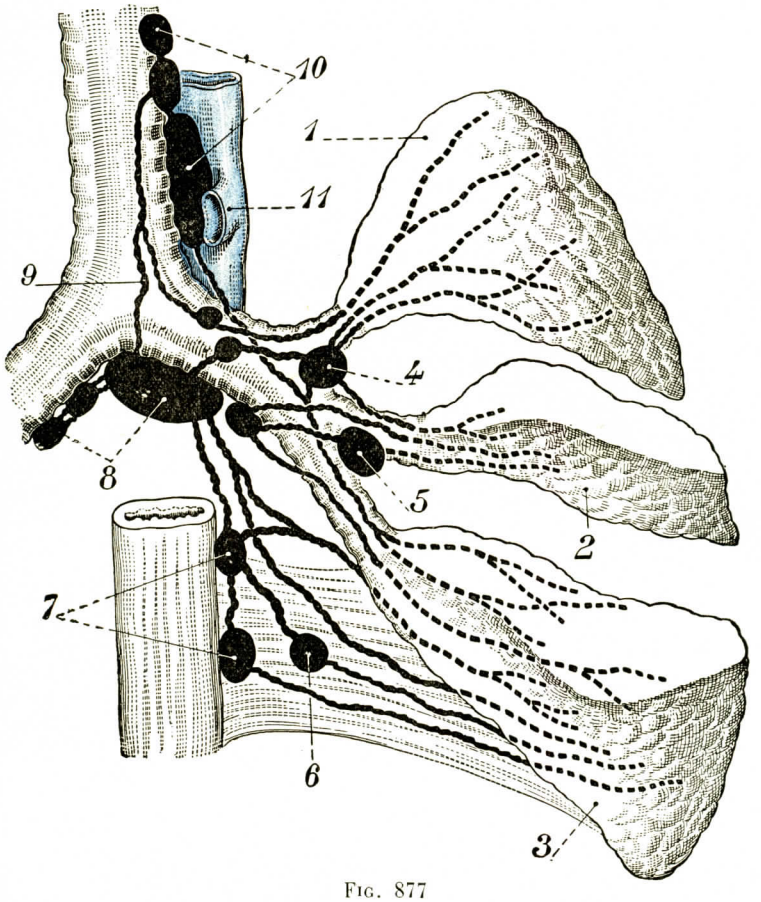

FIG. 877

Vasos linfáticos del pulmón derecho. Vista posterior esquemática (ROUVIÈRE).

Los lóbulos se han representado separados unos de otros para mostrar los ganglios interlobulares bronquiales.

1, lóbulo superior. — 2, lóbulo medio. — 3, lóbulo inferior. — 4, ganglio interlobular superior bronquial. — 5, ganglio interlobular inferior bronquial. — 6, ganglio del ligamento triangular. — 7, ganglios yuxtaesofágicos. — 8, ganglios de la bifurcación. — 9, vía eferente de los ganglios intertraqueobronquiales. — 10, cadena paratraqueal derecha. — 11, vena ácigos.

terminan por una parte, por arriba, en las cadenas mediastínicas anterior izquierda y láterotraqueal izquierda; por otra parte, por abajo, en los ganglios de la bifurcación.

Como se ve, existe una analogía cierta estre los territorios linfáticos de ambos pulmones (fig. 879). Las diferencias que existen dependen principalmente de la presencia a la izquierda de un grupo ganglionar suprabronquial izquierdo que no existe a la derecha y que está en conexión casi constante, así como los ganglios de la bifurcación, con los ganglios interlobulares.

Entre las otras deducciones derivadas de estas investigaciones, Rouvière señala también que los linfáticos de los tres territorios de cada pulmón van a los diversos grupos ganglionares peritráqueobronquiales, ora directamente, ora después de una interrupción en los ganglios intrapulmonares y en los ganglios de los pedículos.

Como el grupo de los ganglios de la bifurcación envía normalmente sus eferentes a la cadena láterotraqueal derecha, resulta que únicamente el territorio

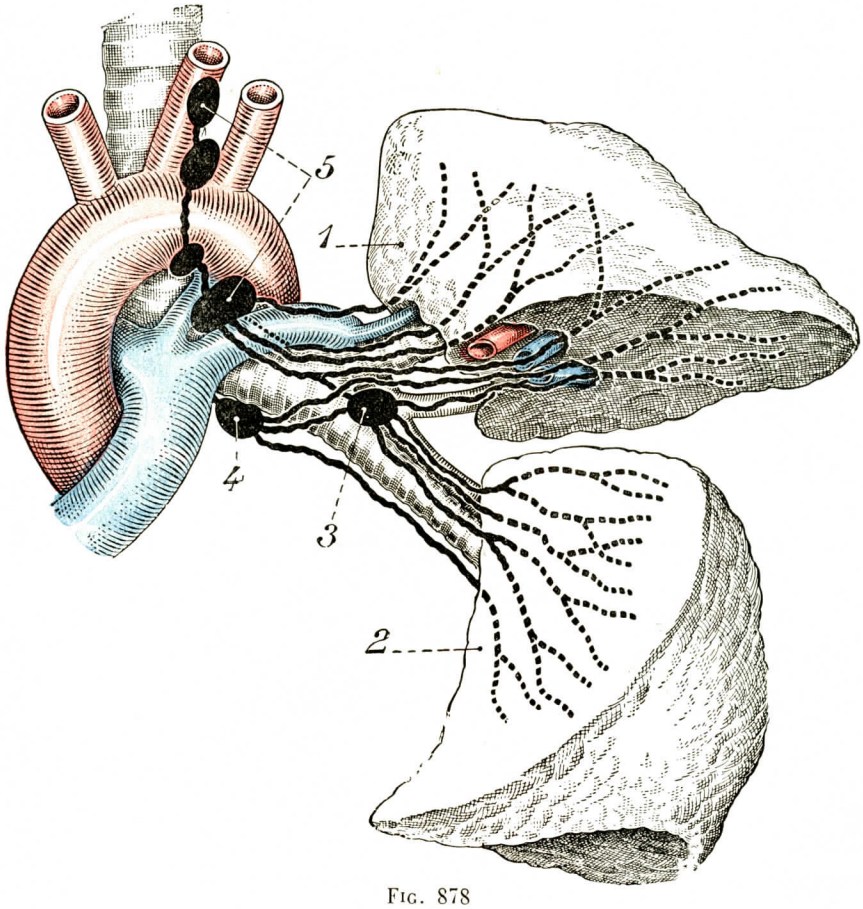

Fig. 878

Vasos linfáticos del pulmón izquierdo. Vista anterior esquemática (Rouvière).

Los lóbulos se han representado separados unos de otros para mostrar los ganglios interlobulares bronquiales.

1, lóbulo superior. — 2, lóbulo inferior. — 3, ganglio interlobular bronquial. — 4, ganglio izquierdo de la bifurcación. — 5, cadena media anterior izquierda o preaórticocarotídea. El ganglio del conducto arterial esta debajo.

superior del pulmón izquierdo por completo y el territorio medio del mismo pulmón en parte vierten su linfa en las cadenas mediastínicas anterior y láterotraqueal izquierda, y de aquí en el confluente venoso yúgulosubclavio izquierdo. Todo el resto del pulmón izquierdo, es decir, el territorio inferior por completo y el territorio medio en parte, y todo el pulmón derecho son, en definitiva, tributarios de la cadena láterotraqueal derecha y del confluente yúgulosubclavio del mismo lado (figura 879).

Como se ve, siendo conocidas las conexiones que existen entre los diferentes grupos ganglionares que se suceden desde los ganglios intrapulmonares hasta la base del cuello, parece posible prever por cuál escalón ganglionar podra progresar una lesión cuyo asiento exacto en el pulmón se haya establecido previamente.

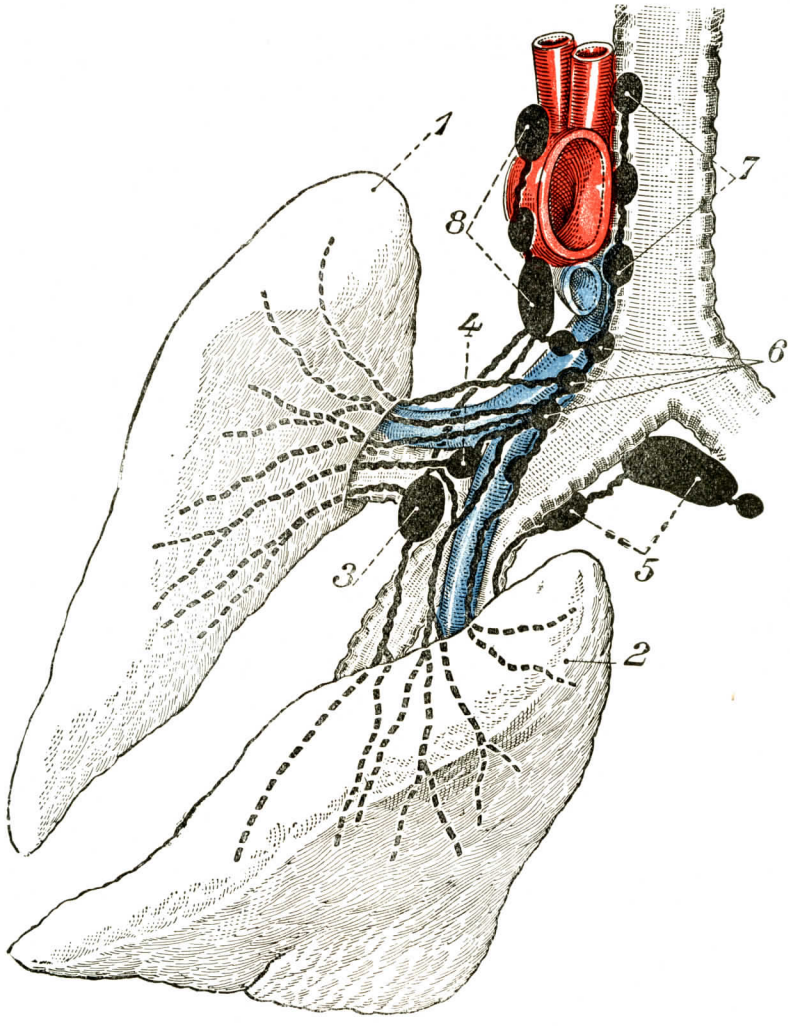

FIG. 878 *bis*

Vasos linfáticos del pulmón izquierdo. Vista posterior esquemática (ROUVIÈRE).

Los lóbulos se han representado separados unos de otros para mostrar los ganglios interlobulares.

Se ve debajo del conducto arterial el ganglio del nervio recurrente situado en el trayecto de un vaso linfático que une la cadena paratraqueal izquierda al ganglio del conducto arterial.

1, lóbulo superior. — 2, lóbulo inferior. — 3, ganglio interlobular bronquial. — 4, ganglio interlobular arterial. — 5, ganglios de la bifurcación. — 6, ganglios suprabronquiales izquierdos. — 7, cadena pretraqueal izquierda. — 8, cadena media anterior izquierda o preaórticocarotidea; abajo, el ganglio del conducto arterial.

Es inútil insistir en el interés de estas investigaciones establecidas por nuestro colega y amigo ROUVIÈRE sobre la propagación ganglionar de las lesiones tuberculosas o cancerosas de los pulmones.

5.° Nervios pulmonares

Los nervios pulmonares proceden de los dos neumogástricos y de la doble cadena simpática. Estudiemos las ramas nacidas de estos dos orígenes.

1.° Ramas de los neumogástricos. — Recordemos que el neumogástrico derecho, después de haber dado el recurrente derecho, llega a la cara posterior del

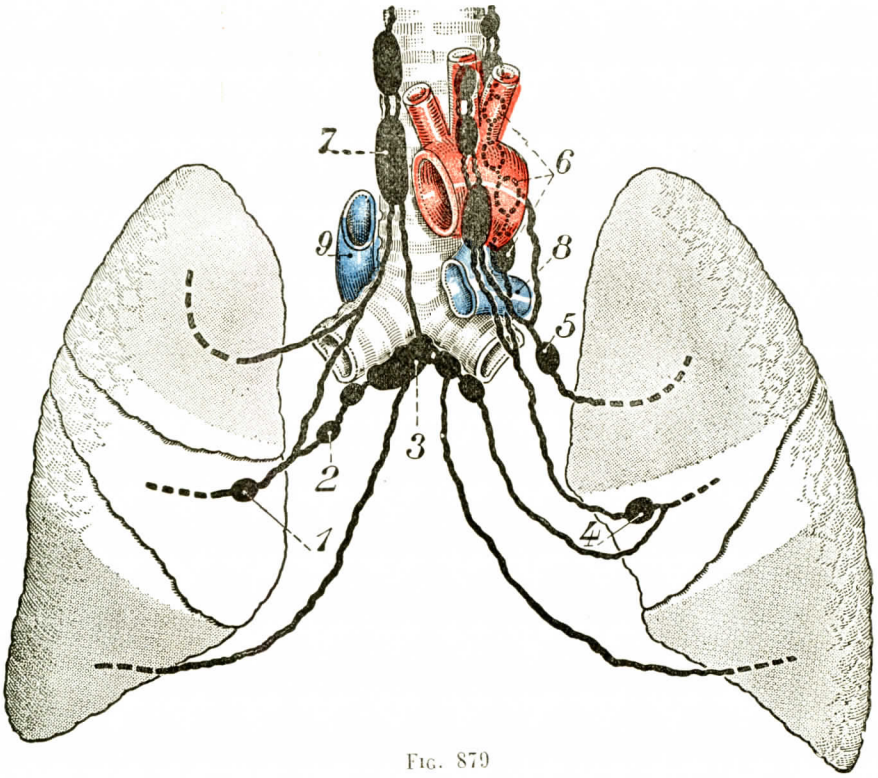

Fig. 879

Esquema que sistematiza las conexiones ganglionares de los territorios linfáticos pulmonares (Rouvière).

1, ganglio intrapulmonar. — 2, ganglio del pedículo. — 3, ganglios de la bifurcación. — 4, ganglio intrapulmonar izquierdo. — 5, ganglio del pedículo izquierdo. — 6, ganglio paratraqueal izquierdo. — 7, ganglio de la vena ácigos. — 8, arteria pulmonar. El ganglio del conducto arterial, voluminoso, corresponde a la parte inferior del cayado de la aorta.

bronquio derecho, cerca del origen de éste, cruzado por detrás por la vena ácigos mayor. Por el contrario, el neumogástrico izquierdo alcanza la cara posterior del bronquio izquierdo a distancia del origen de éste, aproximadamente a la mitad de la distancia que separa el pulmón izquierdo del esófago; en este punto da el recurrente izquierdo.

Algo por encima de cada bronquio, el neumogástrico se ensancha y toma aspecto plexiforme.

Los *ramos pulmonares* nacidos de los dos neumogástricos son numerosos y se escalonan esquemáticamente en altura, desde el origen de los recurrentes por arriba hasta el borde inferior de la vena pulmonar inferior. A la derecha, son más largos;

los más elevados son verticalmente oblicuos; a la izquierda se acercan a la horizontal. En su conjunto no ofrecen el aspecto de un plexo indescifrable, sino el de filetes independientes escalonados unos encima de los otros. Este dispositivo general escalariforme de filetes tenues es característico. A excepción de algunos ramos del neumogástrico derecho, están en *contacto del pedículo pulmonar*, y especialmente en la *cara posterior de éste* en su trayecto extrapulmonar.

Las figuras 881, 882 y 883 muestran el origen de estos ramos. Nótese que nacen cierto número de nervios cardíacos inferiores de los neumogástricos.

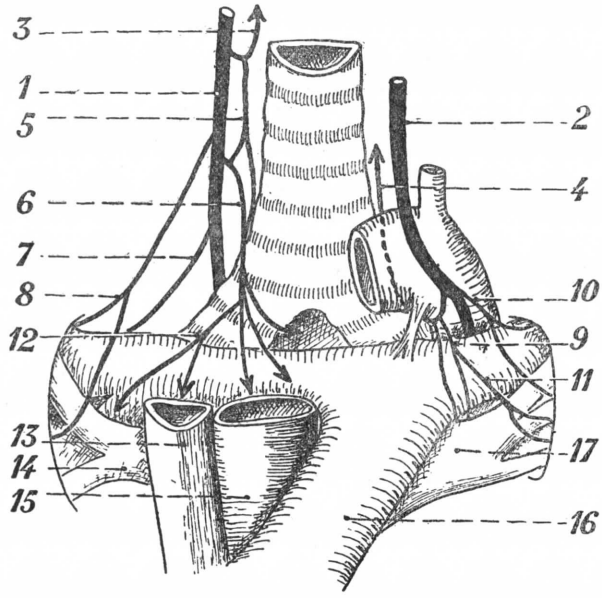

FIG. 880

Los nervios pulmonares nacidos de los nervios cardíacos y de la porción suprapedicular del neumogástrico (A. y M. LATARJET-JAUBERT DE BEAUJEU).

1, neumogástrico derecho. — 2, neumogástrico izquierdo. — 3, recurrente derecho. — 4, recurrente izquierdo. — 5, nervio cardíaco mediano derecho. — 6, nervio cardíaco inferior derecho anastomizado con el precedente. — 7, nervio pulmonar que va al lóbulo superior por detrás de su pedículo. — 8, nervio pulmonar que llega al lóbulo superior en la parte superior y anterior de su pedículo. — 9, nervios cardíacos inferiores izquierdos. — 10, nervio pulmonar que llega a la cara anterior de los elementos vasculares del pedículo lobular izquierdo. — 11, nervio pulmonar nacido de los nervios cardíacos inferiores izquierdos. — 12, ramos pulmonares y retrocava de los nervios cardíacos. — 13, vena cava superior. — 14, vena pulmonar superior derecha. — 15, aorta descendente. — 16, arteria pulmonar. — 17, vena pulmonar superior izquierda.

Si se siguen estos diferentes filetes, nos damos cuenta de que es posible distinguir tres grupos nerviosos, cada uno de los cuales va al lóbulo correspondiente (figuras 882 y 883) y que cada rama puede ser aislada en un largo recorrido, incluso en el interior del parénquima. Se puede, pues, reconocer: 1.°, un *grupo superior*, destinado al lóbulo superior; 2.°, un *grupo medio* más denso, destinado a los lóbulos medios e inferior; 3.°, un *grupo inferior*, destinado al lóbulo inferior. Estos diferentes ramos se anastomizan a veces, pero nunca hasta el extremo de formar el tipo plexiforme descrito hasta hoy.

2.° Ramos del simpático. — Estos filetes son menos numerosos y menos voluminosos que los que proceden de los neumogástricos. Unos nacen del simpático torácico y llegan al pulmón directamente, o por intermedio de los plexos cardíacos.

Se comprueban numerosas anastomosis entre los filetes de los neumogástricos los del simpático, principalmente en el interior del hilio.

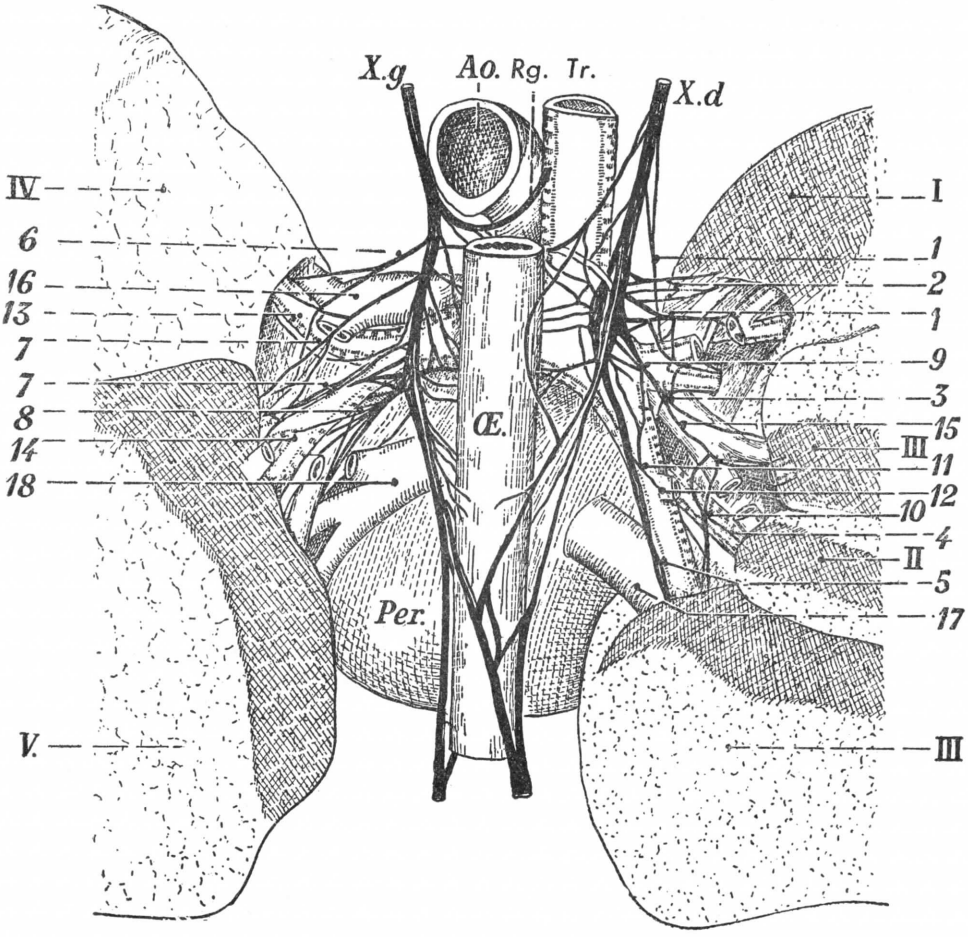

FIG. 881

Los nervios pulmonares del neumogástrico en la cara posterior de los pedículos pulmonares y en el interior del hilio pulmonar (A. y M. LATARJET-JAUBERT DE BEAUJEU).

X.d., X.g., nervios neumogástricos. — R.g., recurrente izquierdo. — A.o., aorta. — Œ., esófago. — Tr., tráquea. — Per., pericardio.

I, lóbulo superior derecho. — II, lóbulo medio. — III, lóbulo inferior derecho seccionado y separado para hacer visible el lóbulo medio (II). — IV, lóbulo superior izquierdo. — V, lóbulo inferior izquierdo. — 1, 1, nervios destinados al lóbulo superior derecho. — 2, filetes que llegan directamente al pulmón. — 3, nervio para los lóbulos medio e inferior derechos. — 4, nervio del lóbulo medio. — 5, nervio para el lóbulo inferior derecho. — 6, nervio para el lóbulo superior izquierdo. — 7, nervio del lóbulo inferior izquierdo. — 8, nervio del lóbulo inferior izquierdo. — 9, bronquio del lóbulo superior derecho. — 10, bronquio del lóbulo medio. — 11, bronquio del lóbulo inferior derecho. — 12, bronquio del lóbulo de Nelson. — 13, bronquio del lóbulo superior izquierdo. — 14, bronquio del lóbulo inferior izquierdo. — 15, arteria pulmonar derecha. — 16, arteria pulmonar izquierda. — 17, vena pulmonar inferior derecha. — 18, vena pulmonar inferior izquierda.

3.° En el interior del parénquima pulmonar. — Es posible seguir estos nervios bastante lejos en el parénquima. Siguen a los bronquios, dando en el curso de su trayecto algunos delgados filetes a los vasos.

Bastante a menudo pasa un filete de un lóbulo a otro. La sistematización intrapulmonar es, pues, menos clara que la sistematización extrapulmonar.

Como se ve, los nervios de los pulmones son, como los que hemos estudiado en las diferentes vísceras (véase *Estómago, hígado, vejiga*, etc.), mejor individuados de lo que creían los autores clásicos. Sin duda, la fisiología y la patología podrán interesarse en estas comprobaciones. (Para más detalles, véase *L'Anatomie macroscopique des nerfs pulmonaires*, por A. Latarjet, M. Latarjet, Jaubert de Beaujeu, *Jour. de Médicine de Lyon*, 5 de mayo de 1945).

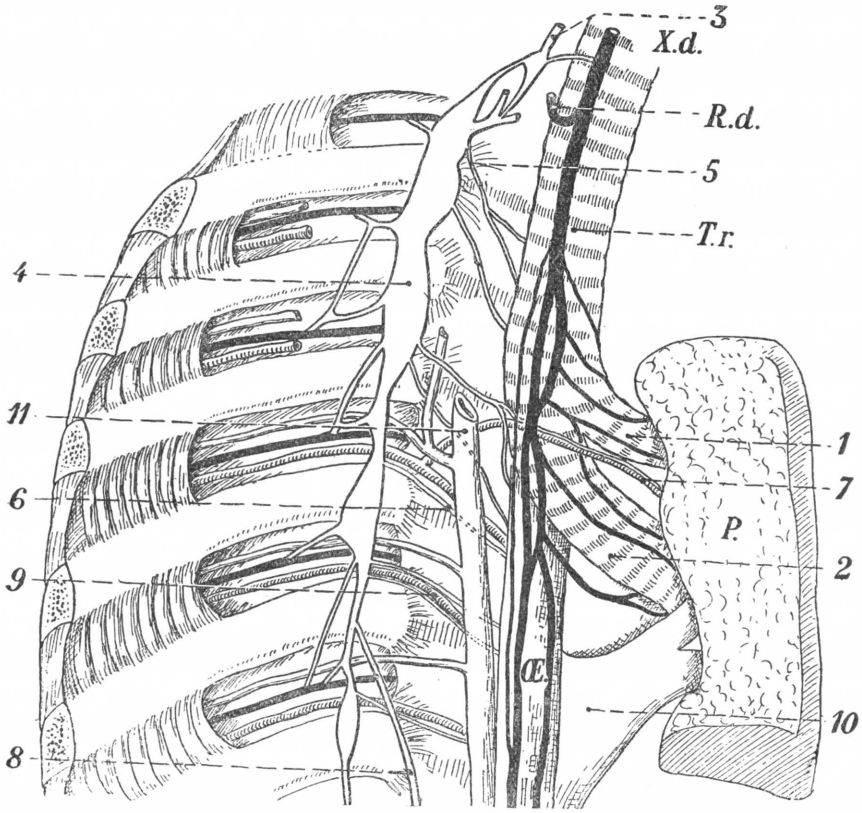

Fig. 882

El neumogástrico derecho y sus ramas pulmonares. La cadena simpática derecha y sus ramos viscerales en el feto (semiesquemática) (A. y M. Latarjet-Jaubert de Beaujeu).

(Los ramos de los *neumogástricos* en trazo lleno; los del *simpático*, en doble línea.)

X.d., neumogástrico derecho. — R.d., recurrente derecho. — Tr., tráquea. — P., pulmón. — Œ., esófago.

1, bronquio del lóbulo superior y nervios del lóbulo superior. — 2, bronquio común de los lóbulos medio e inferior, con el grupo medio y el grupo inferior de los nervios pulmonares. — 3, simpático cervical. — 4, simpático torácico. — 5, filetes viscerales del simpático (esófago y tráquea). — 6, un filete aórtico. — 7, ramo simpático satélite de la arteria bronquial. — 8, esplácnico mayor. — 9, una arteria intercostal rodeada de filetes simpáticos que llegan a la aorta. — 10, vena pulmonar inferior. — 11, vena ácigos mayor.

6.° Vasos bronquiales

Son los vasos nutricios del pulmón. Su importancia se ha descuidado bastante *a menudo:* trabajos recientes les otorgan el lugar que merecen en realidad (Hovelacque. Dargent, Ballivet).

1.° Arterias bronquiales.—Desde las descripciones de HALLER, es clásico describir tres arterias bronquiales: una para el pulmón derecho y dos para el izquierdo.

a) *Origen y trayecto.* — Las arterias bronquiales nacen de la parte alta de la aorta torácica. Este origen se efectúa por dos troncos distintos o por un tronco

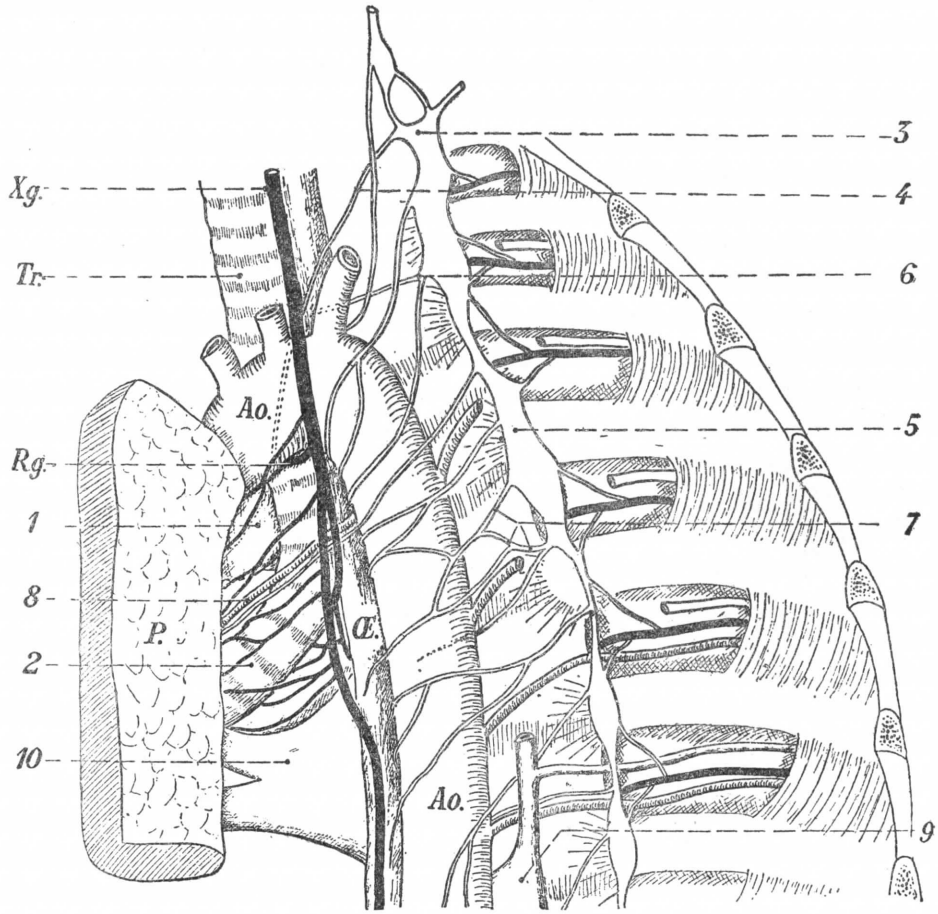

FIG. 883

El neumogástrico izquierdo y sus ramas pulmonares. La cadena simpática y sus ramas viscerales en el feto (semiesquemática) (A. y M. LATARJET-JAUBERT DE BEAUJEU).

(Los ramos de los *neumogástricos* en trazo lleno; los del *simpático*, en doble línea.)

Xg., neumogástrico izquierdo. — Rg., recurrente izquierdo. — Tr., tráquea. — P., pulmón. — Œ., esófago. — Ao., aorta.

1, arteria pulmonar izquierda y los nervios del lóbulo superior. — 2, bronquio del *lóbulo inferior con* los dos grupos medio e inferior de los nervios pulmonares. — 3, ganglio estelar. — 4, un nervio cardíaco inferior del simpático. — 5, cadena simpática torácica. — 6, 7, nervios viscerales del simpático (aórticos y esofágicos). — 8, arteria bronquial izquierda acompañada de un ramo simpático. — 9, vena hemiácigos inferior izquierda. — 10, vena pulmonar inferior izquierda.

común que se bifurca rápidamente en T. Pero ocurre con bastante frecuencia que la arteria bronquial derecha se origina de una arteria intercostal. Igualmente, a la derecha como a la izquierda, la subclavia y la mamaria interna pueden dar origen a uno o varios vasos bronquiales.

La *arteria bronquial derecha* se dirige hacia delante, pasando generalmente por detrás y a la derecha del esófago. Según las descripciones clásicas, se dirige entonces hacia atrás de los bronquios derecho y llega al hilio, en el cual penetra. En realidad, como escribe HOVELACQUE, esta disposición se encuentra a veces, pero es mucho más frecuente ver que la arteria bronquial derecha se desliza bajo la bifurcación traqueal, atraviesa la masa ganglionar que aquí se encuentra y forma un red de ramas arteriales delante del bronquio derecho (confirmado por las investigaciones de DARGENT).

La *arteria bronquial izquierda* tiene menos unidad que la derecha. A menudo está mal individuada, y existe cierto número de troncos aislados, nacidos de la aorta, que llegan por el camino más corto a la cara posterior del bronquio izquierdo, para penetrar en el hilio con él.

Estos vasos son muy pequeños si se les compara con otros elementos del pedículo pulmonar. Es difícil proseguir la disección más allá del hilio. Se sabe, sin embargo, que sus ramas terminales van hasta el lóbulo sin penetrar en él. Todo el árbol bronquial intralobular, como veremos, recibe su sangre de la arteria pulmonar.

b) *Ramas colaterles.* — Son muy numerosas: la inyección de todos los vasos bronquiales inyecta la totalidad del mediastino. En efecto, existen ramos colaterales para los músculos prevertebrales, para los ganglios linfáticos, de los vasa vasórum para la aorta y la arteria pulmonar. Los más importantes son:

α) Las *ramas esofágicas.* — Dibujan en general un arco encima de cada uno de los bordes derecho e izquierdo del esófago, arco anastomótico por lo demás, con ramas nacidas más abajo de la aorta torácica.

β) Los *ramos bronquiales.* — Son a la vez muy numerosos y voluminosos: las arterias bronquiales están, en efecto, destinadas especialmente a los bronquios. Su modo de distribución es extremadamente variable. Su terminación en la pared bronquial ha sido estudiada más arriba al tratar de la estructura de los bronquios.

γ) Los *ramos pleurales* se separan de las arterias bronquiales en el hilio o en el espesor del pulmón. Los que nacen en el hilio sin penetrar en el pulmón se ramifican bajo la pleura que tapiza la cara interna del órgano. Los otros caminan algún tiempo por los espacios interlobulillares, luego emergen por diferentes puntos de la cara externa del pulmón. Todas estas ramas, notables por su tenuidad y por su longitud, forman una red de mallas anchas en el tejido celular subpleural. Algunas de las ramas más internas llegan al ligamento triangular y descienden hasta la proximidad del diafragma.

c) *Anastomosis.* — Son numerosas, como hemos dicho: unen en primer lugar las dos arterias bronquiales entre sí, por delante del árbol bronquial, en general. Forman en seguida una red periesofágica, cuya tenuidad no enriquece mucho la vascularización del esófago. Por último, se ha discutido la existencia de anastomosis entre las arterias bronquiales y el sistema de la arteria pulmonar.

RUYSCH, desde mucho tiempo atrás, ya indicó la existencia de anastomosis directas en el espesor mismo de los pulmones, entre la arteria bronquial y la arteria pulmonar. Estas anastomosis, admitidas más tarde por REISSEISSEN, por WIRCHOW, por HOYER, etc., las rechazan numerosos autores, especialmente LEFORT y HYRTL. Las ha descrito nuevamente, en 1883, ZUCKERKANDL, quien las divide en *superficiales* y *profundas.* — Las *anastomosis superficiales* están representadas por unas arterias que, naciendo de la arteria bronquial a nivel del hilio, van a parar al principio debajo de la pleura, y luego, después de un trayecto variable, penetran en el interior de los pulmones para unirse a una de las divisiones de la arteria pulmonar. Estas anastomosis se ven preferentemente en la cara interna de los pulmones. Ordinariamente se halla una en el repliegue pleural que une el lóbulo inferior al lóbulo medio (en el pulmón derecho) o al lóbulo superior (en el pulmón izquierdo). — Las *anastomosis profundas* están situadas, como su nombre indica, en el espesor de los pulmones. Están constituídas por unos ramos de dimensiones muy va-

riables (hay algunos que alcanzan hasta medio milímetro de diámetro), que van de la arteria bronquial a la arteria pulmonar, o viceversa, y se dirigen de una división de la pulmonar a una división de la arteria bronquial. Estas anastomosis profundas se efectúan en la misma pared del conducto bronquial, en la atmósfera celular que rodea a este conducto.

Señalemos finalmente que HOVELACQUE ha encontrado seis veces una anastomosis directa entre la arteria bronquial izquierda y la vena pulmonar inferior del mismo lado.

2.° Venas bronquiales. — Las venas bronquiales corresponden a las arterias bronquiales, a las que acompañan regularmente en su trayecto.

Proceden en gran parte de las paredes bronquiales, y observaremos respecto de esto que la red capilar en donde toman origen es un poco menos extensa que el campo de distribución de las arterias correspondientes. En efecto, hemos visto que, mientras las divisiones de las arterias bronquial se prolongan hasta los más pequeños bronquios, las venillas salidas de estos pequeños bronquios *(venas broncopulmonares* de LEFORT) desembocan, no en las venas bronquiales, sino en las venas pulmonares. Las venas bronquiales no reciben, pues, más que la sangre de los bronquios de grande y mediano calibre. También conviene notar que, según ZUCKERKANDL, las venas bronquiales, nacidas de los grandes bronquios, se anastomizan en el curso de su trayecto con las venas pulmonares. Estas últimas, como se ve, conducen hacia la aurícula izquierda una gran parte de la sangre venosa del árbol bronquial.

Marchando hacia el hilio, las venas bronquiales se engruesan merced a numerosos afluentes, procedentes: 1.°, de las paredes de las arterias y de las venas pulmonares; 2.°, del tejido conjuntivo interlobulillar; 3.°, del tejido conjuntivo subpleural; 4.°, de los ganglios linfáticos del pulmón.

Al salir del hilio, las venas bronquiales están representadas en cada pulmón ya por un tronco único, ya por dos o tres troncos. Se colocan, como la arteria homónima, en la cara posterior del bronquio correspondiente y, después de anastomizarse más o menos con las venas del mediastino posterior, se abren: 1.°, *las de la derecha*, en la vena ácigos, y algunas veces, aunque más raramente, en el tronco común de las venas intercostales superiores derechas o también en la vena cava superior; 2.°, *las de la izquierda*, en la ácigos menor o en el tronco venoso braquiocefálico izquierdo, y excepcionalmente en la vena mamaria interna. Ya hemos dicho, al tratar de los bronquios, que estas venas bronquiales están desprovistas de válvulas.

7.° PEDÍCULOS PULMONARES DERECHO E IZQUIERDO

Los elementos que hemos descrito se agrupan para constituir los pedículos pulmonares. El interés anatómico de éstos ha aumentado considerablemente desde que han sido pedidas y aportadas precisiones por los cirujanos, desde que las exéresis pulmonares han entrado en la práctica quirúrgica contemporánea. A los antiguos trabajos de EWART, de SCHWARTZ, de POUPARDIN, han venido a añadirse los estudios más recientes de BONNIOT, de HOVELACQUE, de DARGENT, en *Francia*; de RIENHOFF, de CRAFOORD, fuera de ella. Los datos anatómicos propiamente dichos a los que el tiempo nada ha variado, se han enriquecido de detalles prácticos que tienen su lugar en un tratado de anatomía descriptiva.

Es clásico distinguir en los pedículos pulmonares tres segmentos; un *segmento mediastínico*, en el que se originan los elementos; un *segmento pedicular* propiamente dicho, en el que están reunidos; un *segmento hiliar*, por último, en el que las ramas de división se separan para llegar a tal o cual lóbulo. Sólo estudiaremos

aquí los dos primeros, reservado para el capítulo de los «pedículos lobulares» la descripción de la compleja región hiliar.

1.° Constitución anatómica. — A. PEDÍCULO PULMONAR DERECHO. — a) *Segmento mediastínico.* — El origen de los elementos principales, bronquio, arteria y venas, no se efectúa a la misma altura. Convergen unos hacia los otros de la manera siguiente: el bronquio, sumamente oblicuo hacia abajo y afuera, está encima del plano arterial. Arteria y bronquio están separados en su origen por los ganglios del ángulo tráqueobronquial de BARÉTY. En su intersticio se desliza la pequeña rama anterior de la arteria bronquial derecha. Las venas son mucho más bajas, en el saco pericardíaco, y no se las puede ver ni disecar en el mediastino.

b) *Segmento pedicular propiamente dicho.* — Se le pone de manifiesto tirando del pulmón hacia fuera. Se comprueba entonces que el pedículo que une el mediastino al pulmón derecho es extremadamente corto y muy extendido en altura. Se caracteriza por el encuentro de los elementos principales: bronquio, arteria y venas, que se disponen en este orden de atrás a delante. Pero no hay que imaginar que, separados en su origen y reunidos en el pedículo, estos elementos vayan a seguir en compañía el mismo camino. Su encuentro es breve y existe en este punto un entrecruzamiento cuya disposición es la siguiente: Por delante, la vena pulmonar superior sube oblicuamente hacia el lóbulo superior. Cruza oblicuamente la cara anterior de la arteria, arteria que es transversal y abandona aquí su rama lobular superior. Por detrás, finalmente, el bronquio es muy oblicuo hacia abajo, y cruza la cara posterior de la arteria en sentido contrario al de la vena. De suerte que la arteria pulmonar no llega al borde externo del bronquio sino después del nacimiento del bronquio eparterial, diferencia esencial con el pedículo izquierdo. En cuanto a la vena pulmonar inferior queda lejos, abajo y por detrás. Sólo en el hilio se reúne a los bronquios y a las arterias.

Entre el mediastino y el nacimiento de las primeras colaterales arteriales o bronquiales el espacio es muy restringido. El bronquio representa el elemento inextensible del pedículo, y, entre los elementos principales, el tejido celular crea planos de despegamiento por donde se deslizan los vasos bronquiales, los linfáticos y los nervios.

B. PEDÍCULO PULMONAR IZQUIERDO. — a) *Segmento mediastinal.* — El origen de los diferentes elementos es el mismo que a la derecha. Sin embargo, el bronquio izquierdo es más largo y la dirección más netamente transversal que el bronquio derecho. La arteria, en cambio, es oblicua hacia arriba y hacia fuera, antes de encontrar al bronquio. Como a la derecha, las venas son también intrapericardíacas en el mediastino.

b) *Segmento pedicular propiamente dicho.* — La disposición general de los elementos principales en el punto donde se agrupan es la misma que a la derecha, es decir, que se encuentra, de delante atrás, la vena superior, la arteria y el bronquio. *Pero* la arteria cabalga casi inmediatamente el borde superior del bronquio antes de dar sus primeras colaterales y de penetrar en el hilio. De suerte que el pedículo, a su llegada al contacto del pulmón, se presenta en el orden siguiente: vena, bronquio, arteria. El nacimiento de las colaterales bronquiales y arteriales a distancia del mediastino da al pedículo pulmonar izquierdo mayor longitud que a la derecha. Su altura sigue siendo la misma, pues la vena pulmonar inferior queda muy baja y lejos de los otros elementos.

2.° Relaciones. — Los pedículos pulmonares están rodeados por la pleura. En el interior de ésta entran en contacto con los órganos del mediastino. Por su intermedio contraen relaciones con la cavidad torácica y sus paredes.

A. PLEURA. — Pasa del mediastino al pulmón, tapizando las vertientes anterior y posterior del pedículo. En su borde superior se curva como un lienzo sobre su alambre. Abajo, por el contrario, la situación de la vena pulmonar inferior le obliga a descender a ras del diafragma. En lugar de curvarse bajo la vena, la pleura se apoya por sus dos hojas sobre el músculo y así se encuentra constituído en el borde inferior del pedículo pulmonar un velo pleural tendido del mediastino al pulmón, el *ligamento triangular*. Este ligamento contiene, además de la vena pulmonar inferior, linfáticos y una rama de la arteria bronquial. La pleura no se adhiere a los elementos pediculares que rodea, les abandona en contacto del hilio, en el cual penetran mientras que la pleura tapiza la cara interna del pulmón.

B. EN EL INTERIOR DE LA PLEURA. — Antes de ser una formación libre y autónoma, el pedículo pulmonar es un elemento del mediastino. Así es que entra en contacto:

Por detrás, con el esófago:

Por arriba, con el cayado de la ácigos a la derecha, el cayado de la aorta a la izquierda. La llegada de los nervios neumogástricos es diferente, a la derecha y a la izquierda. Mientras que el neumogástrico derecho se desliza entre ácigos y tráquea para llegar a la cara posterior del bronquio, el neumogástrico izquierdo pasa por delante del cayado aórtico y directamente por detrás del bronquio después de haber dado el recurrente que está en *contacto del borde superior del bronquio izquierdo*, entre él y el borde inferior del cayado aórtico.

Por *delante*, con el pericardio y los grandes vasos de la base del corazón. La vena cava superior a la derecha, el cayado aórtico y el tronco de la arteria pulmonar a la izquierda hacen subir con ellos el pericardio. Su límite no siempre aparece de modo evidente, sobre todo por detrás y a la derecha, donde la arteria pulmonar está encima del seno de Theile. La disección del pedículo llevada demasiado lejos en el mediastino tiene el riesgo de abrir el saco pericardíaco. Esto es particularmente cierto en las venas pulmonares. Estas arrastran con ellas una prolongación del pericardio seroso que no les deja casi sino una longitud de uno (vena pulmonar inferior) a dos centímetros (vena pulmonar superior), sin revestimiento seroso antes de su llegada al hilio.

C. FUERA DE LA PLEURA. — Los pedículos pulmonares, formaciones intratorácicas anatómicamente definidas, constituyen dos tabiques transversales tendidos del mediastino al pulmón. Su dirección no es rigurosamente transversal sino oblicua de delante atrás y de dentro a fuera. Esta oblicuidad es igualmente marcada en el sentido vertical: el pie del ligamento triangular, en la cara convexa del diafragma, está en un plano netamente posterior con relación al del borde superior del pedículo.

Por delante, el pedículo está cubierto por la parte anterior de la cara mediastinal del pulmón. En su contacto se halla el nervio frénico. Más allá hay la pared anterior del tórax, representada por el tercer espacio intercostal y la tercera costilla, a veces la segunda, más raramente la cuarta (RIENHOFF, BONNIOT). El acceso anterior del pedículo es profundo. A la izquierda está dificultado por la convexidad del corazón.

Por detrás, el pedículo se encuentra casi en contacto del seno costovertebral ocupado por la vertiente mediastinal posterior del pulmón. Reclinando éste hacia delante se abre el canal por cuyo fondo caminan bajo la pleura los afluentes venosos de la ácigos, las arterias intercostales y el simpático torácico. El acceso posterior al pedículo pulmonar parece más cómodo, gracias a que permite el ataque directo de la vena pulmonar inferior, cuya situación inferior y posterior hemos demostrado, y del bronquio, primer elemento encontrado (CRAFOORD). Por delante, como por

detrás, el límite está mal definido entre el revestimiento pleural del pedículo y las prolongaciones pericardíacas arrastradas por las venas. Aquéllas van siempre más lejos de lo que se cree (DARGENT).

8.° PEDÍCULOS LOBULARES DEL PULMÓN

Los pedículos lobulares del pulmón son formaciones anatómicas individuadas, en tanto lo son los lóbulos a los cuales están destinados. Pero si se subtituye la noción del lóbulo, sometida a la profundidad más o menos marcada de una cisura, por la de zona, ligada a la existencia de un árbol broncovascular particular, se llega a una definición topográfica de los pedículos lobulares, cuyo alcance práctico adquiere cada día más importancia, tanto para la interpretación de las imágenes radiológicas del pulmón, como en la aplicación de estos datos a la técnica quirúrgica. A los cirujanos, más aún que a los anatomistas, debemos las precisiones que hemos creído debíamos aportar aquí en un capítulo especial y que hemos puesto a punto en la tesis de PRAT (Lyón, 1942).

1.° Pedículos lobulares derechos. — a) *Pedículo lobular superior.* — El bronquio eparterial sirve de eje a este pedículo, cuyo origen se encuentra muy cerca del mediastino. En teoría, las venas constituyen el plano más anterior, luego sigue la arteria y por último el bronquio. En realidad, este esquema únicamente es cierto en su origen. Muy rápidamente aparecen ramas colaterales que complican la descripción.

El tronco del bronquio es extremadamente corto. No excede de 3 a 4 milímetros antes de expansionarse en tres ramos divergentes: dorsal superior, ventral superior y apical, éste inmediatamente bifurcado.

Las venas están representadas por tres o cuatro ramas, unas casi horizontales, otras francamente verticales, que nacen de un tronco muy corto que se divide casi inmediatamente después de su salida del pericardio. Son anteriores, excepto una de ellas que pasa debajo del pedículo bronquial en compañía del tronco de la arteria pulmonar y penetra en el parénquima por detrás del hilio.

Las arterias nacen a veces de un tronco único. En general, se encuentran dos o tres arterias que abandonan el tronco de la arteria pulmonar antes que se arrolle alrededor del bronquio. Otra nace más abajo de la porción retrobronquial de la arteria pulmonar: es la arteria retrobronquial del lóbulo (HOVELACQUE).

Así pues, si la mayoría de los vasos pasan por delante de los bronquios existe igualmente un pedículo vascular retrobronquial cuya importancia no es despreciable.

Este pedículo corresponde por delante al labio anterior del hilio, que le cubre parcialmente. Por detrás, está en contacto con la parte inicial de la gran cisura. Hemos subrayado que ella estaba a menudo llena. Es, pues, imposible con frecuencia ver la cara posterior del pedículo lobular superior sin entrar más o menos en el parénquima.

Por abajo, finalmente, está en contacto con el pedículo del lóbulo medio, del cual no es siempre fácil distinguirlo.

b) *Pedículo lobular medio.* — Clásicamente, los elementos principales se disponen en este orden: vena, bronquio, arteria. Este orden corresponde, en efecto, a la mayoría de los casos.

Los venas son numerosas y complejas; existen, en efecto, de modo constante una o dos ramas paralelas al eje del lóbulo que caminan por su cara mediastinal, de las cuales una por lo menos señala exactamente la situación de la cisura horizontal. Además, se ven aparecer en la cara anterior del hilio una o varias ramas

más voluminosas. Estos dos grupos constituyen un tronco común que termina en la vena pulmonar superior. Este tronco común es siempre extremadamente corto.

El bronquio es horizontal y se bifurca en pleno parénquima para dar un bronquio ánterolateral y un bronquio pósteromediano. El tronco bronquial intrahiliar tiene una longitud de 1,5 centímetros por término medio.

Las arterias amoldan su disposición a la de los bronquios. Sin embargo, su origen es más a menudo distinto y se encuentran así dos arterias que flanquean por detrás el tronco bronquial. Este origen se encuentra en la arteria pulmonar,

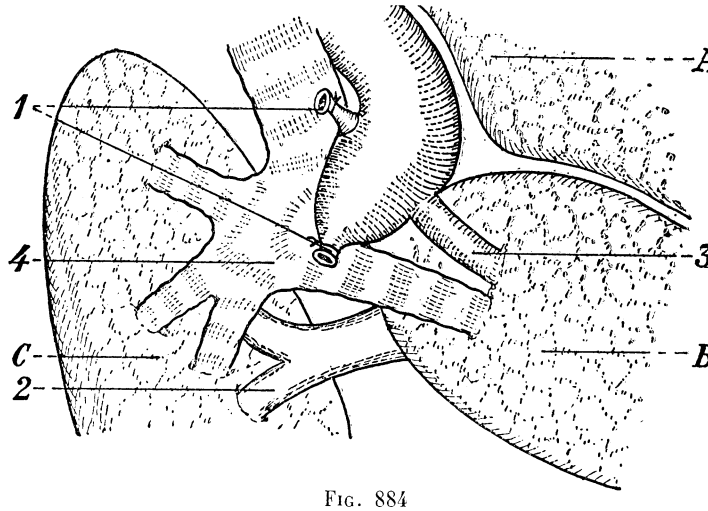

FIG. 884

Vista posterior del pedículo lobular inferior derecho después de la ligadura de las arterias lobulares inferiores (según PRAT).

A, lóbulo superior. — B, lóbulo medio. — C, lóbulo inferior.

1, arterias del tipo II ligadas por dos ligaduras separadas. — 2, vena pulmonar inferior. — 3, pedículo del lóbulo medio. — 4, tronco bronquial del lóbulo inferior inmediatamente dividido en bronquio de Nelson y bronquio principal.

en el fondo de la gran cisura, en el momento en que rodea la cara externa del bronquio principal.

Entre las relaciones esenciales de este pedículo señalemos la proximidad del pericardio, al cual está fijado de muy cerca, por delante, con las venas, y la de los elementos retrobronquiales del lóbulo superior, por detrás.

c) *Pedículo del lóbulo inferior.* — Mientras que los dos pedículos precedentes llegan a su lóbulo respectivo por su cara hiliar, el del lóbulo inferior lo alcanza a la altura de una superficie que mira al fondo de la gran cisura. Esta superficie cisural es un ancho triángulo que mira hacia arriba y afuera. El orden de delante atrás es el siguiente: bronquio, arterias, vena.

Las *venas* constituyen un abanico de tres o cuatro ramas intrapulmonares que se reúnen para constituir la vena pulmonar inferior. Esta es algo independiente del pedículo. Queda muy baja, al ras de la cúpula diafragmática, en el ligamento triangular, por consiguiente muy por detrás. Penetra rápidamente en el saco pericardíaco, del que parece ser una prolongación. No hay que olvidar que la hoja serosa acompaña a la vena en un buen centímetro de su trayecto.

Los *bronquios* parecen nacer de un tronco común con el del lóbulo medio. Por esto el bronquio principal del lóbulo inferior es muy corto y a veces no existe. Da origen a dos troncos secundarios: uno superior, el bronquio del lóbulo

de Nelson; otro, inferior, que airea el resto del lóbulo inferior. Unas veces estos dos troncos aparecen como las ramas de un ramillete regular otras; el bronquio de Nelson nace aisladamente, como una colateral delante y aun a veces por encima del plano del bronquio lobular medio. Las arterias obedecen a las mismas variaciones: unas veces se encuentra un ramillete arterial claramente esparcido por debajo de las arterias del lóbulo medio; otras veces la arteria del lóbulo de Nelson nace aisladamente delante o encima de las arterias lobulares medias, realizando una disposición en escalera de un solo larguero, análoga a la que se encuentra a la izquierda.

La expansión terminal de los bronquios y de las arterias se efectúa en el fondo de la comisura mayor, inmediatamente por debajo de la hoja pleural que la tapiza. Cuando se llega a ella por esta vía, el pedículo lobular inferior se ofrece a la vista por sus arterias, que descansan sobre el plano resistente de los bronquios, el cual facilita en gran manera la operación de disección. Sin embargo, la presencia de ganglios linfáticos en contacto del término del bronquio principal puede disminuir el valor del plano de despegamiento que existe normalmente entre arterias y bronquios.

2.° Pedículos lobulares izquierdos. — Su anatomía difiere sensiblemente de la de sus homólogos en el lado derecho. En efecto, la arteria y el bronquio principal no se conducen de la misma manera. Por otra parte, la lígula del lóbulo superior, aunque parezca corresponder al lóbulo medio derecho, no deja de poseer caracteres muy particulares.

a) *Pedículo lobular superior.* — La diferencia esencial con el lado derecho reside en la solidaridad del lóbulo superior con la lígula. Pero la disposición de los elementos principales es sensiblemente la misma.

Los bronquios son en número de tres; nacen de un bronquio principal más largo que a la derecha, y cuyo origen está más alejado de la bifurcación traqueal. Uno de estos tres bronquios suministra el bronquio de la língula: más adelante insistiremos en ello.

Las arterias se dividen en dos grupos: pre y retrobronquial. El paso de la arteria pulmonar por encima del bronquio principal restringe la importancia del grupo prebronquial en beneficio del grupo retrobronquial, que comprende de dos a cuatro arterias. Todas estas ramas nacen aisladamente, las últimas muy abajo, a la misma altura que algunas arterias lobulares inferiores.

Las venas tienen la misma disposición que a la derecha. La vena retrobronquial se encuentra más raramente.

Mejor que a la derecha, es pues, posible, disecar este pedículo por fuera del hilio, dada la mayor longitud del bronquio principal. Pero el número de las arterias y su nacimiento en casi toda la extensión de la arteria pulmonar, en el fondo de la gran cisura, extienden el pedículo superior izquierdo y le confieren una gran longitud.

b) Pedículo de la língula. — Si la língula está raramente individuada como lóbulo anatómico, la «zona» que representa posee una originalidad cierta. Está pegada al lóbulo superior propiamente dicho, y su pedículo es por completo intraparenquimatoso. Perfectamente estudiado por Churchill y Belsey, este pedículo está constituído, como en el lado derecho, por un plano venoso anterior, un plano bronquial medio y un plano arterial posterior.

Las venas no presentan ninguna diferencia con las del lóbulo medio derecho. La vena que camina a lo largo de la cara mediastina del lóbulo superior permite señalar con bastante exctitud el límite de la língula.

El bronquio posee un origen variable: tributario siempre del bronquio lobular superior, se separa de él según dos modalidades diferentes. En un primer tipo,

el bronquio lobular superior se divide en tres ramos: bronquio apical, bronquio axilar y bronquio de la língula. En un segundo tipo, el bronquio de la língula nace del bronquio axilar, tipo que nos ha parecido el más frecuente.

Las arterias, en número de dos, siguen exactamente la disposición bronquial. Nacen, generalmente, por un tronco común con las arterias del segmento axilar del lóbulo superior. Si no es posible aislar por la disección el pedículo de la língula en el hilio pulmonar, se aproxima bastante a su homólogo derecho para merecer una descripción particular.

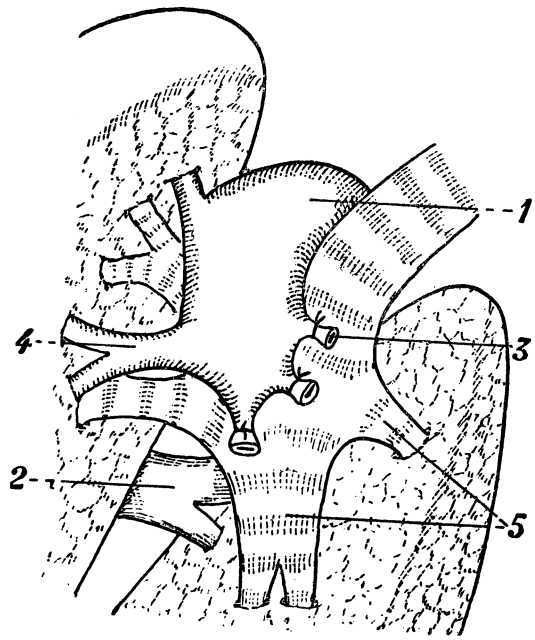

FIG. 885

Vista posterior del pedículo lobular izquierdo después de la ligadura de las arterias lobulares inferiores (según PRAT).

1, tronco de la arteria pulmonar. — 2, vena pulmonar inferior. — 3, arteria lobular inferior. — 4, tronco arterial común a la zona vascular y a la lingula. — 5, bronquios del lóbulo inferior divididos en bronquio de Nelson y bronquio principal. Requieren dos ligaduras diferentes, dada la brevedad del tronco común.

c) *Pedículo del lóbulo inferior.* — A primera vista no se ve diferencia esencial con el del lóbulo inferior derecho.

Se encuentran, en el fondo de la gran cisura, los tres planos arterial, bronquial y después venoso, escalonados de delante atrás. Pero cada uno de esos planos toma a la izquierda un aspecto muy particular.

La vena pulmonar inferior es más larga a la izquierda. Es más fácil de ver y de disecar por fuera del saco pericardíaco. El bronquio lobular inferior está mejor individuado a la izquierda. El nacimiento del bronquio de la língula en pleno parénquima permite que se extienda más de un centímetro

Las arterias merecen una descripción particular: nacen de la arteria pulmonar que penetra en la gran cisura escalando el borde superior del bronquio principal. Su trayecto en la cisura es, pues, más largo que a la derecha. Prácticamente nunca da origen a un ramillete terminal. Por el contrario, se ve que las arterias del lóbulo anterior nacen aisladamente en toda la altura del tronco principal frente a las arterias del lóbulo superior, disposición en «escala de un solo larguero», ya señalada en los antiguos trabajos de EWART. En su terminación, el tronco arterial da un pequeño ramillete de dos o tres ramas que están muy lejos de resumir la vascularización del lóbulo inferior.

Como a la derecha, el pedículo lobular inferior está lleno de ganglios linfáticos, que, en el adulto principalmente, dificultan considerablemente la disección.

§ 5. — Arquitectura general de los lóbulos pulmonares y estructura de los lobulillos pulmonares (1)

A. — Lóbulo pulmonar

Sean cuales fueren los trayectos bronquiales y vasculares en el interior del lóbulo, su abundancia, su densidad, en relación con la totalidad del parénquima pulmonar, es mayor en la parte hiliar del lóbulo que en su parte periférica. Así,

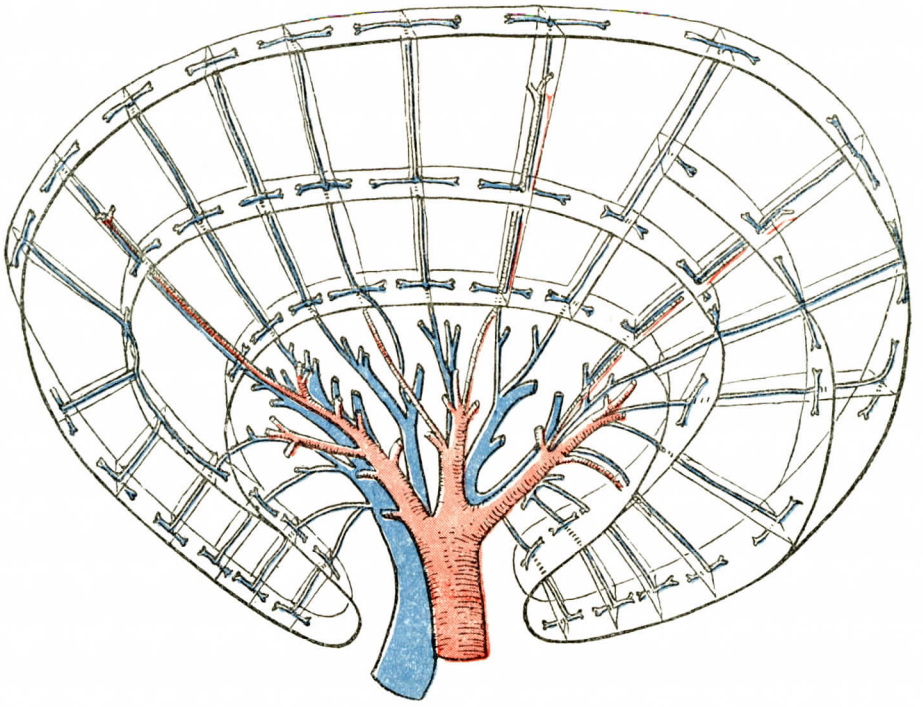

Fig. 886

Esquema de un lóbulo pulmonar; en el centro, el *núcleo;* en la periferia, el *manto* (según Herrnheiser y Kubat).

En rojo, arteria pulmonar. *En azul,* vena pulmonar.

según W. Felix, se puede dividir el lóbulo en dos regiones distintas: una central, el *núcleo lobular*, *Lappenkern*, y otra periférica, el manto lobular, *Lappenmantel.*

El *núcleo lobular* está constituído por los bronquios lobulares, los vasos sanguíneos, los vasos y los ganglios linfáticos, los filetes nerviosos y sus ganglios y, por último, el tejido conjuntivo que rodea todas estas formaciones y las une entre sí. En el núcleo lobular, los bronquios se dividen dos o tres veces, formando un fascículo de pequeños bronquios que se dispersan en abanico en la periferia del núcleo. La «superficie» del núcleo lobular toma así el aspecto de copa de árbol.

Sin embargo, los trayectos vasculares y bronquiales presentan entre sí sobre todo hacia la periferia del núcleo lobular, espacios que no llenan enteramente el

(1) Este artículo se ha tomado de la obra *Les dispositifs interstitiels de tensión dans le poumon* (F. Muller, Masson, edit., Lyón, 1944).

tejido conjuntivo que los rodean y donde se encuentra cierta cantidad de parénquima pulmonar formando los lobulillos rudimentarios.

El *manto lobular* rodea al núcleo con una capa de parénquima pulmonar de 40 milímetros de espesor aproximadamente. Está constituído de lobulillos enteramente formados y dispuestos en dos o tres capas superpuestas. Los lobulillos de la capa superficial son alargados, prismáticos; su superficie interna sólo está separada de la superficie externa de los lobulillos profundos por una delgada capa de tejido conjuntivo. Los lobulillos de la capa superficial se superponen a los de la capa profunda.

El manto lobular está dividido en lobulillos por trabéculas conjuntivas radiadas que unen la pleura al núcleo lobular; son los *tabiques interlobulillares*. Por estos tabiques caminan las arterias y los pequeños bronquios que van a los diferentes lobulillos, y también las venas pulmonares. Las últimas parecen unidas más íntimamente a la superficie pleural por los tabiques interlobulillares. Forman un territorio venoso externo subpleural, un territorio medio intermedio entre las dos capas de lobulillos y un territorio interno que corresponde a la «superficie» interna del manto lobular. Las formaciones conjuntivas (tabiques interlobulillares, adventicias bronquiales y vasculares), los mismos vasos y sobre todo las venas constituyen el *sistema de tensión lobular*, sistema que se une por una parte a la pleura y por la otra al núcleo del lóbulo. Gracias a este sistema, las acciones mecánicas impresas a la pleura por las modificaciones de volumen de la jaula torácica son transmitidas a la profundidad del parénquima pulmonar. En este mecanismo las venas pulmonares perilobulillares tienen extrema importancia. Están muy íntimamente unidas al parénquima respiratorio por una parte y, por otra, al tejido conjuntivo de los tabiques interlobulillares.

B. — Lobulillos pulmonares

Cuando se examina la superficie pleural de un lóbulo pulmonar, se notan las trabéculas conjuntivas, bases subpleurales de tabiques que dividen el parénquima en pequeñas masas de tejido respiratorio, los lobulillos, unidades estructurales del pulmón.

1.° Disposición general. — Las dimensiones y la forma de los lobulillos pulmonares son muy variables según la edad del individuo y las regiones pulmonares a considerar. Los hay poliédricos irregulares que escapan a toda descripción, situados en la proximidad del núcleo lobular. Otros son piramidales, formando la capa externa del manto del lóbulo. Los tomaremos como tipo de descripcción.

Dimensiones. — Por término medio, la mayoría de los lobulillos tienen un volumen que se aproxima al centímetro cúbico; sin embargo, en el adulto, sobre la cara dorsal del lóbulo se encuentran ordinariamente lobulillos de dimensión más importante. Por ejemplo, el lobulillo principal dorsal de cada lóbulo, que tiene 4 ó 5 centímetros de lado. Otros, por el contrario, tienen menores dimensiones, en particular en el seno costodiafragmático.

Relaciones. — Las relaciones de los lobulillos pulmonares difieren según se consideren los del manto o los del núcleo lobular. Los del manto contraen relaciones, principalmente unos con otros por intermedio de los tabiques interlobulillares, y, para aquellos de ellos que están en la superficie del manto, su base corresponde a la pleura. Los lobulillos centrales del núcleo lobular contraen relaciones mucho más importantes con los bronquios y los vasos pulmonares que los encuadran. Clásicamente, los lobulillos pulmonares no comunicarían nunca entre sí; sin embargo, la existencia de una ventilación colateral (paso de cierta cantidad de

aire entre dos lobulillos próximos), descubierta experimentalmente, hace concluir en la existencia de tales comunicaciones interlobulillares.

2.° Constitución anatómica. — Prácticamente se pueden distinguir en el lobulillo dos elementos constitutivos: 1.°, el *bronquio intralobulillar* y sus múltiples ramificaciones, dobladas por las ramificaciones de la arteria lobulillar; 2.°, el

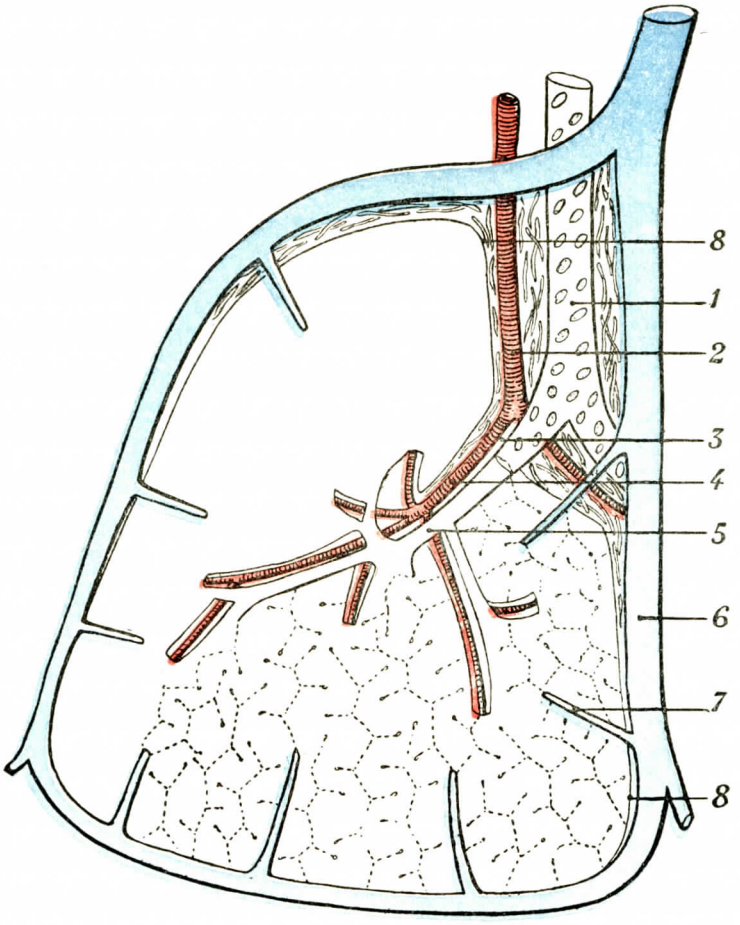

FIG. 887

Lobulillo pulmonar (F. MULLER).

1, bronquio cartilaginoso. — 2, arteria. — 3, hilio del lobulillo con vaina conjuntiva periarterial. — 4, arteria lobulillar. — 5, bronquiolo intralobulillar. — 6, vena interlobulillar. — 7, raíz venosa perilobulillar. — 8, 8, capa fibroelástica perilobulillar.

parénquima respiratorio, soporte de los capilares pulmonares que se reúnen en la periferia del lobulillo en las venas perilobulillares. Los términos de núcleo y manto lobulillares pueden ser evocados, pero la analogía con la estructura del lóbulo no merece ser llevada más adelante. Es útil, sin embargo, que este esquema substituya al de LAGUESSE, que reconocía en el lobulillo dos estratos: uno en relación con el vértice del lobulillo y correspondiente al tronco del bronquio interlobulillar; el segundo en relación con la base y correspondiente al penacho de las ramificaciones

bronquiales terminales. De esta distinción teórica de un núcleo y de un manto lobulillar deriva la noción de *sistema de tensión lobulillar*. Este último está representado por los elementos vasculares e intersticiales del parénquima alveolar; se fija, por una parte, a las ramificaciones del bronquio intralobulillar y, por otra parte, a los elementos fibroblásticos y venosos perilobulillares.

A. Bronquio intralobulillar y su modo de ramificación. — El lobulillo está servido por el bronquíolo intralobulillar, cuyos caracteres histológicos de la pared

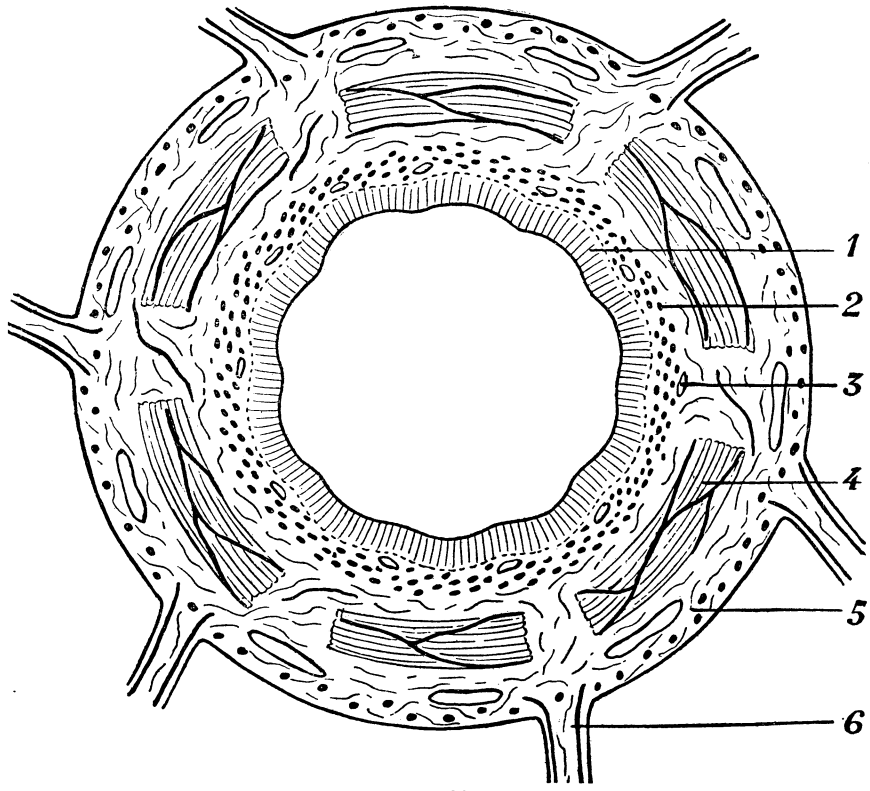

Fig. 888

Constitución de la pared bronquial (F. Muller).

1, epitelio. — 2, capa elástica subepitelial formada de fibras longitudinales. — 3, venas del corion subepitelial. — 4, fasciculos musculares cortados oblicuamente mezclados con un pequeño número de fibras elásticas. — 5, adventicia bronquial donde las fibras elásticas y las fibras conjuntivas forman redes intrincadas. — 6, pared alveolar.

serán precisados más adelante. Este bronquíolo penetra en el lobulillo generalmente por un punto de una cara lateral próximo al vértice. Este punto es más bien el hilio del lóbulo que su pedículo. En efecto, el bronquio penetra en el lobulillo acompañado de la arteria lobulillar, rama de la arteria pulmonar, y estas dos formaciones están reunidas por tejido conjuntivo intersticial que penetra al mismo tiempo que ellas en el lóbulo y aporta con él los elementos linfáticos de drenaje. El tronco del bronquíolo desciende más o menos directamente hacia la base, dando cierto número de ramas colaterales. Se divide por último en dos ramos terminales que, a su vez, se dividen más o menos rápidamente en conductos llamados alveolares, así, por lo demás, como los ramos colaterales del tronco principal. En el

conjunto, las divisiones sucesivas de los bronquios forman un penacho terminal compuesto, según LAGUESSE, por 50 a 100 bronquíolos, cada uno de los cuales da origen a dos conductos alveolares terminales. Por lo demás, en el curso de la división progresiva de los bronquíolos sus paredes son cada vez más alveolizadas, es decir, que *alvéolos* cada vez más numerosos se abren en las paredes de esos bronquíolos hasta el momento en que las aberturas alveolares ocupan toda la superficie de la pared bronquiolar. En este momento el bronquíolo toma el nombre del *conducto alveolar*. La división sucesiva de los bronquios, incluso los conductos alveolares, es tal, que los conductos aéreos existen en todos los rincones del lobulillo. La superficie de los bronquios está bastante desarrollada para que en un estadio de desarrollo — el estadio canalicular de DUBREUIL, que se sitúa en las proximidades del sexto mes de la vida intrauterina. — baste para asegurar una hematosis compatible con la vida, y esto sin que los alvéolos estén todavía individuados. Las divisiones terminales de los bronquíolos radian del centro del lobulillo hacia su periferia, formando así el «núcleo lobulillar».

B. PARÉNQUIMA ALVEOLAR Y FORMACIONES PERIFÉRICAS DEL LOBULILLO. — El lobulillo está envuelto por todas partes por una formación extremadamente delgada, la pared perilobulillar. Se trata de una delgada capa fibroelástica, suficientemente densa para levantar una barrera eficaz a los diferentes elementos que figuran destinados a su eliminación. Esta pared perilobulillar se fija a las paredes venosas salidas del lobulillo, uniéndose íntimamente a ellas. Igual acontece con la pared bronquial en el hilio, pero respeta la pared arterial y se curva hacia el interior del lobulillo formando así un manguito al pedículo broncoarterial. Unidas a esta pared perilobulillar, las raíces venosas son a modo de expansión de esta pared hacia el interior del lobulillo.

Entre las divisiones bronquiales y la envoltura externa del lobulillo, la distancia es mínima. En las partes profundas del lobulillo, a pesar de las múltiples expansiones vasculares que van de la periferia al centro es, sin embargo, demasiado importante para ser llenada por una sola pared vascular. Entre dos conductos alveolares próximos, no hay en la gran mayoría de los casos raíz venosa sobre la que podrían venir a fijarse las paredes alveolares. Los alvéolos se adosan entonces unos con otros y este adosamiento crea un tabique plurialveolar que viene a fijarse en la periferia en la pared perilobulillar. El alvéolo no es un saco que cuelga del bronquio, sino una hendidura excavada en el tejido conjuntivo joven, precolágeno, que lleno los espacios entre los diferentes conductos aéreos. Esta noción hace muy comprensible la estructura del parénquima respiratorio. Es una formación de origen conjuntivo que se insinúa entre las diferentes ramas de los conductos aéreos, de origen epitelial. La superficie respiratoria es muy considerable. Se cuentan generalmente 404 millones de cavidades alveolares en los dos pulmones reunidos, lo que da una superficie respiratoria de 79 metros cuadrados aproximadamente para los dos pulmones en estado de distensión media.

3.° Estructura íntima de las diferentes partes del lobulillo. — Cada uno de los elementos que forman el lobulillo tiene una estructura que describiremos sucintamente.

A. BRONQUIO INTRABULILLAR, BRONQUÍOLOS RESPIRATORIOS Y CONDUCTOS ALVEOLARES. — Las estructuras histológicas de estas tres formaciones son muy semejantes. En efecto, la alveolización progresiva de los conductos aéreos modifica el aspecto de la pared respetando los caracteres generales.

a) En los bronquíolos intralobulillares ya no se encuentra ninguna formación cartilaginosa. Los últimos vestigios desaparecen a la entrada del lobulillo. La pared está constituída, de dentro a fuera, por:

1.° Un epitelio cilíndrico ciliado sostenido por un corion conjuntivo muy reducido de fibras longitudinales;

2.° Una capa de fibras elásticas longitudinales que forman una red de mallas extremadamente alargadas;

3.° Más afuera encontramos la capa de músculos lisos circulares. Los fascículos musculares se entrecruzan y constituyen una red de mallas romboidales, cuyo eje mayor es perpendicular al eje del bronquíolo;

4.° Finalmente, la adventicia bronquial, formada de fibras reticuladas conjuntivas y elásticas entrecruzadas y cuyos elementos reticulados y elásticos se continúan con los del parénquima pulmonar.

b) Bronquíolos respiratorios y conductos alveolares. Cuando un alvéolo se abre en la pared bronquial, las diferentes mallas elásticas conjuntivas y musculares rodean su embocadura, pero conservan su disposición en capas sucesivas. Cuando la alveolización es completa, es decir en los conductos alveolares, la pared del conducto aéreo se reduce a estos anillos alrededor de la embocadura de los alvéolos. Se encuentra aquí un revestimiento epitelial de tipo alveolar, luego una capa de fibras elásticas. El anillo elástico está tapizado exteriormente por un anillo de fibras colágenas que representan aquí la adventicia conjuntiva de la pared bronquial. Entre los dos, un tercer anillo muscular completa la correspondencia de las dos estructuras.

B. Parénquima alveolar. — La pared alveolar está principalmente formada por capilares sanguíneos, que forman una red extremadamente tupida y unidos entre sí por una laguna de substancia conjuntiva fundamental. La histofisiología del parénquima respiratorio depende, pues, en gran parte, de la estructura de las paredes de los capilares. Estos están formados de un endotelio vascular tapizado de una adventicia de fibras reticuladas muy tenues que se disponen en dos sistemas; el primero circular, el segundo longitudinal.

La pared alveolar conjuntiva no está tapizada completamente por un epitelio, como lo está la pared bronquial. El epitelio alveolar se reduce a un pequeño número de células agrupadas en masas, y que no tapizan más que una pequeña parte de la superficie alveolar. El resto del tejido reticulado parietal está en contacto directamente con el aire alveolar. Solamente la cubre una delgada película líquida, trasudada probablemente de los capilares.

Tejido conjuntivo del lobulillo

Resulta de la exposición precedente que el tejido conjuntivo constituye la parte esencial del parénquima alveolar; pero se trata aquí de un tejido conjuntivo especial, el tejido reticulado, que algunos autores denominan también precolágeno, considerándolo como un tejido colágeno joven que ha conservado sus posibilidades embrionarias.

Prácticamente, el tejido conjuntivo verdadero, colágeno, más o menos laminoso, sólo aparece en el pulmón en regiones bien determinadas. En el lobulillo únicamente existe en las paredes bronquiales y los anillos de implantación alveolar. Otra formación conjuntiva penetra en el lobulillo, es el manguito periarterial que separa la arteria lobulillar del parénquima respiratorio en su trayecto intralobulillar, satélite del bronquíolo. Este manguito se reúne en el hilio del lobulillo con el tejido conjuntivo perilobulillar que forma dos tabiques interlobulillares.

Tabiques interlobulillares

La subdivisión del pulmón en lobulillos es principalmente manifiesta en el niño, en el que los tabiques conjuntivos linfáticos que los separan son relativamente

laxos. Es mucho más manifiesta todavía en el embrión, en el que el desarrollo primitivo del árbol aéreo puede compararse al de una glándula. Durante este período fetal, el tejido conjuntivo parece no tener ninguna importancia fisiológica. Sin embargo, a expensas de este tejido conjuntivo embrionario se desarrollan, a partir del sexto mes, los alvéolos pulmonares. Además, ese mismo tejido conjuntivo, después del nacimiento, adquiere una importancia fisiológica muy grande en la mecánica respiratoria, permitiendo el deslizamiento de un lobulillo sobre su vecino y principalmente como agente de transmisión de las tracciones. Estos tabiques interlobulillares cambian de carácter en el curso del desarrollo del pulmón. En el niño son muy numerosos y bastante laxos. Contienen gran cantidad de hendiduras linfáticas. Tienen además una dirección a menudo transversal. En el curso del desarrollo, algunos de ellos, los transversales principalmente, se minoran y tienden a desaparecer; en otros se densifica su estructura. De suerte que, en el adulto, la estructura lobulillar del pulmón no ofrece ya los mismos caracteres de nitidez. Los tabiques interlobulillares están constituídos de fascículos de fibras conjuntivas que se desprenden de la capa conjuntiva subpleural y penetran en el pulmón para fijarse en las paredes de las venas perilobulillares y en las de los bronquios extralobulillares.

Entre los diferentes fascículos caminan las vías linfáticas intersticiales del pulmón, representadas por hendiduras linfáticas. Se encuentran también en estas paredes, en ciertos individuos (un tercio de los casos aproximadamente), fibras musculares lisas dispuestas en laminillas paralelas a la dirección de los tabiques. Por último, las células antracósicas se acumulan en estos tabiques y se reconocen fácilmente en ciertos pulmones patológicos.

Vasos y nervios del lobulillo

Los lobulillos pulmonares contienen dos órdenes de vasos: vasos sanguíneos (arterias y venas) y vasos linfáticos.

a) *Arterias.* — Las arterias del lobulillo, tanto las destinadas a los conductos bronquiales como las que van a los territorios alveolares, son todas suministradas por la arteria pulmonar (LEFORT-ZUCKERKANDL).

Cada lobulillo recibe, igualmente que el bronquio interlobulillar, una rama de la arteria pulmonar, la arteria lobulillar. Esta penetra en el lobulillo por el hilio del mismo, íntimamente pegada al bronquio intralobulillar correspondiente. Le sigue regularmente en sus diferentes ramificaciones, suministrando, como ella, colaterales y terminales. El árbol arterial del lobulillo es exactamente semejante al árbol bronquial.

La unión de la red capilar alveolar con las vías arteriales se efectúa en el anillo de implantación del alvéolo en el conducto alveolar, por intermedio de arteriolas, ramas terminales de la arteria pulmonar. Estas arteriolas son muy cortas y difícilmente visibles, sus paredes son muy escasas en fibras musculares lisas.

La red capilar del alvéolo está constituída por conductos muy finos, de un diámetro que permite justamente el paso de los glóbulos sanguíneos, los capilares se unen unos con otros formando una red muy regular de mallas redondas u ovales, cuyo diámetro es tal que los vacíos dejados entre los vasos son casi equivalentes a la superficie ocupada por los mismos vasos. La red es común para los dos alvéolos próximos. Cada tabique interalveolar no posee en suma sino una sola red que sirve a uno y otro alvéolo.

b) *Venas.* — Las venas del lobulillo proceden de la red capilar alveolar. También aquí se efectúa la unión por medio de venillas muy cortas y difíciles de evidenciar. Las venas se dirigen hacia la periferia del lobulillo y se reúnen unas

con otras en las paredes interlobulillares para formar las ramas de las venas pulmonares.

c. *Linfáticos.* — No hay vías linfáticas en la pared alveolar, la cual no ofrece ninguna laguna intersticial. La linfa sólo circula en el lobulillo en las hendiduras linfáticas del tejido conjuntivo, es decir, en las adventicias bronquiales y arteriales. Por lo demás, no parece que haya en el interior del lobulillo verdaderos vasos linfáticos.

d) *Nervios.* — Se han observado fibras nerviosas amielínicas en la musculatura lisa de los bronquíolos respiratorios y de los conductos alveolares, por una parte, y bajo los elementos del epitelio bronquial, por otra. En cambio, no parece que existan filetes nerviosos en la pared alveolar. Los nervios provienen de los plexos pulmonares que contienen filetes del vago y del simpático (véase *Nervios del pulmón*, pág. 1026).

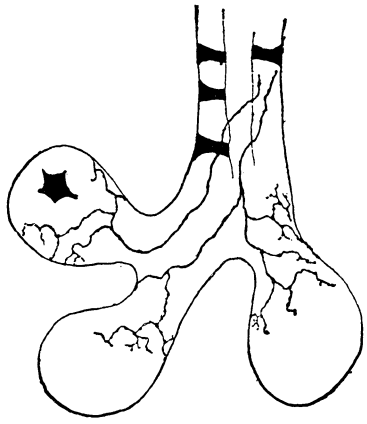

FIG. 889

Terminaciones nerviosas en los alvéolos pulmonares; embrión de 15 centímetros de longitud; método de Golgi (según RETZIUS).

Los nervios de la sensibilidad pulmonar se distribuyen, en su mayoría, por el epitelio bronquial. Pertenecen al vago. Los nervios motores inervan los músculos lisos de los bronquíolos y de los conductos alveolares y los de los vasos sanguíneos. Pertenecen al vago y al simpático. La existencia de estaciones motoras ganglionares en el pulmón es muy probable. Añadamos aquí, que numerosos autores han señalado en el trayecto de los nervios pulmonares la existencia de ganglios microscópicos. Los más sencillos están reducidos a una sola célula nerviosa.

El modo de terminación de los nervios pulmonares no está todavía claramente dilucidado. El empleo del método de EHRLICH al azul de metileno (CUCCATI, SMIRNOW, MONDIO), o el de GOLGI al cromato de plata (RETZIUS, BERKLEY) han puesto de manifiesto algunos hechos interesantes. Conviene distinguir dos órdenes de nervios: unos destinados a los vasos, otros, destinados a los conductos aeríferos Los *nervios vasculares* son en extremo abundantes, sobre todo en las divisiones bronquiales. Terminan en las paredes de los vasos según el mdo ordinario. Los *nervios destinados a los conductos aeríferos* forman, en la capa fibrosa de los bronquios, un plexo abundante del que emanan: fibras motoras que van a terminar en la capa muscular; fibras sensitivas que vienen, por debajo del epitelio, a formar un plexo, el *plexo subepitelial*. De este plexo subepitelial parten fibrillas ascendentes, las cuales terminan en el mismo espesor del epitelio por arborizaciones libres (BERKLEY).

ARTICULO IV

PLEURAS

Las pleuras (inglés y alemán *Pleuræ)* son membranas serosas, sacos sin abertura por consiguiente, destinadas a facilitar el deslizamiento de los pulmones sobre las paredes de la caja que las contiene. Hay dos pleuras, una para el pulmón izquierdo y otra para el pulmón derecho. Las dos serosas, izquierda y derecha, aun cuando se hallen en contacto por detrás del esternón, son completamente in-

dependientes la una de la otra. Por lo demás, tienen el mismo valor desde su punto de vista morfológico, y salvo algunas diferencias de detalle que indicaremos en el transcurso de nuestra descripción, presentan a la derecha y a la izquierda una disposición absolutamente idéntica.

§ 1. — Disposición general

Cada una de las dos pleuras comprende dos hojas; una *hoja visceral*, que cubre el pulmón y una *hoja parietal*, que tapiza la cavidad en donde se halla contenido aquél. Entre estas dos hojas hay una cavidad, la *cavidad de la pleura*. Como la cavidad de todas las serosas, la cavidad pleural es simplemente *virtual* en estado normal: no existe *realmente* sino cuando es asiento de un derrame líquido o gaseoso. Describiremos primeramente la *hoja visceral* y la *hoja parietal* de la pleura; veremos en seguida el *modo de continuidad* de ambas hojas.

A. — Hoja visceral

La pleura visceral o pulmonar tiene una disposición que es de las más sencillas. Rodea el pulmón en toda su extensión, excepto a nivel del hilio, en donde se refleja hacia dentro para ir a continuarse con la pleura parietal. Reviste, pues, sucesivamente y sin discontinuidad las dos caras del órgano, sus dos bordes, su base y su vértice (fig. 890). A ella se debe que la superficie externa del pulmón tenga un aspecto liso pulimentado.

A nivel de las cisuras interlobulares, la pleura visceral desciende por uno de los labios de estas cisuras y, llegada al fondo, asciende por el labio opuesto. Cada lóbulo pulmonar está, pues, separado de su vecino por una doble hoja serosa, y los dos se deslizan recíprocamente uno sobre otro, como lo hace el pulmón entero sobre la pared torácica. Dicho de otro modo, la cavidad serosa envía prolongaciones a las cisuras interlobulares, y estas prolongaciones se extienden hasta el fondo de las cisuras.

La hoja visceral, muy delgada y perfectamente transparente, se adhiere al pulmón de una manera tan íntima que es imposible separarla por medio de la disección. Esta adherencia está asegurada por una delgada capa de tejido celular, el *tejido subpleural*, el cual se continúa en los espacios interlobulillares con el tejido celular del pulmón.

B. — Hoja parietal

La pleura parietal reviste uniformemente en toda su extensión la vasta cavidad en donde se halla alojado el pulmón. *Por abajo* se extiende sobre la parte lateral de la cúpula diafragmática. *Por arriba* forma por encima del pulmón una especie de fondo de saco, que se amolda exactamente al vértice del órgano. *Por dentro* cubre la cara correspondiente del mediastino. Finalmente, *por fuera*, desde la columna vertebral hasta el esternón, tapiza la cara interna de las costillas y de los espacios intercostales. Considerada en su conjunto, la pleura parietal es en todas partes continuación de sí misma y forma, por consiguiente, un todo perfecto. Presenta, sin embargo, según la región en donde se examina, algunos caracteres especiales, y para mayor comodidad de la descripción la dividiremos en *pleura diafragmática, pleura cervical, pleura mediastínica* y *pleura costal:*

1.° Pleura diafragmática. — La pleura diafragmática cubre toda la porción del diafragma que, en las inspiraciones forzadas, está en relación con la base del pulmón. Es muy delgada y adhiere íntimamente al músculo subyacente.

2.° Pleura cervical. — La pleura cervical comprende la parte más elevada de la pleura parietal, aquella que está relacionada con la región del cuello; hállase representada por una especie de casquete cuya concavidad, dirigida hacia abajo, cubre el vértice del pulmón: es el *fondo de saco superior de la pleura* o también el *casquete pleural* o *cúpula pleural.*

La cúpula pleural corresponde al orificio superior del tórax y excede ordinariamente 2 ó 3 centímetros por encima de la parte anterior de la primera costilla. Por detrás, por el contrario, la cúpula pleural queda por debajo del borde superior de la primera costilla.

La cúpula pleural sirve de superficie de implantación a un número de fascículos fibrosos o musculares que tienen por objeto fijarla en la posición que ocupa

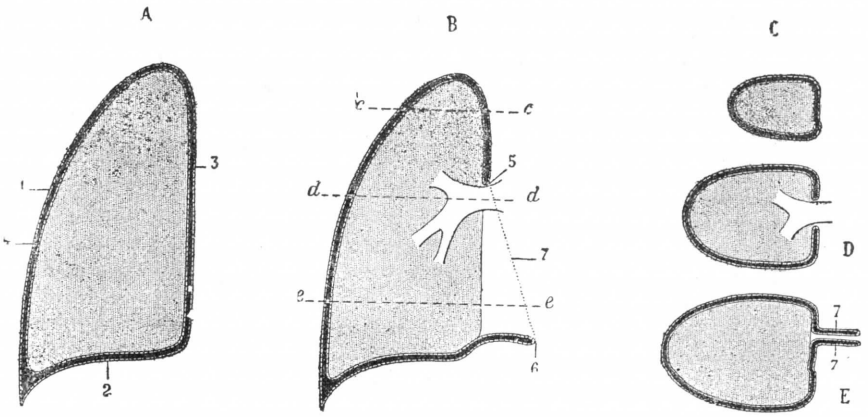

FIG. 890

Relaciones de la pleura con el pulmón *(esquemática):* A, corte frontal que pasa por delante del hilio; B, corte frontal que pasa por el hilio y por el ligamento triangular; C, D, E, tres cortes horizontales, que pasan: el primero por encima del hilio, el segundo por el hilio y el tercero por debajo del hilio (*cc*, *dd* y *ee* de la figura B).

1, pleura costal. — 2, pleura diafragmática. — 3, pleura mediastínica. — 4, pleura visceral. — 5, pleura del pedículo. 6 y 7, ligamento triangular del pulmón.

Este sistema fibromuscular, particularmente bien estudiado por ZUCKERKANDL (1877) y por SÉBILEAU (1891), constituye el *aparato suspensorio de la pleura* de este último. Comprende dos fascículos principales, uno superficial y otro profundo. El *fascículo superficial* (fig. 801), unas veces fibroso, otras muscular, pero más frecuentemente muscular según SÉBILEAU, se desprende del tubérculo anterior de la séptima cervical, y algunas veces de la sexta y de la séptima. Desde allí desciende hacia la cúpula pleural y se inserta en ella, enviando cierto número de fibras a la primera costilla. Estas últimas fibras se insertan en el borde interno de la cara posterior de la costilla, un poco por fuera de la inserción del escaleno anterior. Según su naturaleza y según sus inserciones inferiores, el fascículo superficial resulta el *ligamento pleurotransverso*, el *músculo pleurotransverso* o el *músculo costopleurotransverso.* Está siempre situado inmediatamente por detrás de la arteria subclavia, entre este vaso y el último par cervical. El *fascículo profundo* (fig. 891, 5) es siempre fibroso. Toma origen, por arriba, en la primera costilla, a 2 ó 3 centímetros de su extremo vertebral. Después se dirige oblicuamente hacia abajo y afuera y no tarda en dividirse en dos fascículos secundarios, uno interno y otro externo *(ligamentos costopleural interno* y *costopleural externo* de Sébileau). Los dos se ensanchan en forma de abanico y se fijan en la parte

externa del casquete pleural. Entre los dos fascículos, como lo demuestra la figura 891, pasa el primer nervio dorsal.

A los dos fascículos anteriores, fascículos principales, se les añade un tercero, el *ligamento vértebropleural* (fig. 891), el cual se desprende de los cuerpos vertebrales de las últimas cervicales o de la primera dorsal y va a fijarse en la parte interna y superior del fondo de saco pleural.

El ligamento vértebropleural, difícilmente aislable y siempre muy variable en sus dimensiones y en su resistencia, no es verosímilmente más que una porción condensada de la capa celular que une el fondo de saco superior de la pleura a la columna cérvicodorsal y a los conductos, la tráquea y el esófago, que descienden por delante de esta columna. En cuanto a los otros dos ligamentos, tienen una significación completamente distinta. El fascículo superficial, en primer lugar, es muy probablemente el mismo músculo, más o menos reducido por el proceso atrófico, que TESTUT ha descrito *(Bull. Soc. d'Anthropologie de Paris*, 1893) con el nombre de *escaleno intermediario*, y que, anormal en el hombre, es constante en gran número de especies simianas; se extiende desde la primera costilla a la apófisis transversa de la sexta o de la séptima cervical y forma parte del sistema de los escalenos. El fascículo profundo o costopleural parece tener una significación análoga: es también un resto, una *reliquia fibrosa*, de fascículos musculares pertenecientes al sistema escalénico y que, hallándose en el hombre enteramente desprovistos de función, han desaparecido como órganos contráctiles.

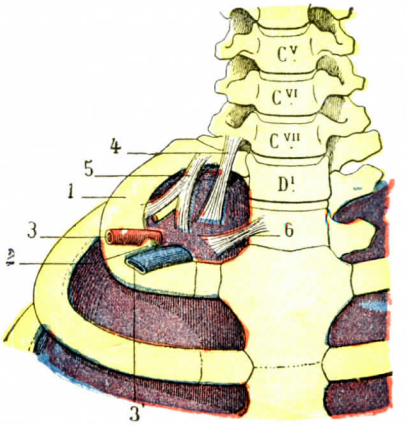

FIG. 891

Aparato ligamentoso subpleural (según las disecciones de SÉBILEAU).

1, primera costilla. — 2, tubérculo de Lisfranc. —3, 3', arteria y vena subclavias. — 4, ligamento pleurotransverso. — 5, ligamento costopleural. — 6, ligamento vértebropleural.—CV, CVI, CVII, quinta, sexta y séptima vértebras cervicales. — D1, primera vértebra dorsal.

Esta concepción del aparato suspensorio de la pleura ha reemplazado la del diafragma cérvicotorácico (BOURGERY), especie de abanico fibroso que llena en parte el área del orificio superior del tórax y radia hacia la primera costilla. Esta disposición parece resultar de una extensión de las fibras del aparato suspensorio.

La cúpula pleural es el único de los fondos de saco de la pleura en que las *relaciones* del pulmón se confunden con las de la serosa. Está íntimamente unida, en efecto, por su concavidad, al vértice del pulmón.

Por su convexidad, sus relaciones se efectúan con los órganos del hueso supraclavicular comprendidos en la región situada por dentro de los escalenos (figuras *892* y *893*); confina por dentro con los conductos aéreos y digestivo. En su vertiente anterior se disponen (detrás de la clavícula y las inserciones musculares que limitan esta región por delante) los vasos subclavios, la vena subclavia enteramente por delante y la arteria detrás de la vena. La arteria está rodeada a la derecha por tres asas nerviosas: por fuera, el frénico, que abandona un ramo al ganglio cervical inferior del simpático; en medio, el asa de Vieussens del simpático; por dentro, el neumogástrico, que deja el nervio recurrente (que en su origen está también en contacto con la pleura). A la izquierda del neumogástrico es más interno; el recurrente, situado en el ángulo tráqueoesofágico, está alejado de la cúpula pleural. En la vertiente posterior, en la fosita «suprarretropleural» (SÉBILEAU), entre el ligamento vértebropleural y el ligamento transversopleural, se encuentra

el ganglio de Neubauer, ganglio cervical inferior del simpático fusionado con el primer ganglio torácico (ganglio estelar). La arteria vertebral pasa delante de él: es, por decirlo así, la tapadera de la fosita suprarretropleural. En la vertiente posterior de la cúpula se encuentran también en contacto con la primera costilla el octavo nervio cervical y el primer nervio dorsal, que más hacia fuera entran en la constitución del plexo braquial.

3.° Pleura mediastínica. — La pleura mediastínica, como su nombre indica, está en relación con los diferentes órganos que constituyen el mediastino.

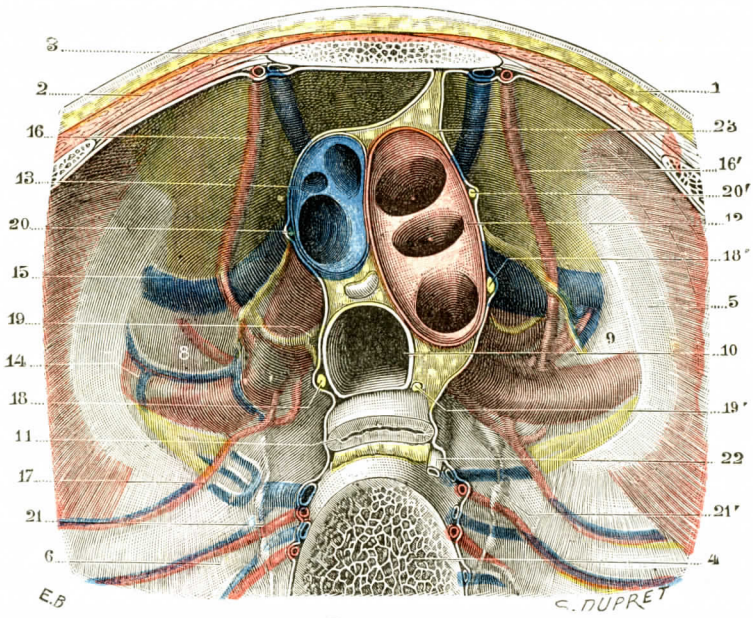

FIG. 892

Las dos cúpulas pleurales vistas desde abajo, después de la ablación de los pulmones y la sección transversal del tórax a nivel de la tercera vértebra dorsal (T.-J.).

1, piel y tejido celular subcutáneo. — 2, pectoral mayor. — 3, esternón. — 4, tercera vértebra dorsal. — 5, primera costilla. — 6, músculos y vasos intercostales. — 7, mamaria interna derecha. — 8, cúpula pulmonar derecha. — 9, cúpula pulmonar izquierda. — 10, tráquea. — 11, esófago. — 12, porción derecha superior del cayado aórtico, con los orificios de los tres troncos que de él arrancan (subclavia izquierda, carótida primitiva izquierda, tronco braquiocefálico). — 13, extremidad superior de la vena cava superior, con los orificios de los dos troncos venosos braquiocefálicos y de la vena mamaria interna. — 14, arteria subclavia. — 15, vena subclavia. — 16, arteria mamaria interna izquierda. — 17, arteria intercostal superior. — 18, 18', neumogástricos derecho e izquierdo. — 19, 19', recurrentes derecho e izquierdo. — 20, 20', frénicos derecho e izquierdo. — 21, 21', simpáticos derecho e izquierdo. — 22, conducto torácico. — 23, tejido celuloadiposo del mediastino.

Forma la pared interna de la vasta cavidad que contiene el pulmón. Hay, naturalmente, dos pleuras mediastínicas, la derecha y la izquierda.

A. DISPOSICIÓN GENERAL. — Considerada desde el punto de vista de su disposición general, la pleura mediastínica se conduce diferentemente: 1.°, *por encima* del pedículo pulmonar; 2.°, a nivel de este pedículo, y 3.°, por debajo de él.

α) *Por encima* del pedículo (fig. 894, C), la hoja serosa se extiende directamente y sin interrupción desde la columna vertebral hasta el esternón.

β) *A nivel del pedículo* (fig. 894, D), los diferentes conductos que constituyen este pedículo detienen la hojilla serosa y la obligan a reflejarse sobre ellos. Si, en un corte transversal, seguimos la pleura mediastínica de atrás a delante, veremos que, una vez llegada al pedículo, se refleja de dentro a fuera, tapiza la cara

posterior del pedículo y, en el extremo externo de este último, se continúa con la hojilla visceral que cubre la cara interna del pulmón. Si ahora seguimos esta pleura mediastínica de delante atrás, la veremos igualmente reflejarse sobre la cara

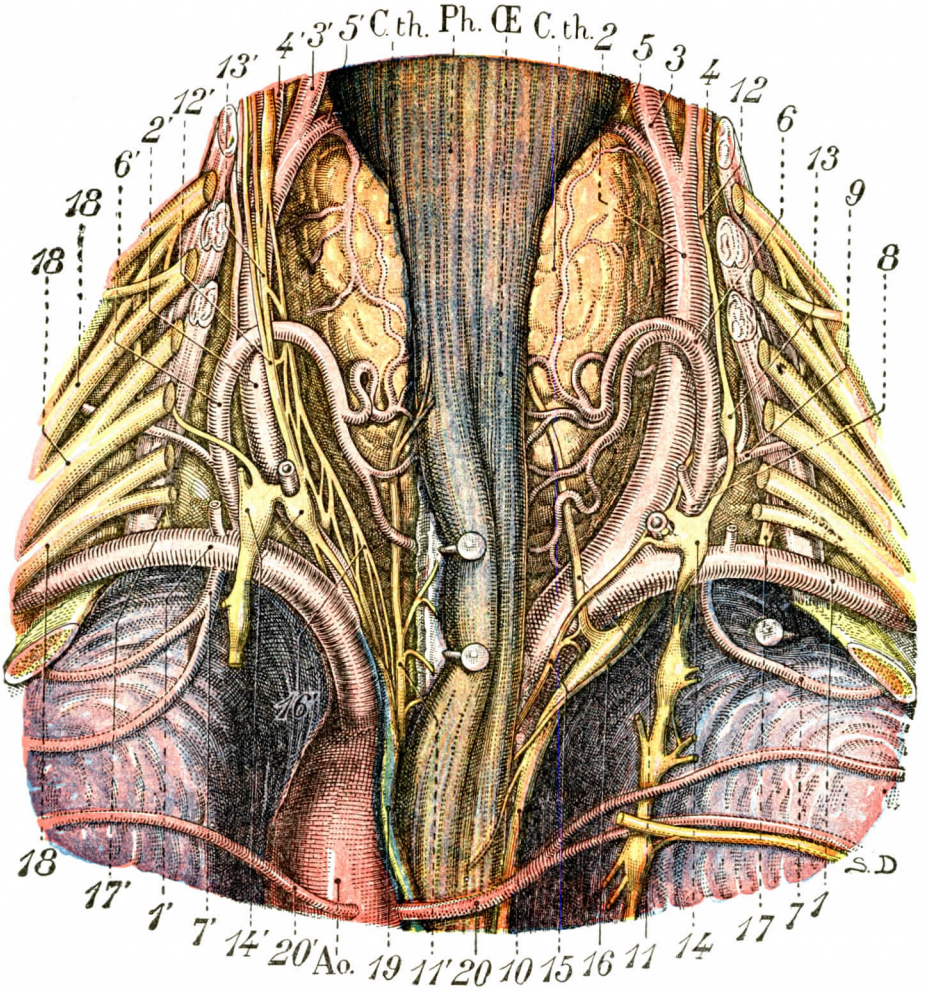

FIG. 893

Las arterias subclavias y los órganos de la base del cuello (vista posterior).

(Se ha quitado la columna vertebral entre la tercera cervical y la cuarta dorsal.)

Ph., faringe. — Œ., esófago. — Ao., aorta. — C.th., cuerpo tiroides.

1, 1', arterias subclavia derecha e izquierda. — 2, 2', carótidas primitivas derecha e izquierda. — 3, 3', carótidas externas. — 4, 4', carótidas internas. — 5, 5', arterias tiroideas superiores. — 6, 6', arterias tiroideas inferiores. — 7, intercostal superior izquierda. — 8, tronco tirocérvicoescapular derecho. — 9, arteria escapular superior. — 10, nervio neumogástrico derecho. — 11, 11', nervios recurrentes derecho e izquierdo. — 12, 12', linfático cervical. — 13, ganglio cervical mediano derecho. — 13', ojal nervioso simpático por el que pasa la arteria tiroidea inferior izquierda. — 14, 14', ganglios estelares derecho e izquierdo. — 15, un nervio cardiaco inferior derecho anastomizado con el recurrente derecho. — 16, 16', nervios cardíacos superiorers derecho e izquierdo. — 17, 17', nervios frénicos derecho e izquierdo. — 18, 18, 18, plexo braquial. — 19, conducto torácico. — 20, 20', arterias intercostales aórticas.

anterior del pedículo pulmonar y, una vez llegada al extremo externo de este pedículo pulmonar, la pleura mediastínica está en realidad dividida en dos partes: una posterior o *retropedicular*, que se extiende desde la columna vertebral

a la parte posterior del pedículo, y otra anterior o *prepedicular*, que va desde el esternón a la cara anterior del pedículo.

γ) *Por debajo del pedículo* (fig. 894, E), la disposición es casi igual. La pleura mediastínica se divide también aquí en dos porciones, una posterior y otra anterior. Estas dos porciones, una vez llegan a ponerse en contacto, se reflejan de fuera a dentro y, pegadas íntimamente, alcanzan la cara interna del pulmón, en donde se separan para continuarse con la hojilla visceral: a estas dos hojillas soldadas, que van del mediastino a la porción subpedicular del pulmón, se les da el nombre de *ligamento del pulmón*. Más adelante insistiremos acerca de esto.

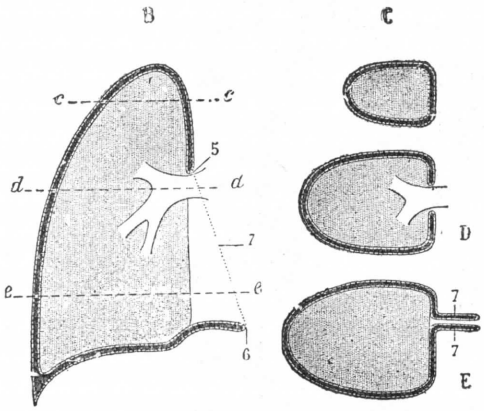

FIG. 894

Disposición general de la pleura mediastínica: B, corte frontal del pulmón derecho, que pasa por el hilio y por el ligamento triangular; C, D, E, tres cortes horizontales que pasan: el primero por encima del hilio, el segundo por el hilio y el tercero por debajo del hilio (por *cc*, *dd* y *ee* de la figura B).

5, pleura del pedículo. — 6 y 7, ligamento triangular del pulmón.

B. RELACIONES DIFERENTES A LA DERECHA Y A LA IZQUIERDA. — Como los órganos que contienen el mediastino no están dispuestos exactamente según las leyes de la simetría, la pleura mediastínica que los cubre tiene relaciones un poco diferentes a la derecha y a la izquierda.

α) La *pleura mediastínica derecha* cubre sucesivamente, yendo de atrás a delante, la parte inferior del esófago, el tronco arterial braquiocefálico, la tráquea, la vena cava superior, la ácigos mayor y su cayado y, finalmente, el pericardio, del cual está separada por el nervio frénico y por los vasos diafragmáticos superiores.

β) La *pleura mediastínica izquierda*, a su vez, tapiza sucesivamente el lado izquierdo del esófago (véase *Esófago)* y la aorta descendente, luego la cara izquierda del cayado aórtico y la arteria subclavia izquierda que de él sale y, finalmente, la cara izquierda del pericardio, del cual está separada, como en el lado derecho, por el nervio frénico y por los vasos diafragmáticos superiores.

C. TEJIDO CELULAR SUBYACENTE. — La pleura mediastínica es bastante gruesa. Está solamente unida a los órganos subyacentes por un tejido celular laxo, más o menos rico en grasa. Sin embargo, en el pericardio este tejido celular se hace más denso, y la serosa, a este nivel, está fuertemente arherida.

4.° Pleura costal. — La pleura costal corresponde a las costillas, de donde deriva su nombre. Digamos desde luego que reviste la cara interna de las doce costillas y los espacios intercostales correspondientes.

A. DISPOSICIÓN GENERAL. — Si la seguimos de delante atrás, la veremos cubrir al principio la cara posterior del esternón y el músculo triangular que en él se inserta.

Luego se extiende sobre los vasos mamarios internos, sobre las costillas cartilaginosas y óseas y, entre las costillas, sobre los músculos intercostales internos.

Completamente por detrás, a nivel de la extremidad vertebral de las costillas, tapiza los músculos intercostales externos, los vasos y nervios intercostales, el

cordón del gran simpático y los ligamentos anteriores que unen las costillas a la columna vertebral.

B. Modo de continuarse con las otras porciones de la pleura parietal. — Debemos ahora preguntarnos de qué modo se continúa la pleura costal con las otras porciones de la pleura parietal, y a este objeto la examinaremos sucesivamente: 1.°, en su *parte posterior;* 2.°, en su *parte superior;* 3.°, en su *parte inferior;* 4.°, en su *parte anterior.*

a) *En su parte posterior,* ante todo, por dentro de las articulaciones costovertebrales, la pleura costal se refleja de atrás a delante sobre la cara lateral de

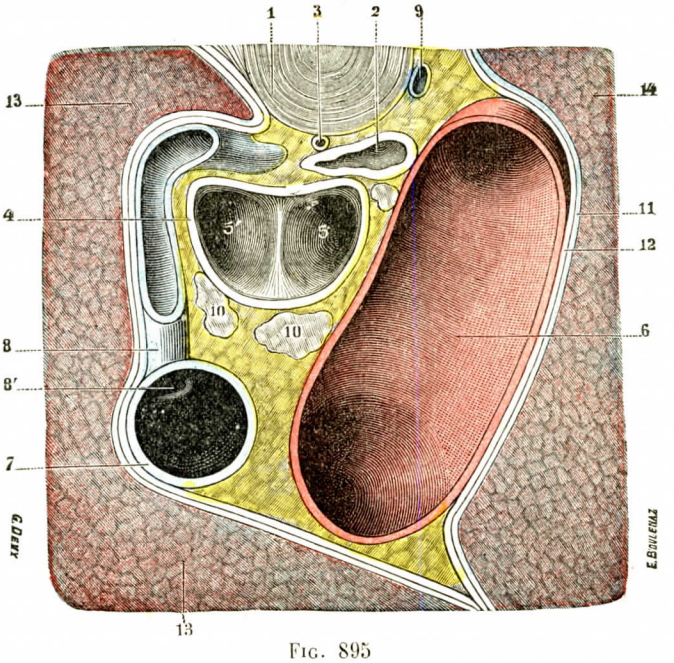

Fig. 895

Pleuras vistas en un corte horizontal del tórax que pasa inmediatamente por encima de la bifurcación de la tráquea (cadáver congelado, segmento inferior del corte).

1, disco intervertebral entre Dv y Dvi. — 2, esófago. — 3, conducto torácico. — 4, tráquea cortada inmediatamente por encima de la bifurcación. — 5, 5', bronquio izquierdo y bronquio derecho. — 6, cayado aórtico. — 7, vena cava superior. — 8, ácigos mayor, con 8', su desembocadura en la vena cava. — 9, ácigos menor. — 10, ganglios linfáticos. — 11, pleura visceral. — 12, pleura mediastínica. — 13, pulmón derecho. — 14, pulmón izquierdo.

los cuerpos vertebrales y va a continuarse, sin línea de separación alguna, con la pleura mediastínica *(seno costomediastino anterior,* o mejor, *vértebromediastino).* Sin embargo, la disposición no es exactamente la misma a la derecha que a la izquierda.

α) *A la derecha,* la pleura, en su porción interior, en vez de pasar directamente del lado derecho de la columna vertebral a la cara lateral derecha del esófago, se insinúa con bastante frecuencia (pero no siempre) entre este último órgano y los cuerpos vertebrales, formando así una especie de fondo de saco, más o menos profundo, que designaré con el nombre de *fondo de saco retroesofágico* de la pleura (fig. 897, 3). Este fondo de saco, perfectamente representado por Braune en su atlas (lámina XIII), ha sido indicado en Francia por Farabeuf y por Quénu. Como Braune, hemos observado varias veces su existencia en cortes de cadáveres

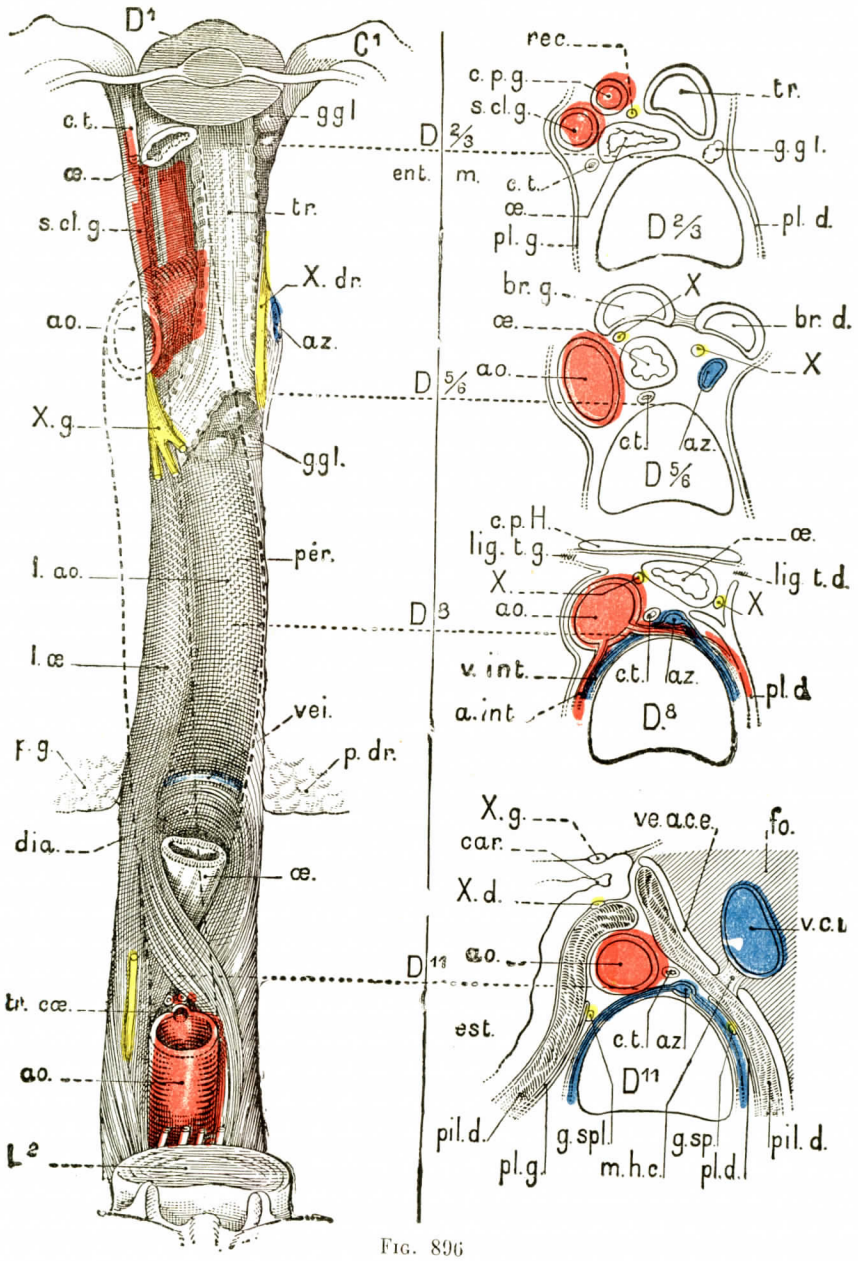

FIG. 896

Topografía de los órganos del mediastino posterior en alzado y en corte (según BRAINE).

A la izquierda, el cuarto plano del corredor mediastínico posterior; se han resecado la aorta y el esófago; la línea de puntos indica su lecho.

A la derecha, cuatro cortes señalados: 1.°, a la entrada del mediastino, entre la segunda y la tercera dorsales; 2.°, en la bifurcación de los bronquios principales, entre la quinta y la sexta dorsales; 3.°, en medio de la aurícula izquierda, a la altura de la octava dorsal; 4.°, a la altura del cardias, es decir, de la undécima dorsal.

Leyenda de la parte izquierda:

D^1, primera dorsal. — c.t., conducto torácico. — œ., esófago. — ggl., ganglios. — tr., tráquea. — s.cl.g., subclavia izquierda. — X.dr., X.g., neumogástrico derecho y neumogástrico izquierdo. — ao., aorta. — az., ácigos. — per., pericardio. — l.ao., lecho de la aorta. — l.œ., lecho del esófago. — p.dr., p.g., pulmón derecho y pulmón izquierdo. — dia., diafragma. — vei., pequeña vena transversal. — tr.coe., tronco celíaco. — L^2, segunda lumbar.

Leyenda de los cortes:

Primer corte: tr., tráquea. — œ., esófago. — c.p.g., carótida primitiva izquierda. — s.cl.g., subclavia izquierda. — c.t., conducto torácico. — pl.g., pl.d., pleura izquierda, pleura derecha.

Segundo corte: ao., aorta. — br.d., br.g., bronquios derecho e izquierdo. — az., ácigos. — X. X. neumogástricos.

Tercer corte: c.p.H., fondo de saco pericardíaco de Haller. — lig.t.g., lig.t.d., ligamentos triangulares izquierdo y derecho. — a.int., arteria intercostal. — v. int., vena intercostal.

Cuarto corte: ve.a.c.e., vestíbulo de la trascavidad de los epiplones. — fo., hígado. — v.c.i., vena cava inferior. — est., estómago. — pil.d., pil.g., pilares diafragmáticos derecho e izquierdo. — pl.g., pleura izquierda. — pl. d., pleura derecha. — g.spl., esplácnico mayor. — m.h.c., meso hepatocava. — car., cardias.

congelados. En un caso especialmente (véase tomo IV, a propósito del *Estómago*, la sección horizontal por el cuerpo de la undécima dorsal) lo he visto extenderse hasta un centímetro a la izquierda de la línea media.

β) *A la izquierda* no hay nada de esto: la pleura izquierda, al separarse de la cara lateral de la columna vertebral, se dirige directamente hacia delante para cubrir el lado izquierdo de la aorta, sin formar el menor fondo de saco. Esto es lo que decidió a Quénu a escoger y a recomendar el lado izquierdo para alcanzar el mediastino posterior después de la resección de las costillas. En la parte inferior del tórax, sin embargo, cuando la aorta ha alcanzado la línea media y cuando el esófago ha ido a situarse inmediatamente por delante de ella, la pleura mediastínica se insinúa (figura 898), a la izquierda como a la derecha, entre los dos órganos. Realmente hay a este nivel dos *fondos de saco retroesofágicos* o *aórticoesofágicos*, el uno a la derecha y el otro a la izquierda. Estos dos fondos de saco, que se miran por su convexidad, llegan más o menos lejos por detrás del conducto esofágico. Entre ellos se extiende una lámina fibrosa transversal, más o menos gruesa y más o menos resistente, a la cual Morosow ha dado el nombre, bien impropio por cierto, de *ligamento interpleural*. En efecto, este seudoligamento no es más que el tejido conjuntivo periesofágico, que se ha engrosado más o menos a este nivel.

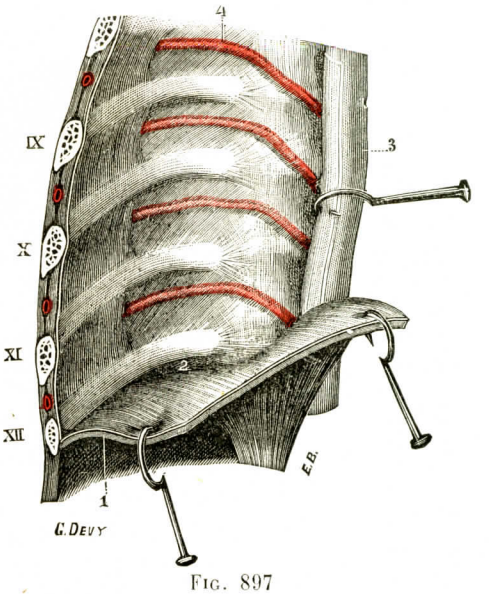

Fig. 897

Parte posterior del seno costodiafragmático derecho vista por arriba.

IX, X, XI, XII, novena, décima, undécima y duodécima costillas. — 1, diafragma, inclinado hacia delante y abajo. — 2, seno costodiafragmático, que desciende un poco por debajo de la duodécima costilla. — 3, esófago, por detrás del cual se insinua la pleura para formar el fondo de saco retroesofágico. — 4, arterias intercostales, cubiertas por la pleura.

b) *Parte superior.* — Por su parte superior, la pleura costal se continúa igualmente sin línea de separación precisa con la pleura cervical o cúpula pleural.

c) *Parte inferior.* — Por su parte inferior desciende hasta las inserciones costales del diafragma y desde allí pasa a la cara superior de este músculo. Reflejándose así desde la cara interna de las costillas a la bóveda diafragmática, forma un canal angular, semicircular, oblicuamente dirigido hacia abajo y atrás (fig. 897, 2): es el *seno costodiafragmático (fondo de saco inferior* de algunos autores), que se extiende desde la base del apéndice xifoides hasta la duodécima costilla. Es de observar que la línea según la cual se refleja la pleura costal para pasar sobre el diafragma no es una línea regular, sino una línea más o menos festoneada, correspondiendo los dientes de los festones a los arcos costales y preferentemente al borde superior de estos arcos, ya que los mismos festones están en relación con los espacios intercostales.

d) *Parte anterior.* — Por su parte anterior, la hoja que tapiza los cartílagos costales y la cara posterior del esternón, reflejándose bruscamente hacia atrás y hacia fuera para pasar al mediastino, forma un nuevo canal angular, oblicuo hacia abajo y afuera, que designaremos con el nombre de *seno costomediastínico anterior*. En la respiración moderada, el pulmón no llena nunca por completo los dos senos costodiafragmático y costo mediastínico. La parte más profunda de estos se-

nos está desocupada y a su nivel las dos hojillas serosas que constituyen el seno están aplicadas inmediatamente la una contra la otra. Los dos fondos de saco pueden recubrirse lo mismo que unos faldones de levita (FARABEUF). En el párrafo siguiente tendremos ocasión de volver a tratar de este asunto.

C. TEJIDO CELULAR SUBYACENTE. — La pleura costal es notable por su espesor. En su cara profunda está tapizada por una misma hoja aponeurótica que aumenta su resistencia y que permite aislarla por disección: es la *fascia endotorácica* de ciertos autores. Está formada por una aglomeración de tejido celular

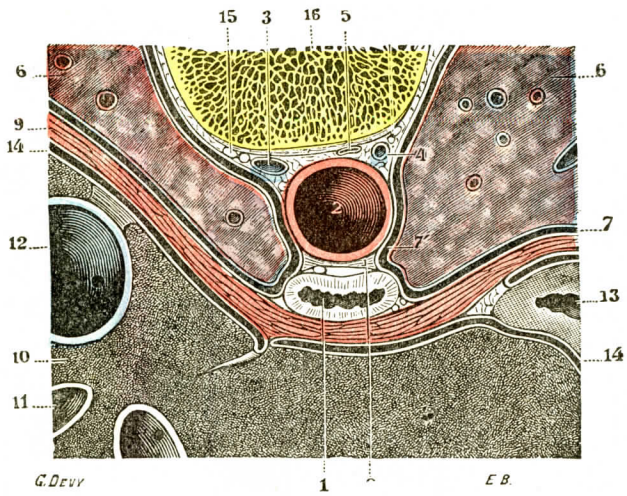

FIG. 898

Pleura costomediastínica vista en un corte horizontal del tórax que pasa por la parte inferior de la décima vértebra dorsal (cadáver congelado).

1, esófago, con los neumogástricos. — 2, aorta. — 3, ácigos mayor. — 4, ácigos menor. — 5, conducto torácico. — 6, pulmones. — 7, pleura, con 7', fondo de saco preesofágico. — 8, lámina conjuntiva que va de una pleura a la otra (*ligamento pleural* de MOROSOW). — 9, diafragma. — 10, hígado. — 11, venas suprahepáticas. — 12, vena cava inferior. — 13, estómago. — 14, peritoneo. — 15, nervio gran esplacnico. — 16, columna vertebral.

subpleural. La fascia endotorácica separa la pleura costal de las costillas y de los músculos intercostales.

C. — MANERA DE CONTINUARSE LAS DOS HOJILLAS

Hemos visto que la hoja visceral de la pleura cubre el pulmón en toda su extensión, excepto a nivel del hilio. A este nivel la hojilla visceral, reflejándose hacia dentro, pasa sobre los órganos que constituyen el pedículo, los envuelve en una vaina común y, una vez llegada a la hojilla parietal, que está formada aquí por la pleura mediastínica, se continúa con ella. La serosa resulta así reducida de nuevo a la unidad.

1.° Vaina de la serosa del pedículo. — Si termináramos aquí nuestra descripción, el lector creería ciertamente que la vaina del pedículo que establece la continuidad entre las dos hojas de la serosa tiene la forma de un manguito cilíndrico cuya extremidad interna, circular, se confundirá con la hoja visceral de alrededor del hilio y cuya extremidad externa, igualmente circular, se continuaría

con la pleura mediastínica. Tal idea sólo en parte es exacta y hay necesidad de aclararla

Ante todo, la vaina serosa del pedículo no es un manguito; en efecto, su longitud, exactamente igual a la distancia que separa la hoja visceral de la hoja parietal, es nula en las condiciones ordinarias, cuando la cavidad pleural es sencillamente virtual y cuando las hojillas citadas están inmediatamente adosadas una con otra. Solamente en el caso de derrame pleural es cuando las dos hojas

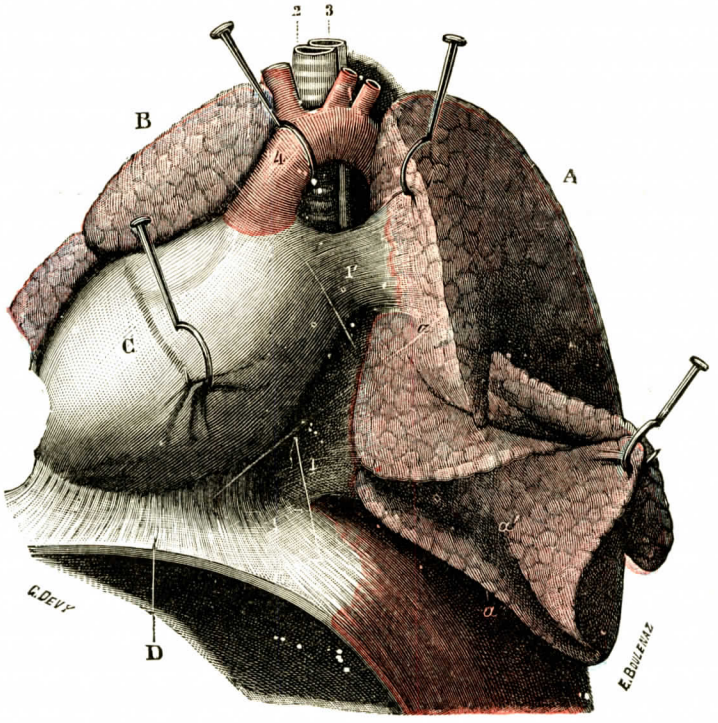

FIG. 899

Ligamento triangular del pulmón izquierdo visto por su cara anterior.

(El pulmón izquierdo está erinado hacia fuera; el corazón, dentro del pericardio, está fuertemente inclinado a la derecha.)

A, pulmón izquierdo, con: *a*, su cara interna; *a'*, su base; *a''*, lengüeta circular recibida en el seno costodiafragmático. — B, lóbulo superior del pulmón derecho. — C, corazón revestido de su pericardio. — D, diafragma.

1, ligamento del pulmón izquierdo. — 1', parte superior de este ligamento, que cubre el pedículo pulmonar. — 2, traquearteria. — 3, esófago. — 4, cayado aórtico.

referidas se separan entre sí, y entonces la vaina del pedículo adquiere cierta longitud, longitud que siempre es proporcional al grado de separación de las dos hojas

Por otra parte, si examinamos en la cara interna del pulmón (figs. 857 y 858) la línea según la cual se refleja la pleura visceral para dirigirse hacia el mediastino, veremos que esta línea, en vez de ser exactamente circular, como lo haría creer la palabra *manguito* empleada anteriormente, forma en realidad una especie de raqueta, cuya porción ancha está en relación con el contorno del hilio y cuya prolongación o mango se dirige hacia abajo y desciende hasta la base del pulmón. Por el lado del mediastino hallamos una disposición completamente semejante.

2.° Ligamento triangular del pulmón. — La cara interna del pulmón está, pues, unida al mediastino, independientemente de la vaina del pedículo, por un largo repliegue situado por debajo de este pedículo y que se halla en relación con el mango de la raqueta de que hemos hablado anteriormente. Este repliegue, que continúa por abajo la vaina del pedículo, tiene el nombre de *ligamento del pulmón*. En realidad es un seudoligamento: no es más que un pliegue pleural que forma, como se comprende, una barrera teórica bien precaria entre los dos mediastinos anterior y posterior (Braine) Para ponerlo de manifiesto, y para tener al mismo tiempo una idea exacta de su disposición, basta abrir el tórax por su parte anterior y rechazar el pulmón hacia fuera y atrás.

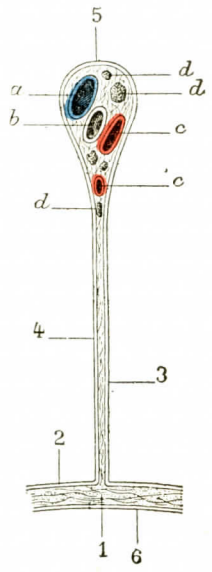

Fig. 900

Ligamento triangular de la figura anterior visto en un corte vertical y ánteroposterior.

1, diafragma. — 2, pleura diafragmática. — 3, hoja anterior del ligamento triangular. — 4, hoja posterior.—5, pedículo pulmonar, con *a*, arteria pulmonar; *b*, bronquio; *c*. *c*. venas pulmonares; *d*, *d*, *d*, ganglios. — 6, peritoneo.

A. Forma y relaciones — Entonces se observa (figura 899, 1) que el ligamento del pulmón tiene la forma de una hoja triangular dispuesta en sentido frontal, y de este modo presenta un *vértice*, una *base*, dos *bordes* y dos *caras:*

α) El *vértice*, dirigido hacia arriba, está en relación con la parte inferior del pedículo, es decir, con la rama de origen más inferior de la vena pulmonar posterior e inferior.

β) La *base*, llamada también *borde inferior*, descansa sobre la bóveda diafragmática: unas veces se adhiere al diafragma en toda su extensión, y otras, como en el caso del sujeto que representa la figura 899, sólo se adhiere por su parte interna, quedando la parte externa completamente libre.

γ) Los *dos bordes* se distinguen en interno y externo. El primero está en relación con el mediastino y el segundo con la cara interna del pulmón. Estos dos bordes no son exactamente verticales, sino que se inclinan ligeramente de arriba abajo y de delante atrás. En el pulmón, especialmente, se ve el borde externo del ligamento dirigirse de la parte inferior del hilio hacia el punto en donde el borde posterior del pulmón se une con la región de la base.

δ) Las *dos caras* del ligamento triangular del pulmón están orientadas en sentido frontal: la una, *cara anterior*, mira hacia delante, hacia el esternón; la otra, *cara posterior*, mira hacia atrás, hacia el lado de la columna vertebral. El ligamento triangular derecho, rechazado hacia atrás por el cayado de la vena inferior, se inclina hacia abajo y atrás; el izquierdo es casi vertical

B. Constitución anatómica. — Por lo demás, como todos los repliegues de las serosas, el ligamento del pulmón se compone esencialmente de dos hojas, una anterior y otra posterior. Estas dos hojillas (fig. 900), a nivel del vértice del ligamento, se separan entre sí para envolver el pedículo pulmonar. En todos los demás puntos de la circunferencia del ligamento se separan igualmente para dirigirse una hacia delante y la otra hacia atrás, y se continúan: 1.°, a nivel de la base, con la pleura diafragmática; 2.°, a nivel del borde interno, con la pleura mediastínica; 3.°, a nivel del borde externo, finalmente, con la porción de la pleura visceral que tapiza la cara interna del pulmón

Contienen su interior una hilera celulosa sin grosor que se continúa con el tejido conjuntivo del hilio y de los ganglios linfáticos.

§ 2. — Topografía tóracopulmonar

En patología médica, para precisar un diagnóstico, y en cirugía, por las operaciones que pueden practicarse en el tórax, conviene conocer perfectamente las relaciones que presentan las paredes torácicas: 1.°, con los dos *senos costodiafragmático* y *costomediastínico;* 2.°, con las partes correspondientes de los *pulmones*, y 3.°, con las *cisuras interlobulares*.

1.° Relaciones de la pared torácica con los dos senos de la pleura. — El fondo de los dos senos costomediastínico y costodiafragmático, o mejor dicho, la línea según la cual se refleja la pleura costal para pasar sobre el mediastino y sobre el diafragma, comienza, *arriba*, por detrás de la faceta articular que se ve a cada lado de la horquilla del esternón y sobre la cual se apoya la clavícula.

a) *Relaciones diferentes a la derecha y a la izquierda.*—A partir de este punto, la línea en cuestión sigue un trayecto que es un poco diferente a la derecha y a la izquierda (fig. 901).

α) *A la derecha*, se dirige primero oblicuamente hacia abajo y adentro, alcanza pronto la línea media y la rebasa, en la mayoría de los casos, para aproximarse más o menos al borde izquierdo del esternón. Luego desciende verticalmente hasta uno o dos centímetros por encima de la base del apéndice xifoides; aquí, reflejándose hacia fuera, cruza la articulación del séptimo cartílago costal en el esternón y alcanza por un trayecto oblicuo la extremidad anterior de la porción ósea de la octava costilla. Se dirige entonces, siguiendo un trayecto casi horizontal, hacia la undécima costilla: a nivel de esta undécima costilla es donde el seno costodiafragmático tiene su punto más declive; este punto está situado a 10 u 11 centímetros de la línea media. Este es el punto más declive de la pleura, punto ánterolateral situado algo por delante de la línea axilar media (Bérard y Dunet). A partir de este punto, la línea costodiafragmática se hace ligeramente ascendente; se encuentra la duodécima costilla a 8 ó 9 centímetros de la línea media, cruza oblicuamente su cara interna y, abandonando su borde inferior, va a terminar en el raquis a nivel del borde superior

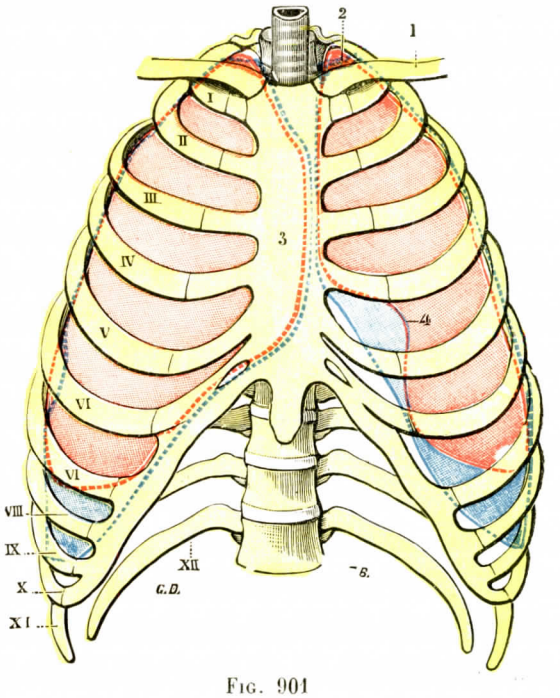

Fig. 901

Relaciones de la pleura y los pulmones con la pared ánterolateral del tórax.

(El color azul indica la pleura y el rojo los pulmones.)

I, II... y XII, primera, segunda... y duodécima costillas. — 1, clavícula. — 2, vértice del pulmón. — 3, esternón. — 4, cisura cardíaca del pulmón izquierdo.

de la primera vértebra lumbar. La pleura costa rebasa, pues, por atrás y abajo, a la duodécima costilla de un centímetro a un centímetro y medio. PANSCH la ha visto descender hasta la apófisis transversa de la primera lumbar y también hasta el borde inferior de esta vértebra, pero estos casos son excepcionales.

β) *A la izquierda*, la línea costomediastínica, a partir de la articulación esternoclavicular, desciende a lo largo del borde izquierlo del esternón (y a veces por fuera de este borde) hasta el nivel del cuarto cartílago costal. Allí se separa del esternón y, reflejándose hacia fuera, cruza oblicuamente el quinto, sexto y séptimo cartílagos costales, así como los espacios intercostales correspondientes, para ir a parar, como en el lado opuesto, al extremo anterior de la porción ósea de la octava costilla. En seguida se aproxima a las costillas siguientes, desciende un poco más abajo que en el lado derecho, estando situado su punto declive en el cruzamiento de la décima costilla (BÉRARD y DUNET), y finalmente alcanza la columna vertebral algo por debajo del extremo posterior de la duodécima costilla.

b) *Triángulo extrapleural de la pared torácica anterior.* — Como se ve por esta descripción, y mejor aún por la figura 901, las dos pleuras, la izquierda y la derecha, separadas en su parte superior por casi toda la anchura del esternón, se aproximan recíprocamente entre sí, llegan a contactar a la altura del borde superior del cuarto cartílago costal y conservan este contacto hasta el nivel del borde superior del cuarto cartílago.

Aquí se separan de nuevo; la pleura derecha continúa durante algún tiempo su trayecto descendente, y la pleura izquierda se dirige oblicuamente hacia abajo y afuera. De esta separación recíproca de las dos pleuras resulta que la pared torácica anterior tiene una porción, correspondiente a la parte inferior, que no está tapizada por la serosa y que, por consiguiente, es *extrapleural*.

Esta región tiene la forma de un triángulo, cuyo vértice está situado un poco por dentro de la extremidad esternal del cuarto cartílago costal izquierdo y cuya base corresponde a una horizontal que pasa por la base del apéndice xifoides. Comprende, con la extremidad esternal del quinto, sexto y séptimo cartílagos costales del lado izquierdo, la parte del esternón con la cual éstos se articulan.

Relaciones de este triángulo. — Dicha región, cubierta por delante por las inserciones del pectoral mayor y del músculo recto mayor del abdomen, está en relación, por detrás, con el pericardio y con el corazón (véase *Pericardio*): una aguja hundida sobre no importa qué punto de su superficie penetra en el corazón sin interesar las pleuras.

c) *Relaciones de la duodécima costilla con la pleura.* — Las relaciones de la pleura con la duodécima costilla son variables. Siempre la pleura rebasa su borde inferior (FARABEUF y RÉCAMIER). Pero la costilla es más o menos larga. Cuando es larga, su tercio externo y hasta su mitad externa exceden la serosa por fuera. Cuando la costilla es corta (a menudo es entonces horizontal), puede estar tapizada por completo por la serosa, que la rebasa también por fuera. Importa conocer estos detalles para el descubrimiento quirúrgico del riñón por vía lumbar.

d) *Relaciones con el reborde condrocostal.* — El fondo de saco dista tres centímetros por término medio por fuera del esternón, cinco centímetros en la línea mamelonar, cuatro centímetros en la línea axilar anterior y un centímetro en la línea axilar media.

2.° Relaciones de la pared torácica con los bordes anterior e inferior del pulmón. — Ocupando el saco pleural, con relación al tórax, una situación absolutamente fija, y teniendo los pulmones, por el contrario, a causa de la respiración, movimientos alternativos de ampliación y de reducción, las relaciones del continente con el contenido variarán naturalmente con el volumen de este último, es decir, según se le considere *en estado de espiración* o *de inspiración*.

A. Pulmones en espiración. — Respecto a este punto, conviene examinar separadamente uno y otro pulmón. Veamos primero el derecho:

a) *Pulmón derecho.* — En el momento de la espiración (fig. 902, A), condición que está bastante bien realizada en el estado cadavérico, el borde anterior del pulmón derecho se aproxima mucho al fondo del seno costomediastínico sin alcanzarlo del todo: todavía queda separado de él por un intervalo de unos 10 a 15 milímetros por término medio. Por lo demás, este borde es vertical, como lo es el mismo seno. El pulmón abandona el esternón a nivel de la extremidad esternal del sexto espacio intercostal y se dirige entonces hacia fuera y abajo como el seno costodiafragmático, pero siguiendo un trayecto mucho menos oblicuo que el seno (fig. 901). Sigue al principio el sexto cartílago costal, cruza en seguida la extremidad anterior de la porción ósea de la sexta costilla, se dirige de allí hacia la décima, que cruza a nivel de la línea escapular, y, finalmente, va a parar al cuello de la undécima. El borde inferior del pulmón derecho, como se ve, está situado en un plano mucho más elevado que el que ocupa el seno costodiafragmático (fig. 902, A); a nivel de la línea axilar, es decir, a nivel de la vertical que pasa por el vértice del hueco de la axila, este borde está separado del seno por un intervalo de 7 a 9 centímetros.

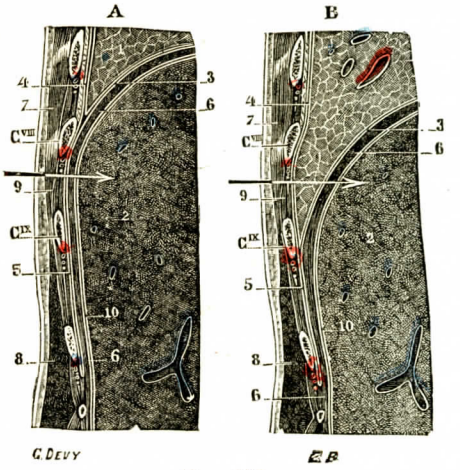

Fig. 902

Seno costodiafragmático derecho visto en un corte vérticotransversal del tronco: A, durante la espiración; B, durante la inspiración.

1, pulmón derecho. — 2, lóbulo derecho del hígado. — 3, pleura diafragmática. — 4, pleura costal. — 5, seno costodiafragmático. — 6, diafragma. — 7, serrato mayor. — 8, músculo dorsal ancho. — 9, octavo espacio intercostal. — 10, peritoneo.

CVII y CIX, octava y novena costillas.

(Por estas dos figuras se ve: 1.°, que, durante la espiración, la flecha que penetra horizontalmente en el octavo espacio intercostal no interesa el pulmón; 2.°, que durante la inspiración, al contrario, el pulmón, que ha descendido al seno costodiafragmático, es traspasado al mismo tiempo que el diafragma y el hígado.)

b) *Pulmón izquierdo.* — En cuanto al pulmón izquierdo, su borde anterior se conduce al principio como el del pulmón derecho, es decir, que se detiene a unos 10 ó 12 milímetros por fuera del seno costomediastínico. Esta relación se mantiene hasta la articulación esternal del cuarto cartílago costal. Aquí el borde anterior del pulmón se dirige primero hacia fuera y luego hacia abajo y adentro, formando así esa ancha escotadura que hemos denominado *escotadura cardíaca*. Esta escotadura es muy variable según los sujetos, y, naturalmente, se separa tanto más del seno cuanto más profunda es. Su cuerno inferior descansa ordinariamente sobre el sexto cartílago costal, a igual distancia de su extremo anterior y de su extremo posterior. A partir de este punto, el pulmón izquierdo sigue un trayecto enteramente análogo al del pulmón derecho, con la diferencia, sin embargo, de que desciende un poco más abajo. A nivel de la línea axilar su borde inferior cruza la séptima costilla.

B. Pulmones en inspiración. — En el momento de la inspiración (fig. 902, B), a consecuencia del aumento de volumen que sufren entonces los pulmones, las relaciones anteriores se modifican del modo siguiente:

Si la inspiración es moderada, como ocurre en la respiración ordinaria, el borde anterior del pulmón se dirige hacia dentro, hacia el fondo del seno costomediastínico, pero sin alcanzar este fondo: los dos pulmones, aun cuando se aproximan mucho entre sí, no llegan a contactar.

A su vez, el borde inferior del pulmón desciende al seno costodiafragmático; pero, como el borde precedente, no llega a llenarlo por completo (fig. 902, B). Su descenso, medido a nivel de la línea axilar, sólo es de 3 a 4 centímetros, mientras que la distancia que durante la espiración separa el pulmón del fondo del seno es, según ya hemos visto, de 7 a 9 centímetros.

Por consiguiente, aun cuando los pulmones estén en inspiración fisiológica, los dos senos costomediastínico y costodiafragmático no están completamente ocupados por estos órganos; tienen todavía, cerca del fondo, una porción libre, una

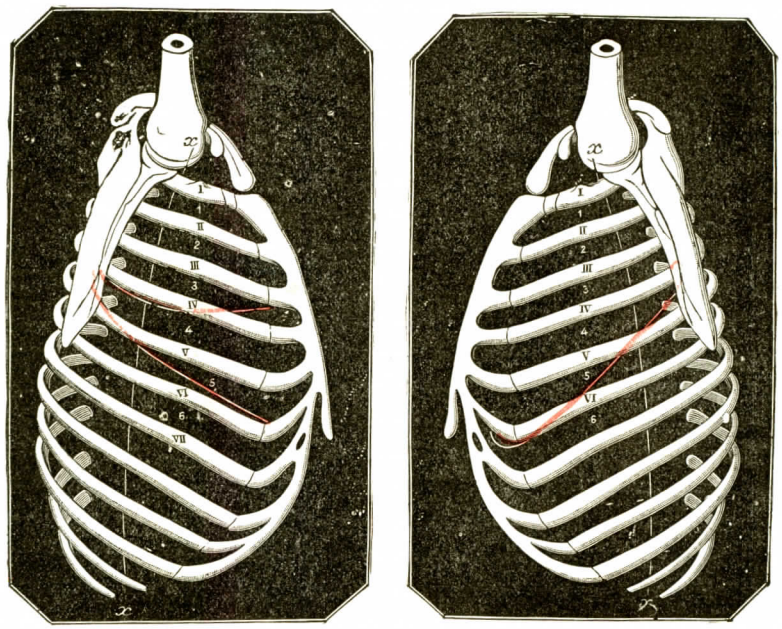

FIG. 903

Relaciones de las cisuras interlobulares con la pared torácica *(esquemática)*.
A, lado derecho; B, lado izquierdo.

(Las líneas rojas indican el trayecto de las cisuras interlobulares.)

I, II, III, IV, V, VI, VII, primera, segunda, tercera, cuarta, quinta, sexta y séptima costillas.
1, 2, 3, 4, 5, 6, primero, segundo, tercero, cuarto, quinto y sexto espacios intercostales. — *x x*, línea axilar.

porción deshabitada, que mide, en el seno costodiafragmático, de 3 a 6 centímetros de altura. Sólo en las inspiraciones forzadas, es cuando los pulmones, aumentando todavía de volumen, descienden hasta el fondo de los senos y cuando el saco pleural está completamente en contacto con la superficie exterior de su contenido.

3.° Relaciones de la pared torácica con las cisuras interlobulares. — Las relaciones de las cisuras interlobulares con los arcos costales, ya indicadas en 1857 por LUSCHKA, han sido en 1892 objeto de un trabajo especial por parte de ROCHARD, que ha estudiado minuciosamente estas relaciones en doce sujetos adultos. Las conclusiones a que llegó ROCHARD difieren un poco de las formuladas por LUSCHKA. Por lo demás, la situación de las cisuras interlobulares varía mucho según los sujetos. En efecto, no puede describirse con precisión matemática una disposición anatómica que en sí misma no tiene nada de precisa ni de fija.

a) *Cisura oblicua derecha.* — La cisura oblicua derecha (fig. 903, A) comienza por arriba y atrás en la región de la extremidad vertebral de la tercera costilla (Luschka), y frecuentemente a nivel de la quinta costilla (Rochard). Desde aquí se dirige oblicuamente hacia bajo y delante y va a terminar en el quinto espacio intercostal o en la cara interna de la sexta costilla, a 5 ó 10 centímetros de

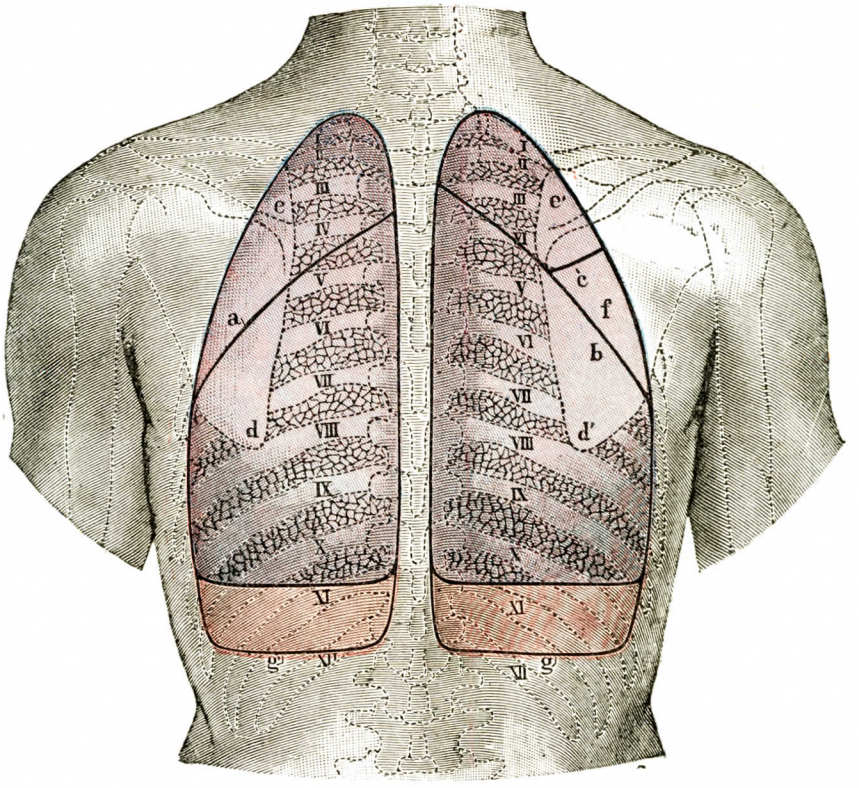

Fig. 904

Proyección de la pleura, del pulmón y de las cisuras interlobulares sobre la pared torácica posterior (esquema imitado de Merkel) (T.-J.).

a, cisura interlobular izquierda. — *b*, cisura interlobular oblicua derecha. — *c*, cisura horizontal derecha. — *d*, *d'*, lóbulo inferior de los pulmones izquierdo y derecho. — *f*, lóbulo medio del pulmón derecho. — *k*, *k'*, fondo de saco anterior de la pleura izquierda y de la pleura derecha. — *e*, *e'*, lóbulos superiores de los pulmones izquierdo y derecho. — *g*, *g'*, fondos de saco inferiores de la pleura izquierda y de la pleura derecha.

la línea media (Rochard). A nivel de la línea axilar está en relación con la quinta costilla.

b) *Cisura oblicua izquierda.* — La cisura oblicua izquierda (figs. 903, B, y 904) comienza un poco más arriba y, por otra parte, termina un poco más abajo que la cisura oblicua del lado derecho. La extremidad superior está ordinariamente situada a nivel de la extremidad vertebral de la cuarta costilla o del tercer espacio intercostal. El extremo inferior está en relación con la cara interna de la sexta costilla a nivel del punto en donde esta costilla se continúa con su cartílago. Como la precedente, ocupa, en la línea axilar, la cara interna de la quinta costilla.

c) *Cisura horizontal del pulmón derecho.* — La cisura horizontal del pulmón derecho (figs. 903, A, y 904) se separa de la cisura oblicua a nivel del cuarto espacio

intercostal, en la parte de este espacio que está cubierta por la escápula. De allí se dirige hacia delante, cruza muy oblicuamente la cara interna de la cuarta costilla y va a terminar, las más de las veces, en la parte posterior del esternón, frente al tercer espacio intercostal.

§ 3. — Estructura de las pleuras (1)

1.° Pleura pulmonar. — La pleura pulmonar presenta los estratos sucesivos siguientes (Policard y Galy):

a) En la superficie, el revestimiento mesotelial, llamado también epitelio o endotelio;

b) Debajo, una delgada capa de aspecto a menudo anhisto, constituída de fibrillas colágenas, la capa submesotelial;

c) Un estrato fibroblástico muy manifiesto, el plano fibroelástico superficial;

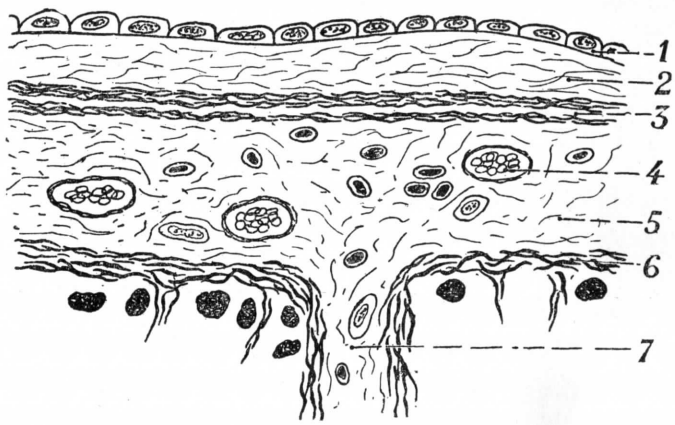

Fig. 905

Esquema de la *pleura* a nivel de una encrucijada (según Policard y Galy).

1, mesotelio. — 2, capa conjuntiva anhista submesotelial. — 3, capa fibroplástica superficial. — 4, vasos sanguíneos. — 5, capa conjuntiva subpleural. — 6, capa fibroelástica profunda. — 7, pared interlobulillar.

d) Una capa conjuntivovascular, fácil de despegar, muy abundante en vasos sanguíneos y linfáticos: la capa conjuntiva subpleural;

e) Un plano fibroelástico profundo, sólidamente unido al sistema de los alvéolos pulmonares.

Las tres primeras capas constituyen por sí solas la pleura. Las dos últimas pertenecen al pulmón, el plano fibroelástico profundo es la continuación de la pared fibroelástica perilobulillar, la capa conjuntiva subpleural, continúa los tabiques conjuntivos interlobulillares (Policard y Galy).

2.° Pleura parietal — La pleura parietal comprende las estructuras fundamentales de la pleura: mesotelio y su sostén conjuntivo, plano fibroelástico superficial, capa conjuntiva subpleural, plano fibroelástico profundo.

Aquí también, según las recientes concepciones, sólo formarían parte de la pleura las tres primeras capas. Las otras dos corresponderían a la pared (Policard y Galy).

(1) Este resumen anatómico se ha tomado de la obra *La plèvre* (Policard y Galy, Masson, París, 1942).

En la pleura visceral, la descripción de WYWODKOFF (1856) ha sido siempre comprobada. La red de los capilares linfáticos se encuentra en la capa subpleural y continúa la de los tabiques interlobulillares. La red perilobulillar y la red subpleural no reciben ningún capilar linfático procedente de los alvéolos pulmonares próximos.

3.° Nervios. — La pleura parietal, principalmente la pleura costal, aparece relativamente abundante en elementos nerviosos. La mayoría de las terminaciones nerviosas, tanto si son del tipo GOLGI-MAZZONI, del tipo VATER-PACINI, o bien libres, parecen encontrarse en la capa subpleural. Tal vez existan terminaciones en la capa subepitelial, pero el hecho no está demostrado.

De un modo general, los dispositivos nerviosos de la pleura parietal son muy semejantes a los del peritoneo.

En la pleura visceral, las terminaciones nerviosas existen principalmente en los puntos de unión con los tabiques interlobulillares. Estas terminaciones se observan sobre todo bajo la pleura de las cisuras, entre los lóbulos. Son muy raras en la misma superficie de la pleura. La inervación de la pleura pulmonar aparece así muy reducida. No se puede precisar todavía si los nervios proceden del vago o del simpático.

§ 4. — VASOS

1.° Vasos sanguíneos. — a) La *pleura parietal* sólo tiene capilares sanguíneos en la capa subpleural. Las capas superficiales están nutridas por difusión. Estos capilares derivan de arteriolas procedentes de la circulación regional:

1.° Para la pleura diafragmática, arterias diafragmáticas superiores e inferiores.

2.° Para la pleura mediastina, arterias mediastinas posteriores, ramas de las arterias bronquiales, de la mamaria interna y de las diafragmáticas superiores.

3.° Para la pleura costal, arterias intercostales posteriores, ramas de la aorta y de las intercostales anteriores, ramas de la mamaria interna.

b) La *pleura pulmonar posee*, en su capa subpleural, una red sanguínea muy abundante, pero *únicamente venosa*. La sangre proviene de las raíces venosas perilobulillares que drenan aquí, como en las otras regiones perilobulillares, la sangre del lobulillo. La vascularización de la pleura se halla bajo la dependencia directa de la vascularización funcional del pulmón.

2.° Vasos linfáticos. — En la pleura parietal existe una red de capilares linfáticos situada en la capa subpleural, red enlazada con los sistemas linfáticos regionales subyacentes. La existencia de una red de capilares linfáticos verdaderos situados en la capa submesotelial ya no se admite (POLICARD y GALY).

LIBRO X

GLANDULAS DE SECRECION INTERNA
O GLANDULAS ENDOCRINAS

Como sabemos, las glándulas son formaciones anatómicas cuya función es elaborar productos especiales, que en seguida, según su naturaleza, o bien son vertidos en el medio interior (si son útiles al organismo), o bien expelidos al exterior (si son nocivos o simplemente inútiles).

Según el destino de su producto de secreción, las glándulas se dividen en dos grandes grupos: las unas, como las glándulas sudoríparas, como las glándulas salivales, como las glándulas del estómago, derraman sus productos en un conducto excretorio, que a su vez los vierte ya sea en el medio exterior, ya sea en el tubo digestivo: son las *glándulas de secreción externa* o *exocrinas* (de κρινω, escoger, separar, y εξω, fuera); las otras, como el cuerpo tiroides, el timo, la hipófisis, enteramente desprovistas de conducto excretorio, vierten sus productos de secreción en el medio interior (vasos sanguíneos o vasos linfáticos); son las *glándulas de secreción interna* o *endocrinas* (de κρινω, separar, escoger, y ξνδον, dentro).

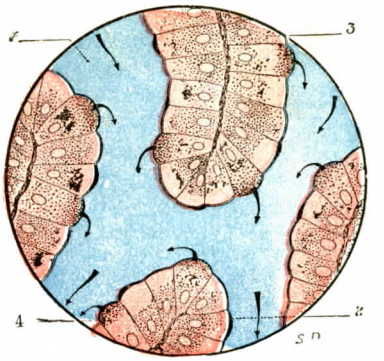

FIG. 906

Figura esquemática que indica el modo de constitución de una glándula de secreción interna.

1, vasos capilares venosos (capilares sinusoidales), con 2, los núcleos de su revestimiento endotelial. — 3, células glandulares dispuestas en cordones.—4, productos de secreción de estas células, que se coleccionan a nivel del polo interno de la célula glandular, la cual entonces se presenta más o menos abombada del lado del vaso.

Las flechitas indican el trayecto que siguen las granulaciones elaboradas por la célula para pasar del citoplasma al capilar; las flechas grandes indican el curso de la sangre.

A estos dos grupos principales conviene añadir un tercero, la *glándulas mixtas*. que funcionan a la vez como glándulas de secreción externa y glándulas de secreción interna. De ello nos proporciona un ejemplo muy claro el hígado: por secretar las bilis *(glándula biligénica)*, que, por los conductos hepáticos, llega al intestino y desde allí sale al exterior, se refiere netamente a las glándulas de secreción externa: por elaborar la glucosa *(glándula glicogénica)*, que desde las células hepáticas pasa a los capilares sanguíneos, pertenece también netamente a las glándulas de secreción interna.

Añadamos que algunas formaciones glandulares pueden funcionar sucesivamente como glándulas de secreción interna y de secreción externa. De este número son los islotes endocrinos del páncreas, que, como han establecido las investigaciones de LAGUESSE, pueden, a consecuencia de modificaciones que más

adelante describiremos, volver a su naturaleza primitiva de células exocrinas y de nuevo pasar de la *exocrinia* a la *endocrinia*.

En 1855, Claudio BERNARD, demostrando la producción de azúcar por el hígado y el paso de este azúcar a la sangre por las venas suprahepáticas, hizo evidente el hecho de una secreción vertida directamente al medio interior. Completó esta observación demostrando que existía «otra categoría de órganos que se parecen a órganos glandulares, con la diferencia de que están desprovistos de conducto excretorio y vierten los productos de su secreción en la misma sangre». Claudio BERNARD creía que la secreción interna servía para el mantenimiento de la composición de la sangre. Como se ve y ha dicho muy bien GLEY: «la noción anatómica de las glándulas vasculares había precedido a la noción fisiológica de secreción interna, pero no la había engendrado». Más tarde, BROWN-SÉQUARD precisó la concepción fisiológica de Claudio BERNARD, demostrando que las glándulas de secreción interna vierten en la sangre productos que obran de un modo electivo sobre otros órganos. Esta idea fundamental es la base de la teoría de la función endocrina.

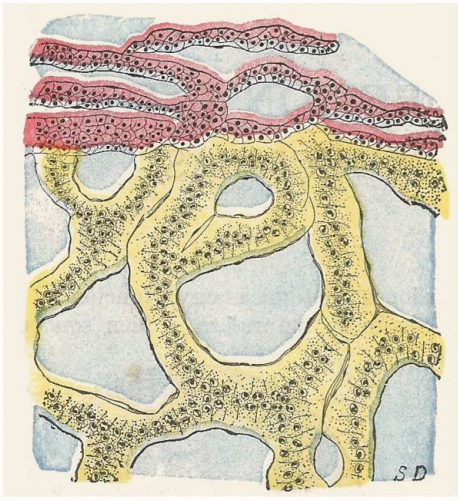

FIG. 907

Glándula endocrina tipo: parte de la glándula suprarrenal del cerdo, que contiene a la vez substancia cortical (*en rosa*) y substancia medular (*en amarillo*), vista en corte (según SRDINKO).

Vense netamente, en este corte, las relaciones de las células epiteliales glandulares con los capilares sinusoidales.

En estos últimos años se ha procurado precisar más las nociones anatómicas y fisiológicas de los órganos endocrinos.

Morfológicamente los elementos celulares de las glándulas de secreción interna tienen una estructura muy simple que se puede referir a la fórmula siguiente: están esencialmente constituídos por masas de células glandulares, orientadas en relación a los vasos eferentes del órgano: son las *glándulas vasculares sanguíneas* de los antiguos autores.

Los capilares de las glándulas de secreción interna son, pues, para estas últimas glándulas, los representantes de los conductos excretorios de las glándulas de secreción externa (fig. 907).

Esta definición morfológica requeriría tal vez hoy ser ampliada. En efecto, parecen existir, al lado del tipo que acabamos de describir, que se puede denominar con P. MASSON tipo de las glándulas *hemocrinas*, otros tejidos glandulares cuyo producto de elaboración es vertido no ya a la sangre o a la linfa, sino directamente a los tejidos nerviosos, a los nervios, en los que pueden circular estos productos. Se encuentran tejidos semejantes en los plexos nerviosos del intestino (células argentafines), en la mucosa del intestino (P. MASSON y L. BERGER). Igualmente las células intersticiales del testículo, otras células encontradas en el hilio de ovario, parecen verter también sus productos en los nervios. Tendríamos, pues, de este modo un tejido glandular no ya hemocrino, sino *neurocrino*.

Funcionalmente, las glándulas de secreción interna tienen características generales que definen de modo preciso el carácter endocrino. He aquí las condiciones fisiológicas que debe llenar toda la glándula endocrina según el profesor GLEY:

1.° La extirpación de la glándula debe ocasionar fatalmente trastornos constantes y específicos.

2.° Los trastornos específicos producidos por la extirpación del órgano deben, una vez instalados, desaparecer por el injerto de la glándula o por la inyección intravascular del extracto del órgano.

Podemos, pues, definir la glándula endocrina: *toda agrupación celular de estructura histológica glandular, anatómicamente individuada, que vierte sus productos de elaboración directamente en el medio interior* (LUCIEN, PARISOT y RICHARD)

Consideradas en su conjunto y de una manera general, las glándulas de secreción interna resultan ser esencialmente variables por su *situación*, por su *origen*, por su *estructura*, por su *valor funcional*. *Desde el punto de vista de su situación*, en primer lugar, se las encuentra en mayor o menor número en todo el organismo: en la cavidad craneal, en contacto con la base del cerebro; en el adulto, delante del conducto laringotraqueal; en las dos grandes cavidades torácicas y abdóminopelviana, en relación íntima, ya sea con la tráquea, ya con el conducto alimenticio, ya también con la cadena ganglionar del simpático; finalmente, en el espesor mismo de las glándulas sexuales, más o menos mezcladas con los óvulos o los conductos seminíferos. *Desde el punto de vista de su estructura*, las unas están formadas casi exclusivamente por células epiteliales: son las *glándulas de tipo epitelial* (como, por ejemplo, la glándula tiroides y las paratiroides); las otras presentan todos los atributos de las formaciones linfáticas: son las *glándulas de tipo linfoide* (como, por ejemplo, el bazo y los órganos hemolinfáticos). *Desde el punto de vista genético* la diversidad es mayor aún. Mientras que la hipófisis es un derivado del ectodermo estomodeal, el tiroides y el timo proceden del ectodermo faríngeo. Mientras que la cápsula suprarrenal (cuando menos por su parte cortical) procede del epitelio del celoma, los paraganglios toman su origen en el esbozo del gran simpático. Por su parte las glándulas de secreción interna, que se encuentran incorporadas al ovario y al testículo, parece referirse igualmente al epitelio celómico. *Desde el punto de vista de su valor funcional*, finalmente, pude decirse que cada una de ellas desempeña una función especial, una función que le pertenece propiamente. Volveremos sobre esto más adelante.

Como se ve, las glándulas de secreción interna son extremadamente dispares, tanto que parece muy difícil, por no decir imposible, en el actual estado de nuestros conocimientos, repartirlas metódicamente en el cuadro de una clasificación cualquiera, sea anatómica, sea fisiológica.

En los anexos del tubo digestivo incluiremos el bazo, cuya función debe ser más bien referida a la hematopoyesis que a las funciones endocrinas. A propósito del bazo diremos algunas palabras de las glándulas hemolinfáticas.

Además, aliviado de la Citología nuestro Tratado, no hay lugar para dedicar artículos especiales a los *islotes de Langerhans del páncreas*, ni a las *glándulas de secreción interna incorporadas a las glándulas sexuales*. Les dedicaremos solamente algunas líneas en el tomo IV (véase *Páncreas*, *Testículo* y *Ovario*). Conservaremos el timo en el capítulo de las glándulas endocrinas. En efecto, aunque su estructura se refiera más bien al grupo de los órganos hemolinfáticos, sus funciones endocrinas no parecen dudosas.

Describiremos las glándulas endocrinas propiamente dichas en el orden siguiente:

1.° El *cuerpo tiroides;*
2.° Las *paratiroides;*
3.° El *timo;*
4.° La *hipófisis;*
5.° Los *cuerpos suparrarenales;*
6.° Los *órganos* o *paraganglios.*

ARTICULO PRIMERO

CUERPO TIROIDES

El cuerpo tiroides (alemán *Schilddrüse*, inglés *Thyroid gland)* es una glándula endocrina voluminosa, impar, media y simétrica. Tendida en la parte anterior del conducto laringotraqueal, se le adhiere de modo íntimo, rodeándole parcialmente. Le acompaña en todos sus movimientos. Posee, en efecto, el mismo origen: procede genéticamente de la parte anterior o respiratoria del intestino faríngeo. Se la denomina también *glándula tiroides* o, simplemente, *tiroides*.

Su significación anatomofisiológica ha sido por mucho tiempo muy *obscura*. Generalmente se la considera como una glándula de secreción interna y los hechos experimentales, así como también los hechos clínicos, nos enseñan que esta secreción, cada vez mejor conocida, es en extremo importante. La ablación del cuerpo tiroides, así en el hombre como en los animales, causa en el organismo una perturbación profunda, que determina ese conjunto de trastornos tróficos constitutivos del mixedema o la caquexia estrumipriva. Estos accidentes son debidos a la supresión del cuerpo tiroides: en efecto, no aparecen si se tiene la precaución, como lo ha hecho SCHIFF, de injertar previamente un lóbulo del cuerpo tiroides en la cavidad abdominal, y, por otra parte, se verán muy atenuados en el sujeto que los presente si aplicamos inyecciones subcutáneas de líquido tiroideo.

§ 1. — CONSIDERACIONES GENERALES

1.° Situación. — El cuerpo tiroides ocupa la cara anterior del cuello y corresponde casi a la unión del tercio inferior con los dos tercios superiores.

Se halla situado por delante y a los lados de los dos conductos digestivo y respiratorio, entre las dos carótidas primitivas, detrás de los músculos infrahioideos y de las dos aponeurosis cervicales superficial y media. Forma parte, junto con los órganos precitados, de la región infrahioidea.

Algunos anatomistas, debido a la importancia que ha adquirido en estos últimos tiempos, hacen de él el órgano principal de una subregión, la *región tiroidea*, región que tiene por límites los mismos del órgano glandular.

2.° Medios de fijación. — (Véase más adelante, *Vaina paratiroidea*, *Vasos paratiroideos.)*

3.° Color. — El cuerpo tiroides, en estado normal, tiene una coloración gris rosada con matices algo amarillentos. Esta coloración varía según el estado de la circulación: una congestión activa da a la glándula un tinte rojizo; una estasis sanguínea, sobrevenida consecutivamete a un obstáculo cualquiera de la circulación de retorno, le comunica un color más o menos violáceo.

4.° Consistencia. — El cuerpo tiroides es un órgano blando, que se deja deprimir o degarrar fácilmente.

Por lo demás, su consistencia varía según el grado de desarrollo de los tabiques conjuntivos que separan los lóbulos y los lobulillos; pero varía también según la cantidad y la tensión de la substancia líquida que se halla contenida en los folículos glandulares. Ordinariamete es algo mayor que la del timo, pero menor que la del bazo y la del hígado.

Cuando se secciona la glándula tiroides y se pasa el dedo por la superficie del corte, se experimenta una sensación de viscosidad especial, que no se halla en las demás glándulas y procede de la naturaleza especialísima de su producto de secreción.

5.° Volumen. — El cuerpo tiroides mide, en las condiciones ordinarias, de 6 a 7 centímetros de ancho por 3 centímetros de alto; su grosor es de 4 a 6 milímetros en la parte media y de 15 a 20 milímetros en las partes laterales. Entiéndase bien que éstas sólo son cifras medias, que, en muchos sujetos, serán demasiado grandes o demasiado pequeñas. En efecto, el cuerpo tiroides es uno de los órganos que varían más en sus dimensiones, y ésta es una nueva analogía que tiene con el bazo.

a) *Variaciones sexuales.* — El cuerpo tiroides varía primeramente según los sexos: la observación nos enseña que es más voluminoso en la mujer que en el hombre. Esta diferencia es escasa; pero parece mayor de lo que en realidad es, gracias al poco desarrollo que tiene en la mujer el relieve anterior del cartílago tiroides, vulgarmente conocido con el nombre de *manzana de Adán*. Hay que añadir que en la mujer el volumen del cuerpo tiroides aumenta en el período de la menstruación y durante el embarazo.

b) *Variaciones individuales.* — El volumen del cuerpo tiroides varía también según los individuos. En unos está reducido a proporciones minúsculas; los casos de esta clase son relativamente raros. En otros, al contrario, adquiere proporciones considerables y desciende hasta el esternón o hasta el tórax, levantando la piel en forma de un tumor más o menos voluminoso. Sabido es que esta hipertrofia del tiroides, apellidada *bocio*, se halla con frecuencia particularísima en los cretinos y es endémica en cierto número de valles profundos de los Pirineos y de los Alpes.

c) *Variaciones según las edades.* — El cuerpo tiroides, ¿varía también según las edades? Los autores están todavía en desacuerdo respecto de esto Unos creen que el tiroides es relativamente menos voluminoso en el niño que en el adulto (figura 908); otros, al contrario, creen que este órgano, está proporcionalmente más desarrollado en el feto y en el niño que en el adulto (véase más abajo). HUSCHKE, especialmente, ha sostenido hace tiempo que el tiroides se empequeñece después del nacimiento: en efecto, ha observado que representa la 1/400 parte del cuerpo en el recién nacido, la 1/1166 parte en el niño de tres semanas y la 1/1800 parte solamente en el sujeto adulto.

6.° Peso. — El peso del tiroides es, naturalmente, tan variable como su volumen. En un grado de desarrollo medio, pesa de 2 a 3 gramos en el recién nacido y de 25 a 30 gramos en el adulto. Su *peso específico* es de 1,0381 a 1,0655 según KRAUSE.

Interesa conocer el valor en peso del tiroides según las edades e igualmente cuál es el peso relativo de esta glándula en relación con el peso total del individuo. Según LUCIEN y GEORGES (*Revue d'Endocrinologie*, 1927), la evolución en peso del tiroides en el curso del período fetal puede representarse por las cifras siguientes:

EDAD	PESO RELATIVO	PESO ABSOLUTO
3.er mes (período fetal)	0,002 gramos	1/9.000
4.° » » »	0.025 »	1/4.000
5.° » » »	0,250 »	1/500
6.° » » »	0,600 »	1/500
7.° » » »	1 »	1/500
8.° » » »	1.700 »	1/1.400
9.° » » »	2 »	1/1.700

Este cuadro prueba que el tiroides se desarrolla muy activamente en el curso de los meses tercero y cuarto de la vida fetal y alcanza hacia el quinto mes su más elevado valor relativo. Este queda sensiblemente estacionario durante el resto del período prenatal, en el que el órgano experimenta un crecimiento proporcional al desarrollo general del *cuerpo.* Como se ve, en el nacimiento el cuerpo tiroides tiene un peso relativo que oscila entre el 1/1400 y el 1/1700 del peso del cuerpo. En el adulto, el peso relativo oscila entre el 1/1800 y el 1/2300 del peso del individuo. Así pues, el tiroides no experimenta después del nacimiento sino una reducción mínima de su importancia anatómica relativa. Veremos que no ocurre así en otras glándulas de secreción interna.

§ 2. — Conformación exterior y relaciones

Estudiado en su conjunto, el cuerpo tiroides puede considerarse como una especie de semianillo, cuya concavidad, dirigida hacia atrás, rodea estrechamente los dos conductos alimenticio y respiratorio: esta disposición se ve muy claramente en los cortes transversales del cuello (figuras 908 y 914).

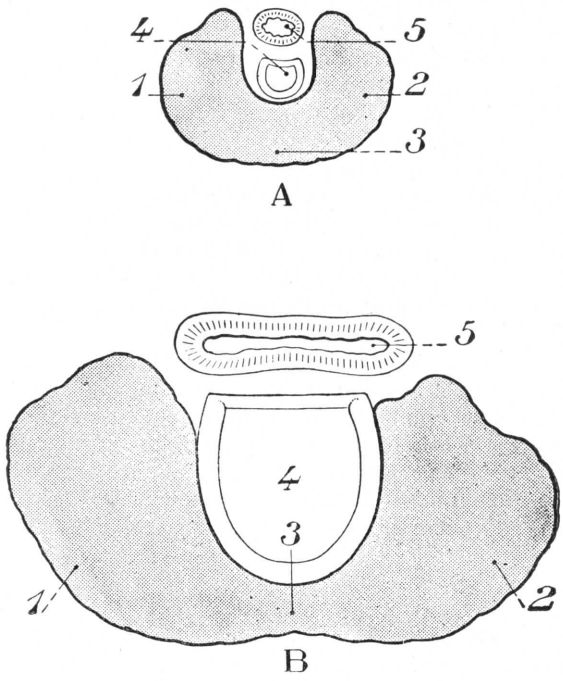

Fig. 908

Cortes transversales del tiroides que pasan por el istmo: A, en el recién nacido; B, en el adulto (Lucien, Parisot y Richard).

(Figuras esquemáticas destinadas a demostrar la importancia relativa de los lóbulos tiroideos y del istmo en el niño y el adulto.)

1, lóbulo tiroideo derecho. — 2, lóbulo tiroideo izquierdo. — 3, istmo tiroideo. — 4, tráquea. — 5, esófago.

Si ahora examinamos el tiroides por su cara anterior, después de haberlo despojado de las diferentes formaciones que lo cubren, observaremos (figura 911) que su parte media presenta dos escotaduras: una escotadura inferior, muy pequeña, y una escotadura superior, mucho mayor, que interesa casi los dos tercios superiores del órgano. El tiroides se presenta así bajo la forma de una media luna, cuya concavidad está dirigida hacia arriba, del lado del hueso hioides. También puede comparársele a una **H** mayúscula, cuyos dos palos estuvieran inclinados hacia abajo y adentro y cuyo palo transversal estuviese situado no en su parte media, sino en la unión de su tercio inferior con los dos tercios superiores **(H).**

Sea lo que fuere de todas estas comparaciones, pueden considerarse en el cuerpo tiroides tres partes: 1.°, una parte media, relativamente estrecha (a causa de las dos escotaduras citadas anteriormente), que es el *istmo;* 2.°, dos partes laterales, mucho más voluminosas, que son los *lóbulos laterales del tiroides*, o simplemente los *lóbulos del tiroides.* Describiremos primero estas partes del tiroides; después sus relaciones, y finalmente diremos algunas palabras de los *tiroides accesorios.*

1.° Istmo del cuerpo tiroides. — El istmo del cuerpo tiroides, al cual referiremos la *pirámide de Lalouette*, se extiende de un lóbulo al otro: es el palo transversal de la **H** mayúscula.

A. Variedades. — Digamos en seguida que presenta variaciones individuales considerables: a veces se le ve, más desarrollado que de ordinario, alcanzar las mismas dimensiones verticales que los lóbulos laterales y, al contrario, puede reducirse mucho de volumen y aun faltar por completo (una vez de cada veinte, según Grüebr, y una vez de cada diez, según Marshall, según Bérard y según Chemin) (figura 909). En este último caso hay en realidad dos cuerpos tiroides, uno derecho y otro izquierdo, disposición que naturalmente se halla en gran número de vertebrados, especialmente en las aves, y, entre los mamíferos, en los monotremos y muchos marsupiales. En estado de desarrollo ordinario el istmo del tiroides mide de 8 a 12 milímetros de altura por 5 ó 6 milímetros de grosor. La importancia del istmo y de los lóbulos laterales varía, por otra parte, según la edad: el istmo parece relativamente más desarrollado en el joven que en el adulto (fig. 908).

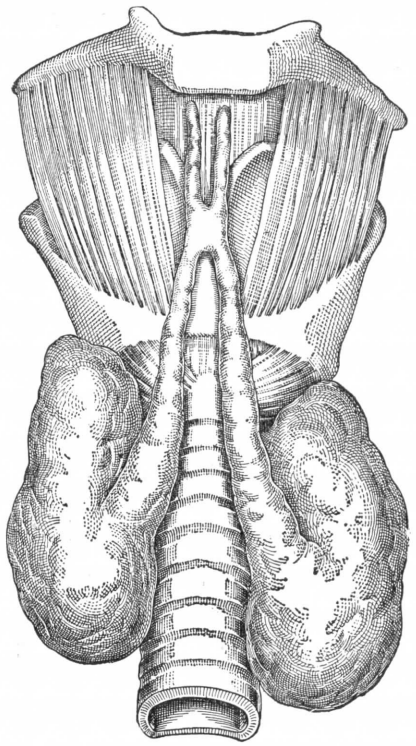

Fig. 909

Ausencia del istmo tiroideo. Lóbulos laterales aislados con una pirámide de Lalouette cada uno (según Lucien, Parisot y Richard).

B. Configuración exterior. — Desde el punto de vista de su configuración podemos considerar en el istmo del cuerpo tiroides: 1.°, *dos extremos;* 2.°, *dos caras*, una anterior y otra posterior; 3.°, *dos bordes*, uno inferior y otro superior (figuras 910 y 911).

a) *Extremos.* — Los dos extremos, uno derecho y otro izquierdo, se continúan cada uno con el lóbulo lateral correspondiente. No hay ninguna línea de separación entre el istmo y los lóbulos laterales.

b) *Cara anterior.* — La cara anterior, plana o ligeramente convexa, está en relación con los músculos infrahioideos, contenidos en su vaina y cubiertos sucesivamente por la aponeurosis cervical superficial, el tejido celular subcutáneo y la piel. En la línea media, en donde faltan los músculos, el istmo sólo está separado de la piel por el tejido celular subcutáneo, por las dos aponeurosis cervicales superficial y profunda, unidas entre sí, y por algunas venas tiroideas.

c) *Cara posterior.* — La cara posterior, cóncava, cubre el cartílago cricoides y los dos primeros anillos de la tráquea, sobre los cuales se amolda. Entre ella y el conducto traqueal se ve un plexo venoso más o menos importante, de donde nacen en parte las venas tiroideas inferiores. También se hallan cierto número de finas anastomosis que van de los vasos laríngeos inferiores de un lado a los del lado opuesto.

d) *Borde inferior.* — El borde inferior del istmo es generalmente corto y de concavidad mirando hacia abajo; de ordinario se halla en relación con el segundo anillo de la tráquea. Puede admitirse en principio que, estando la cabeza en la rectitud normal, un intervalo de 25 a 30 milímetros en el adulto y de 15 a 20 milímetros en el niño separa este borde inferior de la horquilla esternal. Hay casos en que el istmo, mucho más desarrollado que de ordinario, desciende sobre la trá-

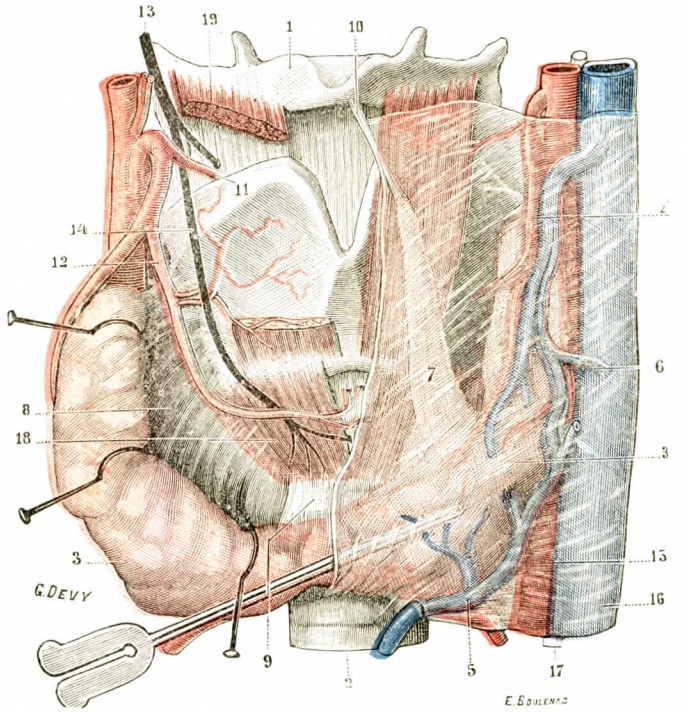

FIG. 910

Cuerpo tiroides, vista anterior.

El lóbulo izquierdo está rodeado de su cápsula conjuntiva e igualmente de sus pedículos vasculares: una sonda acanalada levanta esta cápsula. El istmo y el lóbulo derecho, por el contrario, están fuertemente erinados hacia abajo y afuera para dejar visibles los ligamentos que los unnen al conducto laringotraqueal.

1, hueso hioides. — 2, tráquea. — 3, glándula tiroides, con: 4, su pedículo vascular superior; 5, su pedículo vascular inferior; 6, su pedículo vascular medio. — 7, pirámide de Lalouette. — 8, ligamento lateral. — 9, ligamento medio. — 10, ligamento superior o suspensor de la pirámide. — 11, arteria laríngea superior. — 12, arteria laríngea inferior. — 13, nervio laríngeo superior. — 14, nervio laríngeo externo. — 15, carótida primitiva. — 16, yugular interna. — 17, neumogástrico. — 18, músculos cricotiroideos. — 19, músculos tirohioideos.

quea muy por debajo de los lóbulos laterales, constituyendo entonces lo que se designa con el nombre de *lóbulo medio.*

e) *Borde superior.* — El borde superior, cóncavo hacia arriba, está en relación con la parte media del primer anillo de la tráquea. MAUCLAIRE (*Soc. Anat.*, 1895), que ha examinado sobre esto ochenta sujetos, ha observado que la relación anterior existía en las dos terceras partes de los casos. Mucho más raro es ver el borde superior del istmo descansar sobre el segundo anillo, y más raro todavía verle descender hasta el tercero. En el niño, el cuerpo tiroides parece ser un poco más elevado que en el adulto, y es bastante frecuente, siempre según MAUCLAIRE, verlo llegar al borde inferior del cartílago cricoides. Del borde superior del istmo se desprende una

prolongación larga y delgada, que se dirige en seguida hacia arriba, aplicándose contra la laringe (fig. 910, 7): es la *pirámide de Lalouette*.

C. Pirámide de Lalouette. — Esta prolongación, mencionada hace muchísimo tiempo por Eustache, Bidloo y Morgagni, fué estudiada nuevamente, en el año 1743, *por* Lalouette, quien le dió el nombre de *pirámide:* de aquí el nombre de *pirámide de Lalouette* con que la designan actualmente la mayoría de los anatomistas.

a) *Forma general.* — La pirámide de Lalouette tiene ordinariamente la forma de un cono muy prolongado y aplanado de delante atrás. Su *base*, dirigida hacia abajo, forma cuerpo con el tiroides. Su *vértice*, dirigido hacia arriba, sube, según los casos, hasta el borde superior del cartílago tiroides, hasta la parte media de la membrana tirohioidea o más arriba todavía, hasta el mismo hueso hioides. Se adhiere íntimamente a las partes subyacentes, ya directamente, ya mediante un pequeño cordón fibroso (fig. 910, 10), denominado impropiamente *ligamento suspensorio de la pirámide*. Este seudoligamento representa la reliquia de un conducto, el *conducto tireogloso de His*, que privitivamente une la base de la glándula al bosquejo tiroideo medio. A veces, en efecto, este cordón fibroso, en lugar de detenerse en el hueso hioides, sube hasta el espesor de la lengua, aproximándose más o menos al foramen cæcum, que es el punto de partida del conducto tireogloso.

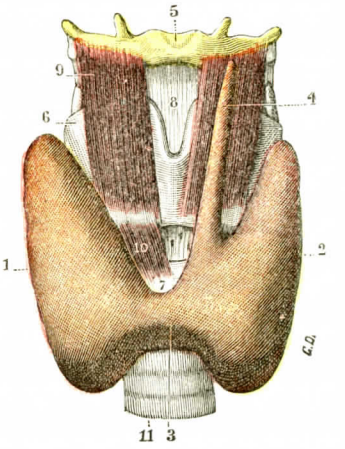

Fig. 911

Cuerpo tiroides visto en situación por la cara anterior.

1 y 2, lóbulo derecho y lóbulo izquierdo del cuerpo tiroides.—3, su istmo, que une los dos lóbulos. — 4, pirámide de Lalouette. — 5, hioides. — 6, cartílago tiroides.—7, cartílago cricoides. — 8, membrana tirohioidea. — 9, músculo tirohioideo. — 10, músculo cricotiroideo. — 11, tráquea.

b) *Variaciones diversas.*—La prolongación piramidal de Lalouette es eminentemente variable, como lo son, por lo demás, todas las formaciones que no tienen funciones claramente definidas.

Ante todo varían por su *origen:* acabamos de ver ahora que se desprende del borde superior del istmo; pero nace también, en muchos casos, ya en el punto en donde el istmo se confunde con los lóbulos laterales, ya en estos mismos lóbulos (fig. 912).

Varía también por su *situación* y *dirección*. En algunos sujetos ocupa la línea media; pero estos casos son raros (9 veces entre 109 casos, Zoja). Ordinariamente ocupa uno de los lados del plano medio, ya a la derecha, ya a la izquierda, pero con más frecuencia a la izquierda. En cuanto a su dirección, es vertical u oblicua, según que se desprenda del istmo o de los lóbulos laterales.

Su *forma* también es variable: puede ser regularmente triangular, cilíndrica y acintada. Otras veces la prolongación, abultada en su parte media y estrecha en sus dos extremidades, tiene la forma aproximada de una elipse o de un óvalo. La he visto, en un caso, abultada en su extremo superior y constituída en su extremo inferior por un simple pedículo, de dos milímetros de ancho, que se implantaba en el lóbulo izquierdo. La pirámide de Lalouette es simple en la mayor parte de los casos; sin embargo, puede vérsela bifurcada en su parte inferior, es decir, dividida hacia abajo, a modo de una Y invertida (⅄), en dos ramas divergentes, cada una de las cuales va a fusionarse con el lóbulo lateral correspondiente. También puede vérsela doble, ocupando una la izquierda de la línea media y hallándose la otra a la derecha de esta misma línea. Hemos observado, en un sujeto en quien faltaba el istmo, esta duplicidad de la pirámide: las dos nacían de la parte interna del lóbulo

lateral correspondiente; luego, dirigiéndose hacia arriba y adentro, marchaban la una al encuentro de la otra y se fusionaban, como lo hacen las dos ramas de una **V** invertida (**Λ**), a nivel del borde superior del cartílago tiroides (pirámide en **V**) (figura 909). Por el contrario, la pirámide de Lalouette puede faltar, y esta disposición dista de ser rara; Zoja la ha observado 36 veces entre 147 individuos, y Chemin 9 veces entre 40 sujetos. La ausencia de la pirámide se observa, pues, en 1/4 de los casos aproximadamente.

En ciertos casos la pirámide de Lalouette se halla separada del cuerpo tiroides a nivel de su base, constituyendo entonces una formación completamente independiente, un verdadero *tiroides accesorio* (véase más adelante) En otros es como moniliforme, es decir, que está interrumpida en su continuidad una o varias veces, formando así cierto número de granos glandulares independientes, que están escalonados de abajo arriba y constituyen otros tantos *tiroides accesorios*.

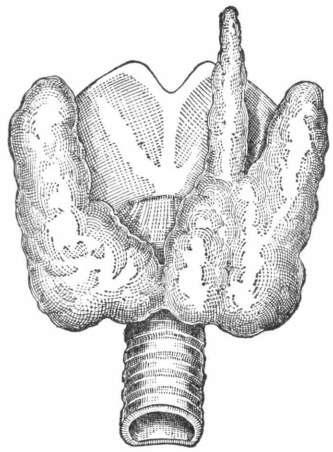

Fig. 912

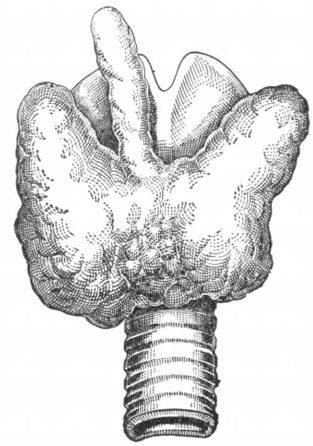

Fig. 913

Cuerpo tiroides en el recién nacido (según Lucien, Parisot y Richard).

Fig. 912. — Pirámide de Lalouette que se desprende de la unión del lóbulo derecho con el istmo.

Fig. 913. — Pirámide de Lalouette que se desprende del istmo tiroideo.

c) *Constitución anatómica.* — En cuanto a su consitución anatómica, la pirámide de Lalouette, sean cuales fueren su forma y dimensiones, es siempre un cuerpo macizo, sin conducto central, formado en toda su extensión por una substancia homogénea y absolutamente idéntica a la del mismo cuerpo tiroides.

Según gran número de anatomistas, la pirámide tiroides sería a veces muscular. Por nuestra parte no podemos aceptar esta opinión. Sin duda se halla con bastante frecuencia, en la región que ocupa la pirámide, un fascículo muscular más o menos voluminoso, que desde el hueso hioides desciende hacia el cuerpo tiroides. Pero este músculo pequeño, que desde Sœmmering conocemos perfectamente con el nombre de *levator glandulæ thyroidæ*, no tiene nada de común con la pirámide de Lalouette. Es, como ya hemos establecido en Miología (véase tomo I), un simple fascículo aberrante de los músculos acintados que se *insertan* en el hioides, fascículo aberrante que, en vez de descender hasta el esternón, se detiene en el cuerpo tiroides y se inserta allí anormalmente. El músculo elevador del tiroides y la pirámide de Lalouette deben ser tan poco confundidos y deben tomarse tan poco el uno por la otra, que las dos formaciones coexisten a veces en el mismo sujeto. Se ha visto también al fascículo muscular en cuestión insertarse en la superficie misma de la prolongación tiroidea.

d) *Significación morfológica.* — La significación morfológica de la pirámide de Lalouette es hoy perfectamente conocida: esta prolongación ascendente del

tiroides representa la parte más inferior del *conducto tireogloso*, que, en el embrión, une la base de la lengua al esbozo tiroideo medio (véase EMBRIOLOGÍA). Respecto de esto, recordaremos que la pirámide puede, en algunos casos, ya directamente, ya mediante un tracto fibroso, subir más o menos hacia arriba en la región suprahioidea y hasta en el espesor de la lengua, disposición que se explica claramente por la persistencia más o menos completa del conducto precitado. Más adelante (página 1094), al tratar de los tiroides accesorios, volveremos a insistir sobre ello.

2.° Lóbulos del cuerpo tiroides. — Los lóbulos del cuerpo tiroides se distinguen, naturalmente, en *lóbulo derecho* y *lóbulo izquierdo*. Anchos y gruesos en su extremo inferior, se atenúan gradualmente para terminar por arriba y por detrás en una especie de punta. Por otra parte, su corte transversal (fig. 914, 1) tiene la forma de un triángulo de borde posterior. Cada uno de ellos, por consiguiente, se parece bastante a una pirámide triangular de vértice superior, y por esto podemos considerar en ella: 1.°, una *base;* 2.°, un *vértice;* 3.°, tres *caras;* 4.°, tres *bordes*.

La base mira hacia abajo, y alguna vez hacia abajo y adentro. Convexa y más raramente plana, está en relación con el quinto o sexto anillo de la tráquea. La distancia que la separa de la horquilla esternal es, por término medio, de 15 milímetros en el niño de dos o tres años y de dos centímetros en el adulto hallándose la cabeza en su posición normal. Poniendo la cabeza en extensión, esta distancia aumenta de 10 a 15 milímetros. El *vértice*, dirigido hacia arriba y atrás, se designa por algunos autores con el nombre de *asta superior del cuerpo tiroides*. Redondeado y obtuso, está en relación con el borde posterior del cartílago tiroides, con frecuencia en su tercio inferior y más raramente en su tercio medio.

Las tres caras del lóbulo tiroideo se distinguen en *interna*, *externa* y *posterior* (véase fig. 915):

La *cara interna*, cóncava, comprende en un *primer plano* las partes laterales de la tráquea y del cartílago cricoides y la parte inferior y lateral del cartílago tiroides, y en un *plano más profundo*, las partes correspondientes de la faringe y del esófago. Estas relaciones explican la dificultad, frecuentemente muy considerable, que significan para la respiración y la deglución ciertos bocios que, desarrollándose por dentro al lado de la línea media, comprimen el conducto aéreo y el conducto digestivo, reduciendo más o menos su calibre.

La *cara externa*, convexa, está cubierta por una capa muscular de los músculos anteriores del cuello.

La *cara posterior*, la menos extensa de las tres (*borde posterior* de algunos autores), mira hacia atrás y un poco hacia fuera. Está en relación con el paquete *vásculo*nervioso del cuello.

De los tres bordes de los lóbulos tiroideos, uno es *anterior*, el segundo *pósteroexterno* y el tercero *pósterointerno*.

El *borde anterior*, relativamente delgado, se dirige oblicuamente de arriba abajo, de atrás a delante y de fuera a dentro. Junto con el borde anterior del lóbulo opuesto y el superior del istmo forma la escotadura superior del cuerpo tiroides.

El *borde pósteroexterno* es delgado y cortante unas veces, o redondeado y obtuso otras.

El *borde pósterointerno*, ordinariamente más grueso, se insinúa entre la carótida, que está por fuera, y el conducto laringotraqueal, que está por dentro.

§ 3. — RELACIONES

El cuerpo tiroides está situado entre los planos músculoaponeuróticos de envoltura del cuello, situados por delante, y los órganos viscerales y vasculares profundos, situados detrás de él.

Pero, hecho importante, el cuerpo tiroides no ofrece relaciones inmediatas con los órganos que lo encuadran. Está separado de ellos, vitualmente por lo menos, por un conjunto de hojas fibrosas que le envuelven estrechamente y forman la «vaina peritiroidea». Estudiaremos sucesivamente: 1.°, la vaina tiroidea; 2.°, las relaciones de la glándula por fuera de esta vaina con los órganos próximos; 3.°, las relaciones vásculonerviosas, relaciones tan importantes que merecen ser estudiadas aparte; 4.°, las relaciones de los órganos contenidos en el interior de la vena peritiroidea, es decir, el modo de terminación de las arterias, el origen de las venas y las paratiroides.

A. — Vaina peritiroidea

1.° Aspecto. — El cuerpo tiroides está rodeado en todo su contorno por una envoltura fibroconjuntiva que tiene el nombre de vaina peritiroidea, vaina distinta y muy diferente de la cápsula propia de la glándula tiroides. Mientras que esta última adhiere a la glándula, no puede ser desprendida y envía a su interior tabiques conjuntivos, la vaina peritiroidea forma una hoja continua que la cubre sin adherirse. Después de haberla incidido, es fácil deslizar una sonda acanalada entre esta vaina y la superficie del cuerpo tiroides: existe, pues, un espacio manifiesto entre los dos, y por este espacio laxo y tabicado por tractos que unen la vaina a la cápsula propia es por donde van los vasos antes de penetrar en el interior del parénquima (fig. 914).

Esta vaina peritiroidea constituye, pues, un saco fibroso cerrado por todas partes y que contiene la glándula en su interior.

Por su superficie exterior, la vaina se relaciona con los órganos próximos. Se conduce por lo demás de modo diferente según los puntos examinados:

1.° En toda la extensión de la convexidad del cuerpo tiroides forma una hoja lisa y unida que no envía ninguna expansión a los planos músculoaponeuróticos situados por delante;

2.° En la concavidad posterior de la glándula tiroides, por el contrario, la vaina se fija en los órganos que encuentra; de ahí la formación de zonas de inserciones fibrosas que se han denominado los ligamentos del tiroides y que constituyen sus principales medios de fijación: *estos ligamentos sólo son, pues, engrosamientos localizados de la cápsula peritiroidea.*

El *ligamento medio de Gruber* es el más potente. Corto y apretado, está situado en la línea media. Su parte inferior se desprende de la cara profunda del istmo; luego se dirige arriba y atrás y se fija en la cara anterior del cartílago cricoides y en su borde inferior, entre los dos músculos cricotiroideos. Forma una cinta fibrosa, densa y mal limitada, a la que Wolfler ha dado el nombre de *ligamento suspensorio del tiroides.*

Los ligamentos laterales internos han sido descritos por Sappey, luego por Grüber. Desprendidos de la cara profunda de los lóbulos tiroideos en su mitad inferior, van a fijarse en el borde inferior del cartílago cricoides y en los primeros anillos de la tráquea; aseguran el contacto y la adherencia de la glándula con el conducto aéreo.

Por último, hay que citar las formaciones fibrosas descritas por Gérard-Marchant, luego por Sébileau, con el nombre de *ligamentos laterales externos.* Estas formaciones se desprenden de la cápsula peritiroidea en el borde externo de los lóbulos y se dirigen hacia fuera, perdiéndose en la vaina del paquete vásculonervioso carotídeo (véase más adelante la significación de estos pretendidos ligamentos).

2.° Su formación y significación anatómica. — La formación de la vaina peritoidea ha sido diferentemente comprendida por los autores, y ello se comprende tanto mejor cuanto dista de presentarse siempre con la misma claridad, idéntica disposición.

Las opiniones emitidas marcan la evolución general de las ideas relativas a la significación de las vainas viscerales. Consideradas al principio como formaciones fibrosas autónomas, se admitió más tarde que están calcadas en la distribución vascular y constituídas por ella.

1.° *Los antiguos clásicos* hacían de la vaina que rodea el cuerpo tiroides una dependencia de la aponeurosis cervical media. Esta enviaría por su cara profunda

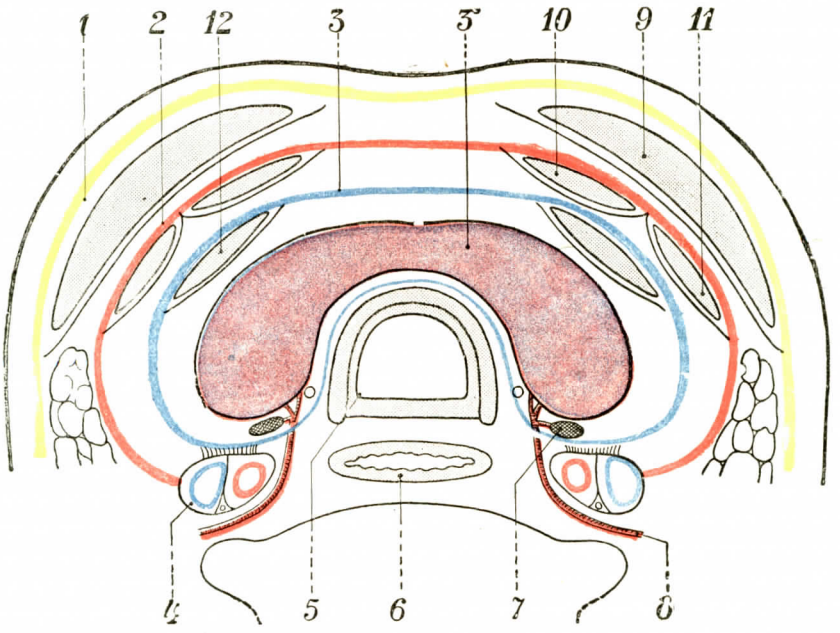

FIG. 914

Vaina peritiroidea (según LORIN).

1, aponeurosis cervical superficial. — 2, aponeurosis media. — 3, vaina peritiroidea. — 3', espacio perivisceral. — 4, paquete vásculonervioso del cuello. — 5, tráquea. — 6, esófago. — 7, paratiroides. — 8, arteria tiroidea inferior. — 9, esternocleidomastoideo. — 10, esternohioideo. — 11, omohioideo. — 12, esternotiroideo. Nótese que según esta concepción el esternotiroideo está debajo de la vaina peritiroidea. Compárese esta figura con la 915.

expansiones que rodean la glándula. Esto es falso. En realidad hay independencia absoluta entre la superficie del cuerpo tiroides y la aponeurosis media, entre los que existe un espacio exfoliable muy manifiesto.

2.° CHARPY reconoció una vaina visceral que representa una formación fibrosa muy individuada y absolutamente independiente. Este estuche, que envaina el esófago, la tráquea y el cuerpo tiroides, se forma en la base del cráneo, no contrae ninguna adherencia por delante con las aponeurosis cervicales, queda independiente por detrás de la aponeurosis prevertebral y lateralmente de la vaina del paquete carotídeo.

3.° Según SÉBILEAU, cuya concepción ha sido completada por TRUFFERT, la formación de la vaina peritiroidea obedece a la ley general de la anatomía y, como toda vaina visceral, debe ser considerada como una formación de significación

vascular e independiente de las aponeurosis de envoltura (fig. 915). La vaina peritiroidea está formada por la expansión alrededor de la glándula del tejido fibroso que llevan con ellas las arterias tiroideas y que se extiende por la superficie del cuerpo tiroides en hojas vasculares en el momento en que las divisiones arteriales corren por la superficie del órgano. A este tejido fibroso condensado alrededor de los pedículos tiroideos es debida la formación de los ligamentos laterales externos,

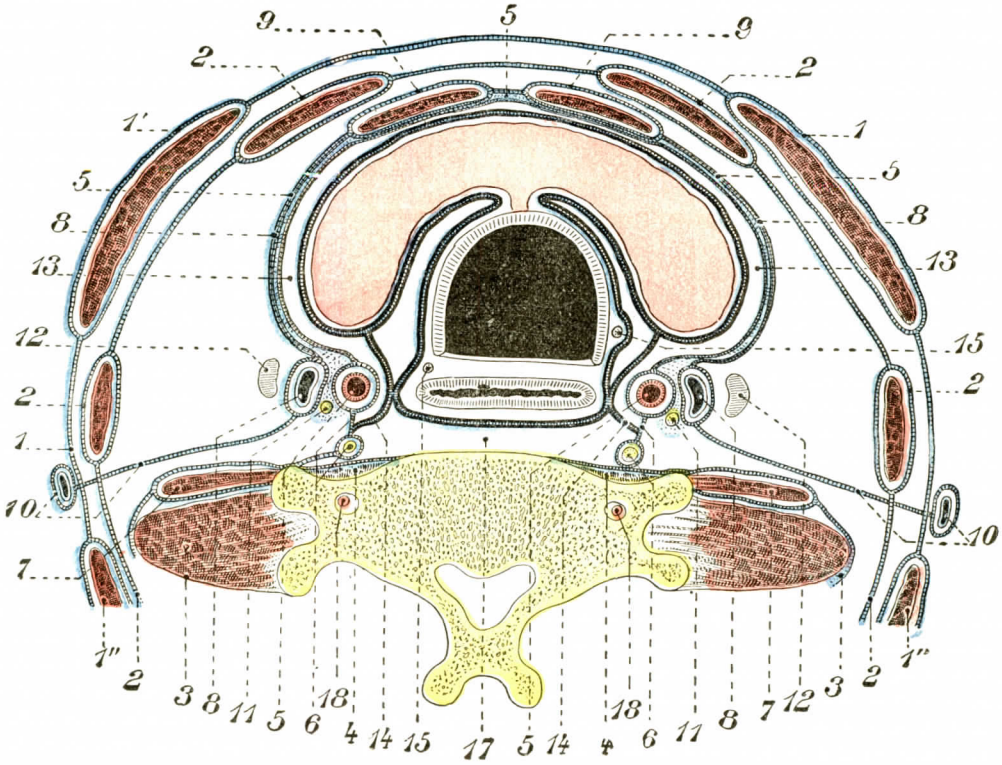

FIG. 915

El compartimiento visceral en la porción cervical inferior (según TRUFFERT).

1, aponeurosis cervical superficial. — 1', esternocleidomastoideo. — 1'', trapecio. — 2, aponeurosis cervical media. — 3, aponeurosis cervical profunda. — 4, aponeurosis prevertebral. — 5, aponeurosis vascular arterial y carótida primitiva. — 6, su segmento sagital que envaina el simpático. — 7, músculo escaleno anterior en la lámina arterial. — 8, aponeurosis vascular venosa y yugular interna. — 9, músculo esternotiroideo en la hoja venosa. — 10, lámina venosa; aponeurosis cervical transversa hacia la vena yugular externa. — 11, nervio neumogástrico en el adosamiento de las láminas vasculares. — 12, ganglio linfático. — 13, compartimiento visceral. — 14, lámina de los vasos del intestino cefálico que lo limita. — 15, vaina tráqueoesofágica donde está el nervio recurrente. — 16, vaina o cápsula del cuerpo tiroides. — 17, espacio retrovisceral. — 18, arteria vertebral.

que representan verdaderos mesos fibrosos que sujetan la glándula a la profundidad y contribuyen así a su fijación.

Según LORIN (fig. 914), la vaina peritiroidea contiene en su interior el músculo esternotiroideo. En efecto, como saben los cirujanos, este músculo es el que se opone al acceso al espacio tiroideo. Basta hundirlo o reclinarlo para dar la vuelta a la glándula con el dedo.

3.° Su importancia topográfica. — La vaina peritiroidea no tiene solamente un interés teórico. Su importancia anatómica es grande, pues permite agrupar las relaciones de la glándula en:

Relaciones extrínsecas: es decir, con las formaciones situadas fuera de la vaina.

Relaciones intrínsecas: es decir, con los órganos que contribuyen a formar esta vaina o que están situados en su interior, esto es, los vasos y los nervios y las glándulas paratiroides.

B. — RELACIONES DEL CUERPO TIROIDES POR FUERA DE LA VAINA PERITIROIDEA

Es clásico considerar sucesivamente las relaciones separadas del istmo y de los lóbulos. Nos parece preferible estudiar primero los planos de cubierta que cubren la glándula; luego las relaciones de cada parte en la profundidad.

1.° Planos de cubierta o relaciones superficiales. — La glándula tiroides está cubierta de la superficie a la profundidad por la piel y por dos planos musculares aponeuróticos (figs. 914 y 915).

a) *Piel y tejido celular subcutáneo.* — La piel, lisa, fina, está tapizada por un tejido céluloadiposo laxo y el músculo cutáneo. Gracias a éste, es móvil en los planos profundos. La rama cervical transversa circula a través de este plano cutáneo y se distribuye por él. La finura de este plano cutáneo, los pliegues transversales que la marcan son favorables a las incisiones estéticas en el acceso quirúrgico al cuerpo tiroides.

b) *Primer plano músculoaponeurótico.* — Está formado por los dos músculos esternocleidomastoideos y la aponeurosis cervical superficial tendida entre los mismos. Los bordes anteriores de estos dos músculos dejan libre la porción media de la glándula, pero cubren la parte lateral y posterior de los lóbulos.

c) *Segundo plano músculoaponeurótico.* — Este plano está formado por los músculos infrahioideos unidos por la aponeurosis cervical media. Los dos músculos esternocleidohioideo y esternotiroideo, el primero superficial y oblicuo hacia arriba y adentro, el segundo profundo y oblicuo hacia arriba y afuera, cubren la glándula (figs. 914 y 915).

Estos dos planos músculoaponeuróticos, separados y distintos en las partes laterales, se fusionan en un plano único en la parte media, constituyendo el *rafe medio subhioideo.* Por el espesor de la aponeurosis descienden verticales y paralelas las dos venas yugulares anteriores, a menudo voluminosas y distantes una de la otra dos centímetros.

La incisión de estos planos de cubierta músculoaponeuróticos descubren la cara anterior de la glándula. Pero entre estas dos formaciones existe un espacio muy fácilmente desplegable: es el *espacio celuloso peritiroideo.* El dedo insinuado en este espacio puede rodear el cuerpo tiroides, explorarlo y exteriorizarlo. Este plano exfoliable extracapsular se continúa por detrás y lateralmente con el tejido célulolinfático del canal carotídeo. Por abajo comunica directamente detrás del esternón con el tejido celular del mediastino anterior. Se sabe que frecuentemente ciertos bocios penetrantes descienden y se alojan en esta región.

Las relaciones del tiroides con los planos músculoaponeuróticos varían forzosamente con la posición de la cabeza. La flexión de ésta baja el conducto laringotraqueal y, por consiguiente, el tiroides; éste tiende a desaparecer detrás del esternón y entra en contacto con los grandes vasos de la base del cuello. Músculos y aponeurosis están relajados y la piel se pliega en arrugas transversales más o menos acentuadas según la adiposidad de los sujetos. Si esta actitud permite explorar la movilidad del conducto laringotraqueal, no suele ser favorable, en cambio, a la acción del escalpelo. Cuando la cabeza está en extensión, el cuerpo tiroides se sitúa a mitad de la altura en el intervalo esternomentoniano, considerablemente aumentado. Su contorno se dibuja debajo de los tegumentos y debajo de los músculos delgados aplicados a la glándula; la turgencia de los vasos venosos, aplas-

tados por la distensión, desaparece. Es una actitud propicia a la división de los planos de cubierta y al descubrimiento glandular, tanto más cuanto que su acceso es guiado por una glándula hipertrofiada (bocios diversos, hipertrofias difusas).

2.° Relaciones del istmo. — El istmo forma un puente de tejido tiroideo dirigido transversalmente entre los dos lóbulos del cuerpo tiroides. Está aplicado delante de la parte superior de la tráquea.

Por detrás cubre el segundo y tercer anillos del tubo aéreo, dejando libre el primero. Cuando está desarrollado puede subir hasta el cricoides, de ahí la necesidad de seccionarlo en el curso de la traqueotomía.

Hemos visto que el ligamento suspensorio de Grüber y de Wolfler se desprende de su parte profunda, lo fija sólidamente: constituye, pues, la porción más fija del órgano. Entre su cara profunda y la pared traqueal existe un plexo venoso profundo, origen de las venas tiroideas inferiores, plexo, en general anastomizado por finas ramas perforantes, con las venas traqueales (BÉRARD).

Por abajo, el borde inferior del istmo corresponde al tercer anillo traqueal, situado a tres centímetros aproximadamente por encima del manubrio. Este borde puede estar desarrollado y descender hasta el esternón. El istmo así aumentado merece entonces el nombre de *lóbulo medio* del tiroides. Por este borde corre un confluente vascular formado por el arco transversal de las arterias comunicantes inferiores, por la llegada de la arteria tiroidea media de Neubauer cuando existe y, finalmente, por la partida de las venas tiroideas inferiores. Se encuentra, por último, debajo del istmo el grupo de ganglios pretraqueales.

Por arriba, el borde superior, en contacto con el primer anillo de la tráquea, es seguido por el arco de las arterias comunicantes superiores. El grupo de los ganglios prelaríngeos se aloja en el espacio que lo separa del cartílago cricoides. Corresponde, más arriba, al espacio intercricotiroideo, cubierto por los músculos critotiroideos, en los cuales vienen a terminar los nervios laríngeos externos.

Recordemos que la pirámide de Lalouette se desprende del borde superior del istmo (véase pág. 1075).

3.° Relaciones de los lóbulos. — Cada lóbulo tiroideo tiene la forma de una pirámide triangular. Estudiaremos, pues, sus tres caras, externa, interna y posterior, y sus dos polos, base y vértice.

a) *Cara externa.* — Lisa y unida, corresponde a los planos músculoaponeuróticos de cubierta, de los que está separada por la cápsula y el espacio peritiroideo. Se la descubre, pues, con la mayor facilidad.

b) *Cara interna.* — Por esta cara el tiroides se amolda al conducto aerodigestivo. Se aplica, por arriba, junto a la cara lateral de la parte inferior de la faringe laríngea y de los cartílagos de la laringe; más abajo corresponde a la tráquea y al esófago. La relación con este último órgano es más íntima a la izquierda, a consecuencia de la desviación que en este lado experimenta el tubo digestivo.

Esta cara interna es siempre extremadamente adherente al conducto aéreo, gracias a la resistencia y a la cortedad de los ligamentos laterales internos de Grüber.

Por la unión de la cara interna con la cara posterior suben los nervios recurrentes (fig. 917), a veces acompañados de ganglios linfáticos *(cadena recurrencial)*, cruzan primero la terminación de la arteria tiroidea inferior (véase más adelante) y suben al fondo del ángulo tráqueoesofágico hasta el borde inferior del músculo constrictor inferior de la laringe, bajo el cual desaparecen. En todo este trayecto los recurrentes son extracapsulares, incluídos en la vaina visceral peritiroidea, pero en contacto íntimo con los lóbulos, adherentes hasta en su cara profunda, y esto tanto más cuanto más próximo a la parte superior del lóbulo. El recurrente derecho está más próximo a la glándula que el izquierdo.

Cada una de las dos paratiroides externas se interpone, a la altura del polo inferior, entre la tráquea y la cara interna del lóbulo tiroideo correspondiente.

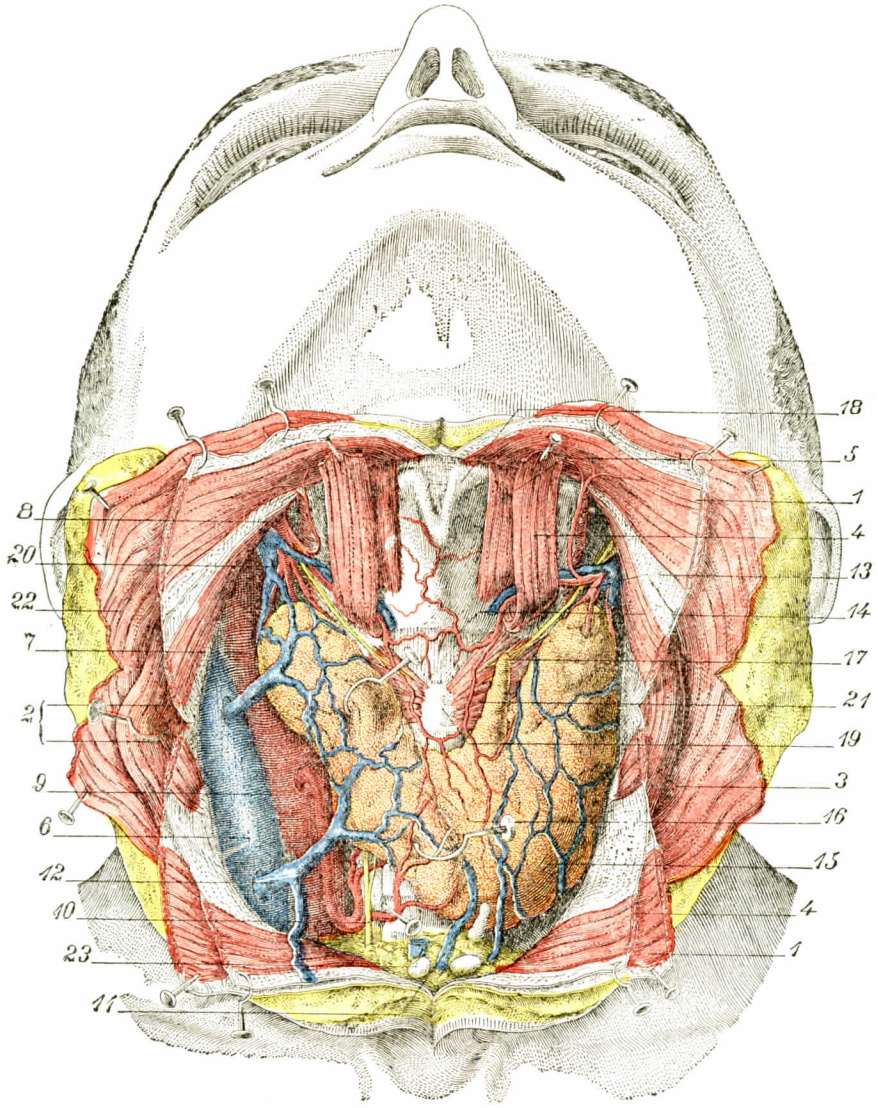

FIG. 916

Región tiroidea (T.-J.).

Los músculos infrahioideos han sido seccionados en cruz y ranversados arriba y afuera y abajo y afuera. El lóbulo derecho de la glándula tiroides ha sido levantado para mostrar los pedículos vasculares y el nervio recurrente.

1, 1, cleidohioideo. — 2, 2, omohioideo. — 3, esternocleidomastoideo. — 4, 4, esternotiroideo. — 5, tirohioideo. — 6, yugular interna. — 7, carótida primitiva. — 8, tiroidea superior. — 9, tiroidea inferior. — 10, nervio recurrente. — 11, venas tiroideas inferiores. — 12, vena tiroidea media. — 13, nervio laríngeo externo. — 14, arteria cricotiroidea. — 15, lóbulo lateral del tiroides. — 16, istmo. — 17, pirámide de Lalouette. — 18, cartílago tiroides. — 19, cartílago cricoides. — 20, vena tiroidea superior. — 21, músculo cricotiroideo anterior. — 22, cutáneo. — 23, tejido celular y ganglios pretraqueales.

De pequeño volumen, comparable a un grano de mijo, la paratiroides externa extracapsular está, sin embargo, situada en la vaina visceral y corre el riesgo, si

se olvida su presencia, de ser extirpada con el tiroides en una tiroidectomía extracapsular (figura 918).

c) *Cara posterior.* — Las relaciones de esta cara son principalmente vasculares. Se adosa a la cara anterior de la carótida primitiva y la cubre; el canal o

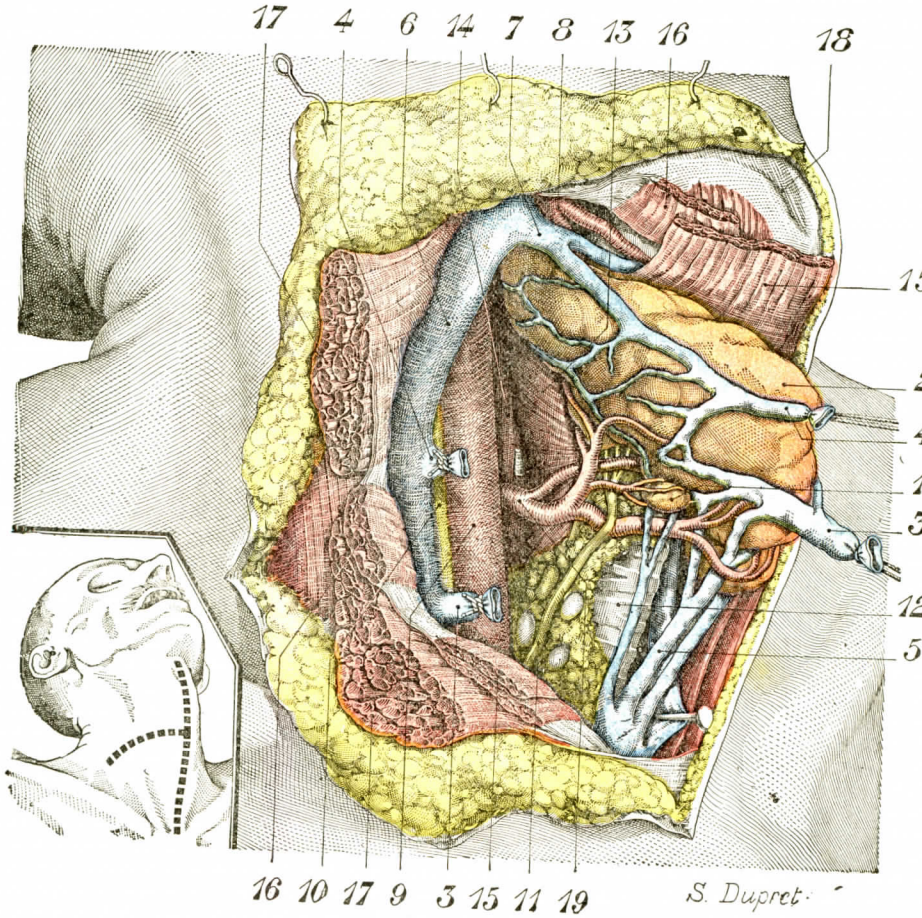

FIG. 917. — La paratiroides externa derecha y el polo inferior del lóbulo derecho de la glándula tiroides (T.-J.).

La figura pequeña representada en la parte inferior izquierda muestra la posición dada al sujeto para la disección y las incisiones practicadas.

1, paratiroides externa con sus arteriolas procedentes de la rama ascendente de la tiroidea inferior. — 2, lóbulo derecho del cuerpo tiroides reclinado hacia delante y adentro. — 3 y 4, venas tiroideas medias seccionadas para permitir la separación del lóbulo lateral. — 5, venas tiroideas inferiores. — 6, vena yugular interna. — 7, vena tiroidea superior. — 8, arteria tiroidea superior. — 9, carótida primitiva. — 10, neumogástrco. — 11, nervio recurrente derecho. — 12, tráquea. — 13, parte inferior de la faringe continuándose, más hacia abajo, con el esófago cervical. — 14, plano vertebral. — 15, músculos infrahioideos seccionados y reclinados. — 16, omohioideo, seccionado y reclinado. — 17, esternocleidomastoideo seccionado transversalmente en su mitad anterior tan sólo. — 18, escotadura mayor del cartílago tiroides. — 19, arteria tiroidea inferior (porción terminal o transversal) con sus ramas terminales.

surco que traza la arteria sobre el parénquima glandular, descrito por los clásicos, parece ser una disposición cadavérica. La vena yugular interna está situada más afuera; a la derecha entra a veces en contacto con la glándula; a la izquierda está bastante lejos de ella. El neumogástrico se encuentra detrás de estos vasos gruesos. El asa nerviosa del hipogloso se desliza, por el contrario, delante de ellos, así como los nervios cardíacos superiores.

Numerosos ganglios linfáticos, satélites de los grandes vasos, se escalonan a lo largo de la cara posterior. Algunos de ellos reciben directamente linfáticos de la glándula y están en íntimo contacto con ella (*ganglios tirocarotídeos*, BÉRARD y DUNET).

Recordemos que el conducto aerodigestivo corresponde a la región prevertebral con el tronco del simpático cervical, que se desliza por dentro de las apófisis transversas y que ofrece a este nivel su ganglio medio.

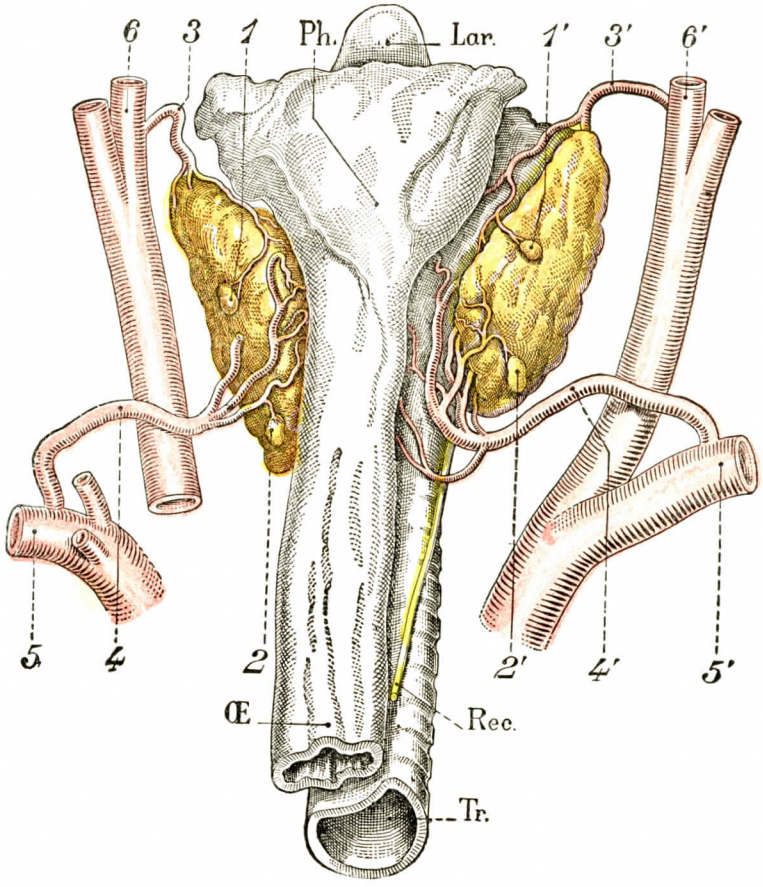

FIG. 918

Situación y relaciones vasculares de las paratiroides (según LORIN).

Se ha quitado la vaina peritiroidea.

1, 1', paratiroides superiores. — 2, 2', paratiroides inferiores. — 3, 3', arterias tiroideas superiores. — 4, 4', arterias tiroideas inferiores. — 5, 5', subclavias. — 6, 6', carótidas externas.

Lar.,laringe. — Ph., faringe. — Œ., esófago. — Tr., tráquea. — Rec., recurrente.

d) *Polo inferior o base.* — Redondeado, desciende a la proximidad del quinto o sexto anillo de la tráquea y a él llega por la arteria tiroidea inferior (véase más adelante).

e) *Polo superior.* — Más afilado, sube hasta el medio del cartílago tiroides, cuyo borde posterior roza. Está encuadrado por la división de la arteria tiroidea superior.

C. — Relaciones vásculonerviosas. Vasos y nervios del cuerpo tiroides

El cuerpo tiroides posee una abundante irrigación. Cuatro arterias voluminosas alimentan sus redes capilares. Las venas, vías de salida de la secreción tiroidea, no son menos importantes.

Es de notar que estos vasos poseen primitivamente un destino laríngeo. Sin perder éste, la glándula tiroides, por su desarrollo, ha derivado una parte de sus ramas y ha requerido el desarrollo de nuevos ramos. Las intervenciones practicadas en los bocios y enfermedades del tiroides en general reclaman un conocimiento preciso de los vasos tiroideos y de sus relaciones con los órganos vecinos.

Después de haberlos descrito analíticamente, indicaremos sus agrupamientos en pedículos.

1.° Arterias. — Cuatro arterias voluminosas, dos a cada lado, contribuyen a la irrigación de la glándula. Son las *tiroideas superiores*, ramas de la carótida externa, y las *tiroideas inferiores*, ramas de la subclavia. A estas cuatro arterias, que son constantes, se añade a veces (una vez de cada diez) una quinta arteria, impar y media, la *tiroidea media* o *tiroidea de Neubauer*.

a) *Arteria tiroidea superior* (fig. 918). — Este vaso es la arteria primitiva y principal del cuerpo tiroides. Nacida de la carótida externa, cerca de su origen, se dirige transversalmente por debajo del asta mayor del hueso hioides. Después de haber dado la arteria laríngea superior, se curva, desciende casi verticalmente, aplicándose contra la cara lateral de la membrana tirohioidea y del cartílago tiroides, y llega, por fin, a la glándula por la misma punta del polo superior. En contacto con el parénquima, se divide en una trifurcación que comprende la cúpula tiroidea. De las tres ramas, la primera *anterior*, desciende oblicuamente a lo largo del borde anterior de la glándula y se anastomiza con la rama opuesta a lo largo del borde superior del istmo, creando el arco vascular que hemos descrito precedentemente, la arteria comunicante transversal supraístmica; la segunda, *externa* se echa sobre la cara pósterointerna del lóbulo y se ramifica por ella; la tercera, *posterior*, desciende junto a la cara pósterointerna del lóbulo, entre ella y la tráquea Se anastomiza extensamente con un ramo de la tiroidea inferior, estableciendo así una *vía anastomótica longitudinal posterior*.

b) *Arteria tiroidea inferior*. — Nace de la subclavia en el borde interno del escaleno anterior, por un tronco común con otras ramas (tronco tirobicérvicoescapular). Desde su nacimiento se dirige oblicuamente hacia arriba y adentro, se hunde en el cuello y luego se curva formando un cayado de concavidad inferior cuyo vértice está situado a un centímetro por debajo del tubérculo de Chassaignac. Esta curva conduce el vaso a la región tiroidea. En esta región se flexiona en sentido inverso describiendo una asa de concavidad superior que llega en su terminación al polo inferior del lóbulo tiroideo (fig. 917). Este vaso presenta las relaciones siguientes:

De la región supraclavicular, lugar de origen, a la región tiroidea, región terminal, la tiroidea inferior se desliza entre la carótida primitiva, situada por delante, y la arteria vertebral, situada por detrás. Este cruzamiento se efectúa en el vértice de la primera semiasa; hay, pues, en este punto, a medio centímetro por debajo del tubérculo de Chassaignac, tres vasos superpuestos en sentido ánteroposterior: la carótida y la vertebral, cuya dirección es ascendente, y, entre las dos, la tiroidea, transversal.

Después de este cruzamiento, la tiroidea inferior, adosada en un corto trayecto al plano vertebral, encuentra el cordón del simpático cervical. Cuando el simpático tiene un ganglio cervical medio (ganglio tiroideo de Haller), este ganglio res-

ponde a la arteria; pero a menudo se divide en dos masas más pequeñas, unidas por ramos que enlazan la arteria en un ojal cuya rama anterior es ordinariamente la más voluminosa. Sin embargo, este desdoblamiento del ganglio o el desdoblamiento del tronco del simpático con ausencia del ganglio no es constante, y no es raro ver que la arteria tiroidea cruza simplemente la cara anterior del simpático. Pero, sea cual fuere la modalidad, el vaso arterial está siempre en contacto íntimo con el nervio o con su ganglio. En la segunda asa, asa interna de concavidad superior, la tiroidea encuentra otro nervio, el *nervio recurrente*. Las relaciones de estos dos órganos han atraído, desde largo tiempo, la atención de los anatomistas y de los cirujanos (figura 917). Es necesario, en efecto, conocer las relaciones exactas de estos dos órganos cuando se practica la ligadura del vaso. Estas relaciones están sujetas a variaciones que dependen, por una parte, de la situación del nervio, y por otra parte, del modo de bifurcación de la arteria, que se hace a distancia o en contacto con la glándula, de suerte que se puede ver que el recurrente pasa por delante o por detrás del tronco arterial o a la altura de sus ramas. He aquí las conclusiones generales que hemos expuesto ya al estudiar los nervios de la laringe, conclusiones que resultan de los trabajos de Jaboulay y Villard, de Kocher, Drobnik, Taguchi, etc.:

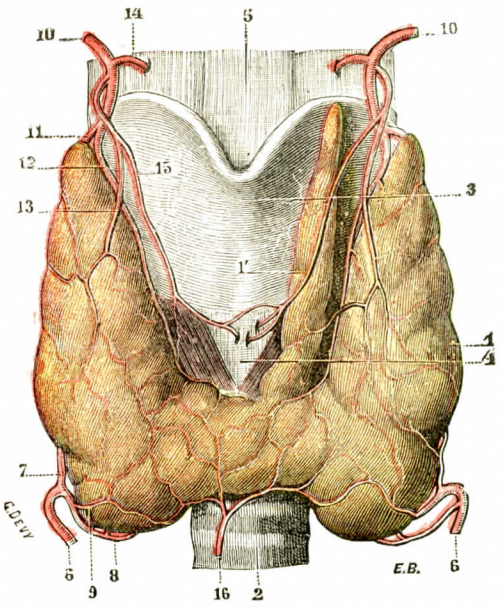

Fig. 919

Arterias del cuerpo tiroides (vistas por delante).

1, cuerpo tiroides, con 1', pirámide de Lalouette. — 2, tráquea. — 3, cartílago tiroides. — 4, membrana cricotiroidea. — 5, membrana tirohioidea. — 6, arteria tiroidea inferior, con: 7, su rama posterior; 8, su rama profunda; 9, su rama inferior. —10, arteria tiroidea superior, con: 11, su rama posterior; 12, su rama interna; 13, su rama anteroexterna. — 14, arteria laríngea superior. — 15, arteria laríngea inferior o cricotiroidea. — 16, arteria tiroidea de Neubauer (arteria anormal).

1.° El recurrente derecho es, en general, más externo que el izquierdo y cruza más a menudo el tronco que las ramas de división de la arteria.

2.° El recurrente derecho es, en general, más anterior que el izquierdo. Cruza, pues, la cara anterior de la arteria o, si ésta está ya dividida, pasa por delante de sus ramas o por delante de la rama principal.

3.° El recurrente izquierdo, por el contrario, pasa generalmente por detrás del tronco arterial o por detrás del grupo principal de las ramas de división.

4.° Recordemos también que el recurrente derecho, viniendo, como la arteria, del hueco supraclavicular, la acompaña en una mayor longitud y ofrece con ella relaciones más íntimas que el recurrente izquierdo, que ocupa desde su origen torácico el ángulo esofágotraqueal (Bérard).

5.° El punto en que la arteria y el recurrente están más próximos no está situado en el mismo polo inferior, sino en la cara posterior del lóbulo, en la unión del tercio medio y el tercio inferior. La arteria tiroidea inferior (Latarjet y Alamartine) termina, en efecto, en este punto en tres ramas. La arteria llega al lóbulo en dirección pósteroanterior, difícil de ver en este segmento terminal oculta como está por el lóbulo tiroideo.

Las tres ramas de división nacen lejos de la glándula; no enlazan, pues, el polo inferior como las de la tiroidea superior, que cubren la punta del lóbulo como «una red el polo superior de un globo» De las tres ramas de división (fig. 918), la primera, *inferior*, sigue el borde inferior del istmo y se anastomiza en la línea media con la del lado opuesto *(arteria comunicante transversal infraístmica)*; la segunda, *posterior*, sube a lo largo del borde posterior y se anastomiza, como hemos visto, con la rama homóloga de la tiroidea superior; la tercera, *profunda*, se dirige a la cara interna de la glándula. Es la que suministra, sobre todo, ramos al esófago, a la tráquea y a la laringe.

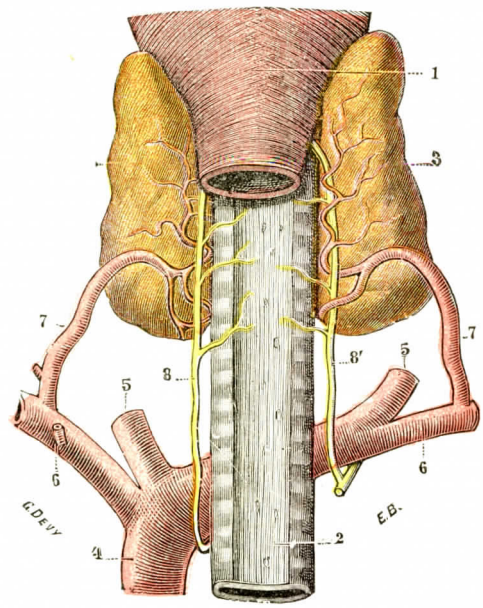

FIG. 920

Relaciones de los nervios recurrentes y las arterias tiroideas inferiores.

1, faringe. — 2, tráquea. — 3, 3, cuerpo tiroides. — 4, aorta. — 5, carótida primitiva. — 6, subclavia. — 7, tiroidea inferior. — 8, 8, nervios recurrentes izquierdo y derecho (el izquierdo pasa por detrás de las ramas arteriales; el derecho se introduce en una especie de horquilla formada por dos ramas de la tiroidea, de las cuales una, la inferior, pasa por detrás del nervio; la otra, la superior, pasa por delante.

c) *Arteria tiroidea media de Neubauer.* — Este vaso, inconstante, ofrece numerosas variaciones de origen (aorta, tronco braquiocefálico, subclavia, etc.). Es generalmente poco voluminoso. Llega al borde inferior del istmo, donde se anastomiza con las otras arterias *(encrucijada infraístmica)*.

d) *Anastomosis.* — Las arterias tiroideas se anastomizan con otras ramas de la carótida externa y de la subclavia. La ligadura de las cuatro tiroideas no siempre motiva la necrosis de la glándula. Tampoco es capaz de reducir eficazmente el funcionamiento exagerado de un cuerpo tiroides enfermo (hipertiroidismo).

Las anastomosis intrínsecas están muy desarrolladas entre las arterias tiroideas superior e inferior de un mismo lóbulo; son sutiles, por el contrario, de un lóbulo al otro, pero hay bastantes variaciones.

e) *Modo de distribución.* — Los ramos arteriales se ramifican en la cápsula tiroidea. Irregularmente flexuosos, forman una red arterial de la que parten vasos delgados que penetran en la glándula. Estas finas arteriolas lobulares y lobulillares forman una red capilar de mallas tupidas que rodea el folículo tiroideo como lo haría una red de pescar.

LATARJET y ALAMARTINE, por medio de radiografías después de inyecciones segmentarias parciales o totales de substancias opacas, han demostrado que la arteria tiroidea superior se distribuye sobre todo en las partes superior y ánteroexterna de la glándula, mientras que la arteria tiroidea inferior vasculariza las porciones inferior y pósterointerna. Las zonas más irrigadas están en los lóbulos, las zonas ánteroexternas superiores y la zona pósterointerna y profunda. El istmo es poco vascular; su sección transversal sangra poco.

2.° Venas. — Nacidas de las redes perifoliculares, las venas de la glándula tiroides se dirigen hacia la superficie exterior del órgano, siguiendo, como las arterias, pero en sentido inverso, los espacios interlobulillares. Al llegar a la periferia

de la glándula se anastomizan entre sí, de manera que forman alrededor del órgano, pero principalmente por delante del mismo, un rico plexo, el *plexo tiroideo* (figura 921). Las venas que proceden del mismo son siempre muy irregulares, más irregulares que las arterias. Podemos, sin embargo, según la dirección que toman, dividirlas en tres grupos: 1.°, *venas tiroideas superiores;* 2.°, *venas tiroideas inferiores;* 3.° *venas tiroideas medias.* Digamos en seguida que todas las venas tiroideas, lo mismo en su porción extraglandular que en su porción intraglandular, están desprovistas de válvulas y, por consiguiente, se llenan fácilmente con una inyección practicada desde el tronco hacia los ramos de origen.

a) *Venas tiroideas superiores.* — Las venas tiroideas superiores (fig. 929, 10') corresponden con bastante exactitud a las arterias del mismo nombre. Tienen su origen en la parte superior del cuerpo tiroides y generalmente salen del mismo en la proximidad de su cúspide. Desde allí se dirigen hacia arriba y afuera, con la arteria tiroidea superior cruzan de fuera a dentro la parte anterior de la carótida y van a abrirse en la yugular interna, ya directamente, ya desembocando previamene en un tronco que les es común con la facial y la lingual, el *tronco tirolinguofacial* (10). Las dos venas tiroideas superiores, la derecha y la izquierda, están unidas entre sí por una anastomosis transversal, la *vena comunicante superior*, que pasa a manera de arco por encima del borde superior del istmo. Kocher, a quien debemos una buena descripción de las venas tiroideas (*Langenbeck's Archiv*, 1883), ha hecho observar la existencia de una anastomosis perforante entre este arco y la yugular anterior.

b) *Venas tiroideas inferiores.* — Las venas tiroideas inferiores (figs. 921, 16 y 17) corresponden a la vez a las arterias tiroideas del mismo nombre y a la arteria de Neubauer cuando ésta existe.

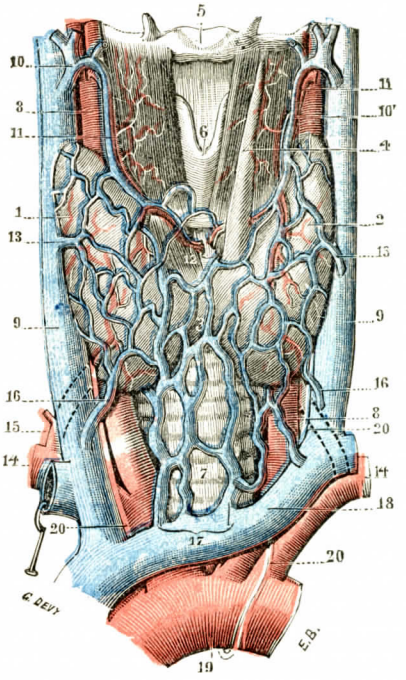

Fig. 921

Vasos tiroides vistos por delante.

1, lóbulo derecho del cuerpo tiroides. — 2, lóbulo izquierdo. — 3, su istmo. — 4, pirámide de Lalouette. — 5, hueso hioides. — 6, cartílago tiroides. — 7, traquearteria. — 8, arteria carótida primitiva. — 9, vena yugular interna. — 10, tronco venoso tirolinguofacial. — 10', vena tiroidea superior. — 11, arteria tiroidea superior. — 12, vasos laríngeos inferiores. — 13, vena tiroidea media. — 14, arteria subclavia. — 15, arteria tiroidea inferior. — 16, venas tiroideas inferiores laterales. — 17, venas tiroideas inferiores medias. — 18, tronco braquiocefálico venoso izquierdo. — 19, cayado de la aorta. — 20, 20, nervios neumogástricos.

Estas venas, notables por su número y por su volumen, salen del cuerpo tiroides por su borde inferior. Están en este punto unidas entre sí por anastomosis transversales u oblicuas, que constituyen las *venas comunicantes inferiores*.

Desde el borde inferior de la glándula tiroides, las venas tiroideas inferiores descienden por detrás de los músculos esternotiroideos anastomizándose más o menos entre sí y formando algunas veces un importante plexo, cuyas mallas, siempre irregulares, cubren la cara anterior de la tráquea. Por lo demás, comunican extensamente con la red venosa traqueal y, por medio de esta última, con la red broncopulmonar.

Finalmente, las venas tiroideas inferiores van a parar: 1.°, las de la derecha, a la vena yugular derecha; 2.°, las de la izquierda, a la vena yugular izquierda

o a la porción inicial del tronco venoso braquiocefálico izquierdo; 3.°, las correspondientes a la línea media, al tronco venoso braquiocefálico izquierdo. Se ven a veces algunas venas tiroideas inferiores izquierdas descender hasta la vena cava superior.

c) *Venas tiroideas medias.* — Las venas tiroideas medias, situadas entre las superiores y las inferiores (fig. 921, 13), no son constantes. Cuando existen, se desprenden de la parte externa de los lóbulos laterales, se dirigen transversalmente hacia fuera y van a desembocar, después de un trayecto siempre muy corto, en la cara anterior de la yugular interna.

3.° Linfáticos. — La glándula tiroides posee una rica red linfática, lo cual se comprende, pues los linfáticos representan en este punto una de las vías de excreción (la más importante) del órgano glandular. Los examinaremos sucesivamente: 1.°, en el espesor del lobulillo *(red de origen intralobulillar);* 2.°, en el intervalo de los lobulillos *(linfáticos interlobulillares);* 3.°, en la superficie exterior de la glándula tiroides *(red peritiroidea);* 1.°, fuera de la glándula tiroides *(eferentes de la red peritiroidea).*

a) *Red de origen intralobulillar.* — Los linfáticos forman primeramente, en pleno lobulillo, una rica redecilla capilar, cuyas mallas abrazan como una verdadera red todos los granos foliculares. Estos capilares, reducidos a su capa endotelial, están inmediatamente aplicados contra los folículos, de tal modo, que el epitelio tiroideo sólo está separado de los vasos linfáticos por la pared propia de los folículos. A través de esta pared, que se convierte así en una especie de dializador, es por donde pasan, conforme vimos ya anteriormente, los productos de secreción de la tiroides para verterse en el sistema linfático. A consecuencia de este paso, los linfáticos perifoliculares contienen siempre substancia coloide, perfectamente demostrable por los reactivos propios de esta substancia (Biondi, Langendorff, Renaut, Regaud y Petitjean, Thaon).

b) *Linfáticos interlobulillares.* — De las redecillas intralobulillares parten pequeños troncos de calibre muy variable, que desde aquel momento se deslizan entre los lobulillos. Corren a lo largo de los tabiques interlobulillares en compañía de los vasos sanguíneos, a los cuales se juntan íntimamente, y los rodean a veces a manera de manguitos *(vainas linfáticas).* Estos linfáticos interlobulillares no están constituídos, al principio, al igual que los linfáticos intralobulillares, sino por una sencilla *pared endotelial.* Sólo más lejos adquieren una pared propia y disposiciones valvuloides: consisten estas disposiciones valvuloides en «tabicamientos incompletos formando bolsas irregulares, abiertas en el sentido del curso de la linfa, pero en su mayor parte insuficientes para realizar la clausura o cierre del vaso» (Renaut). Todos los linfáticos interlobulillares se dirigen, lo mismo que las venas, a la superficie exterior de la glándula.

c) *Red peritiroidea.* — Al salir de la glándula tiroides, los linfáticos, anastomizándose entre sí, forman en la superficie del órgano una red de mallas bastante finas, que llamaremos *red peritiroidea.* Esta red, que se halla situada en el espesor de la cápsula, cubre con sus mallas regulares toda la superficie exterior de la glándula. Bartels hace notar que, mientras que en el hombre una inyección practicada desde un solo lado pasa difícilmente al lado opuesto, esta misma inyección unilateral en ciertos animales (gato, conejo, por ejemplo), llena fácilmente la red entera.

d) *Eferentes de la red peritiroidea.* — Los troncos y los pequeños troncos que parten de la red peritiroidea se dividen, según su dirección, en *ascendentes* y *descendentes:*

α) Los *troncos ascendentes* o *superiores* se subdividen a su vez en medios y laterales. Los *troncos medios,* en número de dos o tres, nacen del borde superior

del istmo y se dirigen hacia uno o dos pequeños ganglios que se hallan situados delante de la laringe y con preferencia delante o algo por encima del músculo cricotiroideo. Los *troncos laterales*, mucho más numerosos (de seis a ocho), se desprenden del vértice de los lóbulos o de sus alrededores y vienen a terminar, unos, en un ganglio situado entre la carótida y la vena yugular interna, a nivel del ángulo superior del cartílago tiroides; los otros, en los ganglios situados a lo largo de la yugular interna y de la pared lateral de la faringe *(ganglios cervicales profundos)*.

β) Los *troncos descendentes* o *inferiores* se distinguen, como los anteriores, en medios y laterales. Los *troncos medios* se desprenden del borde inferior del istmo. De allí se dirigen abajo, hacia la horquilla esternal, y van a terminar, después de un curso variable, en cierto número de ganglios que se hallan situados delante de la tráquea *(ganglios petraqueales)* y encima del timo. Estos ganglios pretraqueales están en relación con los ganglios retroesternales y muy particularmente con un grupo que ha sido descrito y figurado por BARTELS detrás de la articulación esternocostoclavicular derecha, en el ángulo de reunión de los dos troncos venosos braquiocefálicos (fig. 922). Este último grupo ganglionar da origen a uno o dos eferentes, que corren transversalmente de derecha a izquierda por delante del tronco braquiocefálico venoso izquierdo y van a desembocar en el conducto torácico, muy cerca de su terminaciónn Los *troncos laterales* parten de la base y del borde posterior del cuerpo tiroides. Se dirigen oblicuamente hacia abajo y afuera, pasando los unos por delante y los otros por detrás del paquete vásculonervioso del cuello, y, finalmente, van a terminar en los ganglios cervicales profundos.

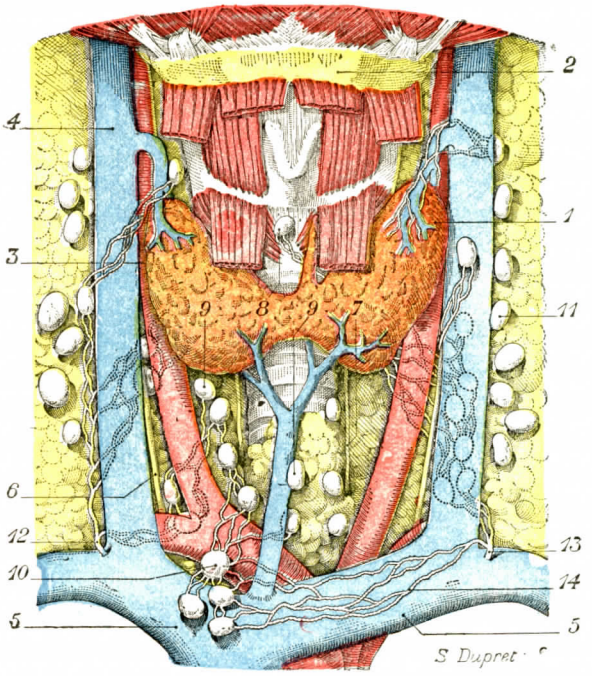

FIG. 922

Linfáticos de la glándula tiroides (según una figura de BARTELS, con algunas modificaciones).

1, tiroides. — 2, hueso hioides. — 3, carótida primitiva. — 4, yugular interna. — 5, tronco venoso braquiocefálico. — 6, neumogástrico. — 7, recurrente. — 8, ganglios prelaríngeos. — 9, ganglios pre y paratraqueales. — 10, ganglios retroesternales. — 11, ganglios de la cadena yugular. — 12, tronco yugular derecho. — 13, tronco yugular izquierdo. — 14, linfáticos transversales que van de los ganglios retroesternales a este último tronco.

e) *Resumen: ganglios regionales.* — En resumen, los ganglios a que van los linfáticos de la *glándula tiroides (ganglios regionales)* son los siguientes: 1.°, los *ganglios prelaríngeos;* 2.°, los *ganglios pretraqueales* y *paratraqueales;* 3.°, los *ganglios cervicales profundos*, desde el borde superior del cartílago tiroides hasta la parte posterior de la clavícula.

4.° Nervios. — Los nervios han sido estudiados en nuestro laboratorio por ALAMARTINE (1920). Se desprenden: 1.°, del *tronco del simpático*, ora y principal-

mente del ganglio cervical superior, ora, en menor número, de los nervios cardíacos; algunos proceden del ganglio cervical medio, excepcionalmente del ganglio estelar; 2.°, del *nervio laríngeo superior*. Son filetes largos y delgados que van al polo superior de la glándula; 3.°, del *recurrente*.

ALAMARTINE ha podido comprobar que los nervios destinados al cuerpo tiroides seguían la ley que hemos expresado en nuestros trabajos, a saber, que siguen un trayecto independiente de los vasos. En realidad existen dos pedículos nerviosos independientes, uno superior y otro inferior.

El *pedículo superior* está formado por ramas nacidas del ganglio cervical superior; tiene un trayecto paralelo al de la arteria tiroidea, pero posterior a ella e independiente de la misma.

El *pedículo inferior* está formado por fibras disociadas, verdadero abanico nervioso procedente de los nervios cardíacos e independientes de la arteria tiroidea inferior. Todos estos filetes no llegan a las arterias homólogas sino en la proximidad de la glándula en el momento en que se dividen en sus ramas terminales. «Los pedículos vásculonerviosos propiamente dichos no se constituyen, pues, sino en la proximidad inmediata de la glándula. Unicamente en este punto hay intrincación de los elementos vasculares y nerviosos.» Sólo en este punto es posible, seccionando el pedículo vascular, realizar una verdadera angioneurectomía.

5.° Pedículos. — En total, la glándula tiroides posee, pues:

1.° *Cuatro pedículos principales*, situados dos a dos en cada polo y formados por las arterias, las venas y los nervios.

2.° *A cada lado, un pedículo accesorio, pedículo venoso*, formado por las venas tiroideas medias, que de las partes laterales de los lóbulos llegan transversalmente, después de un trayecto muy corto, al tronco de la vena yugular interna.

3.° *Por último*, un pedículo impar y mediano, inferior, formado principalmente por el grupo de las grandes venas tiroideas inferiores, accesoriamente por la arteria de Neubauer.

Alrededor de estos vasos, el tejido conjuntivo se condensa formando vainas a los pedículos. Estas láminas conjuntivas arrastradas por los vasos son las que constituyen los «ligamentos laterales externos» descritos por GÉRARD-MARCHANT y SÉBILEAU y que van a extenderse por la superficie de la glándula con las ramas de división de las arterias para formar la vaina peritiroidea.

D. — RELACIONES DEL CUERPO TIROIDES CON LOS ÓRGANOS CONTENIDOS EN EL INTERIOR DE LA VAINA PERITIROIDEA

Hemos dicho que entre la vaina peritiroidea y la superficie de la glándula existe un espacio. Dicho espacio es, ante todo, vascular · contiene las divisiones de las arterias y las ramas de origen de las venas tiroideas. Contiene igualmente las glándulas paratiroides. No conviene, pues, perderse en el curso de las intervenciones en el cuerpo tiroides.

Divisiones vasculares. — Comprenden la terminación de las arterias y el origen de las venas.

a) *Ramas terminales de las arterias tiroideas.* — Como hemos visto, cada arteria se divide, al contacto de cada lóbulo, en tres formas. Estas ramas tienen la particularidad de ser sinuosas y reptar largo tiempo por la superficie de la glándula y ramificarse por ella. De ahí la formación de un sistema de anastomosis entre las diferentes arterias tiroideas.

La disposición y el valor de estas anastomosis han sido estudiados por LANDSTRÖM, Anna BEGUN, BÉRARD y DESTOT, LATARJET y ALAMARTINE, VERNON, MASTIN

(Surgery, Gynecology and Obstetrics). Las conclusiones son idénticas en sus líneas generales.

α) Las dos arterias de un mismo lóbulo están siempre extensamente anastomizadas por un sistema de vasos de dirección vertical en la superficie de cada lóbulo. La rama anastomótica más importante está situada en la cara posterior *(arteria comunicante longitudinal posterior* de Bérard). La ligadura de un solo tronco arterial no tiene, pues, eficacia.

β) Las arterias de los dos lóbulos opuestos se reúnen por un sistema de *anastomosis transversales interlobulares*. Estas anastomosis están respectivamente situadas en los bordes superior e inferior del istmo *(arcos comunicantes supra e infraístmicos)*. Los dos lóbulos son, pues, relativamente independientes desde el punto de vista vascular. La ligadura de las dos arterias de un lóbulo provoca un retardo temporal de la circulación, pero las anastomosis restablecen secundariamente el régimen circulatorio.

γ) La circulación arterial tiroidea no queda aislada, sino que se anastomiza con la de las vísceras próximas Estas anastomosis se efectúan en la cara posterior de la glándula con los vasos de la laringe y del esófago. La ligadura de las cuatro arterias produce en ciertos casos la atrofia y el hipofuncionamiento del órgano, pero nunca su necrosis, pues el restablecimiento circulatorio es siempre suficiente para asegurar la vitalidad.

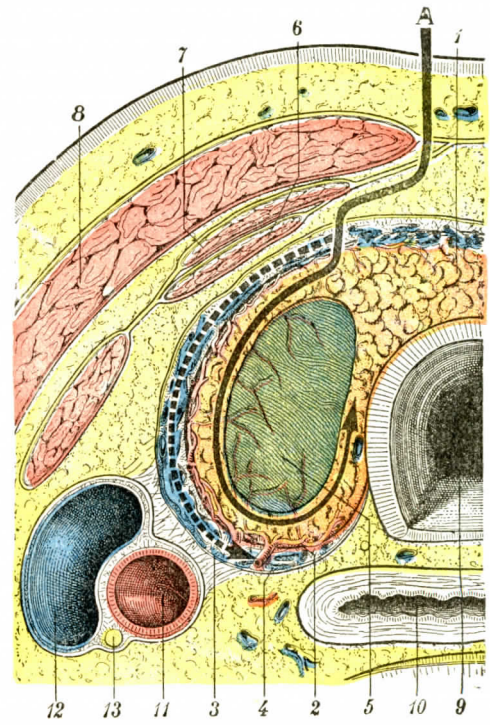

Fig. 923

El tiroides, con un quiste, visto en un corte horizontal esquemático del cuello (T.-J.).

1, cuerpo tiroides. — 2, cápsula propia. — 3, vaina peritiroidea. — 4, espacio comprendido entre la vaina peritiroidea y la cápsula propia: está ocupado por numerosos y voluminosos vasos. — 5, quiste del tiroides. — 6, músculo esternotiroideo. — 7, músculo esternocleidohioideo. — 8, esternocleidomastoideo. — 9, tráquea. — 10, esófago. — 11, carótida primitiva. — 12, vena yugular interna. — 13, nervio neumogástrico.

A, trayecto que sigue el cirujano para extirpar un tumor tiroideo benigno: la flecha de trazo lleno indica la buena vía *(vía intracapsular)*; la flecha de línea de puntos, la mala vía *(vía extracapsular)*.

En último análisis, la glándula es penetrada en toda su superficie por los ramos de división (fig. 923). Bérard, del estudio del modo de división de las arterias en el interior del cuerpo tiroides, ha concluído que existe una zona cortical de un centímetro de espesor aproximadamente, en la que las arterias son de bastante calibre, mientras que en la zona central sólo se encuentran arteriolas de muy escaso diámetro. Además, Latarjet y Alamartine han demostrado que la arteria tiroidea superior es muy a menudo la arteria principal: su territorio se extiende, en efecto, a los dos tercios superiores de cada lóbulo y en particular a la porción ánteroexterna. La arteria tiroidea inferior, aunque sea, embriológicamente considerada, la arteria principal del tiroides, es menos importante: sólo irriga el tercio inferior del lóbulo y, en particular, la zona pósterointerna Estas comprobaciones no son admitidas por todos los anatomistas.

b) *Ramas de origen de las venas tiroideas*. — Estas ramas de origen forman un sistema de grandes conductos venosos, extensamente anastomizados entre sí, que

se ven siempre netamente en la superficie de la glándula por transparencia a través de la cápsula fibrosa. Esta red enlaza en sus amplias mallas la glándula, constituyendo una capa sanguínea importante, verdadero reservorio venoso que se derrama en las grandes venas y vísceras que hemos descrito.

Las paratiroides están contenidas en la vaina tiroidea y constituyen, como hemos dicho ya, una relación importante. Estas glándulas tienen una individualidad estructural y funcional diferente de la propia de la tiroides y es legítimo dedicarles un párrafo especial (véase pág. 1097).

§ 4. — Tiroides accesorios

Con el nombre de *tiroides accesorios* designaremos unas pequeñas masas glandulares, de forma y dimensiones variables, que se desarrollan en la proximidad del tiroides y tienen la misma estructura fundamental que este último.

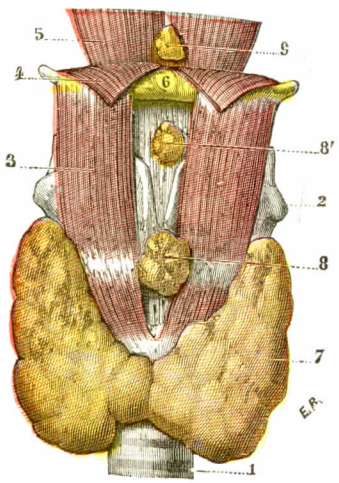

Fig. 924

Tiroides accesorios *(esquemática)*.

1, tráquea. — 2, cartílago tiroides. — 3, músculo tirohioideo. — 4, milohioideo, erinado hacia abajo. — 5, geniohioideo. — 6, hueso hioides. — 7, cuerpo tiroides. — 8, 8', dos tiroides accesorios infrahioideos. — 9, tiroides accesorio suprahioideo.

1.° Clasificación. — Se distinguen, según su situación, en prehioideos, suprahioideos e infrahioideos (fig. 924).

a) *Tiroides accesorios prehioideos.* — Los tiroides prehioideos se hallan situados, como su nombre indica, delante del hueso hioides. Casos de esta naturaleza fueron observados desde mucho tiempo atrás por Kadyi (1879) y por Streckeisen (1886). Este último autor insiste particularmente en que los tiroides accesorios que se desarrollan a nivel del hueso hioides están situados en un plano anterior a este hueso.

b) *Tiroides accesorios suprahioideos.* — Entre los tiroides suprahioideos citaremos como el más conocido la llamada *glándula de Zuckerkandl* (fig. 924, 9), que se halla colocada inmediatamente por encima del hueso hioides, en el intersticio celular que separa los dos músculos geniohioideos Streckeisen encuentra esta glándula en el 27 por 100 de los casos. Se presenta ordinariamente en forma de una pequeña masa esférica, de coloración amarillenta y de un volumen que recuerda el de un cañamón. Está rodeada por una cubierta celular y se halla unida al hueso hioides por una especie de pedículo.

c) *Tiroides accesorios infrahioideos.* — Los tiroides accesorios infrahioideos se desarrollan preferentemente por delante de la membrana tirohioidea o sobre la cara anterior de los dos cartílagos tiroides y cricoides. Reemplazan ordinariamente, en todo o en parte, a la pirámide de Lalouette (fig. 925). Hay casos en que en el lugar de la pirámide se disponen en sentido longitudinal tres o cuatro tiroides accesorios unidos entre sí por simples tractos conjuntivos: se diría, siguiendo la observación de Streckeisen, que se trata de una pirámide dividida por estrangulaciones sucesivas en tres o cuatro segmentos superpuestos. Otra variedad de tiroides accesorios se origina por el hecho de que el istmo del tiroides está reemplazado por una pequeña masa media, completamente independiente del lóbulo izquierdo y del lóbulo derecho. Finalmente, pueden hallarse otros tiroides accesorios por

debajo del tiroides normal, y citaremos, por ejemplo, el descrito por WŒLFLER un poco por encima del cayado de la aorta: la llamada *glándula supraórtica de Wœlfler.*

2.° Significación morfológica. — Para interpretar como se merecen las formas aberrantes anteriormente descritas, importa recordar el origen del tiroides medio. El tiroides medio se desarolla a expensas de un mamelón impar y medio del epitelio bucofaríngeo que se dirige de atrás a delante y de arriba abajo hasta el bulbo aórtico. En el extremo inferior de este mamelón epitelial es donde se forma la glándula. El resto del mamelón toma entonces el aspecto de una especie de largo pedículo, hueco al principio *(conducto)*, lleno luego *(cordón)*, que une el órgano nuevamente formado al epitelio bucofaríngeo.

El pedículo epitelial del tiroides medio desaparece luego durante el curso del desarrollo; pero su persistencia, parcial o total, ex extraordinariamente frecuente, y en este caso se presenta naturalmente bajo dos formas, que recuerdan cada uno de los estados embrionarios precitados: en forma de *conducto* o en forma de *cordón.*

En el primer caso, es el *conducto tireogloso de His,* y en el segundo, el *cordón o tracto tireogloso* (fig. 926)

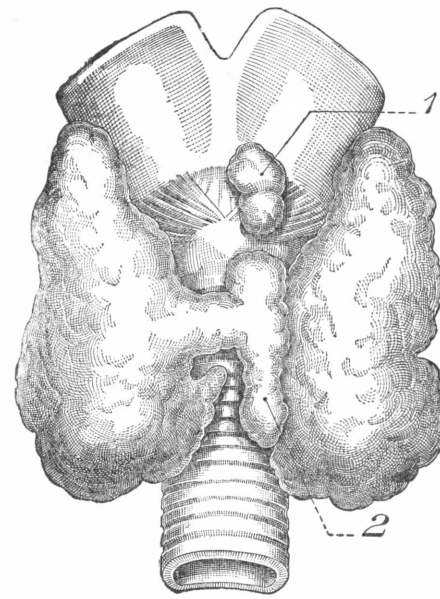

FIG. 925

Tiroides accesorio (según LUCIEN, PARISOT y RICHARD).

1, tiroides accesorio cricotiroideo.
2, pirámide de Lalouette reducida a su parte basal.

El conducto o el tracto tireogloso, cuando existe en el adulto, comienza por arriba a nivel del *foramen cæcum,* en donde, desde hace mucho tiempo, primero MORGAGNI (1741) y luego BOCHDALECK (1866) han indicado la existencia (en 1/4 de los casos, 1/10 según BLAND SUTTON y siete veces entre cuarenta casos según CHEMIN) de un conducto estrecho que descendía al espesor de la lengua y se conoce ordinariamente, en Francia, con el nombre de *conducto de Bochdaleck.* Este conducto, que nace frecuentemente por detrás de la papila caliciforme del foramen cæcum, y más raramente por delante de ella, «está ricamente provisto de glándulas mucosas; tiene un epitelio cilíndrico de pestañas vibrátiles, envía hacia delante uno o varios divertículos tapizados por el mismo epitelio y que reciben unos delgados conductillos análogos a los acinos glandulares: estos conductillos están contenidos en el grosor de los músculos genioglosos y su longitud puede llegar a ser de cuatro milímetros». El conducto de Bochdaleck es solamente la parte más superior del tracto tireogloso de His. De la región del foramen cæcum, el tracto tireogloso desciende al séptum medio de la lengua, luego a la membrana hioglosa, y llega así hasta el borde superior del hueso hioides. Prosiguiendo entonces su trayecto descendente, pasa por detrás de este hueso (por delante, según algunos autores) y alcanza el vértice de la pirámide de Lalouette, que lo une al istmo tiroideo.

Volviendo ahora a los tiroides accesorios, observamos que, sean cuales fueren su asiento, forma y dimensiones, se desarrollan siempre en el trayecto del tracto tireogloso y, cuando este tracto existe, están íntimamente unidos a él. Comprobar este hecho es, a la vez, comprender la significación morfológica de los tiroides accesorios; estos tiroides accesorios no son en realidad más que formaciones abe-

rrantes o supernumerarias que se desarrollan a expensas del esbozo del tiroides medio o de su pedículo.

He aquí por qué los tiroides accesorios tienen la misma estructura que el tiroides normal. He aquí por qué también presentan las mismas reacciones patológicas y, especialmente, las mismas degeneraciones: quística, hipertrófica *(bocio de los tiroides accesorios)*, etc.

Hay un hecho que está poco en consonancia con la anterior interpretación morfológica, y es que los tiroides accesorios que aparecen a nivel del hueso hioides se colocan evidentemente *por delante* de este hueso (tiroides prehioideos), mientras que el tracto tireogloso pasa *por detrás*. Los trabajos de His nos explican perfectamente estos dos hechos, en apariencia contradictorios. El tracto tireogloso, como se sabe, precede, en su aparición, al hueso hioides y a sus distintos elementos. Ahora bien, en un corte sagital de un embrión humano de 16 milímetros, His ha observado que el esbozo del hueso tiroides pasaba por el centro de la cadena epitelial que representa el tracto tireogloso, de tal modo que una parte del epitelio era empujada hacia delante del hueso hioides, mientras que la otra parte se hallaba por detrás. Así se explica la posibilidad, para los tiroides accesorios: 1.°, de presentarse por delante del hueso hioides, cual es el caso de los tiroides prehioideos de Kadyi y de Streckeisen; 2.°, de desarrollarse por detrás, cual es el caso de la pirámida de Lalouette, cuando esta pirámide sube hasta la lengua.

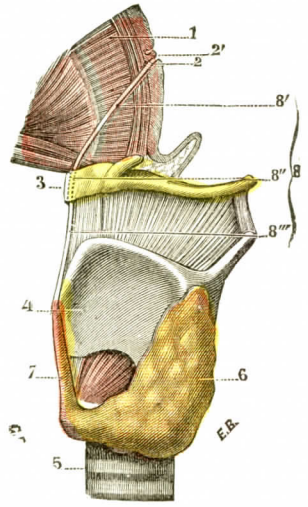

Fig. 926

Tracto tireogloso en el adulto.

1, base de la lengua. — 2, foramen cæcum, con 2', papila caliciforme. — 3, hueso hioides. — 4, laringe. — 5, tráquea. — 6, cuerpo tiroides. — 7, pirámide de Lalouette. — 8, tracto tirogloso, con: 8', su porción suprahioidea; 8'', su porción retrohioidea; 8''', su porción infrahioidea (ligamento suspensorio de la pirámide), fusionada con la pirámide de Lalouette.

§ 5. — Constitución anatómica

En un corte transversal, la glándula tiroides aparece constituída por cavidades, las *vesículas tiroideas*, llenas de una substancia homogénea, la *substancia coloide tiroidea*, y rodeadas de un estroma conjuntivo

1.° Vesículas tiroideas. — Estas vesículas, más o menos voluminosas, tienen cada una la pared constituída por células cilíndricas, cúbicas y aplanadas, según la vesícula sea pequeña, mediana o grande (fig. 927). La substancia coloide que llena la vesícula tiene caracteres variables; aparece unas veces clara, otras más obscura, más o menos gruesa, más o menos colorable.

Esta substancia no es el producto de secreción de la glándula, sino un residuo de la secreción, un excedente secretorio, que será tal vez utilizado más tarde o que será vertido en la red linfática o en el estroma.

2.° Estroma conjuntivo. — Un estroma conjuntivo laxo rodea las vesículas. Es recorrido por vasos extremadamente numerosos que enlazan cada vesícula en una red vascular. Los vasos linfáticos, anchos y numerosos, forman igualmente una red tupida, perivesicular.

3.° Naturaleza de la secreción tiroidea. — La glándula tiroides es el tejido del organismo más abundante en yodo. Se estima que una glándula de peso mediano,

es decir, de 20 a 30 gramos, puede contener hasta 80 miligramos de yodo; pero las cifras son muy variables. El tejido tiroideo fija, en efecto, el yodo, lo que explica las variaciones de la cantidad de esta substancia según las localidades. El tiroides del ganado que vive a orillas del mar es particularmente rico en yodo.

La acción del producto de secreción del tiroides, que es una hormona yodada, tiene como función esencial aumentar los cambios celulares, el metabolismo, en una

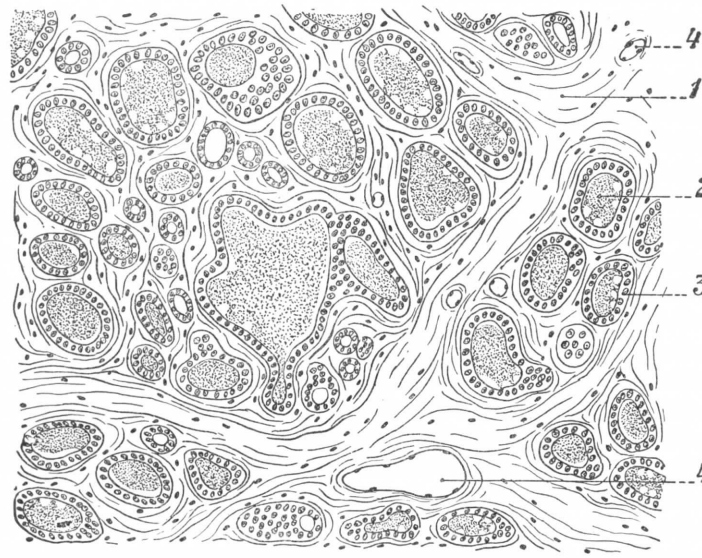

FIG. 927

Vesículas tiroideas.

1, estroma conjuntivo. — 2, substancia coloidea. — 3, epitelio. — 4, vasos sanguíneos

palabra, obrar sobre los fenómenos de desasimilación. El tiroides es una glándula «activadora»

ARTICULO II

PARATIROIDES O GLANDULAS PARATIROIDEAS

Las paratiroides o glándulas paratiroideas son corpúsculos redondeados de dimensiones y valor diversos, anexos al cuerpo tiroides: son éstas las *glándulas tiroides de Nicolas*, las *glándulas tiroideas de Grey*, los *cuerpos epiteliales (Epithelkörptr) de Kœhn*. Adoptaremos de preferencia la denominación de paratiroides, que, al propio tiempo que indica claramente la situación de estas formaciones, nada prejuzga por lo que a su naturaleza hace referencia.

Aunque muy próximas al cuerpo tiroides, las paratiroides ejercen una función especial, muy diferente de la que corresponde al cuerpo tiroides mismo. Mientras que la ablación de esta última glándula determina los trastornos tróficos del mixedema, la extirpación de las paratiroides va seguida de accidentes tetánicos que son siempre mortales.

Indicadas por primera vez en 1880 por SANDSTROEM, han sido estudiadas después en el hombre y en los animales por numerosos anatomistas, entre los cuales citaremos: en Alemania, SCHAPER (1893), KOEHN (1896), MÜLLER (1896), JABOBY (1897), SCHREIBER (1898); en Francia, CHANTEMESSE y MARIE (1893), NICOLAS (1893), PRENANT y SIMON (1896), TOURNEUX (1896) y VERDUN, quien ha hecho de este asunto el objeto de su tesis de doctorado en Medicina (Tolosa, 1896) y de su tesis de doctorado en Ciencias (París, 1898). La cirugía de las paratiroides ha motivado nuevas investigaciones anatómicas. Señalemos, en particular, las de LORIN (*Journal de chirurgie*, 1921), CUNÉO y BLONDIN (1923), HENRY (*Tesis de Lyón*, 1934).

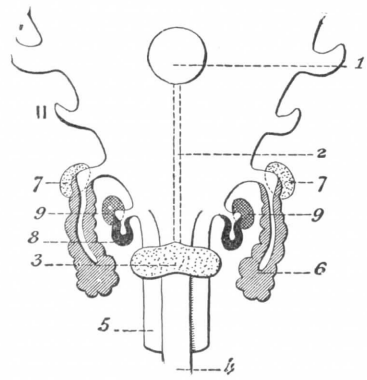

FIG. 928

Figura esquemática que demuestra el origen de los derivados branquiales en el embrión humano; la pared de la faringe se ve por su cara anterior (según TOURNEUX).

I, II, primera y segunda bolsas endodérmicas. — 1, tubérculo impar de la lengua. — 2, trayecto del cordón tireogloso. — 3, tiroides media. — 4, tubo laringotraqueal.—5, esófago.—6, timo.—7, glándula tímica o paratiroides externa.—8, tiroides lateral. — 9, glándula tiroidea o paratiroides interna.

Numerosos histólogos han discutido la cuestión de si las paratiroides eran susceptibles de transformarse en tejido tiroideo. (Mlle. THOMPSON, SHAPER) La mayoría de los histólogos actuales y de las investigaciones experimentales no permiten identificar los tejidos paratiroideo y tiroideo. Anatómica, embriológica y experimentalmente se puede afirmar que las paratiroides son órganos claramente individuados. A pesar de su pequeña talla, deben agruparse entre los órganos endocrinos indispensables para la vida.

1.° Significación morfológica de las paratiroides (fig. 928) — Es esencial conocer el desarrollo de las paratiroides para comprender la anatomía macroscópica y las relaciones (fig. 929).

En los mamíferos existen cuatro bolsas branquiales individuadas. El epitelio de la *tercera bolsa braquial* da origen: 1.°, al timo; 2.°, a una serie de corpúsculos epiteliales, de los cuales uno forma una paratiroides que se denomina *paratiroides externa* o paratiroides III.

En la *cuarta bolsa branquial* se desarrolla otra glándula, la *paratiroides interna de los animales, la paratiroides superior del hombre* o paratiroides IV.

Las dos paratiroides III y IV aparecen como una gemación de la pared ventral de las bolsas viscerales que se individua progresivamente. La paratiroides III o paratiroides inferior del hombre sigue la migración del timo hacia la región cervical inferior y desciende en el curso de esta migración más abajo que la paratiroides IV, de suerte que, en el hombre, esta última se hace superior con relación a la precedente.

No obstante, existen variaciones en el desarrollo que acabamos de exponer, variaciones según la especie y según los individuos. Existen anomalías, unas veces por defecto, otras por exceso. Junto con las paratiroides principales hay a veces paratiroides accesorias que tienen el mismo origen. Las estudiaremos más adelante.

2.° Morfología general. — Las paratiroides principales, como indica su nombre, se desarrollan en la proximidad del cuerpo tiroides. Se distinguen, según su situación, en paratiroides superiores y paratiroides inferiores. Las paratiroides superiores (paratiroides IV), situadas embriológicamente debajo de las paratiroides III, se hacen superiores, como hemos dicho ya, consecutivamente al descenso del timo que arrastra las paratiroides III en pos de sí.

En la mayoría de los animales las paratiroides superiores están situadas en el interior del cuerpo tiroides, de ahí el nombre de paratiroides internas que se les da. Es útil insistir en este punto, pues ciertos autores (CUNÉO y LORIN) sostienen también que las paratiroides internas o intratiroideas no existen en el hombre. Nada hay de esto; las paratiroides internas simplemente se han hecho extratiroideas. Admitimos, pues, en el hombre cuatro paratiroides principales, dos superiores y dos inferiores, que representan las paratiroides internas y externas de los mamíferos.

a) *Variaciones numéricas.* — Típicamente existen, pues cuatro paratiroides, dos a cada lado, una superior, otra inferior. Sin embargo, se pueden observar ciertas variaciones, unas por defecto, otras por exceso. Las estadísticas de PEPERE, que se refieren a varios centenares de autopsias, demuestran los hechos siguientes: 1.° Las *anomalías por exceso* son muy frecuentes. Así es que un hombre de treinta y seis años tenía siete glándulas, una mujer de sesenta y dos años tenía ocho y una joven de quince poseía nueve. Estas paratiroides supernumerarias pueden considerarse como procedentes de una disociación, o mejor, una fragmentación de las paratiroides principales. 2.° En el 1 por 100 de los casos, según PEPERE, las paratiroides están reducidas a tres o a dos. Hay que hacer salvedades sobre el valor de esta estadística. Es fácil, en efecto, en el curso de una autopsia, no darse cuenta de la presencia de un órgano tan minúsculo como la paratiroides.

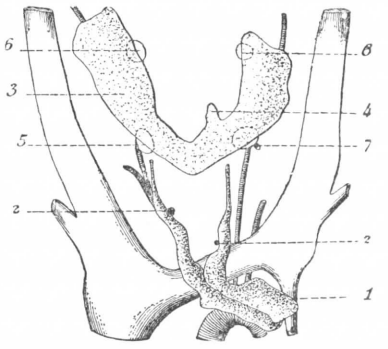

FIG. 929

Reconstrucción frontal de los derivados branquiales con los vasos sanguíneos, en un feto humano de 29 milímetros (según TOURNEUX y VERDUN).

1, timo. — 2, 2, vesículas tímicas. — 3, tiroides. — 4, pirámide de Lalouette. — 5, glándula tímica (paratiroides externa).—6, glándula tiroidea (paratiroides interna). — 7, grano tímico externo.

b) *Forma, coloración.*—Las paratiroides deben examinarse en el vivo o en el cadáver fresco, pues se retraen y alteran rápidamente después de la muerte. La forma más frecuente de las *paratiroides inferiores* es la de un ovoide cuyo eje mayor es vertical o transversal. Las *superiores* tienen la forma de una pastilla globulosa o aplanada. A menudo la superficie de las paratiroides ofrece una depresión determinada por la entrada del pedículo vascular, y de ahí la forma de una pequeña judía. Este aspecto es frecuente en la glándula superior derecha (fig. 931).

La superficie lisa de las glándulas, regular, surcada por una red vascular abundante, bien visible con la lente, es de coloración vinosa más obscura que la del tiroides «pardo gamuza» muy característica (WELTI). Esta coloración, por lo demás, varía con los sujetos. Es más clara en el recién nacido y en el niño. En todo caso, la identificación de las paratiroides es siempre difícil, tanto en el cadáver fresco como en el vivo.

c) *Consistencia, volumen, peso.* — De menor consistencia que el tiroides, la paratiroides da la sensación de una pulpa blanda, fácil de aplastar. Las paratiroides inferiores son más voluminosas que las superiores. Tienen una longitud media de 9 milímetros por 4 de anchura. En ciertos casos pueden llegar a un centímetro y medio o 2 centímetros (LORIN). Las paratiroides superiores, menores, tienen una longitud media de 6 a 5 milímetros por una anchura de 3 milímetros.

El peso, por lo demás difícil de determinar con precisión, oscila entre 2 y 5 centigramos para cada glándula inferior. El peso total del tejido paratiroideo oscilaría por término medio entre 8 y 12 centigramos en un individuo adulto (MARAÑÓN).

3.° Situación y relaciones. — Es muy importante precisar la situación y las relaciones en estos órganos de pequeño volumen. Es necesario, en efecto, respetar las paratiroides en el curso de la tiroidectomía si se quiere evitar la tetania postoperatoria.

Se puede decir que, por regla general, las paratiroides son satélites del borde posterior de los lóbulos laterales del tiroides, dispuestos verticalmente a la derecha y a la izquierda, junto al lóbulo tiroideo correspondiente. Este borde posterior del tiroides forma con el esófago una ranura longitudinal estrecha, en la que se

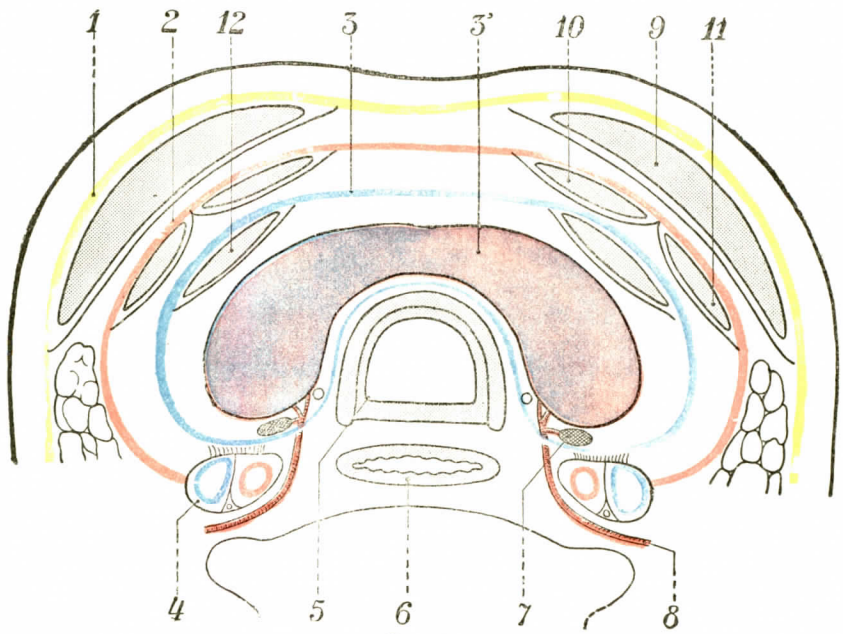

FIG. 930

Vaina peritiroidea (según LORIN).

1, aponeurosis cervical superficial. — 2, aponeurosis media. — 3, vaina peritiroidea. — 3', espacio perivisceral. — 4, paquete vasculonervioso del cuello. — 5, tráquea. — 6, esófago. — 7, paratiroides. — 8, arteria tiroidea inferior. — 9, esternocleidomastoideo. — 10, esternohioideo. — 11, omohioideo. — 12, esternotiroideo. Nótese que según esta concepción el esternotiroideo está debajo de la vaina peritiroidea. Compárese esta figura con la 915.

insinúan las glándulas. Las paratiroides inferiores están situadas junto a la cara lateral del cuerpo tiroides, cerca del borde posterior, en la unión del tercio medio con el tercio inferior, es decir, en la proximidad de la terminación de la arteria tiroidea inferior y por lo tanto del recurrente. Como se ve, pertenecen, desde el punto de vista quirúrgico, a la zona del cuerpo tiroides denominada peligrosa. La situación de estas glándulas está sujeta a algunas variaciones. Es posible encontrarlas más elevadas que normalmente. También es posible que se asienten debajo del polo inferior del tiroides.

Sea cual fuere su situación, las paratiroides inferiores están siempre próximas a una rama terminal de la arteria tiroidea, colgadas como un fruto de uno de los ramitos de este vaso (fig. 932). El nervio recurrente en posición normal está en general a 1 ó 2 centímetros por dentro de ellas.

Las paratiroides superiores, más pequeñas, más difíciles de encontrar, están generalmente situadas en la unión del tercio superior con los dos tercios inferiores del borde posterior tiroideo. Existen igualmente variaciones de situación. Se puede

ver la glándula que se eleva por encima del polo superior tiroideo (posición alta) desplazarse hacia fuera (posición lateral) o bien situarse por dentro entre el tiroides y la tráquea (posición interna o axil).

Las paratiroides están situadas en el interior de la vaina paratiroidea y en el espacio que separa esta vaina de la glándula (fig. 930). Ocupan, pues, la parte

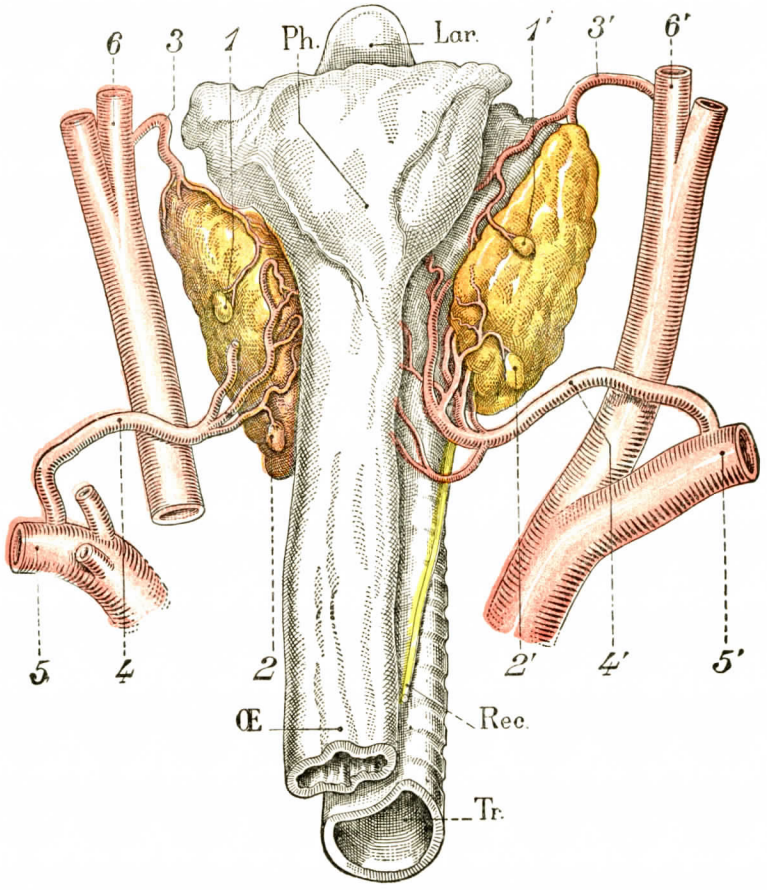

FIG. 931

Situación y relaciones vasculares de la paratiroides (según LORIN).

Se ha quitado la vaina peritiroidea.

1, 1', paratiroides superiores. — 2, 2', paratiroides inferiores. — 3, 3', arterias tiroideas superiores. — 4, 4', arterias tiroideas inferiores. — 5, 5', subclavias. — 6, 6', carótidas externas.

Lar., laringe. — Ph., faringe. — Œ., esófago. — Tr., tráquea. — Rec., recurrente.

posterior de este espacio, débilmente adheridas a las paredes de la zona despegable de que están separadas por un tejido céluloadiposo poco importante. Cuando se despega el cuerpo tiroides de su vaina, las paratiroides quedan unas veces adheridas a la glándula, otras a la vaina fibrosa. Nunca se tiene la certeza de arrastrar las glándulas con la hoja fibrosa lejos de la glándula tiroides (LORIN). El hecho fundamental es que están siempre situadas fuera de la cápsula propia del cuerpo tiroides y de la red vascular que se arrastra por su superficie.

4.° Vascularización e inervación. — Cada paratiroides es irrigada por una arteria especial, arteria siempre voluminosa en comparación con las dimensiones minúsculas de la glándula (fig. 932).

a) *Arteria de la paratiroides inferior.* — Este vaso se desprende generalmente de una de las ramas terminales de la tiroidea inferior. LORIN describe dos tipos

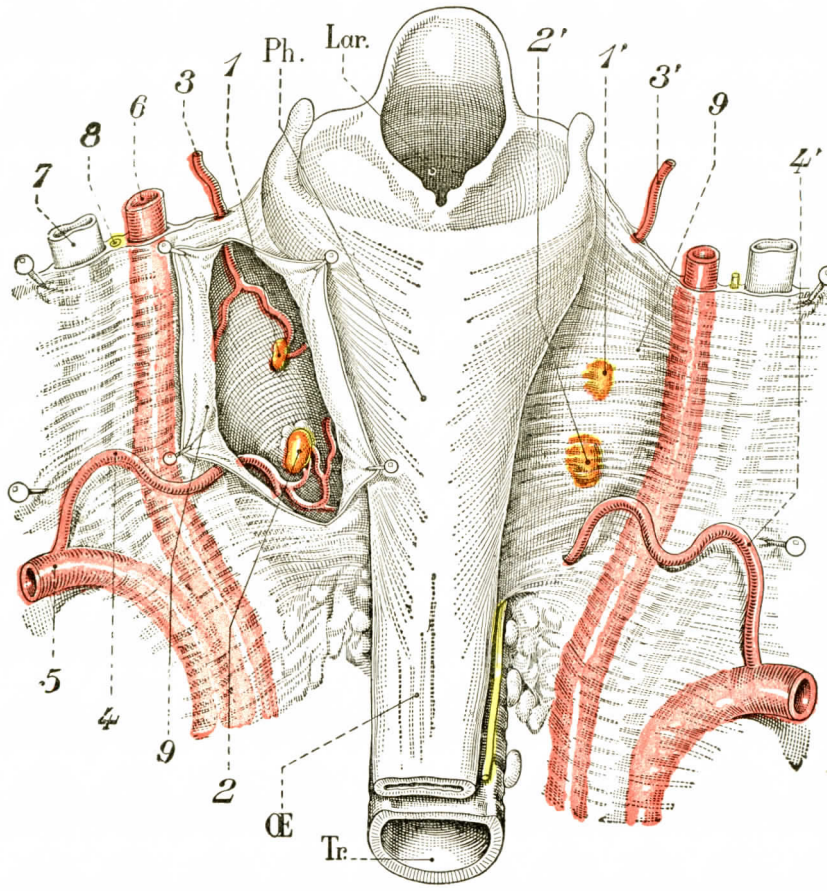

FIG. 932

Vaina peritiroidea y relaciones de las paratiroides en el interior del compartimiento tiroideo (según LORIN).

1, 1', paratiroides superiores. — 2, 2', paratiroides inferiores. — 3, 3', arterias tiroideas superiores. — 4, 4', arterias tiroideas inferiores. — 5, subclavia. — 6, carótida primitiva. — 7, yugular interna. — 8, neumogástrico. — 9, 9, pared posterior de la vaina peritiroidea.

Lar., laringe. — Ph., faringe. — Œ., esófago. — Tr., tráquea.

de vasos: un tipo corto (un centímetro a un centímetro y medio) y un tipo largo (2 a 3 centímetros). Hace observar justamente que cuanta más larga es la arteria tanto más fácilmente puede ser desprendida la glándula.

b) *Arteria de la paratiroides superior.* — Esta arteria, pequeña, minúscula, sigue la variabilidad de la glándula que irriga. Por lo general nace de la tiroidea inferior, excepcionalmente de la tiroidea superior o de la comunicante longitudi-

nal posterior anastomótica o de una arteria esofágica (la mitad de los casos según WELTI).

Hecho interesante, no existe relación vascular directa entre la tiroides y las paratiroides. Las circulaciones de estos órganos de funciones tan distintas son, pues, independientes.

Las arterias paratiroideas llegan a la glándula por un punto preciso, el hilio (HENRY), siempre situado en la cara profunda de la glándula. Como no es posible

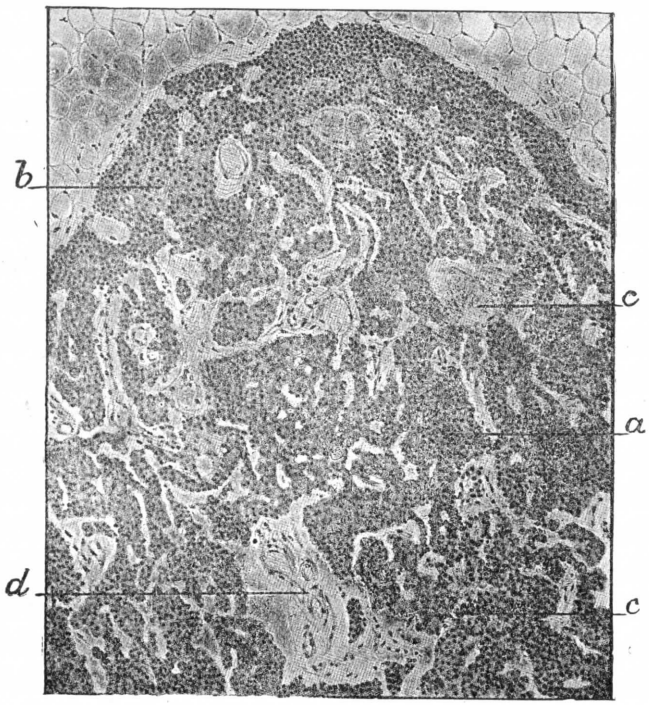

FIG. 933

Paratiroides humana en un niño de cuatro años y medio (según ROUSSY).

Paratiroides de tipo compacto.

a, células principales del tipo de transición. — *b*, células cromófobas. — *c*, células eosinófilas. *d*, estroma conjuntivo. — *e*, células adiposas.

una hemostasis precisa en el curso de la paratiroidectomía la aparición de una pequeña hemorragia significa que se ha quitado el órgano, pues ésta no se produce si se extirpa un ganglio o un lobulillo adiposo.

Las *venillas* que siguen a cada arteria llegan al plexo peritiroideo.

Los *linfáticos* no parecen existir en forma de vasos individuados.

Los *nervios* son muy abundantes. Cada glándula posee en propiedad cuatro o cinco filetes nerviosos procedentes de los nervios próximos (recurrentes, nervios tiroideo, plexo traqueal o faríngeo) (BRAEUCKER).

5.° Estructura. — Las paratiroides están esencialmente constituídas por cordones epiteliales rodeados de tejido conjuntivo por el que circulan capilares sanguíneos. La figura 935 muestra la diferencia estructural entre el tejido tiroideo

vesicular y el tejido paratiroideo ordenado en cordones. Representa la constitución esquemática de las glándulas endocrinas. Se distinguen tres tipos diferentes de estructura según el desarrollo del tejido conjuntivo: tipo compacto, tipo reticulado, tipo lobulado.

En la forma *compacta* la paratiroides forma una masa epitelial surcada de finos capilares; el estroma conjuntivo es poco abundante (fig. 933).

En la forma *reticulada* el tejido intersticial, más desarrollado, separa los cordones llenos, formando tabiques bastante gruesos por los que circulan los vasos.

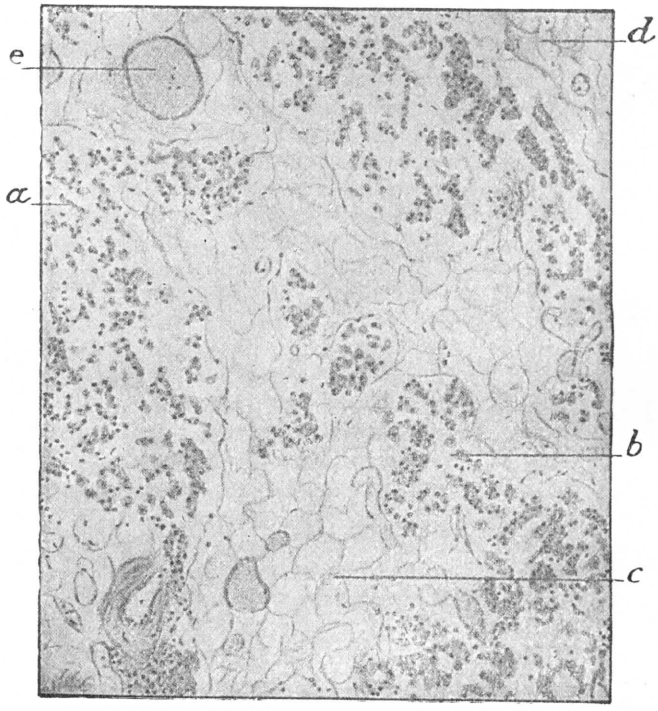

FIG. 934

Paratiroides humana en un sujeto de cincuenta y un años (según ROUSSY).
Paratiroides de tipo lobulillado o difuso.

a, células principales. — *b*, célula eosinófila. — *c*, células adiposas. — *d*, tejido conjuntivo fibroso.

La forma *lobulillada* es aún más abundante en tejido conjuntivo (fig. 934). Este disocia los cordones en masas globulosas redondeadas, que recuerdan, de bastante lejos, por lo demás, la forma lobulillar de las glándulas de secreción externa (véanse los *Tratados de Histología* por lo que se refiere a la estructura de las células).

Los vasos sanguíneos, extremadamente numerosos, se resuelve en capilares de tipo sinusoide; están aplicados directamente a las células.

La naturaleza exacta de la secreción paratiroidea nos es desconocida todavía. Se comprueba la presencia de coloides, de substancias lipoides y de glicógeno.

Las paratiroides no tienen el mismo aspecto según la edad. En el feto y en el niño pequeño la glándula es de tipo compacto (fig. 933) y contiene abundancia de glucógeno, testimonio de la importancia de estos órganos en el primer estadio

de la evolución orgánica. Más tarde aparece la grasa, el tejido conjuntivo aumenta y el órgano tiende a adquirir en el adulto el tipo reticulado y hasta lobuloso.

Durante el embarazo la paratiroides aumenta de volumen; sus células son asiento de fenómenos hiperactivos indiscutibles.

6.° Paratiroides accesorias. — Hemos visto, al tratar del número de las paratiroides, que se observaban frecuentemente variaciones por exceso de número.

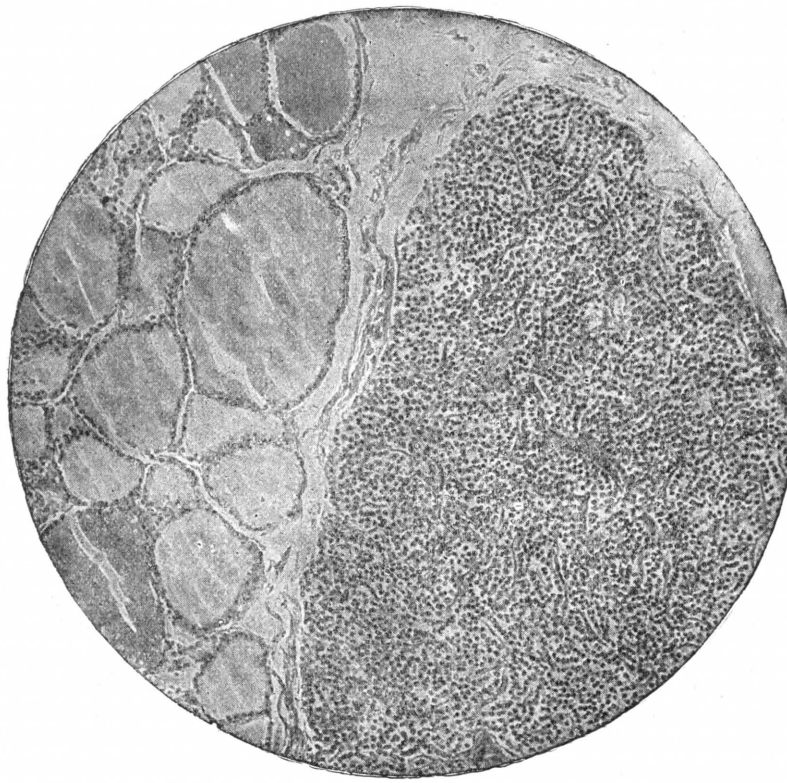

FIG. 935

Tiroides y paratiroides (hombre). El corte interesa la periferia del cuerpo tiroides y una paratiroides. A la izquierda el tejido tiroideo con su estructura vesicular. A la derecha el tejido paratiroideo con su estructura compacta. (Microfotografía, según BÉRARD y DUNET.)

Existen en el hombre, y sobre todo en los animales, lugares de elección de estas paratiroides accesorias. Son, en particular, la región tiroidea, la tráquea y el timo.

Grupo tiroideo. — Este grupo comprende paratiroides aplicadas al tiroides, resultado de una fragmentación de las paratiroides externas. En el interior del tiroides se encuentran a menudo en el perro, que, como todos los mamíferos, posee paratiroides internas, otros nódulos paratiroideos incluídos en el mismo espesor de la glándula. Se trata aquí de desdoblamiento, de fragmentación de las paratiroides internas.

Grupo traqueal. — Este grupo se ha descrito particularmente, y sobre todo en el carnero y la cabra (ROSSI). Se halla a lo largo de la tráquea; sus elementos pueden descender al mediastino y entrar en conexión con la aorta.

Grupo tímico. — Se ha comprobado (PEPERE, HARDIER) inclusiones de tejido paratiroideo en el timo. Estos nódulos están en general poco alejados de la cápsula. Se concibe que la migración tímica pueda arrastrar en pos de sí masas celulares paratiroideas. Por otra parte, la paratiroides externa ofrece embriológicamente conexiones íntimas con el bosquejo del timo; se desarrollan ambas una al lado de la otra en la tercera bolsa branquial (figs 928 y 929) y se concibe la inclusión en el tejido del timo de algunas células del tipo paratiroideo.

ARTICULO III

TIMO

El timo (inglés, *thymus gland;* alemán, *Thymus)* es, como el cuerpo tiroides, una glándula de secreción interna, impar, media y casi simétrica, desarrollada delante del conducto aerífero. Deriva genéticamente de la tercera bolsa branquial. El acuerdo es bastante general en referirlo a los órganos linfoides. Según BEARD, sería el más antiguo, es decir, el primero en desarrollarse de los órganos linfoides, y por esto desempeñaría un papel fundamental en la producción de los leucocitos en el embrión. Más adelante veremos qué es lo que debemos pensar de esta aserción clásica. Los clásicos concuerdan asimismo en decir que es un órgano transitorio, efímero, que se atrofia desde la edad de dos años y que en el adulto sólo se halla en estado de vestigio. Discutiremos también esta aserción a propósito de la significación del timo.

§ 1. — CONSIDERACIONES GENERALES

1.° Situación. — El timo (fig. 936) ocupa a la vez la parte inferior del cuello y la parte ánterosuperior de la cavidad torácica. En el cuello está situado como el cuerpo tiroides, delante del conducto respiratorio. En el tórax se halla en el mediastino anterior, inmediatamente detrás del esternón, entre los dos pulmones, delante de la tráquea y de los grandes vasos que parten del corazón.

2.° Color. — Su color es rosado en el feto, de un blanco grisáceo en el niño. Más tarde el timo presenta un tinte amarillento, coloración que se acentúa cada vez más a medida que el tejido propio del órgano es invadido por los elementos del tejido adiposo.

3.° Consistencia. — El timo es un órgano blando, fácilmente depresible. Su consistencia es menor que la del cuerpo tiroides, y menor también que la del bazo y de las glándulas salivales.

4.° Volumen. — Las dimensiones del timo varían con la edad, pues este órgano, conforme dijimos ya anteriormente, aumenta de volumen hasta el segundo año y se reduce luego gradualmente hasta la edad adulta. En el recién nacido, su *longitud*, medida en su diámetro vertical, es, por término medio, de 5 centímetros. Su *anchura*, representada por su diámetro transverso, es de 12 a 14 milímetros. Su *grosor*, representado por su diámetro ánteroposterior, mide igualmente de 12 a 14 milímetros. Pero en un cadáver congelado en el cual parctiqué una serie de cortes transversales, este último diámetro aventajaba en 2 milímetros al diámetro precedente.

5.° Peso. — El peso del timo varía naturalmente en las mismas proporciones que su volumen. En el niño recién nacido el timo pesa de 8 a 12 gramos según HAUGSTEDT; 13 gramos según FRIEDLEBEN; 16 gramos según MECKEL, y solamente 3 gramos según SAPPEY. La cifra que da SAPPEY es muy baja. Las investigaciones de TESTUT, que comprenden una serie de 20 individuos, atribuyen al timo un peso

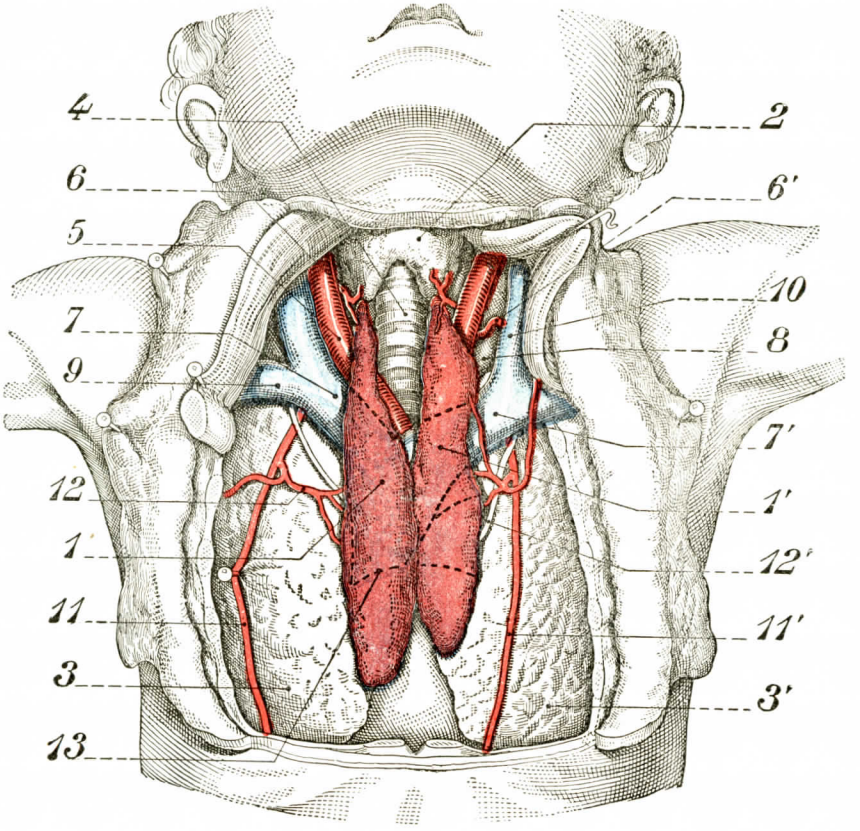

FIG. 956

Aspecto y relaciones del timo en el recién nacido.

1, lóbulo derecho del timo. — 1', lóbulo izquierdo. — 2, glándula tiroides. — 3, 3', pulmones derecho e izquierdo.—4, tráquea.—5, carótida primitiva derecha.—6, 6', porción terminal de las arterias tiroideas inferiores que irrigan el tiroides y el asta cervical del timo. — 7, 7', troncos venosos braquiocefálicos; en línea de puntos su terminación y proyección de la vena cava superior *(en violado)*. A la izquierda, en línea de puntos, la aorta. — 8, arteria subclavia izquierda. — 9, vena subclavia derecha. — 10, yugular izquierda. — 11, 11', arterias mamarias internas derecha e izquierda. — 12, arteria tímica lateral derecha. — 12', la misma a la izquierda. — 13, límite superior del pericardio.

de 5 gramos por término medio. He aquí cuáles son las cifras dadas por LUCIEN y GEORGES durante el período fetal:

EDAD	PESO ABSOLUTO	PESO RELATIVO
3.er mes (período fetal)	0,005 gramos	1/3.000
4.° » » »	0,05 »	1/1.800
5.° » » »	0,55 »	1/970
6.° » » »	1,05 »	1/800
7.° » » »	2,7 »	1/680
8.° » » »	5 »	1/450
9.° » » »	11 »	1/360

En el recién nacido el peso absoluto del timo parece, pues, oscilar entre 11 y 13 gramos. Después del nacimiento, el timo, como veremos al tratar de la involución de la glándula, crece hasta la época de la pubertad, luego regresa poco a poco. Sea como fuere, en el recién nacido el órgano adquiere su mayor valor relativo.

El *peso específico* del timo es de 1,099 en el feto de siete meses. Luego disminuye gradualmente: sólo es de 1.071 en el recién nacido; era de 1.020 en un niño de catorce días (HAUGSTEDT).

§ 2. — CONFORMACIÓN EXTERIOR

Para adquirir un noción exacta de la conformación exterior del timo basta, en un recién nacido o en un niño de uno o dos años, quitar el plastrón esternocostal y separar los dos pulmones, en virtud de lo cual el órgano queda al descubierto en toda su altura y en toda su anchura.

Aparece (fig. 936) en forma de un cuerpo prolongado de arriba abajo, que ocupa la línea media, con un *cuerpo* y dos *extremos*, uno inferior y otro superior. El *cuerpo* representa la parte mayor del órgano, siendo en la mayoría de los casos la más ancha. Aparte esto, nada lo separa, ni por arriba ni por abajo, de los dos extremos: todos los límites entre los extremos y el cuerpo son artificiales. El *extremo inferior*, casi tan ancho como el cuerpo, a veces igual y aun más ancho, constituye la *base* del órgano. Está en relación con el pericardio y termina por lo común a nivel del surco auriculoventricular anterior. Es posible, sin embargo, verlo descender más abajo, hasta el diafragma, pero estos casos son raros. El *extremo superior*, o *vértice*, se divide habitualmente en dos prolongaciones de forma cónica, los *cuernos del timo*, que son casi siempre de altura desigual: tan pronto el más largo es el derecho como el izquierdo, pero más a menudo el izquierdo (en el 60 por 100 de los casos según nuestras investigaciones). Los cuernos del timo se elevan hasta la proximidad del cuerpo tiroides, sin alcanzarlo, sin embargo. Un intervalo de 6 a 10 milímetros separa en general los dos órganos; los casos en que el timo llega a ponerse en contacto con la tiroides no nos parecen excepcionales.

El timo se compone de dos lóbulos, un *lóbulo derecho* y un *lóbulo izquierdo*, adosados o unidos entre sí por su cara interna. El plano de separación de los dos lóbulos rara vez es medio, pues en la mayoría de los casos está situado *a la derecha* de la línea media cuando se examina el timo por su cara anterior, y *a la izquierda* de esta misma línea cuando se mira al órgano por su cara posterior; o dicho de otro modo, el plano de separación interlobular se dirige oblicuamente de delante atrás y de derecha a izquierda. Esta disposición se ve muy claramente en los cortes horizontales del tórax practicados en cadáveres congelados (fig. 937). Estos cortes nos muestran, al propio tiempo, que cada uno de los dos lóbulos tímicos presenta la forma de un triángulo cuyo vértice es *posterior* en el lóbulo izquierdo y *anterior* en el lóbulo derecho.

Los dos lóbulos tímicos están íntimamente unidos entre sí por sus caras correspondientes; en efecto, no aparecen separados sino por una delgada capa de tejido conjuntivo. Hay casos en que este tabique de separación desaparece en un punto más o menos extenso: en este punto los dos lóbulos están completamente fusionados, o mejor dicho, están unidos entre sí por una parte común, de dirección transversal, representando una especie de istmo. Según que este istmo ocupe la parte inferior o la parte media de los lóbulos, el timo toma la forma de una **H** (*timo en* **H**) o de una **V** (*timo en* **V**).

La superficie externa del timo, uniforme y lisa, presenta en toda su extensión pequeñas facetas o campos poligonales, indicio de la constitución lobulillar del órgano. El timo se compone, en efecto, como veremos muy pronto, de una multi-

tud de *lobulillos*, y cada uno de los citados polígonos representa la base de uno de esos lobulillos.

Timos accesorios. — Encuéntranse con bastante frecuencia, en la región del timo, lobulillos más o menos voluminosos, completamente aislados del resto del órgano. Esos *timos erráticos* o *accesorios* son únicos o múltiples: se han observado hasta cinco en un mismo individuo (Jendrassik). Se desarrollan, con preferencia, en las partes laterales del timo o en la proximidad de su extremidad posterior. En este último punto se hallan situados de ordinario entre los cuernos del timo y la pared inferior del cuerpo tiroides, que a veces los cubre enteramente.

Hemos encontrado en febrero de 1893, en un recién nacido, un timo accesorio extendido sobre la parte ánteroexterna del lóbulo derecho; medía tres centímetros de longitud por ocho

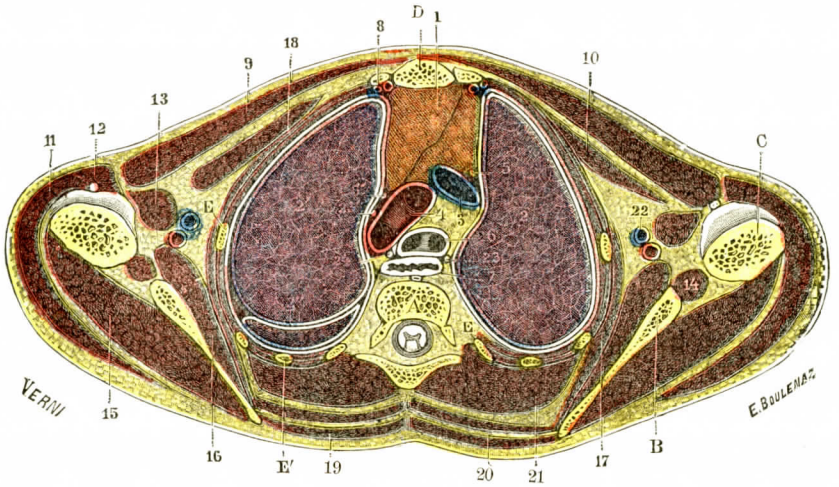

Fig. 937

Corte horizontal del tronco de un recién nacido, practicado a nivel del cayado de la aorta, para mostrar la forma y relaciones del timo (cadáver congelado, segmento inferior del corte).

A, cuarta vértebra dorsal. — B, omóplato. — C, húmero. — D, esternón. — E, segunda costilla. — E', cuarta costilla.

1, timo, con sus dos lóbulos. — 2, 2', pulmones derecho e izquierdo, rodeados por las pleuras. — 2'', cisura interlobular del pulmón izquierdo. — 3, vena cava superior. — 4, cayado de la aorta. — 5, 5', nervios frénicos derecho e izquierdo. — 6, tráquea. — 7, esófago. — 8, vasos mamarios internos. — 9, músculo pectoral mayor. — 10, pectoral menor. — 11, deltoides. — 12, tendón de la porción larga del bíceps. — 13, coracobraquial y porción corta del bíceps. — 14, porción larga del bíceps. — 15, infraespinoso. — 16, subescapular. — 17, serrato mayor. — 18 músculos intercostales. — 19, trapecio. — 20, romboides. — 21, músculos de los conductos vertebrales. — 22, vasos axilares. — 23 y 23', neumogástricos derecho e izquierdo. — 24, nervio recurrente izquierdo.

milímetros de anchura. En este sujeto el timo se componía realmente de tres lóbulos en lugar de dos. En otro caso hemos observado dos pequeños lóbulos accesorios situados en el pericardio, inmediatamente por debajo de la base del lóbulo derecho.

Según la observación de Ammar, la presencia de lóbulos accesorios alrededor del timo parece coincidir regularmente con un desarrollo muy pronunciado de este órgano.

§ 3. — Medios de fijación del timo: Cápsula tímica

El timo está rodeado por todas partes por una tela fibrosa delgada, pero bastante resistente, que lo aísla de los órganos próximos. Por su cara interna esta cápsula, como todas las envolturas glandulares, envía tabiques entre los diferentes lobulillos. Estos tabiques están constituídos por tejido laxo, poco resistente. Es fácil con la pinza de disección o con la sonda acanalada desprender el tejido glandular

de esas prolongaciones celulosas. Por su cara externa la cápsula adhiere, por el contrario, en ciertos puntos a organismos importantes. Estas zonas de adherencia constituyen los verdaderos medios de fijación del timo (OLIVIER).

Estas zonas pueden estudiarse en la región cervical y en la región torácica.

En la *región cervical* los cuernos del timo adhieren íntimamente al borde inferior del cuerpo tiroides. Esta adherencia, muy sólida, está constituída por vasos comunes a las dos glándulas y por el tejido fibroso que los rodea (véase más adelante). Son necesarias las tijeras para romper estos *verdaderos ligamentos timotiroideos*. Lateralmente la cápsula entra en contacto con la vaina de los vasos del cuello, y por delante, con la aponeurosis media. Pero estas conexiones son laxas; un golpe con la sonda acanalada basta para romperlas.

En el *tórax* la cápsula adhiere fuertemente por su cara posterior el pericardio y a los grandes vasos de la base. Es difícil despegar el saco fibroso del pericardio de la cápsula tímica. El tejido celular que rodea la tráquea y los grandes vasos es, por el contrario, laxo. Igualmente lo es por delante. El timo es fácilmente desprendible de la cara posterior del esternón. La adherencia a la fascia endotorácica se hace algo más íntima a los lados, en la zona que corresponde al segmento interno de las costillas y de los nervios intercostales.

Los casos constituyen también medios de fijación bastante importantes. Más adelante veremos cuál es la disposición de estos pedículos vasculares (pág. 1119).

§ 4. — RELACIONES

El timo ocupa a la vez la cavidad del tórax y la parte inferior del cuello. Podemos, pues, desde el punto de vista de sus relaciones, considerarle dos porciones: una *porción cervical* y una *porción torácica*. De estas dos porciones, la última es innegablemente la más importante: representa por sí sola las cuatro quintas partes del órgano.

1.° Porción cervical. — El timo está alojado en la parte anterior del cuello, contenido en un espacio al que se puede atribuir una pared anterior, una pared posterior, dos paredes laterales, un borde superior y un borde inferior. Después de describir rápidamente este compartimiento, consideraremos las relaciones de la glándula en su interior.

A. COMPARTIMIENTO DEL TIMO. — La *pared anterior* está representada por los planos de cubierta del cuello: la piel y el tejido celular subcutáneo, la aponeurosis cervical superficial, los músculos infrahioideos reunidos entre sí por la aponeurosis cervical media. En la línea media estos músculos separados dibujan un rombo. Este espacio es el que atraviesa el cirujano para llegar a la cara anterior del timo. Se le puede denominar, con OLIVIER, el rombo de la *timectomía*.

La *pared posterior* está constituída por la cara anterior de la columna vertebral, cubierta por los músculos prevertebrales y sus aponeurosis.

Las *paredes laterales* son artificiales, representadas por la vertiente de los músculos infrahioideos y la columna vascular del cuello (carótida y yugular interna).

El *borde superior* está representado por el borde inferior del istmo del cuerpo tiroides

El *borde inferior*, ficticio, es un plano horizontal que pasa por el borde superior de la horquilla esternal.

B. RELACIONES DEL TIMO EN EL INTERIOR DEL COMPARTIMIENTO. — La cara anterior del timo corresponde a la aponeurosis cervical media que se aplica junto al mismo.

Por detrás, el timo descansa sobre la tráquea y por el lado externo sobre las carótidas primitivas. La glándula se insinúa frecuentemente en el espacio tráqueocarotídeo y se pone así en relación con el recurrente del esófago (Rieffel y Le Mée).

Lateralmente, los dos lóbulos tímicos se apoyan junto a las carótidas y en particular junto a la carótida primitiva derecha. Notemos que carótidas y timo, en su marcha ascendente de la base del cuello hacia el cartílago tiroides, siguen dirección

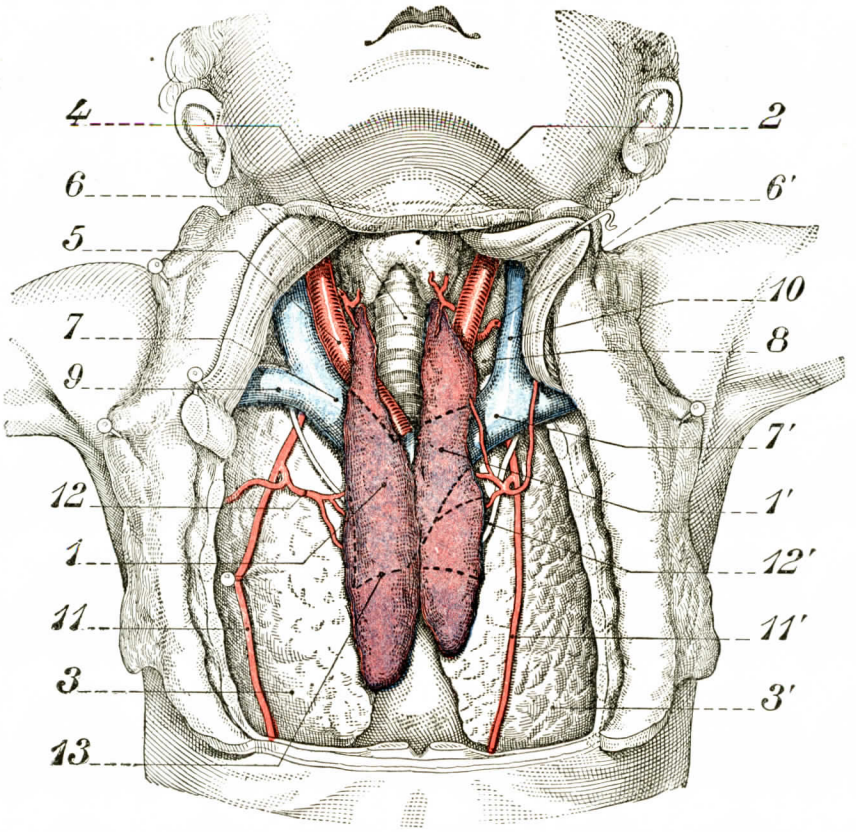

Fig. 958

Aspecto y relaciones del timo en el recién nacido.

1, lóbulo derecho del timo. — 1', lóbulo izquierdo. — 2, glándula tiroides. — 3, 3', pulmones derecho e izquierdo.—4, traquea.—5, carótida primitiva derecha.—6, 6', porción terminal de las arterias tiroideas inferiores que irrigan el tiroides y el asta cervical del timo. — 7, 7', troncos venosos braquiocefálicos; en línea de puntos su terminación y proyección de la vena cava superior *(en violado)*. A la izquierda, en línea de puntos, la aorta. — 8, arteria subclavia izquierda. — 9, vena subclavia derecha. — 10, yugular izquierda. — 11, 11', arterias mamarias *internas derecha* e izquierda. — 12, arteria tímica lateral derecha. — 12', la misma a la izquierda. — 13, límite superior del pericardio.

inversa: las carótidas, dirigiéndose de arriba abajo y de dentro a fuera, van separándose primitivamente una de la otra, mientras que los cuernos tímicos se dirigen de fuera a dentro. Por lo tanto, vasos y glándulas se entrecruzan. Las grandes venas yugulares están en relación con los cuernos tímicos.

Por arriba, las puntas de los cuernos del timo se unen al cuerpo tiroides por medio de tejido fibroso que contiene generalmente una arteriola del arco anastomótico procedente de las tiroides inferiores y que penetra en el cuerno superior del timo. Estos tractos forman así dos ligamentos conjuntivovasculares, por lo de-

más variables en longitud e importancia. No es raro ver tejido tímico aplicado directamente al tejido tiroideo. Notemos desde ahora, y más tarde insistiremos en ello, que tiroides y timo tienen a este nivel irrigación común.

Las dimensiones de la porción cervical del timo son variables. Esta porción puede incluso no existir, y en estos casos el borde superior del timo corresponde a la horquilla esternal y al tronco venoso braquiocefálico izquierdo.

2.° Porción torácica o mediastínica. — Todos los autores consideran la porción torácica del timo como aplanada de delante atrás. Esta es, en efecto, la forma que tiene el órgano cuando se le examina en el cadáver después de ablación del

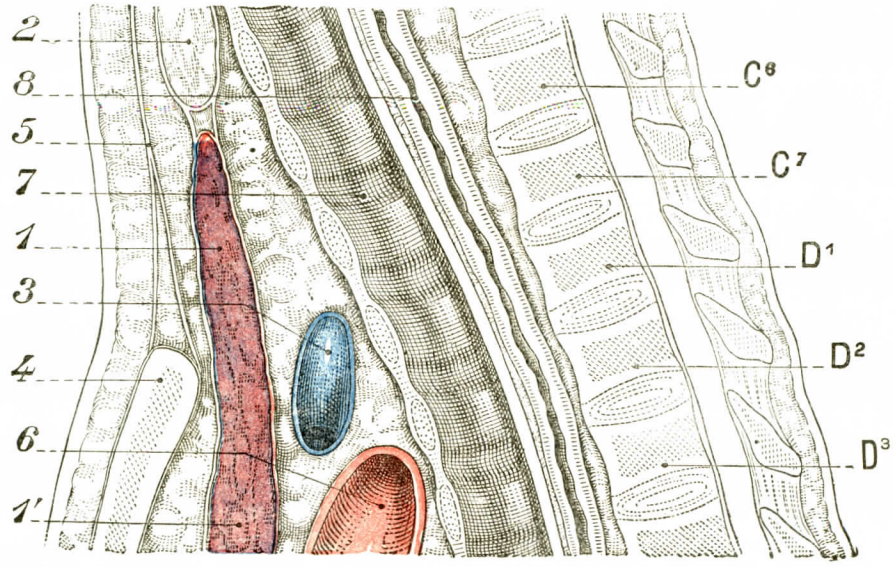

FIG. 939

Corte sagital de la parte inferior del cuello y la parte superior del tórax destinado a mostrar el paso del timo entre el esternón y el tronco venoso braquiocefálico izquierdo.

1, timo (porción cervical). — 1', timo (porción torácica). — 2, tiroides. — 3, tronco venoso braquiocefálico izquierdo. — 4, esternón. — 5, aponeurosis cervical superficial. — 6, aorta. — 7, tráquea. — 8, esófago.

plastrón esternocostal. Puesto en estas condiciones, el timo, gracias a su débil consistencia, está deformado: se ha extendido transversalmente por el solo hecho de la operación que se ha practicado para ponerlo al descubierto. Para tener una noción exacta de su configuración y de sus relaciones, el mejor método consiste en practicar cortes horizontales del tórax en sujetos previamente congelados. Se comprueba entonces (fig. 939, 1) que el timo no está en modo alguno aplastado de delante atrás. Se amolda a la manera de cera líquida en el espacio libre entre el esternón por delante y el corazón y los grandes vasos que salen de su base por detrás, limitado lateralmente por los pulmones (LUCIEN y GUIBAL). Su diámetro anteroposterior es algo superior a su diámetro transversal, y en suma puede ser comparado en su conjunto a una pirámide cuadrangular cuyas cuatro caras, correspondientes a las paredes del mediastino anterior, se distinguiesen en *anterior*, *posterior* y *laterales*.

a) *Cara anterior o esternocostal.* — La cara anterior, plana, corresponde a la cara posterior del esternón, del que está separada por arriba por las inserciones

de origen de los músculos esternotiroideos. Lateralmente corresponde por arriba a la articulación esternoclavicular, y más abajo, a la parte interna de los cuatro o cinco primeros espacios intercostales. Generalmente el lóbulo izquierdo desciende más que el lóbulo derecho y ambos lóbulos envían a menudo una lengüeta delgada que los prolonga muy hacia abajo sobre la cara anterior del pericardio. Así es posible ver que el timo desciende hasta la séptima y aun la octava costilla. Nuestras disecciones confirman las de Olivier y podemos decir que el timo, en general, se detiene en la quinta costilla, mientras que la expansión pericardíaca se prolonga hasta la altura de la séptima.

Junto a esta cara esternocostal caminan los vasos mamarios internos, pegados y adherentes a la pared, algo por fuera de las articulaciones esternocostales. No siguen, pues, al timo en sus desplazamientos o en su movilización.

b) *Cara posterior.* — La cara posterior, ligeramente excavada, está en relación con la tráquea y más abajo con los dos bronquios que separan el órgano de la columna vertebral. Más abajo, el pericardio ofrece a la cara posterior del timo su cara anterior, inclinada verticalmente. Por medio del saco pericardíaco, al que se adhiere la cápsula del timo, éste se halla en relación con la parte anterior de las aurículas, y en particular de la aurícula derecha y de la porción vertical de las dos arterias aorta y pulmonar. Algo por fuera, y del lado derecho, el timo cubre la porción terminal de la vena cava. Por último, enteramente en la parte superior, los grandes vasos arteriales, a saber, el tronco braquiocefálico derecho, la carótida primitiva izquierda y la subclavia izquierda, nacida de la primera porción del cayado aórtico, corresponden a la cara posterior de la glándula. La relación vascular más inmediata, la más importante, se establece con la rama venosa braquiocefálica izquierda (fig. 939). Este tronco se insinúa entre el timo situado por delante y los grandes troncos arteriales por detrás, troncos seguidos por los nervios neumogástricos y recurrentes que cubren tráquea y esófago. Todos estos órganos ocupan el marco óseo inextensible del orificio superior del tórax. El tronco innominado izquierdo determina a veces un canal entre la glándula, canal que establece un límite entre las porciones cervical y torácica. La cápsula glandular adhiere a la adventicia, y la adherencia es aún aumentada por la vena tímica principal, que termina en el tronco venoso braquicefálico.

Al lado de esta situación prevenosa del timo, que es la disposición normal, se puede ver que el tronco innominado se excava un paso a través de la glándula, pasa por delante de un lóbulo, por detrás del otro, o también puede ser completamente preglandular (fig. 940). Se concibe la facilidad con la que un timo retrovenoso podrá comprimir este vaso en contacto con el esternón y determinar accidentes graves y hasta la muerte (Lucien y Guibal).

Por último, el timo está en relación con nervios importantes. Son, en primer lugar, los nervios cardíacos, en particular los nervios cardíacos derechos, que cuando cruzan la cara anterior del cayado aórtico están forzosamente aplicados junto a la cápsula de la cara posterior del timo.

c) Caras laterales. — Los nervios frénicos son los que principalmente contraen con las glándulas relaciones íntimas. Los dos nervios, comprendidos en un tejido conjuntivo que les forma meso, siguen las caras laterales del timo. Por lo demás, las relaciones son más íntimas con el frénico izquierdo que con el frénico derecho. Este último, en efecto, a su entrada en el tórax se desliza por la cara externa de la vena cava superior, que lo aísla del timo. Más abajo, el nervio se curva entre el abombamiento pericardíaco y la depresión pulmonar que le corresponde. A este nivel el frénico está en relación con los lóbulos laterales del timo, que llenan este «canal cónico en casco de barco, cuyo fondo estrechado deja ver, a través del tejido conjuntivo adelgazado, el nervio frénico y los vasos pericardíacos» (Robinson). El frénico izquierdo, rechazado hacia delante por la arteria subclavia

izquierda a su entrada en el tórax, está en relación con el timo en toda la altura de la glándula. Sigue el lóbulo izquierdo en toda su extensión. El tejido conjuntivo periférico permite, a pesar de su adherencia, el aislamiento del nervio de la cápsula glandular. Las arterias diafragmáticas superiores tienen las mismas relaciones que los nervios frénicos de los cuales son satélites. Estos elementos vasculares y nerviosos descansan en la vertiente mediastinal anterior de la pleura, que, en el recién nacido, es de extrema delgadez. La pleura mediastinal es la que, por delante y por detrás del frénico, entra en contacto con las caras laterales del timo intratorácico.

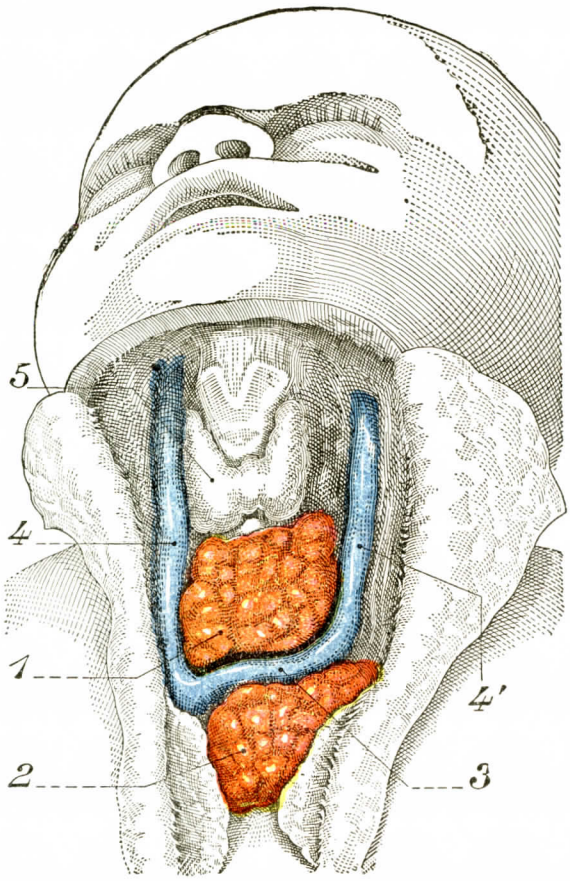

FIG. 940

Timo retrovenoso (según LUCIEN, PARISOT y RICHARD).

1, porción cervical del timo. — 2, porción mediastínica. — 3, tronco venoso braquiocefálico izquierdo, que pasa por delante del timo en los profundos canales excavados en la cara anterior del órgano.—4, 4', venas yugulares internas. — 5, glándula tiroides.

§ 5. — CONSTITUCIÓN ANATÓMICA

Organo linfoepitelial, el timo se compone de un estroma conjuntivo y un tejido propio.

1.° Estroma conjuntivo. — El timo está rodeado por una cápsula conjuntiva, delgada, delicada, difícil de aislar. Esta cápsula envía prolongaciones que tabican el timo. Los compartimientos están ocupados por el tejido propio del timo, es decir, por los lobulillos.

2.° Lobulillo tímico. — Es el elemento estructural fundamental del timo. Si se examina cada uno de los lóbulos del timo antes de toda preparación, se comprueba que está apelotonado sobre sí mismo, como si hubiese querido disminuir su longitud y disponer su masa en el menor volumen posible.

Si entonces se le desarrolla, destruyendo por medio del escalpelo las inserciones conjuntivas que unen entre sí los diferentes repliegues, se le ve disminuir de anchura, pero adquiere al mismo tiempo una longitud triple o cuádruple (figura 941, A y B). Así desarrollados, los dos lóbulos del timo presentan cada uno un cordón central que ocupa toda su longitud y alrededor del cual vienen a fijarse un número considerable de pequeñas masas: son los *lobulillos tímicos*. Estos lobulillos, muy irregulares, se han comparado en su conjunto, no sin razón, a setas que se enfilan en una cuerda para secarlas.

Esta disposición de lobulillos colgados de un cordón central corresponde al modo de desarrollo del órgano. El timo se compone, en efecto, al principio, de una especie de cordón epitelial que engendra a su alrededor una serie de pequeños mamelones llenos, que forman como los granos de un racimo cuyo cordón fuese laxo y principal. Pero este cordón epitelial es un órgano transitorio; es reemplazado por tejido conjuntivo, por el que caminan los vasos, y cada grano se hace en cierto modo independiente.

Los lobulillos tímicos, de 0,5 a 2 milímetros de diámetro, están a su vez separados unos de otros por una cápsula conjuntiva que tabica el parénquima (figs. 942 y 943). A veces los lobulillos se han fusionado por su borde. Pero, en general, se puede decir que un lobulillo tímico tiene una individualidad anatómica completa y puede ser considerado como un timo minúsculo.

El parénquima del lobulillo, examinado en un corte que pase por su parte media, está constituído por dos regiones de aspecto diferente: una capa externa, densa, más o menos tabicada por los septos, que constituye la substancia cortical; una capa interna, central, más clara, menos densa, que forma la substancia medular.

a) *Substancia cortical.* — Está formada por un retículo de elementos celulares estrellados que encierran pequeñas células semejantes a linfocitos, frecuentemente en vía de división. Son las *pequeñas células tímicas.*

b) *Substancia medular.* — Está constituída como la cortical, pero es menos abundante en pequeñas células tímicas. Por otra parte, se encuentran formaciones curiosas, complejas, conocidas con el nombre de *corpúsculos de Hassall* (fig. 944). Estos elementos comprenden grupos de gruesas células degeneradas o en vía de degeneración, dispuestas concéntricamente alrededor de una de ellas, que constituye el centro del corpúsculo. El corte de uno de estos corpúsculos es redondeado u ovoide; se le puede comparar con estas zonas concéntricas al corte de un bulbo de cebolla.

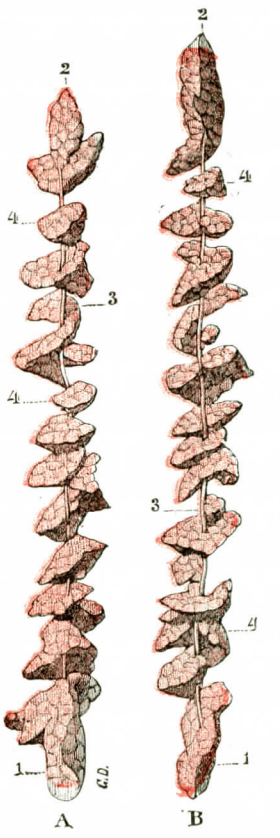

FIG. 941

Timo del recién nacido, desplegado y visto por su cara anterior.

A, lóbulo derecho. — B, lóbulo izquierdo.

1, base del lobulillo. — 2, su vértice. — 3, 3, cordón central. — 4, 4, 4, 4, diversos lobulillos del timo, aislados por la disección.

3.° Significación del timo. — El timo se forma a expensas del epitelio endodérmico que cubre la pared ventral de la tercera bolsa braquial (fig. 945). La cuarta bolsa suministra también un bosquejo tímico en algunos mamíferos. El primer bosquejo está representado por un *tubo epitelial*, luego por un cordón lleno, un órgano formado de cordones celulares macizos que invaden la región lateral del cuello y la parte anterior del tórax. Existen, pues, primitivamente dos timos, uno derecho y otro izquierdo, cuyo adosamiento forma en apariencia, pero en apariencia solamente, un órgano único. Más tarde el timo se modifica profundamente. Este órgano epitelial, indiscutiblemente epitelial, macizo, sin conducto excretorio, es dividido en granos por el tejido conjuntivo, estando cada grano unido al próximo por una especie de pedículo. Hemos visto la constitución de cada uno de estos granos. El problema consiste en saber cuál es la significación del timo. La pequeña célula del timo es homologada por la mayoría de los autores a un linfocito. Ahora bien, los linfocitos

son de origen mesodérmico, mientras que el timo es epitelial. ¿De dónde proceden estas células tímicas? O bien proceden de las células epiteliales primitivas, que han

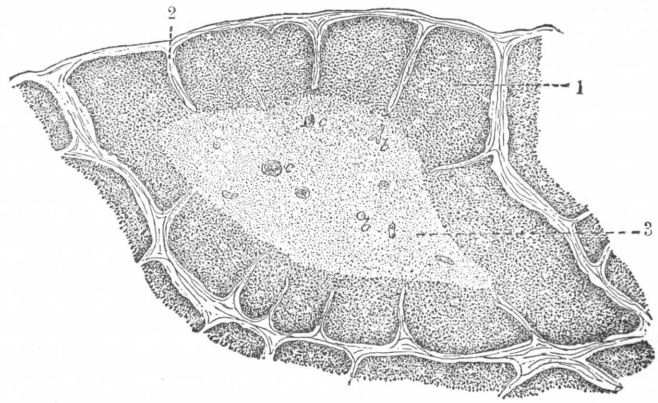

FIG. 942

Un lobulillo tímico visto en corte (según SCHAEFER).

1, substancia cortical (córtex) del lobulillo, dividida en nódulos más o menos aislados *(folículos)* por trabéculas conjuntivas, 2. — 3, substancia medular. — *b*, *b*, vasos sanguíneos, y *c*, *c*, corpúsculos tímicos situados en la substancia medular.

experimentado importantes modificaciones, o bien derivan de las células del mesénquima emigradas al bosquejo epitelial, donde habitarían y se multiplicarían.

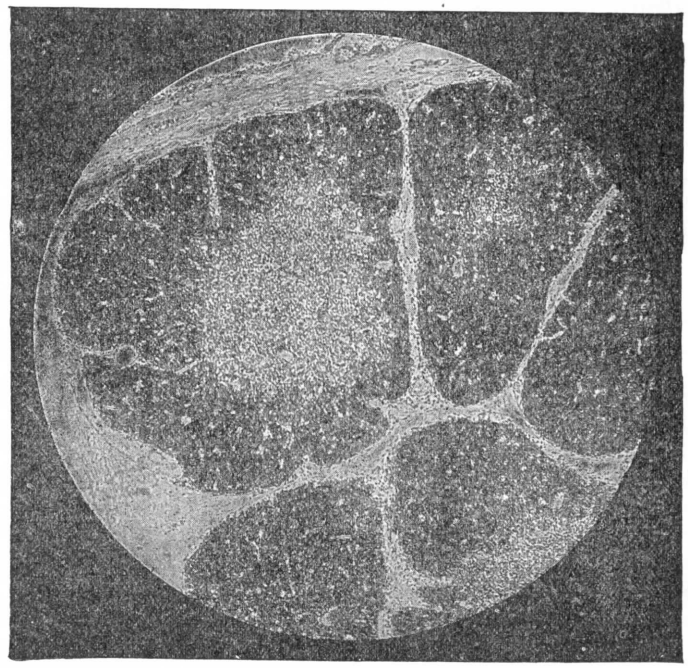

FIG. 943

Corte del timo del recién nacido. Folículos tímicos. Substancia cortical y substancia medular del folículo. (Microfot. FLORENTIN.)

Esta teoría de la emigración (HAMMAG, MAXIMOW) se opone a la teoría de la transformación directa del epitelio en timocito (PRENANT, DUSTIN). Parece que esta última teoría sea la mejor; pero en ese caso el timo no entraría en el verdadero

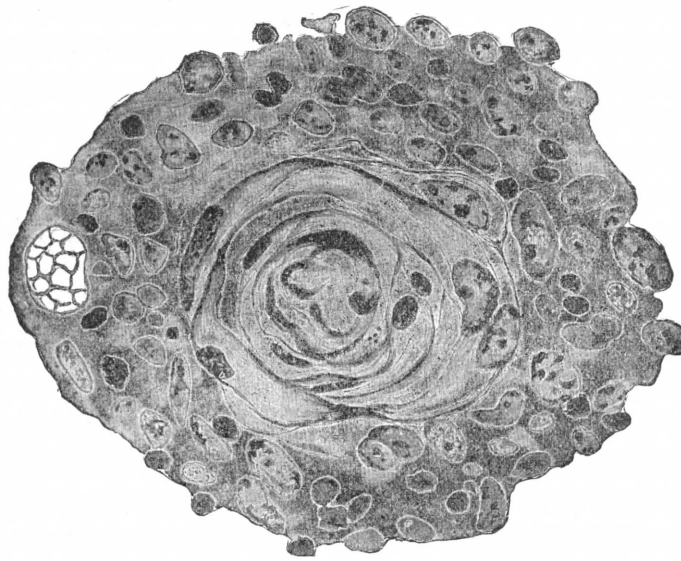

FIG. 944

Corpúsculo de Hassal. Disposición concéntrica de los elementos epidermoideos del corpúsculo. (Dibujo FLORENTIN.)

grupo de los órganos linfáticos. Sin querer adoptar un partido, se puede decir con WINIWARTER que siendo la célula tímica de origen epitelial, no es, pues, un linfocito; el timo se conduce en sus rasgos generales como un regulador de la nucleína, fijando o abandonando ésta según las necesidades inmediatas del organismo. Sa-

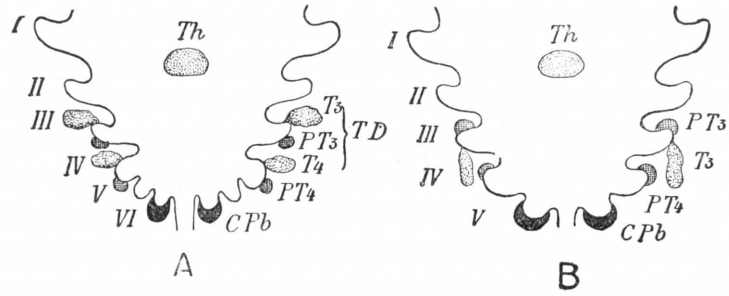

FIG. 945

Derivados branquiales en las aves (A) y en los mamíferos (B) (LUCIEN, PARISOT y RICHARD).

I-VI, bolsas branquiales. — T^3, T^4, bosquejos tímicos. — PT, paratiroides. — CPb, cuerpo postbranquial. Th, tiroides medio.

bemos también que existen ciertos antagonismos entre algunas glándulas endocrinas y el timo. El tiroides es más voluminoso después de la timectomía. En el individuo *normal un timo* grueso va acompañado de un cuerpo tiroides pequeño, e inversamente (DUSTIN y ZUNZ). La castración determinaría una hipertrofia del timo (CAL-

ZONARI) y retardaría su evolución (HANDERSON, GELLIN). Inversamente, la ablación del timo parece disminuir el peso de los testículos, y la exageración de la actividad sexual ocasiona una involución del timo. La timectomía motivaría la hipertrofia de la substancia medular de las cápsulas suprarrenales.

Las investigaciones histofisiológicas y experimentales parecen demostrar hoy que el timo posee: 1.°, funciones eritropoyética y leucopoyética; 2.°, una función núcleoproteica que prueba que este órgano no puede ser homologado, como hemos visto antes, a una formación linfoide trivial (DUSTIN). En conclusión, se puede decir que si la función endocrina no parece confirmarse a primera vista por la histología, es, sin embargo, difícil negarla, dada la influencia de esta glándula sobre el crecimiento y sobre las otras glándulas de secreción interna.

La estructura del timo varía en el curso de los diferentes estados fisiológicos. Se atrofia parcialmente en los animales invernantes para regenerarse en primavera. El ayuno y la inanición empleados en histopatología determinan una pérdida de peso y de volumen del órgano con desaparición de la substancia cortical.

Bajo la influencia de la irradiación (REGAUD y CRÉMIEU), las pequeñas células tímicas regresan y son resorbidas; los rayos desintegran la glándula.

Como se ve, no es aún posible afirmar que el timo deba entrar en la categoría de los órganos únicamente linfoides. Por estas razones que acabamos de exponer continuamos inscribiéndolo en el capítulo de las glándulas endocrinas.

4.° Involución del timo. — Según los autores clásicos, el timo es un órgano transitorio que alcanza el apogeo de su desarrollo en las proximidades del segundo año. A partir de esta edad comenzaría la regresión: en la edad de la pubertad estaría considerablemente reducido, y hacia los veinticinco años la involución sería completa; sólo se le encontraría ya en estado de vestigio adiposo. Esta opinión clásica, aun admitida hoy por numerosos autores, se funda en gran número de observaciones, autopsias o disecciones en las que la ausencia del timo era innegable. En estos últimos años se ha observado que era esencial tener en cuenta, en esta investigación del timo *post mortem*, las circunstancias que han ocasionado o precedido a la muerte. HAMMAR ha demostrado que el timo es un órgano de sensibilidad extrema a las variadas influencias patológicas. Toda afección grave o de larga duración, enfermedades caquectizantes, ayuno, rayos X, determina la desaparición del timo o precipita su involución. Ahora bien, los individuos a quienes se practica la autopsia o la disección suelen haber sucumbido a tales afecciones. Si se investiga, por el contrario, el timo en individuos que han sucumbido a un accidente o a una enfermedad muy rápida, la atrofia no ha tenido tiempo de efectuarse y el órgano existe, aun en edad avanzada.

Hoy se admite, pues, que el volumen del timo aumenta hasta la época de la pubertad (alrededor de los quince años), luego disminuye lenta e insensiblemente.

La glándula no desaparece por completo ni aun en el anciano. Hasta hay el derecho de pensar que conserva cierta actividad en el adulto. La timectomía practicada para mejorar ciertos estados patológicos, como la esclerodermia, reumatismos crónicos (LERICHE), va seguida de modificaciones generales que demuestran que la exéresis ha influído sobre elementos fisiológicamente activos. Tal es la involución fisiológica normal. Por el contrario, la involución patológica puede suprimir rápidamente la glándula en cualquier época de la vida.

En resumen, diremos que el timo es un órgano transitorio si se entiende con esto que alcanza pronto un desarrollo máximo, testimonio de la precocidad de su actividad fisiológica máxima. Después del período de crecimiento sufre en el hombre y en todos los vertebrados fenómenos de regresión que no terminan normalmente por la supresión absoluta del órgano, sino más bien por la reducción considerable de su tejido.

5.° Timos accesorios. Vestigios embrionarios. — Se encuentran bastante a menudo ciertos nódulos glandulares que tienen la misma estructura que el timo, ora en contacto con la glándula principal, ora a distancia. En el primer caso se trata del aislamiento de ciertas porciones del timo mismo en el curso del desarrollo. En el segundo caso la significación de estos timos accesorios que se encuentran en la proximidad del cuerpo tiroides, a lo largo de los vasos del cuello, hasta la altura del hueso hioides, puede ser atribuída a la presencia de un nódulo tímico suplementario que se desarrolla a la altura de la cuarta bolsa branquial, o a vestigios del conducto tímico que representan el bosquejo primordial del órgano. Se ha encontrado a veces en el adulto (VERASARI) el conducto tímico desde su inserción laríngea hasta la glándula misma. Se concibe que vestigios de este conducto puedan dar origen a estos nódulos tímicos accesorios. Se han atribuído a estas anomalías de desarrollo los tumores teratoides comprobados en el cuello (quistes amigdaloides, fístulas del cuello laterales cuya pared está infiltrada de tejido linfoide).

§ 6. — VASOS Y NERVIOS

1.° Arterias. — El timo está irrigado por arterias que proceden de tres troncos arteriales principales, uno impar, los otros dos pares. Existen, pues, esquemáticamente cinco pedículos: el primero, superior, doble; el segundo, lateral, doble también; finalmente, el tercero, posterior e impar.

a) *Pedículo superior.* — El pedículo superior está constituído por vasos que provienen de la *arteria tiroidea inferior*. Cuando esta arteria llega a la base del cuerpo tiroides y se divide en sus ramas terminales, deja un ramo descendente que llega a uno de los cuernos del timo. Esta disposición es raramente simétrica; es casi siempre unilateral (diez veces de cada trece). En ciertos casos excepcionales la tiroidea deja una rama destinada no al lóbulo correspondiente, sino al lóbulo opuesto. En este caso el vaso cruza la línea media. El vaso tiroideo, cuando es unilateral, corresponde siempre al cuerno más desarrollado. Está contenido en el tejido fibroso que corresponde al ligamento que hemos descrito entre el timo y el tiroides.

b) *Pedículo lateral.* — Las arterias tímicas laterales son en número de dos, una derecha, otra izquierda; cada una de ellas se desprende de la mamaria interna en el punto en que ésta llega al borde lateral del timo.

Según nuestras observaciones (LATARJET y MURARD, 1911), la arteria lateral izquierda es más importante que la derecha. Esta arteria izquierda nace de la mamaria interna por un tronco común con la diafragmática superior, de suerte que esta última parece ser solamente una rama colateral de la tímica. Se dirige transversalmente, pasa como puente sobre el timo, llega a la cápsula, camina cierto tiempo por su espesor; luego, perforándola, se desliza entre la cápsula y el tejido glandular para, finalmente, desaparecer en éste.

Independientemente de esta arteria tímica lateral existe casi siempre a la izquierda, y muy a menudo a la derecha, un *sistema accesorio inferior*, constituído por pequeños ramos, de calibre reducido, que se desprenden ora de una rama pericardíaca, ora también de los dos vasos.

c) *Tercer pedículo.* — El tercer pedículo, que hemos denominado pedículo posterior, está constituído por una arteria a la que damos el nombre de *arteria tímica central* (LATARJET y MURARD) (*arteria media* de VERSARI). Este vaso impar nace generalmente del tronco braquiocefálico en la proximidad de su origen en la aorta. Puede nacer, no obstante, directamente de la aorta, o también, de modo excepcional, de la carótida primitiva izquierda.

Desde su origen, la arteria tímica central desciende, pasa detrás del tronco venoso braquiocefálico izquierdo, parece arrollarse alrededor de él para rodear su relieve; luego, después de haberlo rebasado, se insinúa entre los dos lóbulos tímicos. Camina por su intersticio y en su descenso deja ramos a cada uno de ellos. Llegada al tercio inferior del intersticio, se divide en dos ramas terminales, una derecha, otra izquierda, que van al lóbulo correspondiente.

Algunas veces, poco después de su origen, la arteria tímica central abandona un ramo voluminoso que va por delante de la tráquea y termina en este órgano.

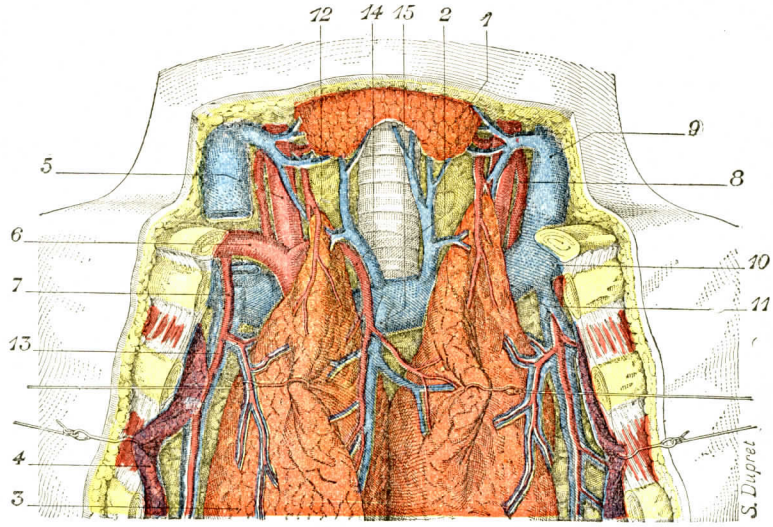

FIG. 946

Vasos sanguíneos del timo.

(Después de la ablación del plastrón esternocostal han sido separados y apartados los dos lóbulos del timo.)

1, tiroides. — 2, tráquea. — 3, timo. — 4, pulmones, erinados hacia fuera. — 5, carótida primitiva. — 6, arteria subclavia. — 7, arteria mamaria interna, con sus dos venas. — 8, arteria tiroidea inferior. — 9, yugular interna. — 10, vena subclavia. — 11, tronco venoso braquiocefálico izquierdo. — 12, arteria tímica superior. — 13, arteria tímica lateral. — 14, arteria tímica central o posterior. — 15, vena tímica posterior.

En ciertos casos este vaso sube hasta el cuerpo tiroides, representando entonces la arteria tiroidea media de NEUBAUER. Se ve que en este caso dicho vaso y la tímica tienen un tronco común de origen.

Los tres sistemas que acabamos de describir no existen en todos los casos. Unicamente la mamaria interna representa un origen constante. Hemos encontrado la arteria central en el 58 por 100 de los casos y la tímica superior, nacida de la tiroidea, en el 50 por 100.

Interesa comprobar que timo y tiroides están así frecuentemente asociados desde el punto de vista vascular y que esta asociación puede realizarse por dos vías: vía tiroidea y vía tímica. La vía tiroidea está asegurada por las arterias tiroideas inferiores y la arteria tiroidea media cuando existe. Esta arteria, encontrada en el 10 ó 15 por 100 de los casos, suministra, en efecto, comúnmente dos vasos abundantes al timo. Según la observación de OLIVIER, esta arteria es tanto tímica como tiroidea y merece el nombre que le propone este autor de *arteria timo-tiroidea media*.

Por lo demás, estas dos vías pueden existir en el mismo sujeto.

Las arterias, depués de haber penetrado en el tejido glandular, caminan en los tabiques intermedulares (arterias interlobulillares). Las arterias interlobulillares

emiten, en cada lóbulo, una rama que penetra en el hilio de este último; es la arteria lobulillar, que termina en la substancia cortical por las tupidas redes capilares que hemos señalado más arriba (fig. 947).

2.° Venas. — Las venas, salidas a la vez de las redes capilares de la medular y de las de la cortical, se dirigen en sentido radiado hacia la superficie exterior del lobulillo, donde se reúnen en mayor o menor número con las venas que proceden del mismo lobulillo o de los lobulillos vecinos: estas venas constituyen las venas interlobulillares.

De estas venas interlobulillares, las unas van hacia el cordón central para alcanzar desde allí la superficie exterior del órgano. Las otras siguen también en igual dirección, pero sin pasar por el centro, siguiendo el camino más corto.

En la superficie exterior del timo las venas son muy numerosas y siguen los más diversos trayectos. Cierto número de ellas se dirigen a las venas mamarias internas, a las tiroideas inferiores, a las pericardíacas y a las diafragmáticas superiores; pero estas venas son en general excesivamente delgadas. Las más voluminosas salen del timo por la parte media de su cara posterior y van a abrirse, después de un trayecto muy corto, en el tronco venoso braquiocefálico izquierdo. No es raro ver desembocar cierto número de venas tímicas, salidas de la cara anterior del órgano, en las yugulares internas, muy cerca de su terminación.

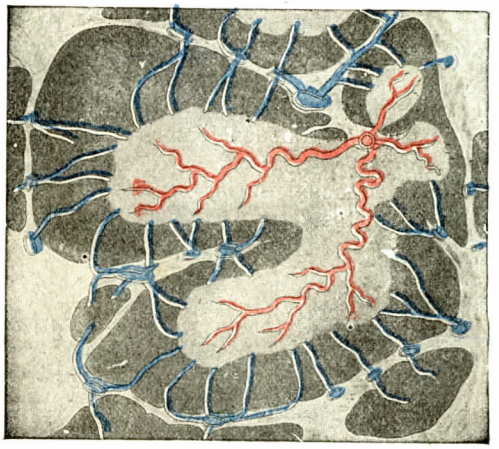

FIG. 947

Circulación arterial y venosa del lobulillo tímico en el conejo, *semiesquemática* (según PIGACHE y WORMS).

En los lobulillos, la substancia medular aparece en *claro;* la substancia cortical, en *gris;* las arterias se presentan en *rojo;* las venas, en *azul.*

3.° Linfáticos. — Los linfáticos del timo nacen en el interior de los folículos, en donde forman, según HIS, un sistema de senos, idéntico al de los ganglios linfáticos. Recientemente, PIGACHE y WORMS (1910) han señalado la presencia de vainas linfáticas alrededor de algunos vasos en pleno parénquima lobulillar.

Desde los folículos y los lobulillos, los linfáticos pasan a los espacios interlobulillares, donde constituyen verdaderos conductos, primero simples capilares y después tronculos y troncos. Se dirigen todos hacia la superficie exterior del órgano y allí se dividen en tres grupos (SÉVÉRÉANU, 1909): superiores, anteriores y posteriores. Los *linfáticos superiores* se dirigen hacia arriba, como indica su nombre, y terminan en dos ganglios *(ganglios supratímicos)*, que se encuentran colocados, a derecha e izquierda, al lado de los cuernos del timo, algo por dentro de la confluencia de la vena subclavia y de la yugular interna. A esos ganglios van también algunos linfáticos procedentes del tiroides. Los *linfáticos anteriores* salen del órgano a nivel de la cara anterior y desembocan en un grupo de dos o tres ganglios *(ganglios pretímicos)*, situados entre el timo y el esternón. Los *linfáticos posteriores* se escapan del timo por su cara posterior. Se abren, después de un corto trayecto, en un grupo de tres o cuatro ganglios *(ganglios retrotímicos)*, que se encuentran situados delante del pericardio.

En resumen, los linfáticos del timo van a parar a tres grupos de ganglios (ganglios regionales): 1.°, los *ganglios supratímicos;* 2.°, los *ganglios pretímicos* o *retroesternales;* 3.°, los *ganglios retrotímicos* o *prepericardíacos.* De esos tres grupos, el primero puede considerarse como si formara parte de los ganglios cervicales profundos; los otros dos se refieren a los ganglios mediastinales anteriores. Los eferente de esos tres grupos ganglionares van todos, por diversos trayectos, *en el lado izquierdo,* al conducto torácico; *en el lado derecho,* a la gran vena linfática o directamente a la vena subclavia.

4.° Nervios. — El timo está inervado por ramas nacidas de los ganglios superior e inferior del simpático cervical (CABANAC). Su trayecto es independiente del de las arterias del timo; pasan, en general, por delante de los troncos venosos braquiocefálicos. Pueden tomar, por medio de anastomosis, el trayecto del frénico *(nervio de Cruchet).*

La terminación de los nervios no es bien conocida. BOVÉRO (1899) ha podido seguir los filetes terminales hasta la substancia medular.

ARTICULO IV

HIPOFISIS

Las hipófisis derivan, genéticamente, de la bóveda de la faringe primitiva. Son en número de dos. La una, la hipófisis principal, la única que se describía hasta ahora, se encuentra situada en la cavidad craneal, en la parte inferior del cerebro: es la *hipófisis craneal* o *hipófisis cerebral;* la otra, mucho menos importante, se desarrolló debajo del cráneo, en el espesor de la mucosa que forma la bóveda de la faringe: es la *hipófisis faríngea.*

§ 1. — HIPÓFISIS CEREBRAL

La hipófisis cerebral o simplemente la *hipófisis* (de υπο, bajo, y φυω, crecer, brotar, *excrecencia inferior,* por oposición a la *epífisis* o *excrecencia superior,* que no es otra cosa que la glándula pineal) se encuentra situada en la cara inferior del cerebro. Es una pequeña masa elipsoide, impar y media, con su eje mayor transversal, colgada de la extremidad inferior del tallo pituitario, del cual parece a primera vista una simple prolongación. Se la llama también *cuerpo pituitario, glándula pituitaria,* porque se creía antes que el líquido ventricular o *pituita* era recogido por la hipófisis *(glans pituitam excipiens,* VESALIO), la cual lo expulsaba luego al exterior por las fosas nasales a través de los agujeros que presentan el etmoides y el esfenoides. La teoría ha desaparecido desde hace largo tiempo, pero la palabra persiste.

1.° Generalidades. — Situada detrás del quiasma óptico, delante de los tubérculos mamilares, la hipófisis (fig. 948, 1) corresponde a la porción media del compartimiento medio de la base del cráneo, que, como es sabido, está excavada en una depresión profunda designada con el nombre de *silla turca:* hállase alojada en esta silla turca, que llena enteramente. Luego diremos cuáles son sus relaciones con su celda ósea y partes vecinas.

Las *dimensiones* de la hipófisis son las siguientes: el diámetro transversal, el más largo de los tres, mide de 12 a 15 milímetros; el diámetro ánteroposterior,

8 milímetros; el diámetro vertical, 6 milímetros. Se ve, pues, que la glándula hipofisaria está prolongada en sentido transversal y aparece ligeramente aplanada de arriba abajo.

El *peso* de la hipófisis es de 55 centigramos aproximadamente en la edad adulta.

Las investigaciones de Kovell, de Lucien y Georges han aportado precisiones recientes sobre el desarrollo de la hipófisis durante el período prenatal y en el adulto. Es interesante comprobar el crecimiento rápido de esta glándula en el feto, crecimiento que prueba su importancia durante el desarrollo embrionario.

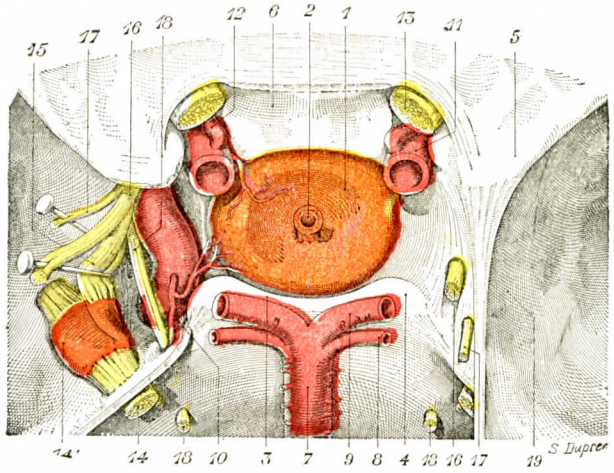

Fig. 948

La hipófisis cerebral en su sitio vista desde arriba.

1, hipófisis. — 2, tallo pituitario. — 3, lámina cuadrilátera del esfenoides. — 4, apófisis clinoides posteriores. — 5, apófisis clinoides anteriores. — 6, canal óptico. — 7, tronco basilar, con 8, cerebelosa superior. — 9, cerebral posterior. — 10, seno cavernoso. — 11, carótida interna, que da, en el lado izquierdo, dos arterias hipofisarias, una posterior y otra anterior. — 12, arteria oftálmica. — 13, nervio óptico. — 14, trigémino, con 14', ganglio de Gasser. — 15, nervio oftálmico. — 16, 16, nervio motor ocular común. — 17, 17, nervio patético. — 18, 18, nervio motor ocular externo. — 19, pared externa del tejido cavernoso.

En el curso de la vida fetal se pueden asignar sucesivamente a la hipófisis los valores siguientes (Lucien y Georges):

EDAD	PESO ABSOLUTO	PESO RELATIVO
2.° mes (período fetal)	2 miligramos	1/ 2.800
3.er » » »	5 »	1/ 6.600
4.° » » »	15 »	1/10.500
5.° » » »	26 »	1/15.500
6.° » » »	44 »	1/16.600
7.° » » »	57 »	1/22.000
8.° » » »	80 »	1/25.500
9.° » » »	95 »	1/31.500

En el nacimiento, la hipófisis posee un peso absoluto medio de 10 centigramos y un peso relativo de 1/31.500. Después del nacimiento, el peso absoluto de la glándula continúa aumentando hasta la edad adulta y hasta la vejez: 0,67 gramos de sesenta a setenta y cinco años. Por el contrario, el peso relativo alcanza su importancia máxima desde el segundo mes de la vida intrauterina y disminuye en seguida progresivamente hasta la edad adulta. Como hacen observar justamente Lucien y Georges, la importancia relativa considerable que toma la hipófisis desde las primeras fases de la ontogénesis merece ser relacionada con el desarrollo particular-

mente notable de los centros del encéfalo en el mismo período de la vida embrionaria. El *peso específico* de la hipófisis es de 1.0657.

2.° Conformación exterior. — Si separamos la hipófisis de su celda ósteofibrosa, veremos primero que se compone esencialmente (fig. 949, A) de dos porciones o lóbulos unidos por una vaina común dependiente de la piamadre: un *lóbulo anterior* y un *lóbulo posterior*. El lóbulo anterior, el *más voluminoso* de los dos, presenta una coloración rojiza: el lóbulo posterior, mucho más pequeño, es de un gris amarillento. La línea de demarcación de los dos lóbulos, poco aparente en la superficie exterior del órgano, es, por el contrario, muy visible en los cortes, sean horizontales, sean sagitales.

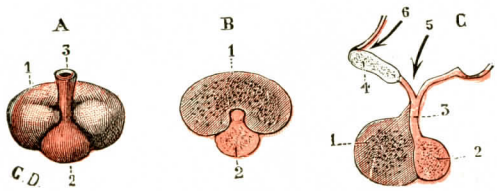

FIG. 949

Cuerpo pituitario: A, visto por su cara posterior; B, visto en corte horizontal; C, visto en corte sagital.

1, lóbulo anterior del cuerpo pituitario. — 2, su lóbulo posterior. — 3, tallo del cuerpo pituitario. — 4, corte del quiasma óptico. — 5, infundíbulo. — 6, recessus ópticus.

En los *cortes horizontales* (figura 949, B) vemos que el lóbulo anterior, convexo hacia delante, excavado por detrás, tiene en su conjunto la forma de un riñón, cuyo borde cóncavo abraza la parte correspondiente del lóbulo posterior. Ambos lóbulos, por lo demás, están íntimamente unidos uno con otro.

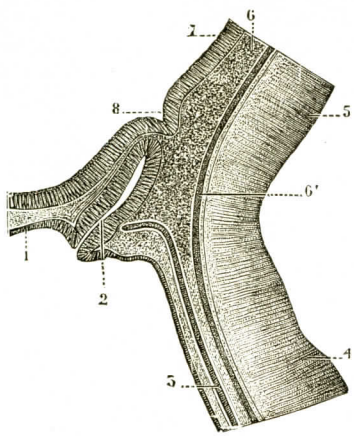

FIG. 950

Corte vérticomedio de un embrión de conejo de 12 milímetros de longitud (según MIHALKOWICS).

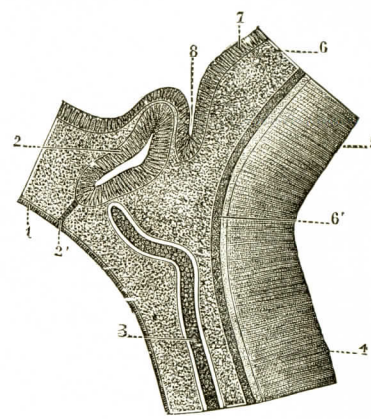

FIG. 951

Corte vérticomedio de un embrión de conejo de 20 milímetros de longitud (según MIHALKOWICS).

1, epidermis. — 2, invaginación hipofisaria *(bolsa de Rathke)*, con 2', su pedículo epitelial. — 3, cuerda dorsal. — 4, suelo del cerebro posterior. — 5, suelo del cerebro medio. — 6, mesodermo de la base del cráneo. — 6', arteria basilar. — 7, suelo del cerebro intermedio. — 8, infundíbulo.

Los *cortes sagitales* (fig. 949, C) nos muestran a su vez: 1.°, que el *tallo pituitario, del cual está colgada la hipófisis, viene a implantarse exclusivamente en el lóbulo posterior;* 2.°, que el lóbulo anterior no tiene con el tallo pituitario más que relaciones de contigüidad; 3.°, que una corta porción de este lóbulo anterior se aplica delante del tallo pituitario en forma de una lengüeta muy delgada, que remonta a veces hasta la proximidad del quiasma óptico. Esta prolongación ascen-

dente del lóbulo anterior de la hipófisis puede también, en ciertos casos, alcanzar hasta la cara posterior del tallo pituitario, como lo han observado recientemente STADERINI (1900) y PERNA (1911).

Veamos ahora, antes de proceder a la descripción de sus relaciones y de su estructura, cuál es la significación morfológica de la hipófisis.

3.° Significación morfológica. — Lo mismo que para la tiroides y las paratiroides, la embriología va a fijar netamente nuestro concepto sobre este punto.

En los primeros estadios embrionarios (entre el cuarto y quinto día en el polluelo, al principio del segundo mes en el hombre), la fosita bucal o estomodeo emite en su parte posterior una prolongación hueca, una especie de divertículo que se dirige arriba y atrás hacia la base del cerebro: es la *bolsa de Rathke* (fig. 950, 2).

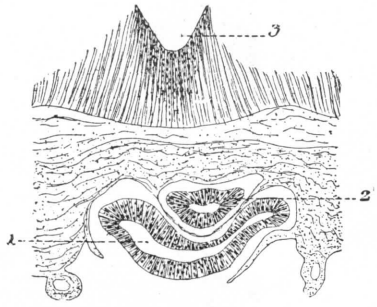

FIG. 952

Corte transverso de la hipófisis cerebral y de la prolongación infundibular en un embrión humano de 22 milímetros (según PRENANT).

1, hipófisis cerebral con su cavidad central. — 2, infundíbulo cerebral con su cavidad central. — 3, puente de Varolio. Vese claramente que la vesícula hipofisaria, aplanada de delante atrás, se excava en conducto en su parte posterior para amoldarse al infundíbulo.

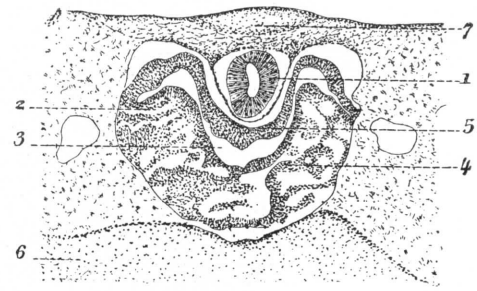

FIG. 953

Corte transverso de la hipófisis cerebral y de la prolongación infundibular del cerebro en un embrión humano de 30 milímetros (según PRENANT).

1, infundíbulo cerebral. — 2, hipófisis cerebral, con: 3, su cavidad central; 4, su hoja posterior; 5, su hoja anterior, muy mamelonante, para formar la casi totalidad de los elementos constitutivos del lóbulo anterior. — 6, porción del postesfenoides cartilaginoso. — 7, preesfenoides.

Por su parte, el cerebro intermedio, en la región del infundíbulo, da origen también él a otra prolongación hueca que va hacia abajo y adelante para pegarse a la cara posterior de la citada bolsa.

Estas dos prolongaciones, ascendente una, descendente la otra, forma en su conjunto el esbozo, o mejor dicho, los esbozos de la hipófisis.

La *prolongación bucal (esbozo bucal)* se compone de dos porciones: una porción superior o fondo, más o menos dilatada en ciego, formada por células más altas: es el *ciego hipofisario;* una porción inferior, más o menos estrechada, especie de pedículo hueco que enlaza el ciego con la cavidad bucal de la que deriva: es el *pedículo hipofisario.* Este pedículo, formación simplemente transitoria, se atenúa poco a poco y acaba por desaparecer, a lo menos en la mayor parte de su extensión. Insistiremos más adelante. El *ciego hipofisario,* por el contrario, aislado e independiente ahora, va a desarrollarse y formará, digámoslo en seguida, el lóbulo anterior de la hipófisis. Sus células, al entrar en proliferación activa (figuras 952 y 953), echan numerosos mamelones, que, al desarrollarse del lado de la cavidad central, estrechan poco a poco esta última y acaban por rellenarla enteramente: a la *esfera epitelial hueca* de ahora mismo ha sucedido una *esfera epitelial llena.* Al mismo tiempo que se ha manifestado esta proliferación epitelial, el tejido conjuntivo ambiente ha enviado entre los precitados mamelones trabéculas más o menos gruesas, pero cargadas todas ellas de vasos. No estará de más hacer notar,

para terminar, que este proceso evolutivo de una membrana epitelial en un órgano conjuntivoepitelial sólo se efectúa en la *pared anterior* del ciego hipofisario; su *pared posterior*, por decirlo así, inactiva o estéril, conserva su constitución primitiva de simple capa epitelial. Volveremos sobre este hecho al estudiar la estructura de la hipófisis.

La *prolongación cerebral (esbozo cerebral o infundibular)*, al desarrollarse a su vez, pasa a ser el lóbulo posterior de la hipófisis. Su organización, no obstante, es mucho menos completa y, por otra parte, varía según las especies animales. Mientras en los peces la prolongación en cuestión llega a ser una verdadera glándula, la *glándula infundibular*, en los mamíferos y en el hombre se desarrolla muy

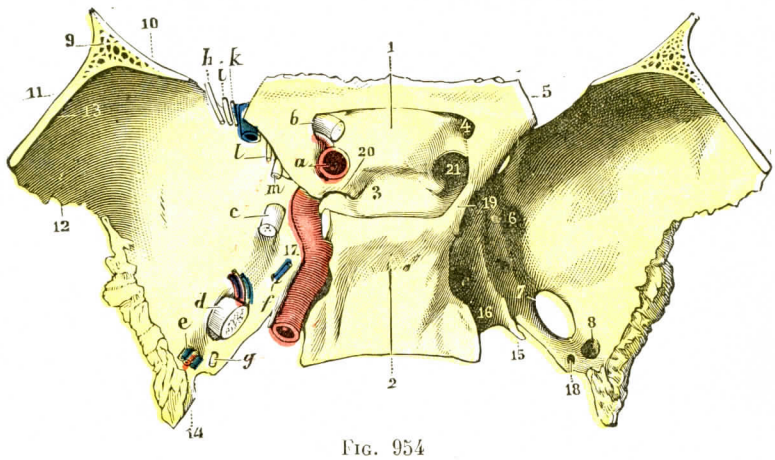

FIG. 954

Esfenoides, corte horizontal de las alas mayores, para demostrar mejor la situación respectiva de sus caras y de sus bordes.

1, cuerpo. — 2, lámina cuadrilátera. — 3, silla turca. — 4, agujero óptico. — 5, corte de las alas menores. — 6, agujero redondo mayor. — 7, agujero oval. — 8, agujero redondo menor o esfenoespinoso. — 9, superficie de sección de las alas mayores, con: 10, su cara interna u orbitaria; 11, su cara externa o temporal; 12, su borde externo; 13 su cara posterior o cerebral. — 14, espina del esfenoides. — 15, língula de Meckel. — 16, canal cavernoso. — 17, agujero de Vesalio. — 18, conducto innominado de Arnold. — 19, puente óseo que une las apófisis clinoides anterior y posterior. — 20, otro puente óseo que une la apófisis clinoides media a la anterior y limita por atrás y afuera un orificio para el libre paso de la carótida interna. — 21, orificio incompleto para la misma arteria.

a, arteria carótida interna. — *b*, arteria oftálmica y nervio óptico. — *c*, nervio maxilar superior. — *d*, nervio maxilar inferior y pequeños vasos meníngeos. — *e*, vasos meníngeos medios. — *f*, vena emisaria del agujero de Vesalio. — *g*, nervio petroso superficial menor. — *h*, nervio lagrimal. — *i*, nervio frontal. — *k*, nervio patético. — *l*, vena oftálmica. — *m*, nervio motor ocular externo.

poco y constituye, como veremos más adelante, una formación del todo rudimentaria.

En suma, la hipófisis completamente desarrollada, la hipófisis del adulto, tal como se describe en anatomía macroscópica, es un órgano complejo que procede de dos esbozos: 1.°, un *esbozo bucal*, colonia del epitelio bucal primitivo emigrada a la cavidad craneal: no es otra cosa que el *lóbulo anterior;* 2.°, un *esbozo cerebral*, derivado del cerebro intermedio: no es otra cosa que el *lóbulo posterior.*

4.° Compartimiento hipofisario. — El compartimiento hipofisario, profundamente situado en el interior del cráneo, corresponde, desde el punto de vista óseo, a la silla turca, Se asienta, pues, en la región media del compartimiento medio de la base del cráneo. Cuando se examina ésta por su cara inferior, se advierte que este compartimiento, excavado en la fosa lateral, se estrecha en la silla turca, donde confina con los compartimientos anterior y posterior (fig. 955).

El compartimiento hipofisario es ósteofibroso; comprende, por consiguiente, el esqueleto de la silla turca y la duramadre, que completa el compartimiento óseo.

a) *Silla turca.* — Estudiada ya en OSTEOLOGÍA, nos detendrá poco tiempo. Recordemos que está excavada en la cara superior del cuerpo del esfenoides (fig. 954) y que ofrece al estudio un suelo y dos paredes: anterior y posterior. El suelo se excava en cúpula más o menos pronunciada, de dimensiones mayores o menores.

α) La *pared anterior*, que forma el arco anterior de la silla turca, está inclinada hacia abajo y atrás. Es más raramente vertical. Su parte superior está surcada por una ranura, el *canal óptico*, en el que descansa el quiasma. Una eminencia mamelonada, el *tubérculo pituitario*, está situada detrás del canal. Debajo de este canal, una ligera ranura indica el paso del seno coronario.

β) La pared posterior, que ha recibido el nombre de *lámina cuadrilátera* del esfenoides, forma el arzón o fuste trasero de la silla. Su cara anterior es lisa y excavada; su cara posterior se inclina en pendiente suave sobre la apófisis basilar. El borde superior del arzón o arco posterior es cóncavo. Lateralmente, la silla turca nunca presenta pared ósea manifiesta. El suelo se continúa en pendiente suave e insensiblemente con las caras laterales del cuerpo del esfenoides, junto al que se excavan los canales carotídeos.

γ) Los *ángulos* de la silla están marcados por las eminencias de las apófisis clinoides. Por delante hay las apófisis clinoides anteriores, situadas detrás de los agujeros ópticos y por fuera y encima del extremo anterior del canal carotídeo. Las apófisis clinoides posteriores flanquean lateralmente el borde superior de la lámina cuadrilátera. Entre las anteriores y las posteriores existen a veces apófisis clinoides medias que pueden soldarse, ora a las clinoides anteriores, determinando así un orificio, el *foramen caróticoclinoideo*, en el que penetra la carótida, ora a las clinoides posteriores, formando así un orificio venoso por el que pasa la porción sinusal que une el seno cavernoso con el seno coronario.

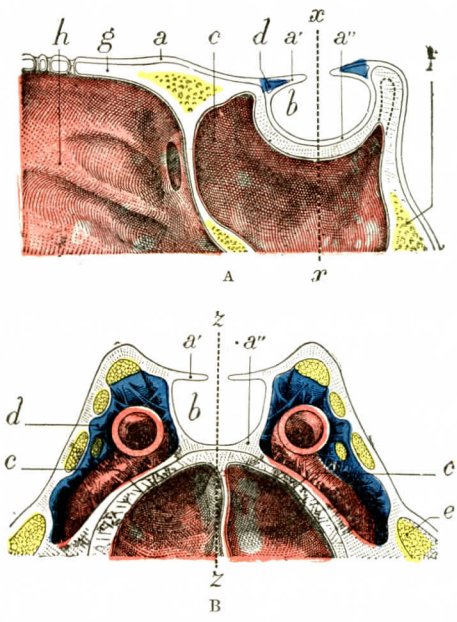

FIG. 955

La celda hipofisaria vista en dos cortes de la base del cráneo (T. y J.).

A, corte sagital; B, corte frontal.

a, duramadre, con: *a'*, hojilla de desdoblamiento superficial que forma la tienda de la hipófisis, y *a''*, hojilla profunda. — *b*, celda hipofisaria. — *c*, senos esfenoidales. — *d*, seno cavernoso con la carótida interna y los nervios discurriendo por su cavidad; *d'*, seno coronario contenido en el espesor de la tienda de la hipófisis. — *e*, celda de Meckel y ganglio de Gasser. — *f*, lámina cuadrilátera. — *g*, canal óptico. — *h*, fosa nasal. — *xx*, plano según el cual se ha practicado el corte B. — *zz*, plano según el cual se ha practicado el corte A.

δ) *Variaciones.* — La silla turca está sujeta a numerosas variaciones de forma. Las anomalías distan de ser raras. Es útil conocerlas para no confundir una silla turca normal con una silla turca patológica al examen radiográfico. TOUPET describe tres tipos, según la aproximación de las paredes anterior y posterior, o sea según la capacidad de la silla. Al lado del tipo medio, tipo normal y más frecuente, existen dos tipos extremos, es decir, el *tipo cerrado* y el *tipo abierto*. En el *tipo cerrado* el suelo está excavado y las dos paredes, lámina cuadrilátera y arzón o fuste anterior, casi se tocan. A la radiografía de perfil, el compartimiento hipofisario aparece casi claro, como un conducto transversal. El *tipo abierto* representa un compartimiento apenas excavado, cuyas paredes anterior y posterior están muy separadas una de la otra. Se puede notar una separación de más de

16 milímetros. Por otros caracteres distintos del aumento de volumen de la silla deberá, pues, el clínico hacer el diagnóstico precoz de tumor de la hipófisis.

Otros autores (CHARBONNEL y LAFITTE-DUPONT) han insistido en estas variaciones de forma, describiendo un *tipo en dorso de asno* y un *tipo vertical* de la silla.

b) *Duramadre hipofisaria.* — El compartimiento óseo formado por la silla turca es, como acabamos de ver, muy incompleto. Está ampliamente abierto a los lados y por arriba.

La duramadre forma a la glándula una verdadera tienda fibrosa, densa; tapiza con su revestimiento adherente las paredes óseas de la silla y llena los espacios en que ésta falta es decir, la cara superior y la cara externa.

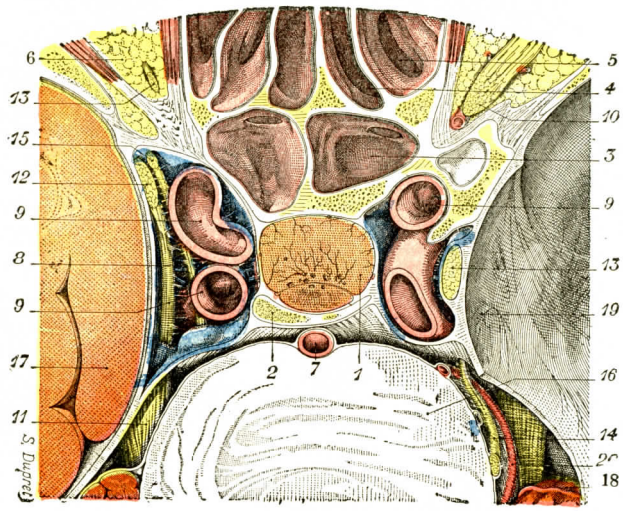

FIG. 956

Hipófisis cerebral vista en un corte horizontal por la parte media (sujeto congelado segmento anterior del corte).

El corte, ligeramente oblicuo, pasa algo más abajo a la izquierda que a la derecha.

1, hipófisis, con sus lóbulos anterior y posterior. — 2, lámina cuadrilátera del esfenoides. — 3, senos esfenoidales. — 4, fosas nasales. — 5, senos etmoidales. — 6, cavidad orbitaria seccionada; a la derecha, a nivel del nervio óptico; a la izquierda, debajo de este nervio, a nivel de la rama inferior del motor ocular común. — 7, tronco basilar. — 8, seno cavernoso. — 9, carótida interna. — 10, nervio óptico. — 11, trigémino. — 12, nervio oftálmico. — 13, nervio motor ocular común (rama inferior). — 14, nervio patético. — 15, nervio motor ocular externo. — 16, protuberancia anular. — 17, lóbulo témporooccipital. — 18, cerebelo. — 19, pared externa del seno cavernoso. — 20, arteria cerebelosa superior.

Para explicar su formación recordemos que las dos circunferencias de la tienda del cerebelo vienen a fijarse en el contorno de la silla turca. La pequeña circunferencia o circunferencia anterior, dirigida en el sentido ánteroposterior, viene a fijarse en el vértice y en el borde externo de la apófisis clinoides anterior, mientras que abandona lateralmente una expansión resistente que desciende hacia el compartimiento medio de la base del cráneo y que se fija sólidamente desde la cara anterior del peñasco hasta la hendidura esfenoidal, para formar la pared externa del seno cavernoso

La circunferencia mayor o circunferencia posterior, transversal y subyacente a la pequeña, se inserta en las apófisis clinoides posteriores, pero envía una expansión anterior, plana y horizontal, que llena todo el espacio comprendido entre la circunferencia anterior y las apófisis clinoides correspondientes.

c) *Tienda de la hipófisis.* — En este cuadro de la inserción de la tienda del cerebelo es donde se construye el compartimiento de la hipófisis. La pared superior

del mismo o tienda de la hipófisis cierra el compartimiento por arriba. Es horizontal. Se fija por delante en el borde posterior del canal óptico, por detrás en el borde superior de la lámina cuadrilátera, lateralmente en la pequeña circunferencia de la tienda del cerebelo.

Engrosada en la periferia, la tienda se vuelve delgada en el centro, donde es deprimida y ofrece un orificio circular que da paso al tallo pituitario. Como se ve, esta pared forma un verdadero diafragma, el *diafragma de la hipófisis*, inextensible, que oculta en su totalidad la glándula situada debajo de él.

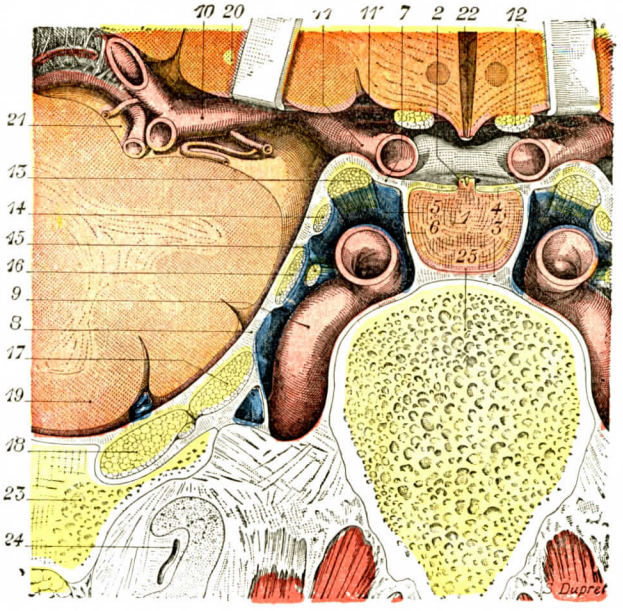

FIG. 957

Hipófisis cerebral vista en un corte frontal (sujeto congelado, segmento anterior del corte).

1, hipófisis. — 2, compartimiento pituitario. — 3, silla turca. — 4, diafragma de la hipófisis con un orificio en su centro para el paso del tallo pituitario.—5, seno cavernoso, con: 6, su pared interna; 7, su pared superior; 8, su pared externa. — 9, carótida interna. — 10, arteria cerebral media. — 11, arteria cerebral anterior, con 11', comunicante anterior. — 12, cinta óptica que sale del quiasma. — 13, motor ocular común. — 14, patético. — 15, motor ocular externo. — 16, oftálmico. — 17, maxilar superior. — 18, maxilar inferior alcanzado por la raíz menor del trigémino, que viene a fusionarse con él. — 19, lóbulo témporoccipital. — 20, lóbulo orbitario. — 21, cisura de Silvio. — 22, cisura interhemisférica. — 23, ala mayor del esfenoides. — 24, trompa de Eustaquio. — 25, esfenoides.

d) *Pared externa del compartimiento. Cara interna del seno cavernoso* (figuras 956 y 957). — Encima de la cara lateral del cuerpo del esfenoides, la duramadre se reúne a la tienda de la hipófisis. Completa así la pared lateral del compartimiento formando la unión entre el suelo y el techo. En el espesor de la duramadre hipofisaria se encuentran los conductos venosos, cuyo conjunto constituye el seno coronario. La parte anterior, el *seno coronario anterior*, se dirige transversalmente por debajo del canal óptico. El segmento posterior, el *seno coronario posterior*, está situado delante de la lámina cuadrilátera. Por último, en el suelo de la silla existen en general conductos venosos plexiformes, el *seno coronario inferior de Winslow*. Por medio de la duramadre, la hipófisis se encuentra así limitada por diferentes conductos que se reúnen en un tronco común afluente del seno cavernoso.

Así se encuentra constituído el compartimiento de la hipófisis. Osteofibroso, por lo tanto casi inextensible, está cerrado por todas partes, salvo en el orificio

del tallo pituitario y en los puntos atravesados por los conductos vasculares. La glándula no encuentra, pues, ningún espacio para desarrollarse si está afecta de hipertrofia anormal o de tumor. Está inmediatamente comprimida en su compartimiento y sobresale por arriba, por donde encuentra menor resistencia. A la larga, erosiona las paredes óseas que la rodean y produce así modificaciones características a la imagen radiológica de la silla turca. Además, hecho interesante, escapa a las condiciones estáticas del tejido cerebral y en general del tejido nervioso central. En efecto, los espacios subaracnoideos y el líquido que contienen no se prolongan al compartimiento. Hemos visto, al estudiar las meninges, que terminan

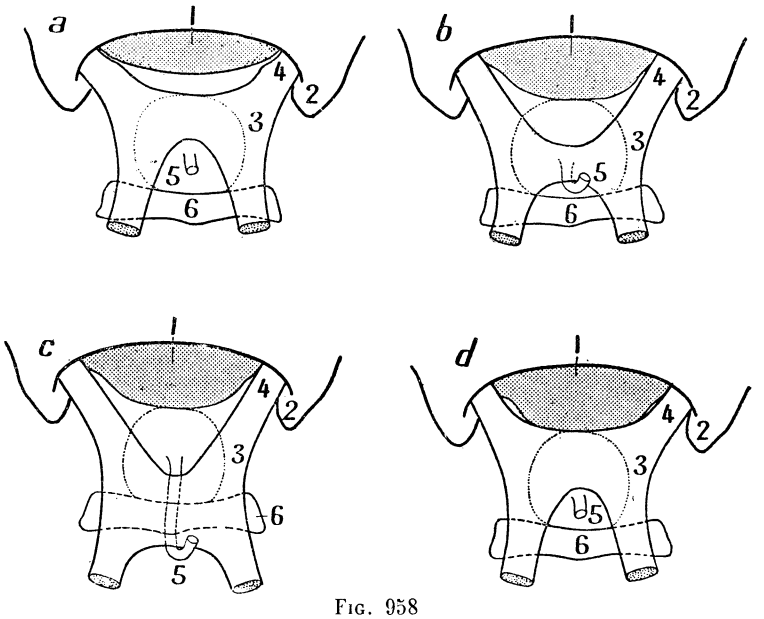

FIG. 958

Esquema de los principales tipos de quiasma (A. RICARD, según SCHAEFFER).

1, tubérculo de la silla. — 2, apófisis clinoides anterior. — 3, quiasma. — 4, nervio óptico. — 5, hipófisis y tallo pituitario (el contorno de la hipófisis está representado en línea de puntos). — 6, lámina cuadrilátera .

a, quiasma en anteposición (5 por 100). — *b*, quiasma en situación media (91 por 100). — *c*, quiasma en retroposición (4 por 100). — *d*, quiasma en anteposición con tubérculo voluminoso de la silla.

en fondo de saco en la parte media del tallo pituitario. La hipófisis está, pues, en contacto íntimo y se adhiere en todo su contorno a las paredes del compartimiento que la contiene. Vamos a estudiar las relaciones que contrae por medio de éste. La cirugía de la hipófisis ha progresado singularmente en estos años. Las relaciones de la glándula permiten comprender los fenómenos clínicos de los tumores hipofisarios y discutir el valor de las diferentes vías de acceso utilizadas por el cirujano.

5.° Relaciones de la hipófisis. — Consideraremos las relaciones de las diferentes caras de la glándula: lateral y posterior, anterior, superior e inferior.

a) *Cara posterior.* — La lámina cuadrilátera separa la hipófisis de la parte superior de la cara anterior de la protuberancia, sobre la que circula el tronco basilar y la bifurcación de este tronco en las dos arterias cerebrales posteriores. La lámina cuadrilátera forma una barrera entre la hipófisis y la fosa cerebelosa.

b) *Cara anterior.* — Corresponde por completo a la parte superior del seno esfenoidal cuando éste se halla bien desarrollado. Por medio del seno esta pared

se relaciona con el trasfondo de las fosas nasales, en el que desemboca el seno esfenoidal, detrás del meato superior.

c) *Cara superior.* — Por medio de la tienda de la hipófisis corresponde a la cara inferior del cerebro. Es la región *suprasellar.*

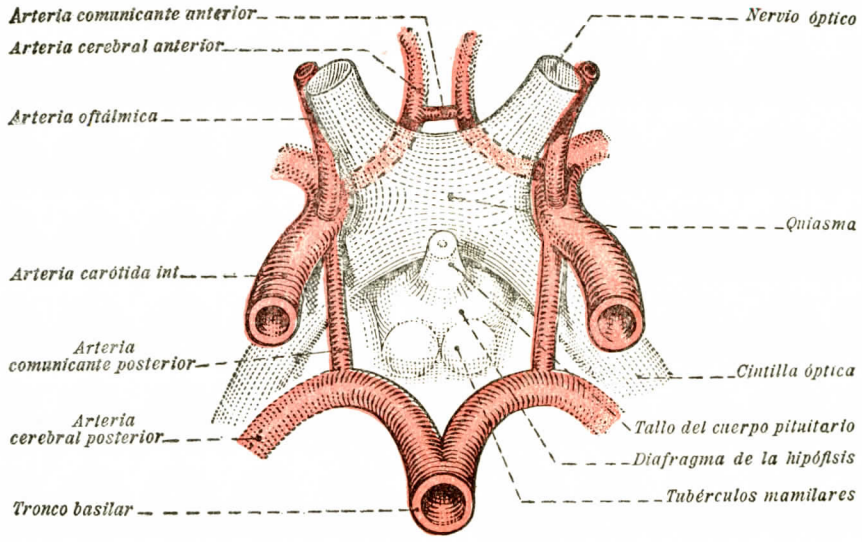

FIG. 959

Cara inferior del quiasma óptico y el hexágono de Willis (según FAVORY)

Encontramos primero el tallo pituitario, que se desprende del tercio anterior de la región infundibuliforme y perfora la tienda para continuarse con el lóbulo poste-

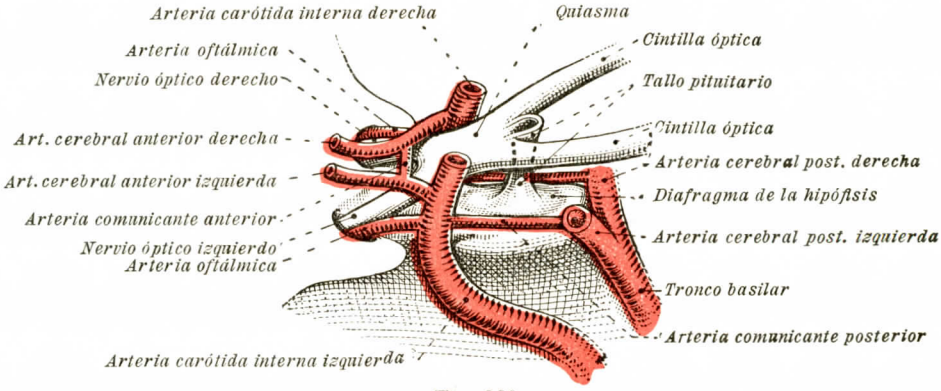

FIG. 960

Relaciones del hexágono de Willis con el quiasma óptico y la tienda de la hipófisis. Vista en perspectiva (según FAVORY).

rior. Por detrás del tallo sobresale el túber cinéreum; éste corresponde, pues, a la mitad posterior de la hipófisis. Por detrás de él sobresalen los tubérculos mamilares que corresponden al borde superior de la lámina cuadrilátea o algo por detrás. Por delante del tallo pituitario el quiasma óptico, situado detrás del canal óptico,

descansa en la tienda de la hipófisis (fig. 959). Constituye la relación fundamental de esta última. Está mucho más atrás de lo que se le sitúa ordinariamente: en efecto, su borde posterior está a menudo próximo a la lámina cuadrilátera. En este caso el tallo pituitario, en lugar de ser vertical, es oblicuo de arriba abajo y de atrás a delante, deslizándose entre la lámina cuadrilátera y el quiasma para llegar al diafragma hipofisario. La relación quiasmática explica la frecuencia de la hemianopsia bitemporal en los tumores hipofisarios (fig. 958).

Lateralmente, la cara superior de la hipófisis se halla también en relación con la parte posterior de la cintilla olfativa del espacio perforado anterior, del tubérculo olfativo y de las arterias estriadas. Estas diferentes relaciones medias y laterales de la cara superior explican los obstáculos con que tropieza la vía alta, es decir, intracráneofrontal. Se concibe la dificultad de respetar el quiasma cuando se sigue esta vía.

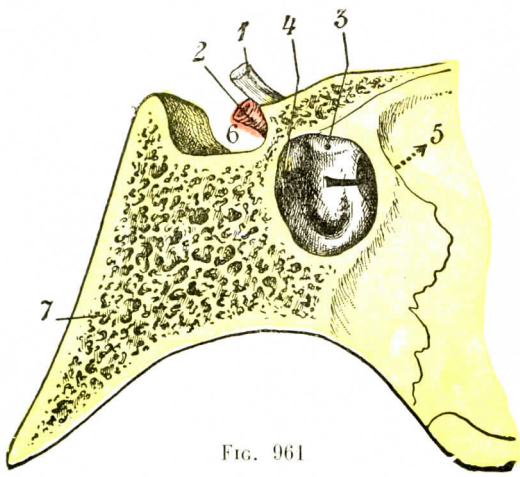

FIG. 961

Seno esfenoidal prehipofisario

1, nervio óptico. — 2, carótida interna. — 3, relieve óptico. — 4, relieve carotídeo. — 5, flecha que indica el orificio del seno. — 6, fosa pituitaria. — 7, apófisis basilar.

Por último, además de estas relaciones nerviosas importantes, la cara superior está en contacto con vasos voluminosos (figs. 959 y 960). Por detrás y junto al borde superior de la lámina cuadrilátera hay las cerebrales posteriores. Lateralmente, la carótida interna sale del techo del seno cavernoso y da su ramillete terminal, en particular la cerebral media y la cerebral anterior, cuyas relaciones con el quiasma son conocidas.

d) *Cara laterales.* — Estas caras están en relación con la parte superior de la cara interna del seno cavernoso. Recordemos que se encuentran en el interior del seno la carótida interna y el motor ocular externo. La situación de la carótida interna varía en el seno cavernoso. Generalmente *(posición media)* corresponde al cuerpo del esfenoides. Pero en ciertos casos *(posición elevada)* corresponde al compartimiento hipofisario. De modo general esta gran arteria no corresponde a la glándula. Sin embargo, en posición alta o cuando es flexuosa, como es de regla en los ancianos, puede adosarse a la hipófisis y excavar en ella un canal. Por lo demás, deja una arteriola a la glándula. En cuanto a los nervios craneales que caminan por la pared externa del seno, están lejos de la hipófisis y no se relacionan con ella.

e) *Cara inferior.* — La cara inferior, por medio del suelo de la silla turca, sobre la que descansa, está en relación por delante con el seno esfenoidal. Hemos ya indicado que esta relación es extremadamente interesante desde el punto de vista quirúrgico. Como hemos dicho ya en OSTEOLOGÍA (tomo I), los *senos esfenoidales* pueden clasificarse en senos menores, medianos y mayores. Los senos del primer tipo, *senos menores* (fig. 961), sólo se relacionan con la cara anterior del compartimiento hipofisario. Los senos del segundo tipo, *senos medianos*, corresponden a la mitad anterior de la cara inferior de la silla turca. Por último, los senos del tercer tipo, los *senos mayores* (fig. 962), se prolongan por detrás en la lámina cuadrilátera. Así se comprende que el cirujano, por la vía transnasoesfenoidal, después de haber desprendido el tabique nasal y trepanado los senos esfenoidales.

pueda llegar a las caras anterior e inferior de la hipófisis. Es la vía que se utilizó en las primeras tentativas quirúrgicas (CUSHING), hoy abandonada en beneficio de la vía frontal.

Para ser completos, recordemos que en la línea media de la cara inferior del cuerpo del esfenoides se insertan sus alas y el vómer.

Un examen minucioso del suelo de la silla turca permite descubrir a veces el orificio superior de un conducto minúsculo que va a abrirse, por otra parte, en la cara inferior del esfenoides; dicho de otra manera, en la pared superior de la farin-

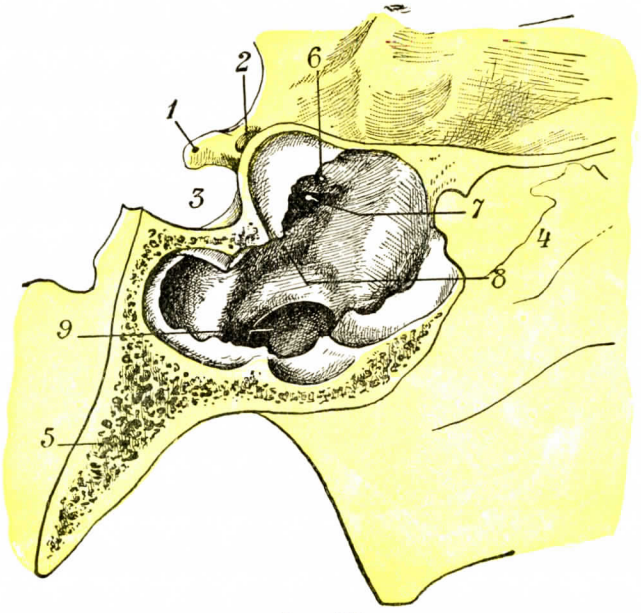

FIG. 962

Gran seno esfenoidal pre y subhipofisario.

1, apófisis clinoides anterior. — 2, agujero óptico. — 3, fosa pituitaria. — 4, fosas nasales. — 5, apófisis basilar. — 6, relieve óptico. — 7, divertículo subóptico. — 8, relieve carotídeo. — 9, divertículo pterigoideo que llega a ponerse en contacto por delante con el agujero redondo mayor y se prolonga por detrás por un divertículo alar que llega hasta el agujero oval.

ge: es el *conducto cráneofaríngeo de Landzert*, el *conducto hipofisario de Calori*, vestigio del camino que ha seguido la bolsa de Rathke para emigrar a la cavidad craneal y formar aquí el lóbulo anterior de la hipófisis.

6.° Constitución anatómica. — Hemos visto precedentemente que la hipófisis comprende dos partes, un lóbulo anterior, derivado de un divertículo faríngeo, y un lóbulo posterior, de origen nervioso. Entre los dos lóbulos, es decir, en el punto en que contactan recíprocamente, existe un macizo epitelial a la altura de una hendidura estrecha, la *hendidura hipofisaria*, que parece ser la reliquia de la cavidad central de la hipófisis embrionaria, en tanto no es más que una esfera hueca. La hipófisis ofrece, pues, al estudio tres lóbulos: anterior, medio y posterior.

A. LÓBULO ANTERIOR *(pars anterior)*. — Este lóbulo está constituído por un sistema de cordones epiteliales que dan al corte un aspecto macizo, cordones sumergidos en una red de numerosos capilares *sinusoides*. Las células son: unas *cromófilas* y otras *cromófobas*. Las primeras se diferencian según su afinidad elec-

tiva para los colorantes ácidos o básicos, correspondiendo los diferentes aspectos a variaciones funcionales de células que tienen un mismo origen (COLLIN). La *célula cromófila* sería la célula principal secretante, mientras que la *célula cromófoba* tendría posibilidades secretorias reducidas o nulas. Desde el punto de vista topográfico, las células cromófilas dominarían en la parte periférica, y las cromófobas, en la central. El aspecto de la glándula varía según los estados fisiológicos y en particular durante el embarazo. Estos elementos celulares están contenidos en un estroma conjuntivo que se carga de grasa en el curso de la edad.

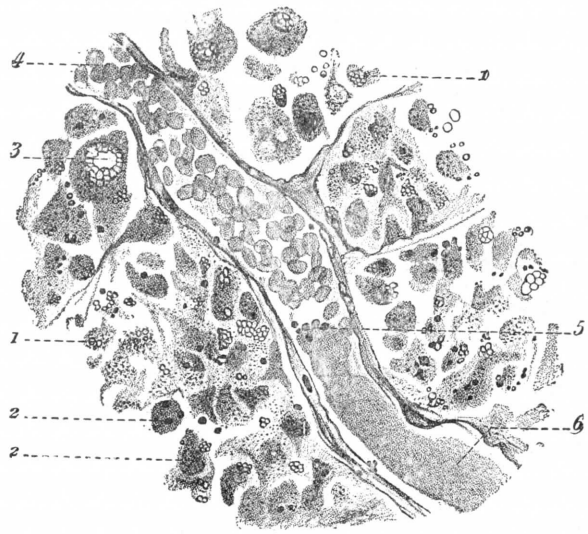

FIG. 963

Hipófisis cerebral vista en corte (formol, ácido ósmico, según THAON).

1, 1, células hipofisarias con su material de secreción. — 2, 2, células con granulaciones adiposas coloradas en negro por el ácido ósmico. — 3, grano muriforme. — 4, capilar sanguíneo seccionado a lo largo, lleno de hematíes. — 5, granulaciones adiposas (en negro), situadas en el vaso. — 6, placa de substancia coloide, que ocupa igualmente una parte de la luz del vaso.

El producto de secreción del lóbulo anterior, de naturaleza química desconocida, parece desempeñar un papel importante en la formación y evolución de los diferentes tejidos conjuntivos, en particular en el tejido óseo. Sabido es que ciertas formas de gigantismo son atribuídas a tumores hipofisarios.

B. LÓBULO INTERMEDIO O LÓBULO PARANERVIOSO. — Esta parte de la glándula es muy reducida en el hombre. Las células secretorias, dispuestas en masas o en hileras, tienen casi el mismo tipo que las células del lóbulo anterior. En ciertos puntos se comprueban vesículas coloides que nunca se encuentran en el lóbulo anterior. El contenido de estas vesículas parece pasar al lóbulo posterior siguiendo los espacios conjuntivos.

Se refiere a menudo al lóbulo paranervioso una formación de la glándula situada en el tallo del cuerpo pituitario, en la proximidad del túber cinéreum Esta *pars tuberalis*, como se la denomina, es abundante en vasos.

El lóbulo intermedio es solidario del lóbulo posterior. Le queda adherido cuando se separa mecánicamente el lóbulo posterior del anterior, maniobra practicada en la hipófisis de animales (caballo, buey, carnero) recogidas para la preparación de los extractos hipofisarios. La secreción del lóbulo paranervioso pasa al lóbulo nervioso y llegaría, por una parte, al tejido nervioso mismo y, por otra parte, al líquido céfalorraquídeo.

El producto de secreción obra muy activamente sobre los músculos lisos, a los que hace contraer (vasos sanguíneos, útero, intestino, etc.). Su empleo tiene numerosas indicaciones: *shock*, parto, paresia intestinal, etc. (para más detalles veánse los *Tratados de Fisiología*).

C. LÓBULO POSTERIOR. — El lóbulo posterior, derivado del suelo del tercer ventrículo, por lo tanto de la vesícula cerebral primitiva, es de formación incom-

pletamente desarrollada, un órgano rudimentamio, una *ruina nerviosa*. Está constituído por fibras y células neuróglicas. Contiene también células cargadas de pigmentos melánicos. Por último, se ha encontrado substancia coloide que ha emigrado de la parte intermedia.

Este lóbulo nervioso no es más que una vía de excreción de los productos de secreción elaborados por las otras porciones. Gracias a este lóbulo, una parte de estos productos llega al sistema nervioso siguiendo las vainas perivasculares y las lagunas intraneuróglicas (para más detalles véanse los *Tratados de Histología*).

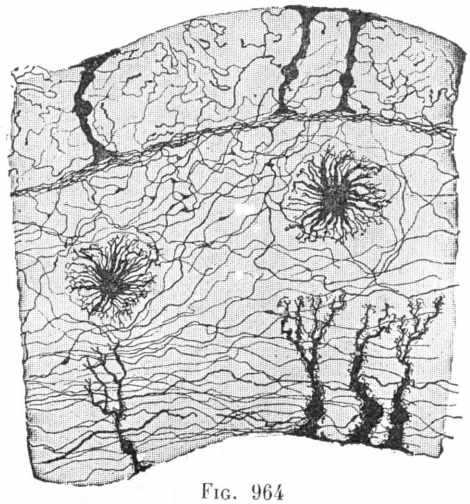

FIG. 964

Una porción del lóbulo nervioso del cuerpo pituitario, tratado por el método de Golgi (según GMELLI).

7.° Vasos y nervios. — La hipófisis, órgano minúsculo, sólo recibe vasos y nervios de pequeño calibre.

a) *Arterias.* — Las arterias proceden de la carótica interna. Poco después de haber entrado ese tronco arterial en el seno cavernoso, emite a cada lado un tronquillo que, casi al momento, se divide en tres ramas (GENTÉS): 1.°, una *rama externa*, que va al nervio motor ocular externo; 2.°, una *rama posterior*, que va a la duramadre del canal basilar; 3.°, una *rama interna*, que se dirige al lado correspondiente de la hipófisis: es la *arteria hipofisaria*. Esta arteria hipofisaria, doble algunas veces (fig. 965), se subdivide a su vez en dos ramos extremadamente flexuosos, que se distribuyen el uno (anterior) por la porción glandular del órgano, el otro (posterior) por la porción nerviosa. Esta última recibe, además, cierto número de arteriolas que descienden sobre su cara superior siguiendo el tallo pituitario y se capilarizan muy pronto.

b) *Venas.* — Las venas desaguan por lo general en el seno cavernoso. Cierto número, sin embargo, van, como ha visto THAON, al tallo pituitario y, por éste, a la red pial de la base del cerebro.

c) *Linfáticos.* — Los linfáticos no son conocidos. CASELLI (citado por THAON) dice, sin embargo, que los linfáticos son en la hipófisis abundantes y forman lagunas, pero no precisa nada. Lo cierto es que THAON, utilizando la inyección intersticial de nitrato de plata y la inyección de GEROTA, no ha podido nunca hacer destacar ni un solo conducto linfático. Así se explica el hecho, señalado ya anteriormente, de que las células glandulares de la hipófisis vierten su producto de secreción, sea directa, sea indirectamente, en los capilares sanguíneos.

d) *Nervios.* — ¿Tiene nervios la hipófisis? El *lóbulo anterior*, de estructura puramente epitelial y de función secretoria, debe recibir, como toda glándula, filetes del sistema vegetativo que acompañan o no a los vasos. En cuanto al *lóbulo posterior* ó lóbulo nervioso, es atravesado por fibras amielínicas que llegan a él por el infundíbulo; estas fibras unen el lóbulo posterior a la región hipotalámica. El esquema de la figura 966 indica sus conexiones. Aquí no se puede hablar de nervios propiamente dichos: se trata de conexiones cuyo conjunto constituye fisiológicamente un *mecanismo neurohormonal* en la regulación de las actividades pituitarias (PURVES-STEWART).

§ 2. — Hipófisis faríngea e hipófisis accesorias

En un trabajo comunicado a la Academia imperial de Viena, en 1904, señala Erdheim la existencia, en la mucosa de la bóveda de la faringe, tanto en el recién nacido como en el feto, de un tejido hipofisario al cual da el nombre de *hipófisis*

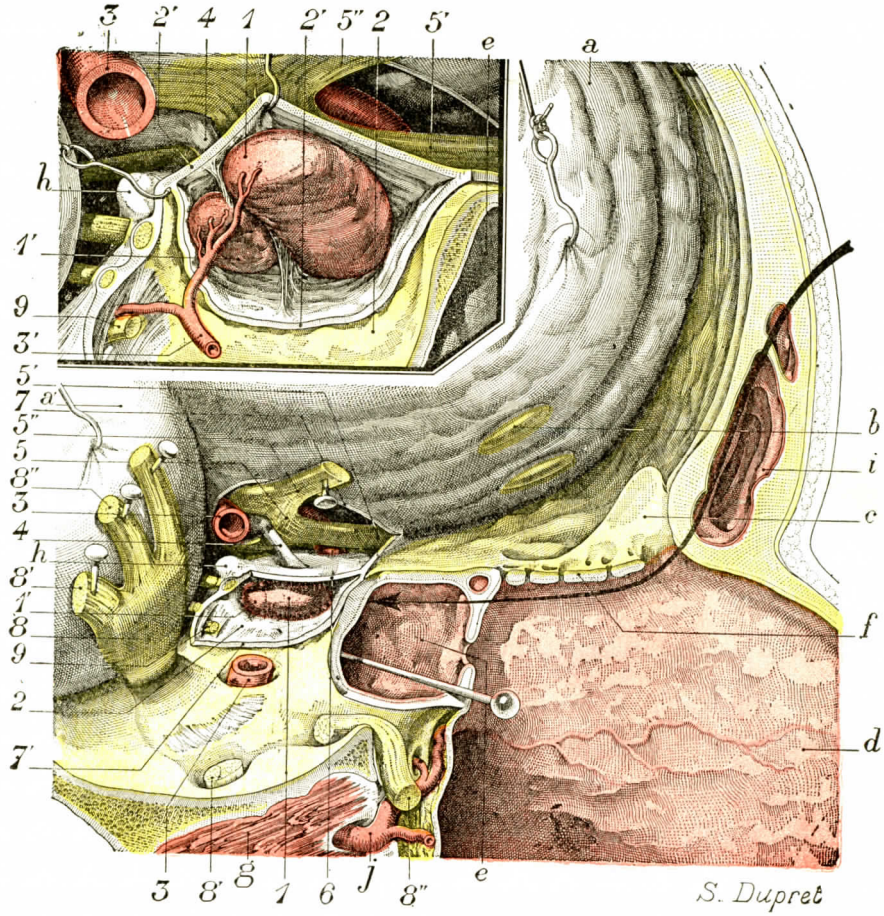

Fig. 965

La hipófisis en su sitio vista por su cara lateral derecha (T. y J.).

En la *figura mayor*, en que la región está representada de tamaño natural, la hipófisis es vista a través de la pared interna del seno cavernoso (la pared externa del seno y el contenido, es decir, los nervios y la carótida interna, han sido extirpados).

En la *figura pequeña*, que no es más que el segmento hipofisario de la figura ampliado tres veces, la pared interna del seno cavernoso ha sido incidida y la hipófisis disecada para mostrar la celda hipofisaria, los dos lóbulos de la glándula y la forma de éstos.

1, hipófisis (lóbulo anterior), y 1', lóbulo posterior. — 2, seno cavernoso abierto por resección de su pared externa, y 2', pared interna de este mismo seno incidida y separada para desprender la hipófisis de las paredes de su celda. — 3, carótida interna, con 3', rama que se distribuye por la apófisis y nace de la parte intrasinusal de la carótida, resecada en la preparación. — 4, tallo pituitario. — 5, quiasma óptico, con: 5', nervio óptico izquierdo desapareciendo en el agujero óptico correspondiente; 5'', nervio óptico derecho seccionado y levantado en alto. — 6, tienda de la hipófisis. — 7, bordes de la ventana practicada en la duramadre, y 7', el seno cavernoso derecho. — 8, ganglio de Gasser, con: 8', nervio maxilar inferior; 8'', nervio maxilar superior. — 9, nervios motor ocular común, motor ocular externo y patético seccionados a su entrada en el seno cavernoso.

a, duramadre frontal, y *a'*, duramadre témporoesfenoidal. — *b*, lóbulo olfatorio. — *c*, apófisis crista galli. — *d*, tabique de las fosas nasales. — *e*, seno esfenoidal derecho, muy desarrollado en este sujeto y extendiéndose, como lo señala el alfiler introducido en su cavidad, hasta las apófisis clinoides posteriores. — *f*, lámina cribosa. — *g*, músculo pterigoideo externo. — *h*, apófisis clinoides posterior. — *i*, seno frontal. — *j*, arteria maxilar interna.

(La flecha indica la *vía de acceso quirúrgico* a la apófisis.)

faríngea. Tres años después, estudiando Arai el contenido del conducto cráneofaríngeo, encuentra a su vez, en los animales y en el hombre, la formación descrita por Erdheim. La hipófisis faríngea tenía desde entonces derecho de ciudadanía en anatomía humana. Ha suscitado después numerosas e interesantes investigaciones, entre las cuales citaremos las de Civalleri (1907), las de Haberfeld (1907), las de Poppi (1908) y las de Citelli (1909 y 1910).

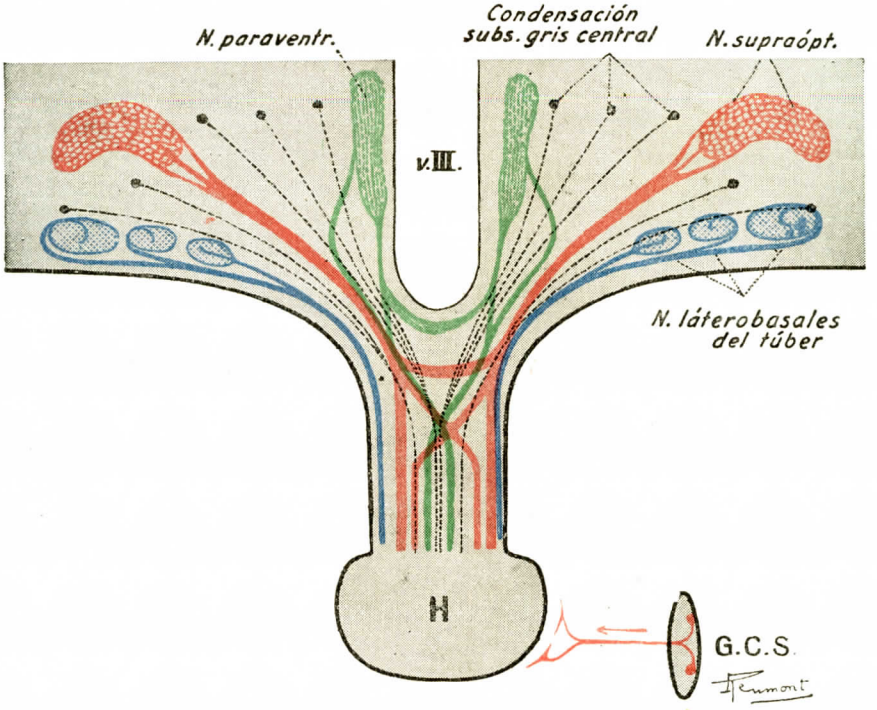

Fig. 966

Inervación de la hipófisis (Laruelle).

Rojo, vías directas y cruzadas que reúnen los núcleos supraópticos a la hipófisis; lóbulo posterior, *pars intermedia*, lóbulo anterior. — *Verde*, vías directas y cruzadas que reúnen los núcleos paraventriculares a la hipófisis. — *Azul*, vías directas que reúnen los núcleos láterobasales del túber a la hipófisis. — *Negro*, trayectos fibrilares que reúnen a la hipófisis ciertas condensaciones celulares de la substancia gris fundamental del hipotálamo.

1.° Generalidades. — La hipófisis faríngea parece ser una formación constante. Haberfeld, después de haber examinado con este objeto 51 cadáveres (8 fetos, 11 recién nacidos, 7 niños y 25 adultos), la ha encontrado siempre, aunque con dimensiones y en puntos variables.

a) *Situación*. — Por lo que concierne a su situación, la hipófisis se encuentra en el espesor de la mucosa que reviste la cara inferior del basiesfenoides y forma la bóveda de la faringe. Ocupa la línea media y, por consiguiente, se interesa en el corte sagital de la base del cráneo. Lo más a menudo se la encuentra en la parte del esfenoides que está inmediatamente detrás de la articulación esfenovomeriana, y para precisar más, a nivel del orificio inferior del conducto cráneofaríngeo cuando este conducto existe.

Excepcionalmente se la encuentra en el borde posterior del tabique coanal, ya en su parte superior, ya en su parte media, ya en su parte inferior. En un caso Haberfeld la ha encontrado más abajo aún, en el borde anterior del velo del paladar.

b) *Forma y dirección.* — La hipófisis faríngea se presenta de ordinario en forma de un cuerpo prolongado en sentido sagital, ora cilindroide, ora ligeramente aplanado, sea de arriba abajo o de un lado al otro. Se dirige oblicuamente de arriba abajo y de atrás a delante, de tal manera, que de sus dos extremos, el uno es pósterosuperior y el otro ánteroinferior. Por otra parte, describe en su conjunto una ligera curva de concavidad posterior e inferior.

c) *Dimensiones.* — Las dimensiones, y sobre todo la longitud, son muy variables. Por término medio, su longitud mide de 2 a 5 milímetros (pero las hay mucho más largas): su anchura, de 1 a 3 milímetros; su espesor, de un cuarto de milímetro a medio milímetro.

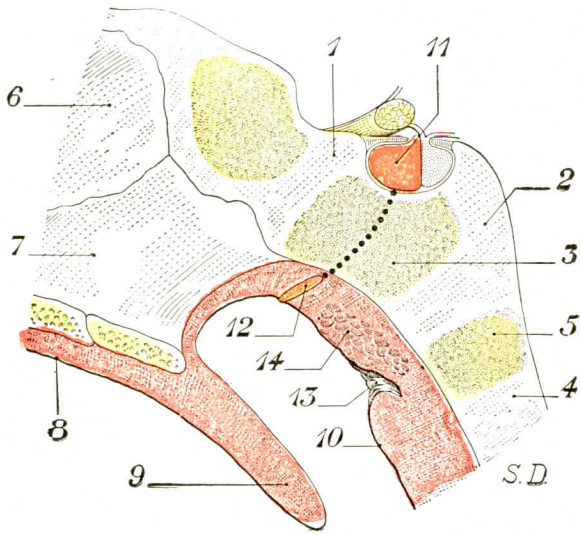

FIG. 967

La hipófisis faríngea, en el recién nacido, vista en corte sagital.

1, sutura entre el esfenoides anterior y el esfenoides posterior. — 2, sutura entre el esfenoides posterior y el occipital. — 3, porción osificada del esfenoides posterior. — 4', apófisis basilar del occipital, con 5, una porción en vías de osificación. — 6, lámina perpendicular del etmoides. — 7, vómer. — 8, bóveda palatina. — 9, úvula. — 10, pared pósterosuperior de la faringe. — 11, hipófisis cerebral (lóbulo anterior). — 12, hipófisis faríngea. — 13, bolsa de Luschka. — 14, amígdala faríngea.

La línea punteada que va de la hipófisis cerebral a la hipófisis faríngea indica la situación que ocupaba en el embrión el pedículo hipofisario.

2.° Conformación exterior y relaciones. — La hipófisis faríngea está incluída en la capa conjuntiva o fibrosa que separa el epitelio faríngeo de la base del cráneo. Siendo oblicua su dirección hacia abajo y adelante, podemos considerar en ella: 1.°, dos caras: una ánterosuperior y otra pósteroinferior; 2.°, dos extremidades: una superior y otra inferior. La *cara ánterosuperior* o *craneal* corresponde al hueso, del que está separada, sin embargo (a lo menos en la mayoría de los casos), por una lámina fibrosa más o menos gruesa que depende del periostio. La *cara pósteroinferior* o *faríngea* mira a la cavidad de la faringe. Está situada por encima del epitelio y de las glándulas mucosas. Lisa y unida en ciertos casos, envía en otros prolongaciones más o menos largas que descienden a los fondos de saco glandulares y a veces se insinúan en sus intervalos. El *extremo superior* o *proximal* responde a la base del cráneo, que alcanza o deja de alcanzar. Se le ha visto, en ciertos casos en que existía el conducto craneofaríngeo, remontarse más o menos hacia arriba en la parte inferior de este conducto, de suerte que si en los sujetos que presentan semejante disposición se hubiese pretendido quitar la mucosa de la bóveda faríngea, sólo se habría quitado una parte de la hipófisis faríngea, quedando aprisionada la otra en su conducto óseo. El *extremo inferior* o *distal* se encuentra de ordinario en la proximidad de la parte más posterior de la articulación del vómer con el cuerpo del esfenoides. En ciertos casos, principalmente cuando la hipófisis es muy prolongada, está situado más abajo, en un punto cualquiera del borde posterior del tabique coanal. Hemos dicho anteriormente que podía descender hasta el velo del paladar, pero estos casos son muy raros. La extremidad distal de la hipófisis se acerca mucho al epitelio de revestimiento de la mucosa faríngea. CITELLI la ha visto, 10 veces entre 18, reunirse a este

epitelio y confundirse con él (fig. 968, 2'); esto nos parecerá del todo natural cuando veamos luego cuál es la significación morfológica de la hipófisis faríngea.

Alrededor de toda la hipófisis, pero con preferencia a nivel de su cara ántero-superior, se ven numerosos vasos y nervios, todos de pequeño calibre. Estos vasos se reparten en dos grupos: los unos se dirigen hacia delante, hacia la articulación del vómer con el cuerpo del esfenoides, representando los vasos esfenovomerianos: los otros, ascendentes, penetran en el esfenoides, en el conducto cráneofaríngeo cuando existe y cuando está obliterado, en el punto que ocupaba durante la vida embrionaria,

La hipófisis faríngea está constantemente situada delante de la bolsa de Luschka y de la amígdala faríngea. Sin embargo, sus relaciones con esta última varían con el desarrollo de la misma, lo cual es decir que varían según la edad del sujeto. Y, en efecto, como ha hecho notar muy bien CIVALLERI, en el recién nacido, y aun en los primeros años de la vida, cuando la amígdala no ocupa de ordinario más que la mitad o el tercio posterior de la bóveda de la faringe, los cortes frontales que pasan por la hipófisis faríngea no interesan en modo alguno la amígdala, que está colocada detrás. En el niño y el adolescente, la amígdala se desarrolla de una manera considerable, se extiende hacia delante, alcanza la hipófisis faríngea y, rebasándola, se muestra por debajo de ella acercándose más o menos a las coanas; en este momento, los cortes frontales que interesan la hipófisis interesan también la parte anterior de la amígdala, que se encuentra colocada inmediatamente por debajo. Finalmente, más adelante, en el adulto, y *a fortiori* en el viejo, cuando la amígdala faríngea se atrofia con las demás formaciones linfoides de la proximidad, se retira poco a poco hacia atrás y pierde el contacto con la hipófisis, restableciendo con ésta las mismas relaciones que tenía en el recién nacido.

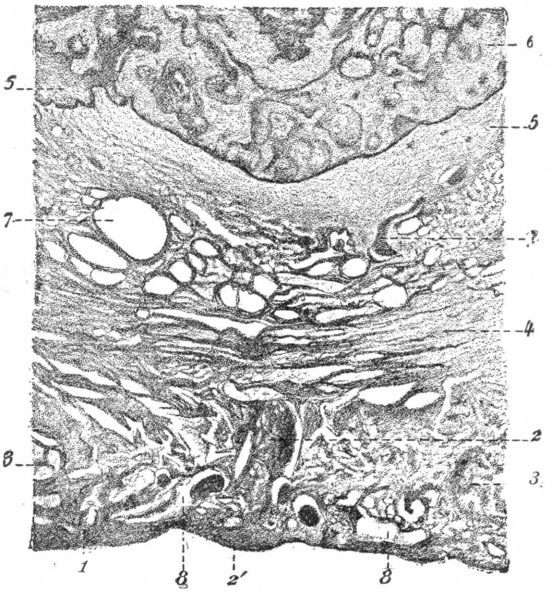

FIG. 968

La hipófisis faríngea vista en un corte frontal, en un niño de un mes (según un corte de CITELL).

1, epitelio faríngeo. — 2, hipófisis faríngea, con 2', su extremidad inferior, mezclándose con la capa epitelial y levantándola del lado del cávum faríngeo. — 3, capa glandular de la mucosa. — 4, submucosa. — 5, periostio. — 6, esfenoides posterior o basiesfenoides. — 7, 7, 7, vasos sanguíneos profundos, más o menos dilatados, algunos llenos de sangre. — 8, 8, 8, vasos sanguíneos (en gran mayoría venosos) de la mucosa faríngea.

3.° Significación morfológica. Hipófisis accesorias. — Hemos visto en el párrafo anterior que la fosita bucal o estomodeo enviaba hacia arriba y atrás un largo divertículo, la *bolsa de Rathke;* hemos visto también que este divertículo, una vez desarrollado, se componía de dos porciones: 1.ª, una porción superior, engrosada en forma de esfera y ocupando la cavidad craneal, el *cœcum hipofisario;* 2.ª, una porción inferior, estrecha, canaliculada, que va del cæcum hipofisario a la mucosa del estomodeo y situada en el conducto cráneofaríngeo, el *pedículo hipofisario.* Hemos visto, en fin, que mientras el cœcum se desarrollaba en un órgano

glandular, cual es el lóbulo anterior de la hipófisis, el pedículo se atenuaba poco a poco y acababa por desaparecer.

Esta desaparición, sin embargo, no es completa.

Como ha demostrado claramente ARAI (1907), el pedículo hipofisario no solamente no desaparece en totalidad, sino que en ciertos puntos se desarrolla realmente para formar pequeños cuerpos epiteliales que tienen exactamente la misma estructura fundamental que las *hipófisis accesorias*. Estas hipófisis accesorias han sido encontradas por ARAI en los tres puntos siguientes (fig. 969): 1.°, en el suelo de la silla turca, debajo de la hipófisis principal, es la *hipófisis accesoria intracraneal;* 2.°, en el conducto cráneofaríngeo, es la *hipófisis accesoria del conducto cráneofaríngeo* o *hipófisis accesoria intraósea;* 3.°, debajo de este conducto, en el espesor mismo de la mucosa que forma la bóveda de la faringe, es la *hipófisis accesoria faríngea*, o sencillamente la *hipófisis faríngea.*

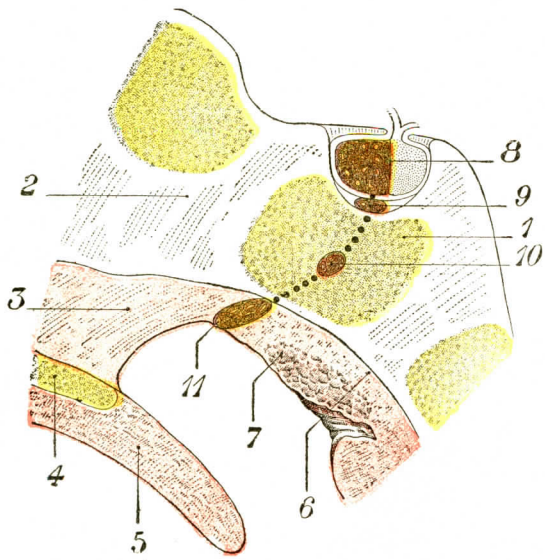

FIG. 969

Las hipófisis supernumerarias vistas en un corte sagital *(esquemática).*

1, esfenoides posterior. — 2, esfenoides anterior. — 3, vómer. — 4, bóveda palatina. — 5, úvula. — 6, bóveda de la faringe. — 7, amígdala faríngea. — 8, hipófisis cerebral con sus dos lóbulos. — 9, hipófisis accesoria faríngea o hipófisis faríngea.

La línea punteada que va de la hipófisis faríngea a la hipófisis cerebral indica la situación ocupada, durante el período embrionario, por el pedículo hipofisario.

Como se ve ahora, la hipófisis faríngea tiene una significación muy clara. No es más que el extremo más inferior del pedículo hipofisario del embrión, el cual, en vez de desaparecer por atrofia regresiva, se organiza, como el ciego hipofisario, en un verdadero cuerpo glandular, que tiene el mismo valor que la hipófisis cerebral y puede, en ciertos casos, ser susceptible de suplirla. Por lo demás, la estructura es la misma en ambas formaciones.

4.° Constitución anatómica. — La estructura de la hipófisis faríngea, así como de las hipófisis accesorias, comprende células más o menos semejantes a las que se encuentran en el lóbulo anterior de la hipófisis cerebral.

5.° Vasos y nervios. — La hipófisis faríngea, como hemos visto anteriormente, se baña en una red vásculonerviosa, desarrollada sobre todo en la cara ánterosuperior.

a) *Arterias.* — Las arterias penetran en el espesor de la glándula siguiendo los tabiques conjuntivos, y se resuelven en ella en una rica red de capilares en cuyas mallas se aglomeran las células ganglionares. Estos vasos hipofisarios varían en número y calibre, no según las edades, como pensaba HABERFELD, sino, mejor, como dice CITELLI, según la causa de la muerte y, sobre todo, según las alteraciones patológicas de la región rinofaríngea.

b) *Venas.* — Las venas salidas de la hipófisis faríngea se dirigen las unas (con los vasos esfenovomerianos) hacia el canal que separa el vómer del esfenoides,

las otras hacia el cuerpo de este último hueso. CITELLI describe en el cuerpo del esfenoides una red venosa más o menos desarrollada, que se extiende hacia arriba hasta el fondo de la silla turca y hacia abajo hasta el pico del vómer. Esta red de unión entre el periostio intracraneal y la mucosa nasofaríngea debe ocupar verosímilmente, en el espesor del esfenoides, el trayecto que seguía durante el período embrionario el conducto hipofisario o cráneofaríngeo.

ARTICULO V

GLANDULAS SUPRARRENALES

Las glándulas suprarrenales, llamadas también *cápsulas suprarrenales* o sencillamente *suprarrenales* (en inglés *suprarrenal capsules*, en alemán *Nebenniere*), son órganos glandulosos, que ocupan la parte superior y posterior de la cavidad abdominal, situados encima del riñón, como su nombre indica. En la actualidad se conoce el papel primordial de estas glándulas endocrinas, cuya supresión es mortal y cuyas enfermedades tienen siempre en el organismo repercusiones profundas (enfermedad de Addison, suprarrenaloma hipertensivo, etc.).

Como veremos más adelante, estas glándulas contienen dos sistemas completamente diferentes, tanto en su estructura como en sus funciones: el *córticosuprarrenal* y el *medulosuprarrenal*, reunidos en un solo órgano, del que hay que estudiar en primer lugar la anatomía macroscópica.

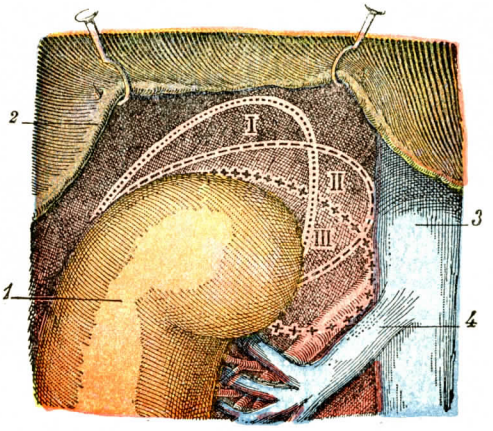

FIG. 970

Las diversas disposiciones de las cápsulas suprarrenales *(esquemática)*.

1, riñón derecho. — 2, borde posterior del hígado. — 3, vena cava inferior. — 4, vena renal y pedículo del riñón.

I, II, III, posición *alta*, posición *media* y posición *baja* de la cápsula suprarrenal.

§ 1. — CONSIDERACIONES GENERALES

1.° Situación. — Las glándulas suprarrenales, en número de dos, una derecha y otra izquierda, se hallan situadas (fig. 970) en la porción pósterosuperior de la cavidad abdominal, inmediatamente por encima y por dentro de los riñones: de ahí su nombre. De ahí también el nombre de *riñones succenturiados* con que los ha designado GASSERIUS. Las relaciones del riñón con la glándula suprarrenal se limitan a esta relación de contigüidad; entre los dos órganos no existe ninguna relación fisiológica, y sabemos que las funciones de las cápsulas no se relacionan absolutamente con la uropoyesis. Por lo demás, en el caso en que el riñón se halle fuera de su lugar, accidental o congénitamente, las cápsulas suprarrenales conservan su situación normal.

Durante mucho tiempo se han considerado las glándulas suprarrenales situadas encima de los riñones y, para emplear la expresión clásica, *cubriendo el riñón* a la manera de un gorro frigio. Las investigaciones de ALBARRÁN y CATHELIN (1902), confirmadas con las de GÉRARD (1902), han demostrado que esta disposición casi no se halla más que en el feto.

En el adulto, y probablemente en virtud del desarrollo en altura de la porción súperoexterna del riñón, la cápsula se halla situada, no encima de la extremidad del riñón, sino más bien en su lado súperointerno. En dicho sitio ocupa una porción cuadrilátera, el *cuadrilátero de la suprarrenal*, cuyos límites son los siguientes: hacia fuera, *el borde interno del riñón;* hacia dentro, la *columna vertebral* y los *grandes vasos;* hacia abajo, el *pedículo del riñón*, y por último, hacia arriba, la *cara inferior del hígado*.

FIG. 971

Glándulas suprarrenales de un feto humano de 55 milímetros (LUCIEN).

1, suprarrenal derecha. — 2, suprarrenal izquierda. — A, vista anterior. — B, vista posterior (tamaño natural).

No obstante, la posición de la cápsula suprarrenal varía según los individuos y pueden, respecto a este particular, admitirse las tres posiciones siguientes (fig. 970): 1.ª, una *posición alta* (I), en la cual la glándula suprarrenal cubre realmente el polo superior del riñón, es la disposición fetal que se ha conservado en el adulto, relativamente rara; 2.ª, una *posición baja* (III), en la cual la glándula suprarrenal se halla patentemente situada en el lado interno del riñón, por encima de su pedículo vascular; 3.ª una *posición media* (II), intermedia a las precedentes, en la que la glándula suprarrenal no es superior ni interna, sino súperointerna.

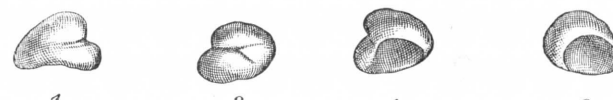

FIG. 972

Glándulas suprarrenales de un feto humano de 10 centímetros (LUCIEN).

1, suprarrenal derecha; 2, suprarrenal izquierda. — A, vista anterior B, vista posterior (tamaño natural).

De estas distintas posiciones, la posición baja es, repito, la más frecuente, la que debe considerarse en adelante como clásica. Es asimismo, la disposición que se encuentra en casi todos los mamíferos (véase, respecto a este punto de la anatomía comparada de la cápsula: PETIT, *Thèse doctoral ès Sciences*, París, 1896).

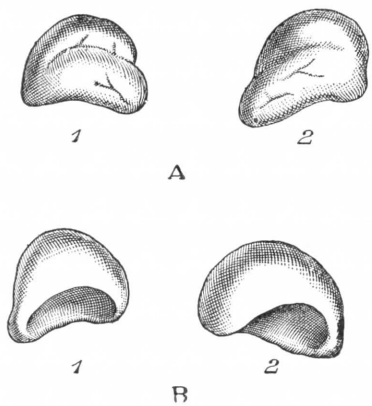

FIG. 973

Glándulas suprarrenales de un feto humano de 17 centímetros (LUCIEN).

1, suprarrenal derecha; 2, suprarrenal izquierda. — A, vista anterior. — B, vista posterior (tamaño natural).

La observación, por otra parte, nos enseña que las dos suprarrenales no ocupan exactamente la misma situación. Según las investigaciones de G. y de M. GÉRARD (1911), la suprarrenal derecha ocupa ordinariamente la posición media: la posición baja es rara para ella, y la posición alta, rarísima. En cuanto a la suprarrenal izquierda, se halla con más frecuencia en posición baja: la posición media y, *a fortiori*, la posición superior son muy raras. Tal diferencia en la topografía de las glándulas tendría por principal causa (G. y M. GÉRARD) la fijeza, la brevedad y la diferencia de terminación de las venas capsulares.

2.º Configuración exterior. — El aspecto de las suprarrenales es en general el de una gruesa coma o de gorro frigio dispuesto en la parte superior del borde interno del riñón.

Este aspecto varía según la edad. Hasta el tercer mes de la vida embrionaria tienen la forma de una lenteja (fig. 971); del tercer mes al nacimiento adquieren forma triangular, o más bien la de un cono aplastado en el sentido ánteroposterior y cuya base renal mira hacia atrás. Después del nacimiento, el diámetro transversal, sensiblemente igual

hasta entonces al diámetro vertical, se hace predominante y da a la suprarrenal su aspecto en vírgula (figs. 972 a 975).

El espesor varía según la edad: en el curso de la vida fetal alcanza su cifra más elevada (10 a 11 milímetros por 7 milímetros en el adulto). Ese hecho contribuye a hacer la base menos distinta.

La superficie de la glándula, lisa al comienzo de su evolución, se arruga con numerosos surcos particularmente desarrollados durante el primer año de la vida. El más importante de ellos es una ranura profunda observada en la cara anterior del órgano. Generalmente de este surco principal emerge la vena capsular. Sin embargo, no es el vaso el que determina esta excavación. Albarrán y Cathelin, Emerico Luna, han demostrado que este surco, que aparece en el cuarto mes de la vida intrauterina, es la consecuencia de un pliegue de la glándula consecutivo a la presión ejercida por el riñón.

Es frecuente encontrar variaciones de forma entre las dos glándulas suprarrenales de un mismo sujeto.

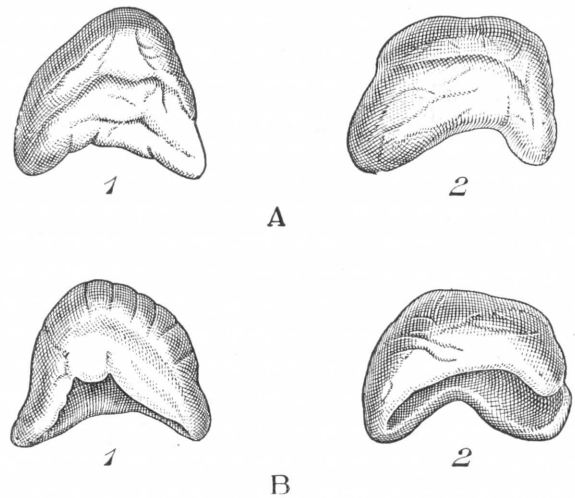

Fig. 974

Glándulas suprarrenales del recién nacido (Lucien).

Nótese la presencia de numerosos surcos que recorren la superficie del órgano. — 1, suprarrenal derecha. — 2, suprarrenal izquierda. — A, vista anterior. — B, vista posterior (tamaño natural).

3.° Dimensiones y peso. — Las glándulas suprarrenales miden, por término medio, 30 milímetros de altura por 25 milímetros de anchura y 7 u 8 milímetros de espesor. En el estado adulto estos órganos tienen un peso medio de 12 gramos. Alcanzan un desarrollo notable desde los primeros períodos de la vida embrionaria. Desde hace mucho tiempo se ha advertido que primitivamente la suprarrenal es más voluminosa que el riñón. Sólo poco a poco se ve que este último órgano alcanza y excede a la suprarrenal en volumen y peso. En el adulto, la suprarrenal sólo representa la vigésimoquinta parte del volumen y peso del riñón.

El cuadro comparativo adjunto nos muestra que en el curso del cuarto mes de la vida intrauterina las suprarrenales adquieren su mayor valor anatómico relativo. A partir de esta época este valor disminuye de una manera continua y progresiva.

EDAD	PESO ABSOLUTO	PESO RELATIVO
2.° mes (período fetal)	2 miligramos	1/ 2.800
3.er » » »	5 »	1/ 6.600
4.° » » »	15 »	1/10.500
5.° » » »	26 »	1/15.300
6.° » » »	44 »	1/16.600
7.° » » »	57 »	1/22.000
8.° » » »	80 »	1/25.500
9.° » » »	95 »	1/31.500

Según Gottschau, Alezais y Guieysee, las suprarrenales aumentan de volumen, por lo menos en los mamíferos, durante el período de gestación. Mientras que la altura de la suprarrenal oscila en el cobayo macho entre 8 y 10,5 milímetros, esta misma altura, en la hembra preñada, mide por término medio 12 milímetros. Stilling, por su parte, ha observado en las suprarrenales del *conejo varia-*

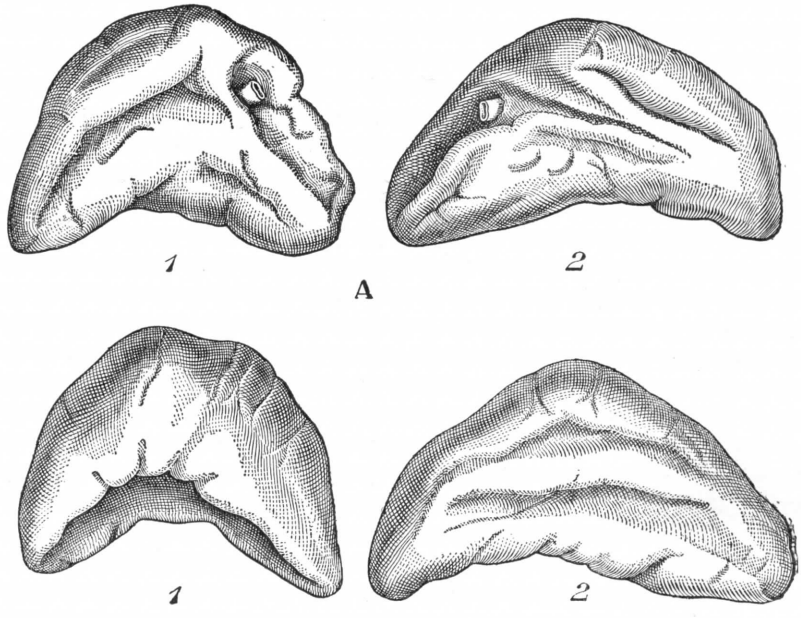

Fig. 975

Glándulas suprarrenales del hombre adulto (según Lucien, Parissot y Richard).

1, glándula suprarrenal derecha. — 2, glándula suprarrenal izquierda. — A, vista anterior. — B, vista posterior (tamaño natural).

ciones volumétricas estacionales que están verosímilmente en relación con las funciones sexuales.

La ablación de los testículos (Ciaccio) determina una hiperemia e hipertrofia de la glándula.

Añadamos que las dos glándulas son rara vez del mismo volumen y peso; es necesario pesar las dos suprarrenales, una después de la otra, y sumar su peso para tener el valor total del tejido suprarrenal.

4.° Medios de fijación. — En primer lugar, la cápsula suprarrenal se halla unida al riñón, en los puntos en que los dos órganos están en contacto, por una capa de tejido conjuntivo. Sin embargo, éste es un medio de fijación *secundario*, y recordaré, respecto a este particular, que cuando el riñón está en ectopia, es sólo el riñón el que cambia de lugar, nunca le acompaña la cápsula.

Como veremos al tratar del riñón las dos fascias prerrenal y retrorrenal, con la capa celuloadiposa que las cubre, cuando llegan a la extremidad superior del riñón, pasan sobre la cápsula suprarrenal para envolverla en toda su altura y fijarse en seguida en la cara inferior del diafragma. La cápsula suprarrenal se halla contenida de esta manera en la misma cavidad fibrosa que el riñón y, por

otra parte, se halla unida a las paredes de esta cavidad por trabéculas conjuntivas que se escapan de todos los puntos de su superficie. La cápsula suprarrenal (véase *Riñones*, tomo IV) conserva su posición, porque está fijada en las paredes de una cavidad fibrosa, y ésta, a su vez, está adherida a las formaciones vecinas.

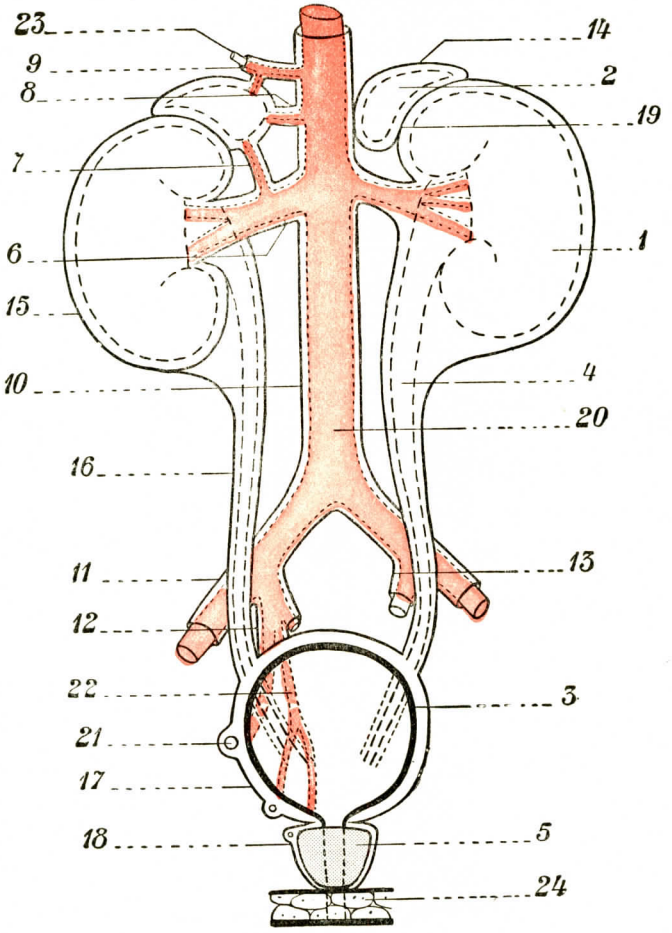

FIG. 976

La vaina vascular del aparato urinario (corte frontal en su porción pélvica) (según PATURET).

1, riñón. — 2, cápsula suprarrenal. — 3, vejiga. — 4, uréter. — 5, próstata. — 6, vaina de la arteria renal. — 7, vaina de la arteria capsular inferior. — 8, vaina de la arteria capsular media. — 9, vaina de la arteria capsular superior. — 10, vaina de la aorta. — 11, vaina de la arteria ilíaca. — 12, vaina de la umbilicovesical. — 13, vaina de la hipogástrica. — 14, vaina vascular suprarrenal. — 15, vaina vascular renal. — 16, vaina vascular ureteral. — 17, vaina vascular vesical (vaina alantoidea). — 18, vaina vascular prostática. — 19, lámina intersuprarrenorrenal. — 20, aorta. — 21, arteria umbilicovesical. — 22, arteria vésicoprostática. — 23, arteria diafragmática inferior. — 24, perineo.

Además de estos medios de fijación, comunes a la cápsula suprarrenal y al riñón, ALBARRÁN y CATHELIN describen como *ligamentos suprarrenales propios* tres láminas fibrosas que, partiendo de la cápsula, van a fijarse en los órganos circundantes. Estos son: 1.°, el *ligamento suprarrenocava*, especie de membrana conjuntiva o fibrosa que parte de la cara anterior de la cápsula suprarrenal y de allí se dirige transversalmente al lado interno de la vena cava inferior; este ligamento

suprarrenocava, naturalmente, no existe más que en el lado derecho; a la izquierda está representado por un *ligamento suprarrenoaórtico;* 2.°, el *ligamento suprarrenohepático*, que se extiende de la cápsula suprarrenal a la cara inferior del hígado; 3.°, el *ligamento suprarrenodiafragmático*, el más resistente de los tres, que, delgado en su porción media, se ensancha en sus dos extremos, uniendo el ángulo superior de la glándula suprarrenal a la cúpula diafragmática. ALBARRÁN y CATHELIN hacen notar que para observar bien estos ligamentos es preciso abrir antes la cápsula del riñón.

En realidad estos ligamentos no son más que seudoligamentos. Son hojas vasculares, es decir, tejido conjuntivo condensado alrededor de los vasos que llegan a la

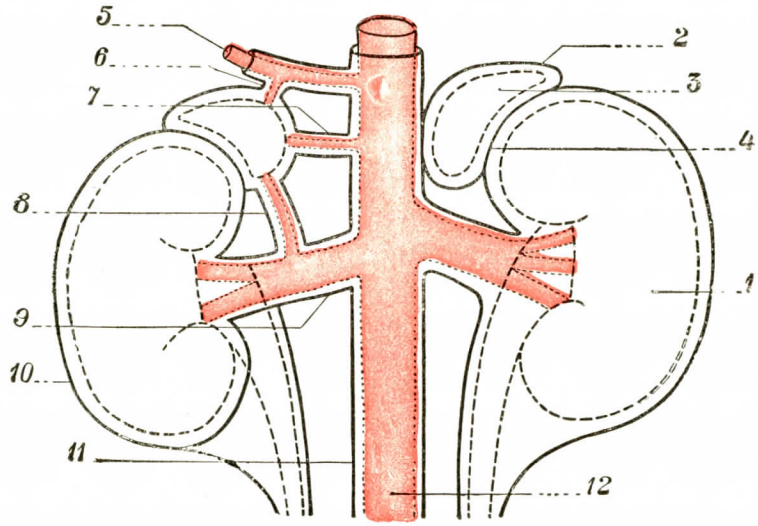

FIG. 977

Las vainas vasculares del riñón y de la cápsula suprarrenal (según PATURET).

1, riñón. — 2, vaina vascular suprarrenal. — 3, cápsula suprarrenal. — 4, lámina intersuprarrenorrenal. — 5, arteria diafragmática inferior. — 6, vaina de la arteria capsular superior. — 7, vaina de la arteria capsular media. — 8, vaina de la arteria capsular inferior. — 9, vaina de la arteria renal. — 10, vaina vascular renal. — 11, vaina aórtica. — 12, aorta.

glándula suprarrenal. Con PATURET, preferimos describir estos ligamentos con el nombre de *láminas vasculares: suprarrenal superior, suprarrenal externa* y *suprarrenal interna* (fig. 977).

1.° La *lámina vascular suprarrenal superior*, que corresponde al ligamento suprarrenodiafragmático, contiene en su interior el pedículo o los pedículos capsulares superiores. Tiene forma triangular, cuya base cubre el vértice de la suprarrenal. Su vértice corresponde al origen de la arteria capsular superior en la arteria diafragmática inferior. Este vértice se insinúa a la izquierda en el ángulo formado por el diafragma, la cara posterior del hígado y la vena cava inferior. Está, pues, en relación íntima con el tejido conjuntivo del ligamento coronario. 2.° La *lámina vascular suprarrenal externa* sólo es visible separando uno de la otra el riñón y la cápsula suprarrenal y atrayendo hacia fuera y arriba la glándula. Está constituída por el pedículo suprarrenal externo. Su base se insinúa entre la suprarrenal y el polo superior del riñón, y su vértice corresponde al borde externo de la vaina fibrosa del riñón. 3.° La *lámina vascular suprarrenal interna* es la más importante de las láminas; representa el ligamento suprarrenocava a la derecha y el ligamento suprarrenoaorta a la izquierda. Contiene en su interior la arteria capsular media y

la vena central. Por el lado derecho, la lámina, muy gruesa y corta, está representada por un tejido conjuntivo denso, interpuesto entre la vena cava y la suprarrenal. Tiene aproximadamente de un centímetro y medio a dos centímetros de altura; su anchura sólo es de uno a dos milímetros. Es, en suma, un engrosamiento de la vaina pericava que adhiere a la cápsula. Esta adherencia cápsulocava es a veces extremadamente íntima, amoldándose la cápsula suprarrenal por su lado interno a las caras anterior y posterior del grueso vaso (fig. 978, 7).

A la izquierda, la lámina que forma el ligamento suprarrenoaórtico es más extensa, pero menos gruesa. Tiene la forma de un cuadrilátero fibroso intercalado entre el borde interno de la suprarrenal por fuera, el pedículo renal por abajo y la aorta por dentro.

La descripción que acabamos de dar, según el trabajo de PATURET (*La gaine urinaire*, 1923), responde ciertamente a la realidad; pero, en nuestro sentir, todos los autores que se han ocupado en la cuestión de los medios de fijación de la suprarrenal, ALBARRÁN y CATHELIN, PATURET, no han dado bastante importancia a los nervios de la suprarrenal. Como más adelante veremos, éstos, por su número, por la densidad del tejido conjuntivo que los rodea, proporcionan a la suprarrenal medios de fijación, amarras extremadamente importantes que forman dos pedículos: el *pedículo nervioso posterior*, *que une la* suprarrenal al esplácnico mayor; el *pedículo nervioso interno*, que une la suprarrenal al plexo solar (véase más adelante la constitución de estos pedículos).

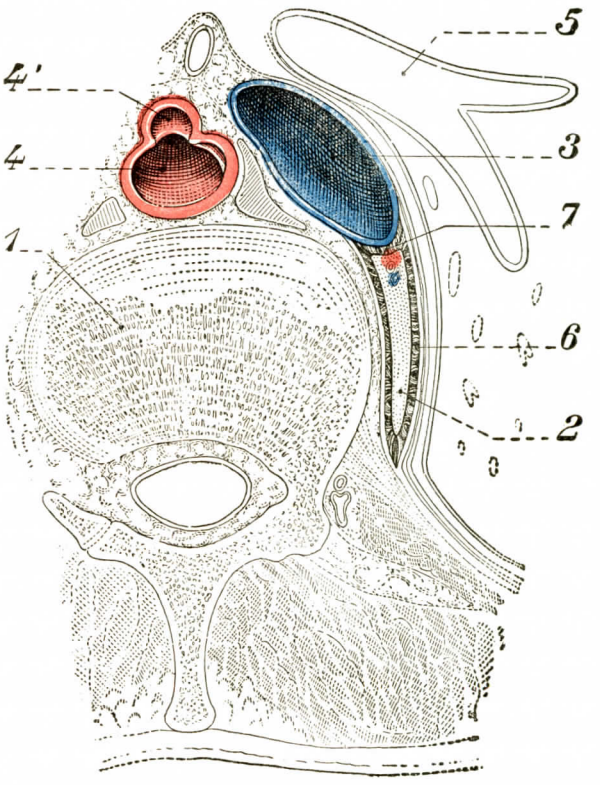

FIG. 978

La cápsula suprarrenal y el ligamento suprarrenocava (corte horizontal en un adulto).

1, primera lumbar. — 2, suprarrenal. — 3, vena cava inferior. — 4, aorta. — 4', origen de la arteria mesentérica superior. — 5, corte oblicuo de la vena renal derecha. — 6, cápsula de la suprarrenal. — 7, ligamento suprarrenocava.

Por último, el peritoneo suministra a su vez un elemento de fijación que tiene su importancia (véase *Relaciones de la cara anterior*).

5.º **Color y consistencia.** — Vistas exteriormente, las cápsulas suprarrenales son de coloración pardoamarillenta, con tendencia al rojo en los casos de estasis sanguínea. En los cortes del órgano esta coloración es siempre algo más obscura, sobre todo por lo que se refiere a la parte central: esta última parte, a consecuencia de la alteración cadavérica, adquiere algunas veces un tinte francamente negruzco

Las cápsulas suprarrenales presentan una consistencia bastante blanda, algo inferior en la mayoría de los casos a la del timo o del tiroides. Unas veces, y esto es lo más frecuente, se desmenuza con los dedos cuando se ejerce sobre ella alguna tracción para desprender sus conexiones con los órganos próximos: casi tiene la friabilidad de substancia nerviosa. Otras veces resiste lo bastante para dar la sensación de una glándula lobulada, como la parótida, o mejor, el páncreas, sen-

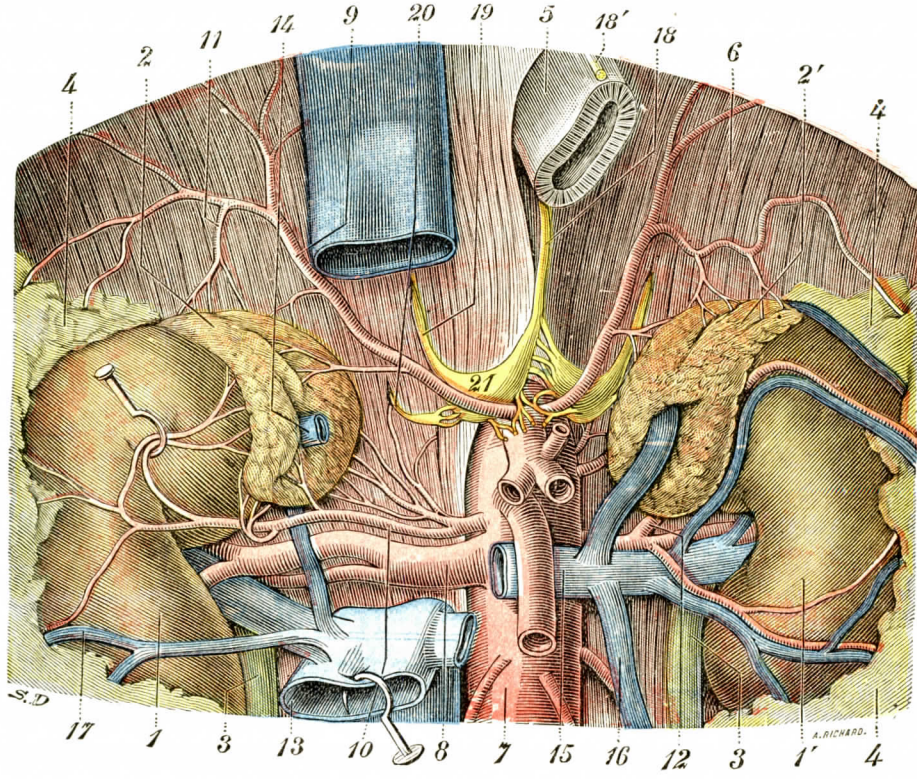

FIG. 979

Las dos cápsulas suprarrenales vistas en su situación por su cara anterior *(semiesquemática)*.

1, 1', riñón derecho y riñón izquierdo. — 2, 2', glándulas suprarrenales derecha e izquierda. — 5, uréter. — 4, grasa perineal. — 5, esófago. — 6, diafragma. — 7, aorta abdominal con sus ramas. — 8, arteria renal. — 9, arteria diafragmática superior. — 10, arteria capsular media. — 11, arteria capsular superior, procedente de la diafragmática superior. — 12, arteria capsular inferior, procedente de la renal. — 13, vena cava inferior, seccionada en su porción media. — 14, vena central de la cápsula. — 15, vena renal. — 16, vena espermática. — 17, una vena de la cápsula adiposa del riñón. — 18, 18', nervios neumogástricos derecho e izquierdo. — 19, esplácnico mayor. — 20, esplácnico menor. — 21, ganglio semilunar derecho.

sación que es muy abundante conocer, pues cuando la glándula se halla rodeada de grasa, acontece que se percibe mejor al *tacto* que a la vista (ALBARRÁN y CATHELIN).

§ 2. — RELACIONES

Consideradas desde el punto de vista de su forma, las cápsulas suprarrenales varían mucho según los individuos, y casi siempre en el mismo individuo, según sean de uno u otro lado. Las hay triangulares, piramidales, elipsoidales, semilunares, etc. Según ALBARRÁN y CATHELIN, la forma más corriente sería la de una coma

voluminosa e invertida (6), cuya cabeza se hallase en el ángulo vértebrorrenal y la cola descansase sobre el mismo riñón Con igual razón podemos considerarlas en forma de cono aplanado de delante atrás, con la base dirigida hacia abajo y el vértice hacia arriba. La glándula ocupa una región que se puede denominar el *cuadrilátero suprarrenal* (Albarrán y Cathelin), limitado del modo siguiente: el borde interno del riñón forma el lado externo; la columna vertebral y sus grandes vasos anteriores se encuentra por dentro; el hígado está por arriba, el pedículo renal y en particular la vena están abajo. En la posición alta, la glándula no está ya en relación con el pedículo renal y se encuentra comprimida a la derecha en el ángulo diedro comprendido entre el hígado y la vena cava.

El estudio de estas relaciones se ha mejorado desde hace veinte años con las investigaciones emprendidas para realizar con la máxima facilidad operaciones sobre la glándula suprarrenal. Las exploraciones quirúrgicas han permitido poner de manifiesto las nociones de profundidad (dificultades de acceso), de fijación (dificultades de liberación y de hemostasis) de estos órganos (von Oppel, Leriche, Leibovici y Stricker, *Congrès de chirurgie*, 1934; Bleicher, en *Tesis de Nancy*, 1930-1931).

Consideraremos las relaciones de la suprarrenal en posición media, estudiando sucesivamente: 1.°, sus dos caras, una pósterointerna, la otra ánteroexterna; 2.°, su base o cara inferior; 3.°, su vértice o polo superior; 4.°, sus bordes, uno externo, otro interno.

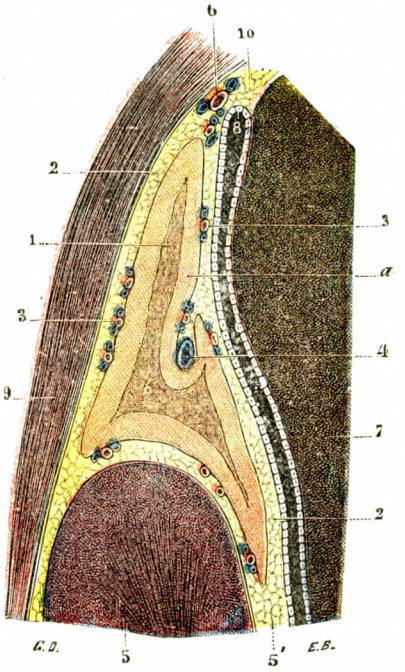

Fig. 980

Corte vertical y ánteroposterior de la glándula suprarrenal derecha: segmento interno de la sección.

1, glándula suprarrenal, con: *a*, su substancia cortical; *b*, su substancia medular. — 2, capa celuloadiposa. — 3, 3, arterias capsulares. — 4, vena central. — 5, riñón, con 5', su cápsula adiposa. — 6, arteria diafragmática superior. — 7, hígado. — 8, hojilla inferior del ligamento coronario. — 9, diafragma. — 10, tejido celular retrohepático.

1.° Cara pósterointerna. — Las relaciones de la cara pósterointerna son casi idénticas en ambos lados. La glándula suprarrenal está echada sobre el flanco de la columna vertebral o formando con ésta un ángulo de 45° aproximadamente. Corresponde a las caras laterales de la duodécima vértebra dorsal y de las primera y segunda vértebra lumbares.

A la izquierda desciende hasta la segunda vértebra lumbar; es menos elevada que a la derecha. La glándula está separada del plano esquelético vertebral por las fibras verticales del pilar del diafragma. A la derecha, la vena cava inferior oculta este pilar. Más afuera descansa sobre las fibras del diafragma, que descienden a fijarse en el arco del psoas.

Entre la pared ósteomuscular y la suprarrenal se deslizan el tronco del simpático, la terminación de los esplácnicos (véase más adelante *Nervios*), la vena lumbar ascendente y más afuera la anastomosis descendente con el frénico derecho y el ganglio semilunar. A la izquierda el tronco venoso renoácigolumbar de Tuffier y Lejars, y a la derecha el tronco suprarrenofragmático de Albarrán y Cathelin, entran en relación con esta cara.

En un plano posterior al diafragma, la suprarrenal corresponde a la duodécima costilla, o más bien a la porción de este hueso situada por fuera de la columna vertebral. La resección de la duodécima costilla descubre la glándula aplicada junto a la columna vertebral. Pero entre la duodécima costilla y el diafragma se insinúa el fondo de saco pleural o costodiafragmático, que, como hemos visto al estudiar la pleura, desciende más abajo que la duodécima costilla en su porción yuxtaverte-

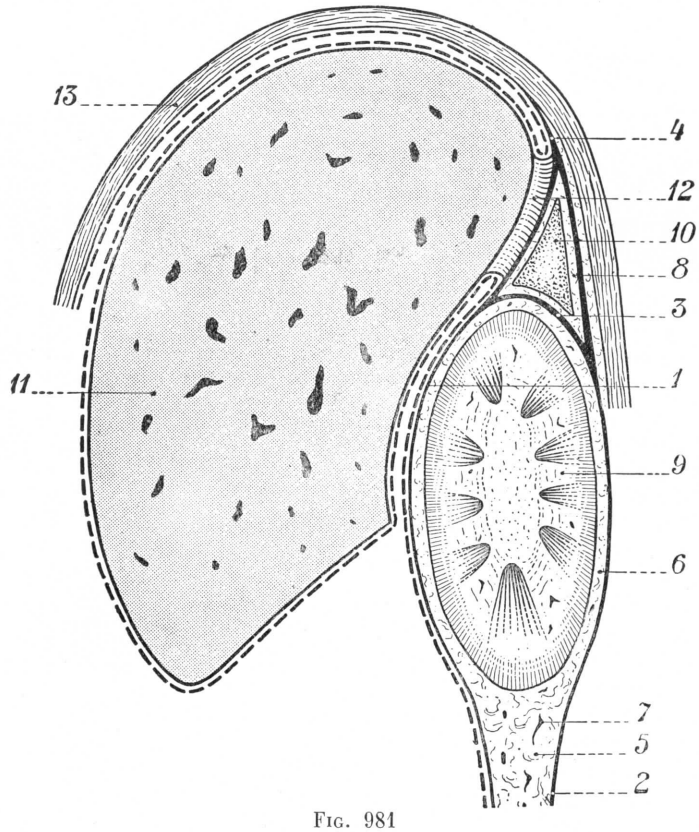

FIG. 981

Corte sagital paramediano derecho que muestra las relaciones de las vainas renal y suprarrenal con el hígado (según PATURET).

1, hoja prerrenal. — 2, hoja retrorrenal. — 3, lámina intersuprarrenorrenal. — 4, ligamento suprarrenodiafragmático. — 5, compartimiento uretérico. — 6, compartimiento renal. — 7, vasos cápsuloadiposos. — 8, compartimiento suprarrenal. — 9, riñón derecho. — 10, cápsula suprarrenal. — 11, hígado. — 12, ligamento coronario. — 13, diafragma.

bral. La suprarrenal es, pues, un órgano retropleural; corresponde al plano torácico del abdomen y *no ofrece, en suma, ninguna relación inmediata con la pared lumbar*. Este es un hecho de la mayor importancia desde el punto de vista anatómicoquirúrgico.

2.° Cara ánteroexterna. — La cara ánterointerna, o mejor, ánteroexterna, mira, en efecto, oblicuamente a delante y afuera.

Ligeramente cóncava o convexa, pero generalmente cóncava, ofrece por debajo de su parte media y cerca del borde interno un surco curvilíneo, unas veces transversal, otras oblicuo, que se designa clásicamente, pero sin razón alguna, con el

nombre de *hilio*. En efecto, emerge de este surco la vena central. Pero este hecho no es suficiente para justificar el término de hilio dado a este surco; la glándula suprarrenal, como muchas glándulas de secreción interna, recibe vasos de varios orígenes; posee en particular tres pedículos vasculares que más adelante estudiaremos. En general, el surco de la vena central, depresión del tejido glandular determinada por la vena media, está más o menos oculto por un opérculo que hay que levantar para descubrir la emergencia venosa.

Las relaciones de la cara ánteroexterna varían según se examine la cápsula derecha o la cápsula izquierda.

a) *A la derecha.* — La cara ánteroexterna corresponde a la cara posterior del lóbulo derecho del hígado, en la que determina una fosita, la *fosa suprarrenal de*

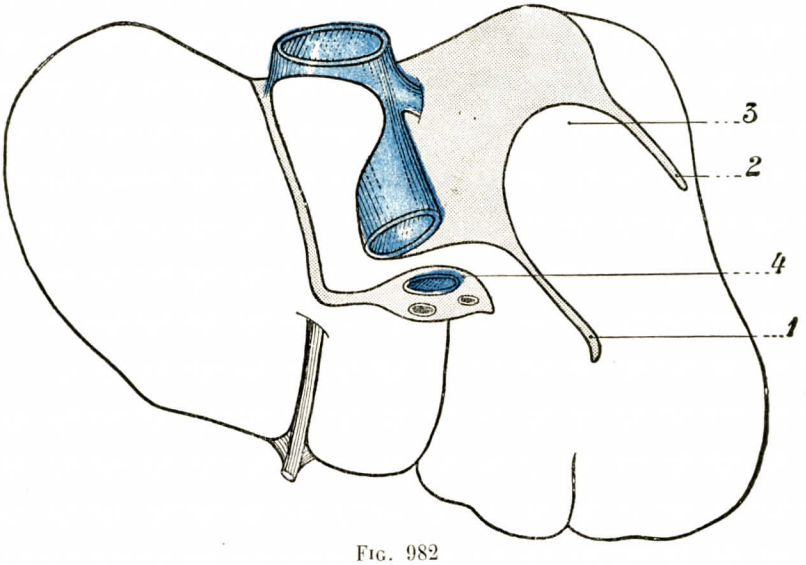

FIG. 982

Las inserciones hepáticas de los ligamentos hepatosuprarrenorrenales interno y externo (según PATURET).

1, raíz hepática del ligamento hepatosuprarrenorrenal interno. — 2, raíz hepática del ligamento hepatosuprarrenorrenal externo. — 3, recessus hepatosuprarrenorrenal. — 4, inserción hepática del epiplón menor.

His, comprendida entre la vena cava inferior por dentro y la desembocadura de la vena suprahepática derecha. La adherencia de la suprarrenal con el tejido hepático es a menudo íntima. Con mucha frecuencia sigue al hígado cuando se practica la evisceración (fig. 981).

El peritoneo tapiza esta cara anterior y se refleja sobre la cara exterior del hígado, constituyendo la parte derecha del ligamento coronario, o mejor, el ligamento triangular derecho. La glándula suprarrenal es, pues, así *enteramente extraperitoneal*. Más raramente, la hoja inferior del ligamento coronario se refleja más arriba y resulta la formación de un ligamento, el ligamento *hepatorrenal superior*, o mejor, el *ligamento hepatosuprarrenal externo*. Constantemente bosquejado en todos los individuos por la reflexión del peritoneo parietal posterior en peritoneo hepático, sólo existe realmente en el 13 por 100 de los casos (ANGEL y SENCERT). Entre el borde interno de la cápsula suprarrenal y del riñón por una parte, y la cara inferior del hígado por otra parte, la reflexión del peritoneo determina otro pliegue denominado *ligamento hepatorrenal anterior*, o mejor, *ligamento hepatosuprarrenal interno* (PATURET). Como es posible ver en la figura 982, las inserciones de estos dos

ligamentos en el hígado se continúan con el ligamento coronario y determinan una fosita peritoneal, el *recessus hepatosuprarrenorrenal*. Estos dos ligamentos y esta fosita son muy visibles cuando se atrae el hígado hacia arriba o se le bascula.

Por medio del peritoneo esta cara se halla en relación con el primer codo del duodeno que sube algo por delante del ángulo inferointerno.

b) *A la izquierda.* — La cara ánteroexterna de la suprarrenal izquierda está en relación por su parte superior con la gran tuberosidad del estómago. Pero sus relaciones son variables según las modalidades del peritoneo gástrico posterior.

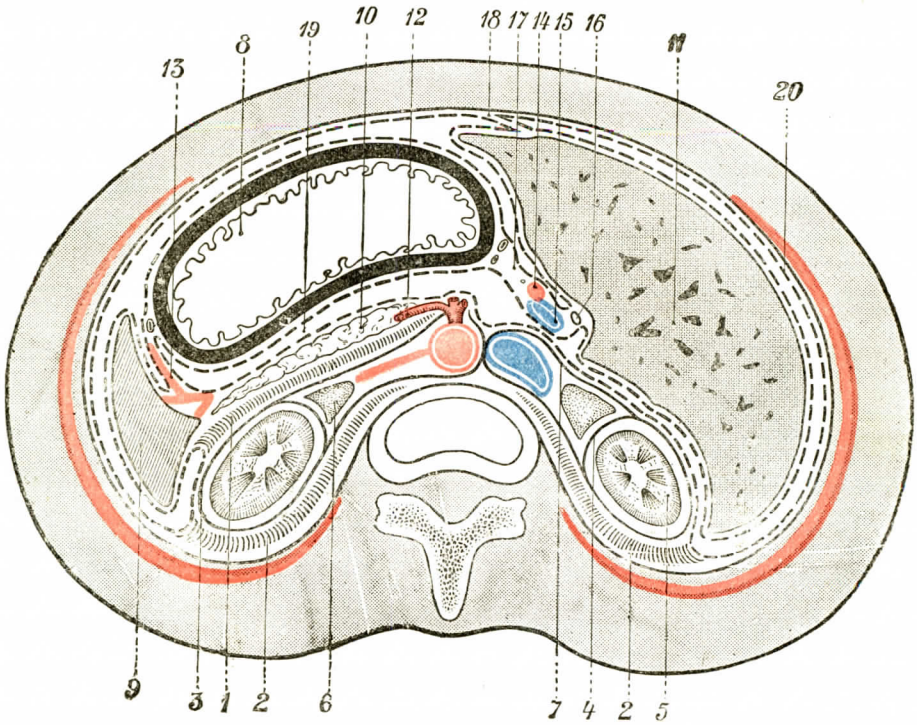

FIG. 985

Corte transversal del abdomen que pasa por el borde superior de la primera lumbar (según PATURET).

1, fascia de fijación mesocólica izquierda. — 2, fascia de fijación retrorrenal. — 3, vaina vásculovisceral renal. — 4, tabique intersuprarrenorrenal. — 5, riñón. — 6, cápsula suprarrenal. — 7, vaina vascular cava inferior. — 8, estómago. — 9, bazo. — 10, páncreas. — 11, hígado. — 12, arteria esplénica. — 13, arteria aorta y epiplón esplenogástrico. — 14, arteria hepática. — 15, vena porta. — 16, conducto hepatocolédoco. — 17, epiplón menor. — 18, ligamento falciforme. — 19, trascavidad de los epiplones. — 20, peritoneo.

Generalmente la suprarrenal está cubierta por el peritoneo parietal posterior. Entre éste y aquélla existe una fascia de adosamiento homóloga a la fascia de Toldt. Por medio de este peritoneo la suprarrenal corresponde a la parte izquierda de la trascavidad de los epiplones, que la separa de la cara posterior del estómago (figura 983). Pero a veces la fijación del mesogastrio posterior se extiende y la parte superior de la tuberosidad mayor del estómago está desprovista de peritoneo. En estos casos estómago y suprarrenal están en contacto inmediato, separados simplemente por la fascia de adosamiento.

En casos opuestos, el mesogastrio no ha sufrido ningún adosamiento y se encuentra entre el estómago y la suprarrenal un epiplón pancreáticoesplénico, por

decirlo así flotante por delante de los órganos subperitoneales (polo superior del riñón y suprarrenal).

La parte inferior de la suprarrenal izquierda se encuentra en relación inconstante y variable con la cola del páncreas y los vasos esplénicos. Algunas veces la cola del páncreas, voluminosa, libre en su epiplón pancreáticoesplénico, o fijada y convertida en subperitoneal, sube por delante de la suprarrenal. Generalmente el páncreas queda alejado, y en este caso la suprarrenal está en relación con la trascavidad de los epiplones. Digamos, por último, que el borde posterior del bazo puede ponerse en contacto con la suprarrenal.

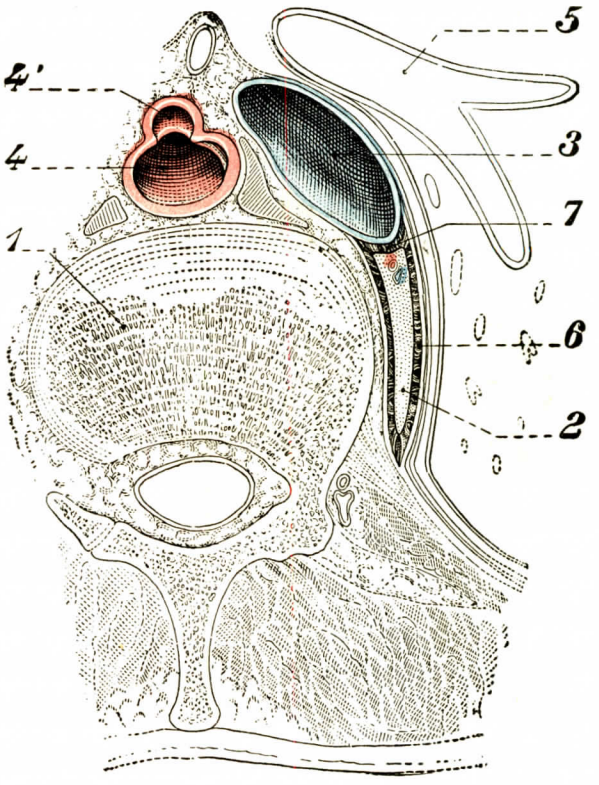

FIG. 984

La cápsula suprarrenal y el ligamento suprarrenocava (corte horizontal en un adulto).

1, primera lumbar. — 2, suprarrenal. — 3, vena cava inferior. — 4, aorta. — 4', origen de la arteria mesentérica superior. — 5, corte oblicuo de la vena renal derecha. — 6, cápsula de la suprarrenal. — 7, ligamento suprarrenocava.

3.° Base o cara inferior. — La base cubre la parte interna del polo superior del riñón y baja más por la cara anterior de éste que por la cara posterior. No existe entre los dos órganos una adherencia potente. Hemos visto que el riñón no arrastra consigo a la suprarrenal. Sin embargo, existe entre ambos órganos tejido conjuntivo laxo que constituye la lámina intersuprarrenorrenal y que comprende en su interior la anastomosis que la arteria capsular inferior envía a la parte superior del arco arterial exorrenal. Esta lámina, en continuidad directa por sus bordes con las hojas pre y retrorrenales, es adherente a la glándula suprarrenal y no al riñón. Delgada en su parte central, es más gruesa por delante que por detrás y hacia los bordes.

En su parte interna e inferior, la base, muy inclinada, se pone en relación con el pedículo renal, sobre el que se tiende, descansando particularmente a la izquierda sobre el borde superior de la vena renal. Oculta la arteria renal que excede a la vena por arriba. Los linfáticos del riñón y de las cápsulas suprarrenales y los nervios del riñón están en contacto con esta base.

4.° Polo superior. — El polo superior está unido al diafragma, adhiriéndose a él por medio del ligamento suprarrenofragmático. Es alcanzado por el pedículo capsular superior (véase *Arterias*).

5.° Borde externo. — El borde externo cubre el borde interno y superior del riñón en su parte baja y toca el diafragma en su parte alta.

6.° Borde interno. — El borde interno, unas veces vertical, otras oblicuamente dirigido de arriba abajo y de fuera a dentro, ofrece relaciones extremadamente importantes, diferentes a la derecha y a la izquierda.

a) *A la derecha.* — La relación es íntima con la vena cava inferior por la lámina vascular suprarrenal interna que hemos ya descrito con los medios de fijación. Este ligamento suprarrenocava, como se denomina también, muy denso y corto, establece tal unión entre el vaso y la glándula, que es precisa la mayor atención para aislarlos (fig. 984, 7). Unas veces la suprarrenal se amolda a la vena cava, otras se insinúa entre la vena cava y la columna vertebral (fig. 984).

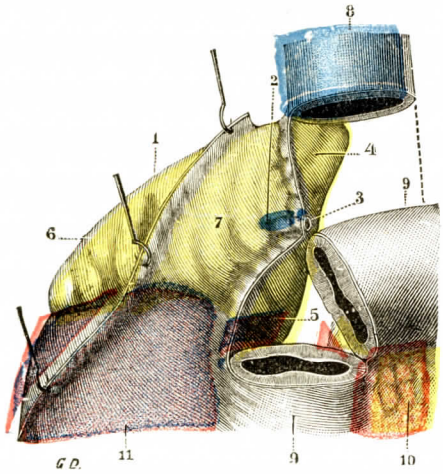

FIG. 985

Glándula suprarrenal derecha vista por su cara superior.

1, glándula suprarrenal, con 2, su hilio. — 3, vena central. — 4, zona cubierta por la vena cava inferior. — 5, zona cubierta por el duodeno. — 6, zona cubierta por el hígado sin interposición del peritoneo.—7, zona cubierta por el hígado con interposición del peritoneo. — 8, vena cava inferior, resecada a nivel del punto en que se halla en relación con la cápsula suprarrenal. — 9, duodeno, resecado a nivel del punto en que se halla en contacto con la cápsula. — 10, páncreas. — 11, riñón derecho.

Más allá de la vena cava y por detrás de ella, la suprarrenal se encuentra en íntima conexión con la masa externa, irregular, del ganglio semilunar derecho, los nervios que de ella salen y, más por dentro de esta masa nerviosa, con el tronco celíaco.

b) *A la izquierda.* — El borde interno está alejado aproximadamente dos centímetros de la aorta, a la que está unido por el ligamento suprarrenoaórtico. La masa del ganglio semilunar y los nervios que emanan de él para llegar a la suprarrenal están en íntima relación con este borde.

Dicho borde interno es, como se ve, la región más importante de la glándula: la vena central, las arterias capsulares medias e inferiores y, por último, los nervios lo cruzan o terminan en él. Rodeados de tejido conjuntivo, vaso y nervios fijan sólidamente la suprarrenal a los grandes vasos, a los ganglios semilunares y a la región celíaca. Sólidamente fijada por estos elementos, la glándula suprarrenal queda solidaria de ellos.

Profundamente situadas en la región superior del abdomen, las suprarrenales son de difícil acceso. La suprarrenolectomía es más fácil, como se concibe, a la izquierda que a la derecha a consecuencia de la íntima adherencia de la glándula con la vena cava. Tanto si se llega a ella por vía transperitoneal (VON OPPEL), como si por vía paraperitoneal (LERICHE), o por vía lumbar o posterior directa, con resección de la duodécima costilla (HERTZ), es necesario recordar datos anatómicos precedentes; hay que ligar sistemáticamente los pedículos. El pedículo interno, como hemos visto, es el más importante y delicado.

§ 3. — CONFORMACIÓN INTERIOR: LAS DOS SUBSTANCIAS

La cápsula suprarrenal del hombre, como la de los mamíferos, está compuesta de dos substancias: la substancia cortical y la substancia medular.

1.° Substancia cortical. — Si practicamos un corte de la suprarrenal, se comprueba por debajo de la envoltura conjuntiva que rodea la glándula una capa

periférica de color de café con leche claro, y por dentro de ésta, una segunda capa más delgada, de coloración parda obscura y hasta negruzca. Estas dos capas constituyen la substancia cortical. Su espesor varía de 1 a 3 milímetros. En el cadáver la substancia cortical es friable, de fractura fibrilar en dirección perpendicular a la superficie del órgano.

2.° Substancia medular. — La substancia medular, enteramente incluída en la precedente, se distingue de la cortical por los siguientes caracteres: 1.°, es de color blanco brillante; 2.°, su consistencia es más débil; 3.°, mientras que la

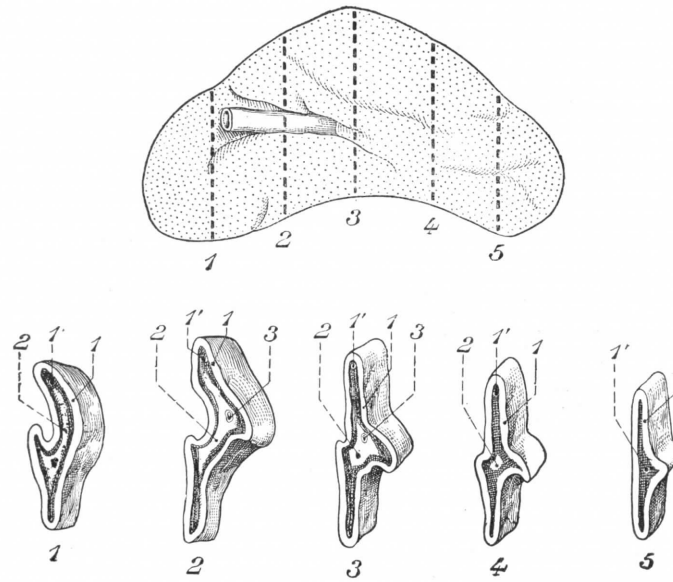

FIG. 986

Serie de cortes verticales practicados en las diferentes regiones de la glándula suprarrenal izquierda (según LUCIEN, PARISOT y RICHARD).

1, zona externa de la substancia cortical. — 1', zona interna de la substancia cortical. — 2, substancia medular. 3, vena central.

substancia cortical se ennegrece por la influencia de un líquido ósmico, la substancia medular queda indiferente a esta acción. En cambio, se impregna de modo electivo por las sales de cromo (reacción cromafina) (reacción de Henle). El yodo la de un tinte rosa carmín; el percloruro de hierro, una coloración verde (reacción de Vulpian).

Importa señalar que la substancia medular no está uniformemente extendida en todo el espesor de la glándula (fig. 986). Sólo ocupa, en efecto, los tres quintos internos; la base y los dos quintos externos están desprovistos de ella. En las regiones en que falta se comprueba en los cortes el adosamiento de las hojas de substancia cortical (fig. 986, 5).

Después de la muerte, la parte más interna de la cortical primero, y después, siguiéndola, la medular entera, se reblandecen, se disgregan y se transforman finalmente en una especie de fango líquido de coloración blanquecina. Si en estas condiciones se secciona el órgano, se encuentra en el centro del mismo una especie de cavidad llena de líquido. Débese verosímilmente a observaciones de esta

naturaleza, consideradas equivocadamente como representativas de un estado normal, el que se haya aplicado a estos órganos el nombre con que se les designa aún hoy de *cápsulas suprarrenales*. Es muy preferible el de glándulas suprarrenales que hemos adoptado.

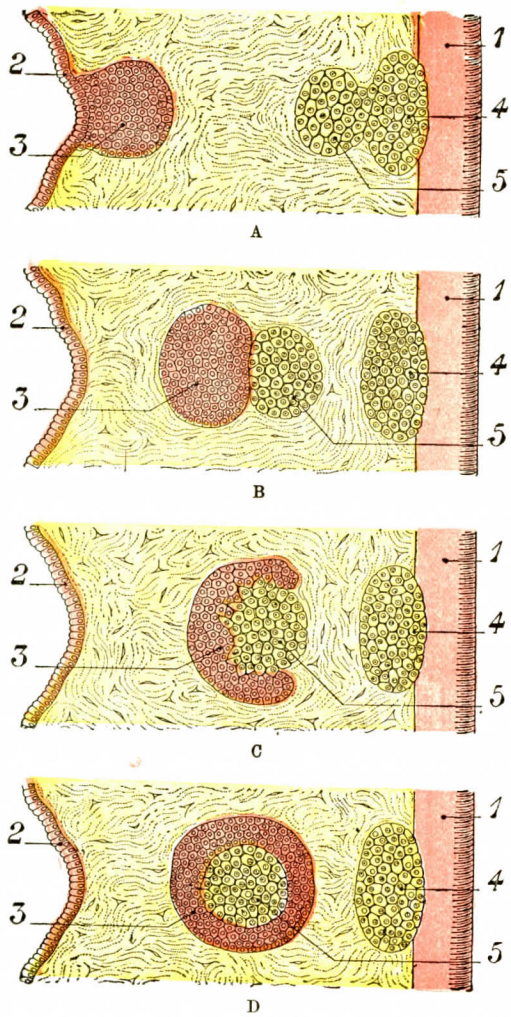

FIG. 987

Esquema del desarrollo ontogénico de la suprarrenal; A, primer estadio; B, segundo estadio; C, tercer estadio; D, cuarto estadio.

1, aorta abdominal. — 2, epitelio del celoma. — 3, primer esbozo de la suprarrenal o *esbozo epitelial*. — 4, masa epitelial destinada a dar origen a los ganglios simpáticos. — 5, segundo esbozo de la suprarrenal o *esbozo simpático* o *paraganglionar*.

§ 4. — SIGNIFICACIÓN MORFOLÓGICA

Acabamos de ver que la glándula suprarrenal comprende en su masa dos partes de aspecto muy diferente: la una periférica, envolvente, es la *cortical;* la otra central, envuelta, es la *medular*. Debemos preguntarnos ahora cuál es la significación de esas dos partes. Su desarrollo, sea *ontogénico*, sea *filogénico*, va a fijar netamente nuestro concepto.

1.° Desarrollo ontogénico de la suprarrenal. — La glándula suprarrenal procede de dos esbozos (figura 987). El primero, que llamaremos *esbozo epitelial*, deriva del endotelio del celoma primitivo, y, por consiguiente, del mesoblasto. Nace por uno o muchos mamelones que se desarrollan en el seno del mesénquima, al lado del cuerpo de Wolff, de la glándula genital y del riñón primitivo. Notemos bien esas relaciones embrionarias, pues nos servirán más adelante, o propósito de las glándulas suprarrenales accesorias, para explicarnos muy sencillamente ciertos detalles de situación y de estructura que sin eso nos parecerían casi incomprensibles. El segundo esbozo, *esbozo simpático*, procede del que está destinado a dar origen a los ganglias simpáticos. Como en los paraganglios, los elementos celulares, todavía indiferentes, que entran en la constitución del esbozo simpático, se reparten en dos grupos: los unos, evolucionando en el sentido nervioso, pasan a ser *células nerviosas ganglionares* y forman los ganglios del gran simpático abdominal; los otros, diferenciándose en el sentido de elementos secretorios, pasan a ser *células glandulares* y forman, entre otras cosas, el segundo esbozo de la cápsula suprarrenal. Este segundo esbozo, por razón de su desarrollo en los lados del futuro simpático, toma el nombre de *esbozo parasimpático* o *paraganglionar*. No es

más, digásmoslo desde ahora, que un grueso paraganglio, el mayor de todos ellos, el *paraganglio suprarrenal*.

Los dos esbozos de la suprarrenal no son solamente distintos por su naturaleza embrionaria; se hallan también netamente *separados* uno de otro en su origen, pero pronto se acercan y llegan a ponerse en contacto. Después el esbozo paraganglionar se insinúa poco a poco (fig. 988) en el espesor del esbozo epitelial, que se excava en su centro para recibirlo al mismo tiempo que se extiende por encima de él para envolverlo. Una vez terminado este trabajo de penetración del uno por el otro, la glándula suprarrenal se compone de dos partes: la una *periférica*, la otra *central*.

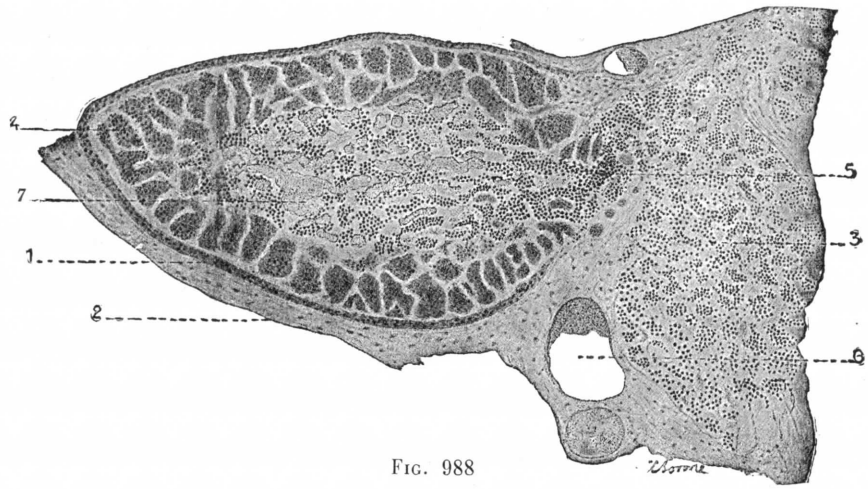

FIG. 988

Corte transversal de la cápsula suprarrenal de un embrión de caballo de 11 centímetros, mostrando la penetración del esbozo parasimpático en el esbozo mesoblástico (según SOULIÉ).

1, cubierta fibrosa de la glándula. — 2, peritoneo y tejido celular subperitoneal. — 3, ganglio simpático. — 4, esbozo mesoblástico (o cortical). — 5, esbozo simpático (o medular), que penetra en la parte central del esbozo anterior. — 6, gran vena capsular. — 7, porción del esbozo simpático incluída en el esbozo mesoblástico.

Estas dos substancias, en un principio, no están netamente aisladas: se penetran más o menos una a otra, formando, por decirlo así, en la línea en que toman recíprocamente contacto una especie de *zona mixta* en que se encuentran, irregularmente mezclados y confundidos, elementos de la cortical y elementos de la medular. Pero poco después se opera un trabajo de arreglo, un trabajo de selección, podría decirse, que rechaza hacia fuera los elementos corticales, mientras empuja hacia dentro los elementos medulares. La zona mixta de poco antes desaparece así poco a poco para dar lugar, entre las dos substancias, a un límite más manifiesto.

Ha terminado el desarrollo de la suprarrenal, y, como se ve, este desarrollo comprende cuatro estadios, a saber: 1.°, en el *primer estadio*, los dos elementos, epitelial y paraganglionar, están completamente separados y son independientes; 2.°, en el *segundo estadio*, los dos esbozos están adosados; 3.°, en el *tercer estadio*, el esbozo paraganglionar ha penetrado en el centro del esbozo epitelial, pero los dos esbozos están aún más o menos mezclados y entreverados en los puntos en que toman recíprocamente contacto; 4.°, en un *cuarto estadio*, por fin, se opera la limitación entre los dos por una migración, en sentido inverso, de los elementos diferentes que forman la zona mixta. Así llegamos al período de estado: ahora el primer esbozo es periférico o envolvente; el segundo, central o envuelto.

Apenas hay necesidad de hacer notar que de estos dos esbozos, el primero o *epitelial* corresponde a la substancia cortical de la suprarrenal del adulto, mientras el segundo o *paraganglionar* representa la substancia medular.

En suma, la suprarrenal del adulto es un complejo anatómico constituído en realidad por dos órganos fusionados: 1.°, un órgano periférico, representado por la substancia cortical, de origen mesoblástico, de valor epitelial; 2.°, un órgano central, representado por la substancia medular, de origen ectodérmico, que constituye un verdadero paraganglio (pág. 1189), el *paraganglio suprarrenal.*

2.° Desarrollo filogénico de la suprarrenal. — La anatomía comparada confirma admirablemente esta dualidad anatómica de la glándula suprarrenal en el hombre adulto.

En los vertebrados inferiores encontramos, en lugar de la suprarrenal del hombre y de los mamíferos superiores, dos formaciones distintas, a las cuales

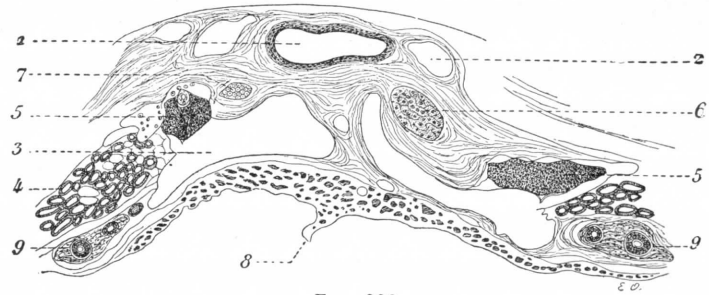

FIG. 989

Corte transversal de la pared abdominal posterior del *Scyllium canicula*, que pasa a la vez por los cuerpos suprarrenales y los cuerpos interrenales (según GRYNFELTT).

1, aorta. — 2, vena yuxtaaórtica. — 3, seno de Monro. — 4, riñón. — 5, 5, cuerpos suprarrenales. — 6, cuerpo interrenal. — 7, un ganglio nervioso del simpático derecho. — 8, mesenterio. — 9, 9, conductos urogenitales.

desde BALFOUR (1878), se da el nombre, a la una de *cuerpo interrenal*, y a la otra de *cuerpo suprarrenal*. El *cuerpo interrenal* está situado, como indica su nombre, entre los dos riñones, ya sea en la línea media (cuando el órgano es único y medio), ya en el borde interno de rada riñón (cuando los cuerpos interrenales son en número de dos), colocados simétricamente a derecha e izquierda de la línea media. Tiene una coloración blanquecina o amarillenta, de ordinario muy visible en estado fresco. Genéticamente el cuerpo interrenal, o los cuerpos interrenales, según haya uno o dos, deriva del epitelio del celoma, y por esta razón representa la cortical de la glándula suprarrenal del hombre. Los *cuerpos suprarrenales*, por el contrario, representan la substancia medular o cromafín. Como esta última, proceden del esbozo de los ganglios del gran simpático. Es una formación paraganglionar en el estricto sentido de la palabra.

Las relaciones recíprocas de esas dos formaciones varían mucho según las especies. Así es que en los selácidos y los ciclóstomas (fig. 989) los dos cuerpos interrenal y suprarrenal están enteramente separados uno de otro: recuerdan exactamente el primer estadio, *estadio de separación* o *de independencia*, del desarrollo ontogénico. En los anfibios y los reptiles, los dos cuerpos se han aproximado, se han puesto en contacto, se han adosado: es el segundo estadio o *estadio de adosamiento*. En las aves, los dos cuerpos se han penetrado uno a otro, el cuerpo suprarrenal se ha insinuado en el espesor del cuerpo interrenal, pero los dos cuerpos, envolvente el uno, envuelto el otro, se hallan tan íntimamente fusionados,

que en su punto de contacto se hallan más o menos mezclados sus elementos constitutivos: es éste exactamente el tercer estadio o *estadio de penetración recíproca* del desarrollo ontogénico. Finalmente, en los mamíferos, los dos cuerpos se acantonan más netamente cada uno en la zona que les está reservada: es el cuarto estadio de la ontogenia, que se podría llamar el *estadio de limitación recíproca* y representa la suprarrenal del hombre.

Como se ve, encontramos en la serie, pero esta vez en *estado permanente* en el animal adulto: 1.°, las dos glándulas separadas; 2.°, las dos glándulas adosadas; 3.°, las dos glándulas incorporadas una a otra, pero más o menos mezcladas en los puntos de contacto; 4.°, las dos glándulas incorporadas como antes, pero netamente limitadas.

No podría exigirse un paralelismo más completo entre el desarrollo ontogénico y el desarrollo filogénico, y aquí también cabe decir que la ontogenia es una recapitulación rápida de la filogenia.

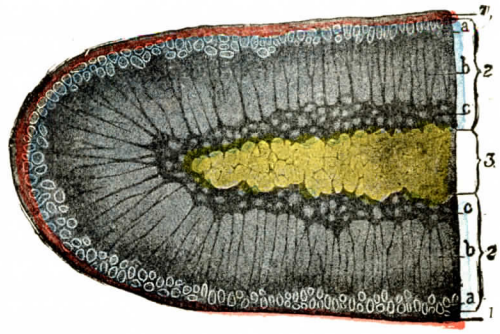

FIG. 990

Corte de conjunto de la suprarrenal del hombre, hecho paralelamente a su base.

Sólo se representa una mitad del corte.

1, cubierta fibrosa. — 2, substancia cortical *(en rosa)*, con: *a*, su zona glomerulada; *b*, su zona fasciculada; *c*, su zona reticulada. — 3, substancia medular *(en amarillo)*.

§ 5. — CONSTITUCIÓN ANATÓMICA

El examen de los cortes, el desarrollo y la anatomía comparada se hallan maravillosamente acordes para mostrarnos la existencia en la glándula suprarrenal de dos substancias diferentes, la substancia cortical y la substancia medular (figura 990): la *substancia cortical* deriva del epitelio del celoma, de origen mesoblástico por consiguiente, y representa en el hombre el cuerpo interrenal de la anatomía comparada; la *substancia medular* procede del esbozo del gran simpático, de origen ectodérmico por consiguiente, paraganglio voluminoso que representa el cuerpo suprarrenal de la anatomía comparada. Nos es ya ahora bien conocida la significación morfológica de la glándula suprarrenal, por lo cual podemos estudiar su estructura. A este respecto examinaremos sucesivamente: 1.°, su *cubierta fibrosa;* 2.°, su *substancia cortical;* 3.°, su *substancia medular.*

1.° Cubierta fibrosa. — La suprarrenal, como el tiroides, como el timo, nos presenta una cubierta fibrosa.

DISPOSICIÓN GENERAL. — Esta cubierta, bastante delgada, pero muy resistente, rodea al órgano en todo su perímetro. Es de naturaleza conjuntiva y elástica y contiene fibras musculares en los grandes mamíferos. Adhiere íntimamente al tejido propio, por lo cual es difícil de aislar. *Por su superficie exterior* envía a las paredes de la cavidad fibrosa en que está contenido el órgano (véase anteriormente) numerosas prolongaciones conjuntivas, que se cargan en el adulto de una cantidad más o menos abundante de grasa (fig. 990). Todo el órgano se halla bañado en una atmósfera célulograsa, continuación de la del riñón.

Por su superficie interior envía asimismo, en el espesor del órgano, una multitud de tabiques laminosos (fig. 991) en sentido radiado, lo que, uniéndose entre sí por sus bordes, forman un sistema de conductos de sección hexagonal que se

han comparado a los *alvéolos* de una colmena de abejas. Dentro de estos alvéolos se encuentran dispuestos los elementos propios de la substancia cortical.

2.° Substancia cortical. — La substancia cortical se compone esencialmente de cordones llenos, los *cordones corticales*, en íntima relación con los *capilares*.

A. Disposición general. — Los cordones corticales, ora cilíndricos, ora más o menos aplanados y en forma como de cinta, ofrecen una disposición diferente en las tres partes *externa*, *media* e *interna* de la cortical, lo cual ha permitido a Arnold (1886) dividir esta última en tres zonas, que son, yendo desde la superficie hacia la profundidad (figuras 990 y 991): 1.°, la *zona glomerular;* 2.°, la *zona fasciculada;* 3.°, la *zona reticular*.

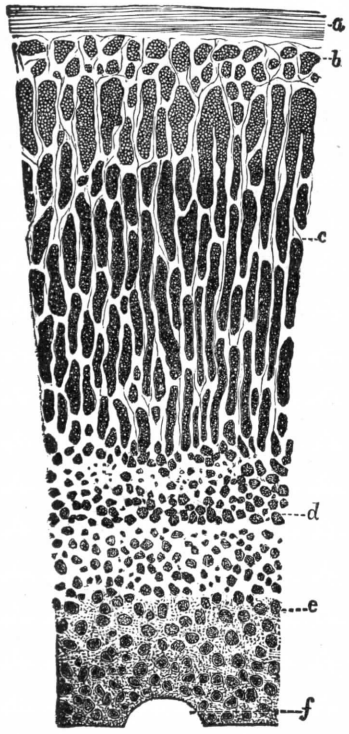

Fig. 991

Corte transversal de la cápsula suprarrenal del hombre (según Eberth).

a, capa conjuntiva. — *b*, *c*, *d*, zona glomerular, zona fasciculada y zona reticular de la substancia cortical. — *e*, substancia medular. — *f*, vena central.

a) *Zona glomerular*. — Esta zona, la más superficial de las tres, se halla inmediatamente debajo de la cubierta fibrosa. Es relativamente delgada. Está caracterizada morfológicamente por el hecho de que a su nivel los cordones celulares están plegados sobre sí mismos, hasta el punto que recuerdan los *glomérulos* (y de ahí su nombre) de las glándulas sudoríparas. Forman así pequeñas masas celulares (*nidos celulares* de algunos autores) muy visibles en los cortes.

Por lo demás, estas masas celulares varían mucho en su número según las especies en que se las estudia: en algunos mamíferos, como en el cobayo, forman una sola hilera; en otros, como en el hombre, se hallan dispuestas en dos o tres estratos.

También se difieren por su forma. Bastante regularmente esféricas o globulares en algunos animales, tienen en otros (perro y caballo) la forma de *arcos*, cuya concavidad mira al centro del órgano y cuyas dos extremidades se continúan con los cordones de la zona subyacente. Renaut, fundándose en este último carácter, designa la zona glomerular con el nombre de *zona de los arcos*.

b) *Zona fasciculada*. — La zona fasciculada se halla formada también por cordones celulares, que se continúan por una parte con los de la zona glomerular y por otra con los de la zona reticular; sin embargo, en esta zona, en vez de ser los cordones flexuosos, son rectilíneos, orientados de tal manera que se dirigen de la zona glomerular hacia el centro del órgano.

Los cordones celulares de la zona fasciculada se hallan separados unos de otros por vasos, como ellos rectilíneos y dispuestos en sentido radiado. Estos vasos, cualquiera que sea su calibre, se hallan reducidos a su capa endotelial: tienen, pues, la significación de verdaderos capilares. De trecho en trecho se ven los tabiques conjuntivos anteriormente descritos, que desde la capa fibrosa se dirigen hacia la substancia medular y separan los paquetes más o menos considerables de cordones celulares. A lo largo de estos tabiques corren los vasos de distribución.

GUIEYSSE ha dividido la zona fasciculada en dos capas: 1.°, una capa externa o *esponjosa*, caracterizada por la estructura alveolar de las células o *espongiocitos* que la componen y cuyo aspecto ha sido comparado a un musgo muy suave o a una esponja muy fina; 2.°, una capa interna o *zona fasciculada propiamente dicha*. Esta división no la admiten todos los autores, pues la estructura alveolar, en lugar de ser especial de la zona esponjosa, es la característica de todas las células de las zonas media e interna de la cápsula suprarrenal (DE COSTA, BONNAMOUR).

c) *Zona reticulada.* — La zona reticulada es la más profunda de la cortical, la que precede inmediatamente a la substancia medular. En ella encontramos los cordones epiteliales, continuación de los que forman la zona fasciculada; pero, en lugar de ser rectilíneos y hallarse dispuestos en sentido radiado, se flexionan sobre sí mismos, se hacen tortuosos y se dirigen en todos sentidos. Además, se anastomizan entre sí, de suerte que forman en su conjunto una vasta red (de dónde el nombre dado a la zona que los contiene), cuyas mallas están llenas, como anteriormente, por gruesos vasos de tipo capilar. Conviene añadir que el tejido conjuntivo es extremadamente raro en ella, debido a lo cual los elementos epiteliales de los cordones están en inmediato contacto con los vasos.

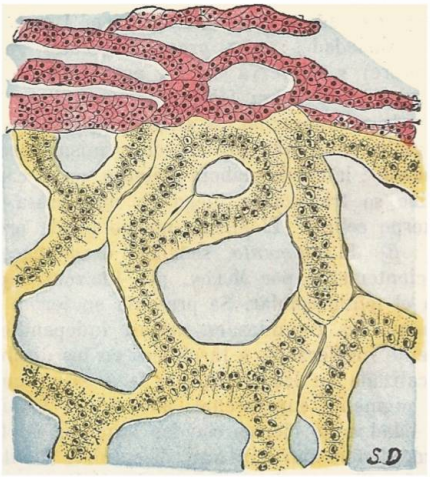

FIG. 992

Corte de la suprarrenal del cerdo, que interesa a la vez la zona reticular y la capa medular (según SRDINKO).

Se ven claramente en este corte las relaciones de los cordones epiteliales con los capilares sinusoidales y, por otra parte, el aspecto del todo diferente que representan esos cordones epiteliales en la substancia cortical (parte superior de la figura) y en la substancia medular (parte inferior).

B. ELEMENTOS EPITELIALES DE LOS CORDONES, CÉLULAS CORTICALES. — Sea cual fuere su disposición, glomerular, fasciculada, reticular, los cordones celulares de la cortical tienen por doquier y siempre el mismo valor histológico; son compuestos de células epiteliales, las *células corticales*.

a) *Constitución de los cordones epiteliales.* — Cada uno de ellos se compone de dos o tres hileras de células fuertemente apretadas unas con otras. Encuéntranse con bastante frecuencia en la zona reticular cordones minúsculos, que sólo esán formados por una hilera de células. ECKER había creído ver alrededor de los precitados cordones una delgada membrana, y en consecuencia, había considerado esos cordones como asimilables a los acinos de las glándulas ordinarias, que, como es sabido, poseen membrana propia; pero ningún histólogo ha podido encontrar esta pretendida membrana, y he aquí por qué la opinión de ECKER no tiene hoy más que un valor puramente histórico.

Caracteres histológicos de las células corticales. — Las células corticales son, en general, poco voluminosas: 12 a 15 μ por término medio. Desde el punto de vista de su forma, son redondeadas, o más o menos oblongas, casi siempre poliédricas por presión recíproca. De igual manera que las células epiteliales, están completamente desprovistas de cubierta y formadas únicamente por el núcleo y protoplasma que lo rodea. El núcleo, redondeado u ovalado, ocupa de ordinario el centro de la célula. En cuanto al protoplasma, difiere de aspecto, como en toda célula glandular, según el estadio funcional en que se le considere. En las células jóvenes, que no han funcionado aún, o que, habiendo funcionado, han expulsado afuera sus productos de secreción, es claro, homogéneo o muy finamente granu-

lado. Por el contrario, en la célula que trabaja desde largo tiempo, el protoplasma presenta en toda o en parte de su extensión multitud de granulaciones que, naturalmente, representan los productos de actividad secretoria.

b) *Sus productos de secreción.* — Estos productos de secreción son de dos órdenes: *grasa* y *pigmento*.

α) La *grasa* es una grasa especiai, una grasa fosforada o *lecitina*. Hállase dispuesta en el citoplasma en forma de pequeñas granulaciones *(granulaciones de Altmann)*, gotitas más o menos voluminosas y más o menos confluentes Se la encuentra, aunque en proporciones variables, en todas las células de la substancia cortical, de dónde el nombre de *substancia lipógena* dado a esta substancia por LAGUESSE. Es de notar que la grasa de la cortical forma dos variedades: una *grasa indeleble*, grasa neutra ordinaria, que persiste (de ahí su nombre) y conserva en las preparaciones el tinte pardo negro que le ha dado el ácido ósmico; una *grasa lábil*, que, por el contrario, en las preparaciones montadas con xilol, pierde su coloración, se altera y se disuelve fácilmente. Estas dos variedades de grasa no son, seguramente, más que un solo y mismo producto en estadios evolutivos diferentes (BERNARD y BIGARD): la célula elabora primero, en la capa periférica, una grasa indeleble; esta grasa indeleble se transforma luego en una grasa lábil, que invade poco a poco y por entero el cuerpo celular. El mismo núcleo puede presentar en su interior gotitas de grasa.

β) El *pigmento*, señalado desde hace tiempo por GRANDRY y STILLING, estudiado más recientemente por MULON, por HULTGREN, por CIACCIO, aparece dispuesto, como las grasas, en el tejido celular. Se presenta en forma de granulaciones amarillas o pardas, ora diseminadas, ora reunidas en masas, independientes o desarrolladas en gotitas grasas, absolutamente incolorables e insolubles en los disolventes ordinarios. Su presencia está habitualmente localizada en las células de la zona reticular, o en todo caso, allí es donde más abunda. El pigmento suprarrenal, ausente en los individuos jóvenes, aumenta por la influencia de la edad o de ciertos estados funcionales, tales como la gestación, etc. Su naturaleza y su procedencia son aún muy discutidas. Mientras que para ciertos autores (CARNOT) se formaría en los diversos órganos y acabaría luego por coleccionarse en la suprarrenal, la mayoría de los histólogos lo consideran como si realmente tuviera un origen autóctono, o dicho de otra manera, como un verdadero producto de secreción de las células de la cortical.

Además de las grasas y el pigmento, se han descrito también como producto de secreción de las células: 1.°, la *substancia oxífila* de CIACCIO, formada por granos refringentes, probablemente de origen nuclear; 2.°, los *granos de cimógeno* de HULTGREN y ANDERSON; 3.°, las *granulaciones sideróf ilas* de DIAMARE. Pero estas formaciones, que distan mucho de ser constantes, son aún poco conocidas. También se han señalado, principalmente en las células de la zona reticular, *cuerpos sideróf ilos* (GUIEYSSE), filamentosos o granulosos, y *formaciones ergastoplasmáticas* filamentosas, descritas primero por GUIEYSSE y encontradas después por BONNAMOUR y DA COSTA.

C. EVOLUCIÓN DE LAS CÉLULAS CORTICALES. — Hállanse hoy generalmente de acuerdo los autores en admitir que las células corticales, análogas en eso a las otras células glandulares, difieren de aspecto según el estadio funcional en que se las considera, o dicho de otra manera, evolucionan regularmente desde el estadio de reposo, cuando su protoplasma sólo posee algunas granulaciones o carece de ellas, hasta el estadio último, en que este mismo protoplasma se halla enteramente ocupado por los productos por él secretados.

Según GOTTSCHAU, las células jóvenes, aun inactivas por ser jóvenes y estar nuevamente formadas, nacerían en la periferia de la cortical, en la zona glomerular, la cual, de esta suerte, adquiriría la significación de una *capa germinativa*. Las jóvenes células pasarían en seguida a la zona fasciculada y allí empezarían su acción secretoria: producirían granulaciones grasas. Estas granulaciones, raras en un principio, se multiplicarían poco a poco y acabarían por invadir por entero el cuerpo protoplasmático; la célula, así transformada, se hallaría entonces en el *estadio adulto*. En fin, pasaría a la zona reticular para proseguir en ella su último estadio, *estadio senil;* se desembarazaría poco a poco de sus granulaciones grasas,

se cargaría de pigmento y finalmente se destruiría y caería en los grandes senos vasculares de la zona reticular, la cual, por esta razón, pasaría a ser para ellas como una especie de *región consuntiva*.

Tal es la teoría de GOTTSCHAU: las células corticales nacerían en la zona glomerular e irían a morir en la zona reticular, después de haber recorrido en la zona fasciculada sus diversos estadios evolutivos.

Notemos, con PRENANT, lo comparable que es esta evolución, o esta involución, si se quiere, con la de las células de la epidermis, si bien con la diferencia de que en este último caso la zona germinativa es profunda, y la zona de descamación, superficial.

La teoría de GOTTSCHAU puede ser objeto de dos objeciones serias. La primera es que en la pretendida zona germinativa se encuentran células que, como las de la zona fasciculada, están cargadas de grasa, y por consiguiente en estado adulto. La segunda es que el pigmento, lejos de depender de un estado atrófico, de un estado consuntivo de la célula, es en realidad un producto de secreción de esta última, la cual ha conservado toda su vitalidad y toda su actividad.

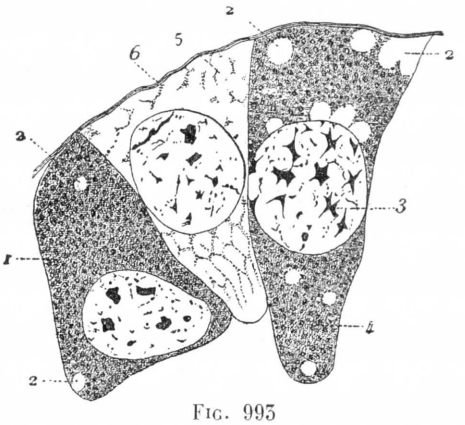

FIG. 993

Células cromafines de la cápsula suprarrenal de la rana (según GRYNFELTT).

1, célula llena de gránulos cromáticos con dos pequeñas vacuolas. — 2, vacuolas de distintas dimensiones. — 3, núcleo. — 4, otra célula, con gránulos más esparcidos y presentando una vacuolización más avanzada. — 5, célula desprovista de sus granulaciones. — 6, límite periférico del cordón glandular de la glándula suprarrenal.

En estos últimos tiempos, BERNARD y BIGARD, adoptando en lo que tiene de esencial el principio de una evolución regular en las células corticales, colocan la capa germinativa de esas células, no ya en la periferia de la cortical, sino en su parte media, en plena zona fasciculada. Desde allí, como desde un centro, las células jóvenes se dirigirían según una doble corriente, las unas hacia fuera, hacia la zona glomerular, y las otras hacia dentro, hacia la zona reticular. Así formarían dos grupos, el *grupo externo* y el *grupo interno*, y cada una de ellas, en esta emigración en sentido inverso, recorrería todos sus estadios evolutivos, es decir, pasaría sucesivamente del estado joven al estado adulto y del estado adulto al estado senil, precediendo éste a su destrucción. Cada grupo, sin embargo, evolucionaría en un sentido especial: las células del grupo externo, las que se dirigen hacia la zona glomerular, elaborarían granulaciones grasas, serían las *células lecitinógenas;* las células del grupo interno, las que se dirigen hacia la zona reticular, producirían pigmento, serían, si se nos permite la palabra, *células pigmentógenas*.

3.° Substancia medular. — La substancia medular de la suprarrenal presenta la misma constitución fundamental que la substancia cortical: se compone de cordones celulares sumamente anastomizados en red. Las mallas de esta red se hallan también surcadas por capilares de grandes dimensiones, cuya pared, reducida a una capa epitelial, se aplica exactamente a las células.

Las *células medulares* (las denominaremos así por oposición a las *células corticales*), por término medio, miden de 25 a 30 μ. Son, por consiguiente, más voluminosas que las de la substancia cortical. Desde el punto de vista de su forma, no son estrelladas con prolongaciones, como pretendían los antiguos autores, sino redondeadas u ovaladas, algunas cilíndricas, más o menos poliédricas por presión

recíproca. Lo que las caracteriza ante todo son las tres reacciones siguientes: 1.ª, se coloran de verde por el percloruro de hierro *(reacción de Vulpian)*; 2.ª, las células medulares, por la acción de los vapores ósmicos, toman un tinte rosado, que pasa rápidamente al rojo obscuro y después al negro *(reacción de Mulon)*; 3.ª, en fin, se coloran de pardo negruzco por la influencia del ácido crómico o de sus sales *(reacción de Henle o reacción cromafina)*. Las células en cuestión y, por extensión, la substancia medular entera se convierten en *substancias cromafines*.

De estas diferentes reacciones, la última es con mucho la más importante; no olvidemos que es la que nos ha permitido ha poco establecer el valor morfológico de la suprarrenomedular y señalarle su sitio en el grupo de los paraganglios.

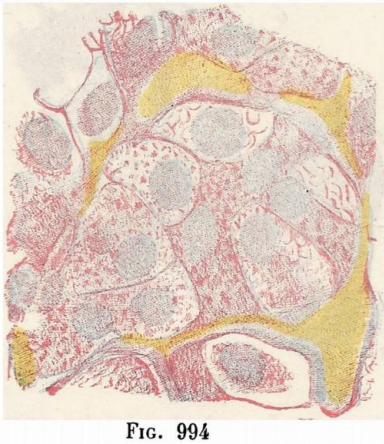

FIG. 994

Corte de la suprarrenomedular, que muestra las dos especies de células *cromafines* y *no cromafines* (Müller, formol, hemalúneosina, según STOERCK y HABERER).

Se ve que unas de estas células presentan la reacción cromafínica (son las que están en *amarillo obscuro*); las otras (células no cromafínicas) no son coloradas por la solución crómica.

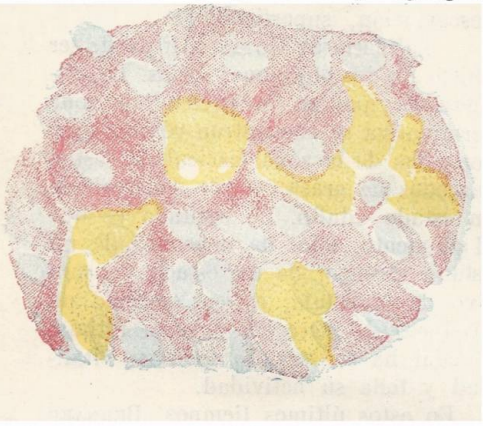

FIG. 995

Otro corte de la suprarrenomedular, que muestra el paso de la substancia cromafín a los vasos (Müller, formol, hemalúneosina, según STOERCK y HABERER).

Se ve que los vasos presentan, aquí y allá, placas de substancia cromafínica *(en amarillo obscuro)*, que, en el acto de la excreción, ha pasado del citoplasma al interior de los capilares.

Ahora bien, las observaciones nos enseñan por una parte que el citoplasma de las células medulares nos presenta granulaciones más o menos abundantes, y por otra parte, que la acción colorante de las sales crómicas, como han establecido claramente GIACOMINI (1902), GRYNFELTT (1903) y CIACCIO (1905), se ejerce, no sobre el conjunto del citoplasma, sino sobre las precitadas granulaciones. En consecuencia, estas granulaciones pasan a ser *granos cromafines*, y parece racional admitir que esos granos representan, para cada célula, el material de secreción de ésta.

Sabido es que el principio activo secretado por la substancia medular de la suprarrenal ha sido aislado en 1901 por TAKAMINE, que le ha dado el nombre de *adrenalina*, principio esencialmente activo que tiene por efecto poner en juego la contractilidad arterial y, por consiguiente, llevar la presión sanguínea. Generalmente se está de acuerdo hoy en identificar la adrenalina con las granulaciones supraindicadas. La adrenalina, en efecto, presenta exactamente las mismas reacciones químicas: se tiñe de pardo bajo la acción de las sales crómicas, de verde bajo la acción del percloruro de hierro. CIACCIO, sin embargo, ha establecido la distinción siguiente: admite, al lado de la *substancia cromafina*, una segunda substancia, que sólo presenta la creación férrica y que, por esta razón, llama *substancia siderafín*. De estas dos substancias, la primera sería un cimógeno; no sería la adrenalina, sino una substancia que la precede, una *substancia adrenalinógena*.

La otra substancia sería un derivado de la precedente y pasaría a ser la *cimina* o *adrenalina verdadera.*

Aun localizando en la substancia medular la función adrenalinógena, algunos autores (ABELOUS, SOULIÉ, MULON) admiten que la cortical, principalmente en su zona reticular, contiene igualmente adrenalina. ¿Elaborarían acaso también este principio las células corticales? Es poco probable. La presencia de cierta cantidad de adrenalina en la substancia cortical se explica mejor por la emigración, en esta última substancia, de cierto número de cordones medulares o a lo menos de células medulares, las cuales se observan con preferencia en la zona reticular, pero que pueden llegar mucho más lejos (fig. 996), a la zona fasciculada, a la zona glomerular y aun a la cubierta fibrosa.

Gran número de observadores, entre los cuales citaremos a GOTTSCHAU, CARLIER, MANASSE, DIAMARE, etc., han señalado la presencia, en los capilares y venas

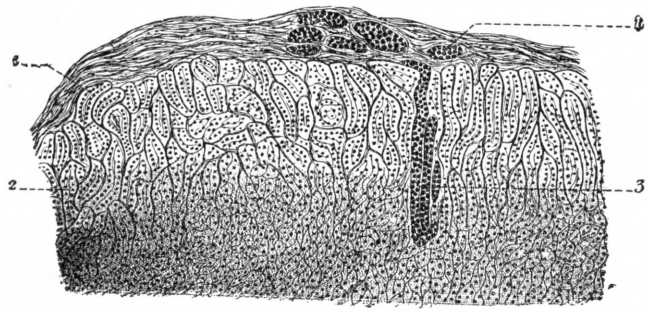

FIG. 996

Paso de una parte de la substancia medular a la substancia cortical y aun a la cubierta fibrosa de la glándula (según STOERCK y HABERER).

1, cubierta fibrosa. — 2, substancia cortical. — 3, prolongación en radio de la medular en la cortical. 4, pequeñas masas de substancia medular, situadas en la cubierta fibrosa.

de la medular, de granulaciones ora aisladas, ora agminadas, que presentan exactamente las mismas reacciones que las que acabamos de describir en el protoplasma de las células medulares. Ninguna duda cabe que esas granulaciones son las de la célula misma que, en la fase de excreción, han abandonado la célula para pasar al medio sanguíneo; pero ¿cómo pasan del protoplasma celular a los vasos? Aquí nos encontramos en presencia de dos opiniones: los unos, como CARLICE, MANASSE, LIDIA FELICINE, admiten que este paso se verifica directamente, gracias a las soluciones de continuidad que presentaría la pared vascular; los otros, con BONNAMOUR (1905), no habiendo encontrado nunca estas soluciones de continuidad, no habiendo jamás comprobado la menor laguna en el revestimiento endotelial de los capilares sanguíneos, estiman que la excreción de las células medulares, es decir, la penetración de sus productos de secreción en el vaso próximo, debe hacerse por exósmosis, como en todas las otras glándulas de secreción interna. Esta última opinión nos parece la más verosímil y a ella nos adherimos.

Además de las células y vasos que acabamos de describir y que constituyen sus *elementos principales*, la substancia medular de la suprarrenal contiene también, pero a título de *elementos accesorios:* 1.°, algunas *fibras lisas*, que provienen de la túnica muscular de la vena central (véase más adelante); 2.°, numerosas *células nerviosas*, respecto de las cuales insistiremos de nuevo al tratar de los nervios de la glándula suprarrenal.

Según STILLING, la cápsula suprarrenal sufriría, según las estaciones, algunas modificaciones estructurales, que se manifestarían a la vez en la substancia cortical y en la medu-

lar. Entre estas modificaciones, estudiadas perfectamente por STILLING en la rana, una de las más interesantes es la aparición, durante el verano, de células nuevas, llamadas *células de verano*, que difieren enteramente de las células ordinarias por sus caracteres morfológicos y por sus reacciones. Se las encuentra a la vez entre las células corticales y en las masas de células cromafines, aunque más raramente, sin embargo, a nivel de estas últimas. Son redondeadas u ovaladas, nunca poliédricas, colocadas habitualmente a los lados de los cordones epiteliales, pero pueden también ocupar su espesor. Su núcleo ofrece la particularidad de que está situado siempre, no en el centro del cuerpo celular, sino en uno de sus polos. En cuanto al protoplasma, contiene muy pocas granulaciones, que se coloran enérgicamente por la eosina y la safranina. Estas granulaciones, que representan verosímilmente una materia de secreción, escapan a veces afuera y se las ve entonces (fig. 997, A) coleccionarse en la superficie exterior de la célula, en forma de granos aislados o en forma de placas más o menos voluminosas.

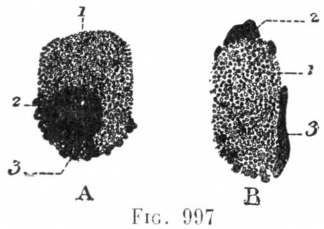

FIG. 997

Células de verano de la rana esculenta (Flemming, safranina, verde luz, según GRYNFELTT).

A. — 1, citoplasma lleno de granulaciones. — 2, núcleo. — 3, gruesas granulaciones dispuestas marginando la célula.

B. — 1, citoplasma muy granuloso. — 2 y 3, dos masas safronófilas formadas por la confluencia de las granulaciones.

Parece, pues, que las células de verano tienen una función secretoria (CIACCIO, GRYNFELTT), pero su significación, sea morfológica sea fisiológica es aún mal conocida. STILLING, sin precisar su naturaleza, emite la hipótesis de que su aparición podría estar enlazada con las relaciones fisiológicas, que, con verosimilitud, existen entre las glándulas suprarrenales y las funciones sexuales. GRYNFELTT se inclina a pensar que son de naturaleza leucocitaria.

Lo cierto es que las células de verano no son elementos tan efímeros como pensaba STILLING; aparecen sobre todo en verano y durante la estación fría experimentan una reducción numérica considerable e incluso desaparecen por completo. BONNAMOUR y POLICARD (año 1905) han hecho constar su persistencia durante el invierno en la rana. GRYNFELTT, por su parte, las ha observado durante todo el año. Las investigaciones de CIACCIO, a su vez, tienden a hacer de ellas elementos constantes.

§ 6. — ANOMALÍAS. GLÁNDULAS SUPRARRENALES ACCESORIAS

1.° Anomalías por defecto. — Las cápsulas suprarrenales, en número de dos ordinariamente, están sujetas a variaciones bastante numerosas, tanto desde el punto de vista de su número como de su forma. Desde el punto de vista de su forma, al lado del tipo en vírgula que es el tipo clásico, existen suprarrenales ovoideas, triangulares y cuadrangulares. Estas variedades ofrecen, por lo demás, un interés muy restringido; más interesantes son las variaciones de número, que comprenden las anomalías por defecto y las anomalías por exceso.

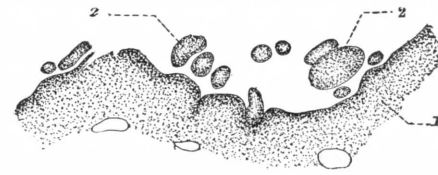

FIG. 998

Fragmento de un corte de la glándula suprarrenal del hombre adulto (según SRDINKO).

Este corte nos muestra trece corpúsculos accesorios de dimensiones diferentes, que forman como otras tantas suprarrenales accesorias.

La ausencia de un riñón, observada con bastante frecuencia, no implica la ausencia de la glándula suprarrenal correspondiente. Se sabe, en efecto, que los dos órganos tienen origen embriológico completamente distinto.

La ausencia de una suprarrenal no está demostrada. Es posible que, muy reducida o desplazada, su existencia puede pasar inadvertida.

2.° Glándulas suprarrenales accesorias. — Obsérvanse con bastante frecuencia, y en los más diversos puntos, glándulas suprarrenales accesorias, cuyo

volumen varía de ordinario desde el de una cabeza de alfiler al de un guisante. Han sido bien estudiadas en estos últimos tiempos por MAY, AICHEL, MARCHAND, CHIARI, etc. MAY las ha observado 10 veces entre 42 autopsias. AICHEL, por su parte, las considera como casi constantes, a lo menos en el niño.

Se las encuentra de ordinario en los puntos siguientes: 1.°, en las vísceras próximas a la suprarrenal; 2.°, en la zona del simpático; 3.°, en la proximidad de las glándulas genitales.

a) *En las vísceras próximas a la suprarrenal.* — Se encuentran con frecuencia en los riñones; las glándulas suprarrenales accesorias las han observado ROKITANSKY, GRAWITZ y MOGLIA. PILLET (1890), en un viejo del hospicio de Bicêtre, encontró un fragmento de cápsula suprarrenal, aplanado y delgado como una moneda de cincuenta céntimos, situado en la capa fibrosa del riñón. Se han observado también suprarrenales accesorias en el hígado, en el páncreas, en el mesenterio y hasta en la cubierta de la suprarrenal (fig. 998).

b) *En la zona del simpático abdominal.* — El plexo solar es el sitio de predilección de las glándulas suprarrenales accesorias: éstas se desarrollan, según los casos, alrededor de los ganglios semilunares, en su espesor, en las ramas que de ellos parten, etc. STILLING, que las ha estudiado minuciosamente en el conejo, en el perro y en el gato, las considera constantes. Además son muy numerosas, habiendo contado una vez en un gato joven más de treinta. SRDINKO, en el hombre, ha contado (fig. 998) hasta trece en el mismo sujeto.

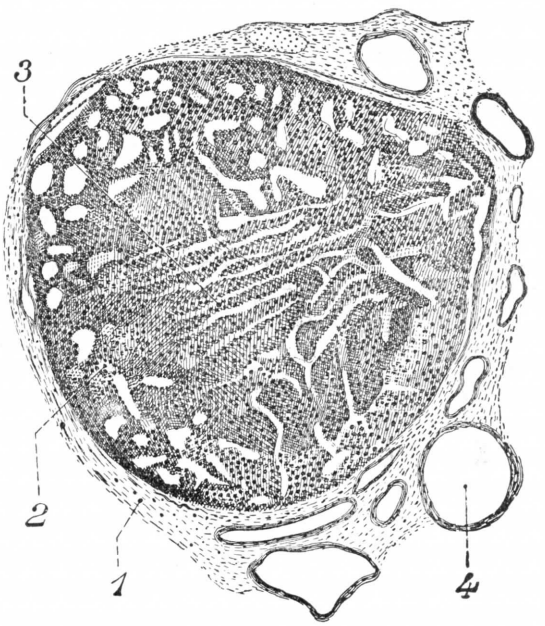

FIG. 999

Corpúsculo cortical aberrante yuxtaepididimario (según WIESEL).

1, cápsula fibrosa. — 2, zona glomerular. — 3, zona fasciculada. 4, vaso sanguíneo.

c) *En la vecindad de las glándulas genitales.* — Por lo que respecta a las cápsulas suprarrenales accesorias desarrolladas en la proximidad de las glándulas genitales, se las encuentra: *en la mujer*, en el espesor de los ligamentos anchos, al lado del órgano de Rosenmüller o del paraovario de Waldeyer (observaciones de MARCHAND, CHIARI, LECÈNE y GRAWITZ); *en el hombre*, en la región del epidídimo. DAGONNET, en 1885, ha encontrado una glándula suprarrenal accesoria en el epidídimo del lado derecho de un niño. PILLET ha comunicado a la Sociedad Anatómica el caso de una nueva cápsula suprarrenal accesoria observada por él en el mesoepidídimo de un recién nacido DEBEYRE y RICHE (1907) han encontrado una suprarrenal accesoria muy cerca del epidídimo (fig. 999). Debe tenerse en cuenta que las suprarrenales que constituyen este tercer grupo no se desarrollan en las glándulas genitales mismas, sino en las formaciones próximas de origen wolffiano. Este hecho es muy importante y daremos explicación de él en seguida.

Consideradas desde el punto de vista de su forma, las suprarrenales accesorias son, según los casos, ovaladas o más o menos alargadas. Igualmente es muy va-

riable su volumen: algunas hay que apenas son visibles a simple vista, mientras que otras alcanzan hasta un centímetro de diámetro.

Constitución. — Entre las glándulas suprarrenales accesorias, algunas de ellas presentan la misma estructura que las glándulas normales: como estas últimas, poseen (fig. 1000, C) dos substancias, una central o medular (cromafín), la otra periférica o cortical. Son verdaderas glándulas suprarrenales, análogas a las que llevan este nombre, pero de pequeñísimas, minúsculas dimensiones.

Otras, en cambio, se hallan constituídas por una sola substancia, sea por la substancia cortical (fig. 1000, A), sea por la substancia medular (fig. 1000, B). En el primer caso son suprarrenales accesorias de *tipo cortical;* en el segundo, suprarrenales de *tipo medular.*

Histológicamente, las suprarrenales accesorias se reparten, pues, en tres grupos: 1.°, suprarrenales de dos substancias, cortical y medular; 2.°, suprarrenales formadas por una

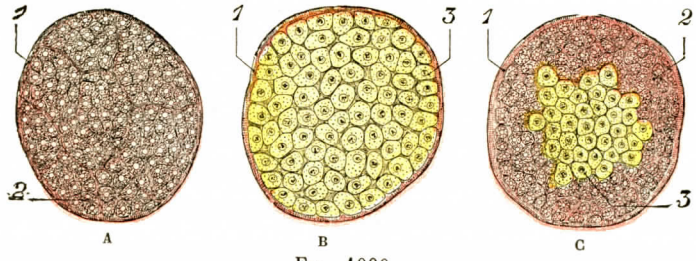

FIG. 1000

Modo de constitución de las glándulas suprarrenales accesorias.

A, suprarrenales accesorias constituídas exclusivamente de substancia cortical (se encuentran al lado de las glándulas genitales). — B, suprarrenales accesorias formadas exclusivamente de substancia medular (se encuentra en la zona del simpático). — C, suprarrenales accesorias que poseen a la vez las dos substancias (se encuentran junto a las suprarrenales normales).

1, cubierta conjuntiva. — 2, substancia análoga a la substancia cortical de la suprarrenal normal *(en rosa).* — 3, substancia cromafín, análoga a la substancia medular de la suprarrenal normal *(en amarillo).*

sola substancia, la substancia cortical; 3.°, suprarrenales formadas también por una sola substancia, la substancia medular o cromafín.

Ahora bien, las observaciones nos enseñan que cada uno de esos grupos tienen su situación propia: así es que las suprarrenales del primer grupo se encuentran siempre en la vecindad de la suprarrenal normal. Por otra parte, las suprarrenales de tipo medular se desarrollan en la zona del simpático. Finalmente, las suprarrenales de tipo cortical son las que se observan, en el hombre o en la mujer, en la vecindad de las glándulas genitales Estos hechos encuentran una explicación muy neta en el modo de desarrollarse la glándula suprarrenal, tal como hemos expuesto antes.

Significación morfológica. — Hemos visto (pág. 1156) que la suprarrenal tenía su origen en dos esbozos diferentes: un *esbozo mesoblástico*, que formaba la substancia cortical (homóloga del cuerpo interrenal); un *esbozo ectodérmico* o *simpático*, que pasaba a ser la substancia medular.

Las suprarrenales de tipo medular derivan de este último esbozo. Representan como mamelones aberrantes del esbozo simpático que, en lugar de incorporarse a la glándula principal, se han desarrollado aparte, en formaciones individuales. Y he aquí por qué las encontramos, cuando existen, en el trayecto del simpático abdominal. El paraganglio abdominal de ZUCKERKANDL (pág. 1183) puede ser considerado como una suprarrenal *accesoria* del tipo medular, y no difiere de las otras sino en ser constante y también más voluminosa.

A su vez, las suprarrenales accesorias de tipo cortical proceden del esbozo mesoblástico o celómico: también ahora se trata de uno o muchos mamelones de este esbozo mesoblástico que, al separarse del esbozo principal para evolucionar aparte, constituyen esas formaciones aisladas, pero histológicamente idénticas a la formación principal. Ahora bien, como toman origen, según hemos dicho, al lado mismo del cuerpo de Wolff y de la glándula genital, es natural que sigan a estos últimos órganos en su migración y permanezcan siempre en su proximidad: epidídimo, testículo, ovario, ligamento ancho, etc.

En cuanto a las suprarrenales accesorias del tercer tipo, que contienen a la vez las dos substancias, admítese generalmene que representan partes desprendidas de la suprarrenal normal en un estadio bastante avanzado de su desarrollo, cuando los dos esbozos cortical y simpático han entrado en contacto y se han penetrado ya más o menos. Podría explicárselas también (SOULIÉ) por la penetración, en una suprarrenal accesoria del tipo cortical, de cierto número de células parasimpáticas. En uno y otro caso esas glándulas accesorias córtico-medulares se desarrollan, como la glándula principal, en la región ocupada por los esbozos: he aquí por qué las encontramos, en el niño y en el adulto, en la proximidad de la suprarrenal normal.

La existencia de las glándulas suprarrenales accesorias tiene, en fisiología experimental y en anatomía patológica, una importancia considerable. Dicha existencia demuestra la imposibilidad, para el experimentador, de destruir completamente todas las formaciones suprarrenales: si bien es verdad que pueden extraerse o destruirse en su sitio las glándulas normales, las que cubren los riñones, no será posible destruir las numerosas glándulas accesorias que ocupan la zona del simpático, y estas últimas, así respetadas, pueden aumentar perfectamente de volumen y suplir de una manera más o menos completa a las que se han destruído. Como consecuencia, el anatomopatólogo que encuentre en la autopsia la degeneración de las glándulas suprarrenales en un individuo que no haya presentado durante su vida ninguno de los síntomas de la enfermedad de Addison, no estará autorizado para deducir de este hecho la negación de toda relación patogénica entre esta afección y la degeneración de las glándulas suprarrenales. Deberá examinar atentamente si existen en las regiones indicadas, principalmente en la región del plexo solar, glándulas suprarrenales supernumerarias que presentan esa hipertrofia que STILLING ha denominado, con mucha razón, *hipertrofia compensadora*, y que es susceptible de suplir a las glándulas alteradas o destruídas.

7. — VASOS Y NERVIOS

1.° Arterias. — Las glándulas suprarrenales reciben tres grupos de arterias principales (arterias capsulares o suprarrenales), que se designan con el nombre de grupos de las capsulares superiores, de las capsulares medias y de las capsulares inferiores. Estos vasos están, por lo demás, sujetos a numerosas variaciones de origen, de número y de distribución (fig. 1001). Aparte estos tres grupos de arterias principales, las glándulas están irrigadas por algunas arterias menores, *arterias accesorias*, éstas aun más variables que las arterias principales.

a) *Arterias capsulares superiores.* — Estas arterias son ramas de la arteria diafragmática inferior. Su trayecto es corto. Llegan a la glándula a la altura de su vértice. Siguen el borde superior, abandonan a esta región una serie de ramas, cada una de las cuales se divide en dos ramos, uno anterior y otro posterior. De ello resulta que este vértice glandular es irrigado por una serie de pinzas arteriales que recuerdan las pinzas vasculares que se encuentran en el intestino delgado.

La arteria diafragmática inferior abandona en la misma región algunas *arterias capsulares superiores accesorias*, delgadas, que tienen la misma disposición que los vasos precedentes.

b) *Arterias capsulares medias.* — A menudo un solo vaso nace de la aorta abdominal, ora en el tronco celíaco, ora entre éste y el origen de la arteria mesentérica superior. Par y simétrico, es siempre de calibre menor que el de las arterias superiores e inferiores. Su trayecto transversal es muy corto a la izquierda (un centímetro aproximadamente). A la derecha, la arteria es delgada y larga y se desliza detrás de la vena cava inferior para llegar al órgano. Cada una de ellas llega a la glándula por su borde interno, ramificándose en un ramillete de 3 a 6 ramas que se esparcen por el borde interno de la cápsula, así como por sus caras. Una de las ramas, anterior, es más voluminosa que las otras; penetra en el hilio, y de ahí su nombre de *rama hiliar*. Los otros ramúsculos se dividen en Y, formando pinzas vasculares homólogas a las de la capsular superior.

c) *Arterias capsulares inferiores.* — Son las más voluminosas. Su territorio se extiende a la mitad inferior de la glándula. A veces existe una arteria prepon-

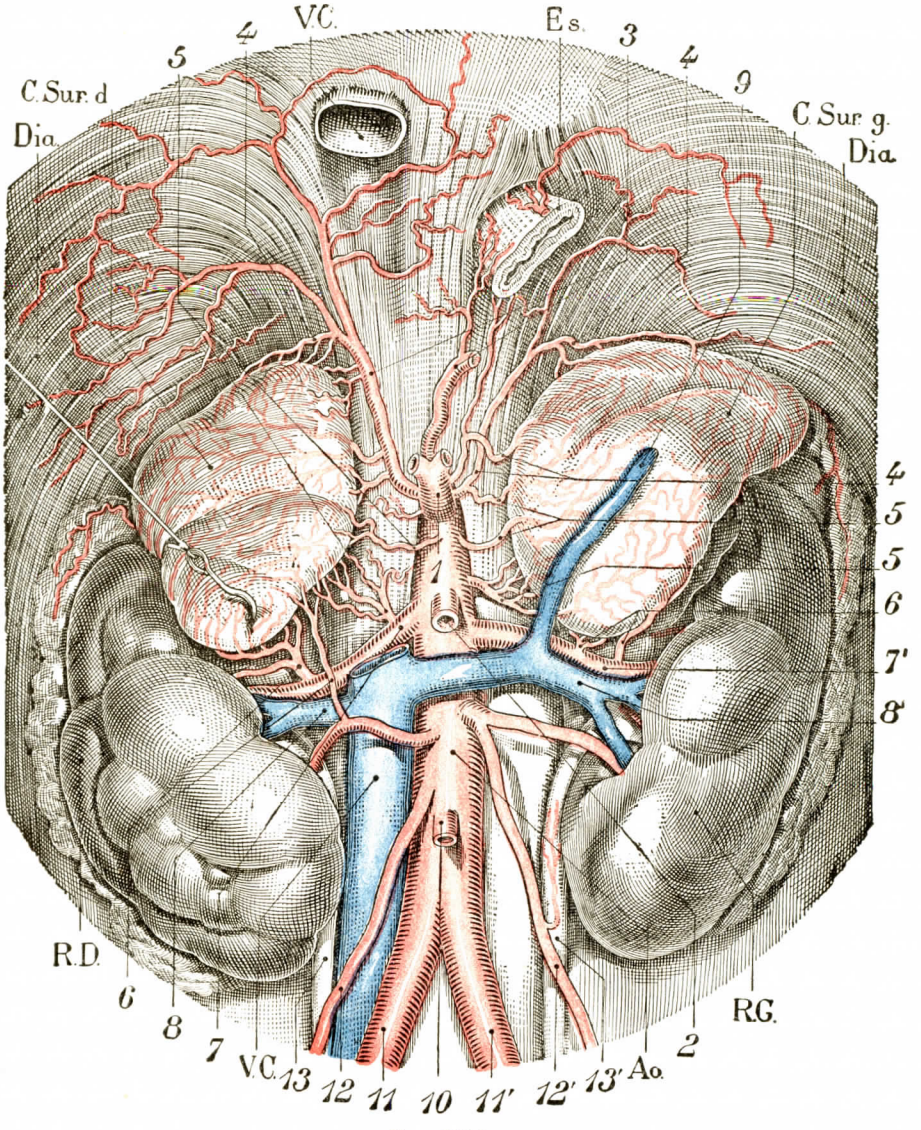

FIG. 1001

Vascularización del riñón y de las suprarrenales en el recién nacido (cara *anterior*).

Dia., diafragma. — V.C., vena cava inferior. — Es., estómago. — C.sur.d., cápsula suprarrenal derecha. — C.sur.g., cápsula suprarrenal izquierda. — R.D., riñón derecho. — R.G., riñón izquierdo. — Ao., aorta.

1, tronco celíaco. — 2, arteria mesentérica superior. — 3, arteria diafragmática. — 4, 4, grupo de las capsulares superiores. — 5, 5, grupo de las capsulares medias. — 6, 6, 6, grupo de las capsulares inferiores. — 7, 7', arterias renales. — 8, 8', venas renales. — 9, vena capsular izquierda. — 10, arteria mesentérica inferior. — 11, 11', arterias ilíacas primitivas. — 12, 12', arterias espermáticas. — 13, 13', uréteres.

derante. Se origina entonces en el borde superior de la arteria renal, a 2 centímetros aproximadamente de la aorta. Excepcionalmente, nace de la arteria renal

en el interior del hilio. Por último, se ha visto que nacía de la arteria espermática o directamente de la aorta.

La arteria capsular inferior izquierda, más corta que la derecha, llega al polo inferior de la glándula después de un trayecto ascendente, casi vertical, muy corto. La arteria derecha es más larga, cruza la cara posterior de la vena cava inferior, pasando en su trayecto oblicuo de abajo arriba y de dentro a fuera por delante del pilar derecho del diafragma. Llega a la glándula a la altura del ángulo inferointerno.

Cada una de ellas se divide generalmente en dos grandes ramas que siguen el borde anterior y el borde posterior de la base de la suprarrenal. Estas ramas, designadas por GERARD con el nombre de *arterias marginales anterior* y *posterior*, merecen el nombre de *arterias basales anterior* y *posterior* (PATURET).

Señalemos que la arteria capsular inferior da casi siempre un ramo que se insinúa entre la suprarrenal y el riñón, *rama intersuprarrenorrenal*, que va a anastomizarse con el arco arterial exorrenal que describiremos con el riñón. PATURET señala también una rama que perfora la glándula, *rama transglandular*, que nace generalmente de la capsular inferior, pero puede proceder de la arteria media y excepcionalmente de la superior.

Como se ve, la suprarrenal está rodeada por una rica red arterial: *círculo basal*, formado por las basales anterior y posterior; *semicírculo circunglandular*, formado por la capsular superior y las ramas ascendente y descendente de la capsular media. En el feto o en el recién nacido, las arterias principales no están diferenciadas y son más numerosas. La glándula parece invadida por una lluvia de ramas de volumen casi equivalente, pero se pueden distinguir siempre los mismos orígenes. Como para el sistema nervioso, que más adelante veremos, la riqueza de la circulación de la superficie parece estar en desproporción con el volumen y el peso del órgano. Esta abundancia está sin duda en relación con funciones muy activas y probablemente incesantes.

Modo de terminación. — Antes de penetrar en la glándula, las arterias se arrastran largo tiempo por la superficie del órgano, debajo de la cápsula, formando una *red pericapsular* de la que parten los vasos terminales. Dividimos éstos en dos grupos: 1.°, las *arterias cortas* o *corticales;* 2.°, las *arterias largas* o *medulares* (fig. 1002).

α) Las *arterias cortas* (6), destinadas a la substancia cortical, presentan el especial carácter de que son extremadamente tenues y se transforman muy pronto, casi por debajo de la cubierta fibrosa, en vasos capilares. Estos vasos capilares se dirigen en forma de radios hacia la substancia medular, pero sin alcanzarla: se detienen en la zona reticular. Irregularmente flexuosos en la zona glomerular (figura 1002), se hacen rectilíneos en la zona siguiente, corriendo entre los cordones celulares, enviándose de vez en cuando anastomosis transversales u oblicuas, formando en su conjunto una red de mallas longitudinales muy prolongadas y dispuestas, como los cordones mismos, en sentido radial. Llegados a la zona reticular, se anastomizan mucho más frecuentemente aún, de manera que forman allí una nueva red, la cual difiere de la precedente en que sus mallas son mucho más estrechas y están prolongadas en sentido inverso, es decir, transversalmente.

β) Las *arterias largas* (7) están destinadas a la medular. Más gruesas que las precedentes, se dirigen también en sentido radial y, siguiendo las trabéculas conjuntivas principales, llegan a la substancia medular. Allí se dividen en cierto número de ramificaciones divergentes, las cuales, después de haberse bifurcado cierto número de veces, se resuelven finalmente en un red de finos capilares que se aplican directamente a los cordones glandulares.

γ) *Relaciones de los capilares sanguíneos con las células glandulares.* — Los capilares sanguíneos de la glándula suprarrenal, sea en la cortical, sea en la medular, pertenecen a la variedad de capilares que MINOT, en 1900, describió con el nombre de *capilares sinusoi-*

dales; capilares relativamente muy anchos, dilatados a trechos y siempre muy irregularmente, modelados con gran exactitud sobre las masas epiteliales que los separan; formados histológicamente por una red endotelial, sea única, sea forrada por una delgadísima capa de tejido conjuntivo. Hemos visto anteriormente que esta pared, por delgada que sea, es por doquier y siempre continua. En ninguna parte se ve solución de continuidad, ni aun simples agujeros a cuyo través la sangre circulante en el vaso pudiese entrar en contacto inmediato con la célula glandular y sus productos de secreción (fig. 1003).

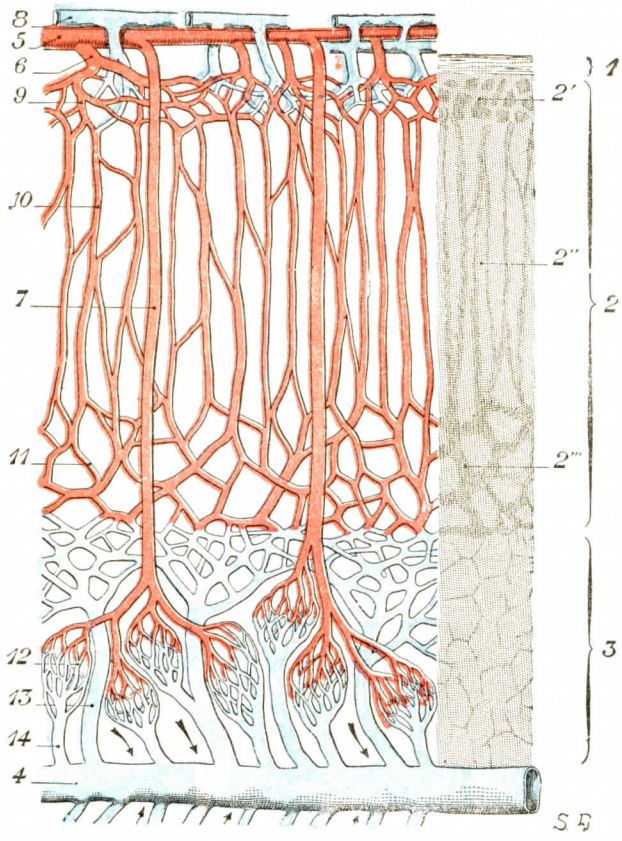

FIG. 1002

Esquema que muestra, en un corte vertical, la circulación sanguinea de la suprarrenal.

1, cubierta fibrosa. — 2, substancia cortical, con: 2', zona glomerular; 2'', zona fasciculada; 2''', zona reticular. — 3, substancia medular. — 4, vena central. — 5, arterias periféricas, formando: 6, las arterias cortas; 7, las arterias largas. — 8, venas periféricas procedentes de la red de la zona glomerular. — 9, red capilar de la zona glomerular. — 10, red capilar de la zona fasciculada. — 11, red capilar de la zona reticular. — 12, red de la substancia medular alimentada por las arterias largas. — 13, troncos venosos procedentes de la zona reticular. — 14, troncos venosos procedentes de la substancia medular.

2.° Venas. — De las redes capilares anteriores nacen las venas, que conducen a la circulación general la sangre de la suprarrenal, adicionada de los productos de secreción de las células glandulares, sean medulares, sean corticales. Estas venas (fig. 1002) forman dos grupos, uno *periférico* y otro *central.*

α) Las *venas del primer grupo* (8) tienen su origen en la zona glandular y en la parte externa de la zona fasciculada. Son extremadamente tenues. Corren en sentido radial hacia la cubierta fibrosa de la glándula y, con el nombre de *venas*

capsulares accesorias (ya veremos luego que hay una *vena capsular principal)*, se juntan con los troncos venosos vecinos y siguen más o menos el trayecto de las arterias, desembocan unas en las venas diafragmáticas, otras en la vena renal y otras en las venas de la cápsula del riñón. ALBARRÁN y CATHELIN citan la existencia casi constante de un conducto venoso que nace de la diafragmática inferior izquierda y termina por el otro lado en la vena central, y por su mediación en la vena renal correspondiente; este conducto *renocápsulodiafragmático* es una vía de derivación importante extendida entre la vena renal y la circulación parietal del abdomen. Es comparable al tronco renoácigolumbar de TUFFIER y LEJARS que describimos en el riñón.

β) Las *venas del segundo grupo* (13 y 14) proceden: 1.°, de la red capilar de la zona reticular; 2.°, de las redes capilares de la substancia medular. Se dirigen oblicuamente hacia el centro de la glándula, se reúnen en su trayecto para formar troncos cada vez más gruesos y, finalmente, desembocan en un voluminoso conducto colector, que ocupa la parte media de la glándula y que, por esta razón, se denomina *vena central*. Se la llama también *vena principal*, denominación que está perfectamente justificada por su volumen y por la extensión de su territorio. Esta vena, gruesa como la mediana basílica (ALBARRÁN y CATHELIN), atraviesa de atrás a delante la substancia cortical y desemboca en la cara anterior de la cápsula suprarrenal, en la unión de su tercio inferior con su tercio medio, en el extremo interno e inferior del surco que hemos descrito antes con el nombre de *hilio*. Entonces, dirigiéndose hacia delante y adentro, termina *a la izquierda* en la vena renal y *a la derecha* en la vena cava inferior después de un trayecto muy corto.

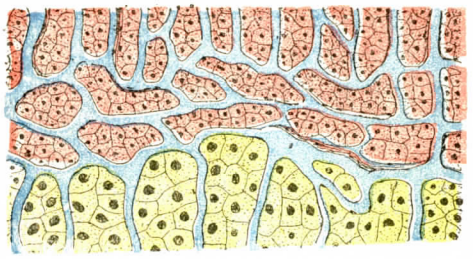

FIG. 1003

Glándula suprarrenal del hombre adulto: vías sanguíneas que vienen de la zona fasciculada y pasan primero a la zona reticular y después, desde esta última, a la substancia medular (según SRDINKO).

Las venas de las cápsulas suprarrenales son notables por el desarrollo considerable de su túnica muscular. GRANDRY señaló hace ya mucho tiempo, en la vena central, la presencia de una capa de fibras musculares de dirección longitudinal.

3.° Linfáticos. — Los linfáticos de la cápsula suprarrenal, citados ya hace mucho tiempo por MASCAGNI, por HUSCHKE, por SAPPEY, han sido cuidadosamente estudiados por STILLING (1887), por GRÉGOIRE (1904) y por KUMITA (1908).

a) *Origen.* — Nacen en forma de finos capilares, a la vez en la substancia medular y en la substancia cortical, donde forman una rica red. Esta red, sin embargo, está siempre más desarrollada en la medular que en la cortical. En la cortical, como en la medular, los linfáticos ocupan sobre todo la proximidad de las venas. Cada vena algo voluminosa se acompaña de dos o tres trónculos linfáticos.

Además de los linfáticos verdaderos, canaliculados y limitados por una red endotelial continua, MINERVINI (1904) describe en el estroma intersticial del órgano *espacios linfáticos*, constituídos por estrechas fisuras que «se prolongan sin interrupción, rodeando por todos lados los grupos y los cordones de la capa cortical y formando un ancho sistema de lagunas en la substancia medular». Estas lagunas linfáticas, aquí como en otras partes, sólo pueden aceptarse con extremada reserva. KUMITA, yendo aun más lejos, ha creído poder poner de manifiesto, más allá de los espacios intercelulares, *vías linfáticas intracelulares*, en el espesor mismo del citoplasma.

b) *Trayecto.* — Sea el que fuere su origen, ya por capilares verdaderos, ya por simples espacios pericelulares, los linfáticos suprarrenales siguen una doble corriente. Unos, dirigiéndose a fuera, forman, en la superficie exterior del tejido propio, entre la zona glomerular y la cubierta fibrosa que la cubre, una tupida *red superficial.* Los otros convergen hacia dentro y vienen a formar alrededor de la vena ventral una segunda red, la *red profunda* o *red central.*

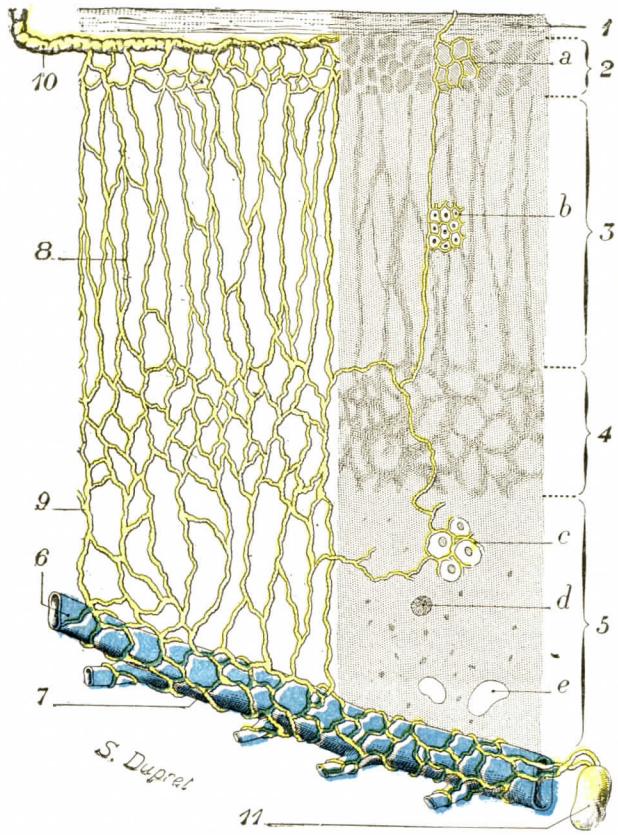

FIG. 1004

Esquema que muestra, en un corte vertical, la circulación linfática de la suprarrenal (según KUMITA, con algunas modificaciones).

(Los linfáticos están teñidos de *amarillo;* las venas, de *azul.*)

1, cubierta fibrosa. — 2, zona glomerular. — 3, zona fasciculada. — 4, zona reticular. — 5, substancia medular. — 6, vena central. — 7, su plexo linfático. — 8, red capilar de la substancia cortical, de mallas longitudinales. — 9, red capilar de la substancia medular, de mallas más bien redondeadas. — 10, tronco linfático superficial. — 11, un ganglio linfático.

a, red capilar de la zona glomerular, que rodea algunos cordones celulares. — *b*, vasos linfáticos intercelulares de la corteza. — *c*, vasos linfáticos intercelulares de la substancia medular. — *d*, corte de un nervio. — *e*, corte de una vena.

Estas dos redes, superficial y profunda, se hallan unidas entre sí por largos conductos que van de una a otra en forma de radios y se ven muy bien en los cortes (fig. 1004), corriendo entre los cordones epiteliales de la zona fasciculada.

La red profunda o central se condensa en dos troncos colectores, que se separan de la glándula al mismo tiempo que la vena central, y, por consiguiente, sobre su cara anterior. La red superficial, a su vez, da origen a algunos troncos o tron-

quillos que atraviesan la cubierta fibrosa y llegan de esta manera a la superficie exterior de la glándula, donde entran en relación, por una parte, con los linfáticos subdiafragmáticos, y por otra parte, con los linfáticos de la cápsula adiposa del riñón.

c) *Modo de terminación.* — Ya emanen de la red profunda, ya de la red superficial, los colectores linfáticos de la cápsula suprarrenal convergen todos hacia el borde interno del órgano, del que se separan para ir a terminar en sus ganglios respectivos. No obstante, este modo de terminar es distinto en uno y otro lado (fig. 1005):

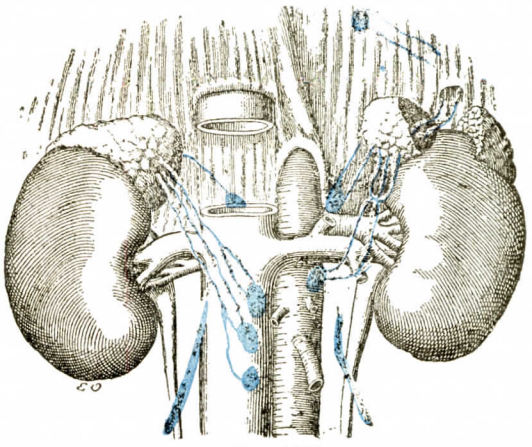

FIG. 1005

Modo de terminación de los linfáticos de la cápsula suprarrenal (según GRÉGOIRE).

(Esta figura está compuesta de los diversos resultados obtenidos con la inyección de GEROTA, en diez cadáveres de recién nacidos o de fetos de término.)

α) *A la derecha,* los linfáticos se dividen en anteriores y posteriores. Los *linfáticos anteriores,* en número de cuatro o cinco, muy voluminosos, se dirigen oblicuamente hacia abajo y adentro, cruzan sucesivamente (pasando por delante de ellas) la vena renal primero, después la vena cava inferior, y van a terminar en los dos o tres primeros ganglios yuxtaaórticos derechos, situados por debajo del pedúnculo renal (GRÉGOIRE). Los *linfáticos posteriores,* en número de dos o tres, muy cortos, se dirigen a un ganglio situado en la cara posterior de la vena cava, entre esta vena y el pilar derecho del diafragma.

β) *A la izquierda,* los linfáticos de la suprarrenal se dividen asimismo en dos grupos, uno anterior y el otro posterior. Los *linfáticos del grupo anterior,* en número de cuatro a seis, se dirigen hacia abajo, casi perpendicularmente, y van a terminar en un ganglio yuxtaaórtico izquierdo, situado inmediatamente por debajo de la desembocadura de la arteria renal. Los *linfáticos del grupo posterior,* en número de cuatro o cinco, siguen un trayecto completamente distinto: mientras unos terminan en un ganglio yuxtaaórtico situado en el lado izquierdo de la aorta, algo por encima del pedículo del riñón, los otros siguen un trayecto ascendente, se juntan al nervio esplénico, atraviesan el diafragma al mismo tiempo que este nervio y, finalmente, desembocan en un ganglio situado en el mediastino, entre la columna vertebral y la aorta, a nivel de la novena dorsal (GRÉGOIRE). También CUNÉO y MARCILLE han señalado la existencia de colectores linfáticos que, desde la glándula suprarrenal, se dirigen a los ganglios del mediastino.

γ) *Resumen, ganglios regionales.* — En suma, los linfáticos de las suprarrenales terminan en los ganglios siguientes, que pasan a ser así sus *ganglios regionales:* 1.°, en los ganglios yuxtaaórticos derechos; 2.°, en los ganglios yuxtaaórticos izquierdos; 3.°, en los ganglios mediastínicos posteriores, estos últimos solamente para la suprarrenal izquierda. Añadiremos que todos los ganglios, cualesquiera que sean la situación y el volumen de los mismos, que reciben los colectores linfáticos de la glándula suprarrenal, se distinguen de los ganglios vecinos por su riqueza en pigmento.

d) *Comparación de los dos órdenes de eferentes de la suprarrenal.* — Si se comparan entre sí, desde el punto de vista de su desarrollo respectivo, los dos

órdenes de vasos, *venas* y *linfáticos*, que parten de la glándula suprarrenal, llama la atención el predominio de los vasos venosos. Podemos afirmar, con GOTTSCHAU,

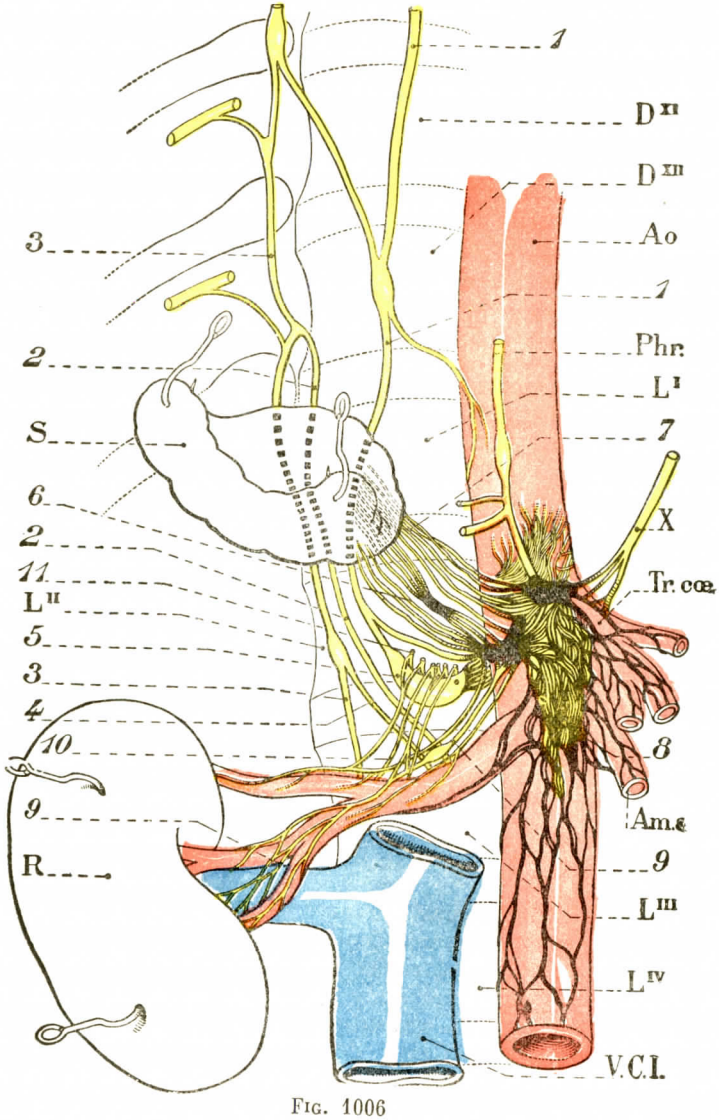

FIG. 1006

Terminación del esplácnico. Nervios del riñón y de la suprarrenal; lado derecho, vista anterior. La suprarrenal se ha reclinado arriba y afuera (LATARJET y BERTRAND).

Ao., aorta. — V.C.I., vena cava inferior. — R., riñón. — S., suprarrenal. — Phr., frénico. — X., neumogástrico derecho. — Am.s., arteria mesentérica superior. — Tr.coe., tronco celiaco.

1, 1, esplácnico mayor. — 2, 2, esplácnico menor. — 3, 3, cadena del simpático. — 4, esplácnico inferior. — 5, ganglio suprarrenal principal. — 6 y 7, filetes nerviosos que van del plexo solar a la suprarrenal y constituyen el pedículo nervioso interno. — 8, ganglio y plexo mesentérico superior. — 9, 9, nervio del grupo anterior del riñón. — 10, anastomosis suprarrenorrenales. — 11, filetes nerviosos que constituyen una parte del pedículo nervioso posterior de la suprarrenal: han sido seccionados para mostrar el pedículo nervioso interno.

que si los linfáticos ejercen un papel en la evacuación de los productos de la secreción suprarrenal, este papel es secundario. En los capilares sanguíneos, y por lo

tanto en las venas que de ellos dependen, es donde las células glandulares vierten sus productos de secreción: la vena central viene a ser de este modo el *conducto excretorio* de la glándula suprarrenal.

4.° **Nervios.** — La inervación de las cápsulas suprarrenales es particularmente abundante. No hay órgano que tenga nervios tan numerosos, hasta tan volu-

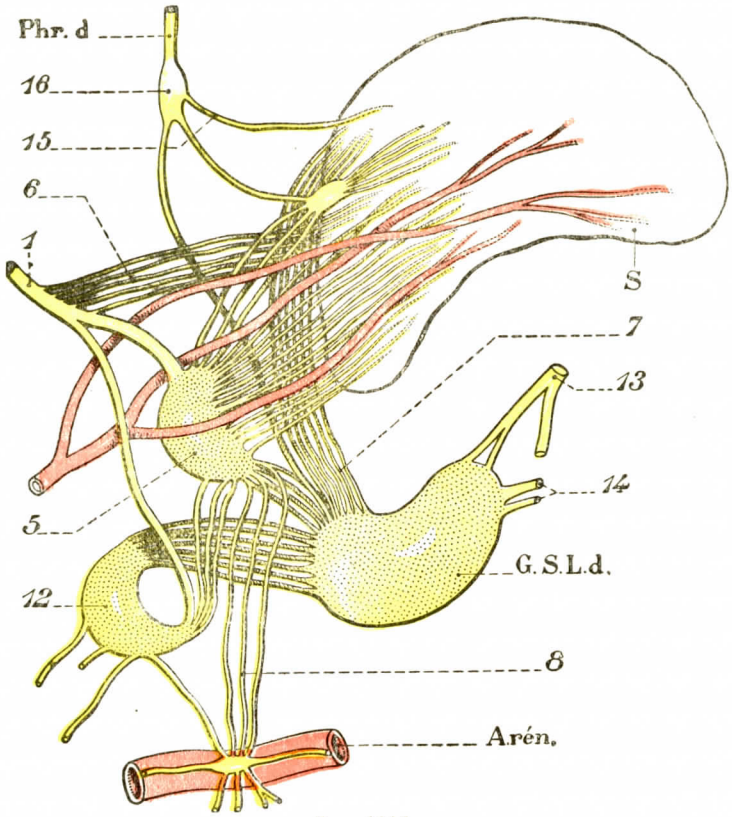

FIG. 1007

Terminación del gran simpático. Nervios de los riñones y de la cápsula suprarrenal (LATARJET y BERTRAND).

Phr. d., frénico derecho. — G.S.L.d., ganglio semilunar derecho. — A. ren., arteria renal.

Esta figura muestra la anastomosis del frénico derecho que va al ganglio semilunar derecho; los nervios de la suprarrenal, de los cuales unos (6) proceden del nervio esplácnico mayor (1) y del ganglio suprarrenal (5), constituyendo el pedículo nervioso posterior, y los otros, que vienen del ganglio semilunar, forman el pedículo nervioso interno (7). Se ven también las anastomosis renosuprarrenales (8) y la terminación del nervio esplácnico mayor por medio de un ganglio supernumerario o de una parte desprendida del ganglio semilunar. — 13, terminación del neumogástrico derecho en el ganglio semilunar. — 14, filetes que unen el ganglio semilunar de un lado con el del lado opuesto. — 15, ramo del frénico derecho que va a la suprarrenal. — 16, un ganglio frénico.

minosos, en relación a su peso y a su tamaño. Hemos estudiado con PEDRO BERTRAND el origen y el modo de distribución de los nervios capsulares. He aquí los resultados de nuestras investigaciones (figs. 1006 y 1007) (1).

Llegan a la cápsula suprarrenal dos pedículos nerviosos principales, que están constituídos por nervios independientes unos de los otros, delgados, filiformes,

(1) Véase A. LATARJET y P. BERTRAND: *Recherches anatomiques sur l'innervation des capsules surrénales, des reins et de la partie supérieure de l'urétere* («Lyon chirurgical», p. 453, 1923).

extremadamente frágiles, nunca anastomizados entre sí, pero que ofrecen a veces en el curso de su trayecto pequeñas masas gangliformes. Estas son, por lo demás, raras y minúsculas, apenas del tamaño de una cabeza de alfiler. Estos nervios penetran en la suprarrenal sin entretenerse en su superficie y no se bifurcan antes de entrar en el tejido glandular. Es una lluvia de nervios que cae sobre el órgano. Su disección es difícil, tanto a causa de su tenuidad como por el tejido celular que los rodea. Sin embargo, se logra prepararlos y aislarlos convenientemente.

La disposición de los pedículos nos ha parecido constante y podemos describirla del modo siguiente:

a) *Primer pedículo o pedículo posterior.* — El primer pedículo o pedículo de la cara pósterointerna, o mejor, *pedículo posterior*, está constituído por un número considerable (hemos contado a menudo más de veinte) de filetes nerviosos que parten, ora de la porción terminal del esplácnico mayor, ora del ganglio suprarrenal principal, que prolonga, como hemos visto, el nervio esplácnico en su marcha hacia el ganglio semilunar (véase t. III, *Nervio esplácnico*). Es preciso, pues, levantar la suprarrenal y mostrar delicadamente la cara pósterointerna (fig. 1006) para percibirlos y disecarlos. Vienen a terminar a mitad de la distancia entre los dos bordes de la cápsula suprarrenal y en la proximidad de la base (cara basal), pero siempre encima de ella. Los hay que ascienden más, pero siempre por la cara posterior, de suerte que la suprarrenal levantada semeja a una especie de paracaídas cuyas cuerdas estarían representadas por el pedículo que describimos. Este primer pedículo no contrae ninguna conexión con el segundo pedículo que vamos a examinar.

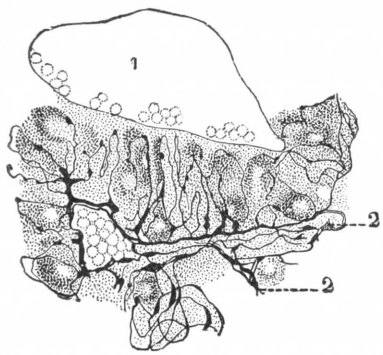

FIG. 1008

Terminaciones nerviosas en la glándula suprarrenal del perro, método de Golgi (según DOGIEL).

1, corte transversal de un seno venoso, por debajo del cual se ven los elementos de la substancia medular. — 2, 2, ramificaciones nerviosas, que rodean las células de la substancia medular y terminan en la substancia intercelular.

b) *Segundo pedículo o pedículo interno.* — El segundo pedículo o pedículo del borde interno, o más sencillamente, *pedículo interno*, procede del plexo solar. Está constituído por fibras más gruesas o, cuando menos, reunidas por un tejido conjuntivo más denso, cuya dirección continúa de dentro a fuera la extensión transversal de los ganglios semilunares. Terminan en la parte inferior del borde interno, escalonados unos debajo de los otros, y paralelos entre sí. Los más inferiores invaden a veces la parte interna de la estrecha cara basal. Este pedículo interno parece constituir para la cápsula suprarrenal un medio de fijación importante.

Estos dos pedículos nerviosos solidarizan, pues, la glándula suprarrenal; por una parte con el esplácnico mayor y por otra parte con el plexo solar. Cuando la suprarrenal está en su lugar, no corresponden en modo alguno al mismo plano. Los nervios del pedículo interno, levantados por la convexidad vertebral, son superficiales en relación al pedículo posterior tendido sobre el flanco de la *columna*. El primer pedículo puede disecarse por la cara anterior sin movilizar la cápsula suprarrenal. El segundo pedículo sólo es visible después del desprendimiento de la cápsula suprarrenal, ablación de su vaina y levantamiento hacia dentro y arriba (fig. 1007).

Nuevas investigaciones han permitido precisar que las neuronas preganglionares de los nervios de la suprarrenal se hallan en los segmentos torácicos D^8 a D^{11} y se concentran principalmente en el noveno segmento torácico (HILLARP).

Ante este aspecto morfológico que macroscópicamente se manifiesta por una inervación doble, una esquemáticamente solar, la otra esquemáticamente esplácnica, ¿no podría admitirse la hipótesis de que en la glándula suprarrenal, constituída por dos substancias diferentes, hubiese una inervación separada para la cortical y para la medular? Esto parece muy probable. Los argumentos embriológicos y los histológicos parecen abogar en favor de esta hipótesis. La medular puede considerarse relacionada, por su naturaleza y por su papel, con el sistema nervioso simpático. El nervio esplácnico aportaría a estos elementos el influjo nervioso sin ninguna interrupción neurónica. Se sabe que existen relaciones anatómicas íntimas entre las células de la substancia medular y las terminaciones nerviosas. La cortical recibiría sus nervios de los ganglios semilunares.

Modo de terminación. — La manera de terminar los nervios en la substancia medular no está todavía bien dilucidada. Pero poseemos sobre este punto algunos datos debidos a las investigaciones de FUSARI (1890) y de DOGIEL (1894).

α) En la *substancia cortical* las fibras nerviosas forman un rico plexo, que enlaza estrechamente los cordones medulares, pero nunca penetra en su espesor.

β) No sucede lo mismo en la *substancia medular*. De la red nerviosa de esta substancia se desprenden finos ramillos, que penetran luego entre los elementos propios de la substancia medular, donde se dividen en finas fibras varicosas. Estas fibras, a su vez, después de un trayecto variable, se subdividen bruscamente en cierto número de prolongaciones muy finas y cortas que, por su conjunto, forman un retículo terminal provisto de pequeños abultamientos discoidales o poligonales. Examinado con un fuerte aumento, este retículo terminal reviste en su conjunto la forma de una esfera hueca o de una cesta (fig. 1008), enlazando por sus numerosas fibrillas una o varias células glandulares; estas fibrillas, como sus abultamientos terminales, descansan directamente sobre el protoplasma celular. Existen, por lo tanto, entre los nervios y los elementos propios de la substancia medular, íntimas relaciones anatómicas.

ARTICULO VI

SISTEMA CROMAFIN. ORGANOS PARAGANGLIONARES

Hemos visto, al estudiar la cápsula suprarrenal, que la substancia medular se impregna de modo electivo por las sales de cromo (reacción cromafín). Este tejido, enteramente particular, no es especial de la suprarrenal. Es un tejido constante en toda la serie de vertebrados. Se la encuentra en forma de masas en regiones muy diferentes, generalmente a lo largo de las arterias o en la proximidad de la cadena del simpático. Se ha dado a estos diferentes corpúsculos el nombre de *paraganglios* o también de *órganos preganglionares* de *órganos cromafines* o *parasimpáticos*. Estos órganos son menos numerosos en los mamíferos que en los demás vertebrados. Parece que la medular suprarrenal haya centralizado la mayor parte del tejido cromafín. Sin embargo, estos paraganglios existen en bastante número en el hombre y describiremos: 1.°, el *paraganglio timpánico;* 2.°, el *paraganglio carotídeo;* 3.°, los *paraganglios abdominales o periaórticos;* 4.°, el *paraganglio cardíaco*.

Por último diremos algunas palabras de la *glándula coccígea*, cuya cromafinidad parece, sin embargo, dudosa.

§ 1. — PARAGANGLIO TIMPÁNICO

El paraganglio timpánico, o *glándula timpánica*, es una pequeña masa oblonga, de coloración rojiza, situada alrededor del nervio de Jacobson a su paso por el

conducto timpánico, conducto corto y estrecho que, como se sabe, se extiende desde la base del cráneo a la parte inferior de la caja del tímpano.

El paraganglio timpánico mide de 3 a 5 milímetros de altura.

Se le tomó por espacio de largo tiempo como un ganglio nervioso, el *ganglio timpánico*. Corresponde a W. KRAUSE (1878) el mérito de haber reconocido su verdadera significación y haber hecho de él una glándula cerrada, una glándula vascular sanguínea

§ 2. — PARAGANGLIO O CORPÚSCULO CAROTÍDEO

El paraganglio carotídeo *(Carotid Body, Carotis Druse)*, más conocido con el nombre de *glándula carotídea* o *intercarotídea*, y, actualmente de «corpúsculo carotídeo», que no prejuzga su origen ni su significación. Descubierta por HALLER (1762) y luego por ANDERSCH (y no por ARNOLD, cuyo nombre lleva, sin embargo), la glándula carotídea ha sido perfectamente bien descrita, en época ya antigua, por MAYER y por LUSCHKA y, más recientemente, por RIEFEL (1892), y por PRINCETEAU (1899). Desde que los cirujanos han intentado su exéresis, se han hecho nuevos estudios: citemos los de LAUWERS (1931) y los de WILMMOTH y LÉGER (1938).

1.° Frecuencia. — Parece que existe de un modo constante (33 veces en 37 disecciones de LÉGER). Cuando es imposible descubrirlo hay que admitir que se ha disociado en masas microscópicas.

2.° Situación y forma. — El corpúsculo carotídeo no es intercarotídeo, como por mucho tiempo fué clásico decir. RIEFFEL ha demostrado que estaba situado a un centímetro por debajo del origen aparente de las carótidas interna y externa. Para verlo en posición intercarotídea hay que disociar el tejido conjuntivo que une las dos carótidas en su origen, es decir, el ligamento intercarotídeo. El corpúsculo aparece entonces, dice RIEFFEL, a la mitad de la distancia entre el borde interno y el borde externo de la bifurcación, en contacto con el ensanchamiento sensible que los fisiólogos han llamado el «seno carotídeo» (HEYMANS). En realidad, es profundo, en relación con los vasos, y no posterior (véase fig. 1009).

Su forma es generalmente ovoidea, de eje mayor vertical, y mide por término medio de 5 a 6 milímetros de altura por 2 a 3 milímetros de anchura.

Sus dimensiones son máximas entre los veinte y treinta años.

3.° Conexiones. — El corpúsculo carotídeo está sumergido en una atmósfera fibrosa, de la que es difícil aislarlo. La disección minuciosa permite, sin embargo, comprobar que está fijado a los órganos próximos por sus dos polos.

Su polo inferior está retenido por un ligamento, el ligamento de Mayer, que desciende verticalmente en una longitud que varía de 2 a 10 milímetros y se fija a la cara profunda de la carótida primitiva. En este ligamento se encuentran *las arterias* del corpúsculo. Estas han sido perfectamente descritas por PRINCETEAU: «Toman origen en forma de un pequeño ramillete a la altura de la carótida primitiva, en su surco, pero siempre en la proximidad inmediata. Las arterias se dirigen de abajo arriba y de delante atrás para llegar al polo inferior de la glándula, en la que se pueden seguir sus ramificaciones.»

Su polo superior da origen a venas y recibe nervios.

Las venas que llevan la sangre del corpúsculo «son delgadas y largas. Suben, por decirlo así, paralelamente una a otras por el espacio intercarotídeo, cuya textura contribuyen a complicar mezclándose con las fibras nerviosas. Se vierten en las venas próximas más voluminosas, venas faríngeas, venas linguales, vena laríngea superior, y no lejos de su desembocadura en el tronco linguofacial, del que estas venas no son, por decirlo así, más que afluentes» (LÉGER).

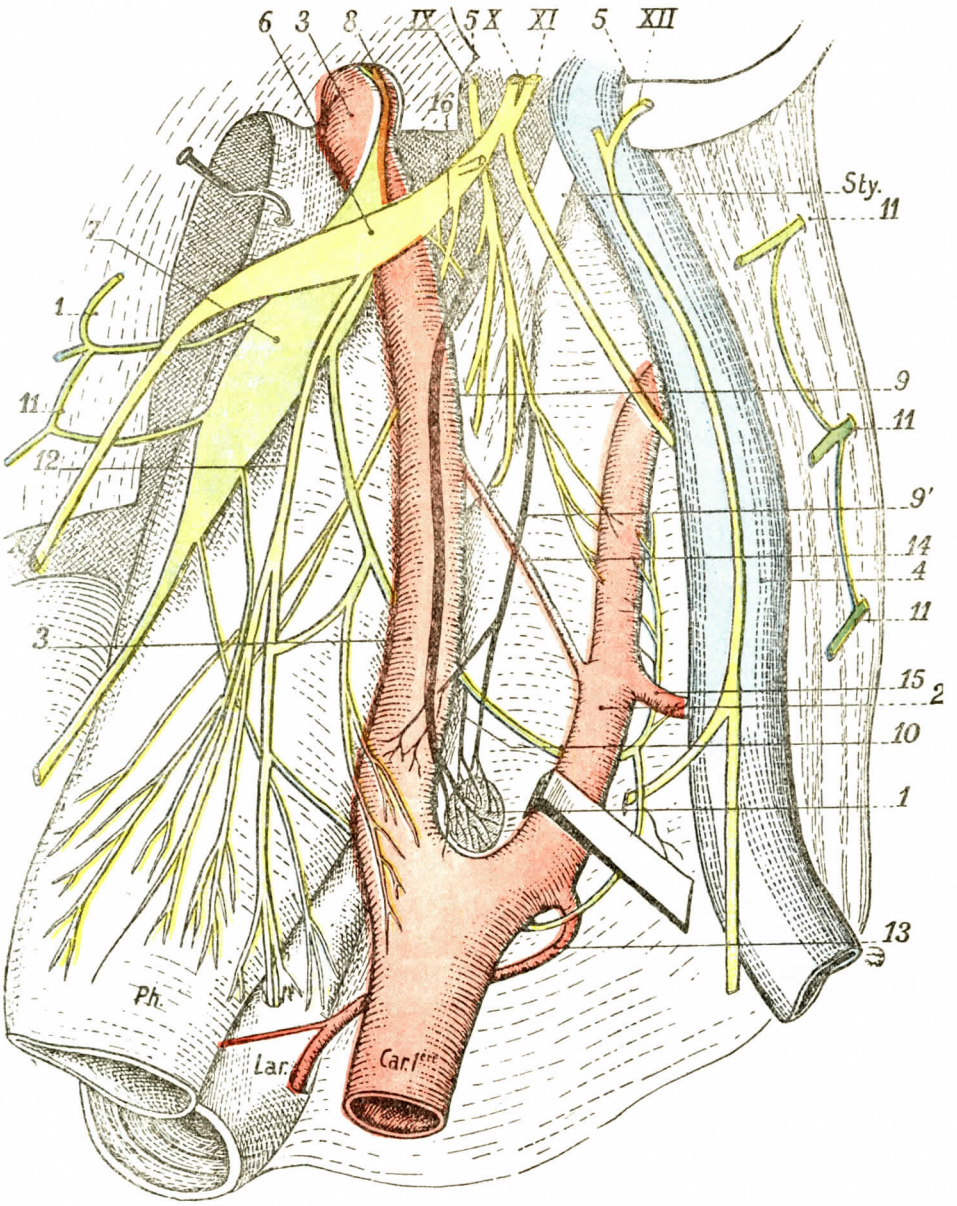

FIG. 1009

Relaciones e inervación del corpúsculo carotídeo.

La faringe y la laringe seccionadas en su parte inferior han sido grandemente separadas. El agujero rasgado posterior se ha abierto ampliamente. El paquete vásculonervioso del cuello, disecado, ha sido extendido.

En *verde*, el simpático; en *amarillo*, el neumogástrico; en *negro*, los ramos del glosofaríngeo.

Ph., faringe. — Lar., laringe. — Sty., apófisis estiloides. — Car.ler., carótida primitiva.

1, corpúsculo carotídeo. — 2, carótida externa; — 3, carótida interna. — 4, yugular interna. — 5, 5, corte del agujero rasgado posterior por el cual pasan: IX, glosofaríngeo; X, neumogástrico; XI, espinal; XII, nervio hipogloso mayor; su anastomosis con el neumogástrico ha sido seccionada. — 6, ganglio plexiforme del neumogástrico. — 7, ganglio cervical superior del simpático. — 8, filete carotídeo del simpático. — 9, 9, dos ramas del glosofaríngeo que van al corpúsculo carotídeo. — 10, raíz simpática del corpúsculo carotídeo. — 11, 11, 11, 11, 11, plexo cervical cuyas raíces han sido seccionadas y permiten la extensión de la pieza. — 12, nervio laríngeo superior. — 13, tiroidea superior. — 14, faríngea ascendente. — 15, lingual. — 16, anastomosis entre el glosofaríngeo y el ganglio plexiforme del neumogástrico.

Los nervios han sido objeto de investigaciones recientes, que tienen por objeto determinar, en el hombre, las vías tomadas por los reflejos partidos del seno carotídeo. DELMAS, LAUX y CABANAC, HOVELACQUE y MAES han dado de ellos una descripción detallada. Es posible distinguir tres pedículos nerviosos que llegan al polo superior o que parten de él.

El grupo del *glosofaríngeo* está representdo por dos ramos que se reúnen en un solo tronco, el nervio carotídeo propiamente dicho de Hovelacque y Maes. Procede en general del tronco del nervio, del cual se desprende al ras de la base del cráneo y desciende en dirección de la horquilla para mezclarse en un plexo con los otros grupos nerviosos. Este nervio carotídeo corresponde al nervio de Hering de los fisiólogos.

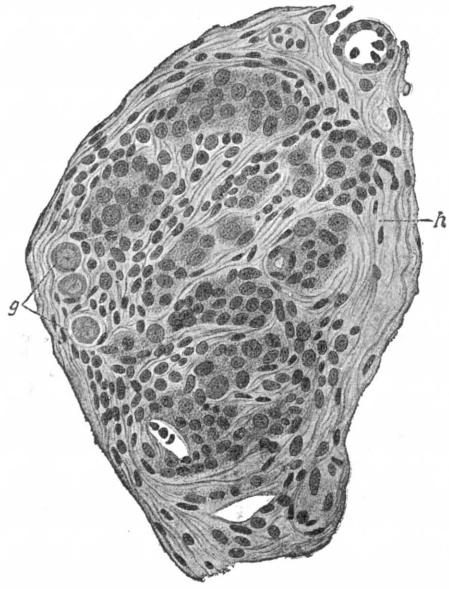

FIG. 1010

Paraganglio carotídeo de un gato de dos días (según KOHN).

h, envoltura conjuntiva. Dentro de esta envoltura se ven las células glandulares, ya diseminadas, ya reunidas en grupo; estas células se asemejan bastante, por sus divisiones y su núcleo, a las células ganglionares, algunas de las cuales se ven en *g*; pero difieren de ellas en que se coloran por la acción de las sales de cromo.

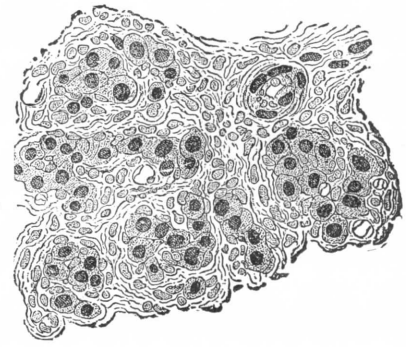

FIG. 1011

Corte transversal de la glándula carotídea en el hombre (según SCHAPER).

Este corte nos muestra las masas de células poliédricas que entran en la constitución de la glándula; como se ve, están separadas *unas de otras* por tabiques conjuntivos.

El grupo del *neumogástrico* está constituído por ramos procedentes del ganglio plexiforme, por una parte, y del nervio laríngeo superior, por otra.

El grupo del *simpático*, el más importante, está compuesto de filetes nacidos del ganglio cervical superior que descienden a la cara profunda de la carótida interna.

La reunión de todos estos filetes da origen a un verdadero plexo que se resuelve en una lluvia de finos ramos en el polo superior del corpúsculo, mientras que otras ramas penetran en la misma pared de la bifurcación arterial.

Este conjunto vásculonervioso llena el ángulo de bifurcación de las carótidas y oculta en un entrecruzamiento denso al pequeño corpúsculo.

4.° Estructura. — Histológicamente, la glándula carotídea se compone esencialmente de un retículo conjuntivo en cuyas mallas se encuentran masas de células epiteliales. Estas células son voluminosas, redondeadas u ovaladas, pero casi siempre poliédricas por presión recíproca. Uno de sus principales caracteres es su afini-

dad especial por los reactivos crómicos; son *células cromafines*, semejantes a las de la medular suprarrenal (KOHN).

La glándula carotídea, además de las trabéculas conjuntivas y células epiteliales que acabamos de indicar, posee también una tupida red de capilares, particularmente anchos, de contornos irregulares, que se adaptan siempre y muy exactamente a la forma del parénquima ambiente, y en su consecuencia pertenecen manifiestamente a la variedad de los *capilares sinusoides* de S. MINOT. Se les ve a veces flexionarse sobre sí mismos y apelotonarse como para formar glomérulos, disposición que ha valido a la glándula carotídea el nombre de *glomérulo* o *gloma carotídeo;* pero nunca forman redes verdaderas, como habían creído ciertos autores.

En el hombre, a una edad avanzada, sobrevienen importante modificaciones en la constitución histológica de la glándula carotídea: es un acrecentamiento notable de los vasos y del tejido conjuntivo intersticial, acrecentamiento que se verifica naturalmente en detrimento de los elementos epiteliales. Estos, como ahogados por esa proliferación conjuntivovascular, se atenúan poco a poco, disminuyen de importancia y se destruyen espontáneamente (SCHAPER).

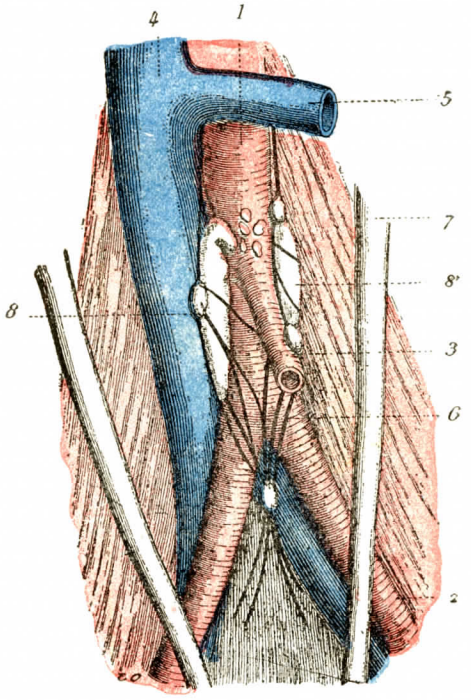

FIG. 1012

Organos parasimpáticos de un recién nacido (según ZUCKERKANDL).

1, aorta. — 2, arteria ilíaca primitiva. — 3, mesentérica inferior. — 4, vena cava inferior. — 5, vena renal izquierda. — 6, plexo aórtico. — 7, uréter.—8, 8', órganos parasimpáticos derecho e izquierdo (entre los dos, en la cara anterior de la aorta, se ven algunos pequeños órganos parasimpáticos accesorios).

§ 3. — PARAGANGLIOS ABDOMINALES

En una comunicación dirigida al 15.° Congreso de la *Anatomische Gesellschaft* celebrado en Bonn en 1901, ZUCKERKANDL señaló la presencia, en el plexo simpático de la aorta abdominal, de dos pequeños órganos, uno derecho, otro izquierdo, que designó con el nombre de *órganos parasimpáticos*. Son los *paraganglios abdominales* de nuestra nomenclatura. Han sido encontrados y estudiados de nuevo por BONNAMOUR y PINATELLE (1902), por KOHN (1903), por PELEGRINI (1906), por SPERINO y BALLI (1907). Estos últimos se han ocupado sobre todo en su circulación.

1.° Situación. — Topográficamente los paraganglios abdominales (fig. 1012) se encuentran a cada lado de la aorta, frente a la emergencia de la arteria mesentérica inferior. El del lado derecho descansa en el surco que forman al adorsarse la aorta y la vena cava inferior. El del lado izquierdo ocupa la especie de ángulo diedro que forman la aorta y el músculo psoas. Uno y otro están cubiertos por el peritoneo parietal: son formaciones extraperitoneales, o, mejor, retroperitoneales.

2.° Forma y dimensiones. — Como nos muestra la figura 1012, los paraganglios abdominales se presentan en forma de dos pequeños cuerpos prolongados

en sentido vertical, cilindroides o ligeramente aplanados, más o menos afilados en sus dos extremidades. El derecho es casi siempre algo más voluminoso que el izquierdo.

Difieren de los ganglios linfáticos en que son más blandos y de un gris muy obscuro. Sus dimensiones son extraordinariamente variables. Su *longitud*, por término medio, mide de 8 a 12 milímetros el del lado derecho, de 10 a 16 milímetros el del lado izquierdo; Sperino y Balli han encontrado un máximo de 30 milímetros y un mínimo de un milímetro. Su *anchura* oscila ordinariamente entre 4 y 5 milímetros.

Bastante a menudo, como en la figura 1012, existen entre los dos paraganglios, en la cara anterior de la aorta, pequeños nódulos de igual naturaleza, que constituyen otros tantos *paraganglios accesorios*. Su disposición, como su número, es extremadamente variable: Ora están absolutamente aislados de los dos paraganglios, ora (15 por ciento) se unen lateralmente a uno y otro, formando así entre los dos una especie de trazo de unión transversal, llamado *istmo*. Según que el istmo una los dos paraganglios por su extremo superior o por su parte media, el conjunto de las diferentes formaciones ganglionares preaórticas se parece a una **U** mayúscula invertida (∩) o a una **H**. En otros casos, el paraganglio accesorio se une solamente con el extremo superior de uno de los dos paraganglios, formando entonces con este último una **L** invertida (⅂) para el paraganglio del lado derecho; **N** para el paraganglio del lado izquierdo. En un caso observado por Sperino y Balli, los dos paraganglios derecho e izquierdo estaban unidos uno a otro por su extremo superior y por su extremo inferior, y en este caso el complexo paraganglionar del abdomen revestía la forma de un cuadrilátero de ángulos romos.

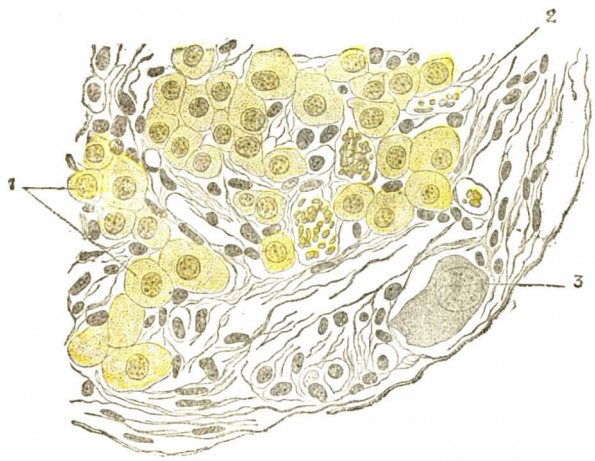

Fig. 1013

Corte transversal del paraganglio abdominal de un gato adulto (según Kohn).

1, células cromafines *(en amarillo)*, dispuestas en cordones. — 2, célula nerviosa ganglionar situada en la periferia del paraganglio. — 3, un vaso sanguíneo, seccionado de través.

Sean cuales fueren su forma y sus dimensiones, los paraganglios abdominales presentan relaciones íntimas con las ramas vecinas del plexo simpático, las cuales se cruzan y entrecruzan a su alrededor, como para envolverlos en una especie de red.

Los paraganglios abdominales son formaciones casi constantes. Zuckerkandl, en sesenta y cuatro sujetos examinados, los ha encontrado sesenta y cuatro veces, Sperino y Balli, en setenta sujetos de las edades más diversas, no los han visto faltar nunca enteramente. Sin embargo, en diecisiete sujetos no había más que un paraganglio, faltando el otro (tres veces en el lado derecho y catorce veces en el lado izquierdo).

3.° Estructura. — Las investigaciones de Kohn han establecido que el paraganglio abdominal u *órgano de Zuckerkandl* (es el nombre que se le da a veces)

presenta exactamente la misma estructura fundamental que las otras formaciones paraganglionares: un retículo conjuntivo, que aprisiona en sus mallas una rica red de capilares y masas de células cromafines. Es un órgano cromafín típico.

4.° Significación morfológica. — La significación morfológica de los paraganglios abdominales es aún bastante obscura.

El desarrollo nos da a conocer claramente que, como todos los paraganglios, derivan del esbozo del simpático y también que son, en el embrión y en el feto, relativamente muy voluminosos: en la figura 1014, que representa un corte del abdomen de un embrión humano de 44 milímetros, los dos paraganglios yuxtapuestos en la línea media tienen tres veces la anchura de la aorta.

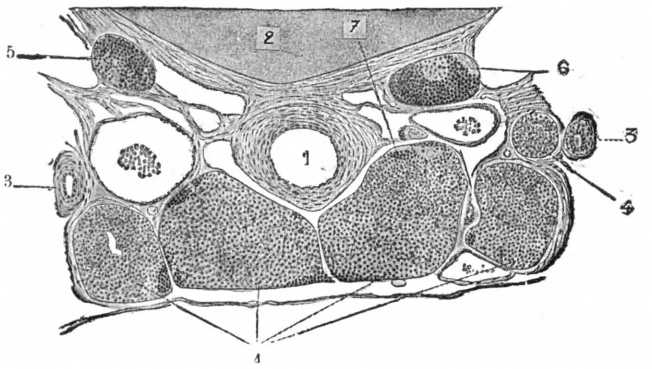

FIG. 1014

Los paraganglios abdominales vistos en un corte transversal de un embrión humano de 44 milímetros que pasa por la aorta abdominal (según KOHN).

1, aorta, con, sobre los lados, las dos venas cardinales. — 2, columna vertebral. — 3, uréter. — 4, paraganglio abdominal dividido en dos porciones laterales, con, sobre los lados, dos masas de substancia cromafín (paraganglios accesorios): dentro del uréter izquierdo se ve otro cuerpo de igual naturaleza. — 5, ganglio simpático derecho. — 6, pequeña masa de células cromafines que ocupan la parte del ganglio simpático izquierdo. — 7, zona periférica de los paraganglios constituídos por células nerviosas simpáticas.

Por otra parte, parece demostrado que no existen ya en el adulto, o, cuando menos, que sólo existen en estado de vestigios: experimentan, pues, una regresión, como hace el timo, a medida que el individuo se desarrolla.

ZUCKERKANDL primero, y después BIEDL (*Soc. de Med. de Viena*, 1902), apoyándose el primero en investigaciones histológicas y el segundo en hechos experimentales, se inclinan a pensar que los órganos en cuestión son *glándulas suprarrenales accesorias*, cuyas funciones, meramente transitorias, estarían limitadas al período embrionario y desaparecerían, o cuando menos se atenuarían, poco después del nacimiento, siendo reemplazadas entonces por las glándulas suprarrenales del adulto.

Sin declararnos contra semejante interpretación, que parece bastante racional creemos necesario hacer notar que los paraganglios abdominales no pueden ser homologados a la cápsula suprarrenal entera, sino únicamente a su substancia medular (véase *Glándula suprarrenal*).

5.° Vasos y nervios. — Las *arterias* de los paraganglios abdominales, relativamente voluminosas, proceden generalmente de la aorta y de la mesentérica inferior. Pueden proceder también, pero mucho más raramente, de la arteria espermática (ovárica en la mujer), de la cólica media, de la renal, de las lumbares, *etcétera*. Las *venas* están igualmente muy desarrolladas. Desembocan de ordina-

rio: 1.°, a la derecha, en la vena cava inferior; 2.°, a la izquierda, según los casos, en la vena espermática (ovárica en la mujer), en la vena renal, en la mesentérica inferior, en una vena del uréter, etc. Los *linfáticos* son desconocidos. Los *nervios* emanan del gran simpático. Forman en el espesor del paraganglio una rica red (ZUCKERKANDL, KOHN), sobre cuyas mallas se ven aquí y allá algunas células nerviosas.

§ 4. — PARAGANGLIO CARDÍACO

Este paraganglio forma un pequeño corpúsculo rojizo situado en el tejido celuloadiposo que envuelve la arteria coronaria izquierda. Generalmente se le encuentra en el punto en que este vaso rodea la aurícula. De 10 a 15 milímetros de longitud por 2 a 4 de anchura, es cilíndrico; está rodeado por las ramas del plexo cardíaco que siguen la coronaria, y particularmente por la red constituída por los ramos destinados a la aurícula izquierda.

Hay a veces un rosario de corpúsculos más pequeños, pero cuya significación es idéntica al paraganglio principal: son satélites de la arteria coronaria izquierda.

Todas estas formaciones están constituídas por masas de células cromafines.

Digamos que TRINCI (1907) ha señalado la presencia de células cromafines en los plexos nerviosos subepicárdicos del hombre, y que GOODHART ha encontrado células semejantes entre las fibras del neumogástrico.

§ 5. — GLÁNDULA COCCÍGEA

La glándula coccígea fué descubierta y descrita por vez primera por LUSCHKA en 1859. Se desarrolla en la profundidad de la cavidad pélvica y en el trayecto terminal de la arteria sacra media.

1.° Situación. — El paraganglio coccígeo o *glándula de Luschka* (fig. 1015, 3) se presenta en el hombre en forma de una pequeña masa redondeada o lobulada, impar y media, directamente aplicada a la punta del cóccix. Mide, por término medio, de 2 a 3 milímetros de diámetro.

Se le ve a veces constituído por cierto número de nódulos (3 a 6) más o menos distintos.

Es constante en el hombre, lo mismo en el feto que después del nacimiento (en el recién nacido, en el niño y en el adulto).

2.° Relaciones. — La glándula coccígea no se encuentra delante de la última pieza del cóccix, como se ha escrito muchas veces, sino inmediatamente por debajo de su punta, en un lugar más próximo al plano anterior del hueso que al plano posterior. Presenta importantes relaciones con los músculos, con la arteria sacra y con el gran simpático.

a) *Con los músculos.* — La glándula coccígea responde, a derecha e izquierda, a los fascículos transversales del isquiococcígeo y del elevador, que, como es sabido, vienen a fijarse en el borde del cóccix y, por debajo de éste, en el rafe anococcígeo. La glándula corresponde al extremo posterior de este rafe y descansa allí en medio de una ganga conjuntiva, cuyos fascículos, de diversas procedencias, se entrecruzan en todos sentidos.

b) *Con la sacra media.* — La arteria sacra media, al alcanzar la última pieza del cóccix, se introduce en el tejido conjuntivo, siempre muy denso, que la recubre. Así desciende hasta la glándula coccígea, la alcanza pronto y termina en su polo superior: la formación glandular parece así como colgada del extremo terminal del vaso.

c) *Con el gran simpático.* — El simpático sacro, a nivel de la articulación sacrococcígea, o algo por debajo de esta articulación, nos presenta un ganglio más

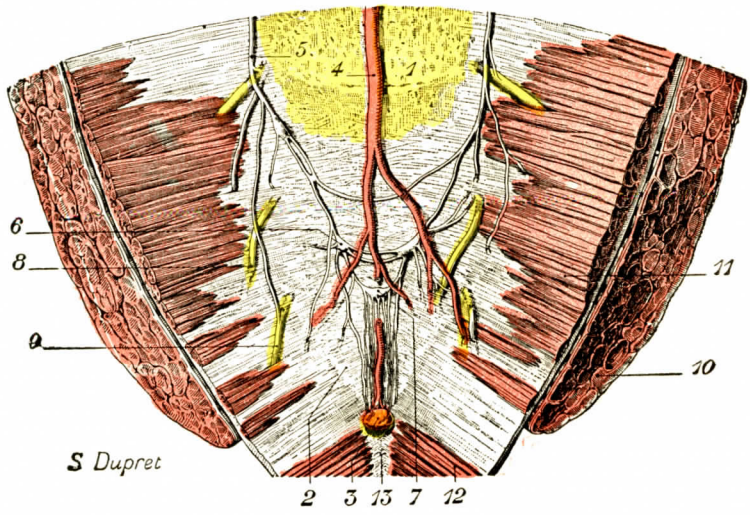

FIG. 1015

La glándula coccígea vista en su sitio.

1, sacro. — 2, cóccix. — 3, glándula coccígea. — 4, arteria sacra media. — 5, simpatico sacro. — 6, último ganglio sacro. — 7, ganglio impar, con sus ramas descendentes. — 8, último nervio sacro — 9, nervio coccígeo. — 10, glúteo mayor. — 11, isquiococcígeo. — 12, elevador del ano. — 13, rafe anococcígeo.

o menos voluminoso, pero bastante constante: es el último de los ganglios sacros, y está enlazado con el del lado opuesto por anastomosis transversales rectilíneas

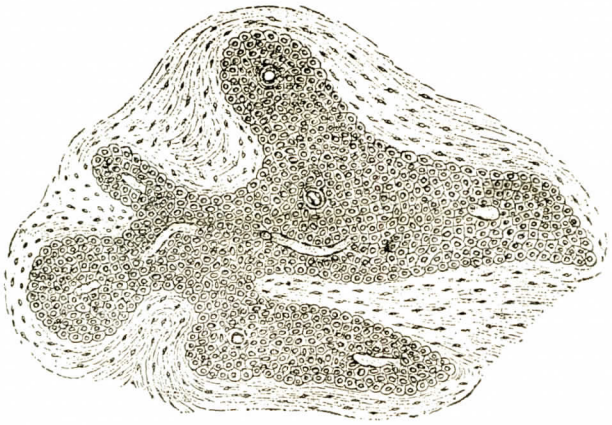

FIG. 1016

Corte de un nódulo de la glándula coccígea (según SERTOLI).

Este corte nos muestra a la vez la cubierta conjuntiva del nódulo y, dentro de esta cubierta, masas de células poliédricas y vasos.

o ansiformes. Este ganglio da origen, por abajo a un ramo descendente, que continúa sobre el cóccix el cordón del simpático y se podría llamar el *simpático coccí-*

geo. Corre oblicuamente hacia abajo y adentro, y en la línea media se fusiona con el del lado opuesto. En el punto de fusión de los dos ramos existe un pequeño engrosamiento ganglionar, que constituye el *ganglio impar* o *ganglio coccígeo*. El ganglio coccígeo, a su vez, cuenta numerosos ramos que descienden a lo largo del cóccix hacia la región ocupada por la glándula de Luschka. Algunos se pierden verosímilmente en la glándula misma.

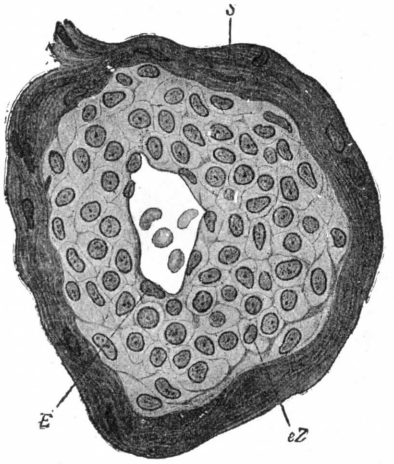

FIG. 1017

Corte transversal a través de un vaso de la glándula coccígea (según SCHUMACHER).

E, endotelio del vaso, que está en el centro del corte. — *S*, estroma conjuntivo. — *eZ*, células epiteliales.

3.° Estructura. — La constitución anatómica de la glándula coccígea recuerda con bastante exactitud la de la glándula carotídea. Como esta última, se descompone en cierto número de nódulos bastante irregulares.

Cada uno de ellos nos presenta (figura 1016) una *envoltura conjuntiva* y una *parte central*. Esta última, que forma la parte esencial del órgano, está constituída por una red de pequeños *vasos* flexuosos, varicosos, hinchados en el algunos puntos, sinusoidales en el sentido atribuído a esta palabra por MINOT y LEWIS; a su alrededor se disponen masas de *células glandulares* de naturaleza cromafín (KOHN, WALKER). Estas células tienen naturalmente aquí la misma naturaleza morfológica que en los otros paraganglios: derivan genéticamente de un esbozo simpático. Conviene añadir, no obstante, que la reacción cromafín, comprobada por algunos histólogos, no ha sido encontrada por STOERK (1906), ni por VON SCHUMACHER (año 1907) ni por PENDE. Hablaremos de ello más adelante.

EBERTH ha descrito, además, en la parte central de la glándula coccígea, formaciones celulares especiales que, por su forma y su estructura, recuerdan bastante bien los corpúsculos concéntricos del timo. VON SCHUMACHER los ha encontrado y descrito de nuevo con el nombre de *corpúsculos foliolares (Lamellenkörperchen)*.

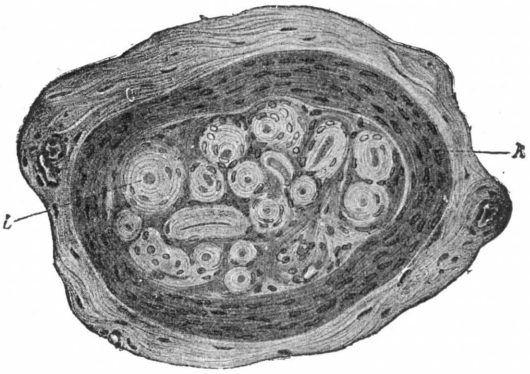

FIG. 1018

Corpúsculos foliolares de la glándula coccígea de un recién nacido (según VON SCHUMACHER).

K, cápsula conjuntiva. — *L*, corpúsculos foliolares que recuerdan los corpúsculos de Hassall.

4.° Vasos y nervios. — El paraganglio coccígeo recibe constantemente uno o varios ramos de la arteria sacra media. Las vénulas van a las venas más próximas. Los nervios proceden de los ramos pélvicos del simpático.

5.° Significación morfológica. — La significación morfológica de la glándula coccígea ha permanecido por largo tiempo desconocida y es aún muy obscura.

Tal vez es, como la glándula carotídea, una *glándula de secreción interna*. Ignórase, no obstante, cuál es exactamente su papel.

No todos los histólogos, sin embargo, aceptan esta manera de ver respecto a la formación glandular del corpúsculo descubierto por LUSCHKA. Desde hace ya mucho tiempo, ARNOLD (1865), impresionado sobre todo por la riqueza vascular de la glándula coccígea, la había considerado como constituída esencialmente por una serie de ramificaciones vasculares inyectables por la vena sacra media. Más adelante STŒRCK (1906), buscando en vano en los elementos constitutivos de la glándula coccígea la reacción cromafín señalada como característica por KOHN y por WALKER, se niega terminantemente a hacer de ella un paraganglio derivado del gran simpático y la hace nacer sencillamente en la pared misma de la arteria sacra media. VON SCHUMACHER (1907), que tampoco ha podido comprobar la reacción cromafín, comparte su opinión, y para él, como para ARNOLD, la glándula de Luschka es un órgano esencialmente vascular, que debe ser considerado como un *grueso glomérulo*, el *gloma coccígeo*, es decir, como un voluminoso paquete (fig. 1019) de gruesos capilares, en gran manera flexuosos, irregularmente calibrados y con frecuencia anastomizados entre sí, que recibe un ramo de la arteria sacra media y emite un ramo venoso para la vena del mismo nombre, colgado, por decirlo así, de esos dos ramos vasculares. En cuanto a las células que se amontonan en las mallas de la red sanguínea, en opinión de esos autores no serían más que *elementos contráctiles*, derivados, ellos también, de la pared arterial y más o menos transformados en células epiteliales. En suma, la formación, en su conjunto, no sería otra cosa que una dependencia del sistema vascular.

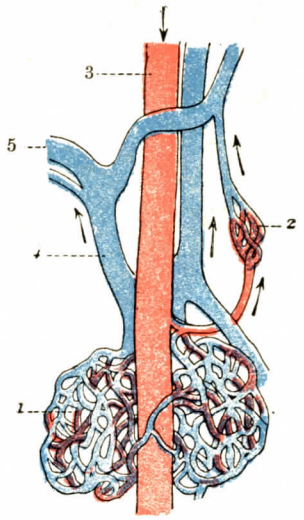

FIG. 1019

Vasos de la extremidad inferior de la cola del *Macacus rhesus*, después de inyección (según VON SCHUMACHER).

Las flechas indican el curso de la sangre.

1, un grueso glomérulo; 2, un pequeño glomérulo, con un vaso aferente y un vaso eferente. — 3, arteria caudal media. — 4, vena caudal media. — 5, rama anastomótica entre la vena caudal media y la vena caudal lateral.

Por lo demás, según VON SCHUMACHER, el gloma coccígeo es en el hombre el homólogo de los glomérulos caudales de los mamíferos, que se escalonan a razón de uno por *vértebra* (véase, para comprobar lo que decimos, la figura 17 de la Memoria de VON SCHUMACHER) en la cara ventral de la cola, a lo largo de la arteria caudal. Por lo tanto, el gloma coccígeo y los glomérulos caudales no serían más que una sola y misma formación; un sistema de anastomosis arteriovenosas tendidas entre la arteria sacra media (en el hombre) o la arteria caudal (en los animales) y las venas satélites.

Desde hace ya largo tiempo, GEGENBAUR, siguiendo este mismo orden de ideas, ha creído que la glándula coccígea puede considerarse como resultante de transformaciones experimentadas por las ramas espinales de la arteria sacra media en un punto en que el conducto vertebral no existe ya y en que esas ramas no desempeñan ningún papel. Su formación estaría, pues, relacionada con la desaparición de la cola, esto es, con la desaparición de la medula coccígea y del conducto óseo que la envolvía.

§ 6. — Paraganglio suprarrenal

El paraganglio suprarrenal, como indica su nombre, se desarrolla encima del riñón. Aislado e independiente en muchos vertebrados inferiores, se incorpora en el hombre a otra formación, de origen mesoblástico ésta, para formar la *glándula suprarrenal*. No es más que la substancia medular de este último órgano.